This is a digital copy of a book that was preserved for generations on library shelves before it was carefully scanned by Google as part of a project to make the world's books discoverable online.

It has survived long enough for the copyright to expire and the book to enter the public domain. A public domain book is one that was never subject to copyright or whose legal copyright term has expired. Whether a book is in the public domain may vary country to country. Public domain books are our gateways to the past, representing a wealth of history, culture and knowledge that's often difficult to discover.

Marks, notations and other marginalia present in the original volume will appear in this file - a reminder of this book's long journey from the publisher to a library and finally to you.

Usage guidelines

Google is proud to partner with libraries to digitize public domain materials and make them widely accessible. Public domain books belong to the public and we are merely their custodians. Nevertheless, this work is expensive, so in order to keep providing this resource, we have taken steps to prevent abuse by commercial parties, including placing technical restrictions on automated querying.

We also ask that you:

+ *Make non-commercial use of the files* We designed Google Book Search for use by individuals, and we request that you use these files for personal, non-commercial purposes.

+ *Refrain from automated querying* Do not send automated queries of any sort to Google's system: If you are conducting research on machine translation, optical character recognition or other areas where access to a large amount of text is helpful, please contact us. We encourage the use of public domain materials for these purposes and may be able to help.

+ *Maintain attribution* The Google "watermark" you see on each file is essential for informing people about this project and helping them find additional materials through Google Book Search. Please do not remove it.

+ *Keep it legal* Whatever your use, remember that you are responsible for ensuring that what you are doing is legal. Do not assume that just because we believe a book is in the public domain for users in the United States, that the work is also in the public domain for users in other countries. Whether a book is still in copyright varies from country to country, and we can't offer guidance on whether any specific use of any specific book is allowed. Please do not assume that a book's appearance in Google Book Search means it can be used in any manner anywhere in the world. Copyright infringement liability can be quite severe.

About Google Book Search

Google's mission is to organize the world's information and to make it universally accessible and useful. Google Book Search helps readers discover the world's books while helping authors and publishers reach new audiences. You can search through the full text of this book on the web at `http://books.google.com/`

UC-NRLF
B 3 749 127

UNIVERSITY OF CALIFORNIA
MEDICAL CENTER LIBRARY
SAN FRANCISCO

Gift of

Herbert F. Traut, M.D.

Monatsschrift

für

Geburtshülfe und Gynaekologie.

Herausgegeben von

Prof. Dr. A. Martin und **Prof. Dr. M. Sänger**
in Greifswald. in Prag.

Band IX.

Mit zahlreichen Abbildungen im Text und 14 Tafeln.

Berlin 1899.
VERLAG VON S. KARGER
KARLSTRASSE 15.

180540

Alle Rechte vorbehalten.

Gedruckt bei Imberg & Lefson in Berlin SW.

Inhalts-Verzeichnis.

Originalarbeiten.

Acconci, Der vaginale Kaiserschnitt. Beitrag zur Therapie des operierbaren, carcinomatösen, schwangeren Uterus. (Mit 1 Abbildung) 323

Aschoff, Cystisches Adenofibrom der Leistengegend. (Hierzu Tafel 1 und 2 Abbildungen im Text) 25

Bidone, E., Fibrom des Musculus obturator internus. Beitrag zur Pathogenese der Geschwülste des kleinen Beckens. (Mit 2 Abbildungen) 336

Bleich, Bemerkungen zu dem Aufsatz von Dr. Petersen: Zwei Fälle von Amputatio Uteri gravidi myomatosi supravaginalis 388

Boldt, H. J., Eine aussergewöhnliche Verletzung bei einer versuchten Ausschabung des Uterus 360

Both, H. v., Rechtsseitige Tubarschwangerschaft. Ruptur im 5. Monat. Entbindung des frei in der Bauchhöhle lebenden Kindes durch Coeliotomie im 8. Monat. (Hierzu Tafel VIII) 782

Braun-Fernwald, Rich. von, Zur Casuistik der Complicationen von Schwangerschaft durch einen Ovarialtumor 443

Calderini, G., Transperitoneale Einpflanzung des Ureters in die Blase behufs Heilung der Ureter-Gebärmutterfistel. (Mit 2 Abbildungen) 174

Chrobak, R., Bemerkungen zu dem Aufsatze von Boldt, Eine aussergewöhnliche Verletzung bei einer versuchten Ausschabung des Uterus 485

Dührssen, A., Der vaginale Kaiserschnitt 333

Ehrendorfer, E., Zur Axendrehung des Uterus durch Geschwülste. (Mit 2 Abbildungen) 301

Everke, C., Eine konservative Behandlungsmethode der veralteten Inversio uteri puerperalis. (Mit 3 Abbildungen) 89

Frank, Fritz, Ueber die Ausbildung der Wochenbettpflegerinnen und ihr Verhältnis zu den Hebammen . 862

Freund, M., Stypticin, ein neues Hämostaticum 353

Fuchs, Otto, Beitrag zur Colpo-Coeliotomia posterior, insbesondere ihrer Verbindung mit der Alexander-Adam'schen Operation 474

Gummert, L., Ueber Vagitus uterinus 492

Hartz, A., Ein cystöser Tumor (Cystadenom) an der hinteren Bauchwand entstanden aus Resten des Wolffschen Körpers. (Hierzu Tafel XI—XII und 2 Abbildungen im Text) 813

Herz, Max, Zur Kenntnis des Endothelioms im Anschluss an ein Endothelioma lymphaticum ovarii. (Hierzu Tafel IV und V) 458
Huber, W., Zur Prophylaxe der Neuritis puerperalis . . 487
Jung, Ph., Ueber primäre Sarkome der Vagina bei Erwachsenen. (Hierzu Tafel III und 3 Abbildungen im Text) 373
Klein, G., Zur Technik der Ovariotomie 837
Kreisch, E., Beitrag zur Anatomie und Pathologie der Tubargravidität. (Hierzu Tafel IX—X) 794
Landau, R., Das Versehen der Frauen 639
Lantos, E., Ueber Behandlung des Abortus 600
Mekertschiantz, M., Haematoma vulvae post coitum primum und post partum, je ein Fall 341
Menge, K., und Krönig, B., Ueber verschiedene Streptokokkenarten. (Mit 3 Abbildungen) 703
Merttens, J., Beitrag zur Behandlung des Collumcarcinoms in vorgerückteren Schwangerschaftstadien 84
Meyer, L., Ueber Darmverschliessung während der Schwangerschaft und Geburt. (Mit 1 Abbildung) 159
Nassauer, Max, Zur Behandlung der Blutungen aus dem weiblichen Genitale. (Weitere Erfahrungen über das Stypticin) 623
Neugebauer, Franz L., Venus cruenta violans interdum occidens 221, 389
Orthmann, E. G., Zur Casuistik einiger seltener Ovarial- und Tuben-Tumoren. (Hierzu Tafel VII) 771
Peters, H., Ueber früheste menschliche Placentation. (Mit 1 Abbildung) 41
Petersen, E., Zwei Fälle von Amputatio Uteri gravidi myomatosi supra-vaginalis 217
Pincus, L., Nachträgliches zur Discussion über Atmokausis auf der Düsseldorfer Naturforscherversammlung. (Mit 1 Abbildung) 363
Prochownik, L., Die Ausschneidung der puerperal septischen Gebärmutter 756
Rieck, A., Ein Fall von primärer Tuberkulose der Vulva einer Erwachsenen und ihre Beziehungen zum Ulcus rodens vulvae (Veit). (Hierzu Tafel XIII—XIV) . . 842
Ruge, C., Bemerkungen zur frühesten menschlichen Placentation nach Hubert Peters 59
Sänger, M., Kurze Bemerkung zu dem Aufsatze von Boldt, Eine aussergewöhnliche Verletzung bei einer versuchten Ausschabung des Uterus. 362
— Zur abdominalen Uretero-cystoanastomosis bei Ureter-Genitalfisteln. (Mit 2 Abbildungen) 187
Schmid, Max, Tod nach Injection von Chlorzink in den Uterus. Casuistischer Beitrag 860

Schnell, Ferd., Ein prolabiertes Corpus luteum. (Hierzu Tafel VI) 767
Solowij, A., Ein Beitrag zum Pseudohermaphroditismus . 210
Staehler, F., und E. Winkler, Untersuchungen über den Bacteriengehalt des puerperalen Uterus. (Mit 1 Abbildung) 737
Switalski, L., Ueber ein zwischen den Blättern des breiten Mutterbandes bei einem neugeborenen Mädchen gefundenes Ektodermalgebilde. 620
Theilhaber, A., Ein Fall von Cystenniere 496
Thomsen, H., Seltene Fälle von Extrauteringravidität . . 469
Voigt, M., Ueber destruirende Blasenmole. (Hierzu Tafel II) 63
Vörner, Hans, Ein Fall von primärer Vaginitis gonorrhoica 212
Walthard, M., Ueber Perforation und Kranioklasie mit dem dreiblättrigen Kranioklast. (Mit 16 Abbildungen) 1
Weber, F., Ueber Tumoren des Ligamentum rotundum uteri 591
Weill, L., Beitrag zur Entwickelungsmechanik des Geschlechts. (Mit 1 Abbildung) 629
Weiss, O. von, Deformation des Beckens, veranlasst durch eine cystische Geschwulst im unteren Abschnitt der Wirbelsäule. (Mit 5 Abbildungen) 308
— Zur Reform des Hebammenwesens in Bosnien und der Hercegowina. (Mit 4 Abbildungen) 870
Wilms, M., Multiple Embryome des Ovariums. (Mit 2 Abbildungen) 585
Witthauer, Zwei nicht gewöhnliche Fälle von Hämatometra und Haematosalpinx 205

Berichte.

Gynaekologisches und Geburtshülfliches aus Dänemark, 1898, II. Teil. Sammelbericht von Dr. M. Le Maire in Kopenhagen 645
Ueber den Einfluss der Ernährung und Lebensweise auf die Zusammensetzung der Frauenmilch. Kritisches Sammelreferat (II. Teil) und eigene Versuche von Dr. Martin Thiemich in Breslau 504
Sammelbericht über niederländisch-geburtshülfliche und gynaekologische Litteratur. Von Dr. Timmermanns in Utrecht 521
Neuere Arbeiten über Darmresection und Darmanastomose. Sammelbericht von Dr. Trantenroth in Bochum 93. 239
Sammelbericht über Originalarbeiten aus der italienischen Litteratur auf dem Gebiete der Geburtshülfe und Gynaekologie für das Jahr 1898. Von Dr. E. Weisschedel in Florenz 878

Nekrologe.

Ernst Gurlt 253
Robert P. Harris 536

Gustav Hüllmann 649
Inverardi 890
August Socin 407

Tagesnachrichten, Personalien.

Tagesnachrichten und Notizen . 101, 253, 409, 538, 649, 890
Personalien 102, 254, 409, 538, 650, 890

Vereins- und Litteratur-Beilage.

Originalsitzungsberichte aus geburtshülflich-gynaekologischen Gesellschaften.

28. Congress der Deutschen Gesellschaft für Chirurgie in Berlin 683
8. Congress der Deutschen Gesellschaft für Gynaekologie in Berlin vom 24.—27. Mai 1899 941
15. Congress für innere Medicin in Karlsbad vom 11. bis 14. April 1899 685
Italienische Gesellschaft für Geburtshülfe und Gynaekologie:
5. Jahresversammlung in Turin vom 3. bis 6. October 1898 103
Gesellschaft für Geburtshülfe und Gynaekologie in Kiew:
Sitzung vom 15. Februar 1899 561
Gesellschaft für Geburtshülfe und Gynaekologie zu Köln a. Rh.:
Sitzung vom 13. Januar 1899 900
Geburtshülfliche Gesellschaft zu London:
Sitzung vom 5. October 1888 112
„ „ 7. Dezember 1898 255
„ „ 4. Januar 1899 420
„ „ 20. Februar 1899 562
„ „ 1. März 1899 563
„ „ 5. April 1899 906
Gesellschaft für Geburtshülfe und Gynaekologie in München:
Sitzung vom 23. Juni 1898 411
„ „ 21. October 1898 414
„ „ 17. November 1898 550
„ „ 21. Dezember 1898 554
„ „ 18. Januar 1899 651
„ „ 22. Februar 1899 656
„ „ 22. März 1899 891

Niederrheinisch-westfälische Gesellschaft für Geburtshülfe und Gynaekologie:
5. Sitzung am 13. November 1898 zu Duisburg . 116
6. „ „ 26. Februar 1899 zu Bochum . . 541
Geburtshülflich-gynaekologische Gesellschaft zu St. Petersburg:
Sitzung vom 30. Januar 1899 559
Geburtshülflich-gynaekologische Gesellschaft in Wien
Sitzung vom 8. November 1898 417
„ „ 29. „ 1898 556
„ „ 13. Dezember 1898 659
„ „ 17. Januar 1899 665
„ „ 24. „ 1899 667

Referate aus geburtshülflich-gynaekologischen Gesellschaften.

Referate aus geburtshülflich-gynaekologischen Gesellschaften 129, 257, 423, 565, 674, 907

Geburtshülflich-gynaekologische Mittheilungen aus anderen Gesellschaften und Vereinen.

Geburtshülflich-gynaekologische Mittheilungen aus anderen Gesellschaften und Vereinen 136, 268, 427, 571, 680, 913

Buchanzeigen.

Ahlfeld, F., Lehrbuch der Geburtshülfe zur wissenschaftlichen und practischen Ausbildung für Aerzte und Studirende. II. Aufl. 276
Calderini, G., Manuale clinico di Terapia e Operazioni ostetriche 691
Clark, J. G., Ursprung, Wachstum und Ende des Corpus luteum nach Beobachtungen am Ovarium des Schweines und des Menschen 149
Dührssen, A., Die Einschränkung des Bauchschnitts durch die vaginale Laparotomie 931
Finger, E., und M. Sänger, Die Pathologie und Therapie der Sterilität beider Geschlechter. I. Teil 433
Fraenkel, E., Die allgemeine Therapie der weiblichen Geschlechtsorgane 431
Herff, O. v., Zeit und Streitfragen über die ärztliche Ausbildung, insbesondere über den geburtshülflich-gynaekologischen Unterricht 145
Kisch, H. E., Uterus und Herz in ihren Wechselbeziehungen 149
Knapp, L., Der Scheintod der Neugeborenen 151
Kolischer, G., Die Erkrankungen der weiblichen Harnröhre und der Blase 280

Kromayer, E., Zur Austilgung der Syphilis „Abolitionistische Betrachtungen über Prostitution, Geschlechtskrankheiten und Volksgesundheit nebst Vorschlägen zu einem Syphilisgesetz 147
Leyden, E. von, Handbuch der Ernährungstherapie und Diaetetik I,2 432
— Handbuch der Ernährungstherapie und Diaetetik II,1 . 693
Lilienfeld, E., Ueber den anatomischen Befund an dem Genitalapparate einer 31jährigen Frau, 7 Jahre nach bilateraler Castration 574
Limnell, Axel R., Pathologisch-anatomische und klinische Studien über Ovarialtumoren 291
Littauer, A., Leipziger geburtshülfliche Statistik für das Jahr 1894 148
Mackenrodt, A., Das Studium der Frauenheilkunde, ihre Begrenzung innerhalb der allgemeinen Medicin . . . 145
Marchand, F., Beiträge zur Kenntnis der Placentarbildung 923
Nagel, W., Die Gynaekologie des practischen Arztes . . 281
Olshausen, R., und J. Veit, Lehrbuch der Geburtshülfe 688
Pastellani, S., Eziologia e Cura chirurgica delle Salpingo-Ooforiti 148
Peters, H., Ueber die Einbettung des menschlichen Eies und das früheste bisher bekannte menschliche Placentationsstadium 923
Rossa, E., Die gestielten Anhänge des Ligamentum latum 573
Rosthorn, A. v., Die Krankheiten des Beckenbindegewebes 915
Sippel, A., Zur Hebammenfrage 925
Springfeld, Die Rechte und Pflichten der Unternehmer von Privatkranken-, Privatentbindungs- und Privatirrenanstalten 146
Stooss, C., Chirurgische Operation und ärztliche Behandlung 927
Stratz, H., Die Schönheit des weiblichen Körpers . . . 143
Tarnier, S., et P. Budin, Traité de l'art des accouchements. III. Band. Dystocie materielle 282
Walther, H., Leitfaden zur Pflege der Wöchnerinnen und Neugeborenen 927
Windscheid, F., Neuritis gravidarum und Neuritis puerperalis 690

Litteraturverzeichnis.

Litteraturverzeichnis 152, 293, 435, 576, 694, 934

Originalarbeiten.

I.

Ueber Perforation und Kranioklasie mit dem dreiblättrigen Kranioklast.

Von

Privatdozent Dr. MAX WALTHARD

in Bern.

(Mit 16 Abbildungen im Text.)

Mit der Verbesserung der Prognose der Sectio caesarea und ganz besonders mit dem Wiederaufblühen der Symphyseotomie schien die Kraniotomie durch Ausfall dieser Operation am lebenden Kinde seltener zu werden. Mag dies heute für die Kliniken gelten, so ist diese Erwartung für die Gesammtheit der Kraniotomieen nicht eingetroffen.

Um uns von der Häufigkeit der Kraniotomieen in der Schweiz ein Bild zu machen, haben wir mit gütiger Erlaubniss des Direktors des statistischen Bureaus der Schweiz (Dr. Guilleaume) die auf den Zählkarten eingegangenen Todesursachen bei Todtgeburten vom Jahre 1892 bis und mit dem Jahre 1896 benutzt. Die statistische Ausarbeitung nachfolgender Tabelle verdanken wir Herrn Hans Steiner, Beamter des statistischen Bureau's.

Die Kraniotomieen und Embryotomieen in der Schweiz in den Jahren 1892—1896 nach den dem eidgenössischen statistischen Bureau von den Aerzten zugestellten Angaben.

Jahr	Totalzahl der Geburten	Todtgeburten	Craniotomie	Decapitation und Embrotomie	Todtgeburten in ‰	Craniotomie		Decapitation u. Embryotomie	
						in ‰ d. Geburten	in ‰ d. Todtgeburten	in ‰ d. Geburten	in ‰ d. Todtgeburten
1892	86 265	3 140	**36**	**5**	36,40	0.42	11,46	0,058	1,59
1893	88 100	3 203	**56**	**2**	36,36	0,64	17,48	0,023	0,62
1894	87 317	3 175	**51**	**4**	36,36	0,58	16,06	0,046	1,26
1895	88 184	3 211	**51**	**3**	36,41	0,58	15,88	0,034	0,93
1896	91 673	3 246	**54**	**1**	35,41	0,59	16,64	0,011	0,31
1892/1896	441,539	15 975	**248**	**15**	36,18	0,56	15,52	0,034	0,94

Aus der mit Kraniotomie überschriebenen Rubrik, welche die Minimalanzahl der in einem Jahre in der Schweiz ausgeführten Kraniotomieen angiebt, entnehmen wir, dass diese Operation keineswegs an Häufigkeit abgenommen hat. Vergleichen wir die Anzahl der Kraniotomieen mit der Anzahl der im gleichen Jahre ausgeführten Decapitationen und Embryotomieen, so ist ersichtlich, welche wichtige Stellung die Kraniotomie heute gegenüber diesen beiden anderen zerstückelnden Operationen einnimmt. Wir stehen nicht an, anzunehmen, dass die Seltenheit der Decapitationen und Embryotomieen dem frühzeitigen Erkennen der Querlagen durch die Hebammen respective den Bemühungen der Vorstände der schweizerischen Hebammenschulen zu verdanken ist.

Aus der Betrachtung der fünfjährigen Periode 1892—1896 ist von Interesse, dass auf eine Zahl von 441 539 Geburten 15 975 Todtgeburten fallen und dass von diesen Todtgeburten 248 nur durch Kraniotomie per vias naturales beendigt werden konnten. Aus den Zählkarten ergiebt sich ferner, dass von diesen 248 Kraniotomieen nur 80 auf Kliniken fallen und dass die übrigen 168 Kraniotomieen im Privathaus von praktischen Aerzten ausgeführt wurden. Die Wichtigkeit der Kraniotomie verlangt es deshalb, dass diese Operation ebensosehr wie die Tracheotomie und die Herniotomie Gemeingut der praktischen Aerzte werde. Wir sind überzeugt, dass alsdann manches mütterliche Leben bei Eklampsie, Blutung sub partu oder drohender Uterusruptur und Contraindication für Zange und Wendung durch eine Kraniotomie erhalten werden kann. Um dies zu erreichen muss die Kraniotomie und ganz besonders die Extraction des perforirten Schädels leichter und sicherer gestaltet werden als bisher.

Möchten die nachfolgenden Beobachtungen hierzu einen kleinen Beitrag liefern!

In der vorantiseptischen Zeit suchten die Aerzte nach Instrumenten zur Verkleinerung des kindlichen Schädels, um auch bei hochgradigen Verengerungen des Beckens die Geburt per vias naturales zu beendigen. A. Beaudelocque erfand 1829 den Kephalothrypter. C. Braun (1862) und Robert Barnes (1868) gaben J. G. Simpson's im Jahre 1860 zuerst beschriebenen und mit dem Namen Kranioklast bezeichneten Instrument die noch heute gebräuchliche Form. Besonders der Kephalothrypter erleichtert durch Zertrümmerung des kindlichen Schädels die Extraction. Mit der Entwickelung der Antisepsis resp. Asepsis verbesserte sich die Prognose der Kephalothrypsie und Kranioklasie. Abstinenz nach Berührung eitriger Wunden und deren Secrete, Desinfection der Hände und des Operationsfeldes, Sterilisiren der Instrumente bewahren die Gebärende mit seltenen Ausnahmen vor einer Infektion mit den virulenten Erregern des Puerperalfiebers.

Das Ausbleiben einer Entzündung im Anschuss an eine geburtshilfliche Operation ist nicht einzig und allein von der Keimfreiheit

des Operateurs und seiner Instrumente abhängig. Durch Bumm und seine Schüler[1]) ist nachgewiesen, dass die puerperale Uterushöhle als offene Wunde zu betrachten ist, auf welcher sich wie bei jeder anderen Wunde pathogene Keime ansiedeln und vermehren. Meist sind diese Wundinfectionskeime schwachvirulent und inficiren das gesunde Gewebe nicht. Schlecht ernährte Wundränder, necrotisches Gewebe, Haematome dagegen bieten diesen Microorganismen eine günstige Gelegenheit zur Ansiedelung und zur Vermehrung. Eine schöne Illustration hierzu bietet nachfolgende Beobachtung.

Ein mit den Desinfectionsmassregeln vollkommen vertrauter Kollege beendigte eine Geburt mit der Zange bei eingeklemmter vorderer Muttermundslippe. Die Zange wurde 22 Stunden nach Eintritt der ersten Wehen angelegt. Die eingeklemmte Muttermundslippe zog sich nicht zurück, sondern prolabirte aus den Genitalien, weshalb mir durch den Kollegen die Wöchnerin vorgestellt wurde. Da die prolabirte Muttermundslippe die macroscopischen Zeichen von Ernährungsstörung des Gewebes zeigte, amputirte ich dieselbe in einer Höhe, in welcher durch deutlichen Nachweis von Pulsation das Gewebe noch genügend ernährt zu sein schien. Das amputirte Stück legte ich zur histologischen Untersuchung sogleich in 90proc. Alkohol. Die histologische Untersuchung besorgte mein Freund und Kollege, Privatdocent Dr. Howald, I. Assistent am pathologischen Institut von Prof. Langhans. Das Resultat war folgendes:

Der Sagittalschnitt durch die Muttermundslippe hat eine Länge von 24 mm und eine maximale Breite von 5 mm. An die Amputationsfläche angrenzend eine 2 mm breite Zone von kernreichem Bindegewebe mit zahlreichen, stark erweiterten Gefässen, von denen einige thrombosirt sind. Die Kernfärbung ist hier gut erhalten. Im übrigen Theil des Schnittes sehr starke Erweiterung der Gefässe und ausserordentlich starke haemorrhagische Infiltration des Gewebes. Die letztere nimmt an Ausdehnung zu von der Operationsfläche bis zum distalen Ende der Muttermundslippe. Das Bindegewebe zeigt noch Kernfärbung. Die Kerne sind aber spärlich und die Intercellularsubstanz, welche in Folge der haemorrhagischen Infiltration in Form von schmaleren und breiteren, netzförmig miteinander zusammenhängenden Septa angeordnet ist, zeigt eine mehr homogene Beschaffenheit. Vollständige, kernlose, d. h. nekrotische Partieen finden sich zu beiden Seiten des Schnittes in Form einer oberflächlichen Zone. In diesem nekrotischen Gewebe befinden sich zahlreiche Kokkenhaufen. Wie es scheint handelt es sich, soweit in Schnitten mit Gram'scher Färbung zu erkennen ist, um Streptokokken. Das nekrotische Gewebe bildete hier die Eingangspforte für die Microorganismen. Aus dieser Beobachtung an der lebenden Frau ist ersichtlich, welche wichtige Rolle die Ernährungsstörungen des Gewebes in der Aetiologie der Infectionen spielen.

Auch unsere Desinfectionsmaassregeln haben nur einen relativen Werth. Selbst wenn wir unsere Hände in ausgekochte Gummihandschuhe stecken, können während einer geburtshilflichen Operation immer noch Keime von der Vulva und deren Umgebung in die Genitalien eingeführt werden. Die Ausführungsgänge der Hautdrüsen, sowie die Faltenbildungen und Ausstülpungen der Epidermis dieser Gegend sind trotz genauer Desinfection niemals keimfrei.

---

[1]) Burkhard, Ueber den Keimgehalt der Uterushöhle bei Wöchnerinnen. Centralblatt für Gynaecologie 1898, Bd. 26, S. 686.

„Sache der Technik ist es" sagt Bumm[1]) „die Unvollkommenheit unserer antiseptischen und aseptischen Bestrebungen auszugleichen und die Wundverhältnisse so zu gestalten, dass der Organismus mit den nur selten ganz fehlenden Keimen fertig werden kann."

In diesem Sinne möchten wir in Nachfolgendem die Leistungsfähigkeit der zur Zeit gebräuchlichen Methoden der Kranioklasie einer Prüfung unterwerfen und unsere diesbezüglichen Erfahrungen zum Vergleiche mit heranziehen.

Der Besprechung der einzelnen Methoden schicken wir einige Bemerkungen über den Widerstand des kindlichen Schädels voraus.

Komprimirt man das Schädeldach eines excerebrirten kindlichen Kopfes, so lässt sich dasselbe bei geringer und mittlerer Ossification leicht gegen die Basis cranii eindrücken. Bei starker Ossification dagegen bedarf es einer erheblichen Kraft, um die Knochen des Schädeldaches einzupressen. Für die Extraction des stark ossificirten Schädeldaches können wir denn auch Auvard nicht beistimmen, wenn er sagt: „Cette voute n'offre d'habitude qu'un faible obstacle à l'extraction de la tête craniotomisée car elle se laisse facilement déprimer." Im Gegentheil, der Widerstand welchen ein stark ossificirtes Schädeldach bei der Extraction desselben durch ein enges Becken dem Zuge entgegenstellt, ist sehr gross. Dies beweist das häufige Ausreissen einzelner Schädeldachknochen bei der Extraction mit dem Kranioklast.

Noch grösseren Widerstand leistet die Basis cranii. Von geburtshilflicher Bedeutung sind deren transversale Durchmesser. Der grösste transversale Durchmesser, welcher während der Extraction in den Bereich der Conjugata vera fällt, misst im Mittel 7,5 cm. Addiren wir dazu 1,0 cm für die Dicke der dazwischen liegenden Weichtheile von Mutter und Kind, sowie die Dicke der sich bei der Extraction über die Basis cranii stülpenden Ränder der ossa temporalia und ossa parietalia, so erhalten wir als längstes Maass des transversalen Basisdurchmessers 8,5 cm. Misst die mütterliche Conjugata vera weniger als 8,5 cm, so leistet die harte Basis cranii, sofern sie nicht auf der Kante steht, der Extraction einen starken Widerstand. Die zwischen stark ossificirtem Schädeldach oder Basis cranii einerseits und mütterlichen Beckenknochen andererseits eingeklemmten Weichtheile der Mutter werden während der Extraction gequetscht und verletzt.

Sache der Technik ist es, diese Gewebslaesionen zu verhüten. Dies gelingt einzig durch vollständige Zertrümmerung von Schädeldach und Basis cranii vor der Extraction.

Entsprechend dieser neuen Anforderungen an die Technik im Sinne der möglichsten Schonung der mütterlichen Gewebe werden wir unter den üblichen Methoden der Kranioklasie und

[1]) Antiseptik und Technik. Münchner med. Wochenschrift. No. 27. Juli 1898. S. 841.

Kepthalothrypsie derjenigen den Vorzug geben, welche folgenden Anforderungen entspricht:

1. Die Kranioklasie muss vor der Extraction bei jeder beliebigen Kopfeinstellung, sowie bei jedem Grad von Ossification derart ausgeführt werden können, dass ausnahmslos Schädeldach und Basis cranii zertrümmert wird.

2. Das Instrument muss sich mit Leichtigkeit an den kindlichen Kopf anlegen lassen und darf bei der Extraction weder einzelne Knochenstücke ausreissen noch abgleiten.

Mit der zweiten Anforderung erreichen wir auch den wichtigen Vortheil, dass das Eingehen mit der Hand auf ein Minimum reducirt wird. Hiervon hängt es zum grossen Theil ab, dass die Kette der Desinfectionsmaassregeln während der ganzen Dauer der Operation erhalten bleibt.

Zur Zeit sind drei Methoden üblich, welche darauf ausgehen, vor und während der Extraction das Volumen des kindlichen Schädels zu verkleinern.

I. Die Kranioklasie mit dem Kranioklast von C. Braun.

II. Die Kephalothrypsie.

III. Die Kranioklasie mit dreiblättrigen Instrumenten.

In welchem Umfange diese drei Methoden den sub. 1 und 2 angeführten Anforderungen entsprechen, ist aus Nachfolgendem ersichtlich.

I. Die Kranioklasie mit dem Kranioklast von C. Braun.

Der Kranioklast von C. Braun überlässt die Verkleinerung des Schädeldaches dem Druck der mütterlichen Beckenknochen während der Extraction. Bei starker Ossification, und gerade diese Schädel bieten ein Geburtshinderniss, schmiegt sich auch der entleerte Schädel nur auf sehr starken Zug dem Lumen der mütterlichen Beckenknochen an. Je stärker der Zug, desto ausgedehnter die Quetschung der mütterlichen Weichtheile, welche zwischen Beckenknochen und kindlichem Kopf eingekeilt werden.

Eine Zertrümmerung der Schädelbasis gelingt mit dem Kranioklast nur in Deflexionsstellung des kindlichen Schädels. Die Perforationsöffnung muss nahe der grossen Fontanelle liegen und das gefensterte, äussere (weibliche) Blatt des Kranioklasten muss von der Stirn bis zum Kinn über das ganze Gesicht gelegt werden können. Befindet sich bei allen anderen Kopfeinstellungen die Perforationsöffnung in der Nähe der kleinen Fontanelle, so fasst der in der Richtung gegen das Gesicht angelegte Kranioklast nur die ossa parietalia und ossa frontalia bis zur Nasenwurzel. Von einem Erfassen und Zertrümmern der Schädelbasis ist keine Rede. (vide Fig. 1.)

Dasselbe gilt für den Fall, dass der Braun'sche Kranioklast über das Hinterhaupt angelegt wird.

Um in allen Fällen den Vortheil der Zertrümmerung der Schädelbasis zu erreichen, empfiehlt C. Braun für diejenigen Kopfeinstellungen, in welchen das Gesicht nicht zugänglich ist, folgendes Verfahren:



Fig. 1.
(Nach Auvard.)

Das ungefensterte innere (männliche) Blatt des Kranioklasten ist durch die Perforationsöffnung an die Innenfläche des Occiput zu führen und damit das Occiput aus dem Beckeneingang nach oben zu schieben. Dadurch wird der Schädel in Deflexionsstellung gebracht und das Gesicht wird für den Kranioklast erreichbar.

Durch die gleiche Bewegung des kindlichen Kopfes rückt aber auch die Perforationsstelle am Hinterhaupt von der Beckeneingangsebene weg über die Linea innominata nach oben ins grosse Becken hinauf. Es bedarf einer neuen Perforationsöffnung nahe der grossen Fontanelle, um den Kranioklast über die ganze Höhe des Gesichts legen zu können. Diese Umwandlung einer Flexionslage in eine Deflexionslage ist bei abgeflossenem Fruchtwasser schwierig, bei gedehntem unterem Uterinsegment und drohender Uterusruptur gefährlich. Daran ändert selbst Auvard's Modification des zweiblättrigen Kranioklast[1]) nichts. Die Besonderheit des Auvard'schen zweiblättrigen Kranioklast gegenüber dem Braun'schen Modell besteht nur darin, dass das ungefensterte innere (männliche) Blatt an seiner Spitze einen Kolbenbohrer trägt. Dieser Kolbenbohrer wird in das foramen occipitale eingebohrt und mit seiner Concavität gegen das gefensterte äussere (weibliche) Blatt angelegt. Auch bei diesem Instrument muss das äussere gefensterte Blatt über das Gesicht angelegt werden können, da sonst die Basis cranii unverletzt bleibt.

Oft ist die Umwandlung einer Flexionslage in eine Deflexionslage unmöglich und der Kranioklast muss über das Hinterhaupt angelegt werden. Wie oft hört man da von Abgleiten des Instrumentes und von Ausreissen einzelner Knochenstücke. Vielfach muss alsdann die Hand in die Genitalien der Frau eingeführt werden, um den Kranioklast immer wieder von Neuem anzulegen.

Aus dem Angeführten ist leicht ersichtlich, dass der Kranioklast den Anforderungen an die Technik im Sinne der Erhaltung der Integrität der mütterlichen Weichtheile in vielen Fällen nicht entspricht.

---

[1]) Travaux d'obstétrique Bd. I pg. 57 ff.

II. Die Kephalothrypsie.

Mit dem Kephalothrypter kann der kindliche Schädel in jeder beliebigen Kopfeinstellung zertrümmert werden. Trotzdem musste der Kephalothrypter vielerorts dem Braun'schen Kranioklasten weichen. Die Gründe sind folgende:

Legt man bei über Beckeneingang beweglichem Kopf den Kephalothrypter an, so muss ein Assistent durch die Bauchdecken hindurch den kindlichen Schädel gegen den Beckeneingang pressen, um den Kopf zu immobilisiren. Dicke Bauchdecken sind hinderlich. Gelingt die Immobilisation, so wird durch den kindlichen Schädel der enge Beckeneingang oft der Art verlegt, dass Instrument und schützende Hand des Operateurs kaum mehr zwischen Kopf und Becken vorrücken können. Erst durch vermindertes Immobilisiren von Seiten des Assistenten und durch vermehrten Druck des Operateurs gelingt es schliesslich, den Kephalothrypter einzuführen. Die Weichtheile, namentlich der Cervicalcanal, erleiden dadurch Abschürfungen des Oberflächenepithels und leichte Quetschungen. Glaubt man den kindlichen Schädel mit dem Kephalothrypter an zwei diametral gegenüberliegenden Flächen erfasst zu haben, gelingt die Vereinigung der beiden Löffel im Schloss, und beginnt man mittelst der Kompressionsschraube die Löffel zu schliessen, so schlüpft nicht selten der Kopf nach oben, nach vorne oder nach hinten aus. Eine Zertrümmerung kommt gar nicht oder nur unvollständig zu Stande. Die Ursache dieses Ausgleitens liegt zum Theil im Instrument, zum Theil in der Form des kindlichen Schädels. Der Kephalothrypter, am Kopf angelegt, hat die Form eines römischen V. Die Spitze des V befindet sich am Schloss, die Seiten werden durch die Löffel dargestellt. Beim Schliessen der Löffel tritt die Kompression des Schädels viel früher und viel energischer in der Nähe des Schlosses auf, als in der Gegend der Löffelspitzen, wo sich noch reichlich freier Raum befindet. Der Schädel schlüpft deshalb nach oben aus dem Löffel aus. Der kindliche Kopf andererseits ist sehr selten symmetrisch gebaut. Hierin liegt der Grund, warum nur selten und nur bei grosser Uebung zwei gegenüberliegende Flächen des Schädels mit der ganzen Breite des Löffels erfasst werden. Meist fasst der eine oder der andere Löffel den Schädel nur mit der halben Fläche. Beim Komprimiren gleitet der Kopf nach vorne aus, wenn nur die hintere Hälfte des Löffels fasst, und umgekehrt.

Gelingt es anfangs, ohne Ausschlüpfen den Kopf zu komprimiren, so reducirt sich beim plötzlichen Zusammenbrechen des Schädeldaches das Volumen des Kopfes oft so rasch, dass sich derselbe innerhalb der Löffel bewegen und von Neuem ausgleiten kann. Das Ausgleiten aus dem Kephalothrypter ist nur durch unausgesetztes Immobilisiren des Schädels während der ganzen Dauer der Kompression zu verhüten. Für den Geübten bietet diese Immobilisation oft grosse Schwierigkeiten, dem Ungeübten gelingt sie nicht und die Kephalothrypsie misslingt. Wie ab-

hängig das Resultat dieser Operation vom Assistenten ist, welcher den Schädel immobilisirt, geht aus folgenden Aussprüchen hervorragender Geburtshelfer hervor:

Pajot sagt im Dictionnaire encyclopédique des sciences médicales: „L'aide chargé de comprimer de haut en bas la région hypogastrique pour immobiliser la partie foetale, tient entre ses mains le succès de l'opération."

Und Pinard[1]) sagt: „Saisir la tête avec les cuillers du cephalotribe est quelque chose, la maintenir immobile pendant le broiement c'est tout."

Dieses häufige Ausgleiten des Schädels und die sich daran anschliessenden Misserfolge sind die Ursachen, warum der Kephalothrypter trotz seiner energischen Wirkung dem Kranioklasten weichen musste. Die gleichen Ursachen führen zu Excoriationen und Quetschungen des Cervicalcanals. Das Ausgleiten, welches sich während einer Operation mehrmals wiederholen kann, erfordert ein häufiges Eingehen mit der Hand in die Genitalien und droht damit die Asepsis während der Dauer der Operation zu gefährden.

Die Kephalothrypsie entspricht desshalb auch nicht den neuen Anforderungen an die Technik.

III. Die Kranioklasie mit dreiblättrigen Instrumenten.

1. Historisches.

Die Schwierigkeiten der Immobilisation des kindlichen Schädels von oben drängten die Autoren zur Immobilisation von unten. Der leitende Gedanke kann kaum besser illustrirt werden, als durch die Wiedergabe der Vorschriften Pajot's[2]). Nach der Perforation empfiehlt Pajot ein kleines Hölzchen von 4—5 cm Länge und der Dicke des kleinen Fingers in der Mitte an einem starken Band zu befestigen. Das Hölzchen wird durch die Perforationsöffnung in das Innere des entleerten Schädels eingeführt und quer über die Perforationsöffnung gelegt. Durch Ziehen am Band wird während der Kompression mit dem Kephalothrypter der Schädel gegen den Beckeneingang fixirt.[3])

Um den Werth der im Nachfolgenden angeführten Instrumenten im Sinne der Immobilisation des Schädels während der Compression richtig beurtheilen zu können, ist es wichtig, die Bewegungen des kindlichen Schädels beim Ausgleiten desselben kennen zu lernen. Erst nach genauer Kenntniss der Ausweichbewegungen können dieselben in richtiger Weise gehemmt werden. Der kindliche Schädel weicht bei der Kompression nach oben aus. Diese Bewegung wird durch Zug am Schädel nach unten gehemmt. Des

[1]) Annales de Gynécologie 1884.

[2]) Dictionnaire encyclopédique des sciences médicales Sp. 74.

[3]) Pajot hat dieses Verfahren als Hilfsoperation bei der Kephalothrypsie zum ersten Male angegeben. Dagegen wurde das nämliche Verfahren zur Extraction des perforirten Schädels an Stelle eines Tire-tête schon von Beaudelocque empfohlen.

weitern weicht der Kopf nach vorne und nach hinten aus. Diese Bewegungen werden am zweckmässigsten durch einen Stab gehemmt, welcher in der Axe des Genitalcanals festgehalten wird und durch die Perforationsöffnung ins Schädelinnere reicht. Endlich rotirt der Schädel um senkrechte Axen, welche von der Basis cranii zum Schädeldach verlaufen. Diese Bewegungen werden gehemmt durch eine feste Verbindung irgend eines fixen Punktes an der Peripherie der Schädelkapsel mit dem ins Schädelinnere verlaufenden Stab.

Fig. 2.

Nur diejenigen Kephalothrypter und Kranioklaste, welche im Sinne einer Immobilisation des Schädels modificirt wurden, gehören historisch zu dieser Gruppe, während Kephalothrypter mit Perforatorien an der Spitze eines Löffels immer Kephalothrypter im gewöhnlichen Sinne bleiben.

Im Jahre 1842 veröffentlichte Finizio in den Annales d'Obstétrique vom November S. 203 die Beschreibung eines dreiblättrigen Kephalothrypters. Das mittlere Blatt ist ein Stab und trägt an seiner Spitze ein Perforatorium. Während der Compression und Extraction bleibt dasselbe im Schädelinneren liegen und steht zugleich in der Gegend des Schlosses mit den beiden Löffeln in fester Verbindung. Dadurch wird ein Ausweichen des Schädels nach hinten, nach vorne und zum Theil nach oben verhindert.

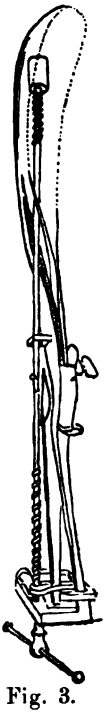

Fig. 3.

Im Jahre 1847 construirte Valette einen Kephalothrypter dessen Seitenblätter sich nicht im Schlosse kreuzen, sondern parallel verlaufend mit einem in gleicher Richtung verlaufenden Mittelblatt in fester Verbindung stehen. (vide Fig. 2.) Das mittlere Blatt, etwas kürzer als die Seitenblätter, endigt in eine lanzettförmige Spitze, welche während der Compression im Schädelinneren liegen bleibt und das Ausweichen nach vorne und hinten verhindert. Die lanzettartige Spitze des mittleren Blattes kann als Perforatorium gebraucht werden.

Im Jahre 1859 veröffentlichte C. Hüter Sohn in Marburg einen dreiblättrigen Kephalothrypter, welchen er in der Monatsschrift für Geburtskunde und Frauenkrankheiten[1]) von Credé, E. Martin, Ritgen und Siebold wie folgt beschreibt:

„Ich habe ein trepanförmiges Perforatorium, dessen Bequemlichkeit vielseitig anerkannt ist mit einem Kephalothrypter, welcher Schloss und Kompressionsapparat besitzt, wie diese von meinem Vater angegeben sind, in der Art verbunden, dass das Perforatorium auf die Schraubenstange, welche die Klammer über die Griffe zurücktreibt, aufgesetzt ist. Die Trepankuppe ist

[1]) Band XIV. pag. 366. 1859.

1" lang und 10‴ breit und steht wenn sie am weitesten vorgetrieben ist von den Löffeln 3 ‴ ab. Sie besitzt einen Decker der sich vermöge einer Spiralfeder von der Kuppe zurückziehen kann. Nach der Perforation wurde der Trepan in das Schädelinnere vorgeschoben und blieb während der Kompression liegen." (vide Fig. 3.) Nachdem die Kompressionsschraube zur Hälfte angezogen war versuchte Hüter den Trepan aus dem Schädelinneren herauszuziehen, was nicht gelang. Die Knochenränder der Trepanationsöffnung hatten sich schon so fest um den Stiel der Trepankuppe angelegt, dass dadurch die vollkommene Wirkung eines Tire-tête möglich war. Dadurch sagt Hüter weiter: „gewinnt man in dem in der Schädelhöhle befindlichen Trepan einen festen Punkt, gegen welchen die Löffel des Kephalotriben zusammengetrieben werden und dann kann der Nutzen des Trepans bei der Extraction nicht hoch genug angeschlagen werden, indem durch seine Wirkung als Tire-tête das bisher so gefürchtete Abgleiten des Kephalotriben sicher zu hindern ist."

Durch die Verbindung eines trepanförmigen Perforatoriums mit dem Kephalothrypter verhinderte Hüter zunächst das Ausweichen des Schädels nach vorne und nach hinten. Wir glauben aber auch nach der Form des Mittelblattes, des Trepans, und nach den Angaben Hüter's über das Festhalten des Trepans im kindlichen Schädel schliessen zu dürfen, dass auch das Ausweichen nach oben sowie sogar die rotatorischen Bewegungen zum Theil gehemmt wurden. Wir stehen desshalb auch nicht an, in C. Hüter Sohn denjenigen anzuerkennen, welchem das Verdienst zufällt, zuerst einen dreiblättrigen Kephalotrypter construirt zu haben, mit welchem die oben angeführten Ausweichbewegungen nach den drei Richtungen bei der Kompression und Extraction des kindlichen Schädels wenn auch nicht vollständig so doch zum Theil gehemmt werden konnten.

Wie richtig C. Hüter's Angaben waren geht daraus hervor, dass der Modus operandi, und wie wir sehen werden, die mechanischen Grundlagen zur Immobilisation heute noch dieselben sind.

Fig. 4.

Im Jahre 1864 construirte van Aubel einen dreiblättrigen Kephalotrypter und veröffentlichte seine Beschreibung im Bulletin de l'academie. med. belgique Nr. 7.

Darauf folgte im Jahre 1867 ein dreiblättriger Kephalotrypter von Lollini (vide Fig. 4). Das Mittelblatt besteht aus einem nach vorne im Sinne der Beckenkrümmung gebogenen Stab, dessen Spitze einen Kolbenbohrer trägt. Der Kolbenbohrer dient zunächst als Perforatorium. Nach der Perforation bleibt die Spitze des Kolbenbohrers im Schädelinnern liegen und verhindert während der Compression und Extraction ein Ausgleiten des Schädels aus den beiden Seitenblättern nach vorne und hinten. Der Stab des Mittelblattes läuft in einer Ausbohrung der Schlossgegend.

Die Misserfolge der Kephalothrypsie und das Auftreten des

Kranioklast mit seinen Modificationen von C. Braun und Robert Barnes liessen mit dem Zurückweichen des gewöhnlichen Kephalothrypters auch die dreiblättrigen Modificationen in Vergessenheit gerathen. Erst im Jahre 1883 erinnerte sich ihrer Tarnier. Die Ideen der früheren Autoren verwerthend construirte Tarnier einen neuen dreiblättrigen Kephalothrypter, welchem er den Namen „Basiotribe" beilegte. (s. Fig. 5.)

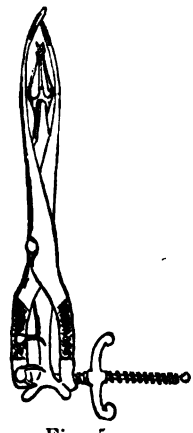

Fig. 5.

Das Instrument von M. Collin in Paris verfertigt, misst 41 cm in der Länge und geschlossen 4 cm in der Breite. Sein Gewicht beträgt 1200 grm. Das Instrument besteht aus drei Blättern von ungleicher Länge, welche übereinander gelagert sind und mittelst eines Compressionsapparates zusammengeschraubt werden können.

Das mittlere Blatt ist das kürzeste und trägt an seiner Spitze ein vierkantiges Perforatorium, das in einen Bohrer endigt und welches durch rotirende Bewegungen in das Schädeldach eingebohrt wird. Das Perforatorium macht in das Schädeldach eine runde Oeffnung. Durch diese Oeffnung wird das Perforatorium in das Schädelinnere gegen die Schädelbasis vorgeschoben und soll mit der Basis während der Compression in Berührung bleiben. Jedoch darf die Spitze nicht in die Schädelbasis festgebohrt werden.

Das erste äussere (linke) Blatt ist wie das linke Blatt einer Zange gebaut. Es wird wie das linke Zangenblatt angelegt und in einem Schloss mit dem Mittelblatt vereinigt. Hierauf werden das Mittelblatt und das erste äussere Blatt zusammengeschraubt, wodurch die eine Hälfte des Schädels zertrümmert wird. Ein kleiner Sperrhaken hält die beiden Blätter in der zusammengeschraubten Stellung fest, so dass der Compressionsapparat wieder entfernt werden kann. Hierauf wird das rechte äussere und zugleich längste Blatt wie ein rechtes Zangenblatt angelegt und mit dem Mittelblatt vereinigt. Durch Anziehen der Compressionsschraube wird auch die zweite Hälfte des Schädels zertrümmert und der Schädel ist zur Extraction vorbereitet.

Das mittlere Blatt verhindert ein Ausweichen des Schädels nach vorne und hinten. Durch Schluss des mittleren Blattes mit dem ersten äusseren Blatt wird der Schädel breit zwischen diesen beiden Blättern gefasst und ein Ausschlüpfen des Kopfes beim Schliessen des zweiten äusseren Blattes ist unmöglich. Trotzdem wird die Basis cranii nicht immer zertrümmert und dies aus folgendem Grund: Da das Perforatorium nicht in die Basis cranii eingebohrt wird, so weicht der Schädel beim Schliessen des Mittelblattes mit dem ersten äusseren Blatt etwas nach oben aus. In Folge dessen entfernt sich die Basis crassii von der Spitze des Mittelblattes in der Richtung nach oben. Da aber das Mittelblatt die Schlösser für die beiden Seitenblätter trägt und damit

die Höhe angiebt, bis zu welcher die beiden Seitenblätter eingeführt werden sollen, so kommt es nicht selten vor, dass bei Entfernung der Spitze des Mittelblattes von der Basis cranii auch die Spitzen der Seitenblätter die Basis cranii nicht mehr erreichen. Dadurch bleibt die Basis unberührt und nur das Schädeldach wird zertrümmert. (s. Fig. 6.)

Aus diesem Grunde giebt Pinard in seiner Besprechung des Basiotribe von Tarnier die Vorschrift: „Vor dem Schliessen des ersten Seitenblattes versichere man sich genau, dass die Spitze des Mittelblattes die Basis cranii berühre."

Fig. 6.
Basistribe von Tarnier, 1883. Die Spitze des Mittelblattes ist nicht in der Basis fixirt; die Basis weicht nach oben aus und es fällt nur das Cranium in den Bereich der Zertrümmerung.

Auch die rotatorische Bewegung scheint trotz dem Schluss des Mittelblattes mit dem ersten äusseren Blatt, und die dadurch bedingte Fixation des Schädels während der Zertrümmerung mit dem zweiten äusseren Blatt, nicht vollständig gehemmt zu werden. Dies geht aus den Experimenten von Pinard und Truzzi an kindlichen Leichen hervor. Bei der Betrachtung des komprimirten Schädels zeigte sich oft ungleiche Grösse u. ungleichmässige Kompression der beiden Schädelhälften, was nur durch ein rotatorisches Ausweichen des Schädels während der Kompression mit dem zweiten äusseren Blatt erklärt werden kann.

Diese Nachtheile riefen zwei weitere Modificationen hervor. Im Jahre 1884 liess Truzzi[1]) das Mittelblatt der Basiotribe von Tarnier in einen lanzettartig auslaufenden Löffel umwandeln und gab dem Löffel eine Krümmung, so dass derselbe mit seiner Concavität

[1]) Truzzi, sul basiotribo Tarnier. Studie ed esperienze pel dottore Ettore Truzzi, libero dozento di ostetricia et 1° assistente preso la. R. Scuola ostetricia parregiata di Milano, dirett. dol Prof. Cav. E. Porro (Milano 1884.)

gegen die Concavität eines Seitenlöffels gepresst werden kann. (s. Fig. 7.)

Am 17. Januar 1889 demonstrirte Bar eine Modification des Tarnier'sche Basiotribe. Dieselbe unterscheidet sich von den früheren Basiotriben von Tarnier und Truzzi durch eine Modification der Spitze des Mittelstückes in einen olivenförmigen Kolbenbohrer. An den Seitenlöffeln sind je zwei Einschnitte angebracht, welche die Distanz der Löffel vom Schloss zur Spitze verlängern und verkürzen lassen. (s. Fig. 8.)

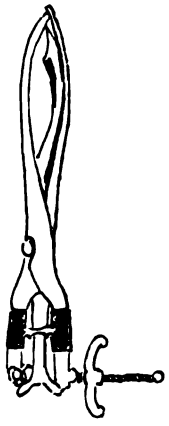

Fig. 8.

Fig. 7.

Es liegt ausser Zweifel, dass beim Schliessen des Mittelstückes mit dem ersten äusseren gefensterten Blatt der kindliche Schädel in analoger Weise, wenn auch nicht so intensiv wie beim Kranioklast gefasst wird. Dadurch wird besonders die rotatorische Beweguag des Schädels um das Mittelblatt während der Einwirkung des zweiten äusseren Blattes mehr gehemmt, als bei dem Modell von Tarnier.

Kein Instrument hält den gefassten Theil des kindlichen Schädels so fest wie der Kranioklast, dies beweist das Ausreissen einzelner Knochenstücke und die Möglichkeit bei nicht allzu engem Becken einzig durch Zug an dem zwischen den Kranioklastblättern eingeklemmten Schädelstück den ganzen Kopf zu extrahiren. Es ist das Verdienst Auvard's in einer weiteren Modification die Vorzüge des Kranioklasten mit denjenigen der Tarnier-Truzzi-Bar'schen Basiotriben vereinigt zu haben.

Am 27. Mai 1888 übergab Auvard der Académie de médecine sein neues Instrument, dem er den Namen „Embryotome céphalique combiné" gab. Die Beschreibung dieses Instrumentes und dessen Anwendung veröffentlichte er im Jahre 1889 in der Januarnummer der Gazette des Hôpitaux. Am 24. Januar 1890 demonstrirte Auvard sein Modell in der Gesellschaft für Geburtshilfe und Gynaekologie in Berlin.[1])

Das Instrument von Auvard ist ein dreiblättriger Kranioklast und besteht aus einem ungefensterten (männlichen) Blatt eines Braun'schen Kranioklasten. Seine Spitze ist nicht glatt sondern in einen Kolbenbohrer umgewandelt. Mit diesem Mittelblatt artikulirt im Schloss ein gefenstertes (weibliches) Blatt genau wie beim Braun'schen Kranioklast. Das zweite äussere gefensterte Seitenblatt hat ebenfalls die Form eines weiblichen

[1]) Conf. Centralblatt für Gyn. 1890, pag. 65.

Kranioklastblattes. Dasselbe artikulirt mit dem Mittelblatt in entgegengesetztem Sinne wie das erste äussere Blatt und zwar so, dass die concaven Krümmungen gegeneinander gerichtet und die Spitzen durch Kompression gegen einander gepresst werden. —

Nach der Perforation wird das mittlere Blatt in die Schädelhöhle eingeführt und der Kolbenbohrer mit einigen Umdrehungen in das Foramen magnum eingebohrt. Dadurch wird die Schädelbasis festgehalten wenn das erste äussere Blatt geschlossen wird. Ein Ausweichen der Basis nach oben wie in Fig. 6 ist unmöglich. Beim Schliessen des ersten wie des zweiten äusseren Blattes bleibt das Gesicht und die Basis cranii im Bereich der Zertrümmerung und eine rotirende Bewegung wird durch das feste Ineinandergreifen des mittleren und ersten äusseren Blattes nach Art des Kranioklasten verhindert.

Eine weitere Modifikation wurde von Winter[2]) in Königsberg angegeben. Das Instrument ist wie von Auvard angegeben construirt, mit der Ausnahme, dass die Spitze des Mittelblattes nicht in einen Kolbenbohrer endigt. Ausserdem sind die seitlichen Blätter nicht gefenstert und ist das Instrument kürzer als dasjenige von Auvard.

Im Jahre 1897 empfahl Zweifel[3]) das Princip des dreiblättrigen Kranioklast und bildete ein von ihm modificirtes Instrument (Kranio-Kephaloklast) ab. Aus der Abbildung geht hervor, dass sowohl die beiden Seitenlöffel als auch das Schloss abgeändert wurde. Namentlich hat Zweifel den dreiblättrigen Kranioklast der Art modificirt, dass derselbe auch am nachfolgenden Kopf als Kephalothrypter gebraucht werden kann, was wir später genauer ausführen werden.

Weit hinter den Instrumenten von Auvard, Winter und Zweifel steht ein dreiblättriger Kranioklast, welcher in Düttlingen fabricirt und unter dem Namen Auvard'scher dreiblättriger Kranioklast in den Handel gebracht wird. Dieses Instrument hat ein Mittelblatt, welches in eine glatte Spitze ausläuft (vide Fig. a). Abgesehen davon, dass mit dieser glatten Spitze an ein Fixiren der Basis cranii nicht zu denken ist, halten wir es für den weniger Geübten gefährlich mit dieser Spitze eine Perforation auszuführen.

a

Fig. a.

Die jüngste Modifikation ist der viertheilige Kranioklast (Kephalothrypto-helktor) von Fehling[4]). Das Instrument ist viertheilig, weil ein inneres männliches Blatt mit Concavität nach links und ein solches mit Concavität nach rechts zum Gesammtinstrument gehört. Bei einer Kranioklasie kommen jedoch stets

[2]) Nach gütiger Mittheilung vom Herrn Prof. Winter wurde diese Modifikation nicht veröffentlicht.

[3]) Centralblatt für Gyn. 1897, pag. 482.

[4]) Centralblatt für Gynaekologie 1898, No. 113, pag. 1178.

nur je ein inneres und ein äusseres (Kraniohelktor), oder je ein inneres und die beiden äusseren wie beim dreiblättrigen Kranioklast in Anwendung. Die männlichen Blätter tragen keine Kolbenbohrer; damit fällt die Perforation sowie die Fixation der Schädelbasis durch das männliche Blatt dahin.

2. Ein Beitrag zur Operationstechnik.

Wie wir gesehen haben hängt die völlige Zertrümmerung des kindlichen Kopfes einzig von der Immobilisation des Schädels während der ganzen Dauer der Kompression ab. Diese Immobilisation erreicht Auvard durch intracranielles Einbohren des Kolbenbohrers in das Foramen magnum. Allein das Einführen des Bohrers ins Hinterhauptsloch gelingt nicht in den Fällen, wo die Perforationsöffnung zwischen Occiput und kleiner Fontanelle, oder zwischen Glabella und grosser Fontanelle liegt; ebensowenig in den Fällen wo bei Vorderscheitelbeineinstellung (vordere Ohrlage) oder bei Hinterscheitelbeineinstellung (hintere Ohrlage) die Perforationsöffnung nahe der Basis cranii angelegt werden muss. Auch Fehling hebt im Centralblatt f. Gyn. 1898 pg. 1178 diesen Nachtheil hervor. Der Kolbenbohrer trifft das Hinterhauptsloch deshalb nicht, weil derselbe von den erwähnten Perforationsstellen aus ins Schädelinnere gegen das Foramen magnum geführt parallel oder unter sehr spitzem Winkel zur Basis cranii erläuft (vide Fig. 9). Die Axe des Hinterhauptsloches steht aber senkrecht zur Schädelbasis. In Folge dessen gleitet bei den erwähnten Kopfeinstellungen der Kolbenbohrer neben dem Foramen magnum vorbei. Um diese Lücke in der Leistungsfähigkeit des Auvard'schen Instrumentes auszufüllen, musste der Kolbenbohrer der Art modificirt werden, dass derselbe von jeder beliebigen Perforationsstelle aus in die gegenüberliegende Schädelwand (Basis oder Kranium) festgebohrt werden kann. Dieser Anforderung entspricht unser Kolbenbohrer mit tief eingeschnittenem und wenig steigendem zweigängigem Gewinde.[5]) Der Unterschied

Fig. 9.
Der Kolbenbohrer durch die Perforationsöffnung zwischen Glabella und grosse Fontanelle ins Schädelinnere eingeführt, gleitet am Hinterhauptsloch vorbei, weil die Axe des Kolbenbohrers unter sehr spitzem Winkel zur Basis cranii verläuft, während die Axe des Hinterhauptsloches senkrecht zur Schädelbasis steht.

[5]) Kurz vor Drucklegung dieser Arbeit erhielten wir am 24. September 1898 von der Firma Schädel in Leipzig einen Zweifel'schen dreiblättrigen Kranio-Kephaloklast, dessen Kolbenbohrer ebenfalls ein zwei gängiges Gewinde besitzt. Da-

zwischen einem zweigängigen und einem eingängigen Gewindbohrer besteht darin, dass beim zweigängigen Gewindbohrer zwei sog. Umgänge nebeneinander je zu einer Spitze auslaufen. Unser Kolbenbohrer endigt in zwei nebeneinander liegenden Spitzen (vide Fig. b). Sobald die beiden Spitzen gefasst haben, graben sich die nachlaufenden Umgänge beim Drehen gemeinsam tiefer. Dadurch fällt das beim eingängigen Gewinde nicht selten vorkommende „Losbrechen" des Gewindganges durch sogenanntes Ueberwirken weg.

Fig. b.

Eine weitere Eigenthümlichkeit des tief geschnittenen zweigängigen Bohrers ist seine Festigkeit, mit welcher er im angebohrten Knochen sitzt. Wir haben gemeinsam mit Herrn Dr. Kellerhalts, Assistenten an der Berner Universitätsfrauenklinik, den Kolbenbohrer in die Schädelbasis von Spiritusfoeten eingebohrt und mit 70—90 Kilogrammen belastet ohne dass derselbe ausriss. Dieses hervorragende Festsitzen im Knochen beruht auf den besonders tief eingeschnittenen Gängen und der geringen Steigung derselben. Unser Kolbenbohrer hat sechs Umgänge. Das Einbohren von drei derselben genügt um obige Festigkeit zu erreichen.

Ferner kann das Schädeldach mit dem zweigewindigen Kolbenbohrer leicht und in einer für die Mutter gefahrlosen Weise perforirt werden. Die beiden Spitzen und der geringe Druck, welchen dieselben zum Fassen bedürfen schützen vor Abgleiten. Die Perforationsöffnung wird rund und lässt einen Finger bequem passiren. Splitter entstehen nicht. In seiner Gefahrlosigkeit und Einfachheit verbindet unser Kolbenbohrer die Vorzüge des trepanförmigen Perforatoriums mit den Vorzügen der Perforationsscheeren. — Als Mittelstück des dreiblättrigen Kranioklast macht unser Kolbenbohrer den Trepan und die Perforationsscheeren überflüssig. Diese Modification wurde uns von Herrn G. Klöpfer, Instrumentenmacher in Bern (Schweiz) ausgeführt und ist von dieser Firma zu beziehen. Unsere Erfahrungen mit dem dreibättrigen Kranioklast und die Leistungsfähigkeit desselben werden durch nachfolgende Fälle illustrirt.

Fall 1. Allgemein verengtes plattes Becken. Sp. 21,0 cm, Cr. 24,0 cm, Tr. 30,6 cm, Bd. 18,0 cm, Cd. 10 cm, Cv. 8 cm. I P.

Nach 48stündiger Geburtsdauer und kräftigen Wehen ist der kindliche Kopf noch nicht ins kleine Becken eingetreten. Der Schädel wölbt sich über den oberen Symphysenrand. Eine starke Dehnung des unteren Uterinsegments drängt zur Entbindung.

Fruchtwasser seit 24 Stunden abgeflossen, kindliche Herztöne nicht mehr hörbar. Perforation und Extraction des perforirten Schädels gelingt leicht und rasch. Damm intakt. Wochenbett verläuft ungestört.

Fall 2. Allgemein verengtes Becken. Sp. 22 cm, Cr. 26,5 cm, Tr. 31,5 cm, Bd. —, Cd. 11,0—11,5 cm, Cr. 9,0—9,5 cm. I P. Nabelschnur-

---

gegen ist dieser zweigängige Kolbenbohrer weder in der Zweifel'schen Arbeit erwähnt noch lässt irgend eine Stelle der Arbeit darauf schliessen, dass der Bohrer anderswo als im Foramen magnum eingebohrt werden soll.

vorfall. Kind vor der Perforation abgestorben. Die Extraction mit dem dreiblättrigen Kranioklast gelingt leicht, rasch und ohne Ausgleiten des Instrumentes. Keine Verletzungen der Mutter, keine perforierenden Splitter am kindlichen Schädel. Wochenbett ungestört.

Fall 3. Allgemein verengtes Becken. Sp. 21, Cr. 25, Tr. 30, Bd. 19, Cd. 11,5—12, Cv. 10,0—10,5. Kopf ins kleine Becken eingetreten und zwar als Gesichtslage mit Kinn nach hinten. Temperatursteigerung über 39,5 zwingt zur Beendigung der Geburt. Die Extraction mit dem dreiblättrigen Kranioklast gelingt leicht. Keine Dammverletzung. Wochenbett ungestört.

Fall 4. Normales Becken. Sp. 23, Cr. 20, Tr. 31, Bd. 21, Cd. 12,5—13, Cv. 10,5—11. II P. Stirnlage im kleinen Becken fixiert. Eine sub partu auftretende starke uterine Blutung zwingt zur Beendigung der Geburt. Ein College macht einen vergeblichen Zangenversuch. Perforation und Extraction des Schädels mit dem dreiblättrigen Kranioklast gelingen leicht und sicher. Kleiner Dammriss. Keine Splitter am Schädel. Wochenbett ungestört.

Fall 5. Normales Becken. VIII P. Die übrigen Geburten sind normal verlaufen. Frühzeitiger Blasensprung. Vorderscheitelbeineinstellung. Nach 48stündiger Geburtsdauer wird von einem Collegen die Correction der Kopfstellung sowie eine Wendung versucht, was misslingt; Kind abgestorben. Die Extraction des perforirten Schädels gelingt leicht. Keine Verletzungen der Mutter, keine Splitter. Wochenbett ungestört.

Fall 6. Normales Becken. I P. Kopf in I. Hinterhauptslage ins kleine Becken eingetreten. Eklampsie bei 5 Mark-Stückgrossem Muttermund. Von einem Collegen wird eine Morphiumbehandlung eingeleitet; die Anfälle sistiren nicht vollständig, daher wird perforirt. Die Extraction des perforirten Schädels mit dem dreiblättrigen Kranioklast gelingt rasch und sicher. Ich habe dieselbe mit meinem Instrument durch den betreffenden Collegen ausführen lassen. Wegen eines Ulcus ventriculi, an welchem Patientin schon vor der Geburt litt, kann Pat. erst nach 3 Wochen post partum das Bett verlassen. Involution der Genitalien ungestört.

Fall 7. Allgemein verengtes Becken. Sp. 20, Cr. 24, Tr. 30, Bd. —, Cd. 11.0 11,5, Cv. 9,0—9,5. V P. Die früheren Geburten verliefen normal. I. Geburt spontan, Dauer 4 mal 24 Stunden. II. Geburt. Kind macerirt, Verlauf spontan. III. u. IV. Geburt ebenfalls spontan, aber sehr lange dauernd. Nach 48stündiger Geburtsdauer steht der Schädel noch immer über den Beckeneingang. Starke Dehnung des unteren Uterinsegments, es beginnt keine Blutung. Wendung wegen frühzeitigem Fruchtwasserabfluss und Unbeweglichkeit des Foetus nicht ohne Anwendung von Gewalt ausführbar und wegen der Dehnung des unteren Uterinsegmentes centraindicirt. Kindliche Herztöne nur schwach hörbar. Perforation und Extraction des Kindes gelingen leicht. Wochenbett ungestört.

Fall 8. Allgemein verengtes plattes Becken. Sp. 24, Cr. 27, Tr. 30, Bd. 18,5, Cd. 10—10,5, Cv. 8—8,5. Nach 72stündiger Geburtsdauer ist der Kopf nicht ins kleine Becken eingetreten. Vorderscheitellage. Vorfall der Nabelschnur. Temperatursteigerung auf 39,0. Die Extraction des perforirten Schädels gelingt gut. Kein Abgleiten des Instrumentes, keine Splitter, keine Dammverletzung. Wochenbett durch eine Endometritis mit Streptococcen gestört. Pat. kann 3 Wochen p. p. entlassen werden.

Fall 9. Zwillinge. Normales Becken. Collision des vorangehenden Kopfes eines Zwillings mit dem Rumpf des in Beckenendlage zu gleicher Zeit eintretenden anderen Kindes. Nach 36stündiger Geburtsdauer drängte das gedehnte untere Uterinsegment zur Beendigung der Geburt. Die Zange kann nicht am vorangehenden Kopf angelegt werden, weshalb derselbe perforirt wird. Patientin erkrankte am 2. Tage p. p. an einer Pneumonie, an welcher sie 6 Wochen p. p., stirbt. Aethernarcose. Die Involution der Genitalien zeigt während dieser Zeit nicht die geringste Störung, welche einen Eintritt des Pneumonie durch die Genitalien annehmen lässt.

Fall 10. Einfach plattes Becken. Sp. 24, Cr. 26,5, Tr. 30, Bd. 19, Cd. 11,6, Cr. 9,5. Vp. I. Geburt spontan. II. Geburt Wendung mit totem Kind. III. Geburt Wendung. IV. Geburt hohe Zange. V. Geburt beginnt mit Abfluss des Fruchtwassers. Trotz starker Wehen tritt der Kopf nicht ins kleine Becken ein, wesshalb von Seiten eines Collegen eine Wendung versucht wird, was nicht gelingt. Kind vor der Perforation abgestorben. — Extraction des Kindes gelingt leicht. — Wochenbett ungestört.

Fall 11. Allgemein verengtes Becken. Sp. —, Cr. —, Pr. —, Bd. —, Cd. 11,0, Cr. 9,0, nach 40stündiger Geburtsdauer ist der Kopf noch nicht in's kleine Becken eingetreten, sondern steckt in Vorderscheitelbeineinstellung am Eingang des Beckens. Pat. soll im Beginn der Geburt stark geblutet haben, so dass von einem Kollegen eine Tamponade der Vagina vorgenommen werden musste. Bei der Untersuchung war keine Placenta zu fühlen. Foetale Herztöne nicht mehr hörbar. Unteres Uterinsegment stark gespannt umschliesst den vorliegenden Theil. Die Extraction des perforirten Foetus gelingt leicht. Wochenbett ungestört.

Die Leistungsfähigkeit unserer Modification wird am schönsten durch Fall 11 illustrirt, wesshalb wir etwas genauer darauf eingehen. Die Perforationsstelle muss bei Vorderscheidelbeineinstellung nahe dem Ohr, d. h. nahe der Basis cranii, gewählt werden. Mit vier Umdrehungen war das Schädeldach perforirt und für einen Finger bequem durchgängig, worauf die Excerebration in üblicher Weise vorgenommen wurde. Von dieser an die Basis cranii anstossenden Perforationsöffnung aus ist es unmöglich, den Kolbenbohrer gegen die Basis cranii zu führen und damit auch unmöglich, den Kolbenbohrer in das foramen magnum einzubohren. Der Schädel konnte einzig durch Einbohren des Kolbenbohrers in das gegenüberliegende Os parietale immobilisirt werden. Auch in dieser dünnen Schädeldachwand hielt der zweigängige Bohrer so fest, dass die beiden äusseren Blätter den Schädel vollständig umfassen und zertrümmern konnten. Die Weichtheile über dem gegenüberliegenden Os parietale blieben intakt. Es konnten keine perforirenden Splitter nachgewiesen werden.

Aus dem Mitgetheilten geht hervor, dass unser Kolbenbohrer mit zweigängigem Gewinde den kindlichen Schädel bei jeder beliebigen Kopfeinstellung zu immobolisiren vermag.

Dadurch ist eine Zertrümmerung der Schädelbasis bei jeder beliebigen Kopfeinstellung und ohne Berücksichtigung des foramen magnum möglich. Im übrigen können wir gestützt auf unsere Beobachtungen nur dasjenige bestätigen, was schon Zweifel[1]) über den dreiblättrigen Kranioklast sagt: „Ist dem Operateur das Einführen des ersten äusseren (weiblichen) Blattes gelungen, so ist er ganz Herr der Situation; den Kopf hält er jetzt so fest wie er will; er kann ihn mit Hilfe des Instrumentes drehen und wenden, bis es ihm möglich ist, das zweite äussere Blatt über das Gesicht zu legen. Das zweite Zusammenschrauben zermalmt auch die Schädelbasis."

Niemals beobachteten wir ein Abreissen einzelner Knochenstücke; niemals sahen wir bei der Inspection des extrahirten Schädels perforirende Knochensplitter.

[1]) Centralblatt für Gyn. 1897. p. 487.

Störungen des Wochenbettes beobachteten wir in Fall 6, 8 und 9. Die Ursache der Störungen lag in Fall 6 und 9 ausserhalb der Genitalien In Fall 8 beobachteten wir eine Endometritis mit Streptokokken im Uterinsecret. Diese Infection mag auch die Ursache des Fiebers sub partu gewesen sein. Alle übrigen Wochenbetten verliefen ungestört; vor der Perforation und Extraction des Kindes wurde die Vagina jeweilen gründlich mit einer 1 proc. Lysollösung gereinigt.

Durch unsere Modification des Mittelblattes wird der Auvard'sche dreiblättrige Kranioklast zu einem Instrument, welches den von uns aufgestellten Anforderungen entspricht, d. h. unser modificirter dreiblättriger Kranioklast zertrümmert bei jeder beliebigen Einstellung des vorangehenden Kopfes das Cranium wie die Basis. Das Instrument kann mit Leichtigkeit angelegt werden und reisst bei der Extraction weder Knochenstücke aus noch gleitet es ab. —

Die Operationstechnik.

A. Die Extraction des vorangehenden Kopfes.

1. Die Perforation.

Die Perforation wird am zweckmässigsten in der Führungslinie etwas näher der Symphyse ausgeführt. Ein Assistent (Hebamme) immobilisirt den Schädel durch Druck von den Bauchdecken her gegen den Beckeneingang. Der Operateur fasst das Mittelblatt mit der rechten Hand, während die linke Hand in die Vagina eingeführt wird. Wir führen ausnahmslos die ganze Hand in die Vagina ein, wenn der Kopf über dem Beckeneingang steht. Mit den Fingerspitzen umgeben wir die Perforationsstelle kranzförmig. Dadurch kann auch die kleinste Verschiebung der Spitze des Kolbenbohrers sofort und rechtzeitig genug wahrgenommen werden, so dass eine Verletzung der mütterlichen Gewebe sicher verhütet wird. Das Mittelblatt wird längs der Vola der linken Hand zur Perforationsstelle geführt und der Kolbenbohrer daselbst eingebohrt. Dadurch entsteht im Schädeldach eine kreisrunde, für den Finger bequem durchgängige Oeffnung.

Nach Eröffnung des Schädels wird in üblicher Weise das Gehirn entfernt. Eine gründliche Entleerung der Schädelhöhle ist nach den Experimenten von Hersent[1]) für die Zertrümmerung förderlich. Hierauf wird das mittlere Blatt durch die Perforationsöffnung in das Schädelinnere eingeführt und gegen die gegenüberliegende Schädelwand (Basis oder Cranium) vorgeschoben und daselbst eingebohrt. (vide Fig. 10). Nach drei bis vier Umdrehungen sitzt unser zweigängiger Kolbenbohrer an jeder be-

[1]) Archives générales de médecine. 4. série, Tome XIII. p. 54—70; 335—3711 und 466—488, sowie ein Auszug aus Scanzoni's Lehrbuch der Geburtshilfe Bd. III. 1867. p. 241.

liebigen Stelle des Schädels so fest, dass an ein Ausreissen nicht zu denken ist. Die horizontal gestellten Sperrhaken erleichtern das Anfassen des Griffes am Mittelblatt.

Fig. 10.

Der Kolbenbohrer des Mittelblattes ist durch die Perforationsstelle in das Schädelinnere eingeführt und in der gegenüberliegenden Schädelbasis festgebohrt.

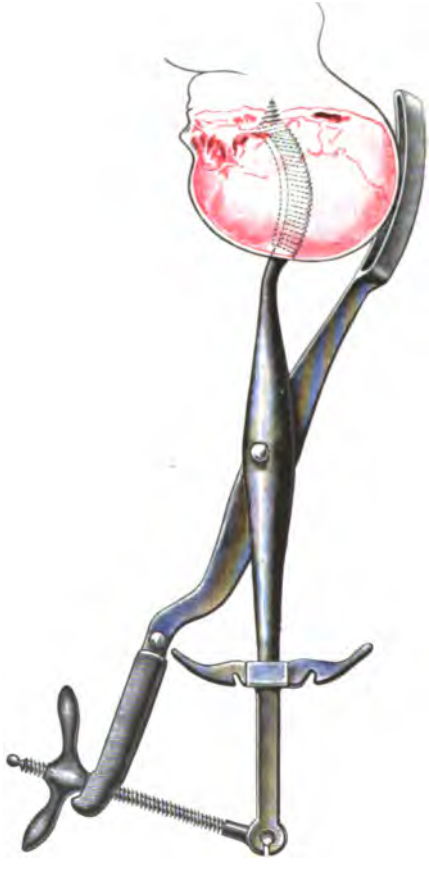

Fig. 11.

Das erste äussere Blatt ist über das Hinterhaupt angelegt und mit dem Mittelblatt im Schloss vereinigt. Die Fixation der Schädelbasis durch das Mittelblatt verhindert ein Ausweichen des Schädels nach oben bei der Kompression des Mittelblatts und ersten äusseren Blatts. Dadurch fällt die Basis cranii in den Bereich der Zertrümmerung.

2. Das Einführen und Schliessen des ersten äusseren Blattes.

Wir empfehlen nach eigenen Erfahrungen, solange das Hinterhaupt erreichbar ist, dem Rathe Zweifels zu folgen und das erste äussere Blatt über das Hinterhaupt zu legen. Liegt das Vorderhaupt, die Stirn oder das Gesicht vor, so legen wir das erste äussere Blatt über das Gesicht. Die allgemeinen

Regeln sind die nämlichen wie beim Anlegen eines Zangenblattes. Wir führen ausnahmslos die ganze Hand zum Schutze der mütterlichen Weichtheile in die Vagina ein. Nur dadurch ist es möglich, die Mutter gegen das ganze äussere Blatt bis zur Spitze zu decken.

In der Wahl der Hand, welche in die Vagina eingeführt werden soll, verhalten wir uns wie beim Anlegen der Zange. Erst wenn die schützende Hand eingeführt ist und die Fingerspitzen den Hals des Kindes berühren, wird das erste äussere Blatt längs der Vola der eingeführten Hand zwischen kindlichem Schädel und Hand gelegt. Hierauf wird das mittlere Blatt so gedreht, dass seine convexe Fläche gegen die concave Fläche des ersten äusseren Blattes sieht. Alsdann wird durch kleine Verschiebungen das erste äussere Blatt in die gleiche Ebene gebracht, in der das mittlere Blatt liegt und darauf werden die beiden Blätter im Schloss vereinigt. (vide Fig. 11.) Erst jetzt ziehen wir die schützende Hand aus den Genitalien zurück und orientiren uns beim Herausziehen über das Verhalten der Muttermundsränder zum Instrument. Bis jetzt haben wir noch niemals die Blätter ein zweites Mal anlegen müssen, womit wir nur andeuten wollen, dass die angegebenen Schutzmassregeln das Einklemmen von Weichtheilen verhüten. Zur Kompression genügt, wenn das erste äussere Blatt über dem Hinterhaupt liegt, die blosse Hand. Liegt ein grosser Theil der Schädelbasis zwischen beiden Blättern, so bedürfen wir des Kompressionsapparates (Fig. 11 b), welcher in gleicher Weise gebraucht wird wie beim gewönlichen Kranioklast. Nach erfolgter Kompression werden die beiden Blätter in der neuen Stellung durch einen Sperrhacken (vide Fig. 11 a) fixirt und der Kompressionsapparat kann entfernt werden.

3. Das Einführen und Schliessen des zweiten äusseren Blattes.

Das Einlegen des zweiten äusseren Blattes geschieht in gleicher Weise wie beim ersten äusseren Blatt geschildert wurde. Findet die schützende Hand oder das zweite äussere Blatt beim Einführen wenig Raum zwischen kindlichem Kopf und mütterlichem Becken, so ist es zweckmässig, die beiden ersten Blätter zusammen und geschlossen tiefer in den Uterus hineinzuschieben. Dadurch wird der Schädel vom Beckeneingang entfernt und die Schwierigkeit des Einführens ist überwunden. Die Lage des zweiten äusseren Blattes richtet sich stets nach den beiden anderen Blättern und befindet sich stets gegenüber dem ersten äusseren Blatt. Wie hoch das zweite äussere Blatt eingeführt werden soll, ergiebt sich aus der Lage des Schlosses am mittleren Blatt. Um das zweite äussere Blatt in die gleiche Ebene zu bringen, in welcher sich die beiden anderen Blätter befinden, kann der Schädel vermittelst der beiden ersten Blätter durch Drehen und Wenden dem zweiten äusseren Blatt entgegen

geführt werden. Hängt das zweite äussere Blatt im Schloss, so wird vermittelst des Kompressionsapparates das zweite Blatt gegen das mittlere Blatt angepresst. Dadurch wird, wie aus Fig. 12 ersichtlich, die Schädelbasis und die Schädelkapsel in toto zertrümmert.

Fig. 12.

Der Abschnitt des kindlichen Schädels zwischen Mittelblatt und erstem äusserem Blatt ist durch Kompression zertrümmert. Die beiden Blätter sind durch einen Sperrhaken in der neuen Stellung fixirt. Das zweite äussere Blatt liegt über dem Gesicht und erreicht das Kinn: dadurch fällt auch der übrige Theil der Schädelbasis in den Bereich der Kompression.

4. Die Extraction.

Die Extraction des zertrümmerten Schädels ist unter starkem Senken der Griffe der drei zusammengeschraubten und durch Sperrhaken fixirten Kranioklastblätter auszuführen. Während der Extraction fühlt man deutlich, dass sich die längsten Durchmesser des zertrümmerten kindlichen Schädels beim Durchtritt durch das kleine Becken in die längsten Durchmesser der betreffenden Beckenebenen einzustellen suchen. Es ist zweckmässig, diesen Mechanismus zu unterstützen. Das Instrument gleitet niemals ab.

Man hat dem Braun'schen Kranioklast mit Recht als grossen Vortheil angerechnet, dass derselbe dem Schädel keine bestimmte Form aufzwingt; dass der Kranioklast dem Schädel gestattet, unter Verschmälerung des Umfanges sich dem vorhandenen Beckenraum zu accomodiren, wodurch für den Durchtritt des Schädels auch der kleinste Raum im Becken benutzt wird. Dieser Vortheil trifft aber, wie wir gezeigt haben, nicht mehr zu, wenn der Schädel stark ossificirt und die Conjugata vera des mütterlichen Beckens kleiner als 8,5 cm ist. Nur die Zertrümmerung des Schädels überwindet diese Hindernisse. Nach vollzogener Zertrümmerung mit dem dreiblättrigen Kranioklast dagegen kann man sich zur Extraction obigen Vortheils wiederum bedienen, indem man das eine äussere Blatt vor der Extraction wieder entfernt. Dadurch entsteht aus dem dreiblättrigen Kranioklast wieder ein zweiblättriger Kranioklast nach Braun.

Es ist eine bekannte Thatsache, dass der Braun'sche Kranioklast weit fester hält, wenn er über das Gesicht angelegt wird, als wenn er über das Hinterhaupt angelegt wird. Dies gilt, wie wir aus nachfolgenden Experimenten gesehen haben, auch für das Festhalten einzelner Theile des dreiblättrigen Kranioklast, wie z. B. des Mittelblattes in Verbindung mit einem äusseren Blatt als Braun'scher Kranioklast. Unsere Untersuchungen ergaben folgende Resultate:

1. Mittelblatt und erstes äusseres Blatt über das Hinterhaupt angelegt; Mittelblatt nicht eingebohrt, reisst bei einem Zug von 15 Kilogrammen aus;

2. Mittelblatt und erstes äusseres Blatt über das Gesicht gelegt; Mittelblatt nicht eingebohrt, reisst nicht aus bei einem Zug von 80 Kilogramm, dagegen zerreisst der Hals des Spiritusfoetus. —

Ist die Concavität des Mittelblattes gegen die Concavität des ersten äusseren Blattes gerichtet, so hält das Instrument ebenso fest, wie wenn die Convexität des mittleren Blattes gegen die Concavität des ersten äusseren Blattes gepresst wird. Hieraus geht hervor, dass nach der Zertrümmerung mit dem dreiblättrigen Kranioklast dasjenige äussere Blatt, welches über dem Hinterhaupt liegt, zu entfernen ist, falls man die Extraction nur mit zwei Blättern nach dem Modus des Braun'schen Kranioklast ausführen will.

Tritt der kindliche Schädel nicht auf einen leichten Zug in das kleine Becken ein, so kann, wie dies schon Pajot unter dem Namen „Képhalothrypsie repétée sans tractions" angegeben hat, eine zweite Kompression des Schädels in einer anderen Richtung vorgenommen werden. Bei den von uns vorgenommenen Kraniotomieen genügte stets eine einmalige Kompression. Um den Schädel ein zweites Mal zu komprimiren, wird zur Entfernung des äusseren Blattes der Kompressionsapparat angelegt und festgeschraubt. Hierauf Oeffnen der Sperrhaken und langsames Zurückschrauben der Kompressionsschraube. Ohne diese Vorsichtsmassregel können die unter der starken Spannung der komprimirten Kopfknochen stehenden inneren Blätter der Art zurückschnellen, dass die mütterlichen Weichtheile Schaden nehmen. Nach Entfernung der äusseren Blätter wird das Mittelblatt um 90° gedreht und die Blätter werden von neuem angelegt und zusammengeschraubt. Hierauf folgt die Extraction wie oben angegeben mit den drei vereinigten Blättern oder nach Entfernung desjenigen Blattes, welches über dem Hinterhaupt liegt, d. h. wie mit einem über das Gesicht an gelegten Braun'schen Kranioklast.

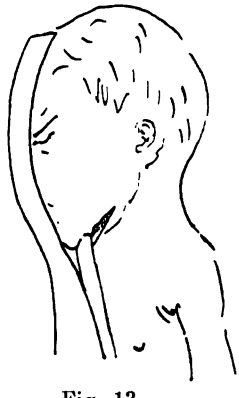

Fig. 13.
(Nach Auvard.)

B. Die Extraction des nachfolgenden Kopfes.

Die Extraction des nachfolgenden perforirten Kopfes gelingt bei geringen Graden von Beckenenge ohne jegliches Extractionsinstrument mit dem Veit-Smellie'schen Handgriff.

Fig. 14.

Modification des dreiblättrigen Kranioclast in einen zweiblättrigen Kephalothryptor nach Zweifel. — a Schaltplatte. Zweifel'sche Modification des dreiblättrigen Kranioclast für den nachfolgenden Kopf. Die Schaltplatte a an Stelle des mittleren Blattes erlaubt die beiden äusseren Blätter wie einen Kephalothryptor in einer Ebene gegen einander zu drücken.

Gelingt die Extraction bei höheren Graden von Beckenenge nicht, so kann der Zug am Schädel mittelst dem mittleren und ersten äusseren Blatt, als gewöhnlicher Kranioklast gebraucht, verstärkt werden. Das mittlere Blatt mit dem Kolbenbohrer wird in das Schädelinnere eingeführt und das erste äussere Blatt wie beim gewöhnlichen Braun'schen Kranioklast an entsprechender Stelle aussen am Schädel angelegt. Kann die Perforationsstelle gewählt werden, so ist es zweckmässig, den Schädel von der Basis aus zu perforiren und das mittlere Blatt derart einzuführen, dass das äussere Blatt über das Gesicht zu liegen kommt. Dadurch wird wie beim vorangehenden Kopf der zwischen mittlerem und äusserem Blatt gelegene Theil der Basis cranii zertrümmert. (vide Fig. 13).

Auch der Kephalothryptor kann an dem durch Zug am Rumpf fixirten nachfolgenden Kopf angelegt werden. Das Anlegen des Kephalothryptors enthebt den Operateur der Perforation des Schädels. Um den im Perforiren weniger Geübten die oft schwierige und für die Mutter gefährliche Perforation des nachfolgenden Kopfes zu ersparen, hat Zweifel[1]) den dreiblättrigen Kranioklast von Auvard derart modificirt, dass derselbe auch als Kephalothryptor in Anwendung gebracht werden kann. Durch Verlegen der Achse des mittleren Blattes auf das erste äussere Blatt wurde es möglich, die beiden äusseren Blätter allein gegen einander wie einen geraden Kephalothryptor an den nachfolgenden Kopf anzulegen. (vide Fig. 14).

[1]) Centralbl. f. Gyn. 1897, No. 18.

Eine Schaltplatte (a), welche an Stelle des mittleren Blattes bei Anwendung des Instrumentes am nachfolgenden Kopf zwischen die beiden Blätter gelegt wird, erlaubt die beiden äusseren Blätter in einer Ebene gegen einander zu drücken.

Durch diese Modifikation von Zweifel entspricht der dreiblättrige Kranioklast allen Anforderungen, welche bei der Extraction des Schädels an ein Instrument gestellt werden können. Ausserdem ist die Zertrümmerung des nachfolgenden Schädels durch die Zweifel'sche Modification[2]) eine viel vollkommenere als beim Gebrauch des ersten äusseren und mittleren Blattes im Sinne eines Kranioklasten wie bei Fig. 13. Dank der Zweifelschen Modification entspricht denn der dreiblättrige Kranioklast auch bei der Extraction des nachfolgenden Schädels den Anforderungen an die Technik im Sinne der Erhaltung der Integrität der mütterlichen Gewebe.

Gestützt auf den Vergleich der zur Zeit üblichen Methoden der Kranioklasie geben wir der Methode mit den dreiblättrigen Instrumenten den Vorzug. Zur vollständigen Zertrümmerung der Kopfknochen ist die Fixation des Schädels während der Kompression unerlässlich. Was Lejstungsfähigkeit und Schonung der mütterlichen Gewebe anbelangt, so darf der Auvardsche dreiblättrige Kranioklast, verbessert durch die Zweifel'sche Modification und durch unseren Kolbenbohrer, sowie unsere modificirte Operationstechnik dem praktischen Arzte empfohlen werden.

Bei Benutzung dieses Instrumentes und dieser Vorschriften ist die Kranioklasie und die Extraction des perforirten kindlichen Schädels leicht, sicher und für die Mutter gefahrlos.

II.

Cystisches Adenofibrom der Leistengegend.

Von

Dr. L. ASCHOFF,

Privatdozenten u. I. Assist. am path. Institut zu Göttingen.

(Hierzu Taf. I und 2 Abbildungen im Text.)

In den letzten Jahren sind mehrfach Mitteilungen über Geschwülste des ligam. rotundum oder der Leistengegend, welche in das Gebiet der Adenomyome oder Adenofibrome gehören, er-

[2]) Das Instrument wird von der Firma Schädel in Leipzig, Reichsstrasse 14, Löhr's Hof, geliefert.

folgt [Cullen[1]), Pfannenstiel[2]), Bluhm[3]), Müllerheim[4]), Ulesko-Stroganowa[5]), Blumer[6])].

Da die Zahl derselben noch gering ist, möchte ich kurz über einen neuen hierher gehörigen Fall berichten. Das Institut verdankt das Präparat dem Herrn Dr. Loose in Bremen Derselbe hatte die grosse Freundlichkeit, mir folgende klinische Daten mitzuteilen:

Es handelt sich um eine 42jährige, sonst gesunde Frau. Sie hat ungefähr 10 Jahre lang ein Bruchband linkerseits wegen Schenkelbruch getragen. Zur Zeit lässt sich kein Schenkelbruch nachweisen. Das Bruchband ist vor 1½ Jahren fortgelassen worden, weil zu dieser Zeit eine kleine erbsengrosse weiche Geschwulst dicht unter dem Bruchband, etwas nach innen zu, entstanden ist. Diese anfangs weiche Geschwulst sei dann hart geworden und langsam gewachsen. Seit Juni bis zum Tage der Operation (Anfang September 1897) hat die Geschwulst etwa um ¼ ihrer Grösse zugenommen. Sie hat ihren Sitz in der Furche neben der linken grossen Schamlippe.

Das Präparat besteht aus dem Tumor mit anhängendem kleinen Hautlappen. Die bereits angeschnittene gut mandelgrosse Geschwulst ist fast vollständig im subkutanen Fettgewebe eingebettet und liegt nur an einer umschriebenen Stelle der Oberhaut dicht an. Die weissen Zapfen, welche den Knäueldrüsen entsprechen, sind besonders über der Höhe der Geschwulst stark ausgebildet. An einigen Stellen scheinen die Zapfen die Geschwulstgrenze zu berühren. Eine Kapsel ist an der Geschwulst nicht sichtbar. Sie ragt mit halbkugeligen Vorsprüngen in das umliegende Fettgewebe vor. Ihr wesentlichss Merkmal ist die cystische Beschaffenheit. Die Hohlräume wechseln ausserordentlich in Form und Grösse. Von eben sichtbaren steigen sie zu Erbsengrösse an. Bald sind sie rund, bald retorten-, bald spaltförmig gestaltet. Der Inhalt ist ein colloidartiger, in den verschiedensten Farben, grau, grün, bräunlich, rötlich gefärbt. Das Zwischengewebe ist sehr blutreich, anscheinend auch von Blutungen durchsetzt. Auf ältere Blutungen deuten die streifigen und fleckigen Braunfärbungen des Gewebes hin. Die längste Ausdehnung der Geschwulst beträgt 3 cm. In dem Dickendurchmesser mag sie uneröffnet wohl 1½ cm gemessen haben.

Bei der mikroskopischen Schilderung will ich mit der Haut beginnen. Während sie in den Randpartieen ein normales Aussehen hat, treten in dem kreisförmigen Bezirk, in welchem die Geschwulst mit der Haut fest zusammenhängt, deutliche Veränderungen hervor. In der normalen Haut ragen die Schweissdrüsenknäuel in das subkutane Fettgewebe hinein oder sind ganz in dasselbe eingebettet. In dem veränderten Teil fehlen solche Fettgewebspolster, die Drüsenknäuel liegen in dem auf das Doppelte verdickten Gewebe der Cutis. Zu der Verdickung tragen die sehr zahlreichen Schweissdrüsen noch dadurch bei, dass ihre eigenen Bindegewebsscheiden sehr vergrössert sind, so dass jeder Drüsenkanal von einem breiten hellen Mantel umgeben ist. Der Umfang eines Schweissdrüsenknäuels steigt dadurch wenigstens auf das Doppelte. Mit dem Cutisgewebe hängt hier die Geschwulst fest zusammen. Sie besteht aus einem fibromatösen Gewebe, dessen Faserzüge sich allmählich in die Cutis verlieren, so dass eine scharfe Trennung unmöglich wird. Das Fibrom setzt sich aus spindeligen Zellen und reichlicher faseriger Grundsubstanz zusammen. In letztere sind auch vereinzelte

---

[1]) Cullen, Adenomyoma of the round ligament. Johns Hopkins Hospital Bulletin May-June 1896. (Aeltere Litteratur.)

[2]) Pfannenstiel, Ueber Adenomyome des Genitalstranges. Verh. d. deutschen gynaekol. Gesellschaft. 1897. S 195.

[3]) Bluhm, Zur Pathologie der lig. rot. uteri. Archiv f. Gynaek. Bd. 55. 1898. S. 647.

[4]) Müllerheim, Cyste d. lig. rot. Zeitschr. f. Geb. u. Gyn. Bd. 38, Heft 2 u. 3.

[5]) Ulesko-Stroganowa, Referat im British Med. Journal 1898 No. 1937.

[6]) Blumer, A case of Adenomyoma of the round ligament. The American Journal of Obstetrics. 1898. S. 37.

elastische Fasern eingewebt. Das Auffälligste sind zahlreiche epitheliale Cysten der verschiedensten Grösse und mannigfach gestaltete Drüsensysteme, die in das Fibrom eingesprengt sind. Eine genaue Schilderung derselben würde ganz das Bild ergeben, welches v. Recklinghausen[1]) von seinen Adenomyomen, soweit er sie von der Urniere ableitet, entworfen hat.

Da indess die Anordnung der geschlossenen Systeme in meiner Geschwulst nicht so zusammengedrängt und nicht so regelmässig ist, wie in manchen Fällen von v. Recklinghausen, so ist es mir nicht gelungen, in wenigen Reihenschnitten die Kanälchen von ihrem Anfang bis zu ihrem Ende zu verfolgen.

Jedoch glaube ich, in den Schnitten alle wichtigen Bestandteile des von v. Recklinghausen geschilderten Kanalsystems, vielfach auch ihre gegenseitigen Beziehungen wiedergefunden zu haben. Ich sehe Endkolben mit plattem, gewundenen Sekretionsröhrchen mit kulischem, Sammelröhren mit cylindrischem Epithel. Die letzteren fliessen vielfach unter spitzen Winkeln zu gemeinsamen Kanälen zusammen. Je reichlicher die Zusammenlagerung der Drüsen wird, um so stärker ist eine Scheide aus cytogenem Gewebe entwickelt, während die einzelnen Drüsen oder kleineren rundlichen Cysten (Endkolbencysten) nackt im Fibromgewebe sitzen. Für die Uebereinstimmung der Bilder mit denen v. Recklinghausen sind besonders charakteristisch die einer concav-convexen Linse gleich gestalteten Hauptampullen, mit ab- und zuführendem Kanälchen, mit starker Entwickelung des cytogenen Gewebes an der concaven Seite, während an der convexen das Fibromgewebe die direkte Begrenzung bildet. An der concaven Seite münden weitere Drüsen in den Hohlraum ein. Verfolgt man eine solche Drüse, in aufeinanderfolgenden Schnitten, so sieht man sie nach einer gewissen Strecke im starken schleifenartigen Bogen seitwärts abbiegen. Leider kann ich keine Drüse bis zu einer anderen Insel und ihre Endigung daselbst sicher verfolgen. Doch finde ich eine gewisse Nebeneinanderstellung der Hauptampullen, auch schmale Verbindungsbögen von cytogenem Gewebe, aber keine sichere drüsige Kommunikation. Die in die Hauptampulle einmündenden Queräste sind in meinem Falle sehr spärlich.

Diese leidlich klare Anordnung finde ich nur in einem ganz beschränkten Gebiete der Geschwulst. Im übrigen herrscht die zerstreute Ordnung vor. Man sieht nur ein wirres Durcheinander von rundlichen, länglichen, gezackten Cystendurchschnitten, vereinzelte Drüsen, Uebergangsbilder zwischen letzteren und den Cysten. Das cytogene Gewebe ist sehr spärlich entwickelt, fehlt oft ganz.

Was nun den Inhalt der Kanalsysteme in dem erstgeschilderten Geschwulstabschnitte betrifft, so gelange ich auch hier zu ähnlichen Untersuchungsergebnissen, wie v. Recklinghausen. Nur herrschen in meinem Falle die Haemorrhagien stark vor. In den kleinen kugeligen Cysten (Endkolbencysten) finde ich noch am häufigsten einen einfach körnigen oder hyalinscholligen Inhalt. Doch fehlen auch die Schatten von roten Blutkörperchen und die den Herzfehlerzellen gleichenden Elemente nicht. Besonders betonen muss ich den Befund von konzentrisch geschichteten und radiär gestreiften hyalinen Körpern, die ganz den Prostataconcrementen gleichen. Schon bei v. Recklinghausen findet sich eine derartige Notiz. In meiner Geschwulst sind die Körperchen sehr häufig, auch in anderen ampullär erweiterten Drüsenabschnitten und in den grossen Cysten. Der Inhalt der letzteren ist meist eine feinkörnige Masse mit zahlreichen Leucocyten gemischt, die in den stagnierenden Inhalt eingewandert sind, enthält wohl auch hier und da einzelne Blut- oder Pigmentkörperchen.

Fast in allen Sammelröhren, besonders aber in den Hauptampullen finden sich grosse Mengen frischen Blutes. Dass ältere Blutungen in dem Röhrensystem stattgefunden haben müssen, dafür spricht die feinkörnige Pigmentierung der kubischen und cylindrischen Epithelien, oft auf weite Strecken hin.

---

[1]) v. Recklinghausen, Die Adenome u. Cystadenome der Uterus- und Tubenwandung, ihre Abkunft von Resten des Wolff'schen Körpers. Berlin. Hirschwald, 1896.

Als Quelle der Blutung muss ich das sehr gefässreiche cytogene Gewebe ansehen, welches besonders an dem Boden mancher Ampullen ein zum Bersten gefülltes Kapillarnetz aufweist. Daneben finden sich wirkliche Haemorrhagien und dichte Pigmentablagerungen, auch im faserreichen Bindegewebe.

Bin ich nach alledem in der Lage, meine Geschwulst den v. Recklinghausen'schen zu vergleichen, so sind doch einige Abweichungen vorhanden. In meiner Geschwulst findet sich keine Spur von Muskelgewebe. Es handelt sich nicht um ein Myom, sondern um ein Fibrom. Eine besondere Anordnung der Faserzüge um die einzelnen Drüsen herum ist nicht in klarer Weise ausgeprägt. Ferner betone ich die Häufigkeit der Concrementbildung. Umgekehrt gelingt es mir nicht, Pseudoglomeruli zu finden. Auch der Nachweis des Flimmerepithels will mir nicht recht glücken. Die frische Untersuchung war, da ich die Natur des Geschwulst, wie später noch zu sagen, kaum ahnen konnte, leider verabsäumt worden. In dem gehärteten Präparat finde ich nur in einer einzigen Endkolbencyste sichere Flimmerhaare auf einzelnen Epithelien. Wohl sehe ich anderwärts auf manchen Zellen einen dicken hyalinen Stab, den ich als verklebte Haare deuten dürfte, aber die Sicherheit der Diagnose fehlt. Endlich sei noch erwähnt, dass ich an manchen Hauptampullen grade an der concaven, also der Bodenseite, ein ganz plattes Epithel fand, platter oder ebenso platt, wie dasjenige der Dachwand. In anderen ist an beiden Stellen ein flachkubisches Epithel vorhanden.

Ich komme nun zur Deutung der Geschwulst. Die geringfügigen, zum Schluss erwähnten Differenzen können uns nicht hindern, den engen Zusammenhang dieses Falles mit den Recklinghausen'schen Geschwülsten anzuerkennen. Einzelne Bestandteile des Kanalsystems fehlen auch in manchen Fällen von Recklinghausen. Der wichtigste Unterschied ist noch der Befund des Fibroms an Stelle des Myoms. Ich glaube, dass die Grundsubstanz, welche die Drüsen umschliesst, wesentlich abhängt von dem ursprünglichen Boden, in welchem die epithelialen Keime gelegen sind. Sitzen dieselben im muskelreichen lig. latum, lig. rotundum oder gar in der Uterussubstanz, so entwickelt sich das Adenomyom, liegen sie im subkutanen Bindegewebe der Leistenkanalgegend, wo die muskulöse Ausstrahlung des lig. rotundum bereits aufgehört hat, so entsteht das Adenofibrom. Diese Schwierigkeit wäre also leicht zu heben.

Wohl aber bleibt die Frage noch zu beantworten, welcher Natur sind die epithelialen Keime? In Folge einer irrtümlichen Notiz, dass die Geschwulst an der Innenfläche des Oberschenkels entstanden wäre, glaubte ich zunächst in den epithelialen Elementen der Cutis die Quelle suchen zu müssen. Ich fand aber keinen wirklich beweisenden Zusammenhang mit den Kanaldrüsen, deren auffällige Vergrösserung an eine weitere Geschwulstbildung derselben wohl denken liess. Die grosse Aehnlichkeit des Aufbaues mit den Adenomyomen des Uterus bewog mich, die Präparate meinem verehrten früheren Lehrer Herrn Prof. v. Recklinghausen selbst vorzulegen, welcher sie unbedingt als Urnierengeschwulst anerkannte. Die nachträglich eingeholte genauere klinische Notiz, welche ich ich oben mitgeteilt habe, klärte das Missverständniss auf. An die Schweissdrüsen, an abnorme Mammaanlage konnte ich nicht mehr denken.

Welcher Natur sind nun die epithelialen Keime? Die von Recklinghausen'sche Ansicht, dass es sich um Urnierenreste handeln kann, ist von verschiedenen Seiten anerkannt worden. (Pfannenstiel, Bluhm, Ulesko-Stroganowa, Pick[1]) Voigt[2]), Rob. Meyer[3]), v. Herff[4]) u. A.) Andere Forscher halten indes, selbst für diese inguinalen Geschwülste an der Genese aus dem Müller'schen Gange fest (Cullen, Blumer). Besonders energisch hat sich Kossmann[5]) und jüngst v. Lockstaedt[6]) gegen die v. Recklinghausen'sche Meinung ausgesprochen. Die bisher gemachten Beobachtungen lehren wohl zur Genüge, das es ganz falsch ist, die Frage der Adenomyome nach einem allein gültigen Schema lösen zu wollen.

v. Recklinghausen selbst schildert bereits das Adenomyom als Abkömmling der Uterusschleimhaut. v. Lockstädt und Kossmann gehen aber so weit, die andere Möglichkeit, die Abstammung von Urnierenresten ganz zu leugnen oder sie doch für die meisten Fälle als unwahrscheinlich zu bezeichnen. Die weiteren Möglichkeiten, dass sich derartige Geschwülste auch um Epithelkeime des Gartner'schen Ganges (v. Herff. S. Ito[7]), besonders seines an Verzweigungen reichen Cervicalabschnittes (Meyer), oder um Wucherungen des Keimepithels entwickeln können, will ich kurz erwähnen.

Aus meiner Beobachtung will ich nur gegen Kossmann und v. Lockstaedt ein neues Beweisstück für die Urnierentheorie erbringen, obwohl sich Cullen für seinen Fall zu der anderen bekannt hat. Kossmann giebt für diesen Cullen'schen Fall die Möglichkeit einer Abstammung von der Urniere wegen der anatomischen Verhältnisse zu, indess schreibt er an gleicher Stelle: „Doch deutet auch Cullen auf die Möglichkeit hin, dass es sich nicht um Abkömmlinge des Wolff'schen Körpers, sondern um Absprengungen des Müller'schen Ganges handele. Er findet, dass das Stroma und die Drüsen mit den entsprechenden Elementen der Gebärmutter im höchsten Grade übereinstimmen. Diese Angabe C.'s ist für die These, die ich vertrete, von Bedeutung, weil sie meine Ansicht bestätigt, dass die histologische Struktur dieser Myome eine Unterscheidung, ob sie von dem Müller-schen Gange oder von W. Körper abstammen, überhaupt unmöglich macht."

---

[1]) Pick. Ein neuer Typus des voluminösen paroophoralen Adenomyoms Archiv f. Gyn., Bd. 54, Heft 1, 1897, S. 117.

[2]) Voigt. Ueber Drüsenbildung in Myomen. Monatsschr. f. Geb. und Gyn. Bd. 3, 1896, S. 9.

[3]) Rob. Meyer. Zur Genese der Adenomyome und Cystadenome des Uterus. Zeitschrift f. Geburtshilfe und Gynaek. Bd. 37, 1898, S. 327.

[4]) v. Herff. Ueber Cystenmyome und Adenome der Scheide. Verhandl. d. deutsch. Ges. f. Gynaek. 1897, S. 189.

[5]) Kossmann. Die Abstammung der Drüseneinschlüsse in den Adenomyomen d. Uterus u. d. Tuben. Archiv f. Gyn. Bd. 54, 1897, S. 359.

[6]) v. Lockstaedt. Ueber Vorkommen und Bedeutung von Drüsenschläuchen in den Myomen des Uterus. Monatsschr. f. Geb. u. Gyn.. Bd. VII.

[7]) Seiitziro Ito. Ueber Fibrome, Cystofibrome u. Adenomyofibrome d Scheide. J.-D. Halle, 1897.

Ich will die Schwierigkeit der Unterscheidung keineswegs leugnen, glaube aber doch, dass, wenn sonst alle von v. R. gegebenen Merkmale, insbesondere der einheitlich geschlossene Bau jeder einzelnen Insel in Gestalt eines ganzen Parovariums vorhanden ist, die Annahme der Urnierentheorie so lange den Vorzug hat, als nicht bei ganz sicheren Schleimhautadenomen die gleichen Bilder nachgewiesen sind, was, so weit ich weiss, bis jetzt nicht der Fall ist. Darin stimme ich mit Pick vollständig überein. Sollten solche Bilder gefunden werden, müsste ich freilich bekennen, dass dann die Unterscheidung unmöglich wird. Ich könnte aber nicht zugeben, dass deswegen die Urnierentheorie gestürzt wäre. Denn der beste Beweis für dieselben sind die Adenomyofibrome der Leistengegend. Es wird wohl Keiner der Annahme v. Lockstaedt's zustimmen, dass es sich um Abkömmlinge der Bartholini'schen Drüsen handelt. Dieselben gehören entwickelungsgeschichtlich, wie ich mich selbst überzeugt habe, in das äussere Grenzgebiet des Sinus genitalis und reichen, entsprechend der Lage der Cooper'schen Drüsen, in die Perinealgegend hinein. Ein Hinaufrücken in die Gegend des Leistenkanals ist unmöglich.

Der Müller'sche Gang kommt, wie Kossmann selbst zugiebt, nicht in Frage. v. Lockstaedt freilich schreibt: „Eine derartige Versprengung (nämlich von Uterindrüsen) könnte nur am Lig. rotundum uteri entlang vor sich gehen und erscheint deshalb einigermassen verständlich, weil dieses Ligament anatomisch als Fortsetzung der peripherischen Muskelschicht des Uterus aufgefasst werden kann."

Anatomisch wohl, entwickelungsgeschichtlich aber ganz und gar nicht, wenigstens nicht für sein distales Ende, an welchem gewöhnlich die Geschwülste gefunden wurden.

Wenn wir nun wissen, dass weder die Bartholini'schen Drüsen, noch der Müller'sche und der ihm gleich verlaufende Wolff'sche Gang für die epithelialen Keime des Inguinalkanals entwickelungsgeschichtlich in Betracht kommen, so bleibt nur die Urniere selbst übrig, deren Leistenband, wenigstens zum Teil, das Lig. rotundum darstellt. Leider habe ich keine genauen Notizen darüber finden können, wie weit die Urnieren bei menschlichen Embryonen herabreichen. Die Arbeiten von Wieger[1]) und Klaatsch[2]) enthalten darüber auch keine genaueren Bestimmungen. Doch zeigen die Zeichnungen von Klaatsch sehr deutlich die intimere Beziehung der Urniere zur Plica inguinalis, während die Geschlechtsgänge garnichts damit zu thun haben (Sus scropha). Ich stimme daher der von Kossmann selbst formulirten Hypothese, dass das Leistenband der Urniere epitheliale Keime derselben bis in die Leistengegend verschleppen oder sagen wir

[1]) Wieger. Die Entstehung der Bänder des weiblichen Genitalapparates. Archiv f. Anat. u. Entwickelungsgesch. 1885. S. 349.

[2]) Klaatsch. Ueber den Descensus testiculorum. Morphol. Jahrbuch Bd. XII, 1890. S. 587.

vielmehr in ihr festhalten kann, voll und ganz zu. Es giebt vorläufig keine andere Erklärung. Wenn aber diese Erklärung, die auch Pfannenstiel und Bluhm annehmen, die richtige ist, dann sollte man doch zugestehen, dass Geschwülste des Uterus, die diesen ganz gleich gebaut sind, von der Urniere abstammen können, ja wahrscheinlich auch abstammen.

Ich erwähnte schon, dass die Beziehungen der Urniere zu den caudalen Abschnitten der Geschlechtsgänge und andererseits zu dem Leistenband noch nicht genügend festgestellt sind. Ueberlegt man sich die embryologischen Thatsachen, so muss man zugeben, dass Urnierenreste in erster Linie im Verlauf der Urnierenfalte, die zur Leistenbeuge zieht, gefunden werden müssten, d. i. für das weibliche Geschlecht im Lig. latum bis zum Tubenwinkel, am Uterusfundus und dann am Lig. rot. entlang. Denn an der Kreuzungsstelle zwischen Geschlechtssträngen und Urnierenband verlassen erstere das Gebiet der Urniere. Ganz scharf ist nun die Trennung freilich nicht. Die Ansatzstellen des Urnierenbandes sind sowohl an der dorsalen, wie ventralen Seite des Uterus bei jüngeren Foeten recht ausgedehnt und entsprechen ungefähr dem Gebiet des späteren Corpus uteri. Ich habe mich davon durch eigene Untersuchungen überzeugt. Es ist also das Vorkommen von Urnierenresten an dorsaler wie ventralen Wand des Uteruskörpers wohl begreiflich. Ich verweise auf die unten folgenden Untersuchungen an Foeten. Die Adenomyome der Cervix und der Scheide lassen sich leichter vom Gartner'schen Gang als von der Urniere ableiten. Am Corpus uteri werden sich Schleimhautadenome, Adenome des Wolff'schen Ganges und solche des Wolff'schen Körpers wohl kombiniren können. An der Seite im Lig. latum und dem Lig. rotundum kommt die Urniere zunächst oder allein in Betracht. Kommen nun aber auch Urnierenreste im Lig. rotundum, d. h. in dem kaudal von der Kreuzungsstelle gelegene Abschnitt des Urnierenbandes beim Foetus vor? Ich habe daraufhin die Leisten- und Beckengegend oder die Geschlechtsdrüsen mit ihrem Leistenband bei mehreren Foeten in vollständigen Serienschnitten untersucht, bin also ähnlich vorgegangen, wie Rob. Meyer für den Uterus selbst. Meine Resultate sind kurz folgende:

1. Männlicher Foetus. Scheitel-Steisslänge 4 cm. Die Urnierenleistenbänder beginnen in dem vor und auf der Symphyse gelegenen Bindegewebe und steigen schräg nach aussen und oben empor. Deutlicher processus vaginalis. Bis zur Berührungsstelle mit den Geschlechtssträngen werden keine Urnierenreste gefunden. Müller'sche und Wolff'sche Gänge gleich gut ausgebildet. Von der Berührungsstelle an treten kranialwärts neben dem Wolff'schen Gang 2 Querschnitte von Kanälen auf, die sich bis in die Nähe des Hodenhilus verfolgen lassen, dann aber verschwinden. Dann kommen ähnliche Bilder, wie sie Nagel gezeichnet hat. Median der Hoden, lateral die Geschlechtsstränge und Urnierenreste. Letztere werden durch die Ansatzstelle des Mesorchium in 2 Lager getrennt, im dorsalen Abschnitt deutliche Glomeruli und spärliche Kanälchen, im ventralen zahlreiche Kanälchen, aber keine Glomeruli. In dem freien Rande des ventralen Abschnittes am meisten lateral verläuft die Tube, dann folgt der Wolff'sche Gang, dann das Kanalsystem der Epididymis. Der glomerulushaltige Teil

der Urniere lässt sich noch über die Endigungen bezw. Anfänge der Geschlechtsstränge hinaus kranialwärts verfolgen.

2. Männlicher Foetus. Scheitel-Steisslänge 6 cm. Geschlechtsdrüse und Urnierenband links. Im Leistenband werden keine Urnierenreste gefunden. Der glomerulushaltige Urnierenteil ist von dem Geschlechtsteil des Wolff'schen Körpers scharf getrennt. Der erstere liegt kranial und dorsal.

3. Weiblicher Foetus. Scheitel-Steisslänge 7½ cm. Die ligamenta rotunda beginnen im Bindegewebe der Symphyse. Sie stossen hier, sich ein wenig kreuzend, zusammen. Urnierenreste werden in den Ligamenten nicht gefunden. Auch nach der Kreuzung mit dem Müller'schen Gange fehlen zunächst drüsige Bestandteile. Dann taucht das Epoophoron in typischer Form mit spitzwinkligem Zusammenfluss der Kanälchen auf. Vom linken Tubenwinkel an abwärts ist der Wolff'sche Gang in 7 Schnitten zu verfolgen. In 4 Schnitten liegt er ausserhalb, dann innerhalb der Uteruswand.

4. Männlicher Foetus. Scheitel-Steisslänge 14 cm. Linke Geschlechtsdrüse mit Leistenband. Die Geschlechtsdrüse liegt dicht vor dem canalis inguinalis. Im Leistenband werden keine Urnierenreste gefunden. Zwischen den Aesten der art. spermatica finden sich stark gewundene Drüsen, aber keine Glomeruli.

5. Weiblicher Foetus. Scheitel-Steisslänge 12 cm. Beckenorgane allein bis zur Höhe des Fundus. In 9 Schnitten lässt sich der linke Wolff'sche Gang von der Einmündungsstelle im sinus urog. an aufwärts in der Scheidenwand verfolgen. Er dreht sich dabei langsam von vorn nach hinten.

In dem cervicalen Abschnitt tritt rechts in 4 Schnitten der Wolff'sche Gang als gradliniger Kanal in der Uteruswand auf.

Im Uterus und in den Parametrien werden keine Urnierenreste gefunden.[1])

6. Männlicher Foetus. Scheitel-Steisslänge 19 cm. Rechte Geschlechtsdrüse mit Leistenband. Die Geschlechtsdrüse liegt im Leistenkanal.

In dem Leistenband werden keine Urnierenreste gefunden. Dagegen treten kranial von der Epididymis zwischen den Aesten der art. spermatica 5 rundliche Körper verschiedener Grösse auf, die ganz wie die Nebennierenrinde gebaut sind. Zwischen diesen versprengten Nebennieren liegen 3 getrennte Inseln von drüsigem Bau. Sie zeigen stark gewundene Kanälchen, aber keine sicheren Glomeruli. Diese Kanälchen stehen mit 2 Nebennierenknötchen in innigster Beziehung, indem erstere bis in die Substanz der letzteren hinein sich verfolgen lassen.

7. Weiblicher Foetus 30 cm lang. Linke Uterushälfte wie linke Adnexa und linkes Lig. rotundum.

In dem Lig. rotundum werden keine Urnierenreste gefunden. Auffällig ist ein Befund an der Ansatzstelle des Ligaments an der vorderen Uteruswand. In diesem Winkel finden sich ziemlich dicht nebeneinander kleine epitheliale Kanälchen, die offen in die Peritonealhöhle münden. Flimmerung kann ich an den Epithelien nicht feststellen. Eine besondere Wand besitzen sie nicht. Sie sehen wie einfache Einstülpungen des Peritonealepithels aus. Im Ganzen zähle ich in den einzelnen Schnitten 8 Kanälchen. Am Lig. ovarii findet sich, getrennt vom Eierstock, eine Epitheleinstülpung, deren Zellen ganz denjenigen der Eierstocksstränge entsprechen.

Urnierenreste mit deutlichen Glomeruli treten zwischen den Aesten der art. spermatica auf. Dieselben liegen vom Hilus ovarii aus gerechnet kranial, nicht kaudalwärts.

---

[1]) Sehr deutlich ist in diesem Falle wieder die Anlage der weiblichen Prostata zu sehen, mit der natürlich der Wolff'sche Gang nichts zu thun hat. Nagel hat in seiner Anatomie der weiblichen Geschlechtsorgane die Bedeutung der Skenè'schen Gänge als Homologon der männlichen Prostata garnicht berücksichtigt, obwohl meine diesbezüglichen Angaben (Virchow's Archiv 138) von Klein. (Verh. d. deutschen Ges. f. Gynaek. 1895, S. 735) bestätigt wurden.

Caudalwärts vom linken Tubenwinkel tritt der Wolff'sche Gang sehr deutlich hervor, zunächst ausserhalb, dann innerhalb der seitlichen Uteruswand. Im cervicalen Abschnitt beginnt er sich stark zu schlängeln, giebt auch Seitensprossen ab. Weiter hinab habe ich ihn nicht verfolgt. Das Uterusepithel zeigt starke Sprossungen Richtige Abschnürungen, wie in den Meyer'schen Fällen habe ich nicht gesehen, muss sie aber nach meinem Präparat für sehr wohl möglich halten.

8. Neugeborener weiblichen Geschlechts. Lig. rotundum. Ich finde keine Urnierenreste.

Das Material ist nur klein. Doch standen mir von jüngeren Stadien, wo ich am ehesten auf den Befund embryonaler Reste hoffen durfte und auch die Ausführung lückenloser Serienschnitte gut möglich ist, keine Objekte mehr zur Verfügung. Ich habe nun in keinem einzigen Leistenband, weder bei den männlichen noch bei den weiblichen Foeten, Urnierenreste gefunden. Trotzdem muss ich an der Möglichkeit eines derartigen Vorkommens festhalten. Sonst zeigen die Präparate nur noch wenige Besonderheiten.

Zunächst wurden Reste des Wolff'schen Ganges bei allen weiblichen Foeten, einmal auch im Scheidenteil, gefunden. Bemerkenswert sind die epithelialen Einstülpungen des Peritoneums am Tubenwinkel im Fall 7. Sie zeigen gar keine Aehnlichkeit mit den Urnierenresten in demselben Falle. Ich möchte daher bezweifeln, ob es sich um rückgebildete Urnierenkanälchen handelt, vielmehr glauben, dass besondere Wucherungen des Peritonealepithels vorliegen. Ob dieser Befund geeignet ist, den Ricker'schen[1]) Fall aufzuklären, will ich nicht weiter diskutieren. Eine nachträgliche Ausbildung von cytogenem Gewebe ist gewiss nicht ausgeschlossen. In demselben Falle 7 findet sich die fragliche Anlage eines zweiten Eierstocks. Ganz lehrreich sind die Bilder des Falles 6, wo bei einem männlichen Foetus von 19 cm Scheitel-Steisslänge versprengte Nebennieren und Urnierenreste in reichlicher Menge zwischen die Aeste der art. sperm. int. eingesprengt sind[2]). Die Nebennieren umschliessen z. Teil die Urnierenkeime. Schiesslich sei betont, dass ich in Uebereinstimmung mit den Angaben in der Litteratur[3]) die glomerulushaltigen Urnierenreste stets im Verzweigungsgebiet der art. sperm. int. und zwar dorsal, dabei kranial oder in gleicher Höhe der Ansetzstelle des Mesorchium und Mesovarium gefunden habe. Kaudalwärts fand ich nur im Fall 1 zwei Drüsen bis zum Kreuzungswinkel der Geschlechtsstränge mit dem Urnierenband sich erstrecken, aber keine Glomeruli.

Ich glaube daher, dass es nicht gerechtfertigt ist, Drüsenbefunde in dem Tubenwinkel mit dem Giraldès'schen Organ völlig gleich zu stellen. Czerny sagt ausdrücklich: „Der Sitz

[1]) Ricker, Beiträge zur Aetiologie der Uterusgeschwülste. Virchow's Archiv Band 142, 1895 S. 193.

[2]) Rob. Meyer, Accessorische Nebennieren im lig. latum. Verh. d. Ges. f. Geb. u. Gyn. zu Berlin. 11. Febr. 1898. (Litteratur).

[3]) Czerny, Das Giraldès'sche Organ Archiv f. mikr. Anatomie, 1889. XXXIII. S. 445.

dieses Gebildes ist die letzte Teilungsstelle der art. sperm. vor deren Eintritt in die Geschlechtsdrüse. Diese Gruppe der Malpighi'schen Körperchen ist der eigentliche Repräsentant des Urnierenteiles des Wolff'schen Körpers und ihr gebührt im engeren Sinne des Wortes der Name „Giraldès'sches Organ". Dasselbe liegt also kranialwärts oder in gleicher Höhe mit dem Mesorchium und Mesovarium. Die Lage des Paroophorm wird jedoch als eine kaudale bezeichnet. Man kann wohl kaudalwärts gelegene Urnierenschläuche als Paroophoron bezeichnen, aber der eigentliche sekretorische Teil muss an der letzten Teilungsstelle der art. sperm. vor dem Hilus der Geschlechtsdrüse gesucht werden. Die etwas schematischen Zeichnungen Waldeyers, sowie die Schemata in den üblichen Lehrbüchern der Entwickelungsgeschichte bringen die Verhältnisse nicht richtig zum Ausdruck. Der sich am längsten erhaltende sekretorische Abschnitt der Urnieren liegt entweder kranialwärts oder in gleicher Höhe mit dem Geschlechtsteil und zwar medial und dorsal von demselben.

Ich habe über das Vorkommen solcher Reste beim erwachsenen Menschen oder Thier keine Erfahrungen, muss aber ausdrücklich auf die Abbildungen Tourneux's verweisen, der dieselben in Uebereinstimmung mit den embryologischen Untersuchungen kranial und dorsalwärts vom Parovarium, d. h. am freien Rande des lig. latum. und unterhalb des Parovariums zeichnet. Er schreibt dazu: On retrouve des vestiges de la partie urinaire du corps de Wolff sous forme d'amas épars dans le ligament large au-dessous de l'ovaire (mouton, vache, dauphin etc). Chez la femme adulte, ces vestiges semblent manquer totalement.

Wenn ich oben auseinandergesetzt habe, dass mir die wesentliche Uebereinstimmung der inguinalen Geschwülste mit manchen Adenomyomen des Uterus gerade für die Urnierenabkunft der letzteren zu sprechen scheint, so darf ich wohl anschliessend kurz über zwei Fälle von Adenomyomen berichten, die ich ebenfalls als Geschwülste des Wolffschen Körpers bezeichnen muss.

1 Präparat IV, 637. Dasselbe stammt aus der Göttinger Frauenklinik. Klinische Diagnose: Rechtsseitiger Ovarialtumor. Frau B. 62 Jahre alt.

Die Geschwulst (s. Skizze) liegt zwischen Tube und Hilus des Ovariums. Sie hat eine birnförmige Gestalt, deren dicker Teil nach dem freien Rande des Lig. latum zu gelegen ist. Ihre Maasse betragen $12^1/_2 : 12 : 6^1/_2$ cm. Die Geschwulst besteht aus einem cystischen und einem soliden Abschnitt. Der cystische stellt einen fast faustgrossen Sack dar, welcher den soliden Teil von der Tube trennt. Letztere verläuft in der oberen Wand des Sackes. Der Inhalt der Cyste ist eine chokoladenbraune Flüssigkeit.

Der solide Abschnitt zeigt auf dem Durchschnitt das Bild eines Fibromyoms, welcher nach aussen eine glatte Oberfläche besitzt, gegen die Cyste zu in unregelmässigen Höckern vorspringt. Hier ist die Cystenwand streckenweise mit feinen papillären Wucherungen besetzt.

An dem Alkoholpräparat sieht man neben den grösseren weissen Bindegewebssepten, welche die Geschwulst in kleinere, unregelmässige Felder zerlegen, vielfach ein noch feineres weisses Netzwerk in die graue Gewebsmasse eingesprengt. Die Innenfläche der Cyste, wie auch einzelne Stellen

des soliden Tumors sind gelb und braun gefleckt. In dem Alkoholpräparat sieht man die Flecken nur noch an der Cystenwand.

Das Ovarium ist von der Geschwulst in seinem Hilusteil scharf abgesetzt. Nur an dem abdominalen Pol sind zwischen Geschwulst und Ovarium

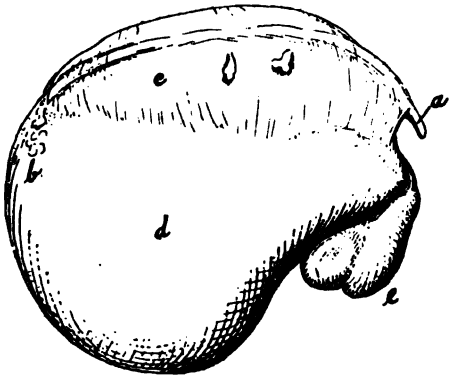

Fig. 1.

a Tube. b Fimbrien c Cystischer Teil der Geschwulst.
d Solider Teil der Geschwulst. e Ovarium.

einige erbsen- bis kirschgrosse dickwandige Cysten eingesprengt, welche zum Teil in die Geschwulstmasse, zum Teil in das Ovarium hineinreichen. Hiervon abgesehen zeigt das Ovarium gar keine Cystenbildung.

In der durchsichtigen Cystenwand sind mikroskopisch keine Reste des Parovariums zu sehen. An zwei Stellen finden sich nebentubenähnliche Anhänge.

Die mikroskopische Untersuchung leidet sehr unter der mangelnden Kernfärbung der äusseren Partieen, eine Folge der starken Fäulnis, die leider auch die Cystenwand völlig ruiniert hat.

Der solide Abschnitt bietet das Bild eines Adenomyofibroms dar. Die Hauptmasse bildet das muskulös-fibröse Gewebe. Oft ist es schwer zu entscheiden, ob wirklich Muskelgewebe vorliegt, während an anderen Stellen die langen Fasern mit ihrer starken Neigung zum Carminfarbstoff ihre muskuläre Natur deutlich beweisen. Das Bild ist um so wechselnder, als eine unregelmässige, oft ziemlich starke hyaline Entartung der Grundsubstanz besteht. Die Faserbündel durchqueren sich in unregelmässigster Weise. Zwischen diesen Faserbündeln sind nun Drüsen und Drüsengruppen eingelagert. Entweder ruhen sie nackt zwischen den Muskelfasern oder sie besitzen Scheiden eines zellreichen Gewebes, welches sich durch seine stärkere Carmintinction deutlich von dem blassen Myofibromgewebe abhebt. Die Zellen sind kurze Spindelzellen, erinnern fast an junge Muskelzellen. Rundzellenreiches cytogenes Gewebe wird nicht gefunden. Vielfach ist das Epithel der Drüsen abgestossen und füllt das Lumen in unregelmässigen Haufen aus. Wo die Drüsenstruktur erhalten ist, zeigt sich ein einfaches kubisches Epithel mit schwacher Zellfärbung des Leibes. An anderen Stellen ist die Zahl der das Kanälchen verstopfenden Epithelien so zahlreich, dass man an eine besondere Wucherung, Mehrschichtigkeit des Epithels denken muss. Flimmerepithelien werden nicht gefunden.

Meist liegen die Drüsenschläuche einzeln, selten zu mehreren in einer Insel vereinigt. Im letzteren Falle laufen die Drüsen meist in einen gemeinsamen Kanal unter schräger Einmündung zusammen. Viele Schläuche zeigen deutliche, wenn auch schwache korkzieherartige Windungen, spindelförmige Erweiterungen, Schleifenbildungen. Eine besondere Anordnung der Drüsen lässt sich nicht feststellen. Vielmehr scheinen die Drüsen ganz zerstreut in das andere Gewebe eingelagert.

Als Inhalt finden sich in manchen erweiterten Kanälchen hyaline Pfropfen. Von Pigment ist in dem Präparat leider nichts mehr zu finden.

Die Natur des anhängenden Ovariums wird durch den mikroskopischen Befund als solche bestätigt.

Ich will noch erwähnen, dass Tumor und Cyste ausschälbar sind. Da ein Parovarium nicht nachzuweisen ist, da Cyste und Geschwulst genau an der Stelle des Parovariums liegen, da kein Zusammenhang der Geschwulst mit dem Ovarium besteht, so muss ich die Geschwulst als eine Kombination einer Cyste und eines Adenomyofibroms des Parovariums bezeichnen. Es handelt sich um ein Adenomyom des sexuellen Abschnittes der Urniere.

2. Präparat V, 604. 2. 2. 98. Dasselbe stammt aus dem Vereinskrankenhaus zu Bremen.

Frau W., 48 Jahre alt, Bäuerin. Vor 9 Jahren Colporrhaphia ant. und post. Noch regelmässige Menstruation. Seit 8—10 Wochen bestehen heftige Schmerzen, weswegen sich Pat. ärztlich untersuchen lässt. Wegen der Enge der Scheide ist die bimanuelle Untersuchung sehr erschwert. Der Uterus erscheint normal, doch liegen vor ihm mehrere harte Tumoren, die auch das linke Parametrium ausfüllen. Es war nicht mit Sicherheit zu sagen, ob die Tumoren vom Uterus oder von den Adnexen ausgingen.

Am 21. 1. 98 Laparotomie. Es wurde versucht, den Tumor, der sich intraligamentär entwickelt hatte, zu enukleieren. Doch erwies sich das als unmöglich und es wurde zur supravaginalen Amputation geschritten.

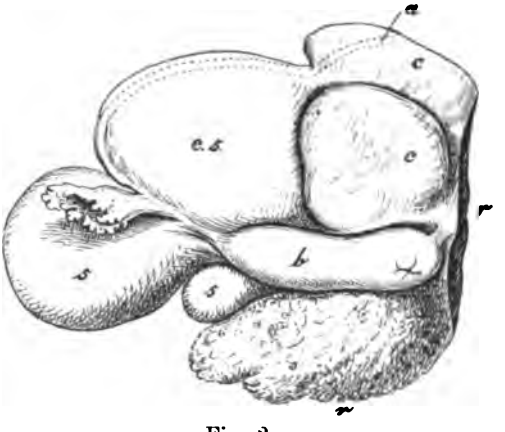

Fig. 2.

a Tube. b Ovarium. c Cystische. s Solide.
cs Cystisch-solide Abschnitte der Geschwulst. r Rissflächen.

Ich erhielt das Präparat im gehärteten Zustande (Formol-Müller) zur Untersuchung. Dasselbe ist stark zerfetzt und besteht aus folgenden Teilen:

1. Aus einem kleinen Stück des Corpus uteri, dessen Peritonealüberzug grösstenteils fehlt. Ebenso fehlen die rechten Adnexe. Die linke Seitenwand des Uterus ist stark verdickt. Die Seitenkante stellt eine fetzige unebene Fläche dar. Der linke Tubenwinkel mit dem Tubenansatz fehlt. Macht man Querschnitte durch die linke Tubenkante, so sieht man, dass derselben eine Geschwulst eingelagert ist, die von der Schleimhaut durch eine deutliche Muskelschicht getrennt ist. Nach aussen zeigt sie die erwähnte fetzige Fläche. An derselben hängen mehrere lange Strähnen aus faserigem, anscheinend muskulösem Gewebe bestehend. Bei der starken Zerstückelung des Präparats ist die Orientierung über rechts und links, vorn und hinten

zunächst unmöglich. Das war erst möglich nach Betrachtung des übrigen Präparates.

2. Die linken Adnexe. (s. Figur 2.) Dieselben enthalten intraligamentär einen cystisch knolligen Tumor von Doppeltfaustgrösse. Die Tumormasse erstreckt sich durch das ganze Lig. latum hindurch Sie beginnt am freien Rande, der stark convex vorgebogen ist und endigt uterinwärts mit einer äusserst fetzigen unregelmässigen Fläche, die ungefähr mit der oben als linken Uteruskante bezeichneten Fläche zusammenpasst. Der ganze Tumor wird halbmondförmig umkreist von der Tube, welche dem Tumor dicht aufliegt, in eine förmliche Furche desselben eingelagert ist. Sie lässt sich bis in die Wand einer apfelgrossen Cyste verfolgen, deren uterine Hälfte fehlt. Die Cyste stösst direkt an die fetzige Trennungsfläche. Das Ovarium liegt hinter der Geschwulst lang ausgezogen auf. Es ist völlig frei beweglich, da sein Hilusteil sich scharf von der Geschwulst absetzt.

3. Eine über hühnereigrosse Geschwulst, die in faserige anscheinend muskulöse Scheiden eingehüllt ist. Es war mir nicht möglich, an der Rissfläche des Uterus oder der Hauptgeschwulst die Stelle zu bestimmen, wo dieser Geschwulstknoten hingehörte. Ich glaube, dass er von der Uteruskante aus nach vorn hin gesessen hat, da die klinischen Notizen von Geschwulstmassen vor dem Uterus sprechen.

Fasse ich die makroskopischen Befunde zusammen, so handelt es sich um eine solidcystische Geschwulst, welche am freien Rande des Lig. latum beginnend an der Stelle des Parovariums zwischen Tube und Eierstock gelegen ist, sich aber weiter bis zur Uteruskante erstreckt und noch in die Uteruswand selbst eingelagert ist. Wie weit sich die Geschwulst an dem Uterus abwärts erstreckt hat, lässt sich nicht mehr feststellen. Die Geschwulst hat sich genau im Bereich der ursprünglichen Anlage der Urniere und des Urnierenganges entwickelt.

Bei genauerer Untersuchung ergab nur die Hauptgeschwulst nennenswerte Resultate. Sie setzt sich aus grösseren Cysten und mehreren zum Teil kugelig hervortretenden soliden Partieen zusammen. Die Cysten erreichen klein Apfelgrösse. Sie enthalten einen stark blutig gefärbten Inhalt. Keine Cyste ist rund, alle sind mehr oder weniger gestreckt, mit zahlreichen Ausbuchtungen versehen. Auf Querschnitten durch die Wand sieht man, wie sich spaltförmige Ausläufer des Cystenlumes noch weit in die Umgebung verlieren. Die Innenflächen der Cysten sind braun und gelb gefleckt. Die Wandung der Cyste ist gewöhnlich mehrere mm dick. Nur hier und da, besonders auf den Kuppen sinkt sie auf 1 mm Dicke und darunter. Die 3—4 Hauptcysten sitzen in der Peripherie des Tumors, wölben sich stark hervor; eine ist förmlich gestielt. Doch finden sich auch mitten in den soliden Teilen grössere mehrere cm lange plattgestreckte cystische Hohlräume, die mit ihren balkigen Vorsprüngen fast an Cavernen erinnern. Die Wand aller dieser Cysten wird von demselben Gewebe gebildet, wie es sich in den soliden Geschwulstknoten findet. Der Durchschnitt derselben erinnert an das Bild der gefässreichen Fibromyome. Vielfach sieht man grössere Pigmentflecke.

In die rötliche Grundsubstanz, die mehr homogen als streifig aussieht, sind weisse Züge und Inseln eingesprengt. Eine besondere Anordnung lässt sich nicht erkennen. Die Wandungen der grossen Cysten und ihre spaltförmigen Ausläufer sind ebenfalls von einem weissen, oft recht breiten Saum eingefasst.

Mikroskopisch bieten die Schnitte aus den verschiedensten Abschnitten der Geschwulst im Wesentlichen das gleiche Bild. Dünne Muskelfaserbündel werden durch verhältnismässig breite Bindegewebszüge zusammengehalten. Das Bindegewebe führt zahlreiche Gefässe, die vielfach starke Verdickungen der Wand zeigen. Oft überwiegen Gefässe und Bindegewebe so stark, dass das Muskelgewebe ganz zurücktritt. Hier und da tauchen nun in dem hellen Myofibromgewebe dunkler gefärbte Züge auf. Sie setzen sich aus ovalen und kurzspindeligen Zellen zusammen und enthalten im Zentrum die Querschnitte drüsiger Hohlräume. Nach aussen von dem zellreichen Lager schliesst sich die Muskulatur, zuweilen in paralleler Zugrichtung, an. Ob es sich stets um Muskelgewebe oder nicht zuweilen

um Bindegewebe handelt, ist schwer zu sagen, da die Zwischensubstanz zwischen den langen Zellen oft sehr reichlich entwickelt ist. Auch die Zellen des die Drüsen einschliessenden Gewebes werden oft so langspindlig, dass man sie kaum von dem angrenzenden Muskel- oder Bindegewebe trennen kann.

Betrachten wir nun die drüsigen Einschlüsse genauer, so stellen sie fast alle längliche Spalten dar, die mit vielfachen Seitensprossen besetzt sind. Die Länge der Spalten wechseln natürlich sehr; manche lassen sich fast einen cm weit im Schnitt verfolgen. Echte runde Drüsenquerschnitte findet man nur sehr selten an den seitlichen Sprossen. Das Epithel der Spalten, wie auch dasjenige der grossen Cysten ist ein sehr hohes dichtgedrängtes Cylinderepithel. Ein besonderer Inhalt fehlt nicht, doch finden sich neben abgestossenen Epithelien hier und da grosse Mengen von roten Blutkörperchen. Als Quelle für diese Blutungen muss das zellreiche Einbettungsgewebe gelten. Es zeigt vielfach starke Hyperaemien und Haemorrhagieen, über welchen das Epithel fehlen kann. Oder es finden sich ausgedehnte Pigmentierungen, als Residuen früherer Blutungen. Vielfach ist auch das Cylinderepithel der Spalten auf weite Strecken hin in seinen freien Abschnitten lebhaft feinkörnig pigmentiert.

Diese Geschwulst ähnelt sehr den Tumoren, die von Breus und von Pick[1]) beschrieben worden sind. Ich verweise auf die sehr genauen Schilderungen des letztgenannten Autors, der auch die Stellung dieser Geschwülste im System der Adenomyome eingehend erörtert.

Ich möchte für meinen Fall nur betonen, dass mir ein Hinauswachsen derselben aus dem Uterus in das Ligament sehr unwahrscheinlich ist.

Die Geschwulst entspricht so ganz der ursprünglichen Anlage des Wolff'schen Körpers im lig. latum, dass ich sie auch von den Keimen desselben und zwar sowohl von dem Geschlechts- wie von dem sekretorischen Teil derselben ableiten muss. Freilich habe ich eine Differenz in dem Drüsenbau in den verschiedenen Abschnitten nicht finden können. Die Drüsen zeigen nichts für den Körper charakteristisches. In der erst beschriebenen Geschwulst der Inguinalgegend kommen aber gleichfalls ganz charakterlose Stellen, wenn ich so sagen darf, vor. Das Fehlen des geschlossenen Systems beweist natürlich noch nichts gegen die Abkunft von der Urniere.

Um so schwieriger aber wird dann die Abgrenzung gegen die aus anderen Keimen entstandenen Geschwülste. Denn wir wissen heut, dass Tumoren, die ihren Ursprung vom Müllerschen oder Wolff'schen Gang nehmen, ganz ähnliche Bilder zeigen können. Dass auch Wucherungen des Keimepithels den Keim für derartig gebaute Geschwulste liefern können (s. v. Lockstädt), will ich nicht bestreiten. Ich fand in einem cystischen Fibrom des Ovariums (Präparat VI, 337) neben den Drüsen cystische Gebilde, die ganz den Charakter der Endkolbencysten trugen, Flimmerung der Epithelien und als Inhalt Pigmentkörperchen.

Als letztes histologisches Unterscheidungsmerkmal bleibt den Urnierengeschwülsten, falls sie einen reinen Typus besitzen, der

[1]) Pick l. c.

Aufbau aus zahlreichen geschlossenen Drüsensystemen, deren jedes für sich einer Parovarialanlage entspricht[1]).

Ob dieses Kriterium Stich halten wird oder ob auch in echten Schleimhautadenomen etc. eine solche Anordnung gefunden werden wird, muss die Zukunft lehren. Den Fall von Kossmann kann ich nicht als beweiskräftig anerkennen und stimme den Einwendungen, die Meyer dagegen erhoben hat, zu. Giebt uns auch in manchen Fällen der mikroskopische Aufbau keinen Aufschluss über die Genese der Geschwulst, so muss die Lage derselben und ihre Beziehung zu den Geschlechtssträngen um so mehr in Betracht gezogen werden.

Und deswegen glaube ich, die beiden letztbeschriebenen Geschwülste auf Urnierenkeime zurückführen zu müssen.

Als Anhang will ich kurz den zufälligen Befund an einer Tube mitteilen, der auffällig an die Chiari'schen Mitteilungen erinnert. Es liegen mir 32 zusammenhängende Schnitte aus derselben vor. Sie stammen, wenn ich nicht irre, aus dem mittleren Drittel. Es handelt sich um einen Fall von Parovarialkystom, welcher in dem Laboratorium des Instituts nach der Demonstration im Kurs bearbeitet wurde. Leider bekam ich die Schnitte erst zu Gesicht, als das frische Präparat bereits fortgethan war.

An den Querschnitten der kaum verdickt zu nennenden Tube fällt sofort eine reichliche Durchsetzung der ganzen Tubenwand mit Drüsen und Cysten auf. Zunächst hält es schwer, das Tubenlumen zu finden. Dasselbe ist fast völlig obliterirt und stellt nur einen mit degenerirten Epithelien angefüllten schmalen Spalt dar, der von einer schmalen Schicht Bindegewebe und einem dünnen, circulären Muskelring umgeben wird. Der übrige Teil der Tubenwand wird von Muskelgewebe gebildet, welches sich in unregelmässig durchflochtenen Lagen aufbaut. Wohl kann man hier und da eine stärkere Ausbildung circulärer oder longitudinaler Faserschichten erkennen, doch fehlt die scharfe Trennung in eine innere circuläre und äussere longitudinale oder in die 3 Schichten. Ebenso undeutlich ist die Abgrenzung gegen die Muskulatur des serösen Ueberzuges.

Als wesentlicher Grund für diese Störung im normalen Bau muss die Einlagerung der drüsigen Elemente angesehen werden. Diese letzteren besitzen fast sämtlich ziemlich dicke, muskulöse Scheiden, die sich freilich von dem angrenzenden Muskelgewebe kaum abheben. Zirkuläre Muskelringe fehlen den Kanälchen.

Zunächst ist es schwer, irgend eine gesetzmässige Anordnung der Drüsen und Cysten zu finden. Allmählich lassen sich jedoch folgende Punkte in fast regelmässiger Wiederkehr an den Präparaten feststellen. In der Peripherie, d. h. in der subserösen Schicht der Tube finden wir am häufigsten kugelige oder fast kugelige Cysten mit einem dünnen, platten Epithel. Sie besitzen nur dünne Muskelhüllen. Zuweilen zeigt die Cyste eine Ausbuchtung an einer Seite, den Anfang eines abgehenden Kanälchens. In anderen Schnitten traten neben der Cyste die runden Querschnitte der engen Kanälchen hervor, die im Gegensatz zur Cyste ein ganz hohes Cylinder-

[1]) Die Angabe von Ampt. (Ueber das Parovarium „Epoophorm" bei Neugeborenen und Erwachsenen I.-D. Berlin 1895), dass am Parovarium kein Querkanal existiert, trifft nur insoweit zu, als ein besonderer quer gestellter Kanal, in welchen die Parovarialschläuche senkrecht einmünden, nicht oder nur selten vorkommt. Wohl aber bildet oft, wie ich mich selbst überzeugt habe, ein umgebogener Parovarialschlauch ein förmliches Sammelrohr für die anderen, die in den verschiedensten Richtungen mit demselben sich vereinigen. Ich verweise auch auf die Abbildungen 8 und 9 der Arbeit von Tourneux: L'organe de Rosenmüller et le parovarium. Journal de l'Anatomie et de la Phys. 1888. S. 169.

epithel tragen. Neben den einfachen Kanälen finden sich auch sternförmige Querschnitte, die auf einen Zusammenfluss mehrerer Kanälchen hindeuten. Diese Drüsen mit hohem Cylinderepithel durchsetzen das ganze mittlere Drittel der Tubenwand. Vielfach sieht man auch längere Kanäle in Längsschnitten mit Seitenästen. Diese Sammelröhren streben dem inneren Drittel der Tube zu. Hier finden wir nun wieder cystische Gebilde, die ganz den in der Chiari'schen Figur 3 mit d bezeichneten Hohlräumen gleichen. Keine rundlichen Cysten, wie in der Peripherie, sondern ampullenförmige, stark gezackte. Sie tragen cylindrisches, am Dach oft mehr kubisches Epithel. Die erwähnten Sammelröhren laufen auf diese Cysten zu. Eine sichere Einmündung konnte ich leider in meinen Schnitten nicht feststellen. Diese Ampullen sind Querschnitte von Röhren, denn sie lassen sich in gleicher Lage zum Tubenlumen in allen 32 Schnitten nachweisen, ohne dass eine Kommunikation mit letzterem stattfindet. Flimmerepithelien, Pigmentkörperchen, cytogenes Gewebe u. s. w. fehlen vollständig.

Wenn man diesen Befund deuten will, so kann man an angeborene Sprossenbildungen des Tubenepithels, mit Kossmann an Nebentuben, mit Chiari an Wucherungen des Tubenepithels auf entzündlicher Basis denken.

Gegen diese Annahme spricht die merkwürdige Gesetzmässigkeit des Aufbaues. Ich bin geneigt, hier, trotz Kossmann's Widerspruch, eine Verlagerung von Urnierenkanälchen in die Tubenwand anzunehmen (s. a. Pick). Die Ausführungen Kossmann's, die er an der Hand von Präparaten normaler Foeten giebt, sind nicht bindend für pathologische Störungen. Normalerweise können schon die Schläuche des Parovariums ganz dicht an der longitudinalen Muskelschicht der Tube entlang verlaufen. Eine Umlagerung des Wolff'schen Ganges, der, wie ich nach meinem Präparat 7 annehmen muss, starke Windungen machen kann, mit Parovarialschläuchen halte ich wohl für möglich. Uns fehlen noch genügende Kenntnisse über die Beziehungen der Geschlechtsstränge zu der reifen und sich rückbildenden Urniere, um die Möglichkeit solcher Verlagerungen in die Tubenwand einfach leugnen zu können. Die Zeichnungen Nagels (Entwickel. d. Urogenitalsystems d. Menschen. Archiv f. mikr. Anat. Bd. 34. Tafel XVII. Fig. 3 u. 4) lassen wenigstens für den proximalen Abschnitt der Tube einen solchen Einschluss von Urnierenkanälchen in die Tubenwand wohl möglich erscheinen.

Nachtrag bei der Korrektur. 17. XII. 98.

Ueber die Patientin meines ersten Falles (Adenofibrom der Leistengegend) erhielt ich kürzlich weitere Mitteilungen des Kollegen Dr. Loose. Pat. fühlt sich sehr wohl. Bis jetzt ist kein Recidiv entstanden. Die andere Leistenbeuge zeigt keine Tumorbildung. Ich erwähne diese Dinge, weil Pick in einer das gleiche Thema behandelnden Arbeit (die Adenomyome der Leistengegend und des hinteren Scheidengewölbes, ihre Stellung zu den paroopheralen Adenomyomen der Uterus- und Tubenwandung v. Recklinghausen's. Archiv f. Gynäk. Bd. 57, Heft 2), die ich in diesen Tagen erhielt, das klinische Bild besonders berücksichtigt hat. Unsere theoretischen Auseinandersetzungen über

die Adenofibromyome der Leistengegend und ihre Verwertung für die Urnierentheorie stimmen ziemlich überein. Pick erwähnt, dass den bisher bekannten Adenomyomen der Leistengegend grössere Cysten fehlen. In meinem Fall sind solche vorhanden, bis zu Erbsengrösse. Müllerheim's Fall erwähnte ich schon oben.

Erklärung der Tafeln.

Fig. 1. Schnitt durch die Leistengeschwulst bei Lupenvergrösserung. Die dunklen Massen in den Hohlräumen bestehen aus Blut. Das cytogene Gewebe ist etwas dunkler gehalten als das Fibromgewebe.

Fig. 2. Schnitt durch die Keimdrüse und Urniere. Foetus 1 (s. Text). Der sekretorische Teil der Urniere ist noch über die Anlage d. Geschlechtsstränge hinaus kranialwärts zu verfolgen. (cf. Nagel, Ueber die Entwickelung des Urogenitalsystems des Menschen. Archiv f. Mikrosk. Bd. 34. Tafel XVII. Fig. 12.)

Fig. 3. Samenstrang des Foetus 6.
E. Kopfteil des Nebenhodens V. s. Vasa spermatica. N. Nebennierenreste. U. Urnierenreste. Bei IV, Eintritt von Urnierenkanälchen in die Nebennierenknötchen.

Fig. 4. Tubenwinkel des Foetus 7.
a. Uterushöhle. b. Tube. c. Lig. rotundum. d. Drüsenartige Einstülpungen des Peritonealepithels.

III.

Ueber früheste menschliche Placentation.

von

Docent Dr. HUBERT PETERS
in Wien.

(Mit einer Abbildung.)

Seit ich auf dem Gynäkologen-Kongresse in Leipzig, Juni 1897 das jüngste bislang bekannte menschliche Placentationsstadium an einem Eichen von 1,6 : 0,9 : 0,8 mm Durchmesser demonstrierte, sind einige dieses Thema betreffende oder tangierende Meinungsäusserungen resp. Publikationen verschiedener Forscher in der Literatur niedergelegt worden. Meine diesbezügliche ausführliche Monographie befindet sich unter der Presse[1]) und hätte ich gerne deren Ende dieses Jahres in Aussicht stehendes Erscheinen und die aus dem Einblicke in die vielen beigegebenen Abbildungen resultierenden Urteile der Fachkollegen, Anatomen und Embryologen abgewartet, um erst dann auf eventuelle Einwürfe und gegnerische Ansichten zu antworten. Da aber von den oben erwähnten Autoren Kossmann[2]) in seiner Arbeit und

[1]) Deutike, Wien, Leipzig.

[2]) Kossmann, Studien zur normalen und pathologischen Anatomie der Placenta. Archiv für Gynäkologie, Band 57, H. 1.

Ruge in seinem Vortrage in der Sitzung der Berliner Gesellschaft für Geburtshülfe und Gynäkologie vom 18. Juni 1898[3]), denen allerdings nur die mageren Referate über meine leider nur sehr kurzen Vorträge in Leipzig und Braunschweig zu Gebote standen, meine daselbst geäusserten Ansichten einer ablehnenden Kritik unterziehen, so sehe ich mich bemüssigt, schon jetzt dagegen Stellung zu nehmen, resp. die damals ausgesprochenen Ansichten über die Einbettung des menschlichen Eies, über die mächtige Ectoblastwucherung, über das Zustandekommen des intravillösen Raumes und die Provenienz des Syncytiums, die sich aus dem Studium dieses jüngsten menschlichen Eies dem Untersucher aufdrängen, zu vertheidigen.

Unsere bisherigen, vollkommen hypothetischen Anschauungen über die Capsularisbildung beim Menschen waren durch wohlbegründete Zweifel von Seiten Hart's, v. Spee's, v. Herff's, Hofmeier's erschüttert worden; noch fehlte aber eine thatsächliche Beobachtung, als mir endlich ein günstiger Zufall dieses erste noch nicht von einer vollkommen geschlossenen Capsularis umhüllte ovulum in die Hände spielte.

Nach den bislang sämmtliche Geister förmlich wie ein unumstössliches Axiom beherrschenden Vorstellungen der Umwallung des Eies durch eine Circumvallata, hätte man an diesem Eichen von so minimalen Dimensionen ganz andere Verhältnisse erwarten können, als sie sich thatsächlich vorfanden.

Wir wussten aus den bislang vorliegenden Thatsachen nicht, wann, bei welcher Grösse des Eichens die Umhüllung desselben durch deciduales Gewebe beginnt und wann sie vollendet ist, und kannten nur das Faktum, dass alle bisher beobachteten jüngsten Eichen (ich führe als die kleinsten das von Reichert und Merttens an) von einer bereits geschlossenen Capsularis umhüllt waren; es musste also als feststehend gelten, dass der Capsularisschluss jedenfalls schon bei einer Grösse von 3,0 : 2,0 mm (Merttens) vollendet ist. Wie aus unserem Objecte ersichtlich, ist die Capsularisbildung schon in noch jüngerem Stadium nahe ihrer Vollendung und glaube ich, dass an dieser Thatsache kaum mehr wird gerüttelt werden können, und dass, wenn Eichen von grösseren Dimensionen und noch unfertigem Capsularisschluss gefunden würden, dies nach den bisherigen Beobachtungen als eine Ausnahme von der Regel betrachtet werden müsste, indem bei solchen grösseren Eiern entweder pathologische Retardation der Capsularisbildung, oder sogar nachträglich erfolgte pathologische Communication des Eiraumes mit der Uterushöhle angenommen werden müsste. Letzteres würde besonders bei jenen Eiern zu beachten sein, die ihre normale Form eingebüsst haben und ganz in sich selbst durch Austritt des Eiinhaltes zusammengefallen erscheinen, was wieder aus der bedeutenden Recongruenz der Druckwehen ersichtlich ist.

[3]) C. Ruge. Zeitschrift für Geburtshülfe und Gynäkologie, Band 39, H. 3.

Nach den kurzen beschreibenden Worten über das grössere der beiden dem C. Ruge'schen Vortrage zu Grunde liegenden Eichen, von dem allerdings einstweilen keine Details und Abbildungen vorliegen und dessen Dimensionen mit 7,5 : 3,0 : 5,5 mm Durchmesser angegeben sind, scheint dieses als eine solche Ausnahme zu betrachten zu sein. Hoffentlich wird es uns bald vergönnt sein an Abbildungen die topographischen histologischen Verhältnisse der Eihüllen und insbesondere der von Ruge an diesem Ei notierten noch bestehenden Communication zwischen Eiraum und Uterushöhle zu studieren. Vorher ist natürlich ein Urteil über dieses relativ alte Stadium und ein Vergleich desselben mit jüngeren ganz unmöglich.

Ich brauche wohl nicht zu fürchten auf Widerspruch zu stossen, wenn ich hier mit Nachdruck den Standpunkt vertrete, dass in der ohnedies schon zur Genüge hypothetisch verworrenen menschlichen Placentationsforschung jedermann auf der Hut sein möge, allzuweit gehende Schlüsse aus älteren Stadien auf früher abgelaufene Vorgänge zu ziehen und daraus Theorien abzuleiten, sondern dass sich alle Placentationsforscher endgiltig dahin einigen mögen, dass auf diesem Gebiete alle Rückschlüsse sich auf das jüngste beobachtete Stadium (seine histologische Verwertbarkeit vorausgesetzt) zurückbeziehen müssen. Ebenso werden mir wohl alle darin beistimmen, dass jede noch nicht ergründete Vorgänge betreffende Hypothese vor einer einzigen widersprechenden, beobachteten Thatsache in Nichts zerfallen muss. Und wenn an unserem jüngsten Eichen Verhältnisse vorliegen, die mit der Umwallungshypothese nicht in Einklang zu bringen sind, so muss diese vollkommen in der Luft hängende Annahme in's Schwanken gerathen und keinerlei aus älteren Stadien abgeleitete Spekulationen, seien sie noch so ingeniös, können sie stützen.

Wir hätten also, wenn die alte Hypothese richtig wäre, an den Schnitten dieser lückenlosen Serie, rings um die von Capsularis noch freie Eikuppe, die auf die Eioberfläche sich einbiegenden Ränder und Wülste der umwallenden Schleimhaut finden müssen; ferner müssten wir ebenso deutlich, und ja noch viel deutlicher als sie angeblich in noch viel späteren Stadien zu finden seien, Spuren der ursprünglichen Schleimhautoberfläche an der das Ei enthaltenden Nische resp. Fortsetzung des Oberflächenepithels der Circumvallataränder vom noch offenen Einabel aus auf die angrenzende Circumferenz des Eies nachweisen können. — Nichts dergleichen ist zu finden.

Unser Ei ist etwas mehr als 1 mm gross und schon in das Deciduagewebe eingebettet. Das menschliche Ei wird also sicher bei einer Grösse von ca. 1 mm (wenn nicht früher) von Decidua umhüllt. Es muss sich also bei noch geringerer Grösse an die Uterusschleimhaut ursprünglich angelegt haben. Die Distanz der einzelnen Uterusdrüsenmündungen in der Decidua vera mag zwar individuellen Schwankungen unterworfen sein, ist jedoch wie aus sämmtlichen Beschreibungen der Decidua aus den frühesten Schwangerschaftsstadien und der Decidua menstrualis hervorgeht

oft fast 1 mm gross, häufig noch grösser. Nachdem nun an dem ca. 1 mm grossen menschlichen Eichen schon eine Capsularis da ist und es bei einer Entwicklung von noch nicht 2 mm im Durchmesser schon ganz in der Decidua darinnen liegt, so können unmöglich, wenn dasselbe durch Erhebung der Schleimhaut rings um die Anlagerungsstelle umhüllt würden, innerhalb dieser sogenannten Reflexa viele Drüsen liegen. Es ist daher die Verwertung des Befundes vieler Drüsenreste bei älteren Stadien für die Richtigkeit der Umwallungstheorie ganz unverständlich.

In späteren Stadien allerdings, wenn sich das Ei innerhalb der Decidua liegend vergrössert und wenn weitere Partien der compacta, serotinalwärts auch der spongiosa, mit in seinen Bereich einbezogen werden, ist das reichlichere Vorhandensein von Drüsendurchschnitten und -Ausführungsgängen in der Peripherie des Eies ganz erklärlich. Nachdem durch Gottschalk und Hofmeier zuerst diese Eröffnung von Drüsenräumen durch das fortschreitende Wachstum der Eiperipherie nachgewiesen worden war, sind diese Befunde an ca. gleichalterigen Eichen durch Leopold und nun auch durch Ruge bestätigt worden. Letzterer fasst allerdings die um das Ei herum vorhandenen Drüsen nicht als eröffnete, mit einbezogene, sondern als die ursprünglich auf die nach ihm an der Eiperipherie noch nachweisbare Uterusoberfläche mündenden Drüsen auf. Dass bei dieser Eröffnung von oft auch etwas erweiterten Drüsen ein Theil des noch erhalten gebliebenen Drüsenepithels mit in die periphere Wand des intravillösen Raumes eingeschaltet erscheint und eine stellenweise epitheliale Auskleidung desselben liefern kann, ist natürlich. Keineswegs kann man aber daraus den Schluss ziehen, dass diese zu Grunde gehende und an manchen Stellen (merkwürdigerweise so lange) noch erhalten gebliebene Reste des ursprünglichen Uterusoberflächenepithels seien. Warum fanden die Vertreter dieser Ansicht nicht gerade an jenen Stellen, wo Uterusepithel sich zuletzt an die Eiperipherie angelegt haben soll, nämlich an der Kuppe des Eichens, und wo sich solches Epithel (sollte man meinen) wohl am längsten erhalten haben müsste, keine solchen Epithelreste?

Gesetzt den Fall, Ruge hätte mit seiner Einbettungstheorie recht, so müsste aus der oberwähnten Unmöglichkeit vieler Drüsen an der Reflexa ja gerade für sein Eichen angenommen werden, dass es sich in diesem Falle um eine ganz abnorme pathologische Drüsenhypertrophie gehandelt habe und würde gerade jener Vorwurf sein Objekt treffen müssen, den er zur Entkräftigung der Befunde des Siegenbeck van Heukelom'schen Eies in den Vordergrund stellt.

Wenngleich es auch noch nicht möglich ist über das Ruge'sche Objekt ein sicheres Urteil zu fällen, da wir einstweilen nur die Maasse kennen und wissen, dass es ein vor 13 Jahren gewonnenes Objekt ist, jedoch weder über die Art der Conservirung desselben noch über das Verhalten der Keimanlage etwas wissen, so können wir doch aus der von Ruge

gegebenen Beschreibung schliessen, dass dieses Eichen ein relativ vorgeschrittenes Stadium mit fast vollkommen vollendeter Consumption der Ektoblastschale und bereits erfolgter Einbeziehung der an das Ei angrenzenden Drüsenräume der Compacta darstellt, also ein Eichen, welches, was die Entwickelung der Eihüllen anlangt, an die Seite des Leopold'schen und Hofmeier'schen zu stellen wäre.

Nachdem seine Durchmesser grösser sind als die von letzterwähnten und Ruge es in Bezug auf die Grösse neben das Siegenbeck van Heukelom'sche stellt, das weit primitivere Verhältnisse in der Entwickelung der Eihüllen erkennen lässt, so liegt darin neuerlich der Beweis, dass die Grösse der Eiblase, die ja einerseits von dem aktiven Wachstum der Eihüllen, andererseits aber wesentlich von der Weite des Exocoeloms abhängt, nicht immer gleichen Schritt hält mit den histologischen Entwickelungsverhältnissen der Eihüllen, sondern dass auch hier wie anderwärts in der Entwickelungsgeschichte (ich erinnere nur an Amnion und Dottersack) Retardationen vorkommen können. Eine solche Retardation zeigen die Eihüllen des relativ grosse Durchmesserbesitzenden Siegenbeck van Heukelom'schen Eies.

Die Vorstellung, die Ruge über den Einbettungsmodus des Eichens äussert, ist folgende: Das zottenlose Ei legt sich an die Uterusschleimhaut an, „dadurch dass oder dass dann an dieser Stelle die Ektoblastwucherung an verschiedenen Stellen knopfartig beginnt; erst im weiteren Stadium bildet sich die Reflexa um das schon Ektoblastknöpfe und Zotten treibende Ei". Er sagt weiter: „Ich nehme diesen Vorgang deshalb an, weil z. B. am 10.—11. Tage schon die Reflexa über dem Ei geschlossen ist und die Serotina einen relativ grossen Bezirk ausmacht, ohne dass die Uterusschleimhaut unter der Anheftung des Eies sehr starke Verschiebung in ihren Theilen zeigt. Wenn das Ei sehr frühzeitig umschlossen wäre, könnten die Drüsen der Serotina nur in sehr geringer Anzahl daselbst vorhanden sein; sie müssten, da die Serotina am 10.—11. Tag schon ca. 5 mm breit ist, erhebliche Verschiebungen und Schiefstellungen zeigen. An meinem Präparate sind die Drüsen ja anscheinend etwas schief gestellt, sodass von einem Punkte, den man in der Mitte unter dem Ei annimmt dieselben etwa radiär nach aussen zur Peripherie des Eies verschoben erscheinen[1]), aber es ist eine grössere Drüsenanzahl vorhanden, als bei sehr frühzeitigem Abschluss der Capsularis sein könnte und Neuwucherung von Drüsen an der Serotina ist als eine grosse Unwahrscheinlichkeit anzusehen."

An anderer Stelle S. 575 sagt er: „Heute ist die Vorstellung, die ja auch der Wirklichkeit entspricht, dass die Eiblase nicht auf der uterinen Oberfläche direkt haften bleibt." (Wer hat dies bewiesen?); „es verbindet sich nicht das Ektoderm im Chorion fest mit der Serotinaoberfläche, sondern hebt sich durch Wachsen von Zotten, die mit der Oberfläche der Uterusschleimhaut eine

[1]) Im Original nicht gesperrt gedruckt.

mehr oder weniger innige Verbindung eingehen, allmälig von dieser Oberfläche ab" (nach unseren Befunden ist diese Annahme unmöglich). „Die Zotten wachsen nicht in die Uterusdrüsen hinein — ein solcher Vorgang ist gelegentlich vorhanden, selten, nicht die Regel —, sie bleiben an der Oberfläche locker anhaftend; bei weiterem Wachstume der Zotten treten immer mehr und mehr Zotten an die Oberfläche heran, heften sich also später wirklich an" . . . . ferner: „Nach unserer heutigen Anschauung besteht also zwischen Eiblase und der uterinen Oberfläche (Serotina) ein Raum, der Zotten enthält, die zwischen Eiblase und uteriner Oberfläche „ausgespannt" sich befinden, Zotten, die die Eifläche und Serotinaoberfläche verbinden, (der intravillöse Raum):

Dass wir uns mit dieser Vorstellung nicht einverstanden erklären können, wird aus der kurzen nachstehenden Beschreibung unseres Objektes ersichtlich sein.

Meinem kurzen Berichte in den Verhandlungen der deutschen gynäkologischen Gesellschaft Band VII. über das in Leipzig demonstrierte Eichen habe ich nur eine rein schematische Abbildung beigegeben. Daraus mag es vielleicht erklärlich sein, dass die Befunde an diesem Objekte von einigen Seiten bislang so ablehnend beurteilt wurden. Um diesem Uebelstande abzuhelfen, verweise ich auf nebenstehende Abbildung, die ein Uebersichtsbild aus meiner Monographie in verkleinertem Masse darstellt und die morphologischen Verhältnisse in grober, aber naturgetreuer Weise wiedergiebt. Wie daraus zu ersehen, liegt das Eichen von einer mächtigen Ektoblastschale umgeben so in einer der beetartig prominierenden und durch Furchen von einander getrennten Wülste der mächtig verdickten Uterusmucosa (der hinteren Uteruswand) eingebettet, dass es ganz in das deciduale Stroma eingesenkt erscheint. Die Kuppe des Eichens ist von den Rändern her von einer ausserordentlich dünnen, polwärts sich immer mehr und mehr verschmälernden und von dem Ei ein ganz klein wenig kuppelförmig gegen das uteruslumen zu emporgedrängten Capsularis überdeckt, die aber an dem oberen Eipol nicht geschlossen ist. Die allseitig zu einem schmalen Saum sich verdünnenden Capsularisränder umschliessen eine Lücke von nicht ganz 1 mm im Durchmesser, innerhalb welcher Lücke die fötale Ektoblastschale von keiner Capsularis bedeckt ist. Diese Lücke wird teilweise von fötalem Gewebe eingenommen, teilweise von einem von mir als Gewebspilz bezeichneten Gebilde ausgefüllt resp. überdacht. Dieser Gewebspilz besteht zum grössten Teil aus Blutelementen und könnte in seinem histologischen Gefüge mit einem sich organisierenden Thrombus verglichen werden.

Das Uterusoberflächenepithel, auch weiter entfernt vom Ei von nur mehr kubischer Form, wird, je näher der Einbruchspforte des Eies resp. dem plumpen Stiel des Gewebspilzes, unter dessen Pilzhut es bis an den Stiel heran von allen Seiten hineingeschoben erscheint, immer flacher, ja stellenweise förmlich wie ein einfaches Plattenepithel. Es zeigt also Zeichen von Dehnung, die dadurch leicht zu erklären ist, dass das in einem früheren

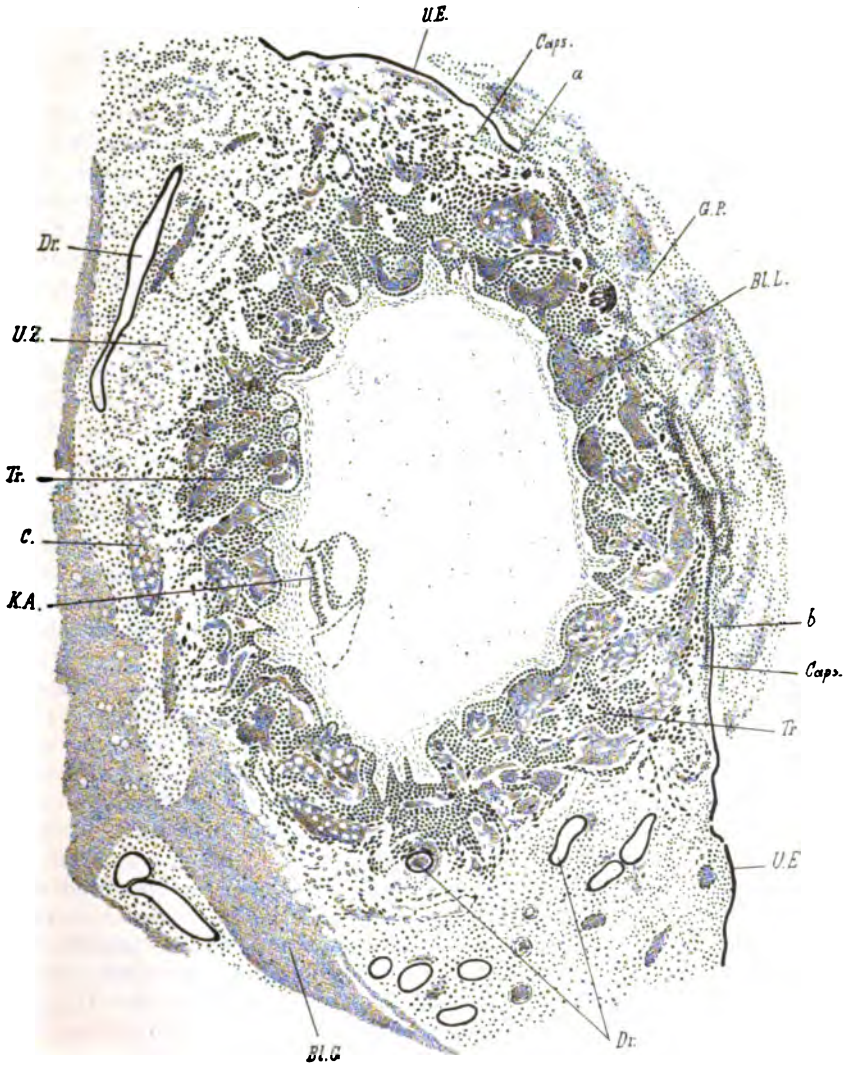

U.E.: Uterusepithel.
Bl.L.: Blutlacunen.
Caps.: Capsularis.
G.P.: Gewebspilz.
Dr.: Drüsen.
U.Z.: Umlagerungszone.
Tr.: Trophoblastschale.
C.: Capillarrohre.
K.A.: Keimanlage.
Bl.G.: grösseres Blutgefäss.
a—b: Einbruchspforte des Eies.

Der grössere Durchmesser der Eihöhle = 1,6 mm.
Der kleinere Durchmesser der Eihöhle = 0,8 mm.

noch kleineren Stadium in das deciduale Gewebe eingesunkene Eichen, sich in der Decidua vergrössernd und unter die Grenzen der Einbruchspforte fortwachsend, diese peripheren Deckschichten der Decidua etwas hebt und buckelförmig vor sich hertreibt.

Die mächtige Ektoblastschale, die das Ei umgiebt, ist allseits von reichlichen Blutlakunen durchsetzt, die mit einander kommunizierend ihr förmlich ein spongiöses Aussehen verleihen.

Dass die zwischen diesen Lakunen übrig bleibenden, mächtigen ektoblastischen Zellsäulen peripherwärts noch durch übrig gebliebene Reste der Ektoblastschale verbunden sind, habe ich in Leipzig schon demonstriert und habe ich auch in Braunschweig, woselbst zu meinem Bedauern das jüngere Placentationsstadium nach dem älteren Siegenbeck van Henkelom's zur Demonstration gelangte, betont, dass die von diesem aus seinem älteren Stadium, wenn auch nur mehr oder minder hypothetisch erschlossenen Verhältnisse der Ektoblast- (Trophoblast)-Schale durch die Befunde an unserem jüngeren Stadium eine vollkommene Bestätigung finden.

Aehnliche Befunde hat Merttens an seinem Eichen gemacht und wurde auch von Katschenko auf die serotinalwärts vorhandenen Ektoblastreste aufmerksam gemacht. Allerdings waren die Stadien, die diese beiden untersuchten, zu weit vorgeschritten, als dass sie daraus auf das frühere Vorhandensein einer so mächtigen Trophoblastschale hätten schliessen können.

Die Blutlakunen des Trophoblasts stehen teilweise in direkter Kommunikation mit den in der Peripherie desselben reichlich vorhandenen, mütterlichen Endothelrohren, deren gegen den Trophoblast zu sehende Endothelwand entweder durchbrochen oder schon ganz zu Grunde gegangen ist, während die peripherwärts gelegene wohlerhalten erscheint.

Das Ei ist umschlossen von einer stark ödematös durchtränkten, ein sehr zerworfenes Gefüge zeigenden Schicht, die ich Umlagerungszone nenne. Diese wurde von Eckhardt und Merttens beim Menschen schon früher konstatiert. (Vergl. die Befunde von Frommel bei Myotus murinus, Faserschicht, von Strahl bei der Katze, Umlagerungszone, Hubrecht beim Igel vasifactiv tissue.)

Diese ist nicht nur der Boden, in dem die zu- und abführenden mütterlichen Endothelrohre sich um das Ei herum gruppiren, sondern wo auch Blutgefässneubildung stattfindet. Darin finden sich auch einzelne, mit Blut gefüllte, dem Untergang geweihte Drüsenreste, in die auch stellenweise der Trophoblast und das Syncytium einbrechen.

An der peripheren Grenze des Trophoblasts, der durch ausstrahlende Ausläufer meist innig mit dem decidualen Gewebe der Umlagerungszone verfilzt erscheint, an anderen Stellen wieder mit mehr ebener Oberfläche an letztere angrenzt, ist nirgends eine epithelähnliche oder als Epithelrest zu deutende Bekleidung zu finden.

Die in der Umlagerungszone vorhandenen Drüsenreste sind die Rudimente der ursprünglich in der Tiefe der Mucosa vorhanden gewesenen Drüsengänge, die, wenn von der Peripherie des Eies erreicht, diesem weichen müssen.

Nachdem erst die Vorstadien des intravillösen Raumes an unserem Ei vorhanden sind und vorerwähnte Drüsen noch ausserhalb dieses sich befinden, so kann man bestimmt sagen, dass in diesem Stadium noch keine Drüsen in den intravillösen Raum einmünden.

Die nach aussen von der Umlagerungszone gelegenen Drüsengänge haben ebenso, wie dies von allen Autoren (auch wie vorstehend ersichtlich von Ruge) geschildert wurde, bei unserem Objekt einen nach aussen convexen Verlauf um das Ei herum und umgreifen dasselbe wie die meridionalen Spangen eines um eine Kugel herumgelegten Drahtnetzes. Sie werden eben von dem wachsenden Ei nach allen Richtungen abgedrängt.

Serotinalwärts grenzt an die Umlagerungszone fast direkt die Spongiosa. Zwischen beide sind mächtige Bluträume, die fast überall ein sehr gedehntes Endothel führen, zwischengelagert.

An den Seiten und gegen die Capsularis hin ist das nach aussen von der Umlagerungszone befindliche Gewebe schon zur Compacta umgewandelt, während weiter vom Ei entfernt die ganze Mucosa eine solche Trennung in Compacta und Spongiosa nicht so deutlich erkennen lässt. Die Decidua hat ganz den Charakter, wie ihn Leopold vom 26. Tag nach der letzten Menstruation, d. h. 2 Tage vor den zu erwartenden Menses, geschildert hat.

Das Syncytium ist noch nicht so ausgebildet, wie wir es in späteren Stadien zu finden pflegen; auch hier sind erst Vorstadien zu konstatieren, und zwar lässt sich nachweisen, dass alle Uebergänge der Ektoblastzellen des Trophoblasts, der ja später zur Langhans'schen Zellschicht wird, zu dem Syncytium vorhanden sind. Wir können daher mit Recht die foetale Provenienz des Syncytiums annehmen. Der Umstand, dass ich nicht nur mitten in den Blutlakunen syncytiumähnliche Gebilde auftreten sehe, sondern auch vielfach im Syncytium Kerne von Blutkörperchen eingelagert erscheinen, veranlasst mich, anzunehmen, dass Elemente des Blutes zur Bildung des Syncytiums beitragen und dass gleichzeitig unter dem chemisch corrodierenden Einfluss, den das Blut auf den Trophoblast ausübt, die Umwandlung der peripheren Schichten des Trophoblasts zum Syncytium zu Stande kommt.

Die Keimanlage stellt das jüngste bis jetzt bekannte Stadium dar und bildet eine ziemlich gut verwertbare Vorstufe des Embryo Spee's. Sie ist im allgemeinen nicht so tadellos konservirt, wie die Eihüllen, und habe ich mich vorsichtshalber in Leipzig und Braunschweig darüber sehr skeptisch geäussert. Nachdem aber Spee selbst sein Urteil recht günstig über dasselbe abgegeben hat, bedarf mein damaliger Ausspruch dieser Korrektur.

Ich war genötigt, diese kurze, alles Notwendige enthaltende Beschreibung meines Objektes hier nochmals vorauszuschicken, da dadurch meine Stellungnahme zu den gegnerischen Ansichten dem Leser verständlicher wird. Bezüglich näherer Details muss ich auf meine Monographie verweisen.

Der Einbettungsmodus des Eichens an unserem Objekte lässt wohl kaum eine andere Deutung zu als die, dass das Eichen auf dieselbe Art wie Spee dies für das Cavia-Ei nachgewiesen

hat, durch eine kleine Einbruchspforte in das Deciduagewebe sich hineindrängt. Das Epithel dieser kaum 1 mm grossen Einbruchsstelle dürfte wohl sehr bald zu Grunde gehen, da an unserem Stadium nichts zu finden ist, was auf ein Erhaltenbleiben oder gar eine Proliferation desselben hindeuten würde. Es sind von dem Epithel der Einbruchspforte weder in der Nähe noch weiter entfernt von demselben Reste zu finden. Ob der periphere Epiblast der sich anlegenden Keimblase bereits bei der Anlagerung eine Mehrschichtigkeit zeigt oder nicht, darüber wissen wir einstweilen nichts, wohl aber können wir nach der Thatsache, dass an unserem Stadium noch keine fertigen Zotten das Eichen bedecken, sondern im Gegenteil die Zottenbildung aus der allmählichen Konsumption der Trophoblastschale erst im Werden begriffen ist, schliessen, dass das Ei zottenlos sich anlagert. Die Annahme der zottenlosen Anlagerung des Eichens hat aber nur dann eine Berechtigung, wenn man die Art der Zottenbildung, wie sie aus unserem und Siegenbeck's Objekt sich ergiebt, anerkennt, nicht aber dann, wenn man sie nur annimmt, um daraus und aus der dazu construierten nachträglichen Abhebung des Eichens durch nur an einigen Stellen der Peripherie stattfindende Ektoblasterhebungen die Theorie eines dem Uteruscavum entstammenden intravillösen Raumes zu konstruieren (Ruge.) Es ist nicht unwahrscheinlich, dass in demselben Masse als das in die Decidua einsinkende Eichen auf diese einen irritativen zu reichlicherer Congestion, Diapedese von Blut und Blutplasma, Oedem der angrenzenden Deciduapartieen führenden Reiz ausübt, ebenso umgekehrt, erst während des Einsinkens in die Decidua eine so mächtige Verdickung des Ektoblasts zustande kommt. Thatsache ist, dass in unserem Studium eine das ganze Ei umgebende, fast 0,5 mm dicke Ektoblastschale herum sich befindet. Für diese mächtige Ektoblastwucherung hat Hubrecht bei der dem Menschen so nahe stehenden Igelplacentation den Namen Trophoblast (Duval: Chiropteren Plasmodiplast) eingeführt und würde auch ich diese treffende Bezeichnung für den allgemeinen Gebrauch empfehlen.

Der gleichzeitig mit der Vergrösserung des Eichens allseits in das Deciduagewebe fortwachsende Trophoblast eröffnet stellenweise die schon vor Anlagerung des Eichens (antemenstruell) reichlich in den obersten Schichten der Decidua vorgebildeten mütterlichen Endothelrohre und das Blut wühlt sich allmählich das vorerwähnte Lacunensystem in dem Trophoblast aus. Auf die gegen die Einbruchspforte zu liegende Eikuppe, wohin das Blut aus den in der Nähe der Ränder der Durchbruchslücke gelegenen, eröffneten Capillaren gelangt, schlägt sich ein Blutgerinnsel nieder, das wohl verschieden mächtig sein dürfte. Ist es geringer, so schliesst es wahrscheinlich die Einbruchspforte eben nur zu, ist es mächtiger, so überdacht es pilzhutförmig nach allen Seiten über die Einbruchspforte überquellend dieselbe. Es dürfte wohl, ohne dabei teleologisch urteilen zu wollen, als ein günstiger Schutz, wenn nicht sogar als eine Nahrungsquelle für die noch in

der Einbruchspforte offen liegenden Partieen der oberen Eikuppe dienen. Dies ist unser späterer Gewebspilz.

Wie schon früher erwähnt, vergrössert sich das Eichen innerhalb des Deciduabettes, indem es von den in immer ausgedehnterem Maasse zur Compacta sich umwandelnden oberen Partieen der Decidua von den Seiten her immer mehr und mehr Gewebe zu seiner Umhüllung heranzieht, d. h. das Ei wächst mit einem gleichzeitig einhergehenden Spaltungsprozess der Decidua in dieser fort. Die Vergrösserung der Serotina durch einen solchen Spaltungsprozess wurde ja bekanntlich an älteren Stadien von Hofmeier, v. Herff u. a. erschlossen.

Durch diesen Wachstumsprozess gelangen am Rande der Capsularis die seitlich von der Einbruchspforte verlaufenden Drüsenausführungsgänge in die Capsularis hinein und zeigen in ihr den auch an älteren Stadien ersichtlichen tangentialen Verlauf. (NB. münden an unserem Objekte ganz nahe der Einbruchspforte unter dem Dache des Pilzhutes zwei bis drei solcher in ihrem Verlaufe nach unten abgedrängter Drüsenschläuche.)

Gleichzeitig mit der Bildung des spongiösen Blutlakunensystems wird die innerste (am meisten Eiwärts) gelegene Schicht des Trophoblasts durch das andrängende Blut an vielen Stellen der Peripherie der Eiblase etwas buckelförmig nach innen vorgedrängt und wahrscheinlich in demselben Maasse, als dadurch zöttchenförmige, hohle Einstülpungen in dem Trophoblast resultieren, schickt der Mesoblast in letztere seine soliden Sprossen hinein. Diese Mesoblastsprossen berühren in unserem Eichen das Ectoderm nur an einzelnen Stellen, meistens befindet sich auch zwischen beiden ein freies Spatium. Das Mesoderm enthält natürlich auch keine fötalen Gefässe.

Diese gedrängte Schilderung lässt ersehen, dass meine und Siegenbeck van Heukelom's Ansicht über die passive Zottenbildung wohl einige Berechtigung besitzt. Ohne auf nähere Details einzugehen, beschränke ich mich darauf, zu erwähnen, dass das menschliche Eichen in diesem jüngsten Stadium recht innig mit der Decidua verfilzt ist. Durch die allmähliche Konsumption des Trophoblasts und die Reduzierung desselben auf eine einreihige Langhans'sche Zellenschicht bei gleichzeitig fortschreitender Umwandlung der die Blutlakunen begrenzenden Trophoblastelemente im Syncytium resultiert schliesslich eine gemeinsame, das ganze Ei umgebende weite Blutlakune (der intravillöse Raum) der nur von wenigen Haftzotten, die die Verbindung des Eichens mit dem Mutterboden herstellen und den dazwischen liegenden, im Blutraume flottierenden Aesten des Zottenbaumes durchsetzt ist. Dies ist jenes Stadium, in dem das Eichen eine nur lockere Anheftung an den Mutterboden zeigt und in diesem Sinne waren meine in Leipzig geäusserten Worte über die sowohl feste wie lockere Anheftung des Eichens an die Decidua aufzufassen.

Dass die Annahme des Hineingelangens des menschlichen Eichens in eine der vielen Furchen der geschwellten Decidua für den

Einbettungsmodus unseres Eichens nicht verwertbar erscheint, möchte ich, obgleich es auf den ersten Blick auf die Zeichnung wohl jedem als unwahrscheinlich erscheinen muss, besonders betonen. Das Eichen müsste erstens viel tiefer drinnen sitzen in der Tiefe der Decidua und gleichzeitig müsste man von den ober demselben noch offenen Furchenrändern doch wohl Spuren noch auffinden; auch müsste irgendwo an der Peripherie des Eichens ein Rest des Oberflächenepithels zu finden sein. Die Annahme, dass sich ober dem Eichen die Deciduaränder früher schon geschlossen hätten und nachträglich wieder durch fötales Gewebe von unten her durchbrochen worden seien, muss von vornherein als ganz unmöglich ausgeschlossen werden. Es müsste das stattgefunden haben, denn der fötale Trophoblast ragt ja stellenweise über das Niveau der zwischen den Rändern der Capsularis befindlichen Lücke hinaus.

Dass das Hineinsenken eines Eichens in eine solche Furche im allgemeinen ganz ausgeschlossen erscheint, das kann man allerdings so strikte nicht sagen. Das menschliche Ei ist eines der kleinsten Säugetier-Eier und steht zu der Weite der Uterushöhle in einem grossen Missverhältnisse; es könnte auch zwischen den mächtig geschwellten Wandungen der Decidua einmal in eine solche Furche gelangen. Ob sich diese dann capsularisartig (wie beim Igel Hubrecht) über ihm schliessen würde, das muss dahingestellt bleiben. Der Befund an unserem Objekt macht es nicht wahrscheinlich. Gleich neben dem Einest findet sich an unserem Objekt eine solche tiefe Furche (an der Abbildung nicht mehr ersichtlich), und hätte das Eichen günstige Gelegenheit gehabt, dahinein (oder in eine andere vom ostium uterinum tubae bis zur Einnistungsstelle gelegene) zu gelangen, wenn dieser Modus leicht stattfände.

In obiger Auffassung stimmen Ruge und ich also überein. Unsere Annahme setzt aber voraus, dass die Kuppe der Capsularis (Reichert'sche Narbe) durch Blutelemente gebildet wird. Ohne mich hier auf eine ausführliche historische Schilderung über diesen Punkt einzulassen, verweise ich nur darauf, dass die meisten Autoren darüber einig sind, dass die Reflexanarbe eine undeutliche histologische Struktur hat und dass Leopold an seinem Eichen dieselbe als nur aus Fibrin bestehend bezeichnet. Dies würde vollkommen stimmen mit unserer Ansicht, dass unser Gewebspilz den Schluss bildet. (Der darüber sich dachende Pilzhut fällt wohl nach erfolgtem Schlusse ab uud wird resorbiert). Spee hat über diesen Gegenstand in Kiel[1]) ausführlich gesprochen; es wäre auch zu erwähnen, dass sein Eichen mit der Keimanlage v. H. an der Narbe von einem ähnlichen Plättchen bedeckt war.

Ob später in diese fibrinöse Schlussstelle nicht von den Seiten bindegewebige Elemente aus der angrenzenden Decidua hineingelangen, darüber könnten etwa dieselben Erwägungen

[1]) Graf Spee: Ueber die menschliche Eikammer und Decidua reflexa. Anatomen-Congress Kiel 1898. Verhandl. S. 196.

gelten, wie sie über die Organisation von Hämatocelenkapseln gepflogen wurden.

Das Hinausragen fötalen Trophoblasts in die Durchbruchspforte des Oberflächenepithels und das Fehlen jedweder Andeutung von Umschlagsrändern am Rande dieser Oeffnung (die Epithelreste daselbst sind im Gegenteil etwas nach aussen aufgekrempelt und die Oeffnung ist unregelmässig ausgezackt), das vollkommene Fehlen jedweder Spur von Epithelresten an der Peripherie des Eies, die Art des Darinnensitzens des Eichens in der Decidua, kurz die, wie ich glaube, aus der Zeichnung gut ersichtlichen groben morphologischen Verhältnisse lassen die Annahme einer Circumvallata im alten Sinne ganz unmöglich erscheinen.

Zu meiner grossen Freude hat sich Spee in seinem citirten Vortrage eingehend mit meinem Objekt beschäftigt und nicht nur erklärt, dass er die von mir über dasselbe veröffentlichten Befunde durch Augenschein bestätigen könne, sondern auch, dass er meine neue Auffassung über die Eieinbettung vollkommen theile.

Ruge schreibt: „Die Vorstellung Hubert Peters', dass das Ei unter Zerstörung der Oberfläche in die Schleimhaut hineinsinkt, ist nicht begründet." Ich überlasse der Beurteilung des Lesers, ob Ruge's oder meine Vorstellung nach Vorstehendem begründeter ist.

Mir scheint Ruge's Ansicht durch keinerlei Befunde bisher gestützt, ja das jüngste nun beobachtete Stadium nämlich unser Objekt spricht wohl direkt dagegen.

Ferner schreibt Ruge: „Die Hubert Peters'sche Anschauung zeigt also die kindlichen Zotten in mütterlichen Gefässen, in mütterlichen Bluträumen: Die Anschauung gleicht der älteren über die Entwicklung des intravillösen Kreislaufes, nur dass hier die Zotten nicht in die Drüsen und dann in die Gefässe wuchern, sondern dass von der Oberfläche her die Zotten in die Gefässe eindringen; das Endothel wird zerstört. Die früheren Anschauungen liessen das Endothel nicht nur erhalten bleiben, sondern dachten sich die sämtlichen Zotten von Endothel, das die Zotten vorstülpt, überzogen."

Dem gegenüber möchte ich mir zu bemerken erlauben, dass von fertigen Zotten in unserem Stadium noch keine Rede sein kann und dass dort, wo die Trophoblastschale an die umliegenden Capillaren andrängt, die eine kurze Zeit erhalten bleibende, einwärts gelegene Endothelwand bald zu Grunde geht und das Blut in den Trophoblast einbricht, um die Zottenbildung aus der Trophoblastschale erst zu bewerkstelligen. Dort wo letztere sich nicht an Capillaren anlegt, verfilzt sich der Trophoblast mit dem umgebenden Deciduagewebe.

Ich muss dies nochmals betonen, da die Ruge'sche Darstellung meiner Anschauung zu irriger Auffassung führen könnte.

Ruge schreibt ferner: Ich möchte auf Grund meiner Anschauungen eine Deutung des Hubert Peters'schen Befundes nicht unterlassen, eine Deutung, die dahin geht, die von Hubert Peters beschriebenen, noch erhaltenen Endothelreste an der serotinalen Gefässwand, an der sich nach ihm die Zotten ansetzen, für Reste des uterinen Epithels zu halten, die Oberfläche des Uterus dahin zu verlegen, wo Hubert Peters die serotinale Wand der mütterlichen Bluträume, in die die Zotten eindringen, beschreibt; — ich bin mir der Situation bei der Deutung einer anderen Auffassung bewusst, aber ebenso, nicht um eine Kleinigkeit weniger bedeutsam ist die Umgestaltung anderer Anschauungen durch die Hubert Peters'sche Vorstellung; — ich sage mit Absicht Vorstellung; es ist nichts von Hubert Peters bewiesen, freies Forschungsrecht für Jeden!"

Dies führt uns zur Besprechung des intravillösen Raumes.

Vorerst möchte ich nur kurz die Bemerkung einflechten, dass ich mich durchaus nicht anderen Auffassungen gegenüber blind verschliesse noch verschlossen habe, es könnte dies fast aus obigem Passus Ruge's herausgelesen werden. Meine kurzen Vorträge und die kurzen Referate darüber scheinen mir so objektiv als möglich und in keiner Weise polemisch gehalten; sie gründen sich auf eine thatsächliche Beobachtung. Wenn dies mit den bisherigen lieb gewordenen Theorien nicht klappt und diese ins Wanken bringt, so scheint mir zwischen diesem Umstande und dem Versuche die daraus sich ergebenden und objektiv niedergelegten Thatsachen umzudeuten, denn doch ein gewisser Unterschied zu sein. Sobald mir Ruge ein ebenso junges Stadium wie unseres vorweist, an dem er das Gegenteil beweisen kann, bin ich sofort bereit die Flagge zu streichen; solange jedoch meinen Beobachtungen nur noch viel vagere Hypothesen, die aus älteren Stadien abgeleitet werden, entgegengestellt werden, solange entbehren, glaube ich, ähnliche Bemerkungen der Berechtigung.

Wie aus Ruge's Vortrag hervorgeht, steht er heute noch auf einem ähnlichen Standpunkte in der Auffassung des intravillösen Raumes und des Utero-Placentar-Kreislaufes, wie er ihn im Jahre 1886 in Schröder's Werk: „Der schwangere und kreisende Uterus" präcisiert hat. Die Auffassungen darüber, speziell über den intravillösen Kreislauf haben sich seitdem wesentlich geändert und wurden durch die zahlreichen Arbeiten von Waldeyer, Heinz, Bloch, Rohr, Leopold, Hofmeier etc. und zwar besonders bahnbrechend vom Erstgenannten der regelmässige Blutgehalt des intravillösen Raumes und die Art der Einmündung der utero-placentaren Gefässe in letzteren festgestellt. Auch Sedgewick Minot hat in seiner späteren Arbeit (Uterus und Embryo) den früheren mit Ruge übereinstimmenden Standpunkt fallen gelassen. Wenn Ruge auch zugiebt, „dass frühzeitig durch Arrosion der mütterlichen Gefässe durch Zottenwucherungen Blut in den intravillösen Raum gelangt", so erklärt

er doch den intravillösen Kreislauf als etwas nicht constant Vorkommendes, Accidentelles, meist früher oder später Vorhandenes, aber für die eigentliche Entwicklung des foetalen Organismus nicht Notwendiges.“ Er fasst eben den intravillösen Raum als jenen Theil des Uteruscavum auf, der durch die infolge des Wachstums der Zotten am angelagerten Eichen bewirkte Abhebung (!) der letzteren von der Anlagerungsfläche zwischen Ei und Uterusoberfläche entsteht. Dasselbe was an der Anlagerungsstelle geschähe, vollziehe sich auch durch das Nachklettern der sich um das Ei herum erhebenden Reflexafalten. Ruge's intravillöser Raum ist also ein Teil des Uteruscavums — eine Auffassung, der ich nun nach den Befunden an unserem Eichen schon gar nicht mehr — und der mit mir noch manche andere Autoren nicht beipflichten können.

Nach meinen und Siegenbeck van Henkelom's Befunden ist der intravillöse Raum als ein fötal-vasculärer Raum aufzufassen und bildet sich ausserordentlich früh. Ich habe schon in Leipzig, also vor Siegenbeck, darauf aufmerksam gemacht, dass die mit den Blutlakunen kommunizierenden Capillarrohre mit jenen zusammen als die Vorstufen des intravillösen Raumes aufzufassen seien und dass deren periphere Endothelwandungen einen Theil der peripheren Wand des späteren intervillösen Raumes darstellen. Ich habe damals auch betont, dass letzterer sich also viel früher anlege als man bisher angenommen hatte, auch früher, als Leopold aus seinem Eichen erschliessen konnte.

Was die früher citierte Deutung Ruge's über meine Befunde von Endothelresten an der serotinalen Gefässwand als Reste des uterinen Epithels anlangt, so kann ich nur versichern, dass diese Deutung absolut irrig ist. Dieses Gefässendothel ist so unzweideutig ein Gefässendothel und nichts anderes, dass eine andere Deutung gar nicht zulässig ist und kann ich C. Ruge nur nochmals auf die diesbezüglichen Detailbilder in meiner Monographie verweisen (die Bilder sind naturgetreu und in sehr befriedigender Weise von einem Nichtmediziner hergestellt). Ich bin gerne bereit, nachdem ich sehe, dass mein Objekt so wenig überzeugend gewirkt hat, dasselbe noch einmal zu demonstrieren, um Zweifler von der Irrigkeit dieser Annahmen zu überzeugen.

Einen weiteren Punkt, den ich besprechen muss, bietet die von Ruge aufgestellte Behauptung, dass normaler Weise das Chorion auch in den frühesten Stadien nur ein- resp. zweischichtig sei und dass in jenen Fällen, wo stärkere Ektodermwucherungen zu beobachten sind, ein pathologisches Verhalten der Decidua (Endometritis glandularis) die Ursache dafür abgebe. Daraufhin erlaube ich mir zu bemerken, dass, wie ja Ruge auch zugiebt, die Decidua menstrualis in allen ihren Teilen eine mächtige Hyperplasie zeigt, wie Leopold und viele andere nachgewiesen haben. Diese Hyperplasie ist als eine physiologische zu bezeichnen und mag wohl vielleicht verschiedenen individuellen Schwankungen unterworfen sein, zweifellos nehmen aber an dieser

Hyperplasie sowohl das glanduläre als das interstitielle Gewebe gleichmässigen Anteil. Es wird also das Eichen in eine physiologisch hyperplastische Mucosa eingebettet. Wann die bislang allseits konstatierte Trennung der Decidua vera in eine Compacta und Spongiosa stattfindet, war bis jetzt noch nicht sicher bekannt, da bei allen jungen beschriebenen Eiern eine solche Trennung bereits bestand. Ruge's Annahme, diese Trennung in Compacta und Spongiosa bestehe in den ersten Tagen der Schwangerschaft noch nicht, wird insofern durch mein Objekt bestätigt, als in den fern vom Ei liegenden Teilen der Decidua thatsächlich eine solche Trennung noch nicht stattgefunden hat und die Schleimhaut ganz den Charakter wie vor Eintritt der Menses besitzt und Bilder gibt, wie sie Leopold von der Decidua menstrualis 2 Tage vor Eintritt der Menses (Fig. 14 auf Tafel III seiner Abhandlung) abbildet. In der unmittelbaren Umgebung des Eies jedoch stimmt diese Annahme nicht, indem daselbst das Eichen scheinbar schon von allem Anfang an einen solchen umwandelnden Reiz ausübt, dass daselbst eine deutliche Vermehrung der Compacta um das Ei herum resultiert. Dies haben die bislang beschriebenen jüngsten Eichen (Merttens, Leopold, Siegenbeck v. H.) nicht in so deutlicher Weise erkennen lassen, weil sie eben alle älter sind als mein Objekt. Beim Ruge'schen Ei, welches nach seinen Dimensionen und nach dem histologischen Verhalten der Eihüllen so viel älter ist als das meine und auch älter zu sein scheint als das Siegenbeck'sche, ist eine solche Trennung in Compacta und Spongiosa auffallenderweise noch nicht vorhanden. Er schreibt S. 553: „Es zeigt sich bei ihm durchaus keine Scheidung in eine compacte obere, spongiöse tiefere Schicht, die Drüsen sind nicht vergrössert, sondern in der vera wie in Serotina noch auf gleicher Bildungsstufe und es ist eher — wenn man die Schleimhaut beim Siegenbeck'schen Ei glandulär bezeichnet — hier normale Zusammensetzung, vielleicht eine interstitielle Beschaffenheit anzunehmen."

Ich muss gestehen, dass ich aus der Beschreibung, die Siegenbeck v. H. über die Decidua seines Eichens liefert, nirgends herauslesen kann, dass dieselbe pathologisch resp. glandulär-endometritisch oder wie wir lieber sagen möchten, glandulär-hyperplastisch sei.

Weiter unten schreibt er: „Diese Umwandlung der Schleimhaut, die Graviditätswucherung geschieht erst mit der erheblicheren Vergrösserung des Uterus." Wenn dies richtig wäre, so müssten alle bisher beschriebenen Eichen aus den frühesten Stadien, bei denen alle diese Veränderungen der Mucosa schon eingetreten sind und von allen Autoren übereinstimmend beschrieben wurden, auf pathologischer Schleimhaut eingenistet sein.

Ob Ruge in dieser Beziehung auf Uebereinstimmung dieser zahlreichen Autoren rechnen kann, ist wohl fraglich. Deswegen, weil die Decidua in Ruge's Ei die Trennung in Compacta und Spongiosa nicht erkennen lässt, während sie alle

übrigen (auch mein jüngstes wenigstens unmittelbar ums Ei herum) darbieten, kann man doch nicht sagen, alle anderen seien pathologisch, man könnte eher versucht sein, das Verhalten in dem Ruge'schen Ei als eine Ausnahme zu betrachten. Ferner halte ich es für etwas gewagt, Vergleiche mit dem Verhalten der Decidua in späteren Zeiten (2., 3. ja 4. Schwangerschaftsmonat) herbeizuziehen.

Der Ausspruch Ruge's, das Ei verhalte sich schon in den ersten Tagen der Schwangerschaft einer kranken Schleimhaut vis-à-vis anders, als gegenüber einer gesunden, ist in dieser allgemeinen Fassung à priori nicht unwahrscheinlich, aber bislang fehlen hierfür beweisende Beobachtungen noch vollkommen und kann die Heranziehung von pathologischen Befunden aus viel späteren Zeiten der Gravidität (Abortus und Blasenmole) doch nicht als ein Beweis hierfür gelten.

Dass in den späteren Schwangerschaftszeiten Ektoblastwucherungen unter dem Einflusse entzündlicher Veränderungen zustande kommen, ist eine Thatsache, beweist aber noch durchaus nicht, dass die entzündliche Veränderung schon früher da war, und noch weniger, dass in solchen Fällen gewiss schon von allem Anfange an pathologische Ektoblastwucherungen vorhanden gewesen sein müssen. Wer kann mir den Gegenbeweis liefern, wenn ich z. B. behauptete, dass diese entzündlichen Veränderungen erst später einsetzen, und das Eichen früher gesund und normal war? Oder wenn ich behauptete, dass solche abnorme Ektoblastwucherungen in späteren Stadien bedingt seien durch Stehenbleiben auf embryonaler Stufe, dadurch, dass die physiologische Trophoblastschale eben nur partiell resorbirt wird? Ebenso wie dies nur vage Annahmen wären, die einer positiven Stütze entbehren, ebenso muss man mit der Herbeiziehung von pathologischen Befunden aus der späteren Zeit der Schwangerschaft für unsere nun erst im Werden begriffene Einsicht frühester physiologischer Vorgänge ausserordentlich vorsichtig sein.

Mit einem Wort, die Ruge'sche Annahme ist einstweilen überhaupt noch nicht zu beweisen. Physiologisch zeigt schon die Decidua einen Zustand von Hyperplasie; in diese hyperplastische Schleimhaut nistet sich das Eichen ein. Wer kann da sagen: soviel von der Hyperplasie ist physiologisch und soviel ist pathologisch, oder in dem einen Falle ist die Hyperplasie physiologisch, in dem anderen Fall auf früher bestandene Endometritis glandularis (glanduläre Hyperplasie) zurückzuführen. Insolange dieser Beweis nicht geführt werden kann, und das Argument Ruge's, welches sich auf die Trennung in compacta und spongiosa stützt, erscheint mir eben nach dem Vorerwähnten nicht beweiskräftig, kann auch Niemand behaupten, dass die nun durch die Beobachtungen an den frühesten Stadien sicher gestellten Ektoblast-(Trophoblast) wucherungen in Form einer dicken, das Ei umgebenden Schale eine durch die patho-

logische Beschaffenheit der Mucosa bedingte krankhafte Erscheinung sei.

Dass Ruge zu dieser Ansicht gelangte ist erklärlich, da das Siegenbeck'sche Ei nach seinen Grössenverhältnissen mit dem Ruge'schen als ziemlich gleichaltrig geschätzt, so ganz andere Ektoblastverhältnisse zeigt als dieses. Es bietet eben was die Histologie seiner Eihüllen anlangt ein relativ primitiveres Verhalten dar und ist auch nach seiner Keimanlage (über den Keim des Ruge'schen Eies wissen wir einstweilen nichts) noch recht jung. Ich habe schon in Leipzig bei der Demonstration des Eichens im Skioptikon auf diese mächtige Ektoblastschale aufmerksam gemacht und da mein jüngstes Stadium ganz dieselben Trophoblastverhältnisse zeigt wie das Siegenbeck'sche, so erfahren die an diesem auffindbaren Verhältnisse durch meines eine Bestätigung und sind die von uns daraus gezogenen Schlüsse, die beide ganz unabhängig von einander entstanden (denn ich lernte das Siegenbeck'sche Ei erst in Braunschweig kennen) wohl einigermassen berechtigt.

Was das Zottenepithel anlangt, diesen langjährigen Zankapfel der Forscher, so resultiert aus der allmählichen Consumption des Trophoblasts und der Umwandlung der oberflächlichsten Schichten zum syncytialen Ueberzug aus der Trophoblastschale schliesslich nur mehr eine einschichtige Langhans'sche Zellschicht, auf der das Syncytium aufgelagert ist.

Bezüglich der Provenienz des letzteren also stimmen Ruge und ich darin überein, dass es foetalen Ursprunges ist und dürfte für diese schon bei vielen Forschern feststehende Thatsache durch die Befunde an meinem Eichen eine wesentliche Stütze geliefert sein.

Mit dem Vorstehenden glaube ich meinen Standpunkt zur Genüge klargelegt zu haben und erübrigt es mir noch auf die Bemerkungen Kossmann's kurz einzugehen.

Ohne die von ihm an Nagern gemachten Studien tangieren zu wollen, beschränke ich mich nur darauf zu bemerken, dass ich bezüglich des Menschen weder seiner Annahme der Provenienz des Syncytiums aus Uterusepithel beipflichten kann, noch auch mit ihm bezüglich der Entstehung des intravillösen Raumes aus Spaltungsvorgängen innerhalb des Syncyticums einer Meinung bin. Er schreibt: „Was kann besser zu meiner Auffassung stimmen als diese Befunde Peters? Wenn das Syncyticum wirklich foetalen Ursprungs wäre, so wäre es ja in der That eine ohne alle Analogie unbegreiflich dastehende Thatsache, dass aus diesem degenerierenden kindlichen Gewebe mütterliche Blutkörperchen entstehen sollten! Wenn dagegen die intravillösen Bluträume gewissermassen in das mütterliche Epithel hinein erfolgte Hämorrhagien sind, was ist natürlicher, als dass Syncyticumklumpen gelegentlich isoliert in diesen Räumen liegen, und dass, wo diese Räume grösstenteils von Blut entleert und zusammengefallen sind, einzelne zurückgebliebene Leukocyten noch darin angetroffen worden?

Ich muss gestehen, es fällt mir einigermassen schwer dieser Argumentation Kossmann's zu folgen:

Kossmann scheint im irrigen Glauben befangen, als liesse ich aus Syncyticum Blutkörperchen entstehen. Davon habe ich nie und nirgends etwas erwähnt. Das Gegenteil davon habe ich allerdings angenommen, nämlich, dass Blutkörperchen zur Bildung des Syncytiums beitragen. Wie aber überhaupt meine Befunde zu seiner Theorie der Entstehung des intravillösen Raumes passen sollten, das ist mir gänzlich unerfindlich.

Kossmann hat eben auch die Details unseres Objektes noch nicht kennen gelernt und erlaube ich mir auch ihn auf meine ausführliche Publikation zu verweisen. Als starrer Anhänger der Theorie der Provenienz des Syncyticums aus Uterusepithel wird er wohl auch dann schwerlich in dieser seiner Ueberzeugung wankend gemacht werden können.

Auf Tierplacentation will ich absichtlich in diesen Zeilen gar nicht eingehen und glaube ich, dass es auch einstweilen besser ist, diese beim Studium der menschlichen Placentation nicht allzusehr zu berücksichtigen. Eines aber möchte ich hervorheben, dass der Rat Hubrecht's auf der Braunschweiger Naturforscher-Versammlung, bei der Phylogenese der Placentation nur nahe verwandte Klassen mit einander zu vergleichen, sehr beherzigenswert erscheint. Bei der menschlichen Forschung also sind insbesondere Simiae, Prosimiae, Insectivoren, Chiropteren zu berücksichtigen. Durch Vergleiche mit weiter entfernt stehenden, wie Nager und Carnivoren, werden nie phylogenetisch leicht entwirrbare und verwertbare Gesichtspunkte gefunden werden.

Auf die mit der Syncytiumfrage so innig zusammenhängende Pathologie dieses Gebildes gehe ich auch ebensowenig ein und will nur bekennen, dass ich den Anschauungen Marchand's über das maligne Chorionepitheliom vollkommen beipflichte. Auch für diese Frage dürfte unser jüngstes Eichen einen wertvollen Beitrag liefern, nachdem es die jüngsten Stadien der Syncytiumbildung zeigt.

IV.

Bemerkungen zur frühesten menschlichen Placentation nach Hubert Peters.

Von

CARL RUGE.

Hubert Peters beklagt sich in der Arbeit über die früheste menschliche Placentation über die ablehnende Kritik, die seine Ansicht meistens bis jetzt erfahren hat. Ein Trost kann es dem Autor der jetzt ausführlicher vorliegenden Mittheilungen sein,

dass anfänglich eine neue, den früheren völlig entgegengesetzte Ansicht diesem Schicksal nicht entgeht. Ich bekenne gern, dass ich nach Kenntnissnahme der eingehenderen, aber auch geänderten Darstellung der Placentation durch Hubert Peters diese Arbeit als eine höchst bedeutungsvolle ansehe. — Der Zeitraum, in dem das menschliche befruchtete Ei sich an die uterine Oberfläche anlegt, seine Vereinigung mit dem mütterlichen Gewebe vorbereitet und auch vollzieht, bis zu dem Stadium, in dem wir eine Eikammer vor uns haben, die mit einer Capsularis versehen ist — dieser beim Menschen ganz unbekannte Zeitraum ist durch die Hubert Petersche Beobachtung unterbrochen worden. In dem Stadium der Eientwicklung, wo man in der Capsularis deutlich Deciduazellen bis direct an den „Einabel", Drüsen, Gefässe und den sich allmählich schliessenden Einabel sah, wo die Eikammer hier und da Epithel und Drüsenmündungen zeigte, musste man das wirkliche Vorhandensein eines allmählich das Ei durch Schleimhautwucherung umschliessenden Vorganges annehmen. Dieses wichtige Stadium, welches ja jüngst noch so vortrefflich Heukelom beschrieben hat, besteht; das Factum liegt vor, mag die Erklärung dieses Stadiums auch eine nicht richtige gewesen sein. Die Differenzen der einzelnen Autoren haben nicht in der fehlenden Anerkennung der Präparate, als in der Deutung derselben bestanden.

Wenn ich auch die Hubert Peters'sche Annahme in seiner Einbettung als ein Factum, als eine bedeutsame Beobachtung jetzt anerkennen muss, so möchte ich doch gleich hervorheben, dass ich eine Reihe von Erklärungen und von Vorstellungen des Autors nicht theilen kann. Es ist mit einer wissenschaftlichen Auffassung zu eng verbunden, dass man aus Beobachtungen der Präparate Folgerungen zieht: die ersteren sind vorhanden, die letzteren können falsch sein; für gewöhnlich werden nur die Folgerungen kritisirt.

Bis jetzt bestanden wesentlich zwei Ansichten über die Einheftung: nach der ersten bleibt die Keimanlage auf der Uterusoberfläche direct liegen, dabei dringen allmählich Chorionzotten in die Drüsen hinein. Dieser Vorgang gilt für eine grosse Reihe von Thieren; oder die Keimanlage entfernt sich von der Uterusoberfläche durch die zwischen beiden wachsenden Zotten, gleich wie der Kopf des Menschen mit den Jahren durch die grösser werdenden Unterextremitäten weiter vom Fussboden fortrückt. Dieser Vorgang mit gleichzeitiger Bildung einer Capsularis wurde beim Menschen angenommen.

Zu diesen beiden Ansichten, die durch Präparate, durch directe Beobachtung gestützt werden, kommt die neueste von Hubert Peters; das Ovulum (Keimanlage) bleibt nicht auf der Oberfläche liegen, erhebt sich nicht von derselben, sondern sinkt direct in die Schleimhaut ein.

Hubert Peters zeigt uns das in die Schleimhaut eingesunkene Ei, zeigt im Trophoblast die Blutlakunen, die mit

mütterlichem Blut gefüllt sind, beschreibt, wie der Trophoblast mit der Umhüllungszone verfilzt. Soweit das Thatsächliche; die weiteren Betrachtungen der Consumption und Retardation des Trophoblasten, der Entstehung des intervillösen Raumes, der Bildung der Capsularis über dem Ei, den Spaltungsvorgängen an der Schleimhaut, um das weitere Wachsthum zu erklären, sind fürs Erste noch Erklärungen, Vorstellungen.

Es ist ja naturgemäss, dass man von dem Stadium des Hubert Peters'schen Ovulum ausgehend sich das Stadium der bis jetzt bekannten Eikammer zurecht legen wird Es bildet sich aus der Umhüllungszone allmählich eine basilaris (frühere serotina), an der die Zotten haften, eventuell eindringen, an der sich öffnende Drüsen ausmünden können; die das Ei ursprünglich überdachende Schleimhaut wird zu einer capsularis, wie man sie später sieht — nur stammt die Oberfläche des Eiraumes nicht von der ursprünglichen Uterinoberfläche, auf der sich nach der früheren Ansicht das Ei implantirte, sondern ist eine secundäre, ursprünglich unter der Schleimhautoberfläche liegende umgebildete Oberfläche.

A priori nimmt man an, dass bei derselben Species stets dieselbe Eilagerung auf der Uterinschleimhaut statthaben wird; man müsste — die Hubert Peters'sche Beobachtung als unzweideutige angesehen — beim Menschen stets denselben Vorgang des Einsinkens in die Uterinschleimhaut annehmen.

Für's Erste scheint mir aber für die Eieinbettung an anderer Stelle (an der Tube) auch ein anderer Vorgang als der von Peters beobachtete noch möglich, ja wahrscheinlich. Sollte nicht doch auch die Möglichkeit vorliegen, dass auch an der Uterinschleimhaut eine andere Einbettung vorkommt? Die Entwicklung des Eies ist nicht nothwendigerweise an eine absolut einzige Art der Eieinbettung gebunden; diese Bemerkung nur, um vor zu schnellem einseitigen Schematisiren zu warnen.

Hubert Peters beschreibt die Blutlakunen im Trophoblast; diese Blutlakunen findet man auch im Trophoblast der Thiere: hier gehen sie oft zu Grunde, verschwinden — es handelte sich also um einen ganz transitorischen (präparatorischen) Vorgang; es bildet sich kein intervillöser Kreislauf; letzterer ist eine eigenartige Einrichtung, die mit Sicherheit bei Thieren nicht nachgewiesen ist. Ich glaube, wenn ja auch die Schlussfolgerung Hubert Peters nahe liegt, dass durch Zusammenfliessen der Blutlakunen, durch Consumption und Retardation des Trophoblastes, der intervillöse Blutkreislauf im intervillösen Raum entsteht — dass man diese Vorstellung für's Erste doch nur eine Vorstellung nennen kann.

Aus der bedeutungsvollen Arbeit Hubert Peters geht hervor, dass die Eieinbettung bei den verschiedenen Thieren und bei dem Menschen verschieden ist; die Eieinbettung vieler Thiere ist absolut verschieden von der des Menschen; die Verhältnisse bei Kaninchen, besonders bei Katzen, lassen sich gar nicht ohne Weiteres heranziehen. Selbst die Vergleichung mit dem Meerschweinchen

scheint mir nicht völlig durchführbar, da bei demselben von der Bildung eines intervillösen Raumes aus einem das ganze Ei umgebenden Trophoblast nicht die Rede ist; wenn sich das Meerschweinchenei auch eigenthümlich in eine wesentlich bindegewebig gewucherte Masse der Uterinschleimhaut einsenkt, rings herum in der Nähe des Eies Auflösung dieser bindegewebigen Umwallung statthat, so scheinen doch im Vergleich zur menschlichen Eientwicklung noch so auffallend andere Vorgänge mitzusprechen, dass nach meiner Ansicht ein Vergleich der menschlichen Placentation mit der des Meerschweinchens doch nur mit Vorsicht gezogen werden dürfte; nur das Einrücken unter das Epithel in die Uterinschleimhaut, so scharf und ausgezeichnet vom Grafen Spee beschrieben, ist gemeinschaftlich.

Die vergleichende Anatomie giebt nur grosse Gesichtspunkte, zeigt aber keineswegs, dass Alles überall bis in's Einzelne hinein gleich ist; eins zeigt sie für die Placentation meiner Meinung nach höchst auffallend und sicher, dass nicht immer direct umspülendes, in nicht praeformirten Räumen befindliches Blut bei der Entwicklung eines Organismus nöthig ist; der materne intervillöse Kreislauf ist kein Erforderniss zum Aufbau.

Höchst bedeutungsvoll ist die Hubert Peters'sche Beobachtung für die Frage des Zottenepithels: das Zottenepithel ist — ich stimme den Ansichten des Autors völlig bei — nur foetalen Ursprungs. In allernächster Zeit wird die Arbeit von Hans Spuler ebenfalls die Herkunft des Syncytiums von der Langhans'schen Zellschicht darthun: diese Frage wird am sichersten histologisch resp. histogenetisch entschieden werden. Ich hoffe in nicht zu langer Zeit in einer Bearbeitung eines kaum Millimeter grossen menschlichen Eies auch über die directe Genese des Syncytiums aus der Langhans'schen Zellenschicht (aus dem Ectoderm) einen Beitrag bringen zu können.

Es ist ferner nach der vorliegenden Hubert Peter'schen Arbeit zu sagen, dass die epithelialen Wucherungen, die oft bei Eianlegung der Thiere, wenn auch nicht überall gefunden werden, bei der menschlichen Placentation nicht die ihnen früher zugedachte Rolle spielen.

Auf eine Reihe kleiner — nicht wesentlicher — Abweichungen gehe ich hier nicht ein; ich halte z. B. nicht für richtig, dass die Drüsen in der Drüsenwand viele Millimeter weit auseinander liegen, wie Hubert Peters berichtet; darüber später; — ich stehe heute nicht mehr wie früher auf einem ablehnenden Standpunkt, halte die Hubert Peters'sche Arbeit für eine höchst wichtige, ein Merkzeichen. — Die Umwallungstheorie wird bei der Voraussetzung der physiologischen Eieinbettung nach Hubert Peters fallen; die Präparate, die zu ihrer Begründung herangezogen wurden, stellen uns ein späteres Stadium der Einsenkungstheorie vor. Die Einsenkungstheorie wird an die Stelle der Umwallungstheorie treten.

V.

(Aus der Frauenklinik von Dr. Prochownick, Hamburg.)

Ueber destruierende Blasenmole.

Von

Dr. MAX VOIGT.

(Hierzu Tafel II.)

Trotz der grossen Anzahl bisher veröffentlichter Arbeiten über das sogenannte „maligne Deciduom" ist eine vollständige Einigung über die Histiogenese dieser eigenartigen Geschwulstform des graviden, namentlich aber puerperalen Uterus bisher noch nicht erzielt. Hat auch die Arbeit von Marchand viel zur Klärung der Auffassungen beigetragen und nimmt man mit ihm für die meisten Fälle eine Entstehung aus den beiden Epithelien der Chorionzotten, der Zellschicht und dem Syncytium an, so ist doch für einzelne Fälle dieser Beweis noch nicht absolut erbracht; es ist nicht mit Bestimmtheit auszuschliessen, dass sich bisweilen die Decidua beteilige oder auch das Chorionzottenstroma an der Geschwulstbildung teil habe.

Von einer Seite wird die Geschwulst als ein Uteruscarcinom aufgefasst, von einer anderen als primäres Sarkom der Gebärmutter hingestellt, das eventuell die Ursache für Blasenmolenbildung abgebe, und so sehen wir je mehr Arbeiten in dieser Frage auch mehr Ansichten auftauchen. Dazu kommt der Streit der Autoren um die Herkunft des Syncytiums, ob es fötaler Abstammung sei, oder ob mütterlicher, ob es vom Drüsen- oder vom Uterusepithel herstamme, oder vom Endothel der Blutgefässe und garnicht epithelialer, sondern bindegewebiger Natur sei, um anstatt Klarheit, noch mehr Verwirrung in die Auffassungen zu bringen. Ich halte es daher für nicht unangebracht, einen zu dieser Geschwulstform gehörenden Fall von destruierender Blasenmole zu veröffentlichen, bei dem klar und deutlich, Schritt für Schritt die Entwicklung zu einer bösartigen Geschwulst, dem „malignem Deciduom" entsprechend, verfolgt werden kann. Er gewinnt noch dadurch an Interesse, dass Teile der Blasenmole selbst zur Untersuchung kommen und die Resultate dieser Untersuchung und der uterinen Geschwulst mit einander verglichen und daraus wichtige Schlüsse hinsichtlich der Diagnosenstellung auf maligne Entartung einer Blasenmole gezogen werden konnten.

Der Fall, von Herrn Dr. Prochownick operiert, ist folgender:

Die 53jährige Bäckerfrau Sch. aus Hamburg, deren Vater, im Alter von 83 Jahren, gesund ist, deren Mutter im 42. Lebensjahr an Unterleibsblutungen gestorben ist, hat bisher keine Krankheiten durchgemacht. Sie

war vom 14. Jahre an regelmässig, 4wöchentlich 3—4tägig, reichlich menstruiert, hat in 27jähriger Ehe ausser zwei Umschlägen im Anfange der Ehe, 8 normale Entbindungen, die letzte vor 13 Jahren, ohne Kunsthülfe dnrchgemacht, die Wochenbetten sind immer normal verlaufen. Nach dem letzten Wochenbett hat Pat. noch immer regelmässig bis zu ihrem 53. Lebensjahr menstruiert, die letzte Regel war im September 1897. Im Oktober und November blieben die Menses aus und am 26. Dezember trat ein heftiger Blutsturz ein, wegen dessen Herr Dr. Sarason gerufen wurde, der zunächst tamponierte und am nächsten Tage eine Blasenmole ausräumte. Zunächst ging es der Pat. gut, beim Aufstehen treten jedoch wieder Blutungen auf, die Bettruhe erforderten und es begann dann ein Wechselspiel von immer wieder einsetzenden Blutungen beim Verlassen des Bettes, die auf Ruhelage immer wieder standen. Nach einem Vortrage, den Dr. Prochownick im hiesigen ärztlichen Verein über das „maligne Deciduom" gehalten hatte, wurde nun Pat. am 3. März 1898 vom behandelnden Arzte wegen Verdacht auf malignes Deciduom Herrn Dr. Prochownick überwiesen.

Bei der Untersuchung wurde folgender Befund erhoben: Der Uterus ist stark vergrössert, beinahe mannskopfgross, hat kugelrunde Gestalt und fühlt sich sehr hart, wie ein Myom, an. Die Sonde stellt eine Länge von 13,5 cm fest, stösst anscheinend auf rauhe Wände. An den Adnexen ist nichts Abnormes zu fühlen, an äusseren Genitalien keine Besonderheiten. Es sind keine sonstigen Organerkrankungen nachweisbar, der Urin ist frei von Eiweiss und Zucker. Kein Fieber; Hämoglobingehalt ca. 50 pCt.

Ein am äusseren Muttermund sitzender Schleimpolyp wird exstirpiert, dann mit Metallstäben die Cervix dilatiert und mit stumpfen Löffel eine Probeausschabung gemacht. Zuerst werden nur Blutcoagula, dann typische Myxombläschen und Decidua in grösseren Mengen, etwa zwei Petri'sche mittelgrosse Schälchen voll, herausbefördert, die ich sofort in die verschiedensten Fixationsflüssigkeiten einlegte. Darauf wird der Uterus und die Vagina mit Jodoformgaze austamponiert, um eine stärkere Erweiterung der Cervix zur eventuellen Austastung zu erreichen, vor allem, um mit Sicherheit eine gründliche Auskratzung ausführen zu können.

Am folgenden Tage, 4. 3., wird dieselbe in Chloroformnarkose vorgenommen. Der Uterus ist jetzt noch kindskopfgross, der Muttermund nicht für einen Finger durchgängig. Mit dem Abortlöffel werden noch reichliche Mengen von Molenbläschen und Decidua, auch einige kleine Partieen Muskulatur in Verbindung mit Decidua und Mole herausgeholt, die auch sofort in Fixationsflüssigkeiten eingelegt werden. Darauf Ausspülung des Uterus mit dünner Formollösung und Tamponade mit in reine essigsaure Thonerde getauchter Jodoformgaze. Eisblase, Ergotin. Am 5. 3. nachmittags tritt ein Schüttelfrost auf und Temperaturanstieg bis 39,3°, am 6. 3. wiederholt sich mehrmals der Schüttelfrost bei einer Temperatursteigung bis 39,7 und 40,0, bei allmählicher steigender Pulsfrequenz bis 120. An beiden Tagen wurden aus dem Uterussekret Impfungen auf verschiedene Nährböden vorgenommen, ebenso aus einer Armvene Blut steril entnommen und in Bouillon verimpft (Dr. Kanter). Die bakteriologische Untersuchung erwies das Blut als steril, aber im Uterussekret fanden sich Streptokokken.

Es waren unterdessen von mir Schnitte von Blasenmolenstückchen, die in Alkohol gehärtet und in Celloidin eingebettet waren, angefertigt worden und einzelne Befunde erweckten den Verdacht der malignen Entartung. Dies trug wesentlich bei zu dem Beschluss, den Uterus schleunigst zu exstirpieren, um durch die Ausrottung des septischen Uterus die Allgemeininfektion zu verhindern.

Am 7. 3. wird die Operation ausgeführt. Nach gründlicher Ausspülung wird der Uterus mit Jodoformgaze ausgestopft und über der Gaze der äussere Muttermund durch einige Seidennähte verschlossen, um das infektiöse Sekret der Uterushöhle bei der nachfolgenden Operation auszuschalten. Nach nochmaliger gründlicher Desinfektion der Scheide wird die Portio umschnitten, der Douglas eröffnet und das Peritoneum mit der hinteren Scheidenwand vernäht, ebenso wird nach Hochschieben der Blase die Plica vesico-uterina eröffnet, und hier ebenfalls das Bauchfell an die Scheide angeheftet. Der Uterus wird leicht entwickelt, die Parametrien und die

breiten Mutterbänder werden links durch zwei Klammern, rechts durch drei Klammern möglichst weit seitlich abgeklemmt und vor den Klammern durchtrennt und so der Uterus samt Adnexen ohne Komplication exstirpiert.

Blutung tritt nicht auf, da durch die fünf Klammern sämtliche Gefässverbindungen abgeklemmt sind. Zwischen und vor die Klammern wird zum Schutz für die Därme ein steriler Jodoformgazestreifen eingelegt, der für sich durch einen Seidenfaden markiert wird. Ein zweiter Streifen schützt die Scheidenwände vor den Klammern. Dieser zweite Streifen wird zugleich mit den Klammern nach 48 Stunden entfernt, während der centrale Streifen sieben Tage liegen bleibt.

Am 7. 3. abends noch Temperatursteigerung bis 38,8, aber Heruntergehen der Pulszahl auf 88, am nächsten Morgen ist Temperatur und Puls normal, erhebt sich am nächsten Tage nach Abnahme der Klammern noch einmal, wie dies häufig geschieht, bis auf 38,8 und 120, geht aber am Abend auf die Norm zurück und bleibt dann vollständig normal.

Die Heilung der Operationswunde ging, wie gewöhnlich, rasch von statten. Am Ende der ersten Woche tritt jedoch bei der Pat. ein Oedem des rechten Fusses auf, das sich allmählich auf den Unterschenkel bis beinahe zum Knie ausdehnt, dabei besteht Schmerzhaftigkeit bei Bewegungen des Beines. Es wird Thrombose der Vena saphena minor angenommen, obwohl ein Thrombus nicht durchzufühlen ist. Deshalb Hochlagerung des Beins und Priessnitz'sche Umschläge. Das Oedem des Unterschenkels geht langsam zurück und es bleibt schliesslich nur eine teigige Schwellung entsprechend dem Fussgelenk und den Gelenken zwischen den Fusswurzelknochen mit geringer Rötung der Haut zurück. Auf Natr. salicyl. tritt geringe Besserung der Schmerzen und geringe Abnahme der Schwellung ein. Deshalb wird antirheumatische Behandlung mit Salicylsäure und Salol und Ichthyolpinselungen mit weiterem Erfolg fortgesetzt. Nach Beseitigung der stärkeren Schmerzen Massage, die zunächst schmerzhaft ist, aber unter Anwendung von Mentholsalicylmethylat (Bengue's Balsam) ganz gut durchgeführt werden kann, sodass Pat. am 10. 4. mit Pappverband das Bett und am 30. 4. die Anstalt mit einigermassen brauchbarem Bein verlassen kann. Eine fortgesetzte ambulante Behandlung mit Faradisation hat die Gehfähigkeit fast ganz wieder hergestellt. — Ein Recidiv ist bis jetzt noch nicht beobachtet worden.

Die gewonnenen Präparate bestehen aus den Resten der Blasenmole, kleinen Stückchen derselben in Verbindung mit Decidua und Muskulatur, aus Decidua vera und vor allen aus dem Uterus mit seinen Adnexen. Der massige, dickwandige Uterus hatte in frischem Zustande eine Länge, hinten in der Mitte gemessen, vorn 11 cm, sein breitester Umfang, über die Tubenansätze gemessen, betrug 17,5 cm, der stärkste Dickendurchmesser von vorn nach hinten am Fundus ca. 5 cm, aufgeschnitten ist die Dicke der hinteren Funduswand 2,5 cm, der vorderen 2 cm. Die Tuben sind beiderseits schmal und kurz, beide Ovarien sind atrophisch und narbig, im linken Eierstock findet sich ein frisches Corpus luteum.

Bei dem Aufschneiden des Uterus waren wir erstaunt, weder Eiter, noch makroskopisch besondere Veränderungen im Cavum zu finden. Die Innenfläche war infolge der ausgiebigen Curettage überall rauh, nirgends mit schmierigen Massen belegt, sondern schön rot gefärbt. Die Decidua scheint überall durch die Auskratzung entfernt, nur eine kleine Partie der rechten Tubenecke scheint nicht vollständig abgekratzt, was sich aber auf dem Durchschnitt als irrig erweist. Ein Tumor ist nirgends zu sehen. Auffällig erscheint aber eine circa markstückgrosse Partie der Hinterwand des Fundus dadurch, dass hier die Muskulatur anscheinend durch die Curettage stark zerfetzt worden ist, indem sie wie aufgewühlt aussieht; in der Mitte dieser Partie ist ein etwa $^1/_2$ cm tiefer über linsengrosser Defekt, der von aufgefaserten Muskulaturstreifen umrahmt wird. Auch diese Stelle sah nicht auf irgend eine vorhergegangene Tumorbildung verdächtig aus, sondern machte nur, wie gesagt, den Eindruck, als ob die Curette etwas zu starkgewirkt hätte. Es wurden nun durch die vordere und hintere Funduswand einige Durchschnitte gemacht, einige Keile herausgeschnitten, dann der Uterus in Formol eingelegt. Makroskopisch war an diesen Keilen nur

Durchblutungen des Gewebes zu konstatieren, auch ein Keil aus der Peripherie der vorher geschilderten Partie ergab nichts für eine Geschwulst Charakteristisches.

Erst als die mikroskopische Untersuchung an einigen Präparaten den Verdacht einer malignen Neubildung erweckte, der schon durch inzwischen erhobene Befunde an den ausgekratzten Stückchen der Blasenmole sehr rege geworden war, wurden noch weitere Durchschnitte durch den Uterus angelegt. Der Schnitt nun durch die Mitte der beschriebenen Partie der hinteren Funduswand enthüllte ein überraschendes Bild. Es zeigt sich, dass hier eine tiefgreifende Einwucherung der Blasenmole in die Uterussubstanz stattgefunden hat. Nachdem ein grösserer Keil herausgeschnitten ist, lassen sich die Verhältnisse gut übersehen. Von der Mitte des vorher erwähnten Defekts sieht man durch einen engen 3—4 mm breiten, unregelmässig begrenzten, ca. 4 mm langen Spalt in der Muskulatur eine durch ihre gelbliche Färbung sich von der Umgebung abhebende Geschwulstmasse in das Uterusparenchym eindringen. Nach dem Durchtritt durch den Spalt verbreitert sich die Geschwulstbildung anscheinend nach allen Richtungen hin; auf dem Durchschnitt erscheint sie wie eine kreisförmige Platte mit unregelmässiger Begrenzung mit einem Durchmesser von ca. 1 cm, sie ist zum Teil durchblutet, zum Teil von hellen, weisslichen, blasenartigen Partieen durchsetzt. Von der Mitte der äusseren Peripherie setzt sich die Geschwulst anscheinend in einem Gefässraum, auf dem Durchschnitt in Form einer Mondsichel, bis nahe an die Serosa fort, auch hierdurch die gelbliche Farbe von der Muskulatur sich abhebend, zum Teil mit kleinsten hellen Bläschen durchsetzt. Ohne direkten Zusammenhang mit dieser Geschwulstbildung sieht man, anscheinend ebenfalls in Gefässräumen, mehrere kleinere Durchschnitte von gelblichem Geschwulstgewebe mit Durchmessern von $1^1/_2$— 3—4 mm. Eine gute Uebersicht giebt die beigegebene Lumenvergrösserung eines Schnittes durch die Mitte der Neubildung. (Fig. 1.). Weitere Durchschnitte ergeben rechts noch in der Entfernung von ca. 1,2 cm, links von über $^1/_2$ cm von der Mitte der Geschwulstbildung, Querschnitte von Gefässen mit Geschwulstgewebe angefüllt. Schon makroskopisch imponiert die Geschwulst als eine destruierende Blasenmole mit Hineinwucherung in die Muskulatur auf dem Wege der Gefässbahn bis nahe zum Bauchfellüberzug.

Da der Uterus von vornherein in Formalin eingelegt war, so konnte leider von den wichtigen Partieen keine Stückchen in Flemming'scher Flüssigkeit und in Sublimat eingelegt werden, was für die mikroskopische Untersuchung von Vorteil gewesen wäre, doch füllen hier die Untersuchungen und die Befunde an den ausgekratzten Stückchen die Lücken einigermassen aus und ergänzen das gewonnene Resultat.

Betrachten wir nun zunächst die Teile der Blasenmole, die durch die zweimalige Auskratzung gewonnen wurden, so fällt im Vergleich zu anderen bei uns gewonnenen gutartigen Formen von Blasenmole makroskopisch die Kleinheit der Bläschen, ihre dickere Wandung und teilweise mehr das Erhaltensein der gewöhnlichen Zottenform auf, indem die Zotten nur verdickt und streckenweise kolbig angeschwollen erscheinen. Auf dem Durchschnitt erscheint an den in Alkohol gehärteten und in Celloidin eingebetteten Stückchen der ganze Zottenstamm verdickt, das Centrum ist etwas gequollen, die Peripherie gleicht meist einer normalen Zotte, weist aber kleine und kleinste knötchenartige Anschwellungen auf, welche wir später als epitheliale Wucherungen der Zotten kennen lernen werden. Nur wenige Bläschen präsentieren sich als dünnwandige, Flüssigkeit enthaltende Cysten, sondern im allgemeinen ist das Centrum noch nicht verflüssigt, sondern nur aufgequollen, die Wandungen sind ziemlich dick, dadurch dass die peripheren Schichten des Stromas und das Epithel erhalten sind oder die Wandung durch epitheliale Wucherungen verdickt ist.

Die in Alkohol, Formol, Sublimat und Flemming'scher Lösung fixierten, in Alkohol nachgehärteten und in Celloidin eingebetteten Stückchen der ausgekratzten Blasenmolenreste wurden nach dem Schneiden mit verschiedensten Färbemethoden behandelt, von denen sich für die Flemming-präparate die Saffraninfärbung für die übrigen die Färbung nach van Gieson als am geeignetsten erwies.

Es kommen hier alle von Marchand, Fränkel, v. Franqué, Neumann etc. beschriebenen Veränderungen vor, die für Blasenmole charakteristisch sind und in Wucherungszuständen und in degenerativen Processen bestehen; die Wucherungsvorgänge überwiegen jedoch hier vor den regressiven Veränderungen, weniger am Stroma der Zotten, als besonders am Epithel.

Betrachten wir zunächst die Veränderungen am Stroma. Der Vorgang der Bläschenbildung wurde seit Virchow als eine Verschleimung des Stromas und die Geschwulst als ein Myom der Chorionzotten aufgefasst, bis Marchand eine neue Theorie aufstellte und den Vorgang als eine hydropische Quellung der Gewebe hinstellte. Die Theorie der Schleimbildung hält noch nach ihm v. Franqué[1]) aufrecht; nach ihm „entstehen im Innern der Zotten sich allmählich vergrössernde Hohlräume, die die Bindegewebsfasern auseinanderdrängen, sodass allmählich grössere Lücken auftreten, die dann mit einander confluieren.“ Diese entstandenen Hohlräume seien mit Schleim angefüllt und würde ein Hauptteil des Schleimes geliefert von den Zellen der Langhans'schen Schicht, der inneren Epithelschicht, infolge einer Sekretionsanomalie dieser Zellen.

Der Vorgang der hydropischen Quellung beginnt nach Marchand im Innern der Zotte und schreitet allmählich nach der Peripherie fort, es kommt allmählich zu einer vollständigen Nekrose und Verflüssigung der Zotten. Diese Degenerationsprocesse finden wir an unserer Blasenmole nur an einem kleineren Teile der Zotten, wir sehen die verschiedensten Stufen der Degeneration, vollständige Nekrose, sodass nur noch Detritusmassen im Innern der Zotte zurückgeblieben ist, mehr oder weniger ausgebreitete hydropische Quellung, die sich mikroskopisch durch verwaschene Färbung der bindegewebigen Elemente kennzeichnet, ferner Fibrinbildung, auch Zerstörung durch Blutungen, aber viele Zotten zeigen auch ein normales Stroma, und häufig ist entschieden eine Verbreiterung durch Wucherungen des bindegewebigen Stromas zu konstatieren.

Besonders aufmerksam möchte ich machen auf den ausgedehnten Fettgehalt einer ziemlich grossen Anzahl von Zotten in jedem Schnitte von Flemmingpräparaten, wie er in Fig. 2 durch die kleinen Anhäufungen schwarzer Punkte in der grossen, am weitesten rechts gelegenen Zotte dargestellt wird. Gewöhnlich liegen die kleinen, durch Osmium schwarz gefärbten Fetttröpfchen innerhalb der Kerne der Bindegewebszellen, doch auch ausserhalb derselben. Ich glaube nicht, dass wir es hier mit einer fettigen Degeneration zu thun haben, sondern mit einem Ernährungsvorgang, einer Aufspeicherung von Ernährungsfett. Schon an normalen Zotten sieht man innerhalb des äusseren Epithels, des Syncytiums, starke Einlagerungen von Fett, und hat diese Thatsache zu der Annahme geführt, dass das Fett aus dem umspülenden mütterlichen Blut vom Syncytium aufgenommen und dem fötalen Kreislauf zugeführt würde. Der fötale Kreislauf ist aber bei der Blasenmole nach dem Absterben des Fötus unterbrochen und dadurch kommen die Gefässe der Zotten in Wegfall. Trotzdem kann die Zufuhr von Nährmaterial andauern, und da der normale Wechsel von Zufuhr und Abfuhr nicht ohne Gefässe möglich ist, so häufen sich die zugeführten festen und flüssigen Bestandteile in dem Zottenstroma an, so auch wahrscheinlich das vom Syncytium zugeführte Fett. Marchand erklärt ja auf diese Weise[2]) durch die Anhäufung flüssiger Bestandteile die Quellung und ödematöse Schwellung des Zottenstromas bei der Blasenmole. Bemerken möchte ich übrigens an dieser Stelle, dass nicht alle Zotten gefässlos sind, sondern sich noch hier und da ein quer- oder längsgetroffenes Gefäss in der Mitte einer Zotte sich findet.

In gleicher Weise wie das Vorkommen von Fett erklärt sich wohl das Auftreten von Glycogen im Stroma, das sich fast ausschliesslich in den Kernen der Bindegewebszellen findet, es ist auch dies als aufgespeichertes Nährmaterial anzusehen.

---

[1]) v. Franqué. Zeitschrift f. Geb. u. Gyn. Bd. 34. N. 226.
[2]) Marchand, Zeitschr. f. Geb. u. Gyn. Bd. 32. No. 449.

Auf das Vorkommen epithelialer Zellen und Zellstränge im Stroma, das Neumann[1]) als Charakteristikum der malignen Blasenmole hingestellt hat, will ich später noch näher eingehen. An dem Zottenepithel habe ich folgende Veränderungen gefunden: Eine Reihe von Zotten weist vollkommen normales Epithel auf, beide Epithelarten, Zellschicht wie Syncytium, sind ganz ausgezeichnet erhalten und differenziert, das Syncytium als ein hier gegen die Norm etwas verbreiterter Protoplasmastreifen mit regelrecht angeordneten, stark chromatinhaltigen, rundlichen oder länglichen Kernen, die Zellschicht als eine Zelllage aus kleineren, von einander durch Zwischensubstanz deutlich getrennten Zellen mit hellem Protoplasma und grossem, schwach gefärbtem Kern mit intensiv gefärbten Kernkörperchen. Im Syncytium ist reichlich Fett in Tropfenform abgelagert, in der Zellschicht Glycogen in verhältnissmässig geringer Menge, vereinzelt kommen in ihr Mitosen vor.

An den meisten Zotten findet sich dagegen eine ausgesprochene Wucherung beider Epithelarten, die teilweise ganz gewaltige Dimensionen annimmt. Namentlich fallen die Wucherungen der Zellschicht auf; bisweilen sind sie nur klein, an anderen Stellen aber ganz excessiv, wie es namentlich Fränkel[2]) unter Beigabe guter Abbildungen als charakteristisch für die Blasenmole beschrieben hat. Ausgezeichnet sind die Wucherungen durch den Reichtum der Kernteilungsfiguren, die besonders an den Schnitten der in Flemming'scher Lösung fixierten Stückchen gut hervortreten. Der Glycogengehalt der Wucherungen ist ein enormer, sowohl an den mit den Zotten noch in Verbindung stehenden Zellsäulen, namentlich in den peripheren Partieen derselben, die sich durch die allmählich immer grösser werdenden und schliesslich beinahe Plattenepithelien gleichenden Zellen charakterisieren, wie auch an den sogenannten Zellknoten, die anscheinend nicht mehr mit den Zotten in Verbindung stehen und ebenfalls aus grossen, plattenepithelähnlichen Zellen bestehen. Jede Zelle enthält hier, fast ohne Ausnahme, Glycogen, gewöhnlich in Form einer Sichel, bisweilen ist aber auch die ganze Zelle, mit Ausnahme des Kerns, davon ausgefüllt, so dass man namentlich bei Vorfärbung mit Hämatoxylin oder mit Picrolithioncarmin und nachfolgender Jodbehandlung ausserordentlich schöne mikroskopische Bilder erhält. Dass es sich thatsächlich um Wucherungen der Zellschicht handelt, ist fast überall sowohl an Alkohol- wie namentlich an Flemmingpräparaten festzustellen; gegen das dunkle, homogene, fetthaltige Syncytium heben sich bei letzterer die hellen Zellen deutlich ab und man kann ihren Zusammenhang mit der Zellschicht überall nachweisen. Je voluminöser die Wucherung wird, desto grösser werden, wie schon erst hervorgehoben, allmählich die Zellen und die Kerne, bis sie schliesslich die Grösse und Form von Plattenepithelien erreichen, auffällig ist dabei, dass sehr viele Zellen einen Doppelkern besitzen.

Marchand stellt es als wahrscheinlich hin, dass diese Vergrösserung durch das reichliche Auftreten von Glycogen — vielleicht in Verbindung mit einer anderen Substanz — bedingt wird, konnte dies aber wegen der versäumten Fixierung von Stücken in absolutem Alkohol nicht entscheiden. Der starke Glycogengehalt der gewucherten Langhanszellen in meinen Präparaten bestätigt seine Vermutung.

Von einer Wiedergabe derartiger enormer Zellschichtwucherungen mit ihrem Glycogengehalt durch Abbildungen habe ich aus ökonomischen Rücksichten Abstand genommen.

Ueberwiegt an einzelnen Zotten die Wucherung der Zellschicht, so sind wieder an anderen Zotten die Wucherungen des Syncytium ausgesprochener; diese zeigen verschiedenste Stufen.

An vielen Zotten sieht man nur eine stärkere Faltenbildung an der Peripherie der ganzen Zotte und kleine papillenartige Vorsprünge, ohne dass eine wesentlichere Veränderung als eine einfache Verdickung der homogenen Syncytiumschicht ohne Vermehrung oder Vergrösserung der Kerne zu kon-

[1]) Neumann, Monatsschr. f. Geb. u. Gyn. Bd. VI.
[2]) Fränkel, Archiv f. Gyn. u. Geb. Bd. 48.

statieren wäre; andere zeigen kleine Sprossen- und Keulenbildung an der Oberfläche des Syncytiums, wobei noch sekundär von dieser wieder kleine Knospen auftreten können. Gewöhnlich ist in diesen Gebilden die Zahl der Kerne vermehrt, sie stehen dicht zusammen, so dass bei zufälliger Abtrennung einer solchen Knospe infolge der Schnittführung das Bild von Riesenzellen, aber mit central gelagerten Kernen, sich darbietet. An einer Reihe von Zotten präsentiert sich die syncytiale Wucherung in der Form von schmalen, bandartigen Zügen von der gewöhnlichen Dicke des Syncytiums, die sich falten und schlängeln und frei flottieren, bisweilen wieder zur Zotte zurückkehren; es entstehen dadurch die von Fränkel beschriebenen und abgebildeten Guirlandenformen. Durch sekundäre Sprossbildung und sekundäre Bildung bandartiger Züge an diesen Guirlanden entstehen dann grobmaschige syncytiale Netze, ebenso wenn das Syncytium mehrerer benachbarter Zotten in derselben Anordnung wuchert. Die Kombination dieser Netze mit einfacher, mehr oder weniger starker Verdickung der syncytialen Bekleidung ergiebt dann verschiedenste Formen, die schwer zu beschreiben sind. Tritt nun in allen diesen Bildungen Vacuolenbildung auf, so werden die dünnen bandartigen Züge zu sehr feinen, spinnengewebeartigen Protoplasmanetzen, aus den stärkeren Verdickungen wird ein grobmaschiges Netzwerk mit mehr oder weniger dickem Flechtwerk. Wir haben dann das von v. Franqué geschilderte Bild, wie Querschnitte erstarrten Schaums. Die entstandenen Hohlräume des Netzwerks sind nun zum grössten Teil von gewucherten Langhanszellen angefüllt, so dass wir ein inniges Gemisch beider Epithelarten vor uns haben.

Auffällig ist die Neigung des gewucherten Syncytiums, wie wir es an einzelnen Partieen sehen und wie es die beigegebene Abbildung (Fig. 2) zeigt, seinen Charakter als homogener Protoplasmastreifen aufzugeben und sich in einzelnen Zellen und Zellgruppen aufzulösen. Die Zellen sind gross, einzelne ausserordentlich gross, wie Riesenzellen, das Protoplasma ist dunkel gefärbt, der Kern, der gewöhnlich nur in der Einzahl vorhanden ist, ist sehr gross und chromatinhaltig, wie dies besonders an den nach Flemming behandelten Schnitten hervortritt, er ist viel voluminöser, als bei den gewöhnlichen syncytialen Protoplasmawucherungen. Die Zellen bilden meistens noch zusammenhängende Züge und Platten, jedoch mit deutlicher Abgrenzung der Zellen von einander; einzelne Zellen liegen auch versprengt zwischen gewucherten Langhanszellen und auch umgekehrt sind die syncytialen Zellzüge ab und zu durch einzelne versprengte helle Zellen, Langhanszellen, auseinandergedrängt. Diese besondere Form der syncytialen Wucherung pflegt gewöhnlich nicht direkt der Peripherie der Zotte anzuliegen, sondern erst periphär sich an syncytiale Wucherung anderer Form, Guirlanden- oder Netzform, anzuschliessen und dann eine grössere, plattenepithelähnliche Gewebsmasse zu bilden. Auf die Erscheinung, dass Teile des vielkernigen Syncytiums sich ablösen und isolierte Zellkörper bilden, macht schon Marchand (N. 431) kurz aufmerksam bei der Schilderung der Zellwucherungen, die die Spitze der Haftzotten mit der Decidua serotina verbinden, sie kommt jedoch hier ohne Zusammenhang mit der Decidua sehr ausgesprochen vor.

In den syncytialen Wucherungen, sowohl in den Protoplasmastreifen und -bändern, wie Zellen und Zellzügen, ist der Fettgehalt in Form kleinerer und grösserer Tropfen ein sehr reichlicher, bisweilen so reichlich, dass das mikroskopische Bild sehr viel von seiner Uebersichtlichkeit verliert, indem die Anordnung der Zellen und Kerne und feinere Strukturverhältnisse nicht mehr deutlich erkennbar sind, und nur sehr starke Vergrösserungen Aufklärung geben.

Degenerative Processe kommen, wie oben bemerkt, ebenfalls an den epithelialen Wucherungen der Zotten vor. Die Wucherungen der Zellschicht sind im allgemeinen frei von ihnen. Marchand spricht von einer hydropischen Degeneration der gewucherten Langhanszellen; ob aber wirklich die Flüssigkeitsaufnahme als ein degenerativer und nicht vielmehr als ein Ernährungsvorgang aufgefasst werden muss, möchte ich dahingestellt sein lassen, jedenfalls spricht die gute Färbbarkeit der zelligen Elemente, vor allem auch ihr starker Glycogengehalt nicht für regressive Prozesse. Schleim-

reaktion konnte ich an ihnen nicht nachweisen. Das Syncytium weist dagegen, abgesehen von der Vacuolenbildung und von Durchblutungen, in seinen Wucherungen Nekrosen auf, es verliert seine Kerne und geht fibrinöse Degeneration ein, die sich färberisch nachweisen lässt.

Hier will ich nun die Befunde einschalten, die ich erhielt, als ich auf die Veränderungen fahndete, die Neumann als charakteristisch für die maligne Degeneration der Blasenmole hält. Die von ihm zuerst beschriebenen einzelnen, grossen, zelligen Elemente im Zottenstroma, die er für Abkömmlinge des Syncytiums anspricht, kommen in einzelnen Zotten, jedoch nie mehr als zwei bis drei vor, sie sind meist rundlich, das Protoplasma ist dunkel gefärbt, der grosse Kern stark chromatinreich, im Protoplasma sind meist Fetttröpfchen eingelagert. Bilder, wie sie der Fig. 3 Neumann's entsprechen, wo von dem oberflächlich gewucherten Syncytium sich in das Stroma der Zotten stellenweise Protoplasmazüge erstrecken, welche spornartig in die obersten Schichten des Stroma vorragen, „als wenn sich das Syncytium wie eine zähe Flüssigkeit oder wie die Pseudopodien einer Amöbe in das Stroma ergösse", habe ich nur ganz selten gefunden, einmal allerdings in ausgezeichneter Klarheit; hier ist an dem grössten Teil der Peripherie einer ziemlich grossen, gewucherten Zotte die doppelte Epithelschicht deutlich vorhanden, etwa an einem Fünftel der Peripherie fehlt die Zellschicht vollkommen und hier dringen von der Oberfläche des Syncytiums, das mässig gewuchert ist, in das Stroma syncytiale Protoplasmazüge in Form von kleinen Vorsprüngen hinein, von denen getrennt noch eine Anzahl einzelner oder zu zwei bis dreien zusammenhängender Zellen weiter in das Stroma eingelagert sind. Im ganzen sind diese syncytialen Bildungen im Stroma seltene Befunde und erwecken durchaus nicht den Eindruck, dass sie irgend eine charakteristische maligne Neubildung vorstellen.

Die wichtigen Veränderungen an der Decidua serotina, denen Marchand in seiner Arbeit ein grosses Kapitel widmet, habe ich nur an wenigen ausgekratzten Stückchen, die in Sublimat fiixiert waren, studieren können, unter den in Flemming'sche Lösung oder andere Fixationsflüssigkeiten eingelegten Stückchen ist leider kein brauchbares vorhanden, dagegen konnte bereits an einigen ausgekratzten und in Flemming fixierten Stückchen, die Blasenmole in Verbindung mit Muskulatur aufweisen, deren beiderseitiges Verhalten zu einander durchforscht werden.

Die Vorgänge an der Decidua serotina sind nun ganz verschieden aus den verschiedenen Teilen der Stückchen, jedenfalls ist das regelmässige Bild, wie es Marchand für die Blasenmole, schon für die gutartige Form, nicht durchweg vorhanden. Ein Fibrinstreifen, der die Blasenmole mit ihren epithealen Wucherungen, die sich mit einer ziemlich dicken Zelllage an denselben anlehnen, von der Decidua scheidet, ist nicht ausgebildet. Wo die Blasenmole mit oder ohne die vorher beschriebenen Epithelwucherungen mit der Decidua in Verbindung tritt, legt sie sich direkt an die Deciduazellen oder auch an erhaltenes Epithel an. An einzelnen Schnitten ist die Decidua noch verhältnismässig gut erhalten, weniger in der compakten, als in der Drüsenschicht, an anderen wieder ist sie, wenn auch nicht so stark, wie bei Marchand, mit ziemlich grossen, meist länglichen, spindelförmigen Zellen mit dunkelem Protoplasma und stark chromatinhaltigem Kern, offenbar syncytialen Zellen, durchsetzt. In der Hauptsache besteht die Veränderung darin, dass eine grosse Bresche in die Decidua gebrochen ist, indem diese durch Blutungen und Nekrose untergegangen ist und an ihrer Stelle nur noch Fibrin, Blutreste und nekrotische Gewebsbestandteile zurückgeblieben sind, in denen teilweise Zellanhäufungen, anscheinend epithelialer Natur, enthalten sind. Durch diese Bresche hindurch ist die Blasenmole in die tieferen Partien der Decidua serotina eingedrungen und hat nun allmählich ihren destruierenden Einfluss auch auf die Muskulatur ausgeübt. An einem grösseren, in Flemming fixierten Stück, sehen wir die Blasenmole schon ziemlich tief die Muskulatur aufwühlen, unmittelbar in die Muskelsubstanz, ohne dass noch Decidua nachweisbar wäre, dringt die Mole hinein. An einzelnen Stellen sehen wir syncytiale Wucherungen in den vorher beschriebenen Formen ohne Zusammenhang mit einer Zotte, an anderen wieder Mischungen von syncytialen und Zellschichtwucherungen, auch ohne Zotten-

stroma, mit der Muskulatur in Zusammenhang und in sie eindringen. In der Muskulatur finden sich grosse syncytiale Wanderzellen, wenn auch nicht in grosser Anzahl, teilweise durch ihren Fettgehalt als syncytiale Abkömmlinge charakterisiert. An einzelnen Stellen dieser Präparate ist noch etwas Drüsenschicht erhalten und hier zeigen ebenfalls die Drüsenepithelien Fettgehalt, jedoch ist das Aussehen der epithelialen Wanderzellen so von dem der Drüsenepithelzellen verschieden, dass ein Entstehen aus den Drüsenepithelien nicht angenommen werden kann.

Dies sind die Resultate, die ich durch das Studium zahlreicher Schnitte aus allen Partien der nach der Ausstossung der Hauptmasse der Blasenmole zurückgebliebenen und gewucherten Blasenmolenreste gewonnen habe, über ihre Bedeutung will ich erst später, wenn ich genauer über die mikroskopische Untersuchung des Uterus selbst berichtet habe, im Zusammenhang mich aussprechen. —

Wie schon oben bemerkt, war der Uterus, nachdem einzelne Keile herausgeschnitten waren, in Formalin conserviert worden und war dadurch das Einlegen gerade der wichtigsten Stücke in andere Fixationsflüssigkeiten leider nicht mehr angängig. Die Keile wurden in Alcohol nachgehärtet und in Celloidin eingebettet. Die Schnitte wurden mit den einfachen Färbemethoden behandelt und mit Hämatoxylin, Alauncarmin, Hämatoxylin-Eosin und nach v. Gieson gefärbt; Reaktion auf Fett war wegen der Alkoholhärtung nicht möglich, die Glycogenfärbung mit Jod gab trotz der Fixierung in Formalin ganz gute Resultate. Versuche mit polychromen Methylenblau Differenzierungen von Syncytium und Zellschicht herbeizuführen, brachten keinen sicheren Erfolg; fast reine Kernfärbung des Syncytiums, wobei Zellschichtzellen und Kerne ganz blass blieben, ergab die Behandlung der Schnitte mit längerem Einlegen der Schnitte in Flemming'sche Lösung und nachheriger Saffraninfärbung. Erwähnen möchte ich noch, dass bei der Behandlung nach van Gieson die schönsten Bilder erzielt wurden, wenn die Schnitte nach der Färbung mit Hämatoxylin für kurze Zeit, $^1/_2$—1 Minute in wässerige Eosinlösung kamen und erst dann die Entfärbung und Gegenfärbung mit Säurefachsin Picrinsäurelösung vorgenommen wurde. Je nach der Stärke der Eosinlösung und der Länge der Einwirkung sind die verschiedensten Farbennüancen zu erzielen. Die bakteriologische Untersuchung wurde in der Weise vorgenommen, dass die Schnitte in Pierolithioncarmin vorgefärbt wurden und dann die gewöhnliche Behandlung nach Gram-Günther angeschlossen wurde.

Die Untersuchung der Schnitte aus den zuerst dem Uterus entnommenen Stücken ergab ein verhältnismässig geringes Resultat. Eine eigentliche Geschwulstbildung war nicht nachweisbar, die Oberfläche der Muskulatur, auf der Decidua nirgends mehr aufsass, war nekrotisch und verschorft, wahrscheinlich durch die Einwirkung der reinen essigsauren Thonerde, mit welcher der uterine Tampon nach der Auskratzung getränkt worden war. An einzelnen Stellen fand sich eine mehr oder minder hochgradige Durchsetzung der Muskulatur durch grosse, vielgestaltige Zellen, mit stark chromatinhaltigem Kern oder Kernen, die aber immer noch von einander getrennt und vereinzelt lagen und noch keine zusammenhängende Gewebsmasse bildeten. Diese Zellen zeigen vollständig den Charakter der schon vielfach beschriebenen epithelialen Wanderzellen, auf deren Schilderung ich später noch einmal zurückkommen werde. Im Uebrigen war die Muskulatur vollkommen intakt. Diese Durchsetzung der Muskulatur mit den sogenannten epithelialen Wanderzellen deutete auf maligne Geschwulstbildung hin, aber die Diagnose war damit noch nicht gesichert. Etwas positiveres Resultat gaben die Befunde aus Schnitten aus der hinteren Funduswand aus der Nähe der oben beschriebenen Stelle, die durch die Aufwühlung der Muskulatur auffiel. Hier fand ich mitten in der Muskulatur in einem kleinen, längsgetroffenen Gefäss eine embolische Verstopfung durch ein Molenbläschen, charakterisiert durch fast in seiner ganzen Ausdehnung nekrotisches Zottenstroma und typische Wucherung der Zellschicht und geringem Wucherungszustand des Syncytiums. An einer Reihe fortlaufender Schnitte liess sich nachweisen, dass der grösste Teil der Wucherung noch nicht mit der Umgebung in Verbindung getreten war, ein Teil jedoch hatte sich an das

Endothel des Gefässes angelegt, dasselbe zerstört und war eine kleine Strecke in die Muskulatur eingewuchert. Dieser Befund lehrt uns das Entstehen der eigentlichen Geschwulstbildung kennen, wie sie sich uns an den Querschnitten mitten durch die hintere Funduswand an der oben beschriebenen Partie präsentiert. Die beigegebene Abbildung (Fig. 1) giebt in Lupenvergrösserung das Bild der in die Muskulatur eindringenden Neubildung wieder. Mikroskopisch finden wir nun Folgendes: Der nekrotischen Oberfläche, an der Einzelheiten nicht mehr zu erkennen sind, liegen kleine Blutcoagula und einige nekrotische Zottenreste auf. In den oberen Partien der Muskulatur finden sich vereinzelt, bisweilen auch in grösserer Anzahl epitheliale Wanderzellen. Duch einen schmalen Spalt, der an einzelnen Schnitten noch durch kleine in der Mitte erhalten gebliebene Muskulaturreste verengt wird, sehen wir an mehreren Stellen Blasenmolengewebe in das Uterusparenchym hineinspringen. Die Zotten sind jedoch fast vollkommen nekrotisch, sowohl das Stroma, wie auch meist das Epithel, nur das mässig gewucherte Syncytium ist noch stellenweise erhalten geblieben. Zwischen den Zotten finden sich starke Blutergüsse, ebenso in den umgebenden Geweben und starke kleinzellige Infiltration. Eine Einwucherung in Gefässe ist hier nicht mit Sicherheit zu konstatieren. Bald nach dem Einbruch in die Muskulatur hat sich die Geschwulst nach allen Richtungen verbreitet und einen grossen Teil der Muskulatur zerstört, dabei haben starke Blutergüsse in die benachbarten Partieen stattgefunden. Im allgemeinen herrscht auch das Bild der Nekrose vor. Im Centrum sieht man fast nur nekrotische Zotten, Durchblutung, Fibrinbildung und kleinzellige Infiltration, in den peripheren Partieen ist dagegen das Vordringen der Neubildung gut zu verfolgen. An der in Fig. 1 mit v. bezeichneten Stelle ist die Blasenmole in einen grösseren, anscheinend venösen Gefässraum eingebrochen und hat denselben ganz angefüllt. Mit dem grössten Teil der Wandung ist die Mole in Verbindung getreten und hat sich dadurch das für die destruierende Blasenmole typische Bild entwickelt An den Gefässwandungen nämlich und in der Umgebung der Gefässe sehen wir, wenn die Blasenmole in sie hineingewuchert oder durch Embolie verschleppt ist, wenn auch nicht regelmässig, so doch an den meisten Quer- und Längsschnitten eine Reihe von Veränderungen auftreten, die wohl als charakteristisch aufzufassen sind. Das vorher schmale Endothel mit seinen kleinen länglichen Kernen zeigt an einer Reihe von Schnitten eine Volumenszunahme und stärkeren Chromatinreichtum seiner Kerne und Zellen, die dadurch das Aussehen kleinerer syncytialer Zellen erhalten. An diese Endothelschicht schliesst sich innig eine mehr oder weniger breite Lage von Zellen von verschiedener Grösse, Form und Aussehen an. Kleinere und grössere, rundliche, längliche und spindelförmige Zellen mit dunkel gefärbtem Protoplasma und grossem, chromatinreichen Kern sind innig gemischt mit meist rundlichen, hellen Zellen verschiedenster Grösse mit grossem, schwächer gefärbten Kern; bisweilen sind in den letzteren Zellen Mitosen nachzuweisen. Beide Arten von Zellen finden sich nun auch noch in der weiteren Umgebung und nehmen hier kolossale Dimensionen an und zeigen auch einen grossen Kernreichtum. Zellen mit 10—15 und mehr Kernen sind keine Seltenheit. Sie liegen entweder in präexistierenden Gewebsspalten oder haben die Muskulatur verdrängt und ersetzt. Der grösste Teil der Zellen scheint syncytialer Natur zu sein, leider konnte der Fettgehalt in Ermangelung der Fixierung in Flemming nicht zur Entscheidung herangezogen werden.

Bei den vorher geschilderten Versuchen der Differenzierung der einzelnen Zellen durch Einlegen der Schnitte in Flemming'sche Lösung und nachherige Färbung mit Saffranin blieb der grösste Teil der Zellkerne gefärbt und haben wir diese in Anbetracht dessen, dass auch an den epithelialen Zellwucherungen nur die syncytialen Kerne sich färbten, als die Kerne syncytialer Wanderzellen aufzufassen. Der kleinere Teil der Zellen blieb ungefärbt und war nur bei stärkeren Vergrösserungen zu sehen. Legte ich dagegen die Schnitte nach der Saffraninfärbung statt in schwachen Salzsäurealcohol in eine concentrierte, wässerige Tanninlösung, worin sie etwa $^1/_4$ Stunde verblieben, so blieb auch der Kern oder vielmehr hauptsächlich die Kernkörperchen der hellen Zellen gefärbt. Bei dieser Be-

handlung konnte auch noch eine Kontrastfärbung des Protoplasmas mit schwacher Picrinsäurelösung oder mit Wasserblau vorgenommen werden. Diese Farbenreaction liess in Verbindung mit der Jodfärbung, die den Glycogengehalt einzelner dieser Zellen nachwies, und dem Vorkommen von Mitosen die helleren Zellen als Abkömmlinge der Zellschicht erkennen. Ich möchte an dieser Stelle die eben geschilderte Behandlung von Präparaten, die von vornherein in Flemming'scher Lösung fixiert sind, anempfehlen, da man auf diese Weise die Annehmlichkeit hat, in ein und demselben Schnitt die Osmiumfärbung des Fettes, gute Fixierung der Mitosen, gute Abgrenzung der Zellen von einander mit verschiedener Färbung des Kerns und des Protoplasmas vereinigen zu können. Die saure Tanninlösung entfärbt an dem mit Saffranin oder Saffraninanilinwasser gefärbtem Schnitt das Protoplasma, fixiert zu gleicher Zeit die Färbung des Kernes und macht das Protoplasma zur Aufnahme eines sauren Farbstoffes geeignet.

An den in das Gefäss eingedrungenen Zotten treten dieselben Wucherungsvorgänge auf, wie ich sie erst von der Blasenmole geschildert habe. Das Stroma ist meist noch gut erhalten, die Wucherung der Zellschicht überwiegt vor den syncytialen Wucherungsprocessen, auch hier werden die einzelnen Zellen und ihre Kerne grösser, je weiter sie vom Zottenstroma entfernt sind, der Reichtum an Mitosen ist sehr gross, der Glycogengehalt auch trotz der Formalinfärbung ein reichlicher, meistens in Form von Körnchen und Schollen. Die syncytialen Wucherungen umkleiden teils die Zellschichtwucherungen, teils durchdringen sie dieselben in zusammenhängenden, kernreichen Protoplasmazügen oder in Form von Zellzügen oder durchsetzen sie mit einzelnen Zellen (Fig. 3). Auch an diesen Zellzügen und Zellen fällt, wie an der eigentlichen Blasenmole, die Grösse der Zellen, ihrer Kerne und der starke Chromatinreichtum der letzteren auf, was auch wieder besonders bei der Methode mit Saffraninfärbung und Fixierung mit Tanninlösung hervortritt. Diese Wucherungen treten nun vielfach mit der mehr oder weniger veränderten Gefässwand in Verbindung und es entsteht auf diese Weise ein Geschwulstgewebe, zusammengesetzt aus einem centralen Zottenstamm, Wucherungen der Zellschicht und des Syncytiums und epithelialen Wanderzellen. Ein derartiges Uebersichtsbild giebt Fig. 3. Die epithelialen Wucherungen einer Zotte haben sich hier an einer Stelle an die Gefässwand angelegt und sind innige Verbindung mit den die Gefässwand und die nächste Umgebung durchsetzenden sogenannten epithelialen Wanderzellen eingegangen. An anderen Partien ist die Verbindung eine viel breitere und noch innigere, sodass es kaum möglich ist, Zottenwucherung und veränderte Gefässwand zu unterscheiden. Ebenso ist an verschiedenen Stellen die Durchsetzung und Ersetzung der Muskulatur durch epitheliale Wanderzellen eine viel hochgradigere, sie bilden bisweilen grosse zusammenhängende Haufen, in denen nur noch kleine Reste von Muskulatur erkennen lassen, dass sie innerhalb des Muskelgewebes entstanden sind.

Derartige Herde, wie ich sie eben beschrieben habe, finden sich noch in kurzer Entfernung von der Serosa; einen Durchbruch durch das Bauchfell habe ich nirgends finden können, ebensowenig Embolieen von Zotten in den Gefässen der Parametrien. Metastasen in anderen Organen waren nicht nachzuweisen. Ob die nach der Operation eintretende Thrombose der Vena saphena des rechten Beins auf Verschleppung von Zotten beruht hat, lässt sich nicht annehmen, da sie auf arteriellem oder retrogradem Wege hätte stattfinden müssen.

Die bakteriologische Untersuchung der Schnitte ergab ein positives Resultat. Namentlich in den nekrotischen und durchbluteten Partien finden sich grössere Haufen schön ausgebildeter Streptococcen, die mit den durch die Kultur gewonnenen Streptococcen in ihrem Aussehen übereinstimmen.

Hervorzuheben wäre noch, dass die Decidua vera, deren Untersuchung nur an ausgekratzten Stückchen statthaben konnte, aus einer gut erhaltenen completten und spongiösen Schicht besteht, an denen irgendwelche charakteristischen Veränderungen sich nicht fanden, sondern die vollkommen dem mikroskopischen Bilde bei normaler Schwangerschaft entsprechen. —

Beide Ovarien sind atrophisch, enthalten viele Corpora candicantia, der linke Eierstock ein Corpus luteum verum, an dem noch wenig regressive Veränderungen im Centrum zu bemerken sind, ein Zeichen, dass der Status graviditatis noch immer fortbesteht. Wie ich an anderer Stelle früher näher ausgeführt habe [1]), treten nach Beendigung der Schwangerschaft im Corpus luteum charakteristische degenerative Veränderungen auf, von denen hier aber noch wenig zu sehen ist. Dies bestimmt mich, auch mit Rücksicht auf die Intaktheit der Decidua vera, die Schwangerschaft noch nicht als beendet anzusehen, sondern, wenn auch der grösste Teil der Blasenmole aus dem Uterus vor mehr als zwei Monaten ausgestossen ist, ein Fortbestehen und weitere Entwicklung der Gravidität anzunehmen.

Nach dieser meiner Auffassung hätten wir es also mit einem abnorm tiefen Eindringen einer Blasenmole in das Uterusparenchym auf dem Wege der Blutbahn zu thun, d. h. mit einer sogenannten „destruierenden Blasenmole.

Haben wir nun diese besondere Abart der Blasenmole als eine Geschwulst und eventuell als eine maligne Geschwulstform aufzufassen? Destruierende Blasenmolen sind erst eine kleine Anzahl beschrieben worden und sie stammen, abgesehen von dem Fall Neumann's [2]), aus früheren Jahrzehnten. Besonders angeführt werden immer die Fälle von Volkmann, Waldeyer-Jarotzky, Wilton und Krieger; Marchand berichtet dann noch über einige Beobachtungen, von denen die Fälle von Lord und Moth hierher zu gehören scheinen. Ueber die Auffassung dieser Fälle haben sich in der Neuzeit ausser Marchand namentlich v. Kahlden, Zahn, Sänger, Gottschalk, Neumann und ganz kürzlich J. Veit geäussert. Alle Autoren bis zu Neumann hin sprechen sich für die anatomische Gutartigkeit der destruierenden Blasenmole aus. Nach Sänger [3]) kommt es bei destruierender Blasenmole niemals zu Metastasenbildung. „So lange es aber lediglich bei chorialer Wucherung innerhalb der Serotina und des Myometriums bleibt, ohne jegliche neoplastische Beteiligung der Deciduazellen, der Muskelfasern, des intermuskulären Bindegewebes und ohne Metastasen, wird man auch mit v. Kahlden jene destruierenden Gebilde für gutartige und nicht für Geschwülste erklären müssen."

Gottschalk [4]) bespricht in seiner Arbeit: „Ueber das Sarcom der Chorionzotten" die vorhin angeführten Fälle und äussert sich in folgendem Sinne: Die Placentarzotten tragen schon physiologischer Weise einen destruierenden Charakter an sich. „So breiten sie sich physiologischer Weise in der Serotina aus, liegen zum Teil interstitiell in den Sinus der Serotina und dringen sogar in die grossen Venen bis zur Uterusmuskulatur vor. Wenn daher solche Placentarzotten myxomatös erkranken und zur Geschwulst werden, so werden sie schon wegen der vermehrten Volumzunahme in gesteigertem Masse destruierend auf das sie umgebende mütterliche Gewebe einwirken müssen." „So

[1]) Archiv f. Geb. u. Gyn. Bd. 49.

[2]) Neumann, Monatsschr. für Geb. u. Gyn., Bd. III, Fall 2.

[3]) Sänger, Arch. f. Gyn., Bd. 44: Ueber Sarcoma uteri deciduocellulare.

[4]) Gottschalk, Arch. f. Geb. u. Gyn., Bd. 46.

erklären sich die örtlichen Befunde in den Fällen von Mola hydatosa destruens, welche sich an die Namen Wilton etc. knüpfen." „Je rascher diese Cystenmole wächst, um so mehr wird sie das Nachbargewebe verdrängen, um so mehr wird sie ihren destruierenden Charakter bekunden." „Die destruierende Blasenmole wird man nicht ohne weiteres anatomisch bösartig bezeichnen dürfen. Es ist richtig, die Kranken sind vor oder bald nach der Ausstossung des Eies an unstillbarer Blutung oder sekundärer Sepsis zu Grunde gegangen. Hätte man die Diagnose gestellt und den Uterus exstirpiert, so wären diese Fälle wohl mit Sicherheit zu retten gewesen; denn Metastasen sind nirgends gefunden worden, auch fehlte jeglicher andere anatomische Stützpunkt für die anatomische Bösartigkeit der Geschwulst."

Nach Marchand[1]) unterscheiden sich die Zotten der Blasenmole, auch der destruierenden, in ihrem Wachstum wesentlich von einer malignen Gewebsneubildung, da sie niemals eine atypische Gewebsneubildung darstellen, sondern immer den Charakter einer einfach hyperplastischen Wucherung in der ursprünglichen, wenn auch modificierten Form des Organs, der Chorionzotte, beibehalten."

Eine andere Deutung haben die Fälle von Volkmann und Wilton jüngst durch J. Veit[2]) erfahren, der die Fälle als eine Blasenmolenbildung in dem interstitiellen Teil der Tube hinstellt.

Im Gegensatz zu diesen Ansichten erklärt Neumann seinen Fall von destruierender Blasenmole als absolut malignen und rechnet ihn in die Reihe der sogenannten malignen Deciduome. In seiner ersten Arbeit[3]) bezeichnet er diesen Fall (Fall 2) nicht direkt als destruierende Blasenmole, doch geht aus der Beschreibung der Charakter des Falls hervor. In seiner neueren Arbeit[4]) gebraucht er aber für diesen Fall direkt die Bezeichnung als destruierende Blasenmole.

Für meinen Fall muss ich nun unbedingt die Gutartigkeit des Prozesses ausschliessen. Es ist allerdings keine Metastase ausserhalb des Uterus nachgewiesen und die Frau durch die Exstirpation der Gebärmutter gerettet worden. Es ist zu keiner neoplastischen Beteiligung der Deciduazellen, der Muskelfasern oder des intermuskulären Bindegewebes gekommen und doch betrachte ich den Fall als malignen. Es handelt sich hier nicht nur um Eindringen der Blasenmole in erweiterte Gefässe und „ein Verdrängen der Muskulatur durch das Wachstum der Zotten", sondern an den Zotten findet eine excessive Wucherung des Epithels, namentlich der Zellschicht, statt und in der Umgebung der Gefässe eine Anhäufung neugebildeter für das Ge-

[1]) Marchand, Zeitschr. f. Geb. u. Gyn., Bd. 32, St. 447.
[2]) Veit, „ „ „ Bd. 38, St. 518.
[3]) Neumann, Monatsschr. f. Geb. u. Gyn., Bd III.
[4]) „ „ „ „ Bd. IV.

webe atypischer Elemente, die die Gefässwand und die Muskulatur durchsetzen und ersetzen. Mit dem letzteren Moment ist der Criterium der Bösartigkeit gegeben.

Mit meiner Auffassung des Falls hinsichtlich der Malignität stimmt Herr Geheimrat Marchand überein, der die Freundlichkeit hatte — wofür ich ihm noch an dieser Stelle meinen Dank aussprechen möchte — eine Anzahl meiner Präparate durchzusehen und mir seine Ansicht brieflich mitzuteilen. Nach ihm lässt sich keine scharfe Grenze ziehen zwischen diesem und einem Fall von „malignem Deciduom", dessen Präparate ich zu gleicher Zeit mitgesandt hatte, „da die Hauptsache auch bei diesem die fortschreitende Epithelwucherung ist, welche in Form von syncytialen Massen und hellen Zellen, sodann in Gestalt von unregelmässigen Zellen mit grossen Kernen wuchert und in das die Gefässe umgebende Gewebe eindringt etc.". Marchand rechnet demnach auch meinen Fall in die Gruppe der malignen Deciduome oder richtiger Chorionepitheliome.

Meine Beobachtung gewinnt hauptsächlich dadurch an Interesse, dass hier die Entwicklung zur Malignität sehr gut verfolgt werden kann. Das Vorkommen von Zotten in Gefässen der Decidua, selbst der Muskulatur, ist an sich keine auffällige Erscheinung, wohl aber das massenhafte Hineindringen der entarteten Zotten in einen grossen venösen Hohlraum innerhalb der Muskulatur und das Fortwuchern in die Aeste der Vene hinein. Die Zotten finden innerhalb der Bluträume reichliche Ernährung, denn es unterbleibt in den Gefässen, worauf Veit in seinem oben citierten Vortrag hinweist, wahrscheinlich durch irgend einen chemischen Vorgang, der sich im Syncytium abspielt, eine Coagulation des Blutes. Die Zotte nimmt Flüssigkeit, die sie mangels abführender Gefässe nicht wieder vollständig abgeben kann, nimmt Glycogen und Fett auf, und hat so reichlich Ernährungsmaterial für die neugebildeten Zellen und Protoplasmazüge ihrer Epithelien und für das Stroma selbst. Das Wachstum schreitet nun fort bis zur Anfüllung des Gefässlumens und bis zur Vereinigung mit der Gefässwand, die unterdessen die oben beschriebenen Veränderungen, wenn auch nicht in ihrer ganzen Peripherie, so doch in einem beträchtlichen Teil derselben eingegangen ist. Eine Neubildung von Gefässen findet nicht statt, und so sehen wir denn, nachdem die Blutzufuhr durch die vollständige Ausfüllung der Gefässe abgeschnitten ist, eine Nekrose aller Elemente, zunächst des Stromas, dann der Zellschicht und ihrer Wucherungen, und schliesslich des Syncytiums eintreten, das sich bis zuletzt erhält, wenigstens färberisch noch am längsten seine Vitalität erkennen lässt. In unseren Präparaten ist nun der Vorgang so weit gediehen, dass die am nächsten nach dem Uteruscavum zu gelegenen Partieen schon der Nekrose anheimgefallen sind, aber weiter peripherwärts, nach der Serosa hin, ist bereits die Wucherung der ausserhalb der Gefässe gelegenen zelligen Elemente eine derartige an einzelnen Stellen, dass man mit Sicherheit voraussagen kann, hier wäre, wenn die Exstirpa-

tion des Uterus nicht erfolgt wäre, auch bei einem vollständigen Absterben der Zotten und ihrer Wucherungen innerhalb der Gefässe, die Ernährung der gewucherten Zellen innerhalb der Muskulatur eine derartige gewesen, dass es zu weiteren Geschwulstbildungen, entsprechend dem sonstigen Bilde des malignen Chorionepithelioms von hier aus gekommen wäre. Der Uterus ist hier zufällig zu einer Zeit exstirpirt worden, wo die fortschreitende Blasenmolenwucherung noch nicht bis in die Venen des Ligamentum latum gelangt ist und die maligne Geschwulstbildung ausserhalb der Gefässe noch im Beginn und ein Durchbruch in Arterien und damit Ausstreuung in die arterielle Blutbahn noch nicht erfolgt ist

Klinisch bietet der Fall mancherlei interessante Einzelheiten. Bemerkenswert ist vor allen Dingen das späte Eintreten einer nochmaligen Schwangerschaft bei einer 53jährigen Frau, die ausser zwei Aborten im Anfang ihrer Ehe acht normale Entbindungen, die letzte vor drei Jahren, durchgemacht und bis zu dieser Molenschwangerschaft absolut keine Erscheinungen einer uterinen oder sonstigen Unterleibserkrankung gehabt hat. Das Ausbleiben der bis dahin regelmässigen Menstruation wurde von der Patientin als eintretendes Klimakterium aufgefasst und an Gravidität nicht mehr gedacht. Aetiologische Momente, ausser der Prädisposition durch das höhere Alter, liessen sich ebenso wenig für die Entstehung der Blasenmole, wie für die maligne Entartung derselben finden. Eine Endometritis liess sich an den wenigen zur Untersuchung gekommenen, in Decidua umgewandelten Schleimhautstückchen nicht nachweisen, ebenso wenig eine vorher bestandene maligne, sarkomatöse oder carcinomatöse Neubildung derselben klinisch oder anatomisch konstatieren, die für die Blasenmolenbildung die Ursache abgegeben hätte. Es muss wohl auch hier die primäre Ursache in einer Erkrankung des Eies oder der Eizelle angenommen werden.

Der Verlauf nach der partiellen Ausräumung der Blasenmole ist nun hier ein ganz typischer. Immer wieder stellen sich bei der Patientin Blutungen ein, sobald sie das Bett verlässt. Mit dem fortschreitenden Wachstum der Mole werden immer neue Gefässbahnen eröffnet und können Blutungen in die Uterushöhle und damit nach aussen erfolgen. Als nun ca. 10 Wochen nach der Ausräumung des Uterus zum ersten Mal ein operativer Eingriff durch die Probecurettage und gründliche Auskratzung nach Dilatation durch Jodoformgaze vorgenommen wird, stellen sich Erscheinungen von Sepsis ein, indem hohes Fieber und Schüttelfröste auftreten. Das Uterussekret ergiebt im Strichpräparat und kulturell das Eindringen von Streptokokken, die aber noch nicht ins Blut übergegangen sind, denn die Blutkultur bleibt steril. Durch die Exstirpation des septischen Uterus und damit die Beseitigung der Infektionsquelle, gelingt es die schon ziemlich stark abgeblutete Patientin vor der Allgemeininfektion zu bewahren und sie zu retten; Puls und Temperatur kehren bald nach der Radicaloperation zur Norm zurück. Es spricht dieser

Erfolg zu Gunsten eines radikalen Eingriffs bei septischer Erkrankung des puerperalen Uterus, ein Vorgehen, das Dr. Prochownick im letzten Jahr noch zweimal mit Erfolg durchgeführt hat.

Eine wichtige Frage wäre noch eingehender zu besprechen. Sind wir durch die Untersuchung dieses Falles in der Erkenntnis der Malignität der Blasenmole einen Schritt vorwärts gekommen und haben wir einen Anhalt dafür gewonnen, worauf wir in weiteren Fällen von Blasenmole zu achten haben, um die Diagnose auf eine schon bestehende oder zu erwartende Neubildung im Uterus stellen zu können?

Die Frage steht ja jetzt im Mittelpunkt des Interesses, namentlich, nachdem Neumann seine Untersuchung über „Maligne Blasenmolen" veröffentlicht hat. Seine Schlussfolgerungen sind ja bekanntlich dahingehend, dass das Vorkommen von syncytialen Geschwulstzellen innerhalb des Zottenstromas eine atypische Wucherung im Sinne einer Neubildung bedeutet und dass diese Zottenerkrankung für die im Anschluss an die Schwangerschaft sich entwickelnden malignen Neubildungen charakteristisch ist.

Mit dieser Ansicht steht Neumann nicht ganz vereinzelt da. Schmorl berichtete schon am 9. Februar 1897 in der Dresdener gynäkologischen Gesellschaft über gleichartige Befunde, dass nämlich Teile des epithelialen Ueberzugs in das Zottenstroma einwuchern und dasselbe in mehr oder minder mächtigen Zellzügen durchsetzen. Er hält diese Zellzüge nach ihrem Verhalten gegen Farbstoffe, ihrem Aussehen in Flemming-Präparaten, ferner Vorhandensein zahlreicher Fetttröpfchen-Mangel an Glycogen und wegen ihrer Kernbeschaffenheit für syncytiale Abkömmlinge und weist auf eventuelle Beziehung der beschriebenen Veränderung zu den malignen syncytialen Neubildungen hin. In einer späteren Sitzung am 11. Mai 1897 bestätigte Schmorl durch ein neues Präparat seine Befunde.

Dagegen traten schon auf dem Kongress in Leipzig der Ansicht Neumann's Gottschalk und C. Ruge entgegen, die wohl die Befunde Neumann's anerkannten, aber nicht den Beweis, dass syncytiale Zellen im Zottenstroma mit maligner Degeneration gleichbedeutend seien, für absolut erbracht hielten. In Braunschweig wandte sich hauptsächlich Pick gegen Neumann und demonstrierte die Neumann'schen Zellen in einer Blasenmole, die vor $3^1/_2$ Jahren ausgeräumt und deren Trägerin noch bis dato gesund geblieben war.

In letzter Zeit teilte C. Ruge in der Diskussion über den Veit'schen Vortrag in der Berliner Geburtshülflichen Gesellschaft in der Sitzung vom 25. März d. J. einen Fall mit, bei dem er acht Wochen nach Entfernung der Blasenmole in Auskratzungspräparaten syncytiale Elemente im Zottenstroma fand; die Frau war bis zu dieser Veröffentlichung über ein halbes Jahr gesund geblieben, und glaubt daher C. Ruge trotz der Befunde Neumann'scher Zellen Malignität ausschliessen zu müssen.

In meinem Fall liegt die Sache nun nicht so einfach und ist die Entscheidung schwerer zu treffen. Ich habe ab und zu vereinzelte syncytiale Zellelemente im Stroma gefunden und auch das Eindringen syncytialer Zellzüge.

Ständen nicht die Beobachtungen C. Ruge's und Pick's dagegen, so schiene damit nur Neumanns Ansicht bestätigt. Aber auch ohne Kenntnis dieser Fälle würde ich mich Neumann nicht anschliessen können. Denn zunächst ist das Vorkommen der Zellen in meinen Präparaten ein ziemlich seltenes, nur bei genauerem Absuchen der einzelnen Zotten findet man hier und da eine oder zwei syncytiale Zellen im Stroma, dann aber ist es vor allen Dingen auffällig, dass ich in den Uterusschnitten in dem noch gut erhaltenen Zottenstroma nirgend derartige Bildungen nachweisen konnte. Neumann selbst giebt zu, dass in zwei seiner Fälle, wo noch Zotten im Uterus innerhalb des malignen Deciduoms gefunden wurden, dass Stroma der Zotten meist frei von Geschwulstzellen geblieben war. „In dem Falle von destruierender Blasenmole, in welchem sich in zahlreichen Nestern der Uteruswand Zotten befanden und auch an der Oberfläche noch Chorionzotten vorhanden waren, ist der Leib dieser Zotten mit ganz vereinzelten Ausnahmen von Geschwulstzellen frei, auch in dem andern Falle, in welchem die Erkrankung der Blasenmole selbst in so ausgeprägter Weise konstatiert werden konnte, lagen die Verhältnisse nicht wesentlich anders.“ Wie diese merkwürdige Thatsache zu erklären ist, vermag er nicht zu sagen.

Ich habe jedenfalls in meinen zahlreichen Schnitten aus dem Uterus nirgends die Neumann'schen Zellen in dem Zottenstroma finden können und bin daher der Ansicht, dass ihr Auftreten in der Blasenmole kein charakteristisches Zeichen für die maligne Entartung derselben ist.

Dies ist das mehr negative Resultat meiner Untersuchungen. Für die weitere Bearbeitung möchte ich nun die Frage aufstellen: Finden sich an der Blasenmole selbst Veränderungen, die ein charakteristisches Merkmal für die Malignität abgeben, oder wird es erst möglich sein, aus dem Verhalten der Blasenmole zu Decidua und zu Muskulatur Anhalt für die Beurteilung der Bösartigkeit zu finden?

Ehe ich näher darauf eingehe, möchte ich nun darauf hinweisen, dass fast immer die Resultate, die Marchand bei seinem durch Sektion gewonnenen Präparate gefunden hat, als Grundlage für die Beurteilung gedient haben und dass seine Befunde als charakteristisch für die gutartige Form der Blasenmole gelten. Marchand hält die weitgehende Durchsetzung, ja Zerstörung der Decidua serotina und auch die oberflächliche Zerstörung der Muskulatur durch epitheliale Wanderzellen, ja dass diese „weiter und weiter“ in die Muskulatur eindringen, für normale Befunde. Schon v. Franqué weist darauf hin, dass Marchand's Fall wohl nicht das gewöhnliche Verhalten der Blasenmole darstellt, sondern eine schon maligne degenerierte Blasenmole gewesen ist. Ich besitze

nun durch die Güte des Geheimrat Marchand einen Schnitt von diesem Fall und ich kann mich nach dem Studium desselben nicht des Zweifels erwehren, ob nicht hier schon wirklich eine beginnende Malignität vorliegt, da die Decidua teilweise vollkommen zerstört und an ihre Stelle eine dicke Schicht epithelialer Zellen getreten und auch die Muskulatur zum Teil schon durch syncytiale Zellen nicht nur durchsetzt, sondern ersetzt ist. Auffällig ist es jedenfalls, dass derartige hochgradige Veränderungen von anderen Untersuchern, wie Fränkel und v. Franqué, an ihren Fällen nicht konstatiert werden konnten. Würde dieser Zweifel an der Gutartigkeit des Marchand'schen Falles seine Bestätigung finden, so würden dann auch mit Recht Zweifel darüber entstehen, ob alle von Marchand geschilderten sonstigen Veränderungen immer noch gutartiger Natur seien. Aber nehmen wir dies an, so entsteht die Frage, ob in meinem Falle wesentliche Abweichungen in dem Aufbau von der als normal angenommenen Blasenmole sich finden. Ich habe nun zum Vergleich Schnitte von fünf Blasenmolen, die früher in der Klinik von Dr. Prochownick gewonnen waren und bei denen der weitere Verlauf die Gutartigkeit der Bildungen bewies, angefertigt. Die Resultate dieser Untersuchungen, combinirt mit den in der Litteratur niedergelegten Beschreibungen der Blasenmole lassen erkennen, dass der jetzige Fall ganz entschieden grosse Unterschiede gegen die früheren Fälle aufweist, die aber weniger qualitativ, als quantitativ sind. Der Unterschied besteht hauptsächlich darin, dass die Wucherungszustände bedeutend über die degenerativen Processe überwiegen und die letzteren meistens ganz zurücktreten. Die Wucherungen beider Epithelarten sind bisweilen ganz enorme; vor allen Dingen ist aber das gleichzeitige starke Wuchern beider Epithelien an derselben Zotte und die innige Durchmischung der gewucherten Massen sehr ausgesprochen und erinnert vielfach an die Bilder von malignem Deciduom. Ich habe bereits früher darauf hingewiesen, dass mir besonders auffällig die Neigung der syncytialen Wucherungen, sich in einzelne Zellen und Zellzüge zu teilen, gewesen ist, wobei namentlich die Vergrösserung der Kerne, bis zu Riesenkernen, und ihr grosser Chromatinreichtum auffällt. Marchand beschreibt diese Eigentümlichkeit nur an den Zellwucherungen, die die Spitze der Haftzotten mit der Decidua serotina verbinden, bei meinem Fall kommen diese Bildungen auch ohne innigen Zusammenhang mit der Serotina vor. (Fig. 2.)

Ich kann nicht umhin, in dieser starken Kernvergrösserung und in dem Chromatinreichtum des Kerns und vielleicht auch in der Abschnürung in einzelne Zellen eine Hindeutung auf eine maligne Entartung zu sehen. Bestärkt wurde ich hierin durch die wiederholt von Gottschalk[1]) gebrachte Ansicht, der in dem Auftreten auffallend chromatinreicher, sehr grosser Kerne das Kennzeichen malignen Zottenepithels sieht.

[1]) Gottschalk, Arch. f. Gyn. Bd. 46 S. 68.

Auf einen Fall hin ist es natürlich nicht möglich, ein abschliessendes Urteil abzugeben, aber ich möchte für weitere Untersuchungen von Blasenmole auf die geschilderte Eigentümlichkeit hinweisen und auf ihr Vorkommen bei maligner Blasenmole zu achten auffordern. (Einlegen in Flemming'sche Lösung!) So bleibt es vorläufig nur eine Hypothese, für die vielleicht durch weitere Untersuchungen der Beweis erbracht wird.

Gehen wir nun auf den zweiten Teil unserer oben gestellten Frage ein, ob wir aus dem Verhalten der Blasenmole zur Decidua serotina und zur Muskulatur einen Anhalt für die Beurteilung der Bösartigkeit gewinnen können, so möchte ich diese Frage entschieden bejahen. Ich will zunächst kurz auf die Bemerkungen C. Ruge's eingehen, welche dieser in der Discussion über den mehrfach erwähnten Veit'schen Vortrag in dieser Frage machte und durch welche er seinen Standpunkt festlegte. Ruge fand 8 Wochen nach der Ausstossung einer Blasenmole bei der Untersuchung von Schleimhautstücken, die durch Probezug gewonnen waren, noch eine Durchseuchung der Schleimhaut mit syncytialen Abkömmlingen und Zottenresten, die erhebliche Wucherungen der ektodermalen und syncytialen Teile zeigten, es fehlte aber der Nachweis tieferen Eingedrungenseins und die bösartige Zerstörung auch des Muskelgewebes. Die anfängliche Sorge, ob nicht doch schon eine maligne Degeneration begonnen hätte, wurde vollständig gehoben, als mehrere Wochen später die Ausschabung nichts mehr Abnormes ergab; die Frau blieb auch in der Folge anscheinend gesund. Ruge scheint es daher geboten, bei leichten Blutungen oder blutigen Absonderungen nach Entfernung von Blasenmolen baldigst und öfters vorsichtige Abschabungen zu machen und die Diagnose nur dann als maligne zu erklären, wenn nachweisbar Uterusmuskulatur von den syncytialen und ektodermalen Zellen durchsetzt ist. Nehmen wir nun Marchand's Fall als noch gutartig an und würden wir in einem gleichen Fall nach der Ausräumung der Blasenmole ausgeschabte Partikel im Zusammenhang mit der Muskulatur untersuchen und fänden die von Marchand als noch gutartig angenommene Zerstörung der Decidua serotina und das Hineindringen von epithelialen Elementen in die Muskulatur und oberflächliche Zerstörung derselben, so kämen wir hier in ein Dilemma, uns zwischen Marchand und Ruge zu entscheiden. Vielleicht trägt mein Fall etwas zur Vermittelung bei. Wie geschildert, fand ich an einzelnen ausgekratzten Stücken die Blasenmole noch im Zusammenhang mit Decidua und Muskulatur. Die Decidua war in verschiedenster Weise verändert, nur geringgradige Durchsetzung mit epithelialen Wanderzellen steigerte sich bis zur vollständigen Zerstörung der Schleimhaut. Die ausgeschabten Muskelpartien waren teilweise normal, teilweise durchblutet, einige zeigten spärliche Durchsetzung mit epithelialen Zellen, an anderen waren grössere syncytiale Wucherungen und einige Durchmischungen von syncytialen und ektodermalen Wucherungen in der bekannten Anordnung des malignen Deciduoms ohne Zottenstroma im Zusammen-

hang mit der Muskulatur, sie annagend und aufwühlend, zu finden. Es ergiebt sich aus diesen Befunden die Notwendigkeit, bei den Probeausschabungen, die mit der Ausräumung verbunden oder der Ausstossung baldigst angeschlossen werden mögen, darauf zu sehen, Muskulatur mit zu erhalten. Bekommen wir nur Schleimhautpartien, so können diese verhältnismässig wenig verändert sein und sich so keine sichere Diagnose stellen lassen, „andererseits lässt auch beinahe vollständige Zerstörung der Decidua nicht mit Sicherheit Gutartigkeit ausschliessen. Erhalten wir Muskulatur in Verbindung mit Decidua und Blasenmole, oder nur mit letzterer allein, so ist das Eindringen von Zotten mit ihren Wucherungen in die Muskulatur von vornherein als bösartig zu erklären. Ist die Decidua zum Teil erhalten, und nur oberflächliche leichte Durchsetzung der Muskulatur mit epithelialen Zellen in nicht präformirten Hohlräumen zu konstatiren, so muss der Verdacht auf maligne Degeneration rege werden und uns zu weiterer Beobachtung und baldiger, nochmaliger Probeausschabung auffordern, deren Resultat dann wohl meistens eindeutig sein wird.

Die Resultate lassen sich kurz in folgende Sätze zusammenfassen:

Der Ausstossung oder Ausräumung einer Blasenmole soll eine Probeausschabung folgen, bei der wir möglichst Muskulatur mit zu erhalten suchen müssen. Die Untersuchung der Blasenmole allein ergiebt nach den bisherigen Forschungen noch kein sicheres Charakteristikum für maligne Entartung, doch muss hochgradige gleichzeitige Wucherung beider Zottenepithelien, der Zellschicht und des Syncytiums, und innige Durchmischung der Wucherungen den Verdacht auf Bösartigkeit erwecken, besonders wenn am Syncytium sich die Neigung zu Wucherungen mit starker Volumens- und Chromatinvermehrung des Kerns und zur Abspaltung von Zellzügen und einzelner Zellen mit derartig grossen Kernen kundgiebt (Saffraninfärbung nach Fixierung in Flemming'scher Lösung).

Aus der Zerstörung der Decidua allein kann eine sichere Diagnose auf Malignität nicht gestellt werden, ebenso wenig bei leichter Durchsetzung der Muskulatur mit einzelnen epithelialen Zellen, dagegen ist bei Hineinwuchern von Zotten mit epithelialen Wucherungen in die Muskulatur hinein oder von epithelialen Wucherungen auch ohne Zottenstroma unbedingt maligne Entartung der Blasenmole anzunehmen.

Zum Schluss bliebe noch eine Frage zu erörtern, die sich naturgemäss den einzelnen Beschreibungen der „malignen Deciduome“ angeschlossen hat, die Frage nach der Herkunft der beiden Epithelien der Chorionzotten, um darnach eine Klassifikation der Tumoren vornehmen zu können. Im Allgemeinen ist die Frage hinsichtlich der Zellschicht von fast allen Autoren dahin entschieden, dass sie fötaler Abstammung ist. Der Hauptgegenstand dieser strittigen Frage ist das Syncytium, das nach einer grossen Zahl der Untersucher fötalen Ursprungs, nach der

Meinung anderer Autoren mütterlicher Abkunft ist und sich an dem Oberflächen- oder dem Drüsenepithel des Uterus entwickeln soll. Ich nahm bisher den Standpunkt ein, dass beide Epithelarten fötaler Herkunft seien, ohne dass ich mich durch eigene Untersuchungen in frühesten Graviditätsstadien von der Richtigkeit der Anschauungen hätte überzeugen können. Ich muss jedoch sagen, dass die jüngst von Pfannenstiel und schon früher von Freund geäusserte Ansicht, dass das Syncytium mütterlicher Abkunft sei und vom Gefässendothel stamme, viel Bestechendes für sich hat, dass aber bisher eben nur theoretische Beweise geliefert sind. Mir ist es jedenfalls auffällig, dass in meinen Präparaten einzelne Partieen der Gefässwandungen, in die hinein die Blasenmole gewuchert ist, die oben beschriebenen Veränderungen zeigen, dass das Endothel sich in eine syncytiumähnliche Protoplasmalage oder in einzelne syncytiumähnliche Zellen mit grossem, chromatinreichen Kern umgewandelt hat, oder, wenn ich mich vorsichtig ausdrücken soll, durch derartige syncytiale Bildungen ersetzt ist, und dass eine Mischung von syncytialen und von hellen Zellen, die von der Zellschicht abzustammen scheinen, sich an dieses umgewandelte Endothel anlegt. Sind die Zellen wirklich umgewandeltes Endothel, so trägt dieses zur Geschwulstbildung mit bei, da von diesen Zellen weitere Wucherungen ausgehen. Damit ist allerdings ein Beweis für die Herkunft des Syncytiums aus dem Endothel nicht erbracht, sondern nur der, dass auch Endothelien sich auch an der Bildung syncytialer Wucherungen beteiligen können, aber die Wahrscheinlichkeit der endothelialen Abkunft des Syncytiums wird dadurch erhöht.

Einen weiteren Beweis für diese Ansicht ist aus meinem Fall nicht zu erbringen und bin ich auch bisher nicht in der Lage gewesen, an anderem geeigneten Material diesbezügliche Untersuchungen anstellen zu können. Ohne also auf diese strittige Frage der Herkunft des Syncytiums einzugehen und darnach die Geschwulst in die Gruppe der Carcinome oder Sarcome oder Endotheliome einzureihen, kann ich die Geschwulst nur als eine maligne Neubildung, hervorgegangen aus den Chorionepithelien einer destruierenden Blasenmole, bezeichnen.

Nachtrag:

Nach Abschluss dieses Aufsatzes erschien die neuere Arbeit von Marchand: „Ueber das maligne Chorionepitheliom, nebst Mittheilung von zwei neueren Fällen“. Ich will hier nicht näher auf die Arbeit eingehen, nur möchte ich erwähnen, dass in dem Teile der Abhandlung, welcher der Blasenmole gewidmet ist, sich ähnliche Ansichten über die Weiterernährung der Zotten nach partiellem oder totalem Fortfall der fötalen Circulation, wie die oben geäusserten finden. Was die Frage der Bösartigkeit der Blasenmole anbetrifft, so betrachtet Marchand die Malignität der Blasenmole resp. der Zottenepithelwucherungen nicht als etwas Spezifisches, im einzelnen Fall voraus Bestimmtes oder sicher Bestimmbares. Ist diese Auffassung von der meinigen

abweichend, so finde ich doch eine Bestätigung meiner mikroskopischen Befunde im folgenden Passus: „Erreicht die Wucherung des Epithels einen höheren Grad (was natürlich durch verschiedene Nebenumstände bedingt sein kann), so tritt eine Auflösung des syncytialen Verbandes mit Bildung selbstständiger, proliferationsfähiger grosser Zellen mit grossen chromatinreichen Kernen ein und da diesen Zellen vermöge ihrer Natur (d. h. ihrer vererbten' Eigenschaften) die Fähigkeit inne wohnt, in das Gewebe des mütterlichen Organismus einzuwandern, so erhalten wir einen Zustand, der einer malignen Neubildung vollkommen entspricht."

Bemerken möchte ich nur noch, dass ich meine obengeschilderten Befunde und die daraus gezogenen Schlüsse schon vor dem Erscheinen der Marchand'schen Arbeit in der Sitzung der biologischen Abteilung des Hamburger ärztlichen Vereins vom 7. Juni d. J. vorgetragen und auf eine spätere ausführlichere Begründung hingewiesen habe. [1])

Erklärung der Abbildungen.

Fig. 1. Schnitt durch den Uterus, in das Parenchym eindringende Blasenmole. $3^1/_2$fach vergrössert. M mol = destruierende Blasenmole. — V. = Frische Wucherung der Blasenmole in einer Vene.

Fig. 2. Schnitt aus Blasenmole. Fixierung in Flemming'scher Lösung. Färbung mit Saffranin. Mittlere Vergrösserung. — str. = Zottenstroma. F. = Fett. — sync. = Syncytium. — Zellsch. = Zellschicht. — sync. Z. = syncytiale Zellen.

An der rechts gelegenen Zotte, hauptsächlich Wucherung syncytialer Natur, links geringe Wucherung der Zellschicht, umschlossen von Syncytium.

Fig. 3 Schnitt aus dem Uterus: Destruierende Blasenmole in einem Gefäss, zum Teil mit der Gefässwandung in Verbindung. Mittlere Vergrösserung. — str. = Zottenstroma. — sync. = Syncytium. — Zellsch. = Zellschicht. — mit. = Mitosen. — ep. Wz. = epitheliale Wanderzellen. — musc. = Musculatur. — gefwdg. = Gefässwandung.

VI.

Beitrag zur Behandlung des Collumcarcinoms in vorgerückteren Schwangerschaftsstadien.*)

Von

J. MERTTENS

in Düsseldorf.

Die Komplikation von Collumcarcinom und Schwangerschaft ist eine der beachtenswertesten. Ueberschaut man die Statistik von Theilhaber aus den Jahren 1873—1893 (165 Fälle), ferner

[1]) Münchener med. Wochenschrift 1898. No. 29.

*) Vortrag und Demonstration in der Sitzung der niederrh.-westf. Gesellsch. f. Gyn. u. Geb. in Duisburg am 13. Novbr. 1898.

die weiteren seit 1893 bis heute publizierten Fälle, und bedenkt man, dass eine ganze Reihe von einschlägigen Beobachtungen nicht in die Oeffentlichkeit kamen, so ergiebt sich, dass das Zusammentreffen von Schwangerschaft und Uteruscarcinom keineswegs so selten ist, als man vielfach geglaubt hat.

Wenn ich nun den jüngst von mir behandelten Fall von Collumcarcinom am Ende des 9. Schwangerschaftsmonates der Oeffentlichkeit übergebe, so geschieht es von dem Gesichtspunkte aus, dass jede einzelne Beobachtung derart neue Anhaltspunkte für die Behandlung dieser Erkrankung geben kann. Was die Therapie des operabelen Collumcarcinoms in den ersten Schwangerschaftsmonaten betrifft, so ist wohl allgemein heute eine Einigung dahin erzielt, dass der ganze Uterus sammt Frucht in toto möglichst bald nach Stellung der Diagnose per vaginam zu exstirpieren ist. Dabei gilt jetzt nicht mehr der 4. Monat als die Grenze der Ausführbarkeit dieser Operation, Olshausen[1]) hat gezeigt, dass es gelingt, selbst den 6monatlichen graviden Uterus in toto von der Scheide aus zu entfernen. In wie weit dies allgemein durchführbar ist, wird die Zukunft lehren. In dem von Hegar operierten, von Alterthum[2]) publizierten Falle gelang es nicht, ohne vorherige Entleerung den Uterus gleicher Schwangerschaftszeit zu entwickeln.

Für die letzten Schwangerschaftsstadien mit Collumcarcinom sind von den verschiedenen Operateuren die verschiedensten Operationsmethoden zur Anwendung gekommen. Ich erwähne nur einzelne, die aus dem Olshausen'schen Aufsatz und aus früheren Publikationen schon bekannt sind. Spencer Wells und Fritsch machten die abdominale Totalexstirpation des ganzen Uterus nach Freund, Stocker und Zweifel amputierten den Uterus supravaginal nach Porro und exstirpierten den bleibenden Stiel von der Scheide aus, v. Ott löste zunächst die Portio von der Vagina aus los und liess dann die abdominale Totalexstirpation folgen. Aehnlich wie in diesen Fällen wurde auch von Mackenrodt verfahren.

1895 veröffentlichte Fehling[3]) seinen Fall:

Collumcarcinom im VII. Monat. Sectio caesarea, supravaginale Amputation, dann sofortige Exstirpation des Stieles von der Scheide aus, nachdem vorher das Peritoneum geschlossen.

Aehnlich war das Verfahren von Hermandez (citiert nach Olshausen[4]).

Noch in demselben Jahre folgten zwei Publikationen, die für die Behandlung des Collumcarcinoms in den vorgerückteren Schwangerschaftsstadien von der grössten Bedeutung wurden.

Neugebauer[5]) und Chrobak[6]) war es gelungen, ohne

---

[1]) Zeitschr. f. Geb. u. Gyn. Bd. 37, Heft 1.
[2]) Centralbl. f. Gyn. 1897. No. 27.
[3]) Monatsschrift f. Geb. u. Gyn. 1895. Bd. II, Heft 5.
[4]) l. c.
[5]) u. [6]) Ref. im Centralbl. f. Gyn. 1895. No. 96. 6. Kongress der deutsch. Gesellsch. f. Gyn. in Wien.

wesentliche Schwierigkeiten nach Uterusruptur den frisch puerperalen ausgetragenen Uterus per vaginam zu exstirpieren. In gleicher Weise ging Anfang 1896 Dührssen[1]) bei Uterusruptur vor, und nachdem dieser Autor einige Monate später den nach ihm benannten vaginalen Kaiserschnitt mit Erfolg ausgeführt hatte, machte er den Vorschlag, beide Operationen kombinierend für die vorgerückteren Schwangerschaftsstadien bei Collumcarcinom selbst am Ende der Schwangerschaft in Anwendung zu bringen. Diese 3 Publikationen fanden die grösste Beachtung.

Schon im März 1897 stellte Olshausen für die Behandlung des operablen Carcinoms bei Schwangerschaft folgende Sätze auf:

„Ist eine radikale Entfernung der Neubildung noch möglich, so ist bis zum 5. oder 6. Monat inklusive, die Exstirpation des vollen Uterus per vaginam vor anderen Eingriffen zu bevorzugen, eventuell nach Ablassen des Fruchtwassers bei der Operation.

Erscheint der volle Uterus für die vaginale Exstirpation zu gross, so ist derselbe möglichst rasch zu entleeren und die vaginale Exstirpation anzuschliessen.

Ist die Frucht zur Zeit der ersten Beobachtung bereits lebensfähig, so ist, bei noch operabelem Carcinom und bei schon begonnener Geburt, die Geburt auf dem für die Mutter schonendsten Wege zu vollenden und, falls der Kaiserschnitt nötig würde, der Uterus, ohne Amputation im Cervix, aber nach vorgängiger Entfernung der Placenta und Naht des Uterus, per vaginam zu exstirpieren.

Nur in besonderen Fällen kann die abdominale „Totalexstirpation an die Stelle treten".

Damit war ein Umschwung der Ansichten zu Gunsten des rein vaginalen Verfahrens selbst für das Ende der Schwangerschaft angebahnt.

Bereits Ende 1897 erfolgte die Publikation von Chrobak.[2])

36. Woche der Schwangerschaft, die Geburt hatte bereits begonnen. Durch Wendung wurde ein lebendes Kind extrahirt und dann sofort die vaginale Totalexstirpation des carcinomatösen Uterus angeschlossen mit glattem Verlauf.

Anfang 1898 folgte der Fall von Fritsch[3]):

Collumcarcinom am Ende der Schwangerschaft, Wehenbeginn, Entwickelung eines lebenden Kindes mittelst hoher Zange. Sofortige vaginale Totalexstirpation, glatter Verlauf.

Etwas später erschienen die Fälle von Mittermaier[4]):

Im 2. Falle 7monatliche Gravidität mit Collumcarcinom, vaginale Eröffnung des Uterus nach Dührssen, sofortige vaginale Totalexstirpation.

---

[1]) Vaginaler Kaiserschnitt. Berlin 1896.
[2]) Centralbl. f. Gyn. 1897. No. 37.
[3]) Centralbl. f. Gyn. 1898, No. 1.
[4]) Centralbl. f. Gyn. 1898, No. 1.

Klassisch ist der Fall von Seiffart[1]), der ebenfalls Anfang 1898 publicirt wurde.

Von diesem Autor ist zum ersten Male am Ende der Schwangerschaft der vaginale Kaiserschnitt nach Dührssen ausgeführt worden. Mit hoher Zange wurde ein kräftiges lebendes Kind entwickelt und dann sofort die vaginale Totalexstirpation angeschlossen. Die letztere war erschwert durch die ungeheure Grösse des Uterus. Pat. ging am nächsten Tage zu Grunde an Herzinsufficienz.

Endlich ist zu erwähnen der Fall von Winter, publicirt durch Schroeder[2]).

Collumcarcinom am Ende der Schwangerschaft. Tote Frucht, Tympania uteri, Cranioklasie. Wegen stark stinkenden Uterus-Inhaltes wird die Totalexstirpation 40 Stunden nach der Geburt angeschlossen. Genesung.

Der Verlauf des von mir selbst beobachteten Falles soll im Folgenden geschildert werden.

Am 22. Oktober 1898 wurde ich vom Kollegen Pfeiffer zu Frau K. gerufen. Aus der Anamnese ist hervorzuheben: Frau K 45 Jahre alt, stammt aus ganz gesunder Familie, und ist selbst nie ernster krank gewesen. Von Seiten des Unterleibes haben nie Beschwerden bestanden. Frau K. hat 9mal normal und glatt geboren, zuletzt vor 5 Jahren. Letzte Regel war Ende Februar 1898 erfolgt. Vom 8. Juli ab spürte Pat. Leben, sie erwartete gegen Ende November die Geburt. Die Schwangerschaft verlief ganz normal ohne irgend welche Beschwerden. Pat. ist Gastwirthsfrau und hat immer tüchtig arbeiten können, bis Ende September plötzlich eine heftige Blutung auftrat. Nach Ruhelage stillte sich diese von selbst, trat aber erneut 8 Tage später wieder auf, um in den letzten 8 Tagen vor der ärztlichen Hülfe dauernd anzuhalten. Am 22. Oktober 3 Wochen nach Beginn der Blutung wurde Kollege Pfeiffer zur Pat. gerufen und liess noch an demselben Tage die von ihm gestellte Diagnose auf Portiocarcinom in der Schwangerschaft von mir bestätigen. Der Befund war folgender: Uterus fast bis zum Rippenbogen reichend, ist im Fundus sehr breit. Rücken links, Herztöne deutlich, Köpfchen beweglich über dem Becken. Nach Angaben der Frau und dem gemachten Befund wird die Schwangerschaft auf 35—36 Wochen berechnet. Vulva klafft, sehr mässige blutige Sekretion. Vordere Muttermundslippe ist glatt, mässig gewulstet, sehr dehnbar. Die hintere Lippe ist in einen Tumor von Hühnereigrösse umgewandelt. Derselbe ragt in die Scheide hinein, hat höckerige, leicht bei Betastung blutende Oberfläche, die nach hinten „blumenkohlartig" ist. Die Infiltration ragt bis in die Mitte des geöffneten Cervikalkanales hinauf und gerade hier fällt die Härte des Tumors gegenüber dem ungeheuer aufgelockerten umgebenden Gewebe auf. Nur hinten rechts scheint die Infiltration eben auf das Scheidengewölbe überzugehen.

Im Spiegel erscheint der Tumor grauweisslich, welche Farbe sich scharf von der lividen Verfärbung der Umgebung abhebt. Der Cervikalkanal ist leicht für zwei Finger durchgängig, der innere Muttermund sehr dehnbar, ebenso die vordere Muttermundslippe. Das Köpfchen steht ballotirend auf dem Beckeneingang.

An der Diagnose „Portiocarcinom" konnte kein Zweifel sein und zwar hatten wir es nach Befund und klinischer Erscheinung mit einem noch frühen Stadium zu thun. Es handelte sich um die Entscheidung des Eingriffes. Ich konnte mich zunächst

[1]) Centralbl. f. Gyn 1898, No. 5.
[2]) Zeitschr. f. Geb. u Gyn., 39. Bd. Heft III.

zu keinem der so ganz aktiven Vorgehen, wie die Fälle der neuesten Litteratur es zeigen, entschliessen.

Die Frau war sehr herunter durch den Blutverlust, das Carcinom noch im Anfangsstadium, der Cervicalkanal offen und recht dehnbar, das Kind lebte und war lebensfähig, die Mutter hatte 9mal glatt und schnell geboren, und so entschloss ich mich, vertrauend auf meine günstigen, in den letzten Jahren bei Einleitung der künstlichen Frühgeburt mit dem Barnes-Fehling'schen Tampon gemachten Erfahrungen, zunächst unter Anwendung dieses die Geburt herbeizuführen.

Der Erfolg war ein ausgezeichneter.

Am 24. Oktober, Vormittags 11 Uhr, wurde ein Tampon mittlerer Grösse leicht in den Uterus eingeschoben. Schon Nachmittags 5 Uhr wurde dieser ausgestossen, der Muttermund war für 3—4 Finger durchgängig. Die Blase wölbte sich etwas vor. Ich legte sofort den grössten Tampon ein. Die ganze Nacht traten sehr kräftige Wehen auf. Morgens 7 Uhr lag der Tampon in der Scheide, der Muttermund jetzt nahezu vollständig erweitert, die Blase prall gespannt. Letztere wurde vom Kollegen Pfeiffer gesprengt, und eine halbe Stunde später um 8 Uhr ein kräftiges lebendes Mädchen 3000 gr schwer, 48 cm lang geboren. Die Nachgeburt folgte mit der ersten Nachwehe, der Blutverlust war minimal.

Nach diesem glatten Verlauf beschloss ich nun mit meinem mir zur Seite stehenden Kollegen mit der Exstirpation des Uterus noch einige Tage zu warten. Selbstverständlich wurde alles hierfür vorbereitet, um bei den ersten Anzeichen von Zersetzung oder bei beginnender Temperatursteigerung sofort eingreifen zu können. Aber die Temperatur blieb normal, (eine kleine Steigerung auf 38° am sechsten Tage verschwand zwei Stunden später nach sehr reichlicher auf Klysma erfolgter Stuhlentleerung), der Ausfluss war sehr gering, nicht übelriechend, nur wenig blutig.

Nach Verlauf von 8 Tagen, innerhalb deren sich die Pat. ungemein erholt hatte, schritt ich am 2. November zur vaginalen Totalexstirpation. Der Tumor hatte sich nicht verändert, vielleicht war er etwas weicher. Die Operation ging sehr leicht und typisch von statten. Der immer noch grosse Uterus liess sich von hinten sehr gut entwickeln, dabei lag die carcinomatöse Portio auf der Symphyse und kam mit der Wundfläche gar nicht mehr in Berührung.

Nach Einnähen der Stümpfe (Ovarien und Tuben waren mit entfernt) in die seitlichen Wundwinkel, wurden Peritoneum und Scheide geschlossen bis auf einen kleinen Spalt, der einem schmalen drainirenden Gazestreifen Platz gewährte. Der Verlauf war glatt und fieberlos.

Nach der makroskopischen Betrachtung des Präparates scheint im Gesunden operirt zu sein. Der Uterus ist immer noch 15 cm lang, im Fundus 12 cm breit und 6 cm dick.

Nach Einsicht der einschlägigen Litteratur und den in obigem Falle gemachten Erfahrungen würde ich mir für die Zukunft für die Behandlung des Collumcarcinoms bei Schwangerschaft folgende Grundsätze zu eigen machen:

Bis zur 28. Woche der Schwangerschaft ist ohne Rücksicht auf diese möglichst bald nach Stellung der Diagnose die vaginale Exstirpation des ganzen Uterus zu machen; erweist sich der Uterus samt Frucht als zu gross hierfür, so ist derselbe entweder nach dem Vorschlage Olshausen's durch Ablassen des Fruchtwassers zu verkleinern oder nach dem Vorgang Dührssen's und Hegar's durch tiefe Cervixincisionen zu entleeren und dann sofort zu exstirpieren.

In den letzten drei Schwangerschaftsmonaten bei lebensfähigem Kinde soll man suchen, die Mutter zunächst möglichst schonend zu entbinden.

In geeigneten Fällen, wie in dem meinigen, erscheint hier gewiss der Versuch der künstlichen Frühgeburt am Platze. Da es sich meist um Mehrgebärende handelt, so scheint gerade hier die Metreuryse sehr segensreich zu sein. In allen Fällen, wo die künstliche Frühgeburt, sei es durch zu weiten Fortschritt des Carcinoms, sei es durch Rigidität des Muttermundes und zu mangelhafter Vorbereitung der Geburtswege, eine längere Geburtsdauer voraussehen lässt, oder wo bei bereits begonnener Geburtsthätigkeit die natürliche Oeffnung des Muttermundes gar nicht oder nur sehr langsam erfolgt, ist durchaus ein Versuch des Dührssen'schen Verfahrens zu machen und erst, wenn hier unüberwindliche Schwierigkeiten auftreten, der abdominale Kaiserschnitt berechtigt.

Was die der Geburt folgende Uterusexstirpation anbelangt, so glaube ich, dass man in Fällen glatter Geburt ruhig einige Tage warten kann, vorausgesetzt, dass die Pat. unter strengster Beobachtung, betreffend Temperatur, Ausfluss etc. steht. Die Frau erholt sich dann für den bevorstehenden schweren Eingriff. Mit dem Uterus verkleinern sich die Gefässe, der Blutverlust muss bei der Operation ein geringer, sein.

In allen Fällen aber, wo ein irgend schwerer geburtshülflicher Eingriff stattgefunden hat, ist selbstverständlich der entleerte Uterus sofort von der Scheide aus zu exstirpieren.

VII.

Eine konservative Behandlungsmethode der veralteten Inversio uteri puerperalis.

Von

CARL EVERKE

in Bochum i. W.

(Mit 3 Abbildungen.)

Die Inversio uteri puerperalis kommt ausserordentlich selten vor, namentlich in jetziger Zeit, wo meist gut geschulte Hebammen in richtiger Weise die Placenta exprimieren. Liegt doch das Zustandekommen dieser oft sehr verhängnisvollen Geburtskomplikation (Tod durch Verblutung oder späteres Siechtum und Arbeitsunfähigkeit) wohl immer darin begründet, wenn bei schlaffem Uterus zur Entfernung der Placenta der Fundus stark gedrückt oder durch Zug an Nabelschnur der schlaffe Sack des Uterus heruntergezogen wird. Ich hatte in den 12 Jahren

meiner frauenärztlichen Thätigkeit unter ca. 15000 gynäkologischen Fällen dreimal Gelegenheit, Inversio uteri puerperalis zu beobachten, also auf 5000 Fälle 1 mal. Im 1. Falle handelte es sich um eine frische Inversio:

Frau H. hatte normal geboren. Beim Stuhlgang am fünften Tage soll der Tumor aus der Scheide herausgetreten sein. Ich fand, als ich vom Kollegen S. zur Konsultation gebeten war, den Uterus nicht in der Bauchhöhle, sondern wie einen Tumor zwischen den Schamlippen in totaler Inversion. Tiefe Narkose, worauf die manuelle Reposition, wenn auch schwer, gelingt. Tamponade des Uterovaginalkanals mit Jodoformgaze; fieberloser Verlauf.

Während man in frischen Fällen meist mit der manuellen Reposition in Narkose auskommt, so liegt naturgemäss die Sache viel schwieriger, wenn das Leiden längere Zeit bestand, der Inversions-Trichter sich verengt hat und unnachgiebig geworden ist In solchen Fällen wird die manuelle Reposition kaum noch gelingen, wie auch ich in einem Falle erfuhr, den ich im Jahre 1887 wegen einer 2 Jahre bestehenden Inversio uteri puerperalis zu behandeln hatte. Trotz tiefer Narkose gelang bei der schon stark anaemischen Frau die manuelle Reposition nicht; jeder weitere operative Eingriff wurde verweigert.

Auf die sogenannten Unterstützungsmethoden bei der manuellen Reposition (Dehnung des Muttermundringes vom Mastdarm aus (Courty) oder Dehnung von Blase und Mastdarm her (Pate in Cincinnati), Fixation des Muttermundes mit Hakenzangen (Schröder) oder Seidenfäden (W. A. Freund), ferner Colpeuryse (Tylor Smith) oder Tamponade mit Jodoform-Gaze (Hofmeier) liessen oft im Stich, und so entschloss man sich notgedrungen zu verstümmelnden Operationen (Totalexstirpation resp. Amputation des invertierten Uterus). In Fällen, wo auf die Funktionen des Uterus verzichtet werden kann, wird die Entfernung des invertierten Organs gerechtfertigt sein. Es kommen aber häufig Fälle vor, wo junge Frauen gern noch Nachkommen haben möchten, und in diesen Fällen hat der Operateur darauf Wert zu legen, der Frau einen gesunden Uterus wieder zu verschaffen. Ehe ich auf die hierfür angegebenen Methoden näher eingehe, möchte ich mir erlauben, meinen Fall kurz anzuführen.

Frau N. N. wurde mit der Diagnose Polyp von einem Kollegen zu mir in die Sprechstunde geschickt Ich konstatierte eine Inversio uteri totalis. Die Anamnese ergab folgendes: vor ca. 13 Jahren hatte die Hebamme bei dem Versuche, die Placenta zu entfernen, nach normaler Geburt die Inversio herbeigeführt. Sie wurde dann von dem Arzte des Ortes sofort behandelt, unter Zuziehung eines Spezialisten. Pat. wurde etwa ein Jahr lang behandelt mit Tamponade, Kolpeuryse, auf den Kopf stellen u. s. w. ohne jeglichen Erfolg. Die Menses waren stark, achttägig. Die Frau kam und wünschte von ihrem Leiden befreit zu werden, und vor allem, da das Kind gestorben sei, auch die Conceptionsfähigkeit wieder zu erlangen. Ich entschloss mich zur Coeliotomie, um die Adnexe genau zu kontrollieren, und sobald dieselben als gesund befunden waren, die Herstellung eines

normalen Uterus zu erstreben. Eröffnung der Bauchhöhle in Beckenhochlagerung. Es präsentiert sich schön der Inversionstrichter, in den die uterinen Tubenenden hineinzogen; die Adnexe sind gesund. Ca. 2 cm vom Tubenrande nach vorn sieht man die Blase (s. Fig. 1). Zwischen 2 Kugel-

Fig. 1.

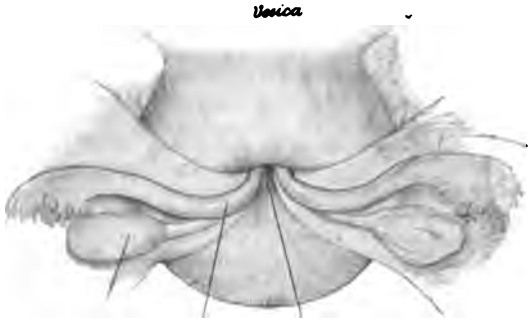

l. Ovarium l. Tube Inversionstrichter

Fig. 2.

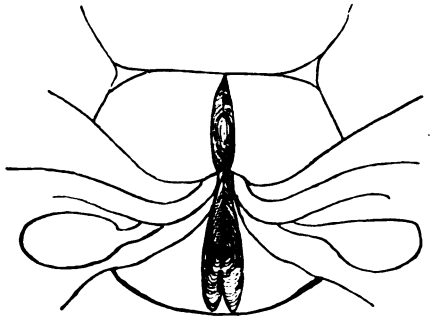

Skizze der Anlage der beiden Schnitte.

Fig. 3.

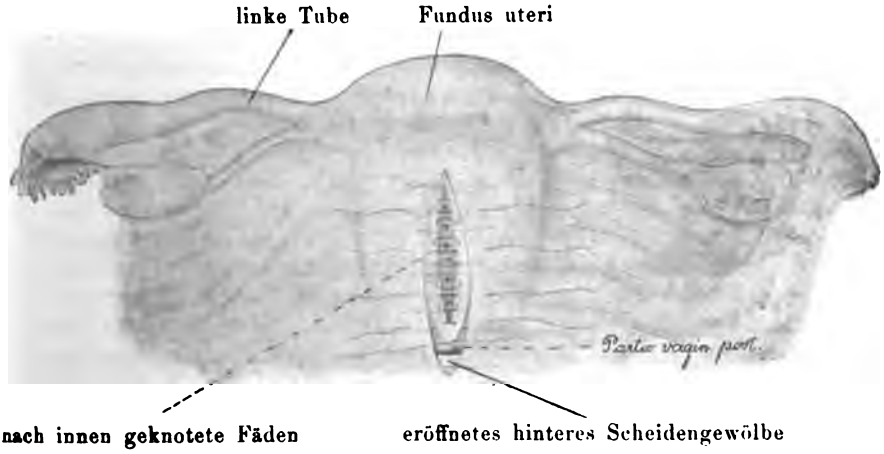

zangen, mit denen man den ganzen Trichter in die Höhe ziehen kann, wird vorn ein Einschnitt in den Trichterrand gemacht bis fast an die Blase und nun die Reinversion durch Druck gegen den Fundus von der Vagina aus versucht. Sie gelang jedoch noch nicht. Nun wird zwischen den zwei Kugelzangen ca. 2 cm tief in den hinteren Rand des unnachgiebigen Trichters eingeschnitten. Dieser Schnitt eröffnet Uterus und Vagina (s. Fig. 2). Nun gelingt die Reinversion, indem ein Assistent von der Vagina aus gegen den Fundus drückte. Die vordere Wand des Uterus hat nur einen ziemlich oberflächlichen Einschnitt davongetragen, während an der hinteren Wand der untere Teil des Uterus, Cervix und Vagina eröffnet sind (s. Fig. 2). Naht des vorderen oberflächlichen Schnittes mit peritonealen Seidenfäden, Naht des hinteren Schnittes mit inneren, nach der Uterushöhle zu geknoteten Seidenfäden, die nur eben die Schleimhaut und innerste Muskelschicht fassen, und dann mit einigen tiefen und oberflächlichen, nach der Bauchhöhle zu geknoteten Fäden (s. Fig. 3). Der Uterus, noch ziemlich schlaff, wird ca. 2 cm unterhalb des Fundus an die vordere Bauchwand fixiert. Glatte Heilung. Patientin stellt sich nach 6 Wochen als vollständig gesund vor, sie menstruierte inzwischen einmal, viertägig und nicht stark. Es ist also wohl zu hoffen, dass sie demnächst wieder concipieren wird.

Ich glaube, die eben geschilderte Operationsmethode, welche auch nach den beiliegenden, von Assistenz-Arzt Dr. Peitmann angefertigten Zeichnungen besser verständlich sein wird, als die beste und zuverlässigste Methode zur Heilung der veralteten puerperalen Inversion empfehlen zu können. Man hat nach Eröffnung der Bauchhöhle in Beckenhochlagerung eine schöne Uebersicht über das ganze Operationsgebiet. Man kann sich gut orientieren über etwa bestehende Verwachsungen und dieselben in einfachster Weise lösen. Man kann sich ferner über die Beschaffenheit der Adnexe aufklären. Erweisen sich diese als krank, so kann die Entfernung derselben mitsamt dem Uterus sofort von oben vorgenommen werden.

Man kann erst versuchen, durch stumpfe Dehnung den Trichter zu erweitern und nun den Uterus zu reinvertieren (Methode von Thomas). Führt dies nicht zum Ziel, so sind die Einschnitte vorn, event. auch hinten zu machen und zwar, da man den Trichter gut übersehen und denselben mit den Kugelzangen gut in die Höhe ziehen kann, ohne Gefahr, Nachbarorgane zu verletzen. Die Schnitte lassen sich nach erfolgter Reinversion sehr bequem von oben wieder vernähen. Hierfür möchte ich besonders empfehlen, den Uterus in oben angegebener Weise, wie ich sie auch bei konservativem Kaiserschnitt übe, zu vernähen, um so eine feste tiefe Narbe zu erhalten, was gewiss wichtig ist, damit später eine Konzeption erfolgen und auch die Frucht ausgetragen werden kann.[1]) Auch die angeschlossene Ventrifixur scheint wir wertvoll zu sein, da der Uterus gewöhnlich schlaff ist und leicht durch die Intestinae rückwärts gebengt werden kann. Entschieden ist wohl dieses abdominale Verfahren den konservierenden, vaginalen Operations-Methoden (Küstner, Kehrer, Borelius und Polk) vorzuziehen. Man operiert bei diesen Methoden im Dunkeln, eine so genaue Adaption der

[1]) Beschrieben: Therapeutische Monatshefte. November 1898 u. Münchener Med Wochenschrift No. 21, 1898.

Wundränder, wie bei meinem Verfahren, wird hier nicht möglich sein. Die erst neuerdings veröffentlichten Methoden von Kehrer und Borelius bedingen einen langen Schnitt durch die Uteruswand bis an den Fundus hin, während bei meiner Methode der Uterus nur im unteren Teile eröffnet wird, gewiss ein Vorzug, wodurch die spätere Funktionsfähigkeit des Organs eine bessere wird. Die Küstner'sche Methode hat sich auch in mehreren Fällen (Salin, Josephson) nicht bewährt. Gewiss ist es chirurgisch auch richtiger und einfacher, wenn wir die verengte Stelle uns sichtbar machen und durch kleine Einschnitte das Hindernis beseitigen, als wenn wir so grosse Schnitte, wie nach der Methode von Kehrer und Borelius nötig ist, anlegen.

Vor den forcierten manuellen Repositionsversuchen, die leicht Verletzungen u. s. w. bewirken, ist aus naheliegenden Gründen zu warnen, zumal wir bei unserer heutigen Antisepsis und Technik die Eröffnung der Bauchhöhle nicht mehr so sehr zu fürchten haben. Jedenfalls hoffe ich, durch Mitteilung dieser Methode, welche in allen Fällen chronischer Inversio uteri zum Ziele führen muss, dazu beizutragen, dass die verstümmelnden Operationen bei zeugungsfähigen Frauen gänzlich verdrängt werden.

Litteratur:

1 Handbuch der Gynäkologie von J. Veit.
2. Küstner, Methode konservierender Behandlung der inveterierten Inversio uteri puerp. Centralblatt f. Gyn. 1893. No. 41.
3. Kehrer, Zur conservativ-operativen Behandlung der Inversio uteri. Beiträge zur Geburtshülfe und Gynäk. von A. Hegar.
4. Elis Essen-Möller, Beitrag zur Behandlung der chronischen puerperalen Uterusinversion. Centralblatt f. Gyn. 1898. No. 46.

Bericht.

Neuere Arbeiten über Darmresection und Darmanastomose.

Sammelbericht

Von

Dr. TRANTENROTH.
in Bochum.

(Hierzu 2 Abbildungen.)

Wenn man von der Naht des Darms nach Verletzungen, von der schon im vorigen Jahrhundert durch Littré begründete Colostomie und von den nur vereinzelt gebliebenen Fällen von Resection des Darms, wie sie auch früher schon bei brandigen Brüchen ausgeführt sind, absieht, so ist die eigentliche Magen-Darmchirurgie die Errungen-

schaft der letzten 25—30 Jahre. Es ist natürlich, dass bei einem in so kurzer Zeit mit raschen Schritten zu erstaunlicher Höhe emporgeblühten Zweige der Chirurgie viele neue Ideen aufgetaucht, damit auch neue Bezeichnungen geschaffen und an den alten vielfach Aenderungen vorgenommen sind. Es dürfte daher nicht überflüssig sein, an die Spitze der folgenden litterarischen Uebersicht eine kurze Zusammenstellung der in Betracht kommenden Nomenklatur zu setzen. Ausser Acht gelassen werden sollen hierbei diejenigen Operationen, welche die Herstellung einer neuen Eingangspforte für die Nahrung in solchen Fällen bezwecken, in welchen der natürliche Weg ungangbar geworden (Gastrostomie, Jejunostomie), sowie die, welche den Nahrungsresten da einen Ausweg schaffen, wo die gewöhnliche Passage verlegt ist (Kolostomie), endlich auch die Operationen am untersten Ende des Darms (Amputatio recti etc.). Die wichtigeren der übrigen Magen-Darmoperationen lassen sich unter Zugrundelegen der Bezeichnungen Wölfler's (1) in folgende Gruppen einteilen:

I. Resektionen: a) am Magen, b) am Darm.

II. Enteroanastomosen, nach Wölfler besser als inkomplete (oder partielle) Darmausschaltungen zu bezeichnen; man hat darunter die Herstellung einer Kommunikation zwischen nicht durchtrennten Abschnitten des Intestinaltractus zu verstehen.

a) Gastroenterostomie.

b) Enteroanastomose s. str. (Maisonneuve - v. Hacker'sche Operation).

An diese beiden ersten Hauptgruppen schliessen sich als Unterarten Operationen, welche in einer Kombination von je zwei der eben genannten Operationen bestehen:

1. Kombination von Ia) und IIa), hierher gehören die sog. zweite Billroth'sche Methode der Magenresektion und die Kocher'sche Methode der Magenresektion.

2. Kombination von Ib) und IIb); hierher gehört die Anastomose mit Resection nach Senn und Braun.

3. Kombination von IIa) und IIb), bekannt als Gastroenterostomie mit Enteroanastomose nach Braun-Jaboulay.

III. Komplete (oder totale) Darmausschaltungen (Salzer'sche Operationen), nach Wölfler besser bilaterale Darmausschaltungen genannt, weil zwischen II. und III. noch eine dritte Art von Darmausschaltung zu setzen ist, welche Wölfler als unilaterale Darmausschaltung bezeichnet; sie ist dadurch charakterisiert, dass die Herstellung einer Kommunikation zwischen zwei Darmabschnitten unter Durchtrennung ihres natürlichen Zusammenhangs erfolgt; man hat zu unterscheiden:

a) unilaterale Ausschaltung des Magens (partielle Ausschaltung des Pylorus) nach v. Eiselsberg.

b) unilaterale Ausschaltung des Darmes nach Hakes.

I. a) Mikulicz (2) unterscheidet bei den Resektionen des Magens zwischen der circulären Resektion im Bereich des Pylorus und des

Corpus ventriculi und der Resektion kleiner Stücke der Magenwand, die er als segmentäre und sektoräre Resektion bezeichnet, je nachdem nur ein Segment der Magenwand oder ein grösseres keilförmiges Stück, ein Sektor, reseciert wird; letztere kommt lediglich bei Ulcus ventric. in Betracht. Für die circuläre Resektion stellen die Carcinome das weitaus grösste Kontingent; sie kommt ferner noch in Betracht bei manchen Fällen von Narbenstenose des Pylorus, bei Ulcus aber, bei dem sie früher häufiger gemacht wurde, nach den neusten Auffassungen nur dann, wenn es auf Carcinom verdächtig ist. (Mikulicz.)

Was die Technik der circulären Resektion, die ja meist eine Resektio pylori ist, anlangt, so wird dieselbe auch den neuesten Berichten zufolge von den meisten Operateuren nach der alten klassischen Methode Billroth's ausgeführt, so von Wölfler (1), Mikulicz (3), Czerny (4), Krönlein (5), Lauenstein (6) v. Eiselsberg (7).

Daneben ist aber neuerdings ein Verfahren mehr aufgekommen, welches in der Kombination der Resektion mit Anastomosenbildung besteht. Schon Billroth hatte 1885 wegen eines weit an der grossen Kurvatur hinaufreichenden Carcinoma pylori, welches eine derartig ausgedehnte Resektion des Magens erforderte, dass eine direkte Vereinigung des Magens mit dem Duodenum garnicht oder nur mit bedeutender Spannung der Nähte ausführbar gewesen wäre, zuerst die Gastroenterostomie nach Wölfler ausgeführt, dann das Carcinom exstirpiert und die Schnittenden des Magens und Duodenums vernäht. Diese Modifikation seiner Methode, welche Billroth nur für gewisse Fälle vorgeschlagen hat, möchte Doyen (8) bei allen Kategorien von Resektionsfällen regelmässig angewendet wissen. Auch Lindner (9) wendet diese sog. zweite Billroth'sche Methode regelmässig an. Tucholske (10) führte die Operation in zwei Zeiten aus: er excidierte erst 3 Monate nach der Gastroenterostomie den Pyloruskrebs und vernähte hierauf Duodenum und Magen blind. Für gewisse Fälle, namentlich bei sehr heruntergekommenen Patienten, verdient das Verfahren vielleicht Empfehlung. In ähnlicher Weise wie Billroth verfuhr 1893 Czerny (l. c. S. 299. 303 u. 391): nach Resektion der carcinomatösen Partie erwies sich das Duodenum als sehr dünnwandig und atrophisch, die Spannung erschien ziemlich gross. Da die hintere Wand des Magens sich ziemlich leicht an den absteigenden Schenkel des Duodenum heranbringen liess, wurde dieses mit jener vereinigt. Diese Kombination von Pylorusresektion und Gastroduodenostomie ist von Kocher (11) als typische Operation empfohlen worden: nach Resektion des Tumors wird das Duodenum in die hintere Magenwand eingesetzt und hier durch 2 Reihen fortlaufender Circulärnähte befestigt. Der Vorschlag Kocher's hat von verschiedenen Seiten Nachahmung gefunden, u. a. auch von Zoege v. Manteuffel (12). Indess ist die Zahl der nach der Kocher'schen Methode operierten Fälle zur Zeit noch zu klein — Krumm (105) fand im ganzen 39 Fälle in der Litteratur —, als dass sich ein Urteil darüber abgeben liesse, ob sie vor dem ursprünglichen Billroth'schen Verfahren den Vorzug verdient.

I. b) Für die Resektionen des Darmes liefern neben den tuberculösen und malignen Tumoren die brandigen Brüche und ihre Folge-

zustände immer noch den grössten Teil des Materials. Bezüglich der Stellung, welche die Chirurgen zur primären Darmresektion beim Darmbrand in eingeklemmten Brüchen einnehmen, ist auch heute noch keine Einheit erzielt. Während z. B. Trendelenburg (13) der primären Kunstafteranlage jetzt den Vorzug giebt, für die auch v. Bramann auf dem letzten (27.) Chirurgenkongress plaidiert hat, ist H. Braun (14) von seinem früheren Verfahren, stets den Kunstafter anzulegen, zurückgekommen und sieht jetzt die primäre Darmresektion in den meisten Fällen für die Normalmethode an. Die Wahrheit dürfte auch hier in der Mitte liegen und Bier (15) beizuflichten sein, der nach dem Vorschlage Riedels individualisierend verfährt, indem er bei günstigen Fällen die primäre Resektion, bei verdächtigen den künstlichen After anlegt, um ihn dann an einem der nächsten Tage zu schliessen. — Eine gewisse Erweiterung hat das Gebiet der Indikationen für Darmresektion durch Rydygier (16) und Schede erfahren. Während nach den Lehren Senn's (17) bei Invaginationen des Darmkanals, bei denen die Desinvagination unmöglich, in erster Linie die Anastomose in Anwendung gezogen werden sollte, die Resektion aber nur dann, wenn Gangrän einzutreten drohte, und Czerny (22) in praktischer Anwendung dieser Lehre beim Menschen ein glänzendes Resultat erzielte, hat Rydygier einer ausgedehnteren Ausübung der Resektion des Invaginatum (u. z. von einem Längsschnitt an der Konvexität des Invaginans aus) das Wort geredet. — Bei den strikturierenden Geschwüren des Mastdarms, einer fast ausschliesslich dem weiblichen Geschlecht eigentümlichen Affection, deren chirurgische Behandlung bislang in der Kolotomie bestand, will Schede die Resektion der erkrankten Mastdarmpartie viel häufiger ausgeführt wissen als bisher geschehen, er konnte auf dem 24. Chirurgen-Kongress (1895) bereits über 15 auf diese Weise mit Glück operierte Fälle berichten, von denen 14 definitiv von ihren Leiden befreit sind! —

Auf die Neuerungen in der Technik der Darmresektion soll hier zunächst nicht eingegangen werden, weil dieselben fast sämtlich auch bei den Anastomosen in Betracht kommen, zudem in technischer Hinsicht eine scharfe Trennung der Resektionen von den Anastomosen kaum möglich erscheint. Ist doch gerade in neuerer Zeit nach Darmresektion an Stelle der direkten Verbindung, der circulären Naht der Darmenden, eine Art der Vereinigung aufgekommen, die von den Enteranastomosen entlehnt und von diesen, die ja nach der eben gegebenen Definition unversehrte Kontinuität der Darmschlingen zur Voraussetzung haben, als Anastomose mit Resektion (Enteroanastomose nach Senn und Braun) unterschieden worden ist. Wir sehen also hier am Darm dasselbe sich wiederholen, was wir am Magen bereits bei Besprechung der Kocher'schen Methode kennen gelernt haben: eine Kombination von Resektion und Anastomose. — Es sollen daher die auf die Darmresektionen und -anastomosen bezüglichen technischen Neuerungen später im Zusammenhang besprochen werden.

II. a) Die Indikationsstellung für die Gastroenterostomie hat sich in den letzten Jahren nicht unerheblich verschoben. Zwar ist die alte Indikation, aus der sie — als palliative Operation — von Wölfler

1881 zum ersten Male ausgeführt wurde (nicht exstirpierbares Magencarcinom), ziemlich unverändert bestehen geblieben, dagegen haben sich für ihre Ausführung als curative Operation: beim Ulcus ventriculi und seinen Folgezuständen, wesentlich andere Indikationen ergeben. Während nach der von Mikulicz (2) aufgestellten Statistik bei gutartiger Pylorusstenose und Ulcus ventriculi bis zum Ende des Jahres 1890 von den hierbei in Betracht kommenden Operationen: Resektion, Gastroenterostomie und Pyloroplastik, die Resektion am häufigsten ausgeführt worden war, hat sich seitdem das Verhältnis geradezu umgekehrt, indem die Resektion immer mehr an Boden verloren hat, die beiden anderen Operationen aber, voran die Pyloroplastik, in zunehmender Häufigkeit ausgeführt worden sind. Die Gastroenterostomie hat aber — allerdings unter starker Konkurrenz der Pyloroplastik — nicht dadurch allein zugenommen, dass sie sich auf dem früher der Resektion zugewiesenen Gebiet mehr ausgedehnt hat, sondern auch noch dadurch, dass überhaupt in der Neuzeit die Indikationen für Operationen bei Magenleiden weiter gesteckt und vor allem auch auf das offene Ulcus ventr. ausgedehnt sind. Nachdem von internen Medicinern Cahn (18) zuerst ein seit Jahren von ihm behandeltes Ulcus wegen äusserst heftiger Cardialgieen, Blutungen und starker Abmagerung Lücke zur Operation überwiesen und dieser durch Gastroenterostomie völlige Heilung erzielt hatte, nachdem weiter von Chirurgen Doyen (8) als erster ebenfalls bei einfachem Geschwür mehrfach die Gastroenterostomie mit Erfolg ausgeführt hatte, ist das chronische Magengeschwür in zunehmendem Maasse Gegenstand chirurgischer Eingriffe geworden. Wenn auch die Indikationen, die Doyen aufgestellt hat, viel zu vage und weitgehend sind, so muss doch nach dem heutigen Stande der Wissenschaft die Gastroenterostomie (bezw. Pyloroplastik) ausser bei stenosierender Narbenbildung auch dann noch bei Ulcus als berechtigte Operation angesehen werden, wenn trotz lange fortgesetzter interner Behandlung hochgradige gastralgische und dyspeptische Erscheinungen andauern oder wenn unaufhörliche Blutungen bestehen; ferner nach Rosenheim (19) bei primärer (idiopathischer) Magenerweiterung, wenn regelmässige Spülung bei entsprechender Diät keine Besserung bringt, und eventuell bei hartnäckigen schweren Fällen von Magensaftfluss.

In der Technik der Gastroenterostomie teilen sich bezüglich des Ortes, an dem sie gemacht werden soll, die Chirurgen in 2 Hauptlager: die einen sind der alten Wölfler'schen Methode treu geblieben, machen also die Gastroenterostomia antecolica (anterior), so König (20) Krönlein (5), Hahn (21), der sie möglichst nahe an der Art. coron. und möglichst dem Mesenterialansatz gegenüber macht, Lauenstein (6), der die abführende Schlinge so legt, dass sie ungefähr dem Verlauf des Duodenum parallel liegt: etwas schräg von oben links nach unten rechts, Riedel (23), Schede (24), von letzterem wurde allerdings in einem Teil der Fälle die oberste Jejunumschlinge erst durch eine Oeffnung im Mesocolon gezogen und dann an der vorderen Magenwand befestigt; es ist bemerkenswert, dass seine Todesfälle stets die letzteren Kranken betrafen. — Der Hauptvorzug der Wölfler'schen Methode ist der, dass sie von allen die einfachste ist. — Die Gastroenterostomia retrocolica (posterior) nach v. Hacker bevorzugen: Mikulicz (3),

Czerny (4), v. Eiselsberg (25) letzterer allerdings nur in den Fällen, in welchen der Magen noch nicht zu ausgedehnt infiltriert ist, sich also leicht drehen lässt, für die schweren Fälle empfiehlt er die Wölfler'sche Methode. Aehnlich äussert sich auch Mikulicz.

Ein Uebelstand, der sich, wie Mikulicz (2) mit Recht bemerkt, bei jeder Methode der Gastroenterostomie ereignen kann, ist die Entwicklung eines Circulus vitiosus zwischen Magen und zuführender Jejunumschlinge, wobei sich eine Art von Sporn zwischen Magen und abführender Schlinge bildet. Der Mageninhalt entleert sich infolgedessen statt in den abführenden in den zuführenden Darmschenkel, ins Duodenum. Die Anhänger der v. Hacker'schen Methode behaupten, dass ein Rückfluss von Galle und Ingestis bei ihr viel weniger leicht eintrete als beim Wölfler'schen Verfahren, ausserdem werde bei ihr die Kompression des Colon transv. vermieden. Demgegenüber betont Wölfler, dass die Kompression des Colon auch bei seiner Methode ausgeschlossen sei, wenn die zu inserierende Schlinge nicht unter $^1/_2$ m von der Plica duodeno-jejunalis entfernt genommen werde; dies hat nach Chlumskij (27) auch noch den Vorteil, dass der zuführende Darmteil „eine grössere Kraft entwickeln kann, um die vom Magen aus eindringende Nahrung in den abführenden Schenkel zu treiben: je kürzer der Darmschenkel, desto geringer der Widerstand, den er dem antiperistaltisch eindringenden Mageninhalt entgegensetzt". Ferner legt Wölfler ein grosses Gewicht darauf, dass die abführende Schlinge in der Richtung der Magenperistaltik angelegt werde, und rät, das zuführende Rohr mittelst einiger Nähte in vertikaler Richtung an der vorderen Magenwand zu fixieren: dadurch soll sowohl die Spornbildung verhindert als auch einem allzu profusen Gallenzufluss mit Erfolg gesteuert werden können.

Das einzig sichere Mittel, den Circulus vitiosus zu verhindern, scheint die von Braun (26) empfohlene Kombination der Gastroenterostomie mit Anastomose zwischen den beiden Jejunumschenkeln zu sein. Ausgehend von der Anschauung, dass motorische Schwäche des Magens zur Spornbildung disponiere, rät Mikulicz, da, wo man bei ausgesprochener Magenatonie die Gastroenterostomie auszuführen genötigt ist, dieselbe von vornherein mit der Enteroanastomose (nach Braun-Jaboulay) zu kombinieren.

Eine prinzipielle Abweichung von den üblichen Verfahren der Gastroenterostomie stellt die von Roux (28) geübte Methode der „Gastroentérostomie rétrocolique postérieure en Y" dar, indem bei derselben die Jejunumschlinge durchtrennt wird: das untere Ende derselben wird sodann in den tiefsten Teil des Magens und ca. 20 cm weiter unterhalb das obere Ende in das untere seitlich eingepflanzt. Aehnlich ist auch die neueste Methode der Gastroenterostomie von Doyen (29).

Eine ausführliche kritische Würdigung der wichtigeren von den zahlreichen für die Gastroenterostomie erdachten Operationsverfahren findet sich in der Arbeit von Chlumskij (27) aus der Klinik Mikulicz; dieselbe enthält auch wertvolle statistische Zusammenstellungen. Aus den letzeren verdient hier hervorgehoben zu werden, dass Frauen die Operation viel leichter überstehen als Männer: „von 216 operierten

Männern starben 96; von 176 operierten Frauen nur 57, also 20 pCt. weniger."

II. b) Die Anastomose von Darm zu Darm, die eigentliche Enteroanastomose, ist schon 1852 von Maisonneuve erfunden, aber, infolge des ungünstigen Ausgangs der beiden von ihm operierten Fälle, zunächst wieder in Vergessenheit geraten und erst seit ihrer glücklichen Durchführung durch v. Hacker im Jahre 1882 zu allgemeiner Anerkennung gelangt. Diese Operation ermöglicht es, in den Fällen, wo die Darmresektion nicht ausgeführt werden kann, doch noch die Uebelstände eines Kunstafters zu umgehen. Sie bezweckt teils die Herstellung einer neuen Kotpassage, wenn die natürliche verlegt ist, teils die Ableitung der Kotcirculation von einer erkrankten Darmpartie, um dadurch günstigere Heilungsbedingungen zu schaffen; und in der That liegen ziemlich zahlreiche Beobachtungen vor, denen zufolge nach der Enteroanastomose grössere Geschwülste sich verkleinert haben, wohl auch gar vollständig verschwunden sind, in anderen Fällen vorher inoperable Tumoren exstirpirbar geworden sind (vergl. v. Eiselsberg, 7, 34). Vor allem bei tuberculösen Prozessen am Darm, Tumoren wie Geschwüren, in erster Linie bei den sogen. tuberculösen Ileocöcaltumoren, hat man sehr günstigen Einfluss von der inkompleten Darmausschaltung gesehen, wie u. a. Marwedel (30) und Schiller (22) berichten, vor allem aber aus der umfangreichen Arbeit Conrath's (31) hervorgeht. — Aber gerade die Fälle, in welchen von der Enteroanastomose ein heilender Einfluss auf ein erkranktes Darmstück erhofft wurde, legten den Wunsch nahe, die hier schädliche, aber durch die Operation, wenn auch verminderte, doch nicht ganz aufgehobene Kotpassage durch das (partiell) ausgeschaltete Darmstück gänzlich zu beseitigen. Chaput (32) hatte zu dem Zwecke empfohlen, den ab- und zuführenden Schenkel der ausgeschalteten Schlinge durch einen Streifen Jodoformgaze abzubinden, und auf diese Weise einen Fall von Kotfistel rasch zur Heilung gebracht. In der vollkommensten Weise wird diese Idee verwirklicht durch die folgende Operationsmethode, deren praktische Ausführung auf den zahlreichen Tierexperimenten Salzers (1891—92) basiert.

III. Die komplette Ausschaltung einer Darmschlinge nach Salzer besteht darin, dass man sie an beiden Enden vom übrigen Darm gänzlich abtrennt. Die Vorteile, die man hierdurch erzielt, sind wesentlich drei: 1) Fortfall weiterer Irritationen des erkrankten Darmstücks durch Darminhalt, 2) Aufhören der Entleerung pathologischer Sekretionsprodukte in den gesunden Darm, 3) Möglichkeit einer direkten Behandlung des kranken Darms durch Einnähen der Enden in die Bauchwunde. — Daraus ergiebt sich, dass — wie schon v. Hacker (33) hervorhob, dessen Standpunkt im wesentlichen auch Czerny (30) teilt — die totale Ausschaltung vor der partiellen durch Enteroanastomose in allen Fällen den Vorzug verdient, „wo es sich um Stenosen entzündlichen Charakters mit noch bestehender Eiterung oder Fistelbildung handelt." Im Uebrigen wird man da, wo man in der Wahl zwischen beiden Operationen schwankend ist, gut thun, sich an den Rat v. Eiselsberg's (35) zu halten, und bei schwachen Patienten lieber zunächst die partielle Darmausschaltung ausführen, um eventuell die

immerhin kompliciertere totale Ausschaltung, falls sich die partielle als unzulänglich erweist, einer zweiten Operation vorzubehalten. —

Ueber die möglichen und bisher geübten Operationsverfahren giebt die folgende Einteilung nach v. Eiselsberg (34) eine gute Uebersicht.

1. Ausschaltung mit Anlegung von proximaler und distaler Fistel.
2. Ausschaltung mit proximaler Fistel.
3. Ausschaltung mit distaler Fistel.
4. Ausschaltung mit Verwendung schon bestehender Fistel und
   a) einfacher Schliessung beider Enden,
   b) ringförmiger Zusammennähung.
5. Schliessung der proximalen und distalen Endöffnung und Anlegung einer neuen Fistel.
6. Ausschaltung mit vollkommener Abschliessung und Versenkung in den Bauch.

Die letztgenannte Modifikation ist bisher nur viermal: von Baracz (36), Obaliński (37), Funke (38) und Friele (39), ausgeführt, und hat sich aus ihren Beobachtungen sowie aus der Diskussion zwischen Obaliński (41) und Reichel (40) ergeben, dass die totale Occlussion des ausgeschalteten Darms nur beim Dickdarm zulässig, aber selbst hier nicht ganz ungefährlich ist, wie der Fall Obaliński's (42) gelehrt hat, in welchem sich noch nach 3 Jahren eine eitrig-jauchige Entzündung des ausgeschalteten Darmstücks mit schweren Allgemeinerscheinungen entwickelte und zu nachträglicher Entfernung des Darmstücks nötigte. Will man die totale Occlusion machen, so ist es wohl am zweckmässigsten, wie Wiesinger (43) zu verfahren, der die Occlusion erst sekundär vornahm, nachdem die Sekretion aus der anfangs gelassenen Fistel aufgehört hatte.

Aus der Kasuistik, welche bis jetzt etwa 2 Dutzend Fälle umfasst, — darunter nicht weniger als 12 Fälle von v. Eiselsberg (44) — sollen drei wegen ihres speziellen gynäkologischen Interesses hier kurz referiert werden. Narath (45) behandelte eine nach Frühgeburt mit fieberhaftem Wochenbett entstandene Jejuno- und Ileovaginalfistel mit Darmausschaltung (unter Offenlassen beider Enden) und erzielte dabei einen schönen Erfolg (unter Zuhülfenahme verschiedener anderer therapeutischer Maasnahmen hatten sich nach ca. $1^1/_4$ Jahren die beiden Dünndarmscheidenfisteln geschlossen). Seinem Vorgange folgend schaltete v. Erlach (46) bei Anus ileovaginalis die 30 cm lange am Recidiv eines Portiocarcinoms fixierte Ileumschlinge mit Einnähen des proximalen Darmstücks in den unteren Wundwinkel der Bauchwunde aus und erhielt die Pat. noch 10 Monate am Leben. Endlich teilt v. Eiselsberg (35) einen Fall mit, in welchem nach intraperitonealer Versorgung eines Uterusfibromstumpfes (nach Kleeberg-Olshausen) eine Kotfistel entstanden war. Durch Ausschaltung einer Dünndarmschlinge wurde nur teilweiser Erfolg erzielt, weil, wie sich später ergab, auch noch eine Kommunikation mit der Flexur bestand; nach der $1^1/_2$ Jahre später vorgenommenen zweiten Laparotomie starb die Pat. an Peritonitis.

Die unilaterale Ausschaltung des Magens wurde durch v. Eiselsberg (7, 25) für inoperabele Pyloruskrebse mit starken Schmerzen oder Blutungen, bei welchen die einfache Gastrojejunostomie zur Beseitigung der Beschwerden vielfach nicht ausreicht, empfohlen und in der Weise ausgeführt, dass er den Magen proximal vom Carcinom durchtrennte, beide Magenschnittflächen blind abnähte und nun die Gastroenterostomie anschloss. Die Operation ist aber nur bei gutem Kräftezustand des Pat. erlaubt.

Die unilaterale Ausschaltung des Darms ist schon 1861 von Haken (47) in einigen Experimenten an Tieren geprüft worden. H. durchschnitt eine Dünndarmschlinge quer, implantierte das zuführende Ende in das Colon und verschloss dass abführende durch die Naht. Am Menschen wurde sie von Steinthal (48) ausgeführt wegen einer nach (tuberkulöser) Perityphlitis entstandenen Blinddarmfistel: Einpflanzung der querdurchschnittenen Dünndarmschlinge ins Colon asc., Versenkung des distalen Endes des Blinddarms, nachdem es invaginiert und durch doppelte Seidennaht geschlossen war; der Pat. starb plötzlich am 5. Tage an Chloroformvergiftung.

(Schluss im nächsten Heft.)

Im Bericht über „Russische Litteratur von Dr. Kannegiesser" (diese Monatsschrift Bd. VIII. S. 678.) ist der Name No. 27. Sehlapoberski nicht Schlafoberski.

Tagesnachrichten und Notizen.

Die militärmedicinische Academie zu St. Petersburg beging am 30. December die Hundertjahrfeier ihrer Begründung. Die erst 1819 gestiftete St. Petersburger Universität besitzt keine medicinische Facultät. Deren Stelle vertritt die militär-medicinische Academie, doch ohne freien Zugang der Studirenden. Dem entsprechend besitzt die Academie auch Lehrinstitute und eine ordentliche Professur für Geburtshülfe und Gynäkologie, welche jetzt von Lebedeff bekleidet wird, sowie 10 Docenten für dieses Fach.

Aus dieser Schule ist die Mehrzahl der russischen Gynäkologen hervorgegangen und zwar zuletzt als Schüler des jüngst verstorbenen Slaviansky. Von ihnen ist Ott jetzt als Professor an dem kaiserlich klinischen Institut der Grossfürstin Helene Paulowna, als Leibarzt der Kaiserin und Inspekteur aller geburtshülflichen Anstalten des Reiches angestellt.

Von Berlin sind zu der Feier die Herren Waldeyer, z. Z. Rector magnificus, und von Bergmann delegirt. —

Wie wir soeben, bei Abschluss des Heftes, noch hören, sind zu Ehrenmitgliedern der Petersburger militair-medicinischen Academie unter Anderen ernannt: der Herzog Karl Theodor in Baiern, Generalstabsarzt der Armee Dr. v. Coler, sowie die Professoren Waldeyer-Berlin, v. Bergmann-Berlin, v. Recklinghausen-Strassburg, Kühne-Heidelberg, Flügge-Breslau, Stieda-Königsberg und Schwalbe-Strassburg.

Die Abhaltung einer Serie von 6 Vorträgen über **„Teratologie und antenatale Pathologie“** wird von Dr. J. W. Ballantyne, Docent der Geburtshülfe und Gynäkologie an der Medicinschule für Frauen in Edinburgh, dem bekannten Specialforscher auf diesem Gebiete, für welches er sogar eine eigene Zeitschrift, „Teratology“ herausgibt, durch ein besonderes Circular, das auch wir erhielten, eingeladen.

Wir wollen die Inhaltsangabe dieser eigenartigen Vorträge, die vom 3. Febr. ab wöchentlich einmal stattfinden, hier folgen lassen, um anzuregen, sie allenfalls zu besuchen.

1. Zweck, Bedeutung und Wichtigkeit einer antenatalen („vorgeburtlichen“) Pathologie, einschliesslich der Teratologie, und ihre Beziehung zur neonatalen und postnatalen Pathologie, sowie zu anderen Zweigen der biologischen und medicinischen Wissenschaft.

2. Die Pathologie des Foetus; foetale Erkrankungen, beeinflusst durch die intrauterine Umgebung. Factor der Placenta. Factor des Embryo. Diagnose.

3. Die Pathologie des Embryo; Teratologie: Missbildungen des Embryo und Monstrositäten, beeinflusst durch die Physiologie des Embryo. Factor des Amnion, prae-embryonischer Factor des Keimes, Classification und Diagnose.

4. Teratogenese oder Ursachen der Monstrositäten und Missbildungen; die letzten Ursachen und die Wirkungsweise der Ursachen der teratologischen Phänomene. Experimentelle Teratogenie.

5. Die Pathologie des Keimes. Diplo-Teratologie; der intraconceptionelle Factor in der Teratologie; der praeconceptionelle Factor oder die Erblichkeit von Krankheiten und Verbildungen.

6. Antenatale Behandlung. Möglichkeiten und Wahrscheinlichkeiten, Lösung der Probleme. Behandlung des Foetus, des Embryo, des Keimes.

Personalien.

Dr. H. Briggs wurde an Stelle des verstorbenen Professor John Wallace zum Professor der Geburtshülfe und Gynäkologie am University College in Liverpool ernannt.

Dr. Fr. Villa hat sich für Geburtshülfe und Gynäkologie an der Universität Pavia habilitirt.

Vereins- und Litteraturbeilage.

I.

Original-Sitzungsberichte

aus

geburtshülflich-gynaekologischen Gesellschaften.

I. Italienische Gesellschaft für Geburtshülfe und Gynaekologie.

V. Jahresversammlung. Turin, 3.—6. Oktober 1898.

Vorsitz: Prof. Tibone (Turin).

II. Sitzungstag.

Pinzani: Ueber die Walcher'sche Hängelage.

Der Grad von Verlängerung, den die C. v. erreichen kann, wurde durch Untersuchung an der Lebenden und an Leichen studiert. — Eine erste Serie betrifft 16 Puerperae. Wenige Tage nach der Niederkunft wurde der Baudelocque gemessen in Seitenlage der Frau und indem nacheinander die unteren Extremitäten in halbe Beugestellung, in natürliche Extension und in Extension mit forciert nach hinten gestreckten Oberschenkeln gebracht wurden. — Es ergab sich, dass der Baudelocque jeweils zunahm.

Eine zweite Serie betraf 45 Frauen, zum grössten Teil Puerperae, zum kleineren Hochschwangere. Bei ihnen wurde mittelst des Fingers die C. d. gemessen in Steinschnittlage, in Steissrückenlage, in Hängelage der unteren Extremitäten mit Unterstützung der Füsse, und in Walcher'scher Lage. Auch hier wurde eine progressive Verlängerung der Conjugata gefunden. —

Eine dritte Untersuchungsserie betraf zwei weibliche Leichen, die in den letztgenannten vier Stellungen untersucht wurden. Die Resultate waren dieselben, jedoch weniger deutlich ausgeprägt, was durch Leichenstarre erklärt wird.

Pinzani kommt zu folgenden Schlussfolgerungen:

1. Das Mehr, das man an der C. erhält, ist grösser, wenn man die Frau von der Steissrückenlage in die Walcher'sche, als wenn man sie von der Steinschnitt- in die Steissrückenlage bringt.

2. Bei fehlerhaften Becken ist dieser Gewinn im Durchschnitt um 2 mm grösser.

3. Die Zunahme der C. ist von Fall zu Fall sehr verschieden.

4. Das Mehr ist an der Lebenden im Durchschnitt reichlich 9 mm, wenn man die Frau aus der Steinschnittlage in die Walcher'sche bringt, während es im Durchschnitt 7 mm beträgt, wenn man sie aus der Rückenlage in die Walcher'sche bringt.

Nur bei Beckenfehlern des Becken-Eingangs, hauptsächlich beim platten und dem allgemein verengten Becken, ist aus der Walcher'schen Lage Vorteil zu ziehen. So werden in manchen Fällen Zange und Wendung unnötig, und die Grenzen der künstlichen Frühgeburt eingeengt werden; die Symphyseotomie wird seltener in Betracht kommen, besonders wenn der Grad des Beckenfehlers sich der oberen für diese Operation gezogenen Grenze nähert. Die Indikation für Zange und Wendung wird häufiger, die Extraktion an den Füssen bei vorliegendem Steiss, wie auch die Zangenextraktion oder die Wendung oder endlich auch die Geburt nach ausgeführter Symphyseotomie wird leichter werden. Da jedoch die erreichte Verlängerung der Conjugata nicht immer konstant ist, so lässt sich nicht im allgemeinen der im einzelnen Fall zu erreichende Gewinn feststellen.

Endlich wird noch ein weiterer Vorteil berührt, welcher den Damm betrifft: in Walcher'scher Lage werden bei Anwendung der Achsenzugzange die Branchen gehindert, die hintere Kommissur zu dehnen und zu verletzen.

Pestalozza bestätigt die vom Vorredner behauptete Priorität Walcher's. — Besonders beachtenswert ist die von Pinzani hervorgehobene Verlängerung des queren Durchmessers im Beckeneingang. Die beiden Fragen, welche Bewegung die Ossa iliaca an dem Kreuzbein bei unverletztem Becken ausführen, und welche sie bei gespaltenem Becken, d. h. nach der Symphyseotomie, ausführen, können nicht voneinander getrennt werden. Diese Bewegung selbst zerfällt in 3 Momente: Senkung, Vorwärtsbewegung und Auseinanderweichen der Ossa pubis. Von diesen 3 sind bei unverletztem Becken die beiden letzteren nicht möglich, finden aber ihren Ausdruck in einer forcierten Spannung der Lig. pubica. So erklärt P. einen von ihm beobachteten Fall von Ruptur der Symphyse während einer Zangenextraktion bei mässiger Kraftanwendung.

Mangiagalli ist von dem Nutzen der Walcher'schen Lage überzeugt. Er weist auf die kürzlich erschienene Arbeit von Huppert hin, aus der hervorgeht, dass auf 28 Fälle von schweren Beckenfehlern man bei 18 eine spontane Geburt mit der Walcher'schen Hängelage erhielt. — Als eigene Beobachtung citiert er, dass er allein in diesem Jahr 7 Fälle von Beckenfehlern hatte mit C. v. von 75—85 mm, unter denen 4 Fälle für die Vorzüge der Walcher'schen Lage absolut beweisend waren. M. glaubt, dass letztere die Indikation zur Symphyseotomie beschränken, die zur Zange und zur künstlichen Frühgeburt aufrecht erhalten oder erweitern wird.

La Torre betont die Priorität von Scipione Mercurio und Sebastiano Melli; mit Unrecht werde sie Walcher zugemessen; dieser habe nur in wissenschaftlicher Weise das von dem Italiener Mercurio schon 1595 angeratene Mittel angewendet.

Calderini kommt auf die Konstatierung der Thatsache zurück, dass wie die Hängelage sich gut dazu eignet, den Beckeneingang zu erweitern, so die Steinschnittlage dazu angethan ist, den Beckenausgang zu vergrössern. Er bestätigt dieses Resultat durch eigene Untersuchungen. Der Grund ist folgender: Die zwei Oberflächen, die hintere der Symphyse und die vordere des Kreuzbeins, sind in Steissrückenlage fast parallel; sie werden in Walcher'scher Lage nach unten konvergent, nach oben in der Steinschnitt-

lage. Man muss daher im Anfang — im Fall der Extraktion an den Füssen — in Walcher'scher Lage ziehen und darnach in Steinschnittlage. Um eine Kompression des kindlichen Schädels zu vermeiden, darf man jedoch nicht zu schnell von der einen zur andern Lage übergehen.

Pinzani (Schlusswort). Es ist nicht unbedingt möglich, in Gestalt und Wesen die von Mercurio geschilderte Lage mit der Walcher'schen identisch zu erklären.

Pasquali: Bemerkungen über die Therapie der Uterusfibrome. In vielen Fällen genügt zur Verminderung der Menorrhagieen die innere Behandlung. Eine grosse Anzahl von Myofibromen besteht während des ganzen Geschlechtslebens, ohne wesentliche Gefahr zu bringen. In solchen Fällen wäre die Erprobung der Organotherapie an Stelle der radicalen Behandlung nützlich, gemäss der Erfolge, die von ersterer aus Amerika berichtet werden.

P. führt mit Vorliebe, anstatt der supravaginalen Amputation, die totale Exstirpation des Uterus aus. In einem Fall, in dem er nach Zweifel operierte, fiel die Pat., die vollkommen hergestellt gewesen, im vergangenen Jahr, 7 Jahre nach der Operation, einem auf dem zurückgebliebenen Collum entstandenen Epitheliom zum Opfer, nachdem sie erst in bereits inoperablem Zustand in P.'s Klinik gekommen.

Zur Wiedervereinigung des Peritoneums nach der Entfernung von Tumor und Uterus umschneidet er das erstere in der Weise, dass ein von der Basis des Lig. lat. ausgehender nach oben konvexer Lappen entsteht, der sodann zur Schliessung der Peritonealhöhle verwendet wird.

III. Sitzungstag.

Chiarleoni: Ueber Colpotomie. Der Name „Colpocoeliotomie" wäre angemessener. Die Priorität gehört Byford (1888) an.

In seiner Klinik in Palermo hat Ch. die Operation in den letzten 4 Jahren 90 mal ausgeführt; 30 mal wegen Rücklagerungen des Uterus (30 Heilungen); 18 mal, ebenfalls mit vollkommenem Erfolg, wegen peritonealer Ergüsse verschiedener Natur; 16 mal zur Entfernung ovarieller oder Tuben-Cysten (1 Todesfall); 20 mal bei Tubenerkrankung; 6 mal wegen kleiner Fibrome des Uterus oder des Lig. latum.

Beide Arten, die Colpotomia anter. und post., haben ihre besonderen Indikationen und Ref. glaubt, dass diejenigen sich auf falschem Wege befinden, die der einen den Vorzug vor den anderen zu geben trachten.

1. Bei den 30 wegen Rücklagerung des Uterus ausgeführten Operationen machte er 25 mal die Kolpopexis, 3 mal mit Ovariotomie, 5 mal mit Curettement und Cervixamputation verbunden. Keinerlei Komplikationen, und das Ziel wurde jedesmal erreicht, auch dann, wenn — wie in den übrigen 5 Fällen — es sich bei der Colpotomia posterior darum handelte, dem Uterus seine Beweglichkeit wiederzugeben, indem man ihn aus starken Adhäsionen loslöste. Hierbei konnte Ref. die von Dührssen zur Bekämpfung der Hämorrhagie bei Loslösung der Verwachsungen empfohlene Hysterektomie stets entbehren, indem er der Blutung mit einem geeignet angelegten Tampon Herr wurde.

Ueber den gegenwärtigen Zustand dieser 30 Operierten kann Ref. nichts sagen, da sie sich der Beobachtung entzogen haben.

2. Mit grosser Leichtigkeit kann man, wenn die Kolpotomie zwecks Entleerung seröser oder eitriger Ergüsse im Douglas gemacht wurde, komplementäre Adnexoperationen ausführen, die so häufig notwendig sind.

Die Fälle von Hämatocele bei Tubargravidität, die Ch. sah, nötigen ihn zu der Forderung, nach gesicherter Diagnose operativ einzugreifen; in solchen Fällen ist übrigens die Laparotomie der Colpotomie vorzuziehen.

3. Die Entfernung von cystischen Eierstockstumoren per vaginam (vom Ref. 16 mal ausgeführt) sollte nur dann gemacht werden, wenn es sich um Tumoren unter Orangengrösse handelt. Nur in Ausnahmefällen (unilokuläre oder paucilokuläre Cysten ohne Adhärenzen oder mit nur wenigen Adhärenzen mit dem Epiploon) würden mittelst der Colpotomie auch grössere Tumoren zu entfernen sein. In anderen Fällen ist der abdominale Weg angezeigt.

4. Bei Besprechung der Chirurgie der Adnexentzündungen wendet sich Ref. scharf gegen die, die hier zu leicht die Kastration vornehmen.

Mit der Colpotomia post. lässt sich leichter die Entfernung des Uterus vermeiden, welche zuweilen infolge der Blutung bei Loslösung von accessorischen tuboovariellen Säcken notwendig wird, wenn man die Colpotomia anter. ausführt.

Beim Operieren muss sehr darauf Rücksicht genommen werden, ob der aus den Adnexen stammende Eiter auf eine akute oder chronische Natur des Leidens schliessen lässt. Im ersten Falle führte Ch. die einfache Spaltung aus; die totale Kastration blieb nur als Ultima ratio zurück.

5. 17 mal versuchte Vortr. die Colpotomie zur Ausschälung von Fibromyomen aus dem Uterus; hierbei musste 11 mal zur Hysterektomie gegriffen werden, nur in 6 Fällen war es möglich, nach Entfernung der Neubildungen den Uterus in situ zu belassen. Das Fibrom sollte nicht die Grösse eines fötalen Kopfes im VII. Monat überschreiten und sein Charakter als subseröses muss sichergestellt sein. — Trotz der genauesten objektiven Untersuchung hat man während der Operation doch häufig Befunde, die zur uterinen Kastration nötigen.

Was die Operationsmethode anlangt, so wird diese häufig durch Sitz und Art der Läsion bestimmt. Für die Colpotomia posterior wird ein medianer anteroposteriorer Schnitt angezeigt sein bei akuten Ergüssen in den Douglas'schen Raum oder in die Tuben; der transversale Schnitt dagegen bei ovariellen oder uterinen Tumoren, bei rückwärtigen Adhäsionen des deviierten Uterus und bei Salpingektomie. —, Ref. zieht einen grossen transversalen Einschnitt, der 2—3 Finger einzuführen gestattet (Pichevin), und den Mackenrodt'schen dem Dührssen'schen vor.

Bei der Colpotomia anterior operiert man leichter und gewinnt mehr Raum, was besonders für die Therapie der Adnexerkrankungen von Nutzen ist.

Bossi operierte 3 mal per abdomen, 2 mal per vaginam bei Hämatocelen infolge extrauteriner Gravidität. Er fand in den letzten beiden Fällen die Operation mühsam und schwierig und zieht deshalb die Laparotomie vor, so oft keine Gegenanzeige zur Chloroformnarkose besteht und die Adhäsionen nicht zu feste sind.

Bergesio bringt eine Statistik von 410 Adnexoperationen, darunter 220 Colpotomien. Auf Grund derselben erklärt er sich für die Colpotomie.

Mangiagalli ist bei einer Statistik von über 1000 Laparotomien ein immer entschiedenerer Anhänger des abdominellen Eingriffs geworden. Dem vaginalen Wege sind als besondere Indikationen vorzubehalten: 1. Adhäsionen im kleinen Becken, besonders die den Uterus in Retroflexion festhaltenden; 2. Blutergüsse ins Peritoneum: 3 Ascites; 4. Eiteransammlungen im Peritoneum; 5. Abtragung kleiner Fibrome des Uterus.

Der Vaginofixation ist die Hysteropexis auf abdominellem Wege vorzuziehen, welche M. bessere Resultate gab. Auch bei Adhäsionen im kleinen Becken, wenn diese die Ovarien und Tuben umgeben und sie an die Beckenwand heften, bevorzugt er die Laparotomie; durch diese konnte er die kranken Teile öfters erhalten, wo sie der Kolpotomie hätten geopfert werden müssen. Bei Blutergüssen aus alten Extrauterinschwangerschaften sowie bei infektiösen Ansammlungen ist die Kolpotomie zu wählen.

Bei bestehender oder frischer Hämorrhagie ist die Laparotomie zweckmässiger. Bei Uterusfibromen ist der konservative Wert der Colpotomie = 0, wenn nicht der Tumor gestielt, sehr klein und der Uterus in Retroflexion ist. Bei Ergüssen in die Tuben ist die Colpotomie vorzuziehen, wenn der Sack einseitig ist, der Vagina aufliegt und virulenten Inhalt führt.

Fabbri findet, dass bei akuten entzündlichen Ansammlungen die einfache Punktion gute Resultate geben kann und daher die breite Eröffnung nicht an deren Stelle gesetzt zu werden braucht. Mit der Punktion, der eine geeignete Ausspülung zu folgen hat, vermeidet man sicher die Infektion der Peritonealhöhle. Bei abgekapselter akuter Peritonitis kann diese einfache Therapie auch vollständige Heilung erzielen, wie F. in einem Fall sah. —

Er tadelt die starke Luxierung des Uterus zur Entfernung gewisser Fibrome durch Colpotomie und hält in solchen Fällen die Laparotomie für geeigneter.

Truzzi hat für die Colpotomia anter. eine nach oben konvexe Schnittführung. — Bei Adnexerkrankungen hat er von der Laparotomie bessere Erfolge gesehen. —

Acconci und Marocco reden dem vaginalen Eingriff das Wort.

Pinzani musste bei einer Vpara den Kaiserschnitt ausführen, an der früher nach Czerny-Leopold die Ventrofixation vorgenommen worden war; die Nähte waren unterhalb der intertubaren Linie angelegt. Der fixierte schwangere Uterus war in der Weise dislociert, dass die Cervix nach hinten oben über dem Promontorium stand.

Pasquali hat die Uterusfixation seit 1885 nach der Methode Olshausen-Sänger vorgenommen und hat niemals, bei vielen Fällen späterer Schwangerschaft, Geburtshindernisse gesehen.

Mangiagalli vereinigt bei der Hysteropexis nur das viscerale Peritoneum mit dem parietalen mittelst nicht mehr als 3 Nähten, immer unterhalb der Insertion der Lig. rotunda. Die bleibend guten Resultate führt er auf die Anwendung von Seidensuturen zurück. — Er sah bei seinen Operierten niemals Dystokieen.

Morisani operiert wie Mangiagalli, mit ebenfalls guten Resultaten.

IV. Sitzungstag.

Guzzoni degli Ancarani: Ueber Dystokie nach medianer Kolporrhaphie.

G. führte 1891 eine Hysteropexis wegen totalen Uterusprolapses aus; kurz darauf trat ein Recidiv auf. Vor 3 Jahren machte er die mediane Kolporrhaphie. Im vergangenen Jahr trat Pat. als Schwangere wieder in seine Klinik ein. Das mediane Septum war bedeutend verdickt und verbreitert, die dadurch entstandenen beiden seitlichen Eingänge in die Vagina gestatteten die Einführung des Fingers nicht. Dabei bestand Querlage, die nicht korrigiert werden konnte.

Zur Vollendung der Geburt war Chloroformierung und blutige Durchtrennung des Septums notwendig.

G. hält den seltenen Vorgang für einen Beweis des Vorzuges der medianen Kolporrhaphie, die jedoch erst nach eingetretener Menopause vorgenommen werden sollte.

Mangiagalli hatte in 2 Fällen Gelegenheit, die Ureteren auf weite Strecken isolieren zu müssen. Mit einiger Besorgnis liess er dieselben in situ, indem er nur eine abdominelle Drainage anlegte, um der Eventualität vorzubeugen, dass durch etwa geschehene Läsionen der Ureteren Urin ausfliessen könne. In beiden Fällen war die Heilung eine vollständige.

Pestalozza hat ebenfalls in einem Fall den Ureter 25 cm lang isolieren müssen, ohne jeden Schaden für die Operierte

E. Tridondani: Beitrag zum Studium der Histogenese und Pathogenese der Uterus-Fibromyome.

T. hat Folgendes gefunden:

1. Die Uterusfibromyome nehmen ihren Ursprung von der Tunica muscularis kleiner uteriner Arterien, die man deutlich in der reichlich mit elastischen Fasern durchsetzten Gewebszone unterscheidet, die um den neoplastischen Kern gelagert ist. Das Wachstum des letzteren geschieht durch Anlagerung neuer Muskelschichten, welche aus jenen peripher gelegenen Gefässen stammen.

2. Diese Neubildung ist kein Produkt irritativer oder entzündlicher Prozesse, noch ein Derivat proliferierender kongenitaler Keime, sondern ein pathologischer Ausdruck der formativen Thätigkeit, die dem Genitalsystem innewohnt und im Uterus zum deutlichsten Ausdruck gelangt.

Bordé: Ein Fall von Spontanruptur des Uterus während der Schwangerschaft. Die demonstrierten mikroskopischen Präparate zeigen eine Degeneration des Uterusgewebes in der Höhe des unteren Uterinsegmentes (dort, wo die Ruptur stattfand) und eine fibröse Infiltration des Gewebes des Orificium externum, welches unelastisch war und keinerlei Dilatation vorwies. Die Ruptur fand spontan nach oder während einer von erfahrener Hand vorgenommenen Vaginalspülung statt. Der Tod erfolgte nach 3 oder 4 Tagen; die Diagnose zu stellen hatte man erst Gelegenheit, als es zu einem operativen Eingriff bereits zu spät war. Die Vaginalspülung kann nicht die Ursache der Ruptur, höchstens deren indirekter Anlass gewesen sein, indem durch Reflex

eine stärker als gewöhnlich ausgesprochene Uteruskontraktion hervorgerufen wurde.

P. Robecchi: Eine spezielle Indikation zur Unterbrechung der Schwangerschaft. Es handelte sich um eine seit 2 Monaten an schwerer Arthritis mit Unbeweglichkeit des linken Kniegelenkes (wahrscheinlich auf gonorrhoischer Basis) leidenden Gravida, bei der alle internen Mittel fruchtlos blieben. Auf Vorschlag von Prof. Tibone wurde die Frühgeburt eingeleitet (lebendes Kind), worauf die Pat. nach 20tägigem Wochenbett im Vollbesitz der Beweglichkeit des Kniegelenkes die Klinik verliess. Es waren keinerlei Schmerzen mehr vorhanden. Nach einem Monat konnte die vollständige Wiederherstellung von neuem konstatiert werden.

G. Raineri: Unstillbares Erbrechen bei Nichtschwangeren. In einem solchen Fall führte R. nach vergeblichen Versuchen mit anderweitiger Therapie die Amputation der Cervix aus, welche verdickt und verlängert war. Das Erbrechen schwand, die Patientin wurde völlig wiederhergestellt.

La Torre hat in ähnlichen Fällen vom Ichthyol gute Resultate gesehen, doch immer nur im Anfangsstadium der Erkrankung.

Spinelli: Eine neue Methode zur Einleitung der künstlichen Frühgeburt.

Der Zeigefinger wird in den (bei Iparis zuvor dilatierten) Cervikalkanal eingeführt bis über den inneren Muttermund hinauf; die Eihäute werden, soweit der Finger reicht, abgelöst und ein Gazestreifen mit Ichthyolglycerin zwischen Eihäute und die Uteruswandung eingeschoben. Der Muttermund wird zu diesem Zweck natürlich mittelst Zange angehakt und der Uterus nach unten gezogen. Dieser Prozedur wird eine Vaginaltamponade angeschlossen. Die Geburt pflegt innerhalb von 10 Stunden einzutreten.

Pinzani fragt, ob S. niemals Glycerinvergiftung beobachtete.

Spinelli erwidert, dass er nie irgendwelche Zeichen von Vergiftung wahrgenommen hat.

Truzzi: Ein seltener Fall von Enuresis, auf gynäkologischem Wege geheilt.

Die Patientin litt seit ihrer Kindheit an Enuresis nocturna, welche während der Menses, sowie bei allen den Abdominaldruck erhöhenden Gelegenheiten zunahm. Es fand sich die vordere Vaginalwand gespannt und von spärlicher Gewebsmasse infolge mangelhafter kongenitaler Entwickelung. Auch der Uterus zeigte sich hypoplastisch und retrovertiert. T. versuchte alle medizinischen Behandlungen, auch die Methoden von Braxton Hicks und Sims umsonst. — Er kam nun auf die Vermutung, dass die Enuresis wirklich mit der Hypoplasie der vorderen Vaginalwand und der Uterusdeviation zusammenhänge und führte die Laparo-Hysteropexis nebst der Skutsch'schen Operation aus (longitudinale Vereinigung eines transversalen Einschnittes in die vordere Vaginalwand), nachdem er diesen Eingriffen eine wiederholte Tamponade der Vagina vorausgeschickt hatte. — Das Resultat war bleibend gut, die Enurese ist verschwunden.

Bidone: Weitere Fälle von Dystokie nach Hysteropexis (Fritsch).

In einem Falle musste Calderini vor der Geburt mittelst Laparotomie eine 4fingerbreite, dicke Membran ablösen, die dem Fundus und der vorderen Wand des Uterus adhärent war: dieselbe war weich und reichlich vaskularisiert. Es folgte eine spontane Geburt, wonach der Uterus in richtiger Lage verblieb.

In einem weiteren Fall war die Dystokie mit Nabelschnurvorfall kombiniert, die Cervix war nicht dilatierbar, so dass sie incidiert werden musste. Der inzwischen abgestorbene Fötus wurde nach Kraniotomie extrahiert. Normales Puerperium. Der Uterus blieb immer an der Bauchnarbe angeheftet.

Diese beiden Fälle waren nach Fritsch operiert worden; B. hofft, dass diese Methode der Ventrofixation, die er als geradezu verderblich bezeichnet, verlassen werde.

In weiteren 3 Fällen von Ventrofixation nach anderen Methoden sah er spontane und normale Geburten.

Spinelli: Indikation und Technik der weiblichen Sterilisierung.

Bei Frauen mit schweren Herzaffektionen, Tuberkulose, Albuminurie, Diabetes etc., bei welchen die generative Thätigkeit contraindiciert erscheint, empfiehlt Sp. nach dem Vorgange Kehrer's (1897) eine prophylaktische Resektion der Tuben und rät folgendes Verfahren: Colpocoeliotomia posterior, Ergreifen der Eileiter, Unterbindung ihrer abdominellen Enden, eventuell Resektion derselben, wenn sie erkrankt sind. In 2 Fällen (Albuminurie mit Mitralfehlern) hat Sp. mit gutem Erfolg so operiert.

Bordé möchte das Verfahren nicht anraten. Dasselbe könnte unnötig sein für den Fall, dass die Frau nicht in die Lage käme, schwanger zu werden; gefährlich und schädlich, besonders durch die Narkose; und könne endlich, wie das Experiment und die klinische Erfahrung dieses bewiesen habe, die Konception nicht absolut verhindern.

Spinelli hat in allen Fällen von Unterbindung der Tuben (auf abdominellem oder vaginalem Weg) die Sterilisierung der Frau erfolgen sehen. Er ist der Ansicht, dass es bei schwerkranken Frauen besser sei, die Gefahr rechtzeitig zu entfernen, als die Schwangerschaft abzuwarten und diese dann zu beseitigen.

V. Sitzungstag.

A. Guzzoni degli Ancarani. Ueber die Retrodeviationen des Uterus.

Dieselben werden eingeteilt in Retroversionen, Retroflexionen und Retropositionen. Was die Behandlung betrifft, so kann die Rückwärtslagerung der Gebärmutter, wenn sie keine Störungen veranlasst, sich selbst überlassen bleiben; doch muss eingeschritten werden, sobald auch nur leichte Symptome auftreten. Sind Komplikationen da, so sollen zuerst diese, dann die falsche Lagerung behandelt werden. Ref. verwirft den Gebrauch besonderer Instrumente zur Aufrichtung des Uterus sowie die intrauterinen Pessare. Die Vaginalpessare dagegen sind unbedingt

beizubehalten, da deren Nutzen fraglos anzuerkennen ist; weniger empfehlenswert ist das Gürtelpessar. —

Was die operativen Methoden anlangt, so hat man in der Behandlung der Retrodeviationen entschieden zu viele Operationen vorgeschlagen und ausgeführt. — Ueber die klassische Verkürzung der Lig. rotunda nach Alexander ist das letzte Wort noch nicht gesprochen. Sie kommt in Betracht bei beweglichen Retroversionen, weniger bei beweglichen Retroflexionen, contraindiciert ist sie bei fixierten Rückwärtslagerungen. — Ueber die Vaginofixation hat Ref. ein ungünstiges Urteil, angesichts der Gefahren, die eine zu rigide Fixierung für Schwangerschaft und Geburt nach sich ziehen kann. Ueber die Vesikofikation fehlen noch genügende Beobachtungen. Auf die Gefahr hin, für einen Rückschrittler ausgegeben zu werden, muss man gegen die Operationswut die Stimme erheben, wie Pozzi dies schon beim Genfer Kongress gethan. Einerseits ist dem medizinischen Publikum Vertrauen in die Vaginalpessare einzuflössen und dasselbe anzuhalten, nur gut charakterisierte Fälle von Retrodeviation zur Operation zu bringen; andererseits muss eine wahre und geeignete Prophylaxe der Retrodeviation eingeführt werden. Hier kommt in Berücksichtigung die Hygiene der Menstruation, der Genitalfunktion, der Geburt und des Wochenbettes. Schädlich ist die prolongierte Rückenlage bei den Puerperae, schädlich auch das zu lange Zubettbleiben nach der Geburt. —

Auch die pathogenen Mikroorganismen sind für die Genese der Retrodeviationen von Einfluss, insbesondere die Gonokokken. Es sollte ein Mittel gefunden werden, diejenigen, die von Gonorrhoe betroffen wurden, zu zwingen, dass sie bis zur vollständigen, ärztlich kontrollierten Wiederherstellung sich des Geschlechtsverkehrs enthalten.

Mangiagalli: Die Rücklagerung des Uterus kann häufig nur als Begleiterscheinung anderweitiger Läsionen am Uterus, Peritoneum, oder der Adnexe angesehen werden. Deshalb dürfen operative Eingriffe nur selten und mit Berücksichtigung der übrigen Schädlichkeiten ausgeführt werden. — Unter 249 Fällen von Retrodeviation, die er seit 1895 in Pavia sah, operierte er nur 11 mal Er ist im übrigen nicht der Ansicht, dass die Rücklagerungen, die symptomlos verlaufen, sich selbst überlassen bleiben sollten. Im Falle hinterer Verwachsungen muss vor allen andern die Schultze'sche Methode den Vorrang haben. Sind Komplikationen von Seiten der Adnexe vorhanden, so zieht M. immer den abdominellen Weg vor.

Chiarleoni. Fettschwund im Beckenzellgewebe kann häufig die einzige Ursache der Dislokation des Uterus sein.

Calderini. Die prolongierte Rückenlage, zu der die Puerperae noch jetzt so häufig verurteilt werden, ist entschieden von grossem Einfluss auf die Aetiologie der Uterusdeviationen.

Acconci. Eine radikale Therapie der Rücklagerungen der Gebärmutter haben wir noch nicht. Bestände dieselbe, so müsste man zu ihr greifen trotz der Pessare, ebenso wie man bei Hernien den Radikaloperationen den Vorzug giebt trotz der Bruchbänder. A. hält die Loslösung der Adhärenzen nach Schultze für gefährlich und zieht die Colpotomia posterior vor. — Er hält den Rat, die Puerperae wenige Tage nach der Geburt aufstehen zu lassen, für verwerflich und legt das Hauptgewicht auf eine regelmässige Ueberwachung der Darm- und Harnblasenfunktion.

Weisschedel-Florenz.

II. Geburtshülfliche Gesellschaft zu London.

Sitzung vom 5. Oktober 1898.

Vorsitzender: C. J. Cullingworth.

J. Walters und A. R. Walters: Puerperale Septicaemie, behandelt mit Antistreptokokkenserum.

Eine 34jährige Multipara kam nieder April 1895; sie wurde wieder schwanger März 1897. Im April setzte starker Ausfluss ein, gefolgt von unregelmässiger Blutung und übelriechender Absonderung, die bis Mai 1897 anhielt. Der Uterus wurde dilatiert und am 9. Mai unter streng antiseptischen Cautelen ausgeschabt; darauf Ausspülung mit Carbollösung und Einführung von Jodlinement. Am 10. Mai Wohlbefinden; Temperatur normal. Während der nächsten fünf Tage bestand leichtes Fieber; es entleerten sich Reste eines macerierten Foetus. Am 16. Mai intensive Kopfschmerzen, urticariaähnlicher Ausschlag, stärker riechender Ausfluss; Temperatur 37,0°—39,1°, Puls 100. Ausspülung des Uterus mit Sublimat 1: 2000,0. Um 10^{30} Abends Schüttelfrost und Ansteigen der Temperatur bis über 40°, des Pulses bis 120. Am 17. Mai trockene Zunge, Temperatur zwischen 38,5—39,5°, Puls 120; Injection von 10 ccm Antistreptokokkenserum. Um 8^{30} Abends war Pat. vollkommen klar und wohl; die Haut feucht; Temperatur wenig unter 38,0°, Puls 80. Am 18. Mai kehrten die Kopfschmerzen wieder und die Temperatur stieg bis etwas über 38,1°, der Puls auf 100. Es wurde eine zweite Injection von 10 ccm Serum gemacht, die Temperatur ging auf wenig unter 37,0°, der Puls auf 75 herunter. Der zweiten Injection folgte grosse Abgeschlagenheit, die einige Tage dauerte; auch bestand vorübergehende Albuminurie; die Patientin erholte sich. Die Vortragenden betonen, es könne kein Zweifel darüber bestehen, dass die Heilung ganz allein der Anwendung des Serum zuzuschreiben sei.

Diskussion: Armand Routh meint, es sei in einem Falle, wenn mehrere Methoden angewendet seien, schwierig zu sagen, dass das gute Endresultat nur einer von diesen Methoden zu verdanken sei. Von 5 oder 6 Fällen, die er selbst behandelt habe, sei einer von der Septicaemie genesen und dieser allein als Erfolg des Antistreptokokkenserums anzusehen. Es sei nicht richtig, ein so wirksames Mittel zu injiciren, wenn man sich vorher nicht vergewissert habe, dass die Infection auf Streptokokken zurückzuführen sei; auch dürfe die gewöhnliche Behandlung, insbesondere die Ausräumung aller Placentar-Reste, nicht unterlassen werden.

Eden meint ebenfalls, es sei wichtig, sich vor Anwendung des Serums über die Natur der Infection zu vergewissern. In einer Reihe von Fällen von Dr. Haultain war die Infection in einem jeden Falle eine andere: in einem fand sich der Loeffler'sche Bacillus vor und der Fall wurde erfolgreich mit Diphtherie-Antitoxin behandelt.

Robinson giebt gerne zu, dass es von Interesse sei, festzustellen, welcher Mikroorganismus die Erkrankung hervorrufe, aber er fürchte, dass dies practisch unmöglich sei. Er habe eine Reihe von Fällen bacteriologisch untersucht, aber die Resultate seien unzuverlässig gewesen. Von 7 Fällen, die er mit Serum behandelt habe, seien 5 gestorben; in diesen habe offenbar die Behandlung keinen Erfolg gehabt. 2 Fälle seien genesen: in einem war die einzige Wirkung die, dass die Pat. hinterher besser zu schlafen schien; bei der anderen Pat., die am 11. Tage eine Temperatur von 40.0°,

einen Puls von 120 sowie eine Vaginitis membranacea hatte, folgte auf einmal ein Abfall der Temperatur und die Genesung ging schnell vor sich.

Mc. Cann hält es für wahrscheinlich, dass mehr als ein Mikroorganismus die Ursache der puerperalen Septicaemie sei und meint, dass das Serum auch als vorbeugendes Mittel angewendet werden solle in Fällen, in denen Sepsis zu befürchten sei.

Der Vorsitzende erklärt sich nicht ganz mit den geäusserten Ansichten einverstanden, dass das Serum nicht eher angewendet werden solle, als bis endgiltig festgestellt sei, dass der schuldige Mikroorganismus der Streptococcus sei. Er glaube, Streptokokken seien doch in der Regel vorhanden; man solle Serum geben, ohne auf die bacteriologische Untersuchung zu warten. Eine sicher gehende practische Regel sei, in Narkose den Uterus mit dem Finger auszutasten (zersetzte Reste müsse man mit dem Finger entfernen und sich nicht auf die Douche verlassen) und dann ohne Verzug das Serum anwenden.

John Phillips hat das Antistreptokokken-Serum in mehreren Fällen angewendet, ist aber nur bei einem sicher, dass die Genesung der Patientin seiner Anwendung zuzuschreiben sei. Die Pat. hatte sich viele Wochen schlecht gefühlt, ohne Erscheinung einer acuten Septicaemie, Ein Curettement hatte nichts geholfen. 20 Injectionen wurden im Laufe von 12 Wochen gemacht. Die Temperatur, die sehr hoch war, ging herunter, die Benommenheit liess nach, die Haut wurde besser. Die Wirkung dauerte einige Stunden an. In diesem Falle ergab die wiederholte Untersuchung der Abgänge auf Streptokokken ein negatives Resultat.

Tate hat mehrere Fälle gesehen, die mit Serum behandelt wurden und in einigen derselben schienen die Resultate gut zu sein. In einem Falle waren die ersten Injectionen von Besserung gefolgt; aber später trat keine Erleichterung mehr ein. Möglicherweise handelte es sich in diesem Falle um eine Mischinfection.

Cullingworth: Ueber eine frühzeitige ectopische Schwangerschaft (Grav. tubo-uterina), complicirt mit Fibromyoma uteri. Die 33jährige Pat. wurde am 4. September 1897 in das St. Thomas-Hospital aufgenommen mit der Angabe, sie leide an einer Rückwärtsbeugung der schwangeren Gebärmutter. Es wurden Versuche gemacht, die vermeintliche Lageveränderung zu heben, aber ohne Erfolg. Die Patientin hatte einmal 19 Jahre vorher geboren und die letzte Menstruation in der letzten Woche des April 1897 gehabt. Fünf Wochen später fiel sie einige Stufen hinunter und bekam Schmerzen im Kreuz und im Leibe. Dieselben gingen vorüber, kehrten aber drei Wochen später wieder und blieben bestehen, an Stärke immermehr zunehmend. 14 Tage vor der Aufnahme gingen Gerinnsel ab und seitdem bestand ein starker Ausfluss und während der letzten fünf Wochen jeden Abend Uebelkeit.

Es wurden auch weiter Versuche gemacht, die vermeintliche Lageveränderung zu beheben. Am 5. October wurde Pat. in Aethernarkose untersucht und die Diagnose dahin gestellt, dass der Uterus durch Fibroide vergrössert sei und nebenher im kleinen Becken eine Haematocele bestehe, die von einer Tubenschwangerschaft herrühre. Am 21. October wurde die Operation gemacht und der myomatöse Uterus nebst dem Fruchthalter entfernt. Auf Grund einer genauen Untersuchung der entfernten Theile spricht Vortragender sich dahin aus, dass die Schwangerschaft ursprünglich tubo-uterin gewesen und der Foetus ausgestossen worden sei entweder in ein Diverticulum der Tube (was wahrscheinlicher sei) oder in die freie Bauchhöhle.

Diskussion: Alban Doran beobachtete einen Fall reiner Tubenschwangerschaft, in welchem Foetus und Placenta in getrennten Aussackungen (Caput's Fall) gefunden wurden. Möglicherweise lag in dem Falle des Vorsitzenden der Foetus in einem wirklichen Divertikel der Tube. Die Ruptur habe frühzeitig stattgefunden. Allein die Eihäute mussten teilweise vorgetrieben worden sein und die Oeffnung verstopft haben; der Foetus sei dann in den hervorragenden Recessus hineingeschlüpft, die Placenta hinter sich lassend.

Armand Routh hält Doran's Erklärung mit Wahrscheinlichkeit für die richtige.

Arthur Giles erinnert an einen Fall, den er in den letztjährigen Verhandlungen mitgeteilt habe, wobei ebenfalls eine Retroversio uteri gravidi vorgetäuscht wurde.

Cullingworth bemerkte im Schlusswort, es sei dies der erste Fall seiner Praxis, in welchem eine Tubenschwangerschaft den intramuralen Teil der Tube eingenommen habe.

Sitzung vom 2. November 1898.

Vorsitzender: C. J. Cullingworth.

Bland Sutton hielt 2 Vorträge über Tubarschwangerschaft:

1. Bericht über einen Fall von ausgetragener linksseitiger tubo-abdominaler Schwangerschaft bei einer 24jährigen Frau. Der lebende Foetus war aus der Amnionhöhle ausgeschlüpft und vergnügte sich bei der Operation, an seiner Nabelschnur hängend, zwischen den Gedärmen. Die Placenta liess sich ohne Schwierigkeiten entfernen und zwar mit geringfügigem Blutverlust. Die Mutter genas, aber das Kind überlebte die Extraction nur drei Stunden. —

Der zweite Vortrag bestand aus einer kritischen Besprechung des Berichtes über ein Präparat, welches Alban Doran im Mai der Gesellschaft vorgezeigt und bei welchem er eine Blutung aus der Tube ohne Gewissheit des Bestehens einer Tubargravidität angenommen hatte. Er sei in der Lage zu beweisen, dass das Präparat ein vorzügliches Beispiel von „completem tubaren Abort" sei. Diese Ansicht wurde gestützt durch eine erneute Untersuchung des Präparates und beleuchtet durch ähnliche Fälle. Seine Kritik dehnte sich auch noch auf einige andere Berichte aus, die kürzlich in den Verhandlungen der Gesellschaft mitgetheilt worden waren.

Diskussion: Alban Doran betont, dass seine Mitteilung genau betitelt war „Blutung aus der Tube ohne Gewissheit des Bestehens einer Tubarschwangerschaft" und nicht „unabhängig von Tubarschwangerschaft". In seinem Vortrage habe er ferner geäussert: Bei derartigeu Fällen von Blutung aus der Tube in die Peritonealhöhle besteht bei mir stets starker Verdacht, dass dieselben auf Tubarschwangerschaft beruhen". Doran möchte gerne Chorionzotten aus den Gerinnseln seines Präparates gezeigt bekommen, aber Herr Sutton und Herr Shattock hätten keine finden können. Auch hat Walther uns gewarnt, structurlose fibrinöse Auflagerungen für Zotten anzusehen. Es sei kein Grund vorhanden, warum nicht Gerinnsel aus der Tube, die nicht mit Tubarschwangerschaft und Abort in Zusammenhang ständen, glatt und elliptisch sein sollten. Da Chorionzotten nicht gefunden worden seien, so bleibe der Fall nach seiner Meinung unbewiesen.

Mc Cann teilte mit, dass der den Gegenstand der Diskussion bildende Fall von ihm behandelt worden sei. Pat. hatte während mehrerer Wochen ständigen und reichlichen Abgang von hellrotem Blut, was nach seiner Erfahrung ganz ungewöhnlich sei. In einem anderen Falle enthielt die erweiterte Tube ein rundliches Blutgerinnsel mit einer kleinen centralen Höhle. Eine genaue Untersuchung des Gerinnsels und der Tubenwand liess Chorionzotten nicht nachweisen. Dies sei wahrscheinlich ein Fall von Haematosalpinx gewesen, der nicht durch Tubargravidität bedingt war.

Eden äusserte sich dahin, dass bei der Untersuchung von Blutgerinnsel und Zotten grosse Sorgfalt notwendig sei. Er habe erfahren, dass Fibrinringe und Schnitte von Tubenfalten als Chorionzotten angesprochen wurden. Wenn in Doran's Fall eine sorgfältige Untersuchung gemacht und keine Zotten gefunden worden seien, so halte er es für sicher, dass keine Mole vorgelegen habe.

Armand Routh meinte, Bland Sutton's Vortrag habe die Thatsache klar dargelegt, dass die Tube nach einer Ruptur ausheilen und nach ein paar Tagen normal aussehen könne, sowie dass die Tube nach tubarem Abort schon nach ein paar Stunden ihr normales Mass und Aussehen wiederbekommen habe.

Der Vorsitzende drückt seine Freude aus, dass Herr Sutton die Aufmerksamkeit auf die Frage gelenkt habe, was in Fällen von Beckenhämatocele aus Anlass eines incompleten tubaren Abortus vor sich gehe, wenn die tubare Mole in der Tube zurückblieb und die Haematocele der Resorption anheimgefallen sei. Es sei dies eine Frage, über die noch mehr Licht verbreitet werden müsse. Er selbst sei geneigt mit dem Vortragenden anzunehmen, dass eine nicht entfernte oder nicht ausgestossene tubare Mole geeignet sei, Beschwerden zu veranlassen und leicht eine Quelle ernster Gefahr für die Patientin zu werden. Er habe einen Fall gesehen, in welchem die eine Mole bergende Tube sich um ihre Axe gedreht habe mit Folgeerscheinungen ähnlich denen, welche einträten, wenn der Stiel einer kleinen Ovarialcyste sich drehe. Auch habe er einen Fall gesehen, in welchem man Grund hatte zu glauben, dass die Mole septisch inficiert war und eine Peritonitis veranlasst habe.

Bland Sutton erklärte es geradezu für müssig, zu leugnen, dass das Gerinnsel in dem vorliegenden Falle das Product einer Tubenschwangerschaft sei. Eine tubare Mole mit solch charakteristischen Eigenschaften deute daraufhin, dass sie das Product einer Tubenschwangerschaft sei, ebenso sicher wie eine Kartoffel das Product von Solanum tuberosum sei. Die Schwierigkeit, Zotten nachzuweisen, sei wahrscheinlich durch den Umstand bedingt, dass die Mole schon vor einigen Wochen aus der Tube ausgestossen worden sei. Schliesslich betonte er, dass in einigen Fällen von Tubenschwangerschaft Zotten in der Tube nachweisbar seien; in anderen Fällen wäre die Tubenschleimhaut ganz glatt.

Demonstration von Präparaten:

Alban Doran: 1. Fibrom des Ligamentum latum im Gewicht von 44½ Pfd. mit Erfolg von einer 28jähr. Frau entfernt.

2. Sarkom beider Ovarien.

Tate: Fibromyoma uteri, 20 Jahre nach der Menopause ausgestossen.

Butler Smythe: Mikroskopischer Schnitt von Chorionzotten eines Falles von Tubarschwangerschaft.

Armand Routh: Adnexe mit Haematosalpinx.

Cullingworth: Oedematöses subperitoneales Fibromyoma, entfernt durch Hysterectomie.

III. Niederrheinisch-westfälische Gesellschaft für Geburtshülfe und Gynäkologie.

V. Sitzung, Sonntag 13. November 1898 zu Duisburg.

Vorsitzender: Everke. Schriftführer: Gummert.

Geschäftliches: Aufnahme neuer Mitglieder. Dr. Träger-Steele, Dr. Buderoth-Bottrop, Dr. Becker-Bochum. Als Ort der nächsten Sitzung wird Bochum bestimmt; Zeit: Ende Februar.

I. Herr Merttens-Düsseldorf. Beitrag zur Behandlung des Collumcarcinoms in vorgerückteren Schwangerschaftsstadien. (Ausführlich in diesem Hefte der Monatsschrift veröffentlicht.)

II. H. A. von Guérard-Düsseldorf. Die Grenzen der gynäkologischen Abdominalchirurgie an der Hand mehrfacher gleichzeitiger Bauchhöhlenoperationen.

Die Combination mehrerer gynäkologischer Eingriffe in einer Sitzung ist uns so zum Gebrauch geworden, dass wir diese nur noch als eine Operation zu betrachten pflegen, selbst wenn es sich um schwerere Eingriffe, wie bei totalem Prolaps um Ventrifixur oder Totalexstirpation mit sogleich angeschlossener Dammplastik handelt.

Anders aber verhält es sich mit der Verbindung von rein gynäkologischen und chirurgischen abdominalen Eingriffen in einer Sitzung. Derartige Operationen sind in unserer gynäkologischen Literatur nur spärlich verzeichnet, während sie zahlreicher in den Berichten der chirurgischen Abtheilungen an den grossen Berliner Krankenhäusern zu finden sind; und doch lässt sich gerade an diesen Misch-, und in gewissem Sinne Grenzfällen am besten betrachten, wie weit die Leistungen der Chirurgie überhaupt gehen und wo die Grenzen zwischen der Chirurgie im engeren Sinne und der Gynäkologie zu suchen sind.

Vortragender hatte in der letzten Zeit drei Mal Gelegenheit zu derartigen Operationen. Im ersten Falle handelte es sich um Ovarialcarcinom und Perityphlitis. Die Diagnose auf letztere wurde erst nach Eröffnung der Bauchhöhle gestellt. Es wurde daher nach Ausführung der Ovariosalpingotomia duplex der sagittale Bauchschnitt geschlossen und nun durch einen zweiten Schnitt über dem Poupart'schen Bande in die Tiefe gedrungen. Es gelang einen wallnussgrossen Abscess zu eröffnen, dem der Processus vermiformis anlag. Resection des Letzteren. Heilung.

Im 2. Falle bestand Retroflexio uteri fixata, Pelveoperitonitis chron. etc. nebst einem angeblichen rechtsseitigen Ovarialtumor. Der vor der Operation geäusserte Zweifel an der Richtigkeit der Diagnose wurde bestätigt. Der Tumor bestand aus der mächtig ausgedehnten Gallenblase. Zunächst Ventrifixur nach Loslösung des Uterus und der Adnexe aus ihren Verwachsungen, dann Annähen und Entleeren der Gallenblase in einer Sitzung. Heilung.

Der 3. Fall zeigte eine Extrauteringravidität im 5.—6. Monate mit Durchbruch in den Darm, sowie ein seit vielen Jahren bestehendes Gallensteinleiden. Die Operation war eine durchaus

radikale. Zuerst Exstirpation des Fruchtsackes in toto. Darauf Vernähung des Darms. Ventrifixur und schliesslich die Cholecystotomie, nachdem vor der Eröffnung der Gallenblase die Steine aus dem ductus Dysticus herausgedrängt waren. Der ductus choled. war frei. Im Ganzen Entleerung von ca. 120 Steinen. Pat. ist nach 4 Wochen vollkommen geheilt.

Als specielle Folgerung ist aus diesen und ähnlichen Operationen die zu ziehen, dass, falls der Operateur nach Eröffnung der Bauchhöhle auf zwei verschiedenartige Erkrankungen irgend welcher Art stösst, die Operation sofort zu beenden ist, soweit dieses selbstverständlich die bei der ersten Operation verbrauchte Zeit, der Zustand der Patientin und die eigene Technik zulassen. Als selbstverständlich wird angenommen, dass für jede Operation eine hinreichende Indikation vorhanden ist. Jedenfalls ist es für eine solche Kranke viel angenehmer, man kann ihr nach dem Erwachen aus der Narkose versichern, sie sei — einen guten Verlauf vorausgesetzt — von all ihren Leiden befreit, wie wenn man ihr eine zweite Operation nach etwa 14 Tagen in Aussicht stellen muss. Dazu kommt noch, dass eine zweite Laparotomie wegen der wohl selten ganz ausbleibenden Adhäsionsbildungen fast immer schwerer wie die erste ist, sowie dass eine zweimalige Operation den Organismus in vielen Fällen allein schon der doppelten Narkose wegen mehr schwächt wie eine einfache, endlich noch, dass die Länge des Krankenlagers bei einer zweimaligen Operation naturgemäss grösser ist, ein Umstand, der auch aus socialen Gründen wohl bei vielen Kranken mit in Rechnung zu ziehen ist.

Um eine allgemeinere Schlussfolgerung zu ziehen, ist es nöthig, dem diagnostischen Irrthume des 1. und 2. Falles andere ähnliche anzureihen. Es sind in der Litteratur eine ganze Reihe von Fällen niedergelegt, wo die Operation die Verwechselung eines Darmtumors mit einem von den Genitalien ausgehenden zeigte. In ähnlicher Weise sind Tumoren der Gallenblase, der Bauchdecken, des Netzes, der Pankreasdrüse, selbst der Milz, kurz fast jeden Organs der Leibeshöhle falsch gedeutet worden. Verwechselungen grosser Nierentumoren sind ebenfalls oft in dem angegebenen Sinne vorgekommen; letztere gehören ja aber so wie so in das Gebiet des Gynäkologen. Auch die Technik der Bruchoperationen ist bisweilen für den Gynäkologen durchaus nöthig, da sowohl Fälle berichtet sind, wo bei Erwachsenen die Genitalien, speziell der Uterus und dieser sogar in schwangerem Zustande, den Inhalt eines Bruchsackes bildeten, als auch bisweilen bei kleinen Mädchen im Innern des Sackes die deformirten oder auch normalen Geschlechtstheile gefunden wurden. Besonders letzteres Ereigniss ist kein allzu seltenes, da es durch die grosse Steilheit des kindlichen Beckens und den abnormen Hochstand der Genitalien bei kleinen Mädchen begünstigt wird. Kein Gynäkologe kann aber wohl behaupten, in schwierigen Fällen vor diagnostischen Irrtümern der oben angedeuteten Art sicher zu sein. Was folgt nun daraus? Der Gynäkologe, welcher eine schwierige Laparatomie zu machen im Begriffe ist, muss sich die Technik sämmtlicher abdominalen Operationen zu eigen gemacht haben, wofern er die Operation — deren Ausführbarkeit im Allgemeinen natürlich vorausgesetzt — zu Ende führen und nicht den Leib unverrichteter Dinge wieder schliessen will.

Beherrscht er aber diese Technik völlig, so gehören auch alle derartigen Operationen, — d. h. sämmtliche Abdominaloperationen beim Weibe — in sein Gebiet und es muss ihm freistehen alle auch sog. rein chirurgische Bauchhöhlenoperationen beim Weibe ausführen zu dürfen, ohne damit die dem Gynäkologen gesteckten Grenzen zu überschreiten.

Ueber die juristische Frage, ob es gestattet ist, eine andere, wie die von vorneherein beabsichtigte Operation auszuführen, oder ob im Falle eines unglücklichen Ausganges der Arzt regresspflichtig gemacht werden kann, besteht weder irgend ein Gesetzesparagraph, noch liegt darüber die Entscheidung irgend eines deutschen Gerichtes vor. Doch geht die Meinung hierüber befragter juristischer Autoritäten dahin, dass in einem derartigen Falle der Arzt wohl nie bestraft werden könne. Die Frau vertraut sich dem Arzte vollkommen behufs Vornahme einer Operation an. Liegt nun nach Eröffnung der Bauchhöhle ein vorher nicht zu erkennender Befund vor, so erstreckt sich die Einwilligung der Frau nunmehr per se auf die veränderte Sachlage, vorausgesetzt natürlich, dass der Arzt sich nicht vorher auf eine ganz bestimmte, umschriebene Operation, etwa die Wegnahme des linken Eierstocks verpflichtet hat, eine Handlungsweise, die wohl als ziemlich ausgeschlossen zu betrachten ist.

Diskussion.

Herr Linkenheld: Wer eine Coeliotomie unternimmt, muss die gesammte Abdominalchirurgie beherrschen. Es wird der heutige Standpunkt der Gallenblasenchirurgie erörtert und es wird besonders betont, dass es nöthig ist, erst die Gallengrenze sich genau zugänglich zu machen, sie abzutasten, die Steine zu entfernen und dann erst die Gallenblase einzunähen. Anderenfalls ist man nicht vor Wiederkehr der Schmerzanfälle sicher; dieselben sind dann nicht der Ausdruck eines Recidivs, sondern einer unvollkommenen Operation. L. glaubt, dass die Operation des Brustkrebses nicht von Gynaekologen ausgeführt werden solle. Die Entfernung der Mamma sammt der Brustmuskulatur, die Exventration der Achsel, Infra- und Supraclaviculargruben event. mit tempor. Durchsägung des Schlüsselbeines sind Eingriffe, die besser dem Chirurgen überlassen bleiben.

Herr Gummert: Von Guérard hat oben darauf hingewiesen, dass der Gynäkologe die gesammte Bauchchirurgie beherrschen muss und die Gründe dafür wohl einwandsfrei klarlegt. Ich möchte bei dieser Gelegenheit darauf hinweisen, dass die strenge Trennung der Gynäkologie von der allgemeinen Chirurgie und der inneren Medizin, wie sie auf den Hochschulen im Interesse des Unterrichts besteht — in der Praxis unausführbar ist. Mag es dort seine Berechtigung haben die Gynäkologie lediglich auf die Genitalorgane der Frau zu beschränken, hier geht das nicht an. Ich führe dies an, weil, wie Sie wohl alle in der Praxis erfahren haben, den Specialisten für Gynäkologie häufig zugemuthet wird, in Folge dieser akademischen Trennung sich jeder über die Genitalorgane der Frau hinausgehenden Behandlung zu enthalten. Gegen diese Zumuthung möchte ich mich wenden im Interesse unserer Wissenschaft und auch im Interesse unserer Klientel. Ich brauche nur hinzuweisen auf das Krankheitsbild der Chlorose, der Hysterie, auch die Erkrankungen der Blase, des Darmkanals, auf Wanderniere, Hernien und Gallensteine und deren häufigst engen Zusammenhang mit der physiologischen Thätigkeit und dem pathologischen Zustand der Genitalorgane, um die Berechtigung auch der Behandlung dieser Erkrankungen darzuthun, ohne dass wir Frauenärzte den Vorwurf hinnehmen müssten, die Grenzen unseres Specialfachs zu überschreiten. Unsere Pflicht ist es natürlich Sorge zu tragen, dass wir in der internen und chirurgischen Behandlung dieser Krankheiten geschult sind.

Ich möchte nicht den Anschein erwecken, als ob ich nun die Thätigkeit der Frauenärzte viel erweitern wollte; der Gynäkologe, der auf sich hält, wird die richtige Grenze schon zu ziehen wissen im Interesse der Kollegialität und vornehmlich seiner Kranken.

Der Protest richtet sich gegen die Beschränkung unseres Fachs auf Uterus und Ovarien, denn wir haben die kranke Frau zu behandeln und in diesem Sinne sind wir berechtigt der frauenärztlichen Specialität alle Erkrankungen zuzurechnen, die mit der Physiologie und Pathologie der Genitalorgane im Zusammenhang stehen.

III. Leisse-Duisburg: Geburtshilfliche Beobachtungen.

1. Collision von Zwillingen. Frau Sch. 25jährige Ip. Hebamme hat Querlage diagnosticirt mit Vorfall von Arm und Nabelschnur. Ich finde 8^h Vm. die Nabelschnur in der Länge von etwa zwei Fuss pulsirend vor der vulva, hinter dem Introitus vaginae aber nicht einen Arm, sondern einen Fuss. Muttermund noch nicht ganz erweitert. Ich stellte unter diesen Umständen die Prognose für das Kind als wenig günstig, da im weiteren Verlaufe der Geburt ein tödtlicher Druck auf die Nabelschnur wohl zu erwarten war. Sofortige Extraction, um das Kind zu retten, wollte ich im Interesse der Mutter nicht wagen; bei den noch garnicht vorbereiteten Weichtheilen einer Ip wäre sie nur schwierig mit der genügenden Schnelligkeit auszuführen, für das Kind also ein Erfolg unsicher gewesen, für die Mutter hätte sie aber sicher bedeutende Verletzungen am Muttermund und Beckenboden mit sich gebracht. Nach 2 Uhr fand ich die Nabelschnur denn auch pulslos und nun war ja erst recht kein Grund mehr zum Eingreifen.

Um 1 Nm. zeigt sich der Steiss in der vulva, um 2.15 ist der Rumpf geboren bis zum Nabel, die Lösung der Arme gelingt leicht, der Finger aber, der nun in die Scheide geführt wird, um den Kopf zu entwickeln, findet ganz auffallende Verhältnisse! Vom Mund ist nichts zu erreichen. Dagegen ist das kleine Becken ausgefüllt von einem grossen, runden knochenharten Tumor, an dem auch leicht eine Naht zu fühlen ist, also einem Kopfe! Das war aber nicht der Kopf, der zu dem geborenen Rumpfe gehörte; dieser wandte mir seinen Scheitel zu, er musste also einem zweiten, noch im Uterus befindlichen Kinde angehören, und vorzeitig in's kleine Becken hinabgestiegen sein. Am Halse des ersten Kindes entlang tastend fand man denn auch den zugehörigen Kopf oberhalb des Beckeneinganges, das Kinn auf die Symphyse aufgestützt, in seiner Nackenaushöhlung hatte sich der vorangehende Kopf des zweiten Kindes mit seinem Hinterhaupt eingebettet, es handelte sich also um den Zustand, den man Kreuzung der Zwillinge genannt hat. Wenn man sich einem derartig seltenen Vorkommnisse plötzlich gegenüber findet (Braun spricht von einer Häufigkeit von 1 : 90 000), so ist es garnicht zu verwundern, wenn man nicht gleich eine bequeme Formel zur Hand hat, ein Schema, nach dem die Autoren zu handeln lehren; ich hatte bisher von einem solchen Zustande kaum mehr gewusst, als dass er eintreten kann, hatte praktisch natürlich nie damit zu thun gehabt und mich in Gedanken nie ernstlich mit solchen Fragen beschäftigt. Ich basirte also meinen Operationsplan einfach auf meine Vorstellung der räumlichen Verhältnisse, indem ich mir sagte, da das Wasser abgeflossen, ein Kind fast ganz geboren sei, sei die Spannung der Gebärmutter wohl soviel weniger geworden, dass es ge-

lingen werde, den zweiten Kopf wieder an seinen Platz in die Höhe zu schieben und so normale Verhältnisse wieder herzustellen. Unterstützend kam hinzu, dass die Wehen wenig häufig und die Frau recht verständig war. Der Steiss der Frau lag am Rande des Querbettes, ich ging mit der halben Hand unter dem geborenen Rumpfe ein, stemmte die möglichst gespreizten Finger gegen den Scheitel des Kopfes und übte nun in der Richtung gegen den Beckeneingang einen allmählich zunehmenden Druck aus, während die Frau ermahnt wurde, ganz oberflächlich zu athmen und vor Allem nicht zu pressen Allmählich kam Bewegung in den Kopf, er liess sich verschieben. Die Hebamme musste im geeigneten Augenblicke am Rumpf nach unten ziehen. Der eine Kopf schlüpfte nach oben, der andere in's kleine Becken, die Verkettung war gelöst. — Der weitere Verlauf bot dann nichts Besonderes mehr. Das zweite Kind kam lebend zur Welt. — Hätte dieses Vorgehen nicht zum Ziele geführt, so hatte ich den Plan gefasst, den geborenen Rumpf möglichst hoch oben vom Kopfe abzutrennen, in der Erwartung, dass dieser nach oben ausweichen würde und das zweite Kind mit der Zange zu entwickeln. Nach Hause zurückgekehrt, war es mir natürlich sehr interessant zu sehen, was denn die Lehrbücher für meinen Fall vorschreiben, und da fand ich zu meiner grossen Ueberraschung, dass sie alle — soweit sie mir hier zugänglich sind — von meinen beiden Plänen nichts wissen wollen! Im Allgemeinen handeln sie alle, bis auf Spiegelberg, dieses schwierige Kapitel, seiner Seltenheit wegen, nur äusserst kurz, in wenigen Zeilen ab.

Ahlfeld sagt: dass „die Entwickelung des in Schädellage befindlichen Kindes, sei es durch Zange, sei es durch Perforation und Extraction zuerst vorgenommen werden muss; dann erst folgt der Kopf des sich in Beckenvorlage einstellenden Kindes."

Schröder sagt: Zurückschieben des zweiten Kopfes und Ziehen am Rumpfe des ersten nützt nichts; man muss den zweiten Kopf mit der Zange extrahieren oder perforieren, worauf dann der erstere von selbst folgt.

Scanzoni thut die ganze Sache in einigen Zeilen ab; einen therapeutischen Rath giebt er nicht.

Ausführlicher behandelt wird diese Anomalie bei Spiegelberg; er giebt zu, dass es „hin und wieder einmal gelingen mag, den Kopf des zweiten Kindes zurückzuschieben und so das Missverhältniss zu beseitigen"; in der Regel werde man aber am besten auskommen, wenn man erst den Kopf des zweiten extrahiere. Aehnlich urteilt Kleinwächter in Eulenburgs Realencyclopädie.

Wenn ich mir die Frage vorlege, wie es wohl kommt, dass ich in meinem Falle mit einem so schonenden Entbindungsverfahren ausgekommen bin, so ist wohl Gewicht darauf zu legen, dass keine unzweckmässigen Manipulationen vorhergegangen waren und dass jeder Zug an dem geborenen Rumpfe ängstlich vermieden war. Steisslage bei einer Erstgebärenden ist für mich immer ein etwas ungemütlicher Fall; bei dem raschen Hindurchtreten des nachfolgenden Kopfes kommt es leicht zu Dammzerreissungen, die gelegentlich einmal viel ausgedehnter sein können, als dem Arzt angenehm ist, besonders wenn etwa durch eine

Verdrehung des Kopfes die Entwickelung erschwert ist, und man für das Leben des Kindes fürchtet; leicht kommt man dann in eine gewisse Erregung, in der man den Kopf schneller zu Tage fördert, als für die Mutter gut ist. Diese Schwierigkeit fehlte in meinem Falle: das halb geborene Kind war zweifellos tot, man konnte also, ohne etwas zu versäumen, das Kind so langsam wie eben möglich durch die weichen Geburtswege leiten, um diese schon auf den harten Kopf vorzubereiten. So war auch beim Lösen der Arme ein starkes Hochheben des Rumpfes und damit ein indirekter Zug ganz unterblieben. Auf diese Weise ist es wohl zu erklären, dass zwar eine Verhakung der beiden Köpfe, aber keine unlösbare Einklemmung des vorangehenden eingetreten war, wozu es sicher gekommen wäre, wenn irgend ein Zug an dem geborenen Rumpf ausgeübt worden wäre. Ich habe vorhin gesagt, ich würde in diesem Falle den geborenen Rumpf vom zurückgebliebenen Kopfe getrennt haben; Spiegelberg sagt dazu: die Abschneidung des Rumpfes des ersten Kindes ist verwerflich, da damit das Missverhältniss nicht aufgehoben wird; Kleinwächter urteilt: „Die Decapitation der teilweise geborenen Frucht nützt nichts, denn der abgeschnittene Kopf weicht deshalb doch nicht aus." Ich würde es doch so gemacht haben. Der Ausdruck Spiegelberg's „verwerflich" ist überhaupt nur verständlich, wenn es sich um ein noch lebendes Kind handelt, das man nicht unnöthig opfern darf; ein Kind aber in einer derartigen Lage bleibt nicht lange am Leben; wenn die Schwierigkeit nicht in ein paar Minuten gehoben ist, ist es unrettbar verloren und so schnell wird kaum Einer mit einem solchen Falle fertig werden. Das Kind aber, mit dem ich zu thun hatte, war schon lange tot, die Abschneidung des Rumpfes mit der Siebold'schen Scheere wäre wohl leicht zu bewerkstelligen und unschädlich gewesen und nun wird es mir gar nicht schwer, mir vorzustellen, dass es hätte gelingen können, den zurückgehaltenen Kopf durch äussere Handgriffe in die Höhe zu heben und gegen den Fundus uteri hinaufzuschieben, zumal man doch durch tiefe Narkose eine Entspannung der Uteruswand hätte herbeiführen können. An ein Vorgehen jedenfalls, nach dem Rathe der Autoren, den Kopf an dem Rumpfe des halbgeborenen Kindes vorbei nach unten zu ziehen, vermag ich nur mit Schauder zu denken, wenn ich mir die schrecklichen Verletzungen vorstelle, die dabei die Mutter nothwendig erleiden muss. Auch durch eine vorhergehende Entfernung des zweiten Kopfes wird diese Gefahr nur wenig gemildert werden.

2. Geburtserschwerung durch einen Lebertumor.

Frau Br., Gastwirths-Frau, ca. 40 J., hat vor etwa 15 J. einmal normal ein gesundes, noch heute lebendes Kind geboren. Dann kamen 6 Fehlgeburten, die ersten im 3. bis 4., die letzten im 5. bis 6. Monate. Die 7. habe ich im Dezember 94 selbst geleitet, es handelte sich um eine faultodte Frucht im 6. Monate. Die Frau hat die Vermuthung, dass ihr Mann nach dem ersten Kinde eine Krankheit gehabt habe, sie weiss aber nichts Sicheres darüber und will selbst ganz gesund geblieben sein. Von dem Manne ist nichts Genaues herauszubekommen; der Rath, sich prophylaktisch behandeln zu lassen, wird nicht befolgt. Zugänglicher erwies sich die Frau: als sie Herbst 95 wieder schwanger war,

kam sie mit der Bitte, doch etwas dafür zu thun, damit sie doch einmal wieder ein lebendes Kind bekäme. Sie war damals im 3. Monate; ich habe sofort eine energische antiluetische Behandlung eingeleitet in Form von Einspritzungen von Hydrarg. salicyl. gelöst in Paraffin. liquid. 1:9, in Zwischenräumen von je 6 Tagen, 6 mal hintereinander. Dann folgte eine 6wöchentliche Pause, und die Einspritzungen wurden in derselben Weise und Zahl wiederholt. Da Pat. erst im 3. Monate gekommen war, reichte zu einer dritten Serie die Zeit nicht, in den Pausen wurde regelmässig Jodkali genommen. Am 31. März 96 Geburt eines 4500 gr. schweren Knaben, der ganz gesund zu sein schien, sich prächtig entwickelt hat und noch lebt.

Im Januar 98 stellte sich Pat. wieder vor als gravida mens III. sofort wieder antiluetische Behandlung, sie kam 5 mal zu einer Einspritzung, blieb dann aber aus und ich sah sie nicht eher wieder als bei Gelegenheit ihrer Niederkunft Ende Juli. Das Kind, das ausserordentlich gross zu sein schien, soweit man aus dem Leibesumfange schliessen konnte, lebte, die Geburt machte gute Fortschritte, bis der Kopf auf dem Beckenboden angekommen war. Jetzt rückte er nämlich trotz heftiger Wehen und mächtiger Bauchpresse stundenlang um nichts weiter und nöthigte zur Anlegung der Zange. Wie der Kopf halb geboren war, trat eine Stockung ein, es ging nicht weiter; ich hakte mich mit beiden Händen unter Kinn und Hinterhaupt und hatte das Gefühl, als wenn der kindliche Rumpf irgendwo festgehalten würde. Wie ich weiter den Zug zu höchster Kraftentfaltung steigerte, hatte ich das Gefühl, als zöge der kindliche Körper sich in die Länge und plötzlich schnellte er aus der vulva, wie wenn ein stark gespanntes Gummiband plötzlich losgelassen wird.

Das Kind ist im Allg. gut entwickelt, Ursache der Geburtserschwerung ist eine mächtige Ausdehnung des Leibes. Leider habe ich mir damals genaue Maasse nicht aufgezeichnet, ich gehe aber nicht fehl, wenn ich den Leibesumfang auf annähernd das doppelte des Kopfumfanges schätze und zwar war dasjenige, was den Leib so auftrieb, die Leber. Dieselbe nahm ungefähr $^2/_3$ der ganzen Leibeshöhle ein, stand rechts auf dem Hüftbein, ging bis unterhalb des Nabels und näherte sich links der Spina ischii und war von brettharter Consistenz. An Fingern und Zehen deutlicher Pemphigus.

Nachdem es am ersten Tage ganz munter zu leben schien, ist es am folgenden Tage plötzlich gestorben, ob in Folge von bei der forcirten Extraction erlittenen Verletzungen, wobei man ja sehr wohl an Leberblutungen denken könnte, oder in Folge anderweitiger schwerer innerer Erscheinungen des syphilitischen Processes, muss bei dem Mangel einer Section unentschieden bleiben.

Zweierlei scheint mir an dem Falle bemerkenswerth: erstens die Grösse der Leberschwellung; es dürfte nicht allzuoft beobachtet sein, dass durch das syphilitische Gift Lebervergrösserungen so bedeutender Art hervorgerufen wurden, dass dadurch ernste Geburtsschwierigkeiten entstanden. Zweitens scheint mir der Fall aber auch in besonders schöner Weise geeignet, zu zeigen, was man in solchen Fällen von ererbter Lues mit der Therapie erreichen kann. Nach 6 faultodten Früchten wird erreicht, und zwar durch eine einseitige Behandlung

der Mutter, dass ein prächtig entwickeltes Kind zur Welt kommt, das nach $2^1/_2$ Jahren noch keine Spur einer specifischen Erkrankung zeigt. Was allerdings die Zukunft bringen wird, ob es sich um eine wirkliche Heilung oder nur um eine Latenz des syphilitischen Processes handelt, wissen wir ja nicht. In der folgenden Schwangerschaft findet nun in den ersten Monaten eine ganz ungenügende Behandlung statt, die bald abgebrochen wird: ich möchte aber auch hier wohl an einen gewissen Einfluss des Quecksilbers auf den Foetus glauben: während diese früher immer im 5.—6. Monat schon faultodt ausgestossen wurden, erreichte der letztere doch lebend das Ende der Schwangerschaft; allerdings mit solchen Zeichen von Syphilis behaftet, dass es zu einem Weiterleben nicht kommt. Ich glaube aber wohl annehmen zu dürfen, dass auch diesmal ein gesundes Kind geboren worden wäre, wenn nur die Mutter die nöthige Ausdauer in der Behandlung gezeigt hätte.

3. Mastdarm-Scheidenzerreissung intra partum. Fr. Br., 43jähr. Ip. ist seit 24 Stunden am Kreissen. Kopf mit stark gesenkter kleiner Fontanelle auf dem Beckenboden, der aber noch nicht ausgedehnt ist. Wehen von mässiger Stärke. Kind lebt. Da ich ohne Zwangsindication bei einer so alten Primipara nicht eingreifen wollte, bis nicht wenigstens der Beckenboden etwas vorbereitet sein würde, beschränkte ich mich auf die Darreichung von Morphium subcutan.

Vier Stunden später, nachdem inzwischen die Wehen in mässiger Stärke angehalten hatten, fand ich den Kopf nur wenig tiefer gerückt. Dagegen hatte sich eine starke Kopfgeschwulst entwickelt, die Frau war erschöpft und unruhig. Da unter so langsamem Fortschreiten an eine spontane Beendigung der Geburt nicht zu denken war, entschloss ich mich zur Anlegung der Zange. Um den natürlich hochgradig gefährdeten Damm zu schützen, Scheidendammincision auf der rechten Seite. Sehr vorsichtige Tractionen mit stark gesenkten Zangengriffen, um möglichst erst das Hinterhaupt unter der Symphyse hervortreten zu lassen; zwischen den einzelnen Tractionen jedesmal eine Pause, um den Weichtheilen Gelegenheit zu allmählicher Dehnung zu geben. Das schien auch zu gelingen, der Damm zog sich weit aus, das Orificium ani thalergross geöffnet. Wie ich nun langsam die Zangengriffe hebe, um dem Kopf die letzte Drehung um die Symphyse zu geben, sehe ich, wie im Bereiche der thalergrossen Anusöffnung die Mastdarmwand auseinander weicht und die weisse Haut der kindlichen Stirn hell hindurchleuchtet. Es war natürlich zu erwarten, dass nun im nächsten Augenblicke der Riss durch den Sphinkter weitergehen würde, es wurde deshalb die seitliche Incision noch mehr vertieft, Zange schnell abgenommen und der Kopf nach Ritgen vom Hinterdamm aus entwickelt. Der Sphinkter bleibt erhalten. Der Kopf wird gesenkt, um die vordere Schulter hervortreten zu lassen: dabei erscheint eine kindliche Hand im After der Mutter; durch den Scheidenmastdarmriss und After streckt das Kind seinen hinteren Arm bis über den Ellbogen nach aussen. — Die genaue Untersuchung nach Abnabelung des Kindes ergab den Schliessmuskel und Damm unverletzt, seitliche Incision nicht weitergerissen; oberhalb des

Sphinkter beginnend, genau in der Mitte verlaufend, einen Längsriss durch Scheide und Mastdarm von mindestens 5 cm. Derselbe wurde nun sofort durch Naht geschlossen, ohne dass ich mir aber wegen etwaigen primären Erfolges Illusionen gemacht hätte; bei den sehr primitiven Verhältnissen und der mangelhaften Beleuchtung auf einem alten Rheinkahn war an eine exakte Naht, in dem blutüberströmten Gewebe, gar nicht zu denken. Es kam zunächst nur darauf an, für die erste Zeit des Wochenbettes wenigstens einen Abschluss des Geburtstraktus vom Darmkanal zu erreichen, ich vernähte deshalb möglichst nur die beiden Scheidenwundränder mit dichter Nahtreihe; dann den Scheidendammschnitt mit einer versenkten und vielen tiefgreifenden Fäden. Fragt man nach der Entstehung dieser seltenen Zerreissung, so muss man natürlich die Zange beschuldigen; allerdings nicht in der Weise, dass man etwa eine direkte Verletzung durch einen abstehenden Löffelrand annähme, das war in diesem Falle nicht möglich, da die Löffel ganz typisch zu beiden Seiten des Kopfes lagen, sondern die Zange vermittelte trotz aller Vorsicht eine zu schnelle und zu starke Dehnung des Scheidenrohres, dem dieses nicht standhielt. Das ist ja ein Umstand, den wir bei schwierigen Zangenoperationen häufiger sehen. Nehmen wir nun an, was bei einer 43jährigen Ip. ja nichts Gezwungenes hat, dass die Verbindung zwischen Scheide und vorderer Mastdarmwand abnorm fest geworden war, dass das derbe Bindegewebe eine Verschiebung der beiden Hautlagen gegeneinander nicht mehr gestattete, so ist es verständlich, dass mit der Scheide auch die fest aufsitzende Mastdarmwand zerriss.

Natürlich war, dass ich dem Wochenbette mit lebhafter Besorgniss entgegensah; offene Kommunikation von Mastdarm und Scheide unter der Geburt, wenn sie auch nur kurze Zeit bestanden hat, ist unter allen Umständen etwas sehr Unbehagliches; für genügende Berührung hatte ja auch der tief hineinreichende kindliche Arm gesorgt. Nach 24 Stunden fand ich die Frau noch sehr angegriffen, Temperatur 37, Puls 130, Uterus etwas empfindlich. Das brauchte noch nichts Schlimmes zu bedeuten, noch nicht etwa ein erstes Zeichen beginnender Infektion zu sein, sondern konnte einfach die Reaktion des nicht mehr ganz rüstigen Körpers auf den schweren Eingriff sein, von dem sich eine Ip. von 43 Jahren ja nicht so leicht erholt. Am anderen Morgen wurde ich ganz eilig hingerufen; wie ich ankomme, finde ich eine Leiche. Bis vor einer halben Stunde habe Pat. noch ganz ruhig gesprochen, dann habe sie auf einmal Beklemmung bekommen, sei sehr unruhig und dann sehr ruhig geworden.

Ueber die Todesursache habe ich bei dem Mangel einer Sektion nur Vermuthungen; es ist aber doch wohl anzunehmen, dass das Herz dabei beteiligt ist. Da konnte es sich nun zunächst um primären Herztod handeln, Lähmung des vielleicht schon etwas entarteten Herzmuskels nach der übergrossen Anstrengung durch die 28stündige Geburtsarbeit und der langdauernden Chloroformnarkose, oder es könnte sich um embolische Vorgänge gehandelt haben, nach Loslösung von vielleicht infizierten Thromben. Der Bericht über den Eintritt des Todes, der ja nicht ganz plötzlich gewesen zu sein, sondern sich etwa eine halbe Stunde vorbereitet zu haben scheint, würde wohl mehr

für die letztere Annahme sprechen. Sicherlich zeigt der Fall einmal wieder recht deutlich, was eine erste Entbindung in so vorgerücktem Lebensalter für die Beteiligten zu bedeuten hat.

Diskussion.

Herr Linkenheld glaubt, dass der Exitus durch Sepsis acutissima erfolgt ist. Bezüglich der Naht ist er der Meinung, dass die Spaltung des Sphincter ani die Verhältnisse vereinfacht. Durch Einsetzen von Kugelzangen in die Zipfel des Sphincter, kann man sich die divergirenden Schenkel des Sept. recto-vaginale gut zugängig machen und exact vereinigen.

An Stelle der Dammincisionen wird bei krampfhafter Spannung der Weichtheile empfohlen, ein Knopfmesser zwischen Kopf und Scheide einzuführen; bei den Wehen wird die Schneide desselben gegen die letztere zugedreht; der andrängende Kopf durchbricht dann die gesammten Muskeln, so viel wie nöthig Bei gleichem Effecte sind die Verwundungen kleiner als bei den Scheiden-Dammincisionen.

Herr von Guérard-Düsseldorf betont, dass die Aetiologie der isolierten Mastdarmscheidenrisse meist in abnormer Dünnheit des Septum rectovaginale zu suchen sei. Verbunden ist dieser Zustand mit abnormem Hochstand respektive überhaupt geringer Ausgeprägtheit der Douglas-Tasche. Auf diesem Umstande beruht auch wohl in erster Linie die schlechte Heilungstendenz derartiger operativ behandelter Risse (ca. 50 pCt. Heilungen). Heilung selbst muss zunächst durch einfache Naht des Risses und erst in zweiter Linie durch Zerschneidung des ganzen Perineum mit darauf folgender Naht gesucht werden.

Aetiologisch weniger wichtig ist zu starke Beckenneigung (2 Fälle mit ganz normaler Beckenneigung). Wohl kann aber ein abnorm grosser und fester Damm mit sehr weit nach vorne gelagerter Vulva als Ursache angeschuldigt werden.

v. G. sah einen Fall isolierten Rectovaginalrisses nach Geburt bei übermässig ausgedehnter Colporrhaphia posterior und Perineauxesis und dadurch nach vorne verlagerter Vulva, der Riss befand sich im mittleren Drittel der Vagina und heilte bei einfacher Naht.

Besonders bei Fussgeburten liegt die Zerreissung des Septum rectovaginale nahe.

Herr Hucklenbroich erwähnt einen Fall, den er vor etwa einem halben Jahr beobachtete. Bei einer Erstgebärenden bemerkte die Hebamme gegen Ende der Geburt plötzlich ein Händchen aus dem Anus herausragen. Gleich darauf kam das Köpfchen. Es zeigte sich ein mindestens 10 cm langer Einriss des Sept. recto-vaginale. H. nähte mit dicht aneinander liegenden Seidennähten, etwa 25 Suturen. Verlauf gut. Keine Temperaturerhöhung, Heilung meist per primam, nur an einigen kleinen Stellen etwas Eiterung. Der Sphincter ani funktionirte von Anfang an (1. Stuhl am 5 Tag des Puerperium) bis zur Entlassung aus der Anstalt nach 3 Wochen, dauernd gut. H. glaubt beobachtet zu haben, wenigstens in 4 Fällen, dass Frauen mit röthlichem Haar und der diesen eigenen weissen Haut leichter grössere Einrisse bei der Geburt erleiden. Es macht den Eindruck, als wenn die Haut und das Muskel- und Bindegewebe dieser Personen brüchiger und zerreisslicher sei, als bei anderen Frauen, weshalb besondere Vorsicht bei Beobachtung des Dammes angebracht erscheint.

Herr Rumpe-Crefeld bemerkt zum zweiten (von Dr. L. vorgetragenen) Fall, dass er vormals eine gleiche Entbindung geleitet habe, wobei die Hervorziehung des (macerirten) Fruchtleibes durch starke Leberschwellung sehr erschwert war. Die günstigen Erfolge in Behandlung hereditärer Syphilis mittelst Injectionen von Hydrarg. salic. kann er vollauf bestätigen, und teilt mit, dass er auch seit Veröffentlichung seines diesbezügl. Artikels (in der Festschrift des Aerzte-Vereins des Reg.-Bez. Düsseldorf 1894) keinen Misserfolg erlebt habe; nur möge man die Einspritzungen nie vor dem dritten Monate und stets mit $^1/_2$ Spritze beginnen.

Herr Leisse: Die guten Erfahrungen des Herrn Rumpe mit seiner antiluetischen Behandlung in der Schwangerschaft kann ich durch eigene

bestätigen. Ich habe 6 Fälle mit Einspritzungen behandelt und darunter 3 Mal lebende, gesunde Kinder erzielt nach vorhergegangenen mehrfachen Fehlgeburten. Zweimal kamen Kinder lebend zur Welt, gingen aber bald zu Grunde, und nur einmal war ein Erfolg nicht zu merken. Wir werden diesen auch wohl nie mit Bestimmtheit voraussagen können, da ja zweifellos die Heftigkeit der Infection einen Unterschied mache, sowie ob die Vererbung des Giftes vom Vater ausgehe oder von der Mutter, oder von beiden zugleich.

Von den Einspritzungen habe ich grössere Unannehmlichkeiten niemals gesehen, vor Allem nie Abscesse; angenehm ist allerdings diese Behandlung durchaus nicht; es bilden sich an Stelle der Einstiche leicht derbe Infiltrate, die tagelang schmerzen, das Sitzen und Liegen stören und erst allmählich unter Zurücklassung eines Narbenstranges verschwinden; man hat aber doch wenigstens die Sicherheit, den Patienten Quecksilber einverleibt zu haben, was durchaus noch nicht der Fall ist, wenn man ihnen aufträgt, Einreibungen zu machen.

Einmal habe ich eine etwas länger dauernde Enteritis erlebt, die aber ohne Schaden vorübergegangen ist.

Unter Voraussetzung der erforderlichen Sorgfalt kann ich also die prophylaktische Behandlung der ererbten Syphilis in der Schwangerschaft mit Einspritzungen von Hydrarg. salicyl. wohl empfehlen.

Herr Linkenheld würde lieber den Sphincter ani in meinem dritten Falle gespalten haben, statt sich Mühe zu geben, ihn zu erhalten, in der Erwartung, dadurch klarere Wundverhältnisse zu schaffen. Chirurgisch ist das ja wohl richtig gedacht, nur, dass ein conservativ geschulter Geburtshelfer sich nicht so leicht entschliesst, zu opfern, was sich erhalten lässt, bes. nicht einen Sphincter ani, wenn er weiss, wie lästig nicht ganz primär verheilte Dammplastiken später sein können, oder selbst Fälle, die mit tadellosem anatomischem Erfolge verheilt sind, bei denen aber die Function des Schliessmuskels später zu wünschen übrig lässt. Ausserdem hätte ich dann auf eine sofortige Naht bei den sehr ungünstigen räumlichen Verhältnissen unbedingt verzichten müssen. Und ob durch diese Aenderung meines Handelns der spätere letale Ausgang abgewendet worden wäre, ist doch zum Mindesten zweifelhaft.

Herr C. Everke: In Fällen, wo häufig macerirte Früchte geboren wurden und deshalb Hülfe gesucht wurde, habe ich, auch wenn die Anamnese keine Lues ergab, dennoch eine Schmierkur angeordnet und manchmal den Erfolg gehabt, dass nun die Frucht lebend geboren wurde.

In den Fällen der Zerreissung des Septum rect. vaginale wird man da, wo die Verhältnisse es gestatten, den Sphincter am besten spalten und nähen. — Kleine Zerreissungen werden gewiss oft spontan heilen. — Für die Aetiologie dieser Zerreissungen wird wohl meistens eine Praedisposition in dem sehr dünnen Sept. rect. vag. anzunehmen sein.

Ich bin auch der Ansicht, dass der Gynaekologe die ganze Bauchchirurgie beherrschen soll und auch ausführen darf. — Es wäre ja sehr inhuman, wenn bei einer Fehldiagnose aus kollegialer Rücksicht der Operateur die Operation nicht vollenden wollte. — Dass solche Fehldiagnose oft vorkommen, unterschreiben mir wohl Alle. — Ich selbst operierte gestern eine Dame mit vereiterter Ovarialcyste: Adnexe, Appendix, Intestinae etc. waren verwachsen, sodass auch heute sich nicht einmal sagen lässt, inwieweit dieser Fall gynaekologisch war. In 2 Fällen konstatierte ich in Narkose eine in letzter Zeit verwachsene Ovarialcyste, in einem Falle handelte es sich um grosse Hydronephrose bei Hufeisenniere, im anderen Falle um Dermoid von der Leber ausgehend.

In Rücksicht auf meinen chirurgischen Kollegen in Bochum halte ich mich von der chirurgischen Laparotomie fern, höchstens in Vertretung desselben oder wenn neben gynaekologischen Leiden bei Eröffnung des Leibes auch ein anderes konstatiert wurde. — So sah ich mich in einem Falle veranlasst, nach Entfernung einer grossen Ovarialcyste auch die prall mit Steinen gefüllte Gallenblase zu entfernen, da dieselbe der Trägerin auch bedeutende Beschwerden gemacht hatte etc.

Wo es angeht, soll man gewiss ein lebendes Kind erstreben und ein Abwarten von 2—3 Wochen wird gewiss der Mutter nicht schaden. — Die Methode von Merttens war gewiss für Mutter und Kind deshalb die beste. Erkennt man in früherer Zeit der Schwangerschaft ein Carcinom der Portio, so soll man sofort eingreifen und die beste Art bleibt die Totalexstirpation.

Dass man grosse Uteri unentleert bis zum VII. Mon. der Grav. wird per vaginam entfernen können, ist gewiss möglich, aber in solchen Fällen scheint mir die abdominelle Entfernung leichter, — zumal gewiss die Blutungen aus den geschwellten Gefässen unbequem werden können. — Um der Impfung vorzubeugen, habe ich vor ca. 6 Wochen in einem Falle von operablem Portio-Carcinom bei einer Gravida mens. V. erst die erkrankte Portio amputiert und dann nach Laparotomie den Uterus unentleert entfernt. — Die Operation war leicht. —

IV. Herr C. Everke: Eine konservative Behandlungsmethode der veralteten Inversio uteri puerperalis. — (Ausführlich in diesem Hefte der Monatsschrift veröffentlicht).

Herr Gummert: Totale Uterusinversion habe ich zweimal beobachtet.

Im ersten Fall handelte es sich um eine Frau, die 8 Wochen vorher ihr erstes Kind geboren hatte. Nach normal erfolgter Geburt hatte die Hebamme wegen starker Blutung angeblich die Nachgeburt sofort nach der Geburt durch starken Druck auf den Leib entfernt. Sonst war nichts zu eruieren. Patientin liess mich rufen, weil sie ununterbrochen blutigen Ausfluss habe und die Kräfte nicht wiederkommen wollten.

Die 29jährige, grosse Frau machte einen stark anämischen Eindruck. Oedematöse Schwellung der Augenlider, starkes Oedem der Beine bis zum Knie; sie konnte sich nur mühsam fortbewegen. Puls klein, 130 in der Minute.

Bei der inneren Untersuchung constatierte ich einen orangengrossen als Polypen imponierenden Tumor, den ich aber bald (Inversionstrichter, Art des Stiels) als invertierten Uteruskörper ansprach. Die Frau wurde in die Klinik überführt. Der invertierte Uteruskörper war von dunkelroter Farbe, mattglänzend; die Tubenmündungen deutlich sichtbar, werden sondiert. Die Cervix uteri umgab als festschliessender Ring den invertierten Uteruskörper. Der Finger konnte nur mit Mühe den umschliessenden äusseren Muttermundsring aufheben. Die Cervix uteri war etwa 1 cm lang erhalten. Bei dem Zustand der Patientin wagte ich keine Narkose.

Ich versuchte mittels Colpeurynter, Jodoformgazetamponade die Reposition ohne Erfolg Dann wandte ich das als Schröder's Verfahren bekannte Repositionsmanöver an — ich hakte 4 Kugelzangen an den Ring des äusseren Muttermundes und versuchte den Uteruskörper, indem ich gleichzeitig die Kugelzangen stark anziehen liess, durch Compression mit dem Finger und Druck nach oben zu reponieren. Dies gelang nach längerem Bemühen immer bis auf die Kuppe des Fundus, der den Ring nicht passieren wollte.

Ich liess jetzt durch ein mit Gaze umwickeltes Glüheisen den Fundus fixieren und nach oben drücken; auf einmal wich der Fundus nach oben aus.

Die Frau hatte während dieser Manipulationen keine besonderen Schmerzen auszuhalten; auch im Moment der Reposition empfand sie keinen grossen Schmerz. Der Puls blieb unverändert.

Nach der Reposition lag der Uterus in normaler Stellung und entsprach in Grösse fast der Norm. Sondenlänge 8 cm. Ich hätte fast einen doppelt so grossen Uteruskörper erwartet.

Die Regel trat nicht wieder ein; 10 Monate später machte die Frau eine normale Geburt durch. —

Im 2. Fall wurde meine Hilfe gleich nach der Geburt nachgesucht. 1 Stunde post partum war ich bei der Frau, die ich im tiefsten Collaps vorfand. Puls kaum fühl- und zählbar — kalter Schweiss, Anaemie.

In der Schamspalte war ein faustgrosser Körper sichtbar, der auf den ersten Blick als invertirter Uteruskörper anzusprechen war. Die Placentarfläche war deutlich zu erkennen, auch die Tubenöffnungen. Die Reposition gelang spielend leicht. Der Uterus war wie ein schlaffer Sack. Gleich nachher constatierte ich den Tod der Frau.

Die Geburt, — die 10. — hörte ich, sei nach wenigen Wehen erfolgt. — Als die Hebamme kam, war der Kopf schon sichtbar; die Nachgeburt sei spontan dem Kind sofort gefolgt und damit auch „die Geschwulst" sichtbar gewesen. — Starke Blutung — Ohnmacht der Frau. Die Nabelschnur war nur 70 cm lang.

Herr Leisse berichtet kurz über einen Fall von Inversio uteri totalis bei einem 15jährigen Mädchen nach criminellem Abort. Durch welche Art von Manipulation die Umstülpung hervorgerufen war, konnte nicht mit Bestimmtheit festgestellt werden. Sofortige Zurückstülpung misslingt; zur Lebensrettung feste Tamponade wegen mächtiger Blutung. Nach 24h erneuter Versuch der Reinversion in Aethernarkose. Zug an der portio nach unten, Druck gegen den Fundus uteri mit einer kugeligen Pelotte, die aus festzusammengedrehter Gaze hergestellt war und in einer Kornzange gehalten wurde. Die linke Hand fixierte von innen den Uterus und verhinderte ihn am Ausgleiten, die rechte suchte von aussen den Einstülpungstrichter zu erweitern, ein Assistent übte von unten in vorgeschriebener Richtung vermittels der Pelotte einen gleichmässigen Druck auf den Fundus uteri aus Nach kurzem Druck schlüpfte der Körper plötzlich wieder hinein. — Heilung nach langem Fieber. —

V. Demonstrationen:

Herr Linkenheld: 1. Geplatzte Tubargravidität; Präparat durch Coeliotomie gewonnen. Dasselbe gleicht vollständig demjenigen, das ich in der letzten Versammlung in Dortmund vorzeigte. Im abdominalen Ende der Tube fand sich eine kirschgrosse Höhle, welche die Decidua enthielt, Riss ungefähr 1 cm gross, blutete noch bei der Operation. Menses sechs Wochen ausgeblieben. — Als ich Pat. consultativ sah, war die Ruptur vor 36 Stunden erfolgt: Heftigste Leibschmerzen, auch durch Morphium nicht erträglich; starke Blässe; T. 39°, Puls 160 klein; Abdomen stark tympanit. Leberdämpfung auf ganz schmale Zone reduziert; in der Ileo-Coecalgegend deutliche Dämpfung mit dem Gefühl der Resistenz. Vaginal kein Tumor.

Intrauteriner Eingriff soll nicht gemacht worden sein. Diagnose schwankt zwischen geplatzter Tubargravidität mit Peritonitis und Appendicitis perforativa; daher Flankenschnitt, sehr viel meist flüssiges schwarzes Blut, geblähte Därme, geröthet, jedoch ohne sonstige Zeichen von Peritonitis: an der Tube der erwähnte Befund. Gegen Schluss der Operation kam immer noch so viel Blut, dass es mir, wie Herrn Geh. Rath Heusner, der als Consilarius der Operation beiwohnte, schien, als ob noch eine unentdeckte Blutungsstelle vorhanden sei. Da Patientin merklich schwächer wurde, so wurde in der lin. alb. incidirt, es zeigte sich jedoch bei Intactsein der linken Adnexe, dass es sich um vorher ergossenes Blut handelte. Pat. ist genesen.

2. Appendix vermicularis. Vor 8 Tagen exstirpirt; wegen häufig sich wiederholender, den Beruf schwer beeinträchtigender Koliken. Obwohl 2 fieberhafte Attaken mit peritonitischen Erscheinungen vorausgegangen waren, fanden sich keine Verwachsungen, dagegen hochgradige Verdickungen der Wände, dieselben fühlen sich knorpelig an, wie eine kindliche Trachea. Es wird auf die Bedeutung

der Appendicitis chronic. für die Gynaekologie, besonders in diagnostischer Beziehung aufmerksam gemacht.

3. Geborstenes Aneurysma der art. iliac. externa. Das Ereigniss trat 5 Tage nach Eröffnung und Drainirung eines alten Beckenabscesses nach der Scheide zu auf. Die Usurirung wurde wahrscheinlich bedingt durch das direkt anliegende Gummirohr. Letzteres ist schon häufig beobachtet worden

---

II.

Referate

aus

geburtshülflich-gynaekologischen Gesellschaften.

Referent: Dr. E. G. Orthmann-Berlin.

I. Geburtshülfliche Gesellschaft zu Philadelphia,

6. Oktober 1898.

Wilmer Krusen: Folgen abdominaler Operationen. Als solche bespricht K. 1. Stichkanal-Abscesse; 2. Bauchhernien; 3. Verwachsungen; 4. Blasen-, rectale und vaginale Prolapse; 5. Beckenabscesse etc.; 6. Darmfisteln; 7. Auseinanderweichen und Dünnwerden der Narbe; 8. Unangenehme Symptome nach der Ventrofixation; 9. Schmerzen ohne nachweisbare Ursache; 10. Psychische und nervöse Erscheinungen —

Diskussion: F. F. Montgomery, R. C. Norris, C. P. Noble, G. E. Shoemaker, J. C. da Costa, W. Krusen. —

G. E. Shoemaker: Ueber einen Fall von Chorioncysten. Bei 20jähriger Nullipara traten im vierten Monat der Gravidität starke Blutungen und Abgang kleiner Cysten auf; nach Behandlung mit Scheiden-Tamponade und Gebrauch von Ergotin stiess sich noch eine Menge cystischen Materials ab unter Verkleinerung des Uterus; ein Foetus wurde nicht gefunden; es handelte sich um eine myxomatöse Degeneration von Chorionzotten. —

W. W. Babcock: Gleichzeitiges Vorkommen von Fibromyom und Carcinom des Uterus, nebst Mittheilung von 3 Fällen. B. nimmt keine carcinomatöse Degeneration eines Myoms an, dagegen schützt die Anwesenheit eines Myoms nicht vor einer gleichzeitigen carcinomatösen Erkrankung des Uterus. B. hat drei derartige Fälle (aus der Praxis von C. P. Noble) beobachtet. 1. 60jährige Patientin Opara, seit 9 Jahren Menopause; abdominale Totalexstirpation wegen eines interstitiellen Fibromyom des Uterus; im Endometrium fand sich ein Adeno-Carcinom. — 2. 63jährige Multipara; wegen Cervix-Carcinom wurde curettirt und cauterisirt, hierbei Eröffnung des Douglas: nach 2 Tagen Exitus. — Im Uterus fand sich ein kleines submucöses Fibromyom in der Gegend des Os internum. — 3. 48jährige Multipara; bei einer Probeauskratzung wurde ein Adeno-Carcinom festgestellt; deshalb Totalexstirpation, Tod nach 8 Tagen. Im Fundus ein interstitielles Fibromyom. B. schliesst aus seinen Beobachtungen, dass Fibromyom häufiger mit Corpus wie mit Cervix-Carcinom zusammentrifft; dass dies Zusammentreffen häufiger bei Multiparis vorkommt, dass ferner das Fibromyom eine maligne Schleimhaut-Degeneration begünstigt und die Anwesenheit eines Myoms eine carcinomatöse Degeneration nicht ausschliesst; bei Myom und gleichzeitigem starken Ausfluss soll stets das Endometrium gründlich untersucht werden. —

Diskussion: E. E. Montgomery hat zwei Fälle von Fibrom mit Corpus-Carcinom gesehen. — G. E. Shoemaker: Bemerkung zur Fibromyom Statistik. — C. P. Noble hat 3 weitere Fälle von Uterusmyom und Cervix-Carcinom beobachtet. — L. J. Hammond sah einen Fall von Corpus-Carcinom bei Fibrom. — W. W. Babcock: Schlusswort. —

C. P. Noble: Operation der Vesico-Vaginal-Fistel nach vaginaler Totalexstirpation und anderen operativen Eingriffen von der Scheide aus. Bei 61jähriger XIIpara war von anderer Seite wegen ausgedehntem Carcinom der Uterus mittelst der Klemmen-Methode exstirpirt worden; nach 2 Monaten sah N. die Pat. mit einer für 3 Finger durchgängigen Vesico-Vaginal-Fistel und einem Scheiden-Recidiv. Schluss der Fistel nach vollständiger Lösung der Blase von der Scheide mit Catgut und Silkworm: Dauer-Catheter. Am 10. Tage war die Fistel bis auf eine kleine Oeffnung verheilt, welche sich jedoch unter weiterer Anwendung des Dauer-Catheters von selbst schloss. Auf Grund dieses und eines ähnlichen Falles empfiehlt N. den isolirten Blasenschluss und die Anwendung des Dauer-Catheters. —

II. Britische gynaekologische Gesellschaft in London.

13. Oktober 1898.

Chr. Martin: 1. Fall von Uterus bicornis. Frau von 29 Jahren, seit 9 Jahren verheirathet. Opara: Menses normal, stark, mit kolikartigen Schmerzen verbunden. Rechts vom Uterus ein Tumor von der Grösse eines im 3. Monat schwangeren Uterus. — Totalexstirpation des Uterus unter Zurücklassung des linken Ovarium. Die rechte Hälfte war mit retinirtem Menstrualblut angefüllt, ebenso die Tube, keine Communication mit dem Cervical-Kanal: glatte Heilung. 2. Fall von Myom des Ligament. rotundum. Pat. von 44 Jahren: Menses stark und schmerzhaft. Grosser Tumor im Becken, schnell wachsend. Totalexstirpation des myomatösen Uterus und des Ligament-Tumor: glatte Heilung. —

Diskussion: H. Smith: C. H. F. Routh glaubt, dass es besser gewesen wäre, eine Entleerung der Haematometra nach der Scheide herbeizuführen. — B. Jessett betont die Wichtigkeit, in solchen Fällen ein Ovarium zurückzulassen. — Martin hat 8 derartige Fälle beobachtet: in einem Falle hat er Oeffnung nach der Scheide gemacht und hier trat eine Infektion ein. —

A. E. Giles: Fall von grossem, intraligamentärem Cervical-Myom: Hysterektomie: Heilung. — Frau von 29 Jahren, Opara: Tumor links vom Uterus bis zum Nabel reichend. Entfernung des Tumor nach Enucleation aus dem Ligament und des supravaginal amputirten Uterus: Vernähung des Sackes: keine Drainage. Reconvalescenz in der ersten Woche fieberhaft, dann normal. —

R. H. Hodgson: Fall von Fibro-Myoma cysticum. Pat. von 51 Jahren, mit schnell wachsendem Tumor und schweren Drucksymptomen. — Supravaginale Amputation des Uterus: der Tumor wog 6,8 Kilo. — Nach 24 Stunden Cystitis: am 5. Tage Exitus. —

J. M. Lawrie: 2 Fälle von Uterus-Fibrom: Operation: Heilung. 1. Pat von 43 Jahren, unverheirathet: Tumor sehr stark verwachsen: supravaginale Amputation des Uterus: keine Auswaschung oder Drainage des Abdomen: glatte Reconvalescenz. — 2. Pat. von 52 Jahren. Blasenbeschwerden, in Folge von Druck des Tumors. Zuerst Entfernung einer linksseitigen Ovarialcyste: dann Abtragung des Tumors durch keilförmige Excision aus der Cervix: glatte Heilung. —

Diskussion: R. T. Smith, C. Ryall, G. Keith. B. Jessett. H Smith, Hodgson, Giles. —

F. B. Jessett: 1. Uterus-Carcinom nebst Cyste des Ligamentum latum. 54jährige Pat. Ipara mit Cervix-Carcinom: Uterus mässig beweglich. Totalexstirpation von der Scheide aus: rechts Ovarialcyste. — Nach 4 Monaten Recidiv, das cauterisirt wurde. — 2. Cervix-Carcinom und

Uterus-Fibromyom, vaginale Hysterectomie, Heilung. 41jährige Pat., IVpara mit Cervix-Carcinom und einem hinter dem Uterus gelegenen Fibrom. Vaginale Totalexstirpation; die Aa. uterinae werden durch eine Doyen'sche Klemme gesichert; der Rest des Ligamentum latum mit Catgut unterbunden; Jodoformtamponade. — Nach 6 Stunden leichte Nachblutung; frische Tamponade: Ergotin. Entfernung der Klemme nach 36 Stunden; glatte Reconvalescenz. — 3. Cyste des queren Mesocolon; Exstirpation; Heilung. Pat. von 41 Jahren; vor einem halben Jahr Probeincision von anderer Seite. — Der Tumor lag hinter dem Colon transversum; Spaltung des Peritoneum und Ausschälung des Tumors; leichte Stielbildung. Der Tumor hatte die Grösse einer grossen Kartoffel und enthielt eine gelbliche, cholestearinhaltige Flüssigkeit (3—4 Unzen); glatte Heilung. —

F. Edge: Fall von Uterus-Carcinom; vaginale Hysterectomie. Pat. von 34 Jahren: vor einem Jahr Abrasio wegen Blutungen; nach 6 Monaten erneute Blutungen; Cervix frei; — Totalexstirpation; Infiltration im linken Parametrium: Heilung; nach 5 Wochen Recidiv im linken Lig. latum. —

Christopher Martin: Einige Streitpunkte bei der Nachbehandlung von Laparotomie-Fällen. M. bespricht folgende Punkte: 1. Vorkehrung gegen Complicationen. Sorgfältige Vorbereitung der Patientinnen sehr wichtig; strenge Asepsis. Prophylaxe ist besser als Therapie: eine halbe Stunde Arbeit vor der Operation ist besser, wie eine Woche ängstlicher Nachbehandlung. — 2. Lage. M. hält die Rückenlage für überflüssig; er lässt die Pat. jede gewünschte Lage einnehmen. — 3. Verband. Auf den Schnitt ein Bausch Jodoformgaze; hierüber wird ein viereckiges Verbandkissen mit 3—4 Heftpflasterstreifen befestigt; hierauf eine gewöhnliche Bauchbinde. Wechsel der Gaze nach 24 Stunden; dann wieder nach einer Woche: bei septischen Wunden Jodoformpulver. — 4. Naht. Für die Bauchnaht Silkworm; keine versenkten Nähte; M. wendet eine fortlaufende Silkwormnaht an: Entfernung der Naht am 12. oder 14. Tage; bei Stichkanaleiterung Entfernung der betreffenden Naht. — 5. Drainage. M. drainirt nur bei septischen und eiterigen Fällen oder bei starker Blutung; und zwar mit Jodoformgaze nach der Scheide. — 6. Morphium. M. giebt stets nach Laparotomien Morphium, subcutan oder in Suppositorien; zuweilen auch noch einige Tage nachher, namentlich wenn Peritonitis ausgeschlossen ist. — 7. Abführmittel. Bei drohender Peritonitis giebt M. am 2., 3. oder 4. Tage 0,3 gr Calomel und dann alle 2—3 Stunden ein salinisches Abführmittel; bei leichten Fällen wiederholte Dosen von Calomel: daneben Alkohol, Beeftea, Champagner etc. — In normalen Fällen Abführmittel am 4. Tage post operationem. — 8. Diät. Früher liess M. seine Laparotomirten 48 Stunden nichts geniessen, jetzt nur 6 Stunden: dann giebt er meist Gerstenschleim mit Citrone, kein Eis. Am 2. Tage Milch, Sodawasser, Thee, Beeftea etc.; am 3. und 4. Tag Milchpudding; am 5. Fisch: am 6. ein gekochtes Hühnchen. Bei vielem Erbrechen Champagner per os und Brandy oder Beeftea-Clysmata; bei bedenklichen Fällen Clysmata von heissem Salzwasser oder subcutanen Injectionen. — 9. Vaginale Operationen. Nach denselben Jodoformgaze- Tamponade bis zum 7. oder 8. Tage; in den ersten 4 Tagen Catheterismus. Entfernung der Silkworm-Fäden nach 4 Wochen, wenn sie sich nicht selbst abstossen. — 10. Zeit des Aufstehens. Am 14. Tage Aufsitzen; am 15. oder 16. Aufstehen; in der 4. Woche Entlassung. — 11. Leibbinde. Nach Laparotomien muss 2 Jahre lang eine Binde getragen werden: das Tragen der Binde bewirkt keine Atrophie der Bauchmuskel. Im Uebrigen ist jeder Fall zu individualisiren. —

10. November 1898 Diskussion: H. Snow hält die Nachbehandlung für wichtiger wie die Operation; Reinlichkeit und trockene Behandlung wichtiger wie Antiseptica. S. empfiehlt isolirte Peritonealnaht; als Abführmittel ein Clysma nach 48 Stunden; Morphium ist zu vermeiden. — C. H. F. Routh ist Anhänger der Drainage; kein Jodoform auf die Wunde; statt Morphium empfiehlt R. Trional und Paraldehyd. — Bantock ist auch für trockenen Verband und für Silkworm als Nahtmaterial; anderer Ansicht ist B. in Bezug auf die Lage der Kranken und die Anwendung des Morphiums; ebenso verwirft er den Gebrauch von Antisepticis bei septischen Fällen. Bei

kräftigen Pat. genügt eine durchgreifende Bauchnaht; bei schwachen sind mehrere Lagen mittelst versenkter Naht erforderlich. Bei zweifelhaften Fällen Drainage. — B. Jessett ist für vorsichtigen Lagewechsel der Kranken; bei Drainage Rückenlage. J. näht die Bauchwunde in 3 Etagen; für die versenkten Nähte Catgut, sonst Seide oder Rosshaar; Drainage nur in zweifelhaften Fällen; Morphium namentlich bei nervösen Kranken; Abführmittel am 2. Tage. — Purcell hält die Vorbereitung der Pat. für wichtig; Bauchschnitt nicht in der linea alba, sondern durch den Rectus. — C. Ryall ist für frühe Anwendung von Abführmitteln. — Travers bringt Chinosol- und Borsäurepulver auf die Bauchwunde. — H. Smith empfiehlt Calomel auch bei Peritonitis. — H. M. Jones ist für Rückenlage: Bauchnaht in 3 Etagen. Seide für Peritoneum und Fascie, Silkworm für die Haut; kein Morphium; Abführmittel am 2. oder 3. Tag. — Christopher Martin: Schlusswort. —

St. Bishop (Manchester): Die combinirte Methode bei der Beckenchirurgie. — Diskussion vertagt. —

III. Geburtshülfliche Gesellschaft zu Edinburg.

9. November 1898.

H. Croom: Ueber chirurgische Eingriffe in der Gynaekologie. C. giebt einen allgemeinen Ueberblick über die Fortschritte und die Resultate der chirurgischen Behandlung der Frauenleiden in den letzten 30 Jahren.

M. Murray: Ueber latente gonorrhoische Infektion. Bei einem Kind trat 2 Tage post partum eine gonorrhoische Augenentzündung auf. Mutter gesund, hat 2 mal normal geboren: beide Kinder ebenfalls gesund; der Vater war vor 8 Jahren gonorrhoisch inficirt: unmittelbar vor und während der Verheirathung vollkommen gesund. M. glaubt, dass hier eine latente Gonorrhoe vorliegt, wenn er auch eventuelle Zweifel in die Richtigkeit der Angaben von Seiten des Vaters nicht von der Hand weist und den Mangel eines bakteriologischen Beweises zugiebt.

Diskussion: Simpson, Croom, Haultain.

IV. Zweiter Französischer Congress für Gynaekologie, Geburtshülfe und Paediatrie.

Marseille, 8. bis 15. October 1898.

Segond: Die Behandlung der Extrauterin-Schwangerschaft. Abgesehen von den wenigen Fällen, in denen es in den Anfangsstadien zu einer Ausheilung kommen kann, ist fast stets bei der Extrauterin-Schwangerschaft ein operatives Vorgehen indicirt. Die Behandlung vor und nach dem 5. Monat ist eine verschiedene; im ersten Fall: Entfernung des Foetus und der betreffenden Adnexe bei uncomplicirten Fällen durch die Laparotomie; bei Complicationen durch Haematocele, septische und eitrige Processe kommt neben der Laparotomie auch die Hysterectomie, sowie die Incision von der Scheide aus in Frage. — Bei 5 Monat alter Extrauterin-Schwangerschaft ist, abgesehen von dem Befinden der Mutter, stets zu operiren, wenn die Frucht abgestorben ist, und zwar entweder durch Entleerung des Fruchtsackes auf abdominalem Wege mit oder ohne gleichzeitige Entfernung der Placenta oder die totale Exstirpation. Die sofortige Laparotomie ist ferner angezeigt bei Blutungen in Folge von Ruptur, sowie bei eitriger Peritonitis. Nach dem Tode der Frucht soll man nicht länger wie 6 Wochen mit der Entfernung derselben warten; bei länger bestehendem Fruchttod kommt die Incision von der Scheide aus oder auch die Exstirpation des ganzen Fruchtsackes in Frage. Zuweilen geht die Extrauterin-Schwangerschaft in Cystenbildung über unter gleichzeitiger Vereiterung.

Diskussion.

Laroyenne-Lyon ist für eine mehr conservative Therapie. — Jonnesco (Bukarest) ist für Laparotomie. — Mangin (Marseille) ist für die Operation von der Scheide aus und hält die Laparotomie nur für indicirt bei Ruptur mit starken Blutungen oder bei vor der Ruptur diagnosticirter Extrauterin-Schwangerschaft. — Pozzi ist der Ansicht, dass jeder einzelne Fall nach Lage der Dinge zu behandeln ist, namentlich mit Rücksicht auf die Blutung und die Beschaffenheit des Fruchtsackes; hieraus ergiebt sich der Gang der Operation von selbst. — Ausserdem betheiligen sich Martin (Rouen), Kirsac (Budapest), Solowieff (Moskau) und Segond.

Bouffe de Saint-Blaise (Paris): Die Autointoxication der Schwangerschaft (vorgelesen von Queirel). Der vermehrte Stoffumsatz in der Schwangerschaft bedingt eine Ueberproduction von Giften oder eine besondere Production von speciellen Giften; diese Autointoxication wird begünstigt durch die Verminderung der rothen Blutkörperchen (Hydraemie), durch die Arbeitsvermehrung für Herz und Lungen und die Trägheit des Magendarmkanals (Dyspepsie, Obstipation). Eine Störung in den Functionen der wichtigsten Absonderungsorgane, Leber und Nieren, kann leicht toxische Erscheinungen auslösen, zumal wenn bereits vorher eine Erkrankung derselben vorlag. Bei der Hepatotoxhaemie oder der reinen Leberinsufficienz ist die Urinmenge und seine stickstoffhaltigen Substanzen vermindert, der Urobilingehalt und die Harnsäure vermehrt; ferner treten Leucin, Xanthin, Hypoxanthin etc. auf; sowie Indican, Glykosurie und schliesslich Albuminurie. Die Behandlung besteht hierbei in strenger Milchdiät, Anregung der Nieren-, Haut-, Lungen-, Darm-Thätigkeit; im Nothfall Einleitung der künstlichen Frühgeburt; eventuell bei Krampfzuständen auch Chloral und Chloroform.

Sedan-Marseille: Die Desinfection in der Geburtshülfe. Sublimat und Schwefel genügen zur Desinfection von Räumen nicht; hier ist besser das Formochlorol (1 Liter auf 100 cbm; 8 Stunden lang). Für die Hände ist formolisirte Seife zu empfehlen; für die Kreissende eine wässrige Formochlorol-Lösung; käufliche Formaldehyd-Lösungen sind unbrauchbar.

Diskussion: François, Queirel, Lop.

P. Sépet: Ueber Tetanus puerperalis. Vorkommen selten (nach Rose 3 : 100 Tetanusfälle) sowohl nach Partus (80 Fälle) wie nach Abortus (55 Fälle), besonders bei criminellem; Prognose schlecht; 88 pCt. Mortalität. Exitus meist am 3. Tage; nach dem 7. Tage meist Heilung. — Behandlung: Hysterectomia totalis oder Porro zur Vernichtung des Infectionsheerdes; daneben Antitoxin- und Morphium-Injectionen. — S. sah 2 Fälle: 1. 23jähr. Ipara, 4 Tage post partum Trismus, 3 Tage später Exitus. 2. Multipara, criminelle Abort im 3. Monat, Exitus nach 4 Tagen.

Queirel-Marseille: Widerstandsfähigkeit des Nabelstranges. Experimentelle Untersuchungen in 118 Fällen unmittelbar post partum; bei lebend geborenen Kindern ist ein viel höheres Gewicht (ein Plus von 7 bis 10 Kilo) zum Zerreissen der Nabelschnur nothwendig, als das der Kinder; auch bei todtgeborenen und macerirten Früchten ist meist noch ein höheres Gewicht erforderlich.

Diskussion: Pinard.

Boinet-Marseille: Placenta bei secundärer Syphilis. Pat. war 21 Jahre; Abort im 4. Monat; Foetus 27 cm lang, 220 g schwer, macerirt. Es bestand eine Hypertrophie der Placenta, im Innern derselben haemorrhagische Heerde, Thrombosen, weisser Infarct und fettige Degeneration; an den Gefässen fand sich eine Verdickung der Intima und Verengerung des Lumen; die Tunica externa war infiltrirt; die Chorionzotten waren hypertrophisch und infiltrirt

G. Richelot-Paris: Natur und Behandlung der Retroversio uteri; eigene Methode der Vaginofixation. Zuweilen genügt die Behandlung der Complicationen, wie Metritis, Salpingitis etc.; bei Erschlaffungszuständen, namentlich der Ligg. uterina specielle Behandlung durch 1. Pessarien und Bauchbinde; 2. Uterus-Massage; 3. Hysteropexie.

Bei einfachen Fällen Pessar; besser wirkt die Massage namentlich zur Lösung leichter Adhaesionen und bei Infektionsfällen. — Vor der operativen Behandlung muss die Metritis geheilt werden; von ausgezeichnetem Erfolg ist die abdominale Hysteropexie mit Fixierung des Uterus an die Vorderfläche unterhalb der Tubenmündungen; für andere Fälle ist auch die vaginale Hysteropexie nach R.'s Methode zu empfehlen; wobei namentlich der Fundus uteri vollkommen frei bleibt. —

Diskussion: Albert Martin und Pozzi sind gegen die vaginale Hysteropexie: P. billigt sie nur in der Menopause. — Dubourg: Richelot; Kirsac. —

Dubourg-Bordeaux: Vergleich der vaginalen und abdominalen Hysterektomie zur Behandlung der Uterusfibrome und des Collumcarcinoms. D. empfiehlt bei ersteren stets, bei letzteren meist den abdominalen Weg auf Grund von 44, teils vaginal, teils abdominal operirten Fällen. — Diskussion: Delanglade verteidigt die vaginale Methode. — Pozzi betont, dass man häufig mit Unrecht Tod an Verblutung etc. als Schock bezeichne; er empfiehlt für gewisse Fälle die vaginale Operation bei Uterusfibromen; bei Carcinomen ist er für eine palliative Behandlung, Auslöffelung und Kauterisation. —

Jonnesco-Bukarest: Die totale abdominale Castration bei septischer Erkrankung der Adnexe. J. berichtet über 23 derartige Fälle; er zieht die abdominale der vaginalen Methode vor; gegen die Stichkanaleiterung empfiehlt J. den Silberdraht. — Diskussion: Richelot zieht die vaginale Methode vor. — Kirsac ist für den abdominalen Weg. — Pozzi macht meist die Laparotomie; bei Eiterungen zieht er die vaginale Methode vor. —

Pagliano und Delanglade-Marseille: Ueber die Behandlung der nicht puerperalen Osteomalacie durch Castration. 30 jähr. Pat. seit 12 Jahren erkrankt an Appetitlosigkeit, Anämie und Schwächegefühl, ist 20—25 cm kleiner geworden. Beckenveränderungen durch Röntgenphotographie festgestellt. Die exstirpirten Ovarien sind atrophisch und cystisch degenerirt und werden als Ausgangspunkt der Erkrankung aufgefasst. — Diskussion: Pozzi betont, dass Atrophie der Ovarien auch bei anderen chronischen Krankheiten vorkommt. —

Mangin-Marseille: Wirkung der Ligatur der Aa. uterinae bei Uterus-Blutungen. M. pflegt bei Gelegenheit von Collum-Amputationen, hohen Excisionen der Cervix, Auskratzungen etc. eine Praeventiv-Ligatur der Aa. uterinae zu machen, welche er in der Regel nach 8 Tagen wieder entfernt. — Auf Grund von 14 auf diese Weise behandelten Fällen kommt er zu folgenden Schlussfolgerungen: 1. Die Ligatur der Aa. uterinae ist eine einfache, ungefährliche Operation, bei der die Narkose unnötig ist. 2. Sie ist erfolgreich bei anderen Mitteln trotzenden Menorrhagien, wenn die Schleimhautveränderungen zur Erklärung derselben nicht genügen und die Auskratzung erfolglos bleibt. 3. Sie stillt fast sicher die Blutungen bei Fibromen und führt oft eine Atrophie derselben herbei, namentlich wenn dieselben in der Nähe des Collum sitzen. 4. Die einzige Contraindication bildet eine Erkrankung der Adnexe. —

Leriche-Nizza: Gebärmutterleiden und Radfahren. L. sah in einem Falle von Menorrhagien Heilung eintreten: das Radfahren ist ferner von günstigem Einfluss bei Diarrhoe, chronischer Obstipation und allgemeiner Ptosis der Eingeweide; contraindicirt bei starken Blutungen, Metritis etc. Diskussion: Tédenat hält bei Nervösen das Radfahren für heilsam, für schädlich bei Adnex-Erkrankungen. —

Mériel-Toulouse: Behandlung der Endometritis. M. empfiehlt Intrauterin-Suppositorien von Methylsalicilat und Airol ää 0,1: — Dauernde Heilung in einem Fall, der bereits mit Auskratzungen etc. lange behandelt war. —

Verdelet und Binaud-Bordeaux: Darmverletzungen nach Hysterectomie. Bericht über 2 Fälle von Rectovaginalfistel nach vaginaler Hysterectomie mittelst Klemmen, in einem Falle wegen Uterusfibrom, in dem andern wegen doppelseitiger Ovario-Salpingitis. — Auftreten der

Fistel am dritten Tage nach der Operation; Heilung spontan nach Ausspülungen, Tamponade etc. —

Diskussion: Richelot bemerkt, dass die Fisteln nicht durch die Klemmen als solche veranlasst seien, sondern nur durch die schlechte Anwendung derselben. —

François-Marseille: Fall von Collum-Obliteration. Bei einer I para hatte sich im sechsten Monat der Schwangerschaft in Folge eines intracervicalen Abscesses ein vollständiger Verschluss des Collum gebildet; ein derartiger Fall scheint bisher noch nicht beobachtet worden zu sein. Der Eiter ist leider nicht bakteriologisch untersucht worden. —

Diskussion: Pozzi kennt ebenfalls keinen ähnlichen Fall.

Schmeltz-Nizza: Vorübergehende intraabdominale Compression der Aorta bei Bauchoperationen. Sch. empfiehlt dieselbe namentlich bei Blutungen aus der Tiefe des Beckens, aus Verwachsungsstellen mit dem Darm etc.: er sah in einem Falle einen geradezu lebensrettenden Erfolg: Compression ungefähr eine Stunde lang.

Léonté-Bukarest: Die chirurgische Behandlung der Extrauterin-Schwangerschaft. L. operirte 15 Fälle; hiervon 12 durch Laparotomie, 2 per vagiuam, 1 per vaginam und durch Laparotomie; 3 starben. In 10 Fällen handelte es sich um eine dreimonatliche Schwangerschaft; 2 waren nahe dem Ende, 1 bestand 4 Jahre lang, 1 bestand noch 3 Monate über das Schwangerschaftsende hinaus, 1 Mal lag Lithopaedion vor. —

Platon-Marseille: Schwangerschaft bei Uterus duplex. Frau mit Uterus duplex und unvollständig geteilter Scheide; vor 5 Jahren Partus, beendet mit Champetier'schem Ballon und schwieriger Extraction eines todten Kindes in Steisslage; — vor kurzem 2. Entbindung, leicht, Kind todt

Delore-Lyon: Normale Anatomie der reifen Placenta Makroskopische und mikroskopische Untersuchungen nach Injection etc.

Wallich: Zur pathologischen Anatomie der Neugeborenen. Auf Grund von 143 Autopsien von Kindern, die genau klinisch beobachtet worden sind, kommt W. zu dem Schluss, dass die sogenannte „Lebensschwäche" als Todesursache zu streichen ist: es liegen immer pathologische Veränderungen vor, die den Tod erklären.

Diskussion: Oddo-Marseille; Pinard.

Eustache-Lille: Ueber das Antistreptokokken-Serum bei puerperaler Infektion. E. verwirft die Anwendung desselben sowohl in prophylaktischer wie in therapeutischer Hinsicht.

Diskussion: Pinard und Wallich empfehlen das Marmorek'sche Serum zur Nachprüfung. — Delore berichtet über schlechte Resultate.

Aquaviva-Marseille: Leber-Echinococcus während der Schwangerschaft. Der Fall wurde mit Erfolg operirt; die Schwangerschaft endete normal.

Guende: Zwei Beobachtungen von Retinitis während der Schwangerschaft. In dem zweiten schwereren Fall handelte es sich um gleichzeitige Morphium- und Cocain-Intoxication bei einer 30jährigen VI para.

Demons und Verdelet: Sekundäres Carcinom des Nabels. In drei Fällen beobachteten D. und V. ein sekundäres Carcinom des Nabels nach malignen Tumoren des Genitaltractus; die histologische Untersuchung ergab einmal atypische Zellen, die vielleicht auf embryonale Keime zurückzuführen waren; in einem anderen hatte der Nabeltumor den unverkennbaren Bau der primären malignen Ovarialgeschwulst.

Mangin-Marseille: Die Anwendung starker Ströme in der Gynäkologie. Die starken Ströme haben eine dreifache Wirkung: 1. schmerzstillend; 2. hemmend auf die Vasomotoren; 3. den Stoffwechsel beschleunigend; daher sind dieselben von günstigem Erfolg bei schmerzhaften Erkrankungen im Becken; bei Menstruationsanomalien, zur Beförderung der Resorption bei subacuten Entzündungsprodukten.

A. Martin-Rouen. Ueber Enterocele der hinteren Scheidenwand. M. glaubt, dass derartige Enterocelen congenitaler Natur sein können: treten in Folge von Perimetritis Verwachsungen ein, so muss bei Operationen sehr vorsichtig vorgegangen werden.

Diskussion: Mangin hat einen derartigen Fall bei doppelseitiger eitriger Ovario-Salpingitis beobachtet: er verletzte den Darm, so dass sich eine Fistel bildete.

J. Reboul-Nimes: Ueber Dermoidcysten. Zwei anormale Fälle: Fall 1. Vereiterte Dermoidcyste in Folge von puerperaler Infektion bei einer 22jährigen Frau: subperitoneale Laparotomie: Incision des Tumor und Drainage. Heilung. Fall 2. Linksseitige Dermoidcyste. 3 Mal spontane, intraperitoneale Ruptur, bei einer 38jährigen Frau: Ovariotomie. Heilung.

Vinay-Lyon: Pyelonephritis in der Schwangerschaft. V. hat 8 Fälle beobachtet, und zwar stets in der zweiten Hälfte der Schwangerschaft: im Urin fand sich das Bacterium coli, selten Streptokokken: Prognose gut: Milchdiät.

Vinay-Lyon: Ueber Diabetes insipidus während der Schwangerschaft. V. sah 2 Fälle: Prognose ernst: die eine Kranke starb an embolischer Pneumonie: die andere an Lungentuberkulose.

Platon-Marseille: Ueber gynäkologische Massage. P. empfiehlt dieselbe bei chronischer Rachitis, Perimetritis und Lageveränderungen.

Queirel-Marseille: Beitrag zum Studium des spontanen Partus praematurus. Unter 2082 Geburten sah Qu. 462 spontane Frühgeburten: 207 im 8., 129 im 7. und 126 im 9. Monat: die häufigste Ursache ist tiefer Placentarsitz: Mortalität der Mütter 0: der Kinder über die Hälfte.

Mazet-Marseille: Ueber Iritis bei Metritis. M. sah 2 derartige Fälle, die augenscheinlich mit einer uterinen Erkrankung in Verbindung standen.

Pinard: Ueber künstlichen Abort bei Beckenenge. Die Beckenenge als solche giebt keine Indication, sondern nur etwaige anderweitige Erkrankungen der Mutter (Leber-, Nierenleiden: unstillbares Erbrechen etc.).

III.

Geburtshülflich-gynaekologische Mittheilungen

aus

anderen Gesellschaften und Vereinen.

Referent: Dr. E. G. Orthmann-Berlin.

I. Aerztlicher Verein zu Hamburg.

4. 10. 1898. Sigismund: Fall von rechtsseitiger Tubengravidität. 19jähr. Pat., seit einem ½ Jahre verheiratet; letzte Menses vor 5–6 Wochen, dann vierwöchentliche Blutung und heftige Schmerzen in der rechten Seite: faustgrosser Tumor. Colpotomia anterior: Entfernung der rechten Tube: Verlauf ausserordentlich günstig, namentlich auch das subjective Wohlbefinden der Patientin.

11. 10. 1898. Wiesinger: 1. Cystadenom des Ovarium. Es handelt sich um eine 45jährige kachectische Frau, die ausserdem an ausgedehnter Peritonealtuberkulose litt. Der Tumor wog 20 Pfund: im Inneren

eine grosse Eiterhöhle, die Bacterium coli in Reincultur enthielt; zwei Infektionswege sind denkbar, entweder vom Peritoneum aus oder durch die Blutbahn: letztere hier wahrscheinlicher, zumal da sich bei der Sektion der 4 Wochen nach der Operation an fortschreitender Tuberkulose gestorbenen Frau tuberkulöse Ulcerationen im Darm fanden, die als Quelle der Infection aufgefasst werden mussten. — 2. Grosses vereitertes Myom des Uterus. Tod in Folge Durchbruches des Eiters in die Bauchhöhle: im Eiter der Bauchhöhle sowohl wie in dem des Myom fanden sich Streptokokken in Reincultur: hier wäre noch eine Infektion von Seiten der Genitalien denkbar. — Diskussion: Delbanco, E. Fraenkel, Wiesinger, Simmonds. —

18. 10. 1898. Prochownick: Fall von Cervixcarcinom nebst multiplen Fibromyomen der Uteruswand, linksseitiger Corpus luteum-Cyste und rechtsseitigem Ovarialkystom mit Stieldrehung. Das Präparat wurde durch Laparotomie gewonnen; der torquirte Ovarialtumor war fest im Becken eingekeilt und war als Carcinomknoten im Parametrium angesprochen worden.

25. 10 1898. Henckel: Diaphragmatitis puerperalis. 42jährige Frau erkrankt am Tage nach ihrer 6. normalen Entbindung und stirbt am 14. Tage an Peritonitis. Bei der Section findet sich die Placentarstelle eitrig infiltrirt, ferner eitrige Salpingitis, Peritonitis, Diaphragmatitis, Pleuritis, Pericarditis und Mediastinitis: im Eiter Streptococcus pyogenes aureus in Reincultur. Beide Zwerchfellkuppeln eitrig infiltrirt; infiltrirte Lymphgefässe strahlen nach allen Richtungen aus; mikroskopisch lassen sich in allen Streptokokken nachweisen. In diesem Fall sind die Streptokokken von der Placentarstelle durch die Tuben und das Peritoneum in das Zwerchfell gelangt.

Lochte: Ueber Enteritis syphilitica. L. fügt den 6 von Mracek veröffentlichten Fällen von Enteritis bei hereditärer Syphilis Neugeborener 2 neue hinzu: Fall 1. Mutter seit dem 4. Schwangerschaftsmonat syphilitisch, zahlreiche breite Condylome; Partus im 8. Monat; Kind erkrankt gleich an schwerem Ikterus, verbunden mit schleimig-blutigen Durchfällen. Tod am 6. Tage. — Autopsie: 2 Gummiknoten in der Lunge, 1 Gummi im Pankreaskopf; Osteochondritis syphilitica; im Jejunum ein 3—4 mm breites, ringförmiges Ulcus, weiter abwärts vereinzelte kleinere, quere Verschorfungen; Peyer'sche Plaques frei. — Mikroskopisch: Das Ulcus besteht aus zerfallendem Granulationsgewebe, in der Umgebung zellige Infiltration, Blutungen in der Darmwand; endo- und periarteritische Wucherungen; ferner Blutungen in der Umgebung der Lungengummen; in den Nieren in der Entwicklung zurückgebliebene Glomeruli. — Fall 2. Mutter ohne Zeichen von Syphilis: das ausgetragene Kind erkrankte am 5. Tage an Roseola; am 6. Tage Exitus. Die histologische Untersuchung ergab interstitielle Heller'sche Pneumonie, ringförmige, peribronchitische und perivasculäre Verdickungen, typische Peripylephlebitis syphilitica: in der Darmmuskulatur zahlreiche miliare Herde (Gummen): Tuberkulose war auszuschliessen.

Diskussion: Delbanco fragt, ob im 2. Falle Amyloid gefunden sei. — Lochte verneint dies. — Fraenkel erwähnt, dass eine Enteritis syphilitica auch bei Erwachsenen vorkomme.

1. 11. 1898. Matthaei: Dermoid des Ovariums. Faustgrosser Tumor einer 46jährigen kyphoskoliotischen herzkranken Virgo, den M. mittelst Schleich'scher Infiltrationsanästhesie entfernte; im Ganzen wurden 55 ccm Schleich'scher Lösung No. II verbraucht; 3 Minuten lang wurde Chloroform gegeben zur Lösung schmerzhafter peritonitischer Adhäsionen, sonst war das Peritoneum relativ unempfindlich.

II. Nürnberger medicinische Gesellschaft und Poliklinik.

6. 10. 1898. Kreitmair: Ueber die Blasenmole und die sog. malignen Deciduome. 34jährige VIIIpara, abnorme Ausdehnung des Abdomen: Uterus bis zum Rippenbogen: keine Fluktuation, keine Herztöne, regelmässige 3—4wöchentliche Blutungen von nur ½tägiger Dauer: starke Oedeme. — Mole stark mit der Uteruswand verwachsen: Jodoformgazetamponade: starke Blutungen: manuelle Entfernung: gleichzeitig folgt ein ca.

8 Monate altes, totfaules, stark hydropisches Kind: Wochenbett normal. — Das Präparat besteht aus winzigen, kaum stecknadelkopfgrossen gestielten Bläschen und ist von Kindskopfgrösse; im Anschluss daran Besprechung der Anatomie der Blasenmole und der Deciduome.

III. Bezirksverein Nordschwaben.

13. 10 1898. Heissler: Ueber Uterusruptur. Fall 1. 36jähr. VIIpara; Geburtsstillstand. Kind in die Bauchhöhle ausgetreten durch einen rechts hinten gelegenen Riss; Placenta im Uterus; Entwickelung des Kindes durch den Riss; manuelle Entfernung der Placenta; Uterus contrahirt, Ergotin, keine besondere Blutung. Am 4. Tage Peritonitis, Tod am 7. Tage post partum. Fall 2. 29jähr. Ipara. Geburtsstillstand, Abgang des ringförmig abgesprengten unteren Uterinsegmentes, Zeichen innerer Verblutung. Entwicklung des toten Kindes mit Forceps. Tod der Mutter während der Tamponade. — H. erwähnt weitere 9 Fälle von Circulärruptur aus der Literatur; 40 pCt. Mortalität

Schmid: Fall von partieller Abtrennung der Portio vaginalis bei engem Becken: Ausgang in Heilung.

IV. Medicinische Gesellschaft zu Magdeburg.

20. 10. 1898. Siedentopf: Demonstration von 3 Nachgeburten. 1. Placenta von eineiigen Zwillingen mit Insertio velamentosa beider Nabelschnüre. 2. Placenta von zweieiigen Zwillingen, doppelte Placenta praevia lateralis; die Placenten trafen gerade über den Muttermund zusammen und wurden durch den Blasensprung getrennt; keine besondere Blutung, da das Placentargewebe im Bereich des inneren Muttermundes sehr dürftig entwickelt war. 3. Myxoma fibrosum placentae in Gestalt einer am Rande auf der Aussenfläche sitzenden faustgrossen glatten Geschwulst. Mikroskopisch: Gefässreiches Schleimgewebe. —

Thorn: Ueber die Therapie des Uteruscarcinoms am Ende der Schwangerschaft. 41jähr. VIIpara, in den letzten Monaten der Schwangerschaft starke Blutungen in Folge von Carcinom der vorderen Lippe, Kind in Schädellage. Abbrennen der Portio, Circumcision, Ablösung der Blase, Spaltung der vorderen Uteruswand, Sprengen der Fruchtblase, Forceps, lebendes Kind. Vaginale Totalexstirpation des Uterus mit Placenta. Glatte Heilung. —

Diskussion: Brennecke, Siedentopf. —

Thorn: Ueber die Frage der Tubenwehen. Durch Laparotomie gewonnenes Präparat einer schwangeren Tube, die bei Eiretention eine Inversion zeigte. —

V. Medicinisch-naturwissenschaftliche Gesellschaft zu Jena.

27. 10. 1898. Skutsch: Grosses Lipom, von der Nierenkapsel ausgehend, durch Laparotomie entfernt, gleichzeitig mit Amputatio uteri myomatosi. Frau von 48 Jahren, seit 9 Jahren steril verheirathet; seit 3 Jahren unregelmässige, starke Blutungen. Links ein bis in das Becken hinabreichender, prall elastischer Tumor; Uterus unregelmässig vergrössert und retroflectirt. Laparotomie: der grosse, linksseitige Tumor liegt retroperitoneal; Spaltung der Mesocolon und Ausschälung des von der Fettkapsel der linken Niere ausgehenden Tumors; dann Lösung des fest verwachsenen, mit Myomen durchsetzten Uterus; Unterbindung der Ligamente und Partienligatur durch die Cervix, dann supravaginale Amputation der Cervix mit dem Thermokauter; darüber Vernähung des abgelösten vorderen Peritoneallappens; glatte Heilung.

VI. Gesellschaft der Charitéärzte zu Berlin.

3. 11. 1898. Kaminer: Blutpräparate Septischer und Pyämischer. Die Leucocyten zeigten die Ehrlich'sche Glykogenreaction,

welche K. in 10 Fällen von Puerperalfieber stets nachweisen konnte. Es fehlt jedoch noch der endgültige Beweis, dass die jodophile Substanz in den Leucocyten wirklich Glykogen ist: es ist fraglich, ob es sich um einen Infiltrations- oder Degenerationsprocess handelt.

VII. Berliner medicinische Gesellschaft.

9. 11. 1898. L. Pick: Syphilis des Bauchfells und Amyloid der weiblichen Genitalorgane. Frau von 58 Jahren, ohne Wissen luetisch inficirt; Halsbeschwerden, Narben an der hinteren Pharynxwand, strahlige Narben am harten Gaumen, Sattelnase, sehr grosse bucklige Leber etc. Kurz vor dem Exitus starke Oedeme und hochgradiger Ascites. — Autopsie: Leber mit strahligen Narben und Gummiknoten: Amyloid der Blutgefässe in Leber, Milz, Nieren, Herz und Lymphdrüsen; ebenso Amyloid am Uterus, den Tuben und Ovarien, welche alle atrophisch waren. An der vorderen Wand des Peritoneum fanden sich ferner zahlreiche, theils miliare, theils hanfkorn- bis erbsengrosse, gelblich opale Knötchen, welche mikroskopisch aus reinem Granulationsgewebe mit fettiger Degeneration und ulcerösem Zerfall bestanden, d. h. Gummiknoten des Bauchfells waren: keine Tuberkulose. — P. betont noch, dass bis kurz vor dem Exitus keine Behandlung mit Quecksilber stattgefunden hatte.

Diskussion: Virchow hat vor langer Zeit (1856) einen ähnlichen Fall beobachtet, in dem es sich ausser ausgedehnter Amyloid-Degeneration um eine ähnliche, damals als tuberkulös aufgefasste Knötchenbildung auf der Pleura handelte, die er jetzt für eine miliare Gummibildung halte. —

30. 11. 1898. Thumim: Zur Technik der Hysterectomie. Th. demonstrirt eine Modification der Pince à pression progressive von Doyen, durch welche die Nachtheile dieses Instrumentes, Kürze der Branchen und Erforderniss eines beträchtlichen Kraftaufwandes beseitigt werden. In der Landau'schen Klinik sind bis jetzt 26 Fälle von Carcinom, Myom und Pyosalpinx duplex nach der Doyen'schen Methode, d. h. ohne Ligatur und ohne liegenbleibende Klemmen, mit gutem Erfolg, namentlich ohne Nachblutung operirt worden.

VIII. Zwölfter Französischer Chirurgen-Congress.

Paris, 17.—22. October 1898.

Terrier: Ueber totale abdominale und supravaginale Hysterectomien (ausführlich veröffentlicht in der Revue de chirurgie).

Demons-Bordeaux: Totale abdominale Hysterectomie wegen Fibrom bei Complication mit Schwangerschaft. D. hat in 2 Fällen bei einer 28jährigen und einer 35jährigen Pat. bei 5 und $2^1/_2$ monatlicher Schwangerschaft wegen des schnell wachsenden Tumors mit Erfolg die Totalexstirpation gemacht: in einem 3. Falle bei einer 31jährigen Pat. wurde das Fibrom im Verlauf der Schwangerschaft weicher, und dehnte sich weiter nach der Bauchhöhle zu aus. Die Geburt verlief normal. D. schliesst aus diesen Fällen, dass man sich in solchen Fällen mit einem chirurgischen Eingriff nicht zu sehr beeilen soll; dass derselbe jedoch in einer beschränkten Anzahl von Fällen durch bedrohliche Symptome indicirt sein kann und dass in derartigen Fällen die abdominale Totalexstirpation am Platze ist.

Bouilly-Paris: Entfernung der Fibrome durch die vaginale Hysterectomie (eigene Statistik). B. berichtet über 109 Fälle: Das Gewicht der Tumoren schwankte zwischen 2 kg bis 300 g; die Operationsdauer betrug einmal eine Stunde, bei kleinen Fibromen 5—10 Minuten. Die Fälle waren 6 Mal mit Carcinom verbunden, 14 Mal mit Adnex-Erkrankungen, 1 Mal mit Ascites. — Von den 109 Fällen starben 8: 4 an Peritonitis septica; 2 an Phlegmasia alba dolens und Herzschwäche, 2 an Lungenembolie. — B. schliesst, ausgenommen bei Vorhandensein von Eiter, die Bauchhöhle mit zwei Fäden.

Reynier-Paris: Totale abdominale Hysterectomie wegen Carcinom. R. hat acht Fälle auf folgende Weise operirt: von der Scheide

aus circulärer Schnitt um das collum nach Abtragung des Carcinom mit dem Thermokauter, dann Leibschnitt in Hochlagerung; Hervorziehen des Uterus; Anlegung von je zwei Klemmen auf jeder Seite an der uterinen und abdominalen Seite des lig. lat.; Durchschneiden des letzteren zwischen den Klemmen bis zur Hälfte und Vereinigung dieser beiden Schnitte über der vorderen Seite des Uterus; Zurückschieben der Blase und Eröffnung der Scheide von vorn; dann Eröffnung des hinteren Scheidengewölbes Dann wird noch je eine Klemme an die noch nicht versorgte Basis der Ligamente durch die vordere und hintere Scheidenöffnung gelegt und der Uterus abgetragen: die Klemmen werden schliesslich durch Seiden-Ligaturen ersetzt. Gegenindicationen für diese Methode sind nur Infiltrationen im Ligament und gleichzeitige Erkrankung des vorderen Scheidengewölbes. — Von den acht Fällen starben zwei, in dem einen war schon das vordere Scheidengewölbe erkrankt, in dem anderen die Ligamente; eine Pat. starb an Collaps, die andere an Peritonitis

Diskussion: Pantaloni-Marseille betont den Unterschied bei Carcinoma corporis und cervicis und bei Fällen, wo Scheide und Ligamente schon erkrankt sind oder nicht. P. hat acht Mal operirt mit zwei Todesfällen an Sepsis; vier sind recidivirt.

Legueu-Paris: Totale abdominale Hysterectomie bei Entzündungen der Adnexe. In gewissen Fällen ist die sonst so erfolgreiche vaginale Hysterectomie nicht am Platz; sie geht entweder zu weit oder sie genügt nicht: da man oft bei der Laparotomie gewisse Theile erhalten kann, die auf vaginalem Wege mitentfernt werden müssen, oder die Verwachsungen sind so intensiv und so hoch gelegen, dass eine Auslösung von unten unmöglich ist. Aus letzterem Grunde hat L. 12 Mal mit Erfolg von oben operirt; drainirt wird nur, wenn die Blutung nicht vollkommen steht oder eine Infection zu befürchten ist.

J. Delagénière-Tours: Fall von Uterusfibrom und Nieren-Sarcom. Bei einer wegen Uterusfibrom ausgeführten totalen abdominalen Hysterectomie musste gleichzeitig die linke Niere, die mit dem Uterus und der Milz verwachsen war, wegen sarkomatöser Degeneration entfernt werden: Heilung. — Nach 8 Monaten Tod an einem Recidiv.

Faure-Paris: Totale abdominale Hysterectomie nach medianer Durchschneidung. Diese Methode empfiehlt sich vorausgesetzt, dass der Uterus nicht zu gross ist, namentlich bei Carcinom des Uterus und bei Adnexeiterungen: bei Carcinom hat F. drei Mal auf diese Weise operirt, bei Adnexeiterungen acht Mal. Die Vorzüge der Methode beruhen darauf, dass man nach medianer Spaltung des Uterus ausserordentlich leicht durch den Cervicalcanal in die Scheide gelangt, ohne z. B. die Eiterherde zu eröffnen: der Uterus wird dann dicht um das Collum herum ausgelöst, das Collum nach oben gezogen und hierauf die Adnexe von unten her losgelöst: die Operation vollzieht sich mit grosser Leichtigkeit und Schnelligkeit.

Diskussion: Pantaloni-Marseille glaubt, dass ein grosser Mangel der Operation darin besteht, dass es nöthig sei, ein vielleicht inficirtes Organ zu eröffnen: er hat die Methode angewandt und hierbei einmal ein vereitertes intraparietales Fibrom beim Spalten des Uterus angetroffen; die betreffende Pat. genas allerdings, jedoch hätte sich dieser Fehler vermeiden lassen, wenn der Uterus ohne Spaltung entfernt worden wäre.

Pamard-Avignon: Supravaginale Amputation des carcinomatösen Collum uteri. Recidiv erst nach 15 Jahren. P. hatte bei einer Frau von 28 Jahren vor 15 Jahren das Collum wegen einer Carcinom der hinteren Lippe mit der galvanischen Schlinge abgetragen; vor kurzem erschien Pat. erst wieder mit einem Recidiv der hinteren Scheidenwand, welches abgetragen wurde, mit folgender energischer Thermocauterisation. — Die längste Zeitdauer, welche eine der mit Totalexstirpation von P. behandelten Patientinnen nach der Operation am Leben blieb, betrug nur 17 Monate: auf Grund dessen glaubt P. bei den auf das Collum beschränkten Carcinomen der supravaginalen Amputation den Vorzug geben zu müssen.

Delaunay-Paris: Entfernung von Cysten des Ovarium und des Lig. latum von der Scheide aus. Auf Grund seiner Beobachtungen

schliesst D., dass jede Cyste bis zu Mannskopfgrösse auf vaginalem Wege entfernt werden kann; man kann das vordere oder das hintere Scheidengewölbe eröffnen. Nicht geeignet sind Fälle, wo Verwachsungen bestehen oder die Scheide sehr eng ist.

IX. Medicinisch-chirurgische Gesellschaft von Leeds und West Riding.

21. 10. 1898. Braithwaite: Zwei Fälle von Kaiserschnitt. In beiden Fällen wurde der Kaiserschnitt gegen Ende der Schwangerschaft wegen Ovarialtumoren ausgeführt, die jedoch beide nicht entfernt werden konnten. Im ersten Fall wurde die Placenta durch den vorderen Einschnitt getroffen; Mutter und Kind leben. Im zweiten Fall starb das Kind nach 24 Stunden. B. giebt auf Grund dieser Fälle folgende Vorschläge: Bei vorliegender Placenta möglichst schnelles Handeln; erster Einschnitt mit dem Messer, nachher mit der Scheere; Compression des Uterus durch einen besonderen Assistenten; erste Uterusnaht durch die Mitte der Wunde, vor der letzten Naht Ausspülung der Uterushöhle; Nahtmaterial: Chromsäure-Catgut. Nähte in ca. 1 cm Entfernung von einander.

Diskussion: Bell hat unter 8000 Geburten nur einen Kaiserschnitt bei einer Zwergin; trotz sehr ungünstiger äusserer Verhältnisse war der Erfolg für Mutter und Kind ein guter. — Hellier empfiehlt bei engem Becken die Symphyseotomie. — Der Vorsitzende (Wright) berichtet über drei Kaiserschnitte wegen engen Beckens; Ovarientumoren sollen so früh wie möglich während der Schwangerschaft entfernt werden.

E. O. Croft: Hysterectomie wegen Uterussarkom. 32jährige IV para, bei der vor einiger Zeit eine Blasenmole entfernt worden war; darnach andauernde Blutung. Vaginale Totalexstirpation; Spindelzellensarkom mit Riesenzellen, kein Deciduoma malignum; glatte Heilung.

Demonstrationen: Littlewood: Solider Ovarialtumor, 17 Pfund schwer, verwachsen, von einer 15jährigen Pat.; Heilung. — Doppelseitige Pyosalpinx und linksseitiger Ovarialabscess von einer 25jährigen unverheirateten Pat.; Heilung. — Knaggs: Präparate von einer Porro-Operation. — Soley: Präparat von vollkommener Uterusinversion. — Hellier: Carcinoma corporis uteri, durch vaginale Totalexstirpation entfernt.

X. Medicinisch-chirurgische Gesellschaft zu Sheffield.

27. 10. 1898. Wilkinsen: Fall von rupturirter Tubenmole. 30jährige III para; letzte Geburt vor 9 Jahren; letzte Menses vor 8 Wochen; Schmerzen und Blutung; links vom Uterus ein Tumor. Laparotomie: In der Bauchhöhle Blut und Gerinnsel; Entfernung der linken Adnexe; die Tube war rupturirt; aus dem Riss ragt die Mole hervor; Heilung. W. empfiehlt die Bauchincision durch den M. rectus zu machen. —

XI. Gesellschaft geprüfter Aerztinnen in London.

1. 11. 1898. Thorne: Ueber Extrauterin-Schwangerschaft. Th. berichtet über 5 operativ behandelte Fälle; sie betont hierbei die Wichtigkeit einer frühen Diagnosenstellung und die einer Complication mit gleichzeitiger uteriner Schwangerschaft. Eine Verwechselung eines Tubenaborts mit einem uterinen Abort ist leicht möglich; eine genaue mikroskopische Untersuchung des Uterusinhaltes ist hierbei erforderlich; sind ausser Deciduazellen auch Chorionzotten vorhanden, so ist an einem uterinen Abort nicht mehr zu zweifeln. —

Discussion: St. Boyd bespricht die Differentialdiagnose zwischen Haematoma lig. lat. nach Tubenruptur und Parametritis, ferner zwischen Retroflexio uteri gravidi und Tubenschwangerschaft. — An der Diskussion betheiligen sich noch: G. Anderson, H. Webb, A. Blake. —

XII. Medicinische Gesellschaft zu Liverpool.

3. 11. 1898. R. Jones: Fall von Osteomalacie. Pat. von 20 Jahren, unverheirathet: Knochen sehr weich, Spontanfractur der Tibia; Finger keulenförmig; die Röhrenknochen verdickt. J. will einen Versuch mit Verordnung von Knochenmark machen; bei mangelndem Erfolg Entfernung der Ovarien. J. hat im Ganzen 4 Fälle von Osteomalacie beobachtet. — Diskussion: Bradshaw macht auf Verwechselungen mit anderen Erkrankungen aufmerksam und betont die Wichtigkeit der Urinuntersuchung bei Osteomalacie. —

10. 11. 1898. E. T. Davies: Fall von sehr grosser Ovarialcyste. Es handelt sich um ein Sektionspräparat von einer 33jährigen Frau, die die Operation standhaft verweigerte; Abdomen kolossal ausgedehnt, untere Extremitäten stark geschwollen; Tod plötzlich nach Ruptur der Cyste. Die Cyste war multiloculär und ohne besondere Verwachsungen. —

T. B. Grimsdale: Demonstration von mikroskopischen Schnitten der Uterusnarbe, 2 Monate nach einer Sectio caesarea. Die betr. Pat. starb an Rectum-Carcinom, wegen dessen vor einigen Monaten die Colotomie gemacht worden war. Die Seidensuturen des Uterus waren von weissen fibrösen Knoten umgeben, welche Anfangs für carcinomatös gehalten wurden, was aber durch das Mikroskop nicht bestätigt wurde. —

XIII. Medicinisch-chirurgische Gesellschaft von West-London.

4. 11. 1898. F. J. Mc. Cann: Ueber Schwierigkeiten bei der Diagnose früher Tubenschwangerschaft. Mc. C. bespricht an der Hand dreier Fälle die Differentialdiagnose: Fall 1. 27jährige Pat, seit 3 Jahren steril verheirathet; Schmerzen in der linken Seite; letzte Menses vor 6 Wochen; Tumor links vom Uterus. Laparotomie: Die dilatirte Tube enthält ein Abortivei mit centraler Höhle; Chorionzotten werden nicht gefunden; Heilung. — Fall 2. 37jährige IV para; Menses 3 Monate ausgeblieben; Schmerzen rechts; Fieber; Tumor in der rechten Beckenhälfte. Laparotomie: In der Bauchhöhle freies Blut; rechtsseitige Tubenmole; Heilung. Im 3. Falle bestanden viele Zeichen einer Tubenschwangerschaft; bei der Operation fand sich eine Dermoidcyste mit Stieltorsion. —

Diskussion: Alderson, Addinsell, C. Pope, Drummond, Robinson, Atkinson, Twynham, Mc Cann. —

Addinsell: Ueber Parotitis nach Ovariotomie. Nach Entfernung einer grossen multiloculären Ovarialcyste mit Stieldrehung und Verwachsungen bei einer 35jährigen unverheiratheten Pat. trat am 8. Tage Fieber und Anschwellung der linken Parotis auf; keine Vereiterung, so dass Pat. nach 3 Wochen entlassen wurde. In Bezug auf die Aetiologie glaubt A., dass es sich immer hierbei um eine wenn auch gelinde Form von Sepsis handelt. —

Diskussion: Mc. Cann, P. White, Gibbes, St. Paget, Bidwell, Keetley, Addinsell —

XIV. Pathologische und klinische Gesellschaft zu Glasgow.

14. 11. 1898. T. K. Dalziel: Demonstration multipler Uterusmyome mit Nekrose in Folge von Stieltorsion. Pat. mittleren Alters erkrankte plötzlich in Folge der Stieltorsion an Peritonitis; Entfernung des Tumors und des einen erkrankten Ovariums; glatte Heilung. —

XV. Klinische Gesellschaft zu Manchester.

15. 11. 1898. T. A. Helme: Extrauterin-Schwangerschaft von 12jähriger Dauer. Die Anamnese ergab, dass vor 12 Jahren eine Extrauteringravidität bestanden hatte; vor 10 Jahren hatte Pat. wieder eine normale Entbindung überstanden, während das Product der ectopischen

Schwangerschaft noch vorhanden war. Vor 2 Jahren trat eine Vereiterung desselben ein mit Durchbruch in die Scheide. H. öffnete das hintere Scheidengewölbe und entfernte den scelettirten Foetus; der Fruchtsack wurde nach der Scheide drainirt. —

T. A. Helme: Ueber die Behandlung der Placenta praevia. H. spricht namentlich über die Behandlung bei Placenta praevia centralis und beweist aus anatomischen Gründen die Richtigkeit von Barnes' Methode der Lösung der Placenta von dem unterhalb des Contractionsringes gelegenen Theil des Uterus.

XVI. Medicinisch-chirurgische Gesellschaft zu Nottingham.

16. 11. 1898. R. C. Chicken: Demonstration von drei Blasensteinen. Es handelte sich um 2 kleinere und 1 grösseren, der in einem Blasendivertikel lag und 4—5 cm im Durchmesser fasste; alle drei wurden nach Dilatation der Urethra entfernt, ohne besondere Verletzungen derselben; Ch. glaubt, dass stets Steine bis zu dieser Grösse durch die dilatirte Urethra entfernt werden können.

Anderson: Demonstration eines wegen grosser Fibrome entfernten Uterus. Pat. von 48 Jahren; der Tumor wurde seit 3 Jahren bemerkt; seit 2 Jahren Menopause; keine Blutungen; schnelles Wachsthum. Gewicht: 11 Pfund. Der Tumor reichte bis zur Leber; er war stellenweise verkalkt. —

Buchanzeigen.

Stratz, Die Schönheit des weiblichen Körpers. Stuttgart. 1898. F. Enke.

Von der Schönheit des weiblichen Körpers handelt ein neu erschienenes, umfangreiches Werk von Stratz, welches er „den Müttern, Aerzten und Künstlern" gewidmet hat. Er hat dadurch schon angedeutet, welche Zwecke er bei den mühevollen Arbeiten im Auge hatte: er will nicht nur die Schönheit als solche erkannt und bewundert, sondern vor allen Dingen gepflegt und thunlichst erhalten wissen. Selbst Frauenarzt, hat er in langjähriger Praxis, in europäischen und fernen Ländern reiche Erfahrungen gesammelt, die ihn wohl berechtigen, Rathschläge zu ertheilen und vor Missbräuchen zu warnen.

In der Beurtheilung tritt uns vor allen Dingen die Grundfrage entgegen: Mit welchem Recht spricht man eigentlich von der „Schönheit" des weiblichen Körpers? mit welchem Recht nennen wir das weibliche Geschlecht vorzugsweise „das schöne?" Die Antwort auf diese Frage ist keineswegs so einfach, als sie Vielen erscheinen mag, die im Aufwerfen derselben schon eine ganz überflüssige Unhöflichkeit sehen möchten. Es unterliegt keinem Zweifel, dass in offener Aussprache auch recht erfahrene, urtheilsfähige Personen die Antwort in widersprechendem Sinne geben würden, und dass diejenigen am schnellsten mit ihrer Entscheidung fertig sein dürften, deren Urtheil durch das geringste Maass von Sachkenntniss getrübt ist. Es ist eins der grossen Verdienste des Autors, dass er, selbst ein enthusiastischer Verehrer der weiblichen Schönheit, eingehend nachweist, wie wenig die Menschen fast allgemein den weiblichen Körper überhaupt wirklich genau kennen und zu beurtheilen verstehen, ein Satz, der sogar auch auf das männliche Geschlecht auszudehnen ist, wenn er auch hier in geringerem Maasse gilt. Ich selbst habe es wiederholt ausgesprochen und glaube es beweisen zu können: Wir wissen nicht, wie die Menschen aussehen!

Die Mehrzahl derer, welche für Frauenschönheit schwärmen, denkt sich dieselben etwa so gebaut, wie das Journal amusant seine Cocotten zu zeichnen pflegt: tritt ihnen die Wirklichkeit, selbst in normaler, edler Ge-

stalt gegenüber, so sind sie geradezu bestürzt und machen die wunderbarsten Ausstellungen am gerade vorliegenden Object, während sie vorgebliche eigene Erfahrungen über den grünen Klee loben. Sie wissen eben nicht, wie die Frauen aussehen; Stratz beweist ihnen diese Thatsache, er zergliedert die Schönheit der weiblichen Form in ihren Einzelheiten und sucht sie den Unkundigen begreiflich zu machen. Ob dies überall zum Vortheil der falsch gebildeten Ideale geschieht? Ich glaube schwerlich, und wer nicht lernen will, die Natur mit natürlichen Augen zu betrachten, wird vielleicht irre an seiner bisherigen Meinung in Betreff der bevorzugten weiblichen Schönheit.

Aber auch als harmonisches Ganze betrachtet der Autor den weiblichen Körper eingehend an der Hand fester Regeln; hierin arbeitet er Hand in Hand mit den gleichen Bestrebungen der Anatomen und der sich ihnen anschliessenden Künstler, indem er mit treffender Schärfe die Künstler kritisirt, welche die edle Harmonie der Formen mit Nichtachtung behandeln. Gerade in diesen Punkten der Untersuchung begegneten wir uns und ich habe die Freude zu sehen, dass Stratz eine von mir vorgeschlagene Prüfung der Proportionen des Körpers nach dem modificirten Canon von C. Schmidt mit grossem Verständniss und ersichtlichen Nutzen anwendet. Ich werde Gelegenheit haben in einer eigenen Veröffentlichung, welche bevorsteht, mich darüber eingehender zu verbreiten.

Es ergiebt sich aus den übereinstimmenden Resultaten der maassgebenden Untersuchungsmethoden, dass es thatsächlich eine den klassischen Bildungen nahe stehende Form des weiblichen Körpers bei unserer Rasse giebt, um welche die individuellen Abweichungen in mässigen Grenzen schwanken und die wir als das „normalideale Weib" bezeichnen können.

Stratz betont sehr richtig, dass Gestaltungen, welche solchen Anforderungen entsprechen, und die von dem Kundigen als schön angesprochen werden, zugleich auch der Ausdruck der vollen Gesundheit und normalen Entwickelung des Weibes sind. Somit ergiebt sich von selbst die Mahnung vor allen Dingen die Gesundheit zu pflegen; wenn man die Schönheit pflegen und erhalten will. In zahlreichen mit umfangreichem Beobachtungsmaterial ausgestatteten Kapiteln beleuchtet der Autor die schädlichen Einflüsse, welche bestimmte häufige Krankheitsformen, wie Skrofulose, Phthisis und Rhachitis auf die Körperentwickelung ausüben und gleichzeitig die Schönheit beeinflussen oder zerstören. Wie für die normalen Figuren ist auch in Betreff der krankhaften durch eine Fülle von Abbildungen nach photographischen Aufnahmen dem Leser das Verständniss erleichtert.

Auch die mehr oder weniger muthwilligen Störungen normaler Entwickelung und damit der Schönheit, wie sie ungeeignete Kleidung (Schnürmieder und unpassendes Schuhwerk) veranlassen, sind in ruhiger und maassvoller Weise behandelt; hier wendet er sich mit Recht vornehmlich auch an die Mütter, welche den schädlichen Unsitten der Mode bei den Töchtern entgegentreten sollten. Ein eigenthümliches Verhängniss bringt es mit sich, dass der Autor eine berühmte Tänzerin, welche ihre „Schönheit" zur Zeit in Berlin bewundern lässt, als abschreckendes Beispiel abbildet und charakterisirt.

Auch was Stratz über Verwerthung der Modelle, über Kunst und Kunstkritik als allgemeine Regeln anführt, wird man gern unterschreiben: wir werden ihm freudig zustimmen dürfen, wenn er sagt, dass nicht die natürliche, unbefangene Nacktheit das Unsittliche darstelle, sondern dass die Augen des Beschauers das unsittliche Element sind, sofern sie die Nacktheit nicht unbefangen zu betrachten vermögen.

Ob die auf hohen Kothurn daherschreitenden Kunstkritiker seine weisen Lehren, ihre Unwissenheit zu reformiren, beherzigen werden, erscheint mir zweifelhaft; ich tröste mich aus einem anderen Gesichtspunkte, den mein verehrter Freund nicht genügend hervorgehoben hat; dass die Schönheit auch ohne vom überklugen Kritikus erklärt zu sein, auf das empfängliche Gemüth ihre Wirkung nicht verfehlen sollte. Freilich gehört dazu etwas Beobachtungsgabe und Gelegenheit zum Beobachten. Hoffen wir, dass Werke wie das von Stratz mehr und mehr dazu beitragen, unsere eigene Körperform

kennen und würdigen zu lernen Noch wichtiger und aussichtsvoller ist aber wohl, dass die Mütter des Autors Bemerkungen sich recht zu Herzen nehmen, sowie dass die Hausärzte die Anregung benützen, um in ihren Kreisen in diesem Sinne einen wohlthätigen Einfluss auszuüben.

Gustav Fritsch-Berlin.

A. Mackenrodt-Berlin. Das Studium der Frauenheilkunde, ihre Begrenzung innerhalb der allgemeinen Medicin. Berlin 1898. S. Karger.

M. bespricht zu Beginn seiner Arbeit das heutigen Tages so viel erörterte Thema der Klagen über den Niedergang des ärztlichen Standes. Wenn der Gesetzgeber auch einmal etwas dazu thut, um den Stand zu heben, so ist doch die Selbsthülfe das Wesentlichste. Verf. weist speciell auf einen Punkt hin, an dem nach seiner Ansicht mit grossem Erfolge ein Hebel angesetzt werden könne, nämlich die bessere practische Ausbildung des jungen Arztes: das Wissen des Arztes möge noch so gut sein, am practischen Können fehle es ihm anfangs durchaus. Auf die Ausbildung des Könnens müsse beim Unterricht viel mehr Gewicht gelegt werden und hier schon ein Unterschied zwischen zukünftigen Allgemeinpractikern und Specialisten gemacht werden! In den Erörterungen über Specialisten-Examina, event. staatliche Neueinrichtungen und Bestimmungen dieserhalb verbreitet sich Verf. des Weiteren nicht ohne einen bittern Hieb auf die „heute lediglich durch Nepotismus" zu erlangende facultas docendi.

Specialisten-Examina sind nach M. auch nutzlose Forderungen, um die Aerzte vor Concurrenz zu schützen, hier muss die Verbesserung der eigenen Leistungsfähigkeit Platz greifen, besonders gelte dieses in Bezug auf die Gynaekologie. Für eine wirkliche Gynaekologie, die das ganze Weib in jedem Falle berücksichtigt, fehlt es aber heute noch so sehr an Verständniss, dass selbst an grossen Krankenhäusern eine eigene gynaekologische Abtheilung fehlt. Die Gründe hierfür dürften vielleicht aber am wenigsten das mangelnde Verständniss bilden!

In den weiteren Ausführungen über die Frauenheilkunde, die bisherigen Mängel des Studiums derselben sowie die Vorzeichnung der Wege zur Verbesserung, besonders des practischen Theils sind manche beherzigenswerthe Gedanken ausgesprochen. Doch in manchen Dingen schiesst M. weit über's Ziel: diesen Anforderungen für ein einzelnes Fach kann der Student nimmermehr gerecht werden, dazu muss er zu gleicher Zeit viel zu viel Anderes betreiben. Wo sollte er die Zeit hernehmen zu den ausführlichen Studien, die M. verlangt, zu den Arbeiten auf dem Krankensaale, schriftlicher Bearbeitung von gestellten Themata, seminarischen Cursen? Dabei ist bei der Masse der Anforderungen nur von der Gynaekologie die Rede, die Geburtshilfe ist dabei ganz ausser Betracht gelassen.

Man möchte aber schon zufrieden sein, wenn die wirklich ausführbaren, guten Ideen des Verf. ein williges Ohr fänden.

v. Herff-Halle. Zeit- und Streitfragen über die ärztliche Ausbildung, insbesondere über den geburtshülflich-gynaekologischen Unterricht. Wiesbaden, J. F. Bergmann, 1898.

Im Gegensatze zu Mackenrodt und mit Bezugnahme auf dessen Broschüre lässt v. Herff die Ursachen des Niederganges des ärztlichen Standes nicht so sehr auf Mangel an practischem Können beruhen, als auf sozialem Gebiete, und so wendet er sich auch gegen Mackenrodt's Behauptungen, der junge Arzt habe in praktischer Beziehung nicht genug gelernt. Sehr bedauerlich ist es, dass das Hindrängen zum Specialistenthum bereits in der Studentenzeit sich geltend mache, wie v. H. an mehreren Beispielen zeigt.

Eine vorwiegend practische Ausbildung hat sehr schwere Bedenken — Beispiele sind die ärztlichen Verhältnisse in den Vereinigten Staaten und der Hinweis auf Schweninger's Ideal, die Aerzteschule. Vor Allem soll der Arzt gut theoretisch vorgebildet sein, dann wird er auch in ungewöhnlichem Falle den rechten Weg finden, dadurch, dass er rechtes Denken gelernt hat. Gewiss thut der, welcher die Gelegenheit hat, gut, noch längere

Zeit als Assistent zu seiner Vervollkommnung zu verwenden. In der Studienzeit jedoch bewiesen die Erfahrungen an Famulis im Examen, dass sie bei guten practischen Leistungen oft ein ganz jämmerliches theoretisches Wissen besassen

Ausführlich weist v. H. die Unmöglichkeit nach, Mackenrodt's Anforderungen zu genügen, die er für das erspriessliche Studium der Gynaekologie aufstellt: Mängel in der Technik können immer nach dem Examen noch ausgeglichen werden durch Besuch fremder Kliniken und die zahlreichen Curse: viel schwieriger ist dagegen ein Nachholen theoretischen Wissens.

Vor allem will v. H., dass die Universität guten geburtshilflichen Unterricht ertheile, die Gynaekologie kommt für den Practiker erst an zweiter Stelle. Ein guter theoretischer Unterricht hilft bei schwierigen Diagnosen und erforderlichem schnellen Handeln ganz wesentlich mit. Mackenrodt hat entschieden den gynaekologischen Unterricht zu einseitig betont.

Interessant sind v. H.'s Berichte über den geburtshilflich-gynaekologischen Unterricht in Halle, durch Tafeln illustrirt, aus welchen hervorgeht, dass dort den Studirenden reichlich Gelegenheit geboten ist, in der Gynaekologie das für jeden Arzt Erforderliche in Diagnose, Beurtheilung und auch den wichtigsten therapeutischen Massnahmen zu erlernen. Es geht über den Rahmen des Referates, im Einzelnen allen Einrichtungen und Hülfsmitteln des Unterrichts zu folgen.

Angenehm berührt das Missfallen v. H.'s an der leider so weit verbreiteten Zulassung von Ausländern zu Untersuchungen der Frauen an deutschen Kliniken zum Schaden der eigenen Landeskinder: mögen die es sich merken, welche es angeht. Heyder-Cöln.

Springfeld, Medizinalassessor beim Kgl. Polizei-Präsidium in Berlin Die Rechte und Pflichten der Unternehmer von Privatkranken-, Privatentbindungs- und Privatirrenanstalten (§ 30. R. G. O.). Berlin 1898. Richard Schoetz.

Unter vorstehendem Titel wird der erste Band einer von Dr. Springfeld und Reg.-Rat Siber herauszugebenden Sammlung von Abhandlungen veröffentlicht, welche für Behörden, Medizinalbeamte, Aerzte und Gewerbetreibende die Handhabung der Gesundheitsgesetze in Preussen darstellen sollen.

Der Gedanke eines solchen Sammelwerkes ist mit Genugthuung zu begrüssen und im vorliegenden Band I bezüglich des darin behandelten Stoffes mit Glück und Geschick verwirklicht.

Verfasser behandelt in diesem Bande, gestützt auf reiche, praktische Erfahrung und Beherrschung des in den Entscheidungen der höchsten Gerichte, insbesondere des Ober-Verwaltungsgerichts niedergelegten Materials, in erschöpfender Weise die Erteilung, Ausübung und den Verlust der Concession zur Begründung von Privatkranken-, Privatentbindungs- und Privatirrenanstalten (No. 2, 3, 4 d. allg. Teils, S. 6—52), die Straf- und Zwangsbefugnisse der Behörden gegen die Unternehmer (No. 5 d. allg. Teils, S. 52—66), die besonderen Berufspflichten der Unternehmer (No. 1 des speziellen Teils, S. 67—99) und endlich die Beaufsichtigung der Privatanstalten (No. 2 d. speziellen Teils, S. 99—135).

Hervorzuheben sind die Ausführungen des Verfassers über die teils persönlichen, teils sachlichen Voraussetzungen einer Versagung der Concession (S. 6—27) und die an der Hand von Entscheidungen des Ober-Verwaltungsgerichts dem in No. a des § 30 R. G. O. (Fassung vom 23. 7. 89) gebrauchten Ausdruck „Unzuverlässigkeit des Unternehmers in Beziehung auf die Leitung oder Verwaltung der Anstalt" gegebene Auslegung. Nach derselben kann diese Unzuverlässigkeit auf Defekten der Moral, des Intellekts, der körperlichen Beschaffenheit oder der finanziellen Situation des Unternehmers beruhen.

Auch die auf Grund gerichtlicher bezw. oberverwaltungsgerichtlicher Entscheidung gegebene Definition des Begriffs „Privatkrankenanstalt", nach welcher die Gewährung von Wohnung und Kost an die Kranken als Haupt-

merkmal einer „Anstalt" erscheinen, dürfte für die beteiligten Kreise von Interesse sein (S. 57 ff.).

Für Polizeibehörden und den Strafrichter bieten diese Ausführungen sowie der 5. Abschnitt des allgemeinen Teils (S. 52—66) erhebliches und wichtiges Material für ihre Entscheidungen. Dasselbe gilt von dem 1. Abschnitt des speciellen Teils über die besonderen Berufspflichten des Unternehmers (S. 67—99). Sehr interessant und wichtig sind die Ausführungen, welche die Meldepflicht bei ansteckenden Krankheiten (S. 69—72) und Irren (S. 92—94), sowie die Aufnahme und Entlassung von Irren (S. 86—92) betreffen. Aus dem 2. Abschnitt des speziellen Teils sind besonders beachtenswert, was der Verf. auf S. 128 ff. über die Aufnahme und Entlassung Geisteskranker sagt und die in der dort abgedruckten Verfügung des Polizei-Präsidenten vom 28. 7. 1894 über das Einschreiten der Polizei-Organe zur Unterbringung Geisteskranker ausgesprochenen Grundsätze.

Die Beifügung der Runderlasse vom 19. bezw. 20. 9. 1895 betr. den Bau von Krankenhäusern und Beaufsichtigung der Irrenanstalten, sowie eines ausführlichen Verzeichnisses der angezogenen Gesetze und eines genauen Sachregisters sind dankenswerte Bereicherungen des Buches, welches den beteiligten Kreisen — auch den Staatsanwaltschaften — nur empfohlen werden kann.

Bei einer neuen Auflage liessen sich vielleicht Abkürzungen, wie „U. in B. a. d. b. G." (Unzuverlässigkeit in Beziehung auf den beabsichtigten Gewerbebetrieb (S. 4) im Interesse der leichteren Lesbarkeit vermeiden und einige Druckfehler, wie auf S. 7, wo statt c und d die Buchstaben e und o stehen, und auf S. 106, Z. 7 v. oben, wo aus der „Besuchskommission" eine „Berufskommission" geworden ist, verbessern.

C. Schultze, Landgerichtsrat, Berlin.

E. Kromeyer-Halle, Zur Austilgung der Syphilis. Abolitionistische Betrachtungen über Prostitution, Geschlechtskrankheiten und Volksgesundheit nebst Vorschlägen zu einem Syphilisgesetz. Mit 7 Curventafeln. Berlin, Gebr. Borntraeger 1898.

Der Zusatz „abolitionistische" sagt schon dem Leser des Titels, dass es sich hier um eine Arbeit handelt, welche die Reglementierung der Prostitution, wie sie bisher gebräuchlich ist, verwirft. Zu diesem vernichtenden Urteil kommt der Verfasser auf Grund genauer statistischer Zusammenstellungen und einer in kleinste Einzelheiten gehenden Betrachtung der „Contagions diseases Act" und ihren Wirkungen an der Hand vorzüglicher Curventafeln.

Das Resultat ist, dass die Reglementierung auf die Verbreitung der Gonorrhoe gar nicht, auf die der Syphilis in ganz geringem Masse einschränkend gewirkt hat. Dieses aus den statistischen Angaben gewonnene Ergebnis hat aber nach K. auch in den theoretischen Schlussfolgerungen eine mächtige Stütze, die gezogen werden müssen aus den Verhältnissen der beiden Krankheiten Gonorrhoe und Syphilis zu einander und zu den Controllmassregeln. Er sagt:

1. Es ist theoretisch undenkbar, die Verbreitung der Gonorrhoe einzuschränken, denn „weder können wir alle Gonorrhoeen in der Controlle sistieren, noch die Sistierten alle heilen, noch die scheinbar Geheilten vor Recidiven, noch die wirklich Geheilten vor Neuerkrankungen bewahren".

2. „Es ist theoretisch möglich, die Syphilis zu vernichten".

Aus dieser Grundanschauung heraus entwickeln sich die Vorschläge für die „Reorganisation der Controlle". Für die Gonorrhoe ist sie nutzlos, muss also fallen, denn neben der Nutzlosigkeit haftet ihr noch der Nachteil an, dass sie das Verhältnis zwischen Prostituierten, Polizei und Aerzten vergiftet und ein Hindernis bildet für die Bekämpfung der Syphilis, ja, dass sie „ein Betrug des Publikums ist". Die Controlle sollte so ausgeübt werden, dass sie sich nur auf die Syphilis bezieht. Diese Krankheit, die doch voraussichtlich nur einmal das Mädchen befällt, macht ja nur einmal voraussichtlich einen Aufenthalt im Krankenhause notwendig; daher würde die Angst vor der Controlle, die bisher stets eine Angst vor der Internierung war, künftig fortfallen. Die Mädchen würden also der Controlle nicht mehr wie früher ausweichen, sie würden das umsoweniger thun, wenn der vom Arzte aus-

gestellte Controllschein als eine Art von Legitimation der Polizei gegenüber gelten würde, sodass sie vor willkürlichen Eingriffen der niederen Polizei geschützt wären. Nur die ohne genügenden Controllschein betroffenen Mädchen wären zwangsweise der Controlle zuzuführen. Damit würde dann auch der Unterschied zwischen offener und geheimer Prostitution fortfallen.

Aber nicht nur die Mädchen, auch die ganze mit der Prostitution verkehrende Männerwelt müsste in die Massregeln der Controlle einbezogen werden: es müsste damit erstens ein möglichst schnelles Bekanntwerden jedes Syphilis-Falles erzielt und zweitens die Verbreitung der Krankheit möglichst verhindert werden. Das könne durch ein Syphilis-Gesetz geschehen, für welches der Verfasser einen Vorschlag in 10 Paragraphen mit Gedanken über die Ausführung im einzelnen giebt.

Es würde zu weit führen, die einzelnen Paragraphen hier aufzuführen. Es genüge, anzugeben, dass eine obligatorische Anzeigepflicht jedes Syphilis-Falles nicht für die Aerzte bestehen soll: nur im Fall ungenügender Befolgung der gegebenen Vorschriften hat der Arzt die Pflicht, Anzeige zu erstatten.

Die Vorschläge des Verfassers, so sehr sie auch ein nur theoretisches Interesse beanspruchen dürften, sind für jeden beachtenswert, der dieser neuerdings so lebhaft erörterten Frage der Prostitution und ihrer Unterdrückung näher treten will. Seine sonstigen Ausführungen verdienen wegen der Sachlichkeit und strengen Kritik, wegen der Leidenschaftslosigkeit, den lebhaftesten Beifall aller Leser, die durch das Studium der Schrift gewiss in der Erkenntnis der ganzen Frage sehr gefördert werden.

Spener-Berlin.

Littauer, Arthur, Leipziger Geburtshülfliche Statistik für das Jahr 1894, Volkmann'sche Sammlung. N. F. 219. (Selbstbericht.)

Dass durch Einführung der Antisepsis und Asepsis in die Geburtshülfe die Morbilität und Mortalität in den Entbindungskliniken gewaltig abgenommen hat, ist durch die Statistik leicht nachzuweisen. Für die allgemeine Praxis war dieser Beweis schwer zu liefern; alle bisher diesbezüglich veröffentlichten Arbeiten waren auf Zahlenzusammenstellungen gestützt, welche den Anforderungen, die Hegar für solche Zwecke stellte, nicht genügten. Dem Verfasser war es vergönnt, das gesamte statistische Material des Leipziger Gesundheitsamtes zu bearbeiten; er hat auch die Hebammentabellen eines Jahres in seine Untersuchungen hineingezogen, um ein Urteil über die Thätigkeit des geburtshelferischen Personals zu gewinnen. Das Hauptergebnis der Abhandlung ist, dass die Sterblichkeit an Kindbettfieber im letzten Vierteljahrhundert in Leipzig ganz beträchtlich zurückgegangen ist; es starben $18^{72}/_{77}$ 0,665 pCt., $18^{81}/_{90}$ 0,358 pCt., $18^{91}/_{97}$ 0,215 pCt. der Wöchnerinnen an Sepsis. Für das Jahr 1894, welches eingehend bearbeitet wurde, betrug die Procentzahl nur 0,185 und nach Abrechnung der Aborttodesfälle und der auf Rechnung der Klinik zu setzenden Todesfälle ergiebt sich 0,133 pCt. Sepsistodesfälle, ein Resultat, welches neben dem unserer besten Kliniken sehr gut bestehen kann. Dabei herrschte eine Polypragmasie unter den Aerzten, wie sie keine ähnliche Statistik aufweist: bei 10978 Geburten reifer Früchte wurden 1011 operative Eingriffe — Verhältnis 10,84 : 1 — vorgenommen. Die grosse Operationsfrequenz wird durch die Häufigkeit der Zangenentbindungen bedingt. Unter 10729 Geburten reifer Früchte in Schädellage kam auf 17,9 Geburten, in einem Stadtviertel sogar schon auf 13,1 Geburten eine Zangenentbindung. Einzelne Hebammen zeigten das entschiedene Bestreben, die Entbindungen mittels Forceps beenden zu lassen, so finden sich bei 11 Hebammen mit 1344 Geburten 193 Zangen — Verhältnis 7 : 1 — verzeichnet.

S. Pastellani-Rosa, Eziologia e Cura chirurgica delle Salpingo-Ooforiti. — Milano, Francesco Vallardi. — 212 S.; mit 18 Abbildungen im Text.

(Aetiologie und Chirurgie der Salpingo-Oophoritiden). — Dieser vom Verfasser als Docenten-These gewählte Stoff ist von ihm mit sehr grossem Fleiss und eingehendster Berücksichtigung aller in Betracht kommenden Litteraturen behandelt.

Zum Referat ist die Monographie nicht geeignet, weil sie eben selbst zum vorwiegenden Teil wieder ein Referat der auf diesem Gebiet erschienenen Arbeiten ist.

Wer sich aber für das Thema des Autors interessiert, findet in der Schrift mit grossem Verständnis alles zusammengetragen, was sich darauf beziehen kann, wie allein die 12 Seiten betragenden Quellenangaben zeigen. Mit Klarheit und Ausführlichkeit sind die verschiedenen Operationsmethoden, denen der grössere Teil der Arbeit gewidmet ist, beschrieben und die Resultate durch Tabellen illustriert.

Mangelhaft sind dagegen teilweise die Abbildungen, besonders der mikroskopisch-bakteriologischen Befunde. Weisschedel-Florenz.

Kisch, Heinr. E., Uterus und Herz in ihren Wechselbeziehungen (Cardiopathia uterina). Eine klinische Studie. Mit 17 Curven. Leipzig, 1898. Georg Thieme.

Als Cardiopathia uterina bezeichnet K. die vielseitigen Herzbeschwerden des weiblichen Geschlechts, welche ihren Ausgangspunkt nehmen von den physiologischen Vorgängen der Genitalien und ihren pathologischen Veränderungen. In diesem Sinne werden in vorliegendem Buche besprochen die Herzbeschwerden während der Menarche, durch die Cohabitation, zur Zeit der Menopause, die Herzbeschwerden bei Erkrankungen der weiblichen Genitalien und während der Schwangerschaft. Ueberall wird die einschlägige Literatur berücksichtigt und das Gesagte auch durch eigene Krankengeschichten illustrirt.

K. hat sich mit dieser Zusammenstellung ein unzweifelhaftes Verdienst erworben. Bedenken erheben muss aber Ref. gegen das Kapitel über die Herzbeschwerden bei Erkrankungen der weiblichen Genitalien. Hier geht der Autor entschieden zu weit, wenn er den Zusammenhang zwischen beiden Krankheitssphären für ganz gesichert annimmt. Man darf doch nie vergessen, dass eine grosse Anzahl von Herzbeschwerden bei genitalkranken Frauen nur Teilerscheinung einer Nervosität sind, welche ihrerseits mit der Genitalerkrankung gar nichts zu thun hat. Auf der anderen Seite aber kann auch neben einer Genitalerkrankung unabhängig von derselben eine organische Herzerkrankung einhergehen, von welcher die Beschwerden abzuleiten sind, oder schliesslich ist auch der Fall denkbar, dass Genital- und Herzerkrankung eine gemeinsame Ursache haben. Diese Fragen werden aber von K. nirgends erörtert, sondern es wird der Zusammenhang zwischen Herz und Genitalien ohne weiteres angenommen.

Im Uebrigen aber stellt das Buch wirklich eine wertvolle Bereicherung unserer Litteratur dar und wird vor allem dem Praktiker sehr willkommen sein, welcher in ihm über Dinge sich orientieren kann, die er vergeblich in Lehrbüchern suchen wird. Windscheid-Leipzig.

J. G. Clark (Johns Hopkins Hospital, Baltimore), Ursprung, Wachsthum und Ende des Corpus luteum nach Beobachtungen am Ovarium des Schweines und des Menschen.*)

In Bezug auf den Ursprung des Corpus luteum stehen sich heute noch 2 Theorien gegenüber. Die eine stammt von v. Baer und schreibt dem Bindegewebe und der Theca interna den Hauptantheil an der Bildung des Corpus luteum zu; im Gegensatz zu ihr legen Bischoff und seine Anhänger mehr Werth auf das Follikelepithel und halten das Corpus luteum für ein mehr oder weniger „epitheliales Gebilde". Die v. Baer'sche Theorie hatte bisher die meisten Anhänger gefunden; in neuester Zeit ist jedoch Sobotta (Würzburg) in mehreren Arbeiten mit grosser Bestimmtheit wieder für die Bischoff'sche Ansicht eingetreten. Nach der Ansicht von Sobotta bilden sich die Thecazellen verhältnissmässig rasch nach dem Follikelsprung in „spindelzelliges Bindegewebe" zurück, während die „Epithelzellen" sich mehr und mehr vergrössern, und schliesslich zu Luteïnzellen werden. In der Follikelhöhle werden die rothen Blutkörperchen auf-

*) Aus der anatomischen Anstalt zu Leipzig, veröffentlicht im Archiv f. Anatomie 1898. II. und III. Heft. (Selbst-Bericht).

gelöst, ein Fibringerüst bleibt übrig, und die „Leukocyten" wandeln sich in „sternförmige Bindegewebszellen" um.

J. G. Clark hat auf Veranlassung von W. Spulteholz dieses Thema wieder aufgenommen und ist durch Anwendung der Pankreatin-Verdauungsmethode und einer Modification der van Gieson'schen Pikrofuchsin-Färbung zu Resultaten gekommen, welche für den Ursprung des Corpus luteum beim Schwein und beim Menschen die v. Baer'sche Theorie ausserordentlich zu stützen geeignet scheinen: die Rolle, die dabei das Bindegewebe spielt, wird durch die angeführten Methoden besonders klar; namentlich kann man die Membrana propria, die mit den gewöhnlichen Färbungsmethoden sehr oft nicht darstellbar ist, auf diese Weise genau studiren und so die epithelialen von den bindegewebigen Elementen deutlich trennen.

Im reifen Follikel ist die ursprüngliche einfache Lage des Follikelepithels bereits zu 8—12 Lagen angewachsen. Die äussere Lage dieser Zellen, die pallisadenförmige Anordnung zeigt, ruht mit kleinen fussähnlichen Fortsätzen auf einer scharf abgegrenzten Membrana propria. Diese für die höheren Thiere vielfach geleugnete Bildung erweist sich namentlich an Verdauungspräparaten als ein flächenhaftes Netzwerk feinster retikulirter Fasern und ist äusserst verschieden in ihrem Aussehen nicht nur bei verschiedenen Follikeln, sondern auch an verschiedenen Stellen desselben Follikels. Die Membrana propria hängt nun unmittelbar zusammen mit einem ausserordentlich feinen Geflecht retikulirter Fasern, welches zwischen den Zellen der Theca interna angetroffen wird, sich bis zu den Bindegewebsfasern der Theca externa erstreckt und mit diesem verknüpft ist. Dieses Retikulum, welches bisher nur von Slavjansky und Benckiser kurz erwähnt ist, spielt bei der Bildung des Corpus luteum eine grosse Rolle, da es die Grundlage bildet für die Bindegewebsfasern, welche in so reichlicher Zahl zwischen den Luteïnzellen auftreten: die Membrana propria wird dabei zu der ins Innere des Corpus luteum vorspringenden Bindegewebslinie. Die Epithelzellen verschwinden bald nach Sprung des Follikels bis auf wenige Gruppen. Vergleichende Messungen der Thecazellen und Epithelzellen während des Follikelwachsthums ergeben, dass die ersteren bis zur Reife sich stetig vergrössern, während letztere eher kleiner werden und unmittelbar vor dem Sprung nur noch 6 μ messen.

Die Theca interna des frisch geplatzten Follikels ist erheblich breiter, als die des reifen Follikels. Dass sich diese Verbreiterung nur auf die Theca interna, und nicht auf die Epithelzone bezieht, wird durch Verdauungspräparate bewiesen. Die Membrana propria zeigt sich dann nicht mehr als fortlaufende Linie, sondern ist an verschiedenen Stellen von vordringenden Blutgefässen durchbrochen. Dabei haben sich die Maschen des Retikulums erheblich vergrössert; die darin gelegenen Zellen sind natürlich dieselben, die schon beim wachsenden Follikel die Maschen des Retikulum ausgefüllt haben: es sind die Thecazellen, die sich durch Aufnahme eines feinkörnigen gelben Stoffs zu den typischen Luteïnzellen von wechselnder Grösse umgebildet haben.

Für die plötzliche Verbreiterung der Theca interna ist wohl die Veränderung des intrafolliculären Drucks beim Sprung des Follikels verantwortlich zu machen.

Im Verlauf der weiteren Entwickelung des Corpus luteum vergrössern sich die Luteïnzellen mehr und mehr; sie nehmen an Grösse und Zahl zu, bis die leere Follikelhöhle vollständig ausgefüllt ist. Die Blutgefässe vermehren sich und theilen das Corpus luteum in einzelne Segmente. Durch Wucherung des Bindegewebes längs der retikulirten Fasern, die den radiär gestellten Blutgefässen folgen, entsteht nun im Innern ein centraler Bindegewebsring, der in seinen Lagebeziehungen mit der ursprünglichen Membrana propria vieles gemein hat. Die einander zugekehrten Flächen dieses Ringes rücken schliesslich auf einander und bilden im Centrum einen dichten Bindegewebspfropf.

Die Rückbildung des Corpus luteum wird dadurch eingeleitet, dass die Luteïnzellen fettig degeneriren, worin die meisten Autoren miteinander übereinstimmen. Das Bindegewebe zeigt in diesem Stadium grosse Vermehrung und Vergrösserung seiner Zellen und Fasern, sodass jede Luteïn-

zelle von einem feinen Netz eines retikulirten Geflechtes umgeben ist, das von den anliegenden dickeren Zügen des Bindegewebes ausgeht. In diesem raschen Wachsthum des die Luteïnzellen umgebenden Bindegewebes und des dadurch ausgeübten Druckes ist Clark geneigt, die Ursache für die Degeneration der Luteïnzellen zu suchen: es würde sich hier also um eine Abart der Drucknekrose handeln. Die degenerirten Zellen schrumpfen dann allmählig zusammen, das Netzwerk contrahirt sich und die kleinen Gefässe obliteriren. So entsteht das „Corpus fibrosum". Dieses zeigt dann bald hyaline Veränderungen und eine unregelmässige Form in Folge des von der Umgebung ausgeübten Druckes; schliesslich bleiben nur noch feine, bindegewebige oder hyaline Reste an der Stelle der Theca int übrig, so dass diese Gebilde oft für obliterirte Eierstocksgefässe gehalten werden.

Soweit hat Clark diese Beobachtungen am Schweine-ovarium angestellt. Beim Menschen ist eine Membrana propr. im reifen Follikel durch die gewöhnlichen Färbungsmethoden fast nicht nachzuweisen; auch stehen die Axen der Thecazellen nicht immer rechtwinkelig zu den Epithelzellen. Aber auch hier erhält man durch die Verdauungsmethode erwünschten Aufschluss und es zeigt sich, dass das Bindegewebe, die Membrana propria und die Theca int. genau so angeordnet sind und sich genau so an der Bildung des Corpus luteum betheiligen, wie beim Schwein.

Was nun die Funktion des Corpus luteum anlangt, so ist Clark im Verlauf vieler Blutgefäss-Injectionen zu der Ueberzeugung gelangt, dass sie hauptsächlich in der Aufrechterhaltung der Cirkulation besteht. Würde die durch den Sprung des Follikels entstandene Wunde nach der gewöhnlichen Weise vernarben, so müsste in der Folge ein dichtes, resistenteres Gewebe, arm an Blutgefässen, im Eierstocksstroma zurückbleiben. Durch die Bildung einer weichen, nachgiebigen Narbe werden dagegen die später auftretenden Follikel nicht in ihrer Entwickelung gehemmt. Die wachsenden Nachbarfollikel drängen die letzten Ueberreste des Corpus luteum entweder nach aussen in die Tunica albuginea, oder nach innen in das Ovarialstroma.

Im Lauf der Jahre beginnt aber die trotzdem eintretende allmähliche Vermehrung des dichteren Ovarialstromas schliesslich einen Einfluss auf die Cirkulation in der Weise auszuüben, dass die Resorption der Corpora lutea verzögert wird. Findet man bei jungen Mädchen verhältnissmässig nur wenig Reste von Corpus luteum im Ovarialstroma, so ist bei Weibern von 30—45 Jahren die Anzahl fibröser und hyaliner Körper beträchtlich gesteigert. So tritt als Endresultat die Menopause ein, nicht durch das Verschwinden der Follikel, sondern durch die Schädigung der Blutcirkulation; in Folge der Anhäufung von Resten der Corpora lutea!

Knapp, Ludwig, Der Scheintod der Neugeborenen. Seine Geschichte, klinische und gerichtsärztliche Bedeutung. I. Geschichtlicher Teil. Wien 1898 W. Braumüller.

Der Gedanke des Verfassers, die für die Geburtshilfe so wichtige Frage des Scheintodes der Neugeborenen neuerdings zusammenfassend darzustellen, wird als sehr zeitgemäss gewiss allerseits mit Genugthuung begrüsst werden; die offenbar sehr gründlichen geschichtlichen Studien, welche der Verfasser gemacht hat, und deren Frucht in dem ersten geschichtlichen Teil der Monographie uns vorliegt, sind sehr wohl geeignet, das Verständnis und die Abwägung der einelnen, noch heute gebräuchlichen Methoden zu vertiefen und zu erleichtern: zu einem fortlaufenden Referat eignet sich die sorgsam ausgearbeitete Schrift nicht, doch möge sie jedem Arzte, der sich für geschichtliche Berichte namentlich aus der Kinderzeit unserer Wissenschaft und für medizinische Curiosa interessiert, als angenehme und anregende Lektüre, die auch auf andere, an das speziell behandelte und angrenzende Gebiete mehrfach hinüberführt, bestens empfohlen sein.

v. Franqué-Würzburg.

Litteratur-Verzeichniss.

I. Geburtshülfe.

1. Bücher. Monographien. Berichte.

Pozzoli, Bettino, Il parto spontaneo, il forcipe ed il rivolgimento nelle stenosi pelviche.
Clin. Ost. Gin. della R. Università di Bologna. 1898.

Cosentino, G., Rendiconto della Clinica ostetrico-ginecologica pareggiata dell'ospedale S. Francesco Saverio. Arch. di Ost. e Gin. No. 10. 1898.

Eichholz u. Sonnenberger, Kalender für Frauen- und Kinderärzte für das Jahr 1899. Kreuznach. F. Harrach. 1898.

Frommel, Richard, Jahresbericht über die Fortschritte auf dem Gebiete der Geburtshilfe und Gynaekologie. XI. Jahrgang. Bericht über das Jahr 1897. Wiesbaden. J. F. Bergmann. 1898.

2. Allgemeines.

Biro, Untersuchungen über den Einfluss der Gravidität auf die Caries der Zähne. Wien. Med. Blätter. No. 48. 1898.

Brandt, Kr., Semmelweis. En historisk studie. Norsk Mag. for Laegevid. No. 12. 1898.

Döderlein, Zur Verhütung der Infection Gebärender. Berl. klin. Wochenschrift No. 50. 1898.

Dolloff, A. S., Was is maternal impression? Med. Record. Vol. LIV. No. 21. 1898.

Eden, T. W., On the microscopic characters of retained products of conception. The Ed. Med. Journ. Vol. IV. No. 5. 1898.

Schönberg, E., Döde uforlöste i Norge. (Unentbunden Gestorbene in Norwegen.) Norsk Mag. for Laegevid. No. 11. 1898.

van de Velde, H., Verslag omtrent de stedelijke kraaminrichting te Amsterdam over het jaar 1897, met een aanhangsel naar aanleiding van een geval van doodelijke pankreasbloeding durante partu. Nederl. Tijds. voor Verlosk. en Gyn. Afl. 4. 1898.

3. Physiologie und Pathologie der Schwangerschaft, der Geburt, des Wochenbetts.

Blume, F., A case of uterus bicornis, duplex and vagina duplex, with pregnancy in one horn; excision of vaginal septum; normal labor. Ann. of Gyn. and Ped. Vol. XII. No. 2. 1898.

Cramer, H., Zur Frage der Reflexaplacenta Centralbl. für Gyn. No. 49. 1898.

Dührssen, A., Zur Behandlung der Retroflexio uteri gravidi incarcerati. Centralbl. für Gyn. No. 47. 1898.

Guleke, H., Ein Fall von vorzeitigem Abgang der Placenta. Zeitschr. für prakt. Aerzte. No. 23. 1898.

Loennecken, Graviditet — ventrofixation, 2 födsler (Gr., V., 2 Geburten). Med. Revue. November 1898.

Mynlieff, Blutungen aus dem Sinus utero-placentaris. Der Frauenarzt. Heft 10. 1898.

Neugebauer, Fr., 12 Beobachtungen von Bauchschussverletzungen während der Schwangerschaft. (11 mal Uterus durchschossen. 1 mal Uterus nicht verletzt: 8 Frauen gerettet, 4 gestorben.) Sep.-Abdr. von Gazeta Lekarskiej. 1898. (Polnisch).

Satullo, S., L'infarto placentare in relazione con le malattie infettive della madre). Arch. di Ost e Gin. No. 10. 1898.

Scollard, John T., Inversion of the puerperal uterus. Ann. of Gyn. and Ped. Vol. XII. No. 2. 1898.

Sommer, Martha, Fall von Oedema acutum cervicis uteri gravidi. Correspondenz-Blatt für Schw. Aerzte. No. 21. 1898.

4. Geburtshilfliche Operationen. — Abortus. — Operationen im Wochenbett.

Essen-Möller, E., Beitrag zur Behandlung der chronischen puerperalen Uterusinversion. Centralbl. für Gyn. No. 46. 1898.

Everke, Carl, Ueber Kaiserschnitt. Therapeut. Monatsh. Nov. 1898.

Jardine, Robert, Notes of four cases of caesarean section. The Scott. Med. and Surg. Journ. Vol. III. No. 5 1898.

Perlsee, Max, Zur Methode der Einleitung des Abortus mittels Argentum nitricum. Prag. Med. Wochenschr. No. 45. 1898.

Vicarelli, Il craniotomo-trivella. Ann. di Ost. e Gin. No. 10. 1898.

Visa, De l'operació de Porro. La Gyn. Catalana. Any 1. Num. 2. 1898.

5. Ektopische Schwangerschaft.

Corham, George E., The diagnosis of extra-uterine gestation. Albany Med. Ann. Vol. XIX. No. 11. 1898.

Kayser, Fritz, Två fall af graviditas extrauterina opererade a Sundsvalls lasarett. Hygiea. No. 10. 1898.

Segond, P., Traitement des grossesses ectopiques. La Sem. Gyn. No. 42. 1898.

Vineberg, Hiram N., Differential diagnosis between extra-uterine pregnancy and early abortion. Med. Record. Vol. LIV. No. 19. 1898.

6. Eklampsie.

Darwin-Hey, H., Case of puerperal eclampsia. Brit. Med. Journ. No. 1974. 1898.

Drejer, Et kort svar til „Dr. Skjelderup: „Fremdeles nogle ord om truende eclampsi." (Kurze Antwort auf Dr. S's „Noch einige Worte über drohende E.") Norsk Mag. for Laegevid. No 11. 1898.

Gmeiner, Josef, Bemerkungen über das Verhalten der Temperatur bei Eklampsie. Prag. Med. Wochenschr. No. 46. 1898.

Skjelderup, M., Fremdeles nogle ord om truende eklampsi. (Noch einige Worte über drohende E.) Norsk Mag. for Laegevid. No. 11. 1898.

Winkler, Beiträge zur Lehre von der Eclampsie. Virchow's Archiv, Bd. 154. Heft II.

7. Foetus. — Neugeborenes — Laktation.

Baron, Infections gastro-intestinales du foetus d'origine intra-utérine. Thèse de Paris. 1898.

Neugebauer, F., Automatische Thätigkeit des Embryonalherzens bis 3 Stunden über den Tod hinaus. Centralbl. für Gyn. No. 47. 1898.

Smoler, Felix, Atresia recti vesicalis bei einem 5 Tage alten Mädchen. Prag. Med. Wochenschr. XXVIII. No. 38—39. 1898

Soltmann, Otto, Pemphigus neonatorum. (s. infantilis). Sep. Abdr. a. d. Real-Encyclopädie ges. Heilkunde.

II. Gynaekologie.

8. Bücher. — Monographien. — Berichte.

Delagéniére, Henri, Chirurgie de l'utérus. Paris. 1898. Instit. de Bibliogr. scientifique.

Flesch, Max, Prostitution und Frauenkrankheiten. Hygienische und volkswirthschaftliche Betrachtungen. Mit einem Anhang: Bemerkungen über die strafrechtliche Verfolgung der Uebertragung von Geschlechtskrankheiten in der lex Heinze. (II. erw. Auflage). Frankfurt a. Main. Joh. Alt. 1898.

Kolischer, Gustav, Die Erkrankungen der weiblichen Harnröhre und Blase. (Mit besonderer Berücksichtigung der Endoskopie und Cystoskopie). Leipzig u. Wien. F. Deuticke. 1898.

Krantz, M., Diagnose und Therapie der nervösen Frauenkrankheiten infolge gestörter Mechanik der Sexual-Organe. Wiesbaden. J. F. Bergmann. 1899.

Limnell, Axel R., Patologisk-Anatomiska och liniskak. Studier öfver Ovarialtumörer. Akademisk Afhondling Helsingfors 1898. Helsingfors. Centraltryckeri.

Waldeyer, W., Das Becken. Topographisch-anatomisch mit besonderer Berücksichtigung der Chirurgie und Gynäkologie dargestellt. Mit 153 grösstentheils in Farbendruck ausgeführten Abbildungen. Bonn. Friedrich Cohen. 1899.

Webster, J. C., Diseases of women. A textbook for students and practitioners. Edinburgh and London. Young J. Pentland. 1898.

9. Allgemeines.

Bergh, Chr., Om koldtvandsbehandlingen oz dens virkninger. (Ueber Kaltwasserbehandlung und ihre Wirkungen). Norsk Mag. for Laegevid. No. 12. 1898.

Beumer, Zur Spermauntersuchung. Deutsche Med. Wochenschr. No 49. 1898.

Bryant, Joseph D., A plea for earlier recognition and prompter action in Malignant disease. Med. Record. Vol. LIV. No. 23. 1898.

Dunn, J. C., Insufficient menstruation. The Am. Journ. of Obst. and Dis. of Wom and Ch. Vol. XXXVIII. No. 251. 1898.

Hall, Rufus B., Albuminuria complicating gynecological operations. The Am Journ. of Obst. and Dis. of Wom. and Ch. Vol. XXXVIII. No. 251. 1898.

Hühnerfauth, G., Die Elektricität als Abführmittel. Deutsche Med. Wochenschrift. No. 48. 1898.

Hyde, Joel W., The exanthemata as a factor in producing pelvic disorders. The Am. Journ. of Obst. and Dis. of Wom. and Ch. Vol. XXXVIII. No. 251. 1898

Lefèvre, Sur la forme commune de la stérilité et de son traitement. Thèse de Paris. 1898.

Morison, Rutherford, Wound treatment. Brit. Med: Journ. No. 1976. 1898.

Petit, Paul, De l'emploi de la solution de chlorure de chaux en gynécologie. La Sem. Gyn No. 46. 1898.

Reed, Charles A. L., The evolution of specialism in medicine The Am. Journ. of Obst and Dis. of Wom. and Ch. Vol. XXXVIII. No 251. 1898.

Reilly, Thomas F., Technique and use of saline infusions. Med. Record. Vol. LIV. No. 20. 1898.

Richter, R., Revision der Tagebücher der Berliner Hebammen vom Jahre 1897. Deutsche Med. Wochenschr. No. 48. 1898.

Treub, Hector, Integrale statistiek der groote operaties van 12. Mei 1897 bis 3. Juni 1898. Nederl. Tijds. voor Verlosk. en Gyn. Afl. 4. 1898.

van de Warker, Ely, Psoas abscess in women. Buff. Med. Journ. Vol. XXXVIII. No. 5 1898.

Weil, L., Das Fieber. Centralbl. f. d. med. Wissenschaft. No. 49. 1898.

10. Anatomie und pathologische Anatomie. — Entwicklungsgeschichte. — Missbildungen.

Glaeser, Zur Histologie u. Histogenese des Uterus-Sarkoms. Virchow's Archiv Bd 154. Heft II.

Kraemer, Ueber die Histogenese der Dermoidkystome und Teratome des Eierstocks. Arch. für Gyn. LVII. Band. 2. Heft. 1898.

Lilienfeld, Ernst, Ueber den anatomischen Befund an dem Genitalapparate einer einunddreissigjährigen Frau sieben Jahre nach bilateraler Castration. Zeitschr. für Heilk. XIX. Band. 1898.

Pfannenstiel, J., Noch ein Wort zur Diskussion über die Syncytiumfrage. Centralbl. für Gyn. No. 48. 1898.

Pick, Die Adenomyome der Leistengegend und des hinteren Scheidengewölbes, ihre Stellung zu den paroophoralen Adenomyomen der

Uterus- und Tubenwandung v. Recklinghausen's. Arch. für Gyn. LVII. Band. 2. Heft. 1898.

Rabl, Hans, Beitrag zur Histologie des Eierstocks der Menschen und der Säugethiere nebst Bemerkungen über Hyalin und Pigment. Anat. Hefte, herausgeg. v. Merkel und Bonnet. 1898.

Velich, Alois, Beitrag zur Frage nach der Uebertragbarkeit des Sarcoms. Wien. Med. Blätter. No. 45. 1898.

11. Vulva. Scheide. Damm. Beckenbindegewebe.

Caruso, F., Sopra un caso molto raro di cisti da echinococco dei genitali esterni muliebri. Arch. di Ost. e Gin. No. 10. 1898.

Frank, Fall von Einwachsen eines runden Pessars in die Scheide. Münch. Med. Wochenschr. No. 44. 1898.

Franke, Beiträge zur Kenntnis maligner Tumoren an den äusseren Genitalien des Weibes. Virchow's Archiv. Bd. 154. H. II.

Rivalta, Contribution à l'étude des malformations congénitales du vagin et de l'hymen. Thèse de Paris. 1898.

12. Uterus und Operationen an demselben.

Abel, Dauererfolge der Zweifel'schen Myomectomie. Arch. für Gyn. LVII. Bd. 2. Heft. 1898.

Babcock, W. Wayne, The co-existence of fibromyoma and carcinoma of the uterus, with a report of three cases. The Am. Gyn. and Obst. Journ. Vol. XIII. No. 5. 1898.

Basseches, Berthold, Ueber Vaporisation (Atmocausis). Wien. Med. Blätter. No. 47. 1898.

Bouilly, G., De l'ablation des fibromes par l'hystérectomie vaginale. (Statistique personnelle.) La Sem. Gyn. No. 44. 1898.

Brewis, N. T., Total hysterectomy during pregnancy for rapidly-growing fibro-myomata. The Scott. Med. and Surg. Journ. Vol. III. No. 5. 1898.

Cantwell, Frank V., Removal of ovaries, tubes, and uterus for vicarious menstruation. Med. Record. Vol. LIV. No. 21. 1898.

Cumston, Charles Greene, The conditions of the genital organs with reference to vaginal hysterectomy for epithelioma uteri. Ann. of Gyn. and Ped. Vol. XII. No. 2. 1898.

Delagéniere, H., Hystéropexies vaginales. (Revue générale.) Arch. Prod. de Chir. Tome VII. No. 11. 1898.

Falk, Otto, Ueber die Austastung des Uterus. Zeitschr. für Prakt. Aerzte. No. 23. 1898.

Hayd, Herman E., Some points in the technique of the Alexander operation. The Am. Journ. of Obst. and Dis. of Wom. and Ch. Vol. XXXVIII. No. 251. 1898.

Heinricius, G., Om ventrofixatio uteri, särskildt med hänsyn til slutligt resultat, grossess och förlossning. (Ueber V. u., bes. in Hinblick auf Endergebnisse, Schwangerschaft und Geburt.) Nord. Med. Archiv. Band IX. Häft 5. 1898.

Ingraham, Henry D., Some facts in regard to uterine fibroids. The Am. Journ of Obst. and Dis. of Wom. and Ch. Vol. XXXVIII. No. 251. 1898.

Longuet, L., De l'hystérectomie vaginale totale dans le prolapsus utérin. La Sem. Gyn. No. 42. 1898.

Mangin, Action de la ligature des artères utérines dans les hémorrhagies utérines. La Sem. Gyn. No. 46. 1898.

Peterson, Reuben, A clinical and pathological study of five recent cases of hysterectomy for fibromata. The Am. Gyn. and Obst. Journ. Vol. XIII. No. 5. 1898.

Queraltó, Sobre la vasotripsia en l'hysterectomia. La Gyn. Catalana. Any. 1. Num. 2. 1898.

Reynier, Paul, Hystérectomie abdominale totale pour cancer utérin. La Sem. Gyn. No. 47. 1898.

Rumpf, Beiträge zur operativen Behandlung der Retroflexio uteri, mit besonderer Berücksichtigung der Alexander'schen Operation. Arch. für Gyn. LVII. Band. 2. Heft. 1898.

Sapelli, Della isterectomia vaginale. Ann. di Ost. e Gin. Num. 10 u. 11. 1898.

Sellman, William A. B, Treatment of endometritis. The Am. Journ. of Obst. and Dis. of Wom. and Ch. Vol. XXXVIII. No. 251. 1898.

Vassmer, 6 Fälle von Uterustuberkulose. Arch. für Gyn. LVII. Band. 2. Heft. 1898.

van der Veer, O., Does the general practitioner accord that confidence to the surgical treatment of uterine fibroids which our present success justifies? The Am. Journ. of Obst. and Dis. of Wom. and Ch. Vol. XXXVIII. No. 251 1898.

Westermark, F., Ueber die Behandlung des ulcerirenden Cervixcarcinoms mittels konstanter Wärme. Centralbl. für Gyn. No. 49. 1898.

13. Ovarien. Tuben. Ligamente.

Clarke, Augustus P., Surgical treatment of morbid conditions involving the broad ligaments. The Am. Journ. of Obst. and Dis. of Wom. and Ch. Vol. XXXVIII. No. 251. 1898.

Commandeur, F., et *Frarier, Leon*, Note sur 4 observations de kystes de l'ovaire suppurés. La Sem. Gyn No. 47. 1898.

Cumston, Charles Greene, Septic infection of ovarian cystoma. The Am. Journ. of Obst. and Dis. of Wom. and Ch. Vol. XXXVIII. No. 251. 1898.

Knauer, E., Zu Dr. Arendt's „Demonstration und Bemerkungen zur Ovarientransplantation" auf der 70. Versammlung deutscher Naturforscher und Aerzte zu Düsseldorf. Centralbl. für Gyn. No. 46. 1898.

Ries, Emil, Stones in the ovary. Ann. of Gyn. and Ped. Vol. XII. No. 2. 1898.

Werder, X. O., Some clinical observations based upon one hundred and sixteen abdominal sections for ovarian tumors. The Am. Journ. of Obst. and Dis. of Wom. and Ch. Vol. XXXVIII. No. 251. 1898.

14. Bauchhöhle. Bauchschnitt. Scheidenbauchschnitt.

Blume, F., Some of the complications following vaginal hystero-salpingo-oöphorectomy in pelvic suppuration, with remarks on the objections to this operation. The Am. Journ. of Obst and Dis. of Wom. and Ch. Vol. XXXVIII, No. 251. 1898.

Clado, La laparorrhaphie (Bauchnaht) á l'Hôtel-Dieu. La Sem. Gyn. No. 49. 1898.

M'Dougall, W. Stewart, Case of ascites, in which paracentesis was performed over one hundred times. The Scott. Med. and Surg. Journ. Vol. III. No. 6. 1898.

Krusen, Wilmer, Sequelae of abdominal operations. The Am. Gyn. and Obst. Journ. Vol. XIII. No. 5. 1898.

Langfitt, W. L., Vaginal section. The Am. Journ. of Obst. and Dis. of Wom. and Ch. Vol. XXXVIII. No. 251. 1898.

Liell, Edward Nicholas, Surgery of the peritoneal cavity. The Am. Gyn. and Obst. Journ. Vol. XIII. No. 5. 1898.

Mayer, Josef, Dermoidcyste des Mesenteriums. Wien. klin. Wochenschr. No. 47. 1898.

Oliver, James, Some rare forms of abdominal tumours. The Ed. Med. Journ. Vol. IV. No. 5. 1898.

Price, Joseph, Diagnosis and surgical treatment of suppurative pelvic diseases. Buff. Med. Journ. Vol. XXXVIII. No. 4. 1898.

Savor, R., Ein Fall von Milzexstirpation während der Schwangerschaft wegen traumatischer Ruptur. Centralbl. für Gyn. No. 48. 1898.

15. Harnorgane-Fisteln.

Borbély, S., Ueber die Ursachen der Harnsteine. Ung. Med. Presse. No. 46. 1898.

Cameron, Markley Connell, Floating kidney. The Am. Journ. of Obst. and Dis. of Wom. and. Ch Vol. XXXVIII. No. 251. 1898.

Guyon u. *Albarran*, Ueber die Nephrotomie. Wien. Med. Blätter. No. 44. 1898.

Delore, X. et *Molin*, Des fistules vésico-ombilicales tardives par persistance de la perméabilité de l'ouragne. Arch. Prod. de Chir. Tome VII. No. 11. 1898.

Newman, David, Cases illustrating some points of interest in the etiology and treatment of renal haematuria. Brit. Med. Journ. No. 1974. 1898.

Noble, Charles P., Closure of vesico-vaginal fistulae following vaginal hysterectomy and other operative procedures by the vaginal route. The Am. Gyn. and Obst. Journ. Vol. XIII. No. 5. 1898.

Rovsing, Thorkild, An obscure haemorrhage from a single kidney and its cure by nephrotomy. Brit. Med. Journ. No. 1877. 1898.

16. Gonorrhoe.

Bacon, Joseph B., Gonorrhoea in the female, rectal complications. The Am. Gyn. and Obst. Journ. Vol. XIII. No. 5. 1898.

Lichtenstern, Ernst, Zwei Fälle von gonorrh. Allgemeininfection (gonorrh. Arthritis und gonorrh. Iritis). Prag. Med. Wochenschr. No. 43. 1898.

Huber, A., Gonorrhoea recti. Ung. Med. Presse. No. 45. 1898.

17. Nervöse Erkrankungen. Hysterie.

Dobisch, A., Ueber Migraine. Prag Med. Wochenschr. No. 46. 1898.

Gallois, Paul und *Beauvois, A.*, Der Geisteszustand der Ovariotomirten. Wien. Med. Blätter. No. 32. 1898.

Humiston, W. H., The graver nerve disturbances due to organic changes in the genital organs. The Am. Journ. of Obst. and Dis. of Wom. and Ch. Vol. XXXVIII. No. 251. 1898.

von Krafft-Ebing, R., Ueber eine typisehe, an Paralysis agitans erinnernde Form von hysterischem Schütteltumor. Wien. Klin. Wochenschr. No. 49. 1898.

Philippi, Ein Fall von Hysterie mit tödtlichem Ausgang durch verschluckte Nadeln. Münch. Med. Wochenschr. No. 44 1898.

Shrady, George F., Female diseases and insanity. Med Record. Vol. LIV. No. 20. 1898.

18. Mamma.

Klemm, Otto, Zur Beurtheilung der Frauenmilch. St. Petersb. Med. Wochenschr. No. 47. 1898.

19. Technisches. — Akiurgie.

Brickner, M. Walker, A cervix-elevating attachment to the vaginal speculum, for exposing the posterior fornix. Med. Record. Vol. LIV. No. 23. 1998.

Nichols, Charles Byron, A new uterine irrigator. The Am. Gyn. and Obst. Journ. Vol. XIII. No. 5. 1898.

20. Darm-Hernien.

Ball, Charles B., Radical cure of hernia by an improved method of torsion of the sac. Brit. Med. Journ. No. 1976. 1898.

Baudouin, Marcel, Les différents procédés de suture intestinale par invagination. Le Prog. Méd. No. 49. 1898.

Derrier, Félix, et *Marcel Baudouin*, La suture intestinale. Paris. 1898. Instit. de Bibliogr. scient. 416 Seiten m. 587 Abbildungen.

Borgen, Thomas, Et tilfaelde of volvulus. Norsk Mag. for Laegevid. No. 12. 1898.

Carstens, J. H., The removal of the coecum. The Am. Journ. of Obst. and Dis. of Wom. and Ch. Vol XXXVIII. No. 251. 1898.

Fraenkel, E., Die Appendicitis in ihren Beziehungen zur Geburtshilfe und Gynäkologie. Sammlung klin. Vorträge. 19. Heft. 8. Serie. No. 229. 1898.

Howitt, H., A second paper containing remarks bearing on the surgical treatment of intussusception in the infant: with cases. The Am. Journ. of Obst. and Dis. of Wom. and Ch. Vol. XXXVIII. No. 251. 1898.

Kocher, Intestinal obstruction. Brit. Med. Journ. No. 1974. 1898.

Luksch, L., Ueber Darmblutung und Darmstenose nach Brucheinklemmung. Wien. klin. Wochenschr. No. 44. 1898.

Ombrédanne, L, Deux observations de hernies inguinales contenant l'appendice. — Un cas de perforation de l'appendice dans le sac herniaire. Arch. Gén. de Méd. No. 11. 1898.

Rawdon, Henry G., Two cases of strangulated hernia: enterectomy: Murphy's button: recovery. Brit. Med. Journ. No. 1974 1898

Rosenstirn, J., Les indications opératoires de l'appendicite. Arch. Prod. de Chir. Tome VII. No. 11. 1898.

Wiggin, Frederik Holme, The technics of the operative treatment of intestinal obstruction. Med. Record. Vol. LIV. No. 21. 1898.

21. Anaesthesie-Anti- und Asepsis.

Braun, H., Regionäre Anästhesie und Blutleere. (Bemerkungen zu dem Artikel von S. Kofmann „Blutleere als Lokalanästhesie" in No. 40 dieses Blattes.) Centralbl. für Chir. No. 43. 1898.

Braun, H., Ueber Infiltrationsanästhesie und regionäre Anästhesie. Samml. klin. Vorträge. Neue Folge. No. 228. XVIII. Heft. 8. Serie 1898.

Elsner u. *Spiering*, Ueber Versuche mit einigen Apparaten zur Formalindesinfection. Deutsche Med. Wochenschr. No. 46. 1898.

Estalella, Segalá, Notes sobre l'anesthesia, sos perills i maneres de combatre – ls. La Gyn. Catalana Any 1. No. 2. 1898.

Hildebrandt, Beitrag zur Orthoformanästhesie. Deutsche Med. Wochenschr No. 48. 1898.

Rydygier, Einige Bemerkungen über die auf unserer Klinik geübte Methode der Anti- und Asepsis. Wien. klin. Wochenschr. No. 44. 1898.

22. Bakteriologie.

Holst, Peter F., Meddelelser fra Rigshospitalets medicinske afdeling B. Bakteriologiske blodundersögelser (Bakt. Blutuntersuchungen). Norsk. Mag. for Laegevid. No. 11. 1898.

Verantwortlicher Redakteur: Prof. Dr. A. Martin in Berlin.

Originalarbeiten.

I.

Ueber Darmverschliessung während der Schwangerschaft und Geburt.

Von

Prof. Dr. LEOPOLD MEYER

Director der Königl. Entbindungsanstalt zu Kopenhagen.

Da ich Gelegenheit gehabt habe, zwei mit Ileus komplicirte Schwangerschaften und Geburten zu beobachten, nehme ich einen Anlass daraus, diese Komplikation näher zu besprechen, umsomehr, als die Pathogenese der Darmverschliessung bei beiden Fällen von bedeutendem Interesse ist. Ich will daher damit beginnen, die zwei Fälle mitzutheilen.

I. Fall: Frau F., 42 Jahr alt, VII gravida, letzte Geburt vor neun Jahren. Geburten und Wochenbetten normal. Die letzte Menstruation Mitte April 1891. Die Schwangerschaft verlief ungestört, nur bekam die Patientin einmal im Laufe des Sommers einen starken Stoss gegen den Leib. Am 20. 12. 1891 des Abends hatte sie natürlichen Stuhl, aber bekam hierauf Leibschmerzen und Erbrechen, die die ganze Nacht andauerten. Sie fasste die Schmerzen als Geburtswehen auf (einen Monat zu früh) und liess die Hebamme rufen. Als der Hausarzt den nächsten Morgen eine Querlage zu finden glaubte, zog er mich zu, nachdem er eine Morphiuminjektion gegeben hatte, worauf das Erbrechen und die Schmerzen aufhörten. Ich fand daher den Zustand der kräftigen und gut gebauten Frau gar nicht beunruhigend. Die Gebärmutter war ziemlich stark gespannt. Links kräftige Herztöne. Der Kopf nach rechts ausgewichen. Mutterhals noch erhalten, innerer Muttermund geschlossen. Ich verordnete nur Lage auf der rechten Seite.

Zwei Tage später (d. i. am 23.) wurde ich wieder gerufen. Weder Stuhl noch Abgang von Flatus seit dem 20. Abends. Fortwährend alimentäres und galliges Erbrechen, das doch durch Morphium 2—3 Mal täglich behoben werden konnte. Keine nennenswerthen Wehen, aber ab und zu Leibschmerzen. Die Patientin sah nicht schlecht aus. Die Zunge war feucht, der Puls 100, voll. Keine Hernien zu finden. Eine geringe Empfindlichkeit des ganzen Leibes, und eine etwas stärkere Empfindlichkeit in der linken Leisten-Gegend, und der Innenseite des linken Schenkels entlang. Keine Neuralgien in der linken Unterextremität. Es wurden Abführmittel verordnet (die erbrochen wurden) und Einläufe (die erfolglos blieben). Im Laufe der Nacht verschlimmerte sich der Zustand, und am 24. des Morgens bekam Patientin Kotherbrechen. Die Patientin war sehr verfallen, die Zunge war halb trocken. Puls 120. Tp. normal. Sie wurde nun in meine Privatklinik über-

führt und um 3 Uhr Nachmittags in Chloroformnarkose genauer untersucht. Der Zustand im Wesentlichen wie gestern, nur schien es, als ob die linke Leistengegend etwas voller sei als die rechte. Im Laufe der Nacht hatte sie Wehen gehabt, und der Kopf war ein wenig in das Becken hineingetreten. Innerer Muttermund war geöffnet. Mastdarm leer, dessen Schleimhaut glatt. Da die Patientin sehr fett war, konnte ich die Möglichkeit eines vorhandenen kleinen eingeklemmten Leistenbruches nicht ganz ausschliessen, musste auch an die Möglichkeit einer Hernia obturatoria denken (obwohl die Empfindlichkeit den linken Schenkel entlang wieder geschwunden war). Ich beschloss deshalb, eine Incision zu machen, wie zu einer Herniotomie. Sollte ich keinen Bruch finden, wollte ich den Schnitt verlängern, die Bauchhöhle öffnen und versuchen, das Hinderniss zu finden, das den Darm verschloss; sollte das nicht gelingen, so wollte ich einen widernatürlichen After anlegen. Nach Durchtrennung der fetten Bauchdecken constatirte ich, dass sowohl der Inguinalkanal, wie das Foramen obturatorium und der Cruralkanal ganz frei waren. Nach Durchtrennung des Bauchfells floss eine Menge gelbliche helle Ascitesflüssigkeit heraus. Ich führte den Finger ein, und fühlte gleich im linken breiten Mutterband dicht am Seitenrand der Gebärmutter, eine kleine Oeffnung, durch welche eine Darmschlinge durchging. Die Incision in der Bauchwand wurde nun nach oben links verlängert, und ich zog die eingeklemmte Dünndarmschlinge hervor, was sehr leicht gelang. Am hervorgezogenen Darm sah man eine deutliche Schnürfurche und an einer einzelnen Stelle in der Furche war die Serosa eingerissen; die Furche setzte sich auf das Mesenterium als streifenförmige Ecchymosen fort. 20 cm von dieser Furche entfernt fand sich eine andere, weniger deutlich ausgesprochene Furche. Das Aussehen des Darmes war ein gutes. Das Loch im Ligamentum latum präsentirte sich nun als eine scharfrandige, runde Oeffnung, die so gross war, dass gerade die Spitze des Zeigefingers hinein passte. Ich hatte nun die Wahl, ob ich es vernähen wollte, oder es erweitern, zog das letztere vor, da die grosse Gebärmutter alle Manipulationen sehr erschwerte, und riss es mit den Fingern auf. Hierauf wurde die Bauchwunde mit tiefen und oberflächlichen Nähten geschlossen. Steriler Verband. Die Operation dauerte knapp 40 Minuten; kein Erbrechen.

Als die Patientin aus der Narkose erwachte, klagte sie über Wehen und trotz Morphium wurden diese immer stärker; 2 Stunden später sprang die Blase und eine Viertelstunde später wurde das Kind geboren, kurz darauf die Nachgeburt, alles ohne Blutung. Das Kind, ein Mädchen, wog 2000 Gramm und war ca. 4 Wochen zu früh geboren. — Ueber den weiteren Verlauf ist nur noch mitzutheilen, dass das Erbrechen gleich nach der Operation aufhörte, Flatus am nächsten Tage abgingen, und dass Patientin auch am nächsten Tage (d. i. am 26.) Stuhlgang hatte (nach Clysma oleos.). Am 28., nach einer Entleerung, wieder Leibschmerzen und Erbrechen, was aber doch beides bald aufhörte. 14 Tage später wurden die Nähte entfernt; Heilung per primam. Eine Woche später stand Patientin auf und wurde wenige Tage später vollständig gesund mit dem Kinde, das gut gedieh, entlassen. Am 15. 9. 1893 gebar Patientin neuerdings ohne Kunsthilfe einen Knaben, der über 4200 Gramm wog. Ich hatte Gelegenheit, Patientin im Wochenbett zu sehen; die Narbe in der Bauchwand war lineär, fest und hart und nur sehr wenig sichtbar. Auch später hat sie sich wohl befunden.

Wenn wir diesen Fall nun bloss von dem Gesichtspunkte eines Ileus aus betrachten, und vorläufig die Komplikation mit der Schwangerschaft ausser Acht lassen, so ist die Pathogenese des Leidens allein schon eine sehr merkwürdige. Wieso ist die gefundene Oeffnung im breiten Mutterbande entstanden? Vergeblich wird man in gynaekologischen Hand- und Lehrbüchern nach einer Erklärung hierfür suchen, ja selbst in den so ausführlichen Specialarbeiten wie Klob's[1]) und Bandl's[2]) ist eine

[1]) Klob. Pathologische Anatomie der weiblichen Sexualorgane. Wien 1864.
[2]) Bandl. Die Krankheiten der Tuben, der Ligamente, des Beckenperitoneum und des Beckenbindegewebes, Stuttgart 1886.

solche Affektion nicht besprochen, ebensowenig wie in den Lehrbüchern der pathologischen Anatomie. Selbst in Nothnagel's grosser Monographie: „Die Erkrankungen des Darms und des Peritoneums“[1]) finden wir nur folgendes, wo die Rede von innerer Einklemmung durch Spalten und Löcher ist (S. 325): „Ausserdem berichtet die Casuistik eine lange Reihe von hierher gehörigen Curiositäten: so die Einklemmung in einem Riss des Uterus, der Blase, in einer Spalte des Ligamentum suspensorium hepatis, des Ligamentum latum uteri.“

Und doch ist unser Fall kein einzelstehender, beiläufig ein Jahr später wurde ein ganz ähnlicher (aber ausserhalb der Schwangerschaft) von Alfred Smith in Dublin beobachtet und in der Sitzung am 10. 3. 1893 in der Section of obstetrics of the Royal Academy of Medicine in Ireland[2]) von ihm mitgeteilt. Er demonstrirte dort „ein linksseitiges Ligamentum latum mit einer deutlichen Bruchöffnung (hernial opening) die gerade unterhalb der Tube sass, einen halben Zoll vom Uterus entfernt. Die Patientin, von welcher dieses merkwürdige Präparat stammte, war 45 Jahre alt und starb unter den Symptomen eines Ileus. Bei der Obduction fand man, dass 6 Fuss des Dünndarmes durch den Bruchring durchgegangen und eingeklemmt waren. Es fand sich eine kleine Dermoidcyste des Eierstockes an derselben Seite; diese war mit der Bauchwand verwachsen und spannte das Ligamentum latum stark aus“.

Es ist wohl am wahrscheinlichsten, dass das Loch im Ligamentum latum in beiden Fällen als eine angeborene Missbildung aufzufassen ist, und man kann vielleicht annehmen, dass der Durchgang des Darmes in beiden Fällen dadurch begünstigt wurde, dass das Ligament gespannt war, wodurch die Oeffnung erweitert wurde (sich aber später wieder zusammenzog). Ein Spannen des Ligaments wird in Smith's Fall ausdrücklich erwähnt, und ist bei meinem Fall durch das Wachsen der Gebärmutter während der Schwangerschaft hervorgerufen worden; die durch diese veränderten Druck- und Raumverhältnisse in der Bauchhöhle haben wahrscheinlich auch bei der Einklemmung des Darmes eine Rolle gespielt.

Der zweite Fall hatte einen ungünstigen Verlauf. Die Krankengeschichte ist folgende:

II. Fall. M. H., 29Jahre alt, I gravida, trat in die gynaekologische Abteilung der kgl. Gebäranstalt zu Kopenhagen am 4. 9. 1897 ein. Anfang der Schwangerschaft Ende November 1896. Stuhlgang und Harnentleerung haben bis vor einer Woche nichts besonders bemerkenswertes dargeboten. Vor ca. 5 Wochen bekam Pat. plötzlich ohne nachweisbaren Grund starkes Erbrechen, das Schleim und eine gallenähnliche Flüssigkeit enthielt, gleichzeitig hatte sie starke Leibschmerzen die gegen die Symphyse zu ausstrahlten. Diese Erscheinungen dauerten ein paar Tage an, hörten dann aber auf, trotzdem ihr nur Bettruhe ordinirt worden war. Dann ist sie aber vollständig wohl gewesen bis sich vor 7 Tagen dieselben Erscheinungen wieder einstellten.

[1]) Wien 1898.

[2]) Dublin journal of med. science 1893. I. Vol. XCV. Pag. 518 und Brit. med. journal 1893 I, Pag. 894—95.

Sie hatte seitdem weder Stuhl- noch Abgang von Flatus, erbrach alles, was sie genoss, und das Erbrechen dauerte Tag und Nacht an: die letzten Nächte wurde es durch Morphiuminjektionen etwas vermindert. Das Erbrochene ist grünlicher Schleim. Die Leibschmerzen nehmen zu und haben heute den Charakter von Wehen. Die Harnentleerung unbehindert.

Die Patientin war gut genährt und kräftig gebaut. P. 76. Die Lunge feucht und rein. Gebärmutter wie am Ende der Schwangerschaft. Die Gedärme mit Luft aufgetrieben. Zweite Kopflage. Keine Anzeichen, dass die Geburt anfängt. Harn ohne Eiweiss mit starker Indikan-Reaktion.

Gleich nach der Aufnahme Morphium 0,01 subcutan, was sie sehr erleichterte, später Einläufe und Ricinusöl ohne Erfolg. Schlief ganz gut und fühlte sich am nächsten Tag (d. i. der 5. 9.) besser, trank Milch, Thee und ass Weissbrot, was sie nicht erbrach. Tp. und Puls normal, das Aussehen ein natürliches. Im Laufe des Tages einige Male Erbrechen: Eingiessung mit Kammillenthee ohne Erfolg. Des Abends spät begann die Geburt mit dem Blasensprung, worauf sie in die Gebäranstalt überführt wurde. Da die Wehen nur schwach waren, und der Kopf der Frucht hoch in Vorderscheitellage verblieb, wurde am 6. 9. um 11 Uhr Vormittags eine Zangenextraktion (Achsenzugzange) gemacht, hauptsächlich mit Rücksicht auf das Allgemeinbefinden der Pat., nachdem auch später Flatus nicht abgegangen waren. Tp. 38,1. Ein wenig Eiweiss im Harn. Das Kind war ein ausgetragener lebender Knabe der 3200 Gramm wog, 53 cm gross war, und am Leben blieb.

Nach der Entbindung schien sich der Zustand zu bessern, indem das Erbrechen (eine gallige Flüssigkeit) seltener wurde, und die Schmerzen, die andauernd von der rechten Nierengegend aus in den Unterleib ausstrahlten, weniger heftig wurden. Wiederholte Einläufe verblieben jedoch ohne Erfolg. Erst am 7. 9. Abends (also gegen 36 Stunden nach der Entbindung), wurden die Schmerzen wieder besonders heftig, und man beobachtete eine lebhafte Peristaltik hinter der Bauchwand. Nach Morphium 0.015, subcutan wurde Pat. ruhiger und fühlte sich recht wohl, bis auf ein einmaliges Erbrechen. Da die Zunge feucht verblieb, der Gesichtsausdruck ein natürlicher und die Temperatur normal war, und der Puls 64, obwohl allmählich kleiner und schwächer wurde, konnte ich mich doch zu einer Laparatomie nicht entschliessen, umsoweniger da in Folge eines mittels eines langen Rectalrohres eingeführten Clysma aquos. mehrere nussgrosse Kothknollen abgegangen waren. Aber vom Nachmittag des 8. 9. an veränderte sich das Bild, die Schmerzen wurden heftiger, das Erbrechen häufiger (aber noch immer nicht kothig) und als ich sie am 9. 9. beim Morgenbesuch elend aussehend fand, mit einem sehr schwachen Puls entschloss ich mich schnell zu einer Laparotomie.

Nachdem die Bauchhöhle geöffnet war, sah man gleich den sehr stark aufgetriebenen Blinddarm. Keine Anzeichen einer Peritonitis. Alle sichtbaren Dünndarmschlingen waren auch stark aufgetrieben. Wenn man nun das erweiterte Colon ascendens nach oben zu verfolgte, so schien es, als ob es plötzlich hinter dem Gekröse verschwand, das eine Scheidewand zu bilden schien, durch die man nicht kommen könnte. Trotz Verlängerung der Incision ein gutes Stück über den Nabel hinaus, und Eventration eines grossen Teils des Dünndarmes, gelang es doch nicht ein klares Bild über die Situation zu erreicheu (vide Obductionsbefund). Man fand, dass die Einklemmung der Stelle entsprach wo das Colon vor unsern Blicken „verschwand", und ein wenig weiter rechts sah man das Colon descendens und Flexura sigm. sehr zusammengefallen und anämisch. Die Einklemmung beheben konnte man nicht, nnd ich legte daher einen wiedernatürlichen After am untersten Teil des Colon ascendens an und schloss die Bauchwunde. Die Operation dauerte bei zwei Stunden. Es wurde erst Chloroform angewendet und in der letzten halben Stunde Aether, da die Patientin sehr mitgenommen war. Trotz Stimulantia kollabirte sie, und starb 3 Stunden nach der Operation.

Die Obduction zeigte, dass die Einklemmung von einer angeborenen Missbildung besonders des Gekröses herrührte. Wenn man den Ursprung desselben von der Flexura duodeno-jejunalis aus nach unten zu verfolgte, so sah man, dass es sich nach einer kurzen Strecke von der Wirbelsäule abhob, und wie ein Thor oder einen Bogen über das Colon transversum hinüber bildete, worauf das Gekröse seinen gewöhnlichen Verlauf an der Wirbel-

säule entlang nach unten und nach rechts wieder aufnahm. Das Colon transversum stieg kurz nach der Flexura hepatica in die Tiefe hinter die Darmschlingen und durch das beschriebene Thor, dessen freier Rand scharf und derb war, und der den Darm eingeschnürt haben muss, indem dieser rechts von dieser Stelle sehr aufgetrieben während er links ganz zusammen gefallen war. (Das Verhältnis ist auf beifolgender flüchtigen Skizze schematisch dargestellt). Keine Anzeichen einer Peritonitis. Parenchymatöse Degeneration aller Organe. Fettinfiltration der Leber.

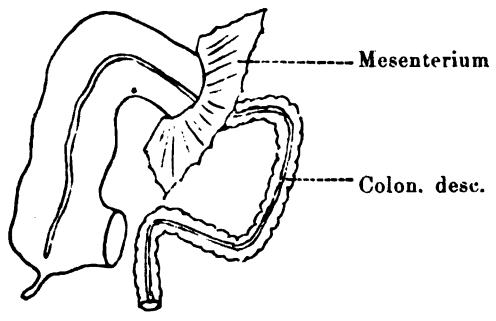

Auch die in diesem Fall vorgefundene Ursache eines Ileus gehört keineswegs zu den gewöhnlichen, man kann eher sagen, sie gehört zu den grössten Seltenheiten, die man beinahe nirgends besprochen findet. Aber ein „Unicum" ist dieser Fall auch nicht, ein ganz ähnlicher Fall (und zwar merkwürdigerweise auch aus Dänemark) ist von E. A. Tscherning[1]) mitgeteilt worden. Es handelt sich hier um einen 56jährigen Mann, der an Ileus starb, und den Tscherning obducirte. Studsgaard hatte eine Laparotomie gemacht, aber es gelang ihm nicht die Ursache der Darmverschliessung zu finden, und der Patient starb drei Tage später. Die die Abhandlung begleitende Tafel könnte beinahe ohne jedwede Aenderung auf meinen Fall passen, besonders Fig. 1. Die Missbildung an und für sich (von dem Ileus abgesehen) scheint auch ausserordentlich selten zu sein. Marchand[2]) hat eine todtgeborene Missgeburt beschrieben, wo sich u. A. partieller Situs inversus der Bauchorgane fand, und wo das Colon hinter das Mesenterium in ähnlicher Weise wie in den beschriebenen beiden Fällen zu gehen schien (Pag. 257: „Die Lagerung des Dickdarms lässt sich am besten in der Weise verstehen, dass man sich vorstellt, die Dickdarmschlinge habe sich von unten her hinter die Wurzel des Mesenterium geschoben, und sei hier fixirt worden." Siehe auch Tafel II und Fig. 1, Pag. 260). In dem schönen Aufsatz von Toldt: „Die Darmgekröse und Netze im gesetzmässigen und im gesetzwidrigen Zustand"[3]) wird dieser Fall (als No. XIII) angeführt, und ferner ein Fall (No. XII) von Curling[4]) (40jähriger Mann), wo auch das Colon transv. hinter den Dünndarmschlingen lag. — Weder im Tscherning's noch in meinem Fall fand sich Situs inversus.

---

[1]) E. A. Tscherning, Nord. med. Arkiv 1883, Bd. XV, No. 9.

[2]) Berichte und Arb. aus der geburtsh.-gynäkol. Klinik zu Giessen 1881—82. Leipzig 1883. Pag. 254—66.

[3]) Denkschriften der kaiserl. Akademie der Wissenschaften. Mathemat.-naturwissenschaftl. Classe, Bd. 56. Wien 1889. Pag. 1—46.

[4]) Von A. M. M'Whinne mitgetheilt in Froriep's Neue Notizen. Bd. 15. No. 3. 1848.

Auch bei meiner zweiten Patientin muss man wohl annehmen, dass es die durch die Schwangerschaft veränderten, besonders eingeschränkten Raumverhältnisse in der Bauchhöhle sind, die die Einklemmung des Darmes begünstigt haben.

Ich kann noch einen, bisher nicht veröffentlichten Fall von Ileus oder mit Ileus ähnlichen Erscheinungen während der Schwangerschaft und der Geburt mittheilen. Die Patientin wurde von Prof. Stadfeldt in der hiesigen Gebäranstalt entbunden.

III. Fall. M. K. O. 30 Jahre, I gravida, wurde in Frederiks Hospital am 30. 1. 1895 aufgenommen; sie ist im 8. Monat schwanger, hat immer an träger Verdauung gelitten, aber auch ab und zu an Diarrhoe. Vor einem Monat bemerkte sie eine plötzliche Umfangszunahme des Leibes, die von einer starken Spannung begleitet war, so dass sie einen grossen Theil des Tages zu Bett liegen musste. Während dieses Monats ist der Stuhl immer hart und träge gewesen und musste immer durch Abführmittel hervorgerufen werden. Die letzten 14 Tage hat die Spannung des Leibes stark zugenommen. Seit einigen Tagen leidet sie an Uebelkeit und Erbrechen. In den letzten 4 Wochen ist der Harnabgang fortwährend unwillkürlich. Sie kam ins Spital zwischen 4—5 Uhr Nachmittags, hatte am selben Tage nach Einlauf spärlichen Stuhl gehabt. Bei der Aufnahme fand man die Blase mit 2100 ccm Harn gefüllt. Der Kopf der Frucht tief im Becken. Keine Anzeichen einer beginnenden Geburt. Sie bekam wiederholte Mastdarmeingiessungen, die letzte derselben wurde später von Koth gefärbt entleert.

Der folgende Tag (d. i. der 31. 1.) wird notirt wie folgt: Tp. normal, P. 120. Harn normal. Das Erbrechen, das einen säuerlichen aber keinen kothigen Geruch hat, dauert an. Am selben Abend ist die Temp. 38.4, am nächsten Morgen 38.7. P. 144, die Zunge feucht. Das Erbrechen wird häufiger, riecht fäkulent.

Nach einer Magenausspülung, nimmt es ein wenig ab. Weder Stuhl noch Flatus. Spät am Abend des 1. Februar wird sie in die Gebäranstalt überführt, und bei der Ankunft dort fühlt man den Kopf der Frucht in zweiter Vorderscheitellage, die Blase war gesprungen, Muttermund völlig erweitert. Das Becken räumlich. Der Mastdarm ist leer, und zwei Finger können leicht bis über den Kopf der Frucht hinauf eingeführt werden. Leichte Zange. Scheintodter Knabe, 8—10 Wochen zu früh geboren, der 1750 Gramm wog und 40 cm lang war; er starb wenige Stunden nach der Geburt. Gleich nach der Entbindung bekam die Patientin eine Magenausspülung und hierauf eine Morphiuminjektion; einige Stunden später trat involuntärer Abgang von einer reichlichen Menge dünnen Kothes ein. Tags darauf, das ist der 2. Februar wurde Pat. in das Spital zurückgeführt und dort hatte sie nun andauernd involuntären Abgang von meist dünnen Exkrementen doch mit einzelnen Knollen vermischt, was bis zum 7. Februar andauerte. Die Patientin machte nun auch eine Cystitis durch, bekam Ulcera puerperalia und Parametritis dextra (die letztgenannte bei einer Exploration am 14. Februar nachgewiesen, wobei notirt wurde, dass sich der Uterus in normaler Anteflexion befinde). Als Zeichen wie träg ihr Darmkanal ist, kann angeführt werden, dass es am 17. Februar 5 mal 24 Stunden war, seitdem sie Stuhlgang hatte trotz Einläufe und Abführmittel. Sie fühlte sich aber wohl dabei, und auf eine grosse Dosis Pulv. liquirit. comp. bekam sie reichlichen Stuhl. Am 12. April wurde sie entlassen.

Am 23. September 1898 kam sie aufs neue in die Gebäranstalt: sie giebt an gesund gewesen zu sein, seitdem sie das Spital verlassen hat, Stuhl in Ordnung nur seit der Schwangerschaft wieder träge, hätte doch aber stets durch Abführmittel hervorgerufen werden können. Die Gedärme waren stark aufgetrieben, die Gebärmutter klein, Muttermund nach rechts geneigt. Da der Kopf lange in tiefer Querlage stehen blieb, wurde sie ca. 24 Stunden nach ihrer Aufnahme leicht mit der Zange entbunden. Das Kind, ein lebender Knabe, war 4—6 Wochen zu früh geboren, wog 2500 g, 48 cm lang. Das Wochenbett verlief normal (mit der Ausnahme, dass der

Wochenfluss ein paar Tage übelriechend war. Die Lage und Form der Gebärmutter natürlich; aber die Gedärme immer mit Luft sehr aufgetrieben.

Es ist wohl zweifelhaft, ob es sich hier um mehr als eine Kothstauung handelte; wenn das Erbrechen nicht fäkulentriechend geworden wäre, würde man wohl kaum mehr als eine hartnäckige Obstipation diagnosticirt haben. Nur während ca. 60 Stunden war die Darmpassage nicht frei. Ein Volvulus des S. romanum, der nach der Entleerung des Uterus wieder zurückgegangen ist, kann doch nicht ganz ausgeschlossen werden; für die Annahme aber, dass entweder der Uterus oder der Kopf der Frucht den Darm comprimirt hat, spricht nichts. Dass der Darmkanal der Patientin ein sehr schwacher ist, hierfür spricht sowohl die Anamnese wie auch das Verhalten während der Reconvalescenz, und jetzt während der letzten Schwangerschaft und des Wochenbettes, so dass ich am meisten zu der Annahme neige, es sei eine Koprostase gewesen.

Eine gehinderte Darmpassage als Komplikation der Schwangerschaft und der Geburt gehört zu den grössten Seltenheiten (ich will vorläufig von den eingeklemmten Brüchen absehen), Die oben beschriebenen zwei Fälle (der zweite und der dritte) sind die einzigen Fälle, die in unserer Gebäranstalt seit dem Jahre 1842 (für die früheren Jahre giebt es keine protokollarischen Aufzeichnungen) vorgekommen sind, d. h. unter 56 000 Geburten, und G. Braun (s. u.) hat nur 1 Fall bei 60,000 Geburten gesehen. Sogar die grösseren Handbücher der Geburtshilfe besprechen kaum diese Komplication. Ich habe aus der Litteratur nur 13 hierher gehörende Fälle sammeln können, die ich hier im Auszug in chronologischer Ordnung mitteile.

IV. Fall. (Meyer Abramson).[1]) 47jährige Multigravida, im 9. Monat. Zunehmende Obstipation, die Anfangs durch Abführmittel gehoben werden konnte, aber später nicht mehr. Da drastische Abführmittel, Eingiessungen mit allen möglichen Zusätzen, Einreibungen, Aderlässe u. s. w. nicht halfen, und da man annahm, dass es die schwangere Gebärmutter sei, die den Darm komprimire, wurde ein Partus prämat. am 7. Tag eingeleitet. Ein lebendes Kind, das auch am Leben blieb. Keine Veränderung hierauf. Collaps und Tod. Obduction verboten.

V. Fall. (Albrecht).[2]) Anfangs der Schwangerschaft starke Uebelkeit, weshalb die Patientin Erbrechen hervorrief, indem sie den Finger in den Hals steckte. Der Zustand besserte sich, aber wurde dann wieder schlechter, und das Erbrechen kam nun spontan. Zuletzt erbrach sie runde, harte, knollenförmige Massen. Kein Stuhl durch 8 Tage, und kein Abgang von Flatus. Der Unterleib schmerzfrei. Die Untersuchung ergab ein negatives Resultat. Nach Electuar. lenitiv. Stuhlgang und Genesung.

VI. Fall. (W. F. A. Gottsched).[3]) Dieser Fall stammt, ebenso wie der folgende, aus der Hildebrandt'schen Klinik in Königsberg. Die

[1]) Hufeland's Journal der prakt. Arzneykunde und Wundarzneykunst. Bd. 19. Stück 2. 1804. (Auch mit dem Titel: Neues J. der pract. A. und W. Bd. 12. Stück 2, und Journal der pract. Heilkunde. Bd. 19, und Neues Journal der p. H. Bd. 12).

[2]) Med. Central-Zeitung 1855. Ref. Schmidt's Jahrbücher 1856. Bd. 89. pag. 305.

[3]) Ueber Ileus bei Schwangeren. Inaug.-Diss. Königsberg. 1869.

Patientin litt an hartnäckigem Erbrechen in den ersten Monaten der Schwangerschaft (die erste), sonst hatte diese einen natürlichen Verlauf. Nachdem sie Tags über streng gearbeitet hatte und gesund zu Bett gegangen war, bekam sie in der Nacht vom 21. auf den 22. V. starke Leibsschmerzen, die immerfort zunahmen, und des Morgens traten Geburtswehen ein. Als sie am 22. V. um 9 Uhr Vormittags in die Gebäranstalt eintrat, war sie kollabirt. Der Leib meteoristisch aufgetrieben. Die Frucht lebend. Der Kollaps nahm zu, die Wehen hörten auf, und sie starb am selben Tag um 4 Uhr Nachmittags. Sie war mit Opium behandelt worden. Die Obduction ergab, dass das Colon transversum in der Mitte zweimal um seine Achse gedreht war, die oberhalb liegenden Gedärme ausgedehnt, die unteren zusammengefallen, aber man konnte doch Luft durchtreiben. Das Bauchfell zeigte Hyperämie und Hämorrhagien, aber weder Eiter noch Belege. Die Frucht war ausgetragen.

VII. Fall. (W. F. A. Gottsched).[1]) 39jährige IVpara. Alle 3 Entbindungen durch Kunsthülfe. Die letzte Menstruation Anfangs Juli 1864. Vollständig wohl bis zum 31. I. 1865. Seitdem totale Obstipation trotz Abführmittel und Clysmata. Wurde in die Klinik am 5. II. aufgenommen. Das Gesicht eingefallen und leidend. Oberhalb des Nabels fühlte man zwei querverlaufende ausgedehnte Darmschlingen. Keine Hernien. Die Wehen begannen leicht am selben Tag, und um die Geburt zu beschleunigen wurde eine Bougie eingelegt. Hierauf stärkere Wehen. 24 Stunden später sprang die Blase, und gleich darauf gebar die Pat. spontan ein lebendes Kind. Hierauf vorübergehende bedeutende Erleichterung, aber Tags darauf trat wieder starkes Erbrechen auf, das am folgenden Tage fäculent wurde. Am selben Abend gingen doch per anum zwei ziemlich grosse Kothknollen ab, aber der Zustand verschlimmerte sich immer mehr, und die Patientin starb am 7. Tag nach der Entbindung. Man hatte sowohl bei der Aufnahme als auch später versucht ein Mastdarmrohr bis über das Promontorium hinauf, einzuführen, hier schien der Darm verengert zu sein. Auch Kalomel und Aehnliches wurde angewendet. Obduction: Das grosse Netz war rechts fest mit der Vorderfläche der Gebärmutter verwachsen. In der Mittellinie spannt sich vom Fundus uteri ein derber Strang zum rechten unteren Theile des grossen Netzes aus und bildet hier dicht oberhalb des Promontorium einen engen Ring um eine Dünndarmschlinge. Später steht in dem so ziemlich unverständlichen Sektionsbericht, dass zwei Darmschlingen durch die Striktur gehen. „Der einschnürende Ring wird nach hinten dadurch gebildet, dass an der betreffenden Stelle das Mesenterium sehr verdickt und derb ist und ebenfalls mit dem Fundus uteri durch feste Adhäsionen in Verbindung steht."

VIII. Fall. (Tarnowsky).[2]) 20jährige IIpara. Vor 4 Jahren eine Peritonitis. Jetzt im 5. Monat schwanger. Seit dem 3. Monat leidet sie an sich steigernden Schmerzen im Leibe. Verstopfung, und seit 2 Wochen an Kothbrechen. P. 140. Somnolenz. Keine Wehen. Abortus provocatus. Keine Besserung. Starb 6 Tage später. Die Obduction ergab sehr ausgebreitete alte Verwachsungen namentlich vom grossen Netze, und durch eine von diesen, die sich bis zum Mesenterium erstreckte, wurde eine Dünndarmschlinge ganz abgeschnürt. Es war ungemein schwer bei der Section ein klares Bild über die Verhältnisse zu bekommen, und T. meint, dass es bei einer Laparotomie ganz unmöglich gewesen wäre.

IX. Fall (Craig[3]). 24jährige I gravida. Am Ende der Schwangerschaft. Am 6. 8. 1878 wurde sie plötzlich krank, indem sie heftige Leibschmerzen bekam und Erbrechen. Durch Morphium und ähnliche Medicamente wurde ihr Zustand ab und zu gebessert, aber im Ganzen ver-

[1]) Ibid.

[2]) Wojenno-Medizinsky Journ. 1877. (russ.). Ref. i. Çentralbl. f. Gynäkol. 1878. pag. 260.

[3]) Obstetric Journal of Great Britain and Ireland. Vol. VI. 1878. Pag. 713—14.

schlimmerte er sich schrittweise. Am 7. abends, da man den Mastdarm mit Koth angefüllt fand, wurde dieser mittels Eingiessung entleert; das Erbrechen dauerte fort. Die Patientin kollabirte, am 8. spontane Geburt (die Frucht seit mehreren Tagen abgestorben) und 5 Minuten nach der Entbindung starb auch die Mutter. Bei der Obduction fand man „eine ringförmige Verwachsung, in welche eine Dünndarmschlinge eingeklemmt worden war. Die Verwachsungen hefteten sich an das Colon ascendens sowie an den Dünndarm." Der Darm war ganz dunkelblau. Keiller der mit Craig zusammen die Patientin behandelte, erwähnt die „tiefe Lage" der Einklemmung.

X. Fall (Heath[1]). 35jährige II gravida, im 7. Monat der Schwangerschaft. Vielleicht war der Stuhlgang in der letzten Zeit ein wenig träge, aber es waren keine Anzeichen einer zunehmenden Verengerung des Darms vorhanden. Am 8. 8. 80 trat die Patientin in das University Coll. Hosp. ein. Weder Abgang von Koth noch Flatus seit 6 Tagen. Fieber. Kollaps. Drei Tage später spontane Frühgeburt (das Kind lebte vier Stunden). Starb acht Tage später unter Anzeichen einer Sepsis. Ob in der Zwischenzeit Abgang von Koth oder Flatus stattgefunden hat, darüber fehlt eine Angabe. Die Obduction ergab Sepsis und weiter eine Striktur des Darmes an der Uebergangsstelle zwischen dem S. romanum und dem Mastdarm. Diese war so bedeutend, dass nicht einmal der kleine Finger hinein konnte, schien „fibröser" Natur zu sein und hatte zu ulceriren begonnen. Oberhalb dieser Stelle waren die Gedärme aufgetrieben und gefüllt. Der Mastdarm leer.

XI. Fall (G. Braun[2]). 34jährige IX gravida. Während dieser Schwangerschaft hartnäckige Obstipation und heftige Kolikschmerzen. Seit acht Tagen fehlt Stuhl. Seit drei Tagen bedeutende Unterleibsschmerzen mit Uebelkeiten ohne Erbrechen. Am Tage der Aufnahme ein Stuhl nach sechs Klystiren. Am Nachmittag desselben Tages Eclampsie. Deshalb unterliess man es, eine Laparatomie zu machen (man hatte eine Darmstenose diagnosticirt). Während dem die Erscheinungen zunahmen (Kotherbrechen trat nicht ein) erfolgte nach zwei Tagen die spontane Geburt einer ausgetragenen todten Frucht. Drei Tage später unter weiteren Collapserscheinungen Tod. Bei der Obduction fand man Volvulus der Flexura sigmoidea und secundäre Peritonitis.

XII. Fall (Treub[3]). Die Patientin, die im siebenten Monat schwanger war, kam sterbend in das Spital mit Erscheinungen einer akuten Peritonitis. Seit fünf Tagen kein Stuhl und seit 36 Stunden Erbrechen. Gebärmutter retroflektirt und incarcerirt. Reposition. Starb zwei Stunden später. Bei der Obduction fand man das Colon, das von dem retroflektirten Uterus comprimirt gewesen war, gangränös: secundäre Peritonitis.

XIII. Fall (Klauer[4]). Der Fall stammt aus Gusserow's Abtheilung in der Berliner Charité. 23jährige IV gravida am Ende der Schwangerschaft. Vor vier Jahren eine Laparatomie wegen einer Bauchgeschwulst. Die letzten zwei Tage vor der Aufnahme anhaltendes Erbrechen. Stuhl am Tage vor der Ankunft nach Eingiessung. Bei der Aufnahme am 22. 8. 94 war die Patientin sehr hergenommen, der Puls klein, 120, Tp. normal. Anhaltendes, schwach fäkulent riechendes Erbrechen; die Narbe der Laparotomiewunde herniös: durch die Bruchpforte scheint doch nur das Netz ausgetreten zu sein. In der Bruchpforte fühlt man einen derben Strang, welcher sich nach einer quer oberhalb des Nabels verlaufenden stark aufgeblähten Darmschlinge hinzieht. Da die Erscheinungen recht bedrohliche waren, so wurde am 22. des Abends zum Accouchement forcé geschritten

[1]) Med. Times and Gazette. 1880. II. Pag. 376.

[2]) Wien. med. Wochenschrift. 1885. No. 24. Ref. Centralbl. f. Gyn. 1885, Pag. 656 u. bei Gottschalk (vide 15. Fall) Pag. 375.

[3]) Nederl. Tijdschr. v. Verlosk. Bd. 3. No. 3. Ref. Centralbl. f. Gyn. 1892, Pag. 375, und bei Gottschalk (vide 15. Fall) Pag. 377.

[4]) Charité-Annalen. 21. Jahrgang. Berlin 1896. Pag. 572—73.

(ein lebendes reifes Kind). Hierauf besserte sich das Befinden der Frau, das Erbrechen hörte auf, und der Puls wurde voller und langsamer. Aber trotz Ricinusöl und wiederholter hoher Eingiessungen kein Stuhlgang und kaum 20 Stunden nach der Entbindung stellte sich das Erbrechen wieder ein. Einige Stunden später Laparatomie; dabei fanden sich zahlreiche Verwachsungen zwischen den Därmen und der Bauchwand sowie den Darmschlingen untereinander. An mehreren Stellen bestanden Abknickungen des Darmes. Die Verwachsungen wurden gelöst, aber die Patientin starb fünf Stunden nach der Operation. Die Obduction ergab beginnende Peritonitis.

XIV. Fall (Lotheisen[1]). Der Fall stammt aus Gussenbauer's Klinik (Wien). Die 44jährige Patientin leidet seit zwei Jahren an Obstipation, welche sich fortwährend steigerte; die letzten drei Wochen kein Stuhl. Hoch oben hinter dem Rectum fühlte man eine faustgrosse Geschwulst. Am 17. 9. 94 trat sie in die Klinik ein. Da trotz Laxantien und Klysmen kein Stuhl erfolgte (nur Winde gingen ab), und da sich auch Erbrechen einstellte, beschloss man einen widernatürlichen After anzulegen: am 3. 9. wurde das Colon an die Bauchwand angenäht, um später geöffnet zu werden. Bei dieser Gelegenheit fühlte man die Gebärmutter in eine grössere, vermuthlich fibromatöse Geschwulst umgewandelt, aber da der Puls schwach wurde, unterliess man es vorläufig diese zu entfernen. Da das Erbrechen andauerte, entschloss man sich zwei Tage später zu einer Laparatomie, um die Geschwulst zu entfernen. Die vermuthete Gebärmuttergeschwulst entpuppte sich aber als eine Gravidität. Das linke Ovarium war in eine faustgrosse Geschwulst umgewandelt und lag hinter dem S. romanum. Sie wurde abgetragen, sowie auch das cystisch degenerirte rechte Ovarium. Die Nähte, die das Colon an die Bauchwand fixirten, wurden entfernt. Bald nach der Operation stellten sich Stühle ein. Die Schwangerschaft verblieb ungestört. Das linke Ovarium war carcinomatös degenerirt und enthielt auch eine Dermoidcyste.

XV. Fall (Gottschalk[2]), 39jährige Multigravida, im 4. Monat der Schwangerschaft. Leidet seit mehreren Jahren an hartnäckiger Obstipation. Nachdem sie seit 6 Tagen keinen Stuhlgang gehabt hatte suchte sie ärztliche Hülfe, und erst nach sehr grossen Dosen Ricinusöl bekam sie etwas, aber nur sehr wenig Stuhl. Nichts desto weniger trieb der Leib zusehends auf, die Patientin kollabirte, und als Gottschalk sie sah, war sie sterbend. Die Gebärmutter war retrovertirt (aber nicht incarcerirt, auch keine Harnbeschwerden), gleichzeitig um ihre Längsachse rotirt, indem die linke Seitenkante nach vorn zeigte. Laparatomie. Volvulus des S. romanum. Da trotz Aufrichtung desselben Darminhalt sich durch die verengte Stelle nicht hindurchpressen liess, machte man eine Colotomie. Eine Menge von dünnem Koth wurde entleert. Nach der Operation starke Wehen, aber bevor der Abortus zu Ende gebracht war, starb die Patientin ca. 11 Stunden nach der Operation. Die Obduktion bestätigte das bei der Laparatomie gefundene. G. meint, dass es namentlich die beschriebene Drehung des Uterus gewesen sei, die den Volvulus bewirkt hat.

XVI. Fall (Témoin-Schwartz[3]), 32 Jahre. Im 6. Monat. Seit mehreren Tagen Erscheinungen von Ileus. Die Laparatomie ergab Einklemmung einer hinter der Gebärmutter durch peritonitische Verwachsungen fixirten Dünndarmschlinge. Nach Lösung der Verwachsungen freie Darmpassage. In der Nacht nach der Operation abortirte die Frau; sonst glatte Heilung.[4])

[1]) Wiener klin. Wochenschrift. 1894. Pag. 911 und 1895, Pag. 256—59.
[2]) Archiv für Gynäkologie, 1894, Band 46, pag. 358—383.
[3]) Semaine méd. 1898, No. 56, pag. 453—454.
[4]) Im Wochenbette entstanden habe ich zwei Fälle gefunden. Der eine wird von Gusserow mitgetheilt (Monatsschr. f. Geburtskd. u. Frauenkrankh. 1868. Bd. 32, pag. 95—99). Nach einer normalen Geburt entwickelte sich bei der 22jährigen Primipara eine Peritonitis, und am 40. Tag p.p. Erscheinungen von Ileus. Heilung nach einer Gabe von 250 Gramm

Wie es leicht ersichtlich ist, bieten diese 16 Fälle ein sehr ungleichartiges Bild dar. Wenn man es versucht die Fälle nach der Pathogenese zu rubriciren, dann finden wir, dass die Ursache des Ileus in 3 Fällen unbekannt war (No. 3, 4, 5). Eine wirkliche innere Einklemmung durch Stränge oder ähnliches, fand sich in 7 Fällen (No. 1, 2, 7, 8, 9, 13, 16). Volvulus in 2 (No. 6 und 11). Retroversio uteri[1]) bei 2 (No. 12 und 15). Druck einer Eierstocksgeschwulst in einem Fall (No. 14). Striktur des Darmes in einem Fall (No. 10). Wenn wir nun in dem folgenden die 3 Fälle ausser Acht lassen bei denen uns die Ursache der Krankheit unbekannt ist, und von denen die 2 mit vermeintlicher Kothstauung (No. 3 und 5) geheilt wurden, während der eine (No. 4) starb, so sehen wir, dass von den übrigen 13 Fällen 10 starben, nur 3 (No. 1, 14 und 16) wurden geheilt. In diesen 3 Fällen wurde der Ileus als solcher behandelt, ohne Rücksicht auf die vorhandene Schwangerschaft. Dies ist auch der Fall bei No. 15, aber hier war die Kranke schon sterbend, als sie in Behandlung kam. In den Fällen aber, wo man es versuchte den Ileus dadurch zu behandeln, dass man die Gebärmutter zu entleeren suchte (No. 7, 8, 13), oder wo man das spontane Eintreten der Geburt abwartete oder es beschleunigte (No. 2, 9, 10, 11), starben alle Patientinnen, auch wenn später eine Laparatomie gemacht wurde (No. 2, 13), No. 6 starb unentbunden während der spontan eingetretenen Geburt. No. 12 nimmt eine Sonderstellung ein, da sie (wie No. 15) erst sterbend in Behandlung kam; dieselbe konnte nur in der Reposition des retroflektirten incarcerirten Uterus bestehen.

Besonders lehrreich sind die Fälle No. 2 und 13. Bei beiden trat, nachdem die Gebärmutter entleert worden war und dadurch der Druck in der Bauchhöhle vermindert wurde, eine Besserung ein. Diese Besserung war aber ganz vorübergehend und trug nur dazu bei, dass der operative Eingriff aufgeschoben wurde, bis es zu spät war. Wenn man bei No. 13, wo sogar die Ursache des Ileus erkannt war, gleich die Laparotomie gemacht hätte, anstatt dass man ein Accouchement forcé machte, so wäre die Patientin wahrscheinlich gerettet worden.

Bei unserem 2. Fall (No. 2) waren die Verhältnisse wohl etwas verwickelter, da wir es ja hier mit einer Einklemmung des Dickdarmes zu thun hatten, dessen Verlauf ja wie bekannt ein

---

metallischen Quecksilbers. Eine Woche später wieder Ileus und Heilung in derselben Weise. Genesung.

Der 2. Fall wird von Tournay mitgetheilt (Journ. méd. de Bruxelles. 1897. pag. 146). Bei einer Erstgebärenden stellten sich am Abend des 3. Wochenbettstages Erscheinungen von Ileus ein. Nachdem in 48 Stunden Eingiessungen u. s. w. sich erfolglos erwiesen hatten, wurde die Knie-Brustlage verordnet, und sofort traten massige dünne Entleerungen ein. Verf. meint, dass eine Darmschlinge zwischen Becken und Gebärmutter eingeklemmt gewesen ist, die aber durch die Knie-Brustlage frei wurde.

[1]) Wenn auch bei No. 15 keine Retroversio incarcerata bestand (s. Krankengeschichte), fand sich doch jedenfalls eine Lageveränderung der Gebärmutter.

sehr langsamer sein kann und daher viel weniger sicher zu erkennen ist als eine Dünndarmeinklemmung. Hierzu kommt noch, dass man, wie die Laparotomie und später die Obduction zeigte, die Incarceration nicht heben konnte. Man musste einen widernatürlichen After anlegen; wäre das aber 4 Tage früher geschehen, so wären die Chancen um vieles günstiger für die Patientin gewesen, als sie es jetzt waren.

Wenn man den Fall No. 3 ausnimmt (wo die Kothstauung nur etwas über zweimal vierundzwanzig Stunden andauerte, und wo das Kotherbrechen das einzigste Zeichen war, dass der Fall als ein Ileus betrachtet werden konnte), ist nicht ein einziges Mal durch die Entleerung der Gebärmutter eine bleibende Besserung erreicht worden. Ich glaube daher, dass man für die Behandlung des mit Schwangerschaft und Geburt complicirten Ileus die Regel aufstellen kann, dass sich die Behandlung direkt gegen den Ileus wenden muss. Man muss in dem Moment operativ eingreifen, wo die Erscheinungen an und für sich es erfordern; sollte dann, wenn die Bauchhöhle geöffnet ist, die grosse Gebärmutter den Operateur hindern, das Hinderniss für die Darmpassage zu finden, so muss man sich vorläufig damit begnügen, einen Anus präternaturalis anzulegen. Eine Entleerung der Gebärmutter hebt die Krankheit nicht auf, sondern verschleiert das Krankheitsbild, wodurch der richtige Augenblick, wo operativ vorgegangen werden soll, leicht versäumt wird.

Als natürlichen Anhang zum oben Mitgetheilten will ich noch einige Bemerkungen über eingeklemmte Brüche während der Schwangerschaft und der Geburt hinzufügen.

Ich kann keine von mir selbst beobachteten Fälle mittheilen und unter den obgenannten 56 000 Geburten aus unserer Gebäranstalt kommt kein einziger eingeklemmter Bruch vor. Wie man schon hieraus ersehen wird, ist Brucheinklemmung als Komplikation einer Geburt sehr selten. Dies stimmt doch nicht ganz damit überein, was in vielen Lehrbüchern hierüber angeführt ist. Der Ausspruch, dass Brüche während der Geburt nicht so ganz selten eingeklemmt werden, wird doch in der Regel auf eine sehr unpersönliche Art und Weise gemacht, und wenn man einzelne der Verfasser aufsucht, die ihre eigenen Erfahrungen über diese Frage mittheilen, wird man auch in dieser Auffassung der Seltenheit der Komplikation bestärkt. F. v. Scanzoni[1]) z. B. hat nie eine incarcerirte Hernie bei der Geburt gesehen und nur einen einzigen Fall während der Schwangerschaft (ein Nabelbruch bei einer Igravida im 8. Monat. Taxis erfolglos. Künstliche Frühgeburt. Starb 12 Stunden später an Darmgangrän). Wenn S. in allen Ausgaben seines Lehrbuches

[1]) Lehrbuch der Geburtsh. 4. Aufl. Wien 1867. Bd. 2. Pag. 27—28 und Pag. 321.

der Gynaekologie[1]) ausspricht, dass, soviel ihm bekannt, eine Enterocele vaginalis Einklemmungserscheinungen (nur) während der Geburt bewirkt hat, so scheint er dies doch nicht selbst beobachtet zu haben. Diese Vermuthung wird noch dadurch bekräftigt, dass S. in der Literaturangabe zu diesem Kapitel Kiwisch[2]) citirt. Dieser aber sagt ausdrücklich über Scheidenbrüche, dass sogar selbst die Besorgniss, dass während der Geburt Kompressionszufälle auftreten können, durch die Erfahrung nicht bestätigt scheint, ein Ausspruch, der wortgerecht in der dritten von Scanzoni selbst herausgegebenen Auflage angeführt ist.[3])

Alles in allem habe ich in der Litteratur nur 3 (4?) Fälle von Einklemmung eines Bruches während der Geburt gefunden, hiervon waren 2 (3?) Nabelbrüche, 1 Schenkelbruch. Churchill[4]) theilt einen Fall von Gore mit, welcher am Tage nach der Entbindung eine Herniotomie wegen eines eingeklemmten Nabelbruches machte; Heilung.

Fischer[5]) teilt folgenden Fall mit: Bei einer 32jährigen IV para trat plötzlich in der letzten Geburtsperiode ein alter, apfelgrosser Nabelbruch hervor, der sich nicht reponiren liess. Da sich lebhaftere Schmerzen und Erbrechen einstellten, wurde eine Herniotomie am 3. Wochenbettstag gemacht, Heilung. Verf. theilt weiter mit, dass er in einem „ähnlichen Fall" bei einer 40jährigen I para gleichfalls eine Herniotomie gemacht habe, aber die Patientin starb kurz nach der Operation. Man muss aber annehmen, dass „I para" „I gravida" sein soll, denn der Verfasser sagt in seinen einleitenden Bemerkungen, dass er nur 2 mal die Herniotomie resp. Taxis bei Wöchnerinnen und 6 mal bei Schwangeren gemacht hat, und der folgende Fall betrifft sicherlich eine Wöchnerin:

Eine 24jährige Frau hat seit mehreren Jahren eine kleine Schenkelhernie gehabt. Während der Schwangerschaft (die erste) verschwand die Hernie vollständig, aber bei der sehr schweren und langdauernden Entbindung trat sie plötzlich hervor, und die Hebamme konnte sie nicht zurückbringen. 2 Stunden nach der Entbindung gelang die Taxis in der Chloroformnarkose. Dass Einklemmungserscheinungen da waren, ist aus der Ueberschrift ersichtlich.

Ich kann natürlich nicht behaupten, dass in der Litteratur noch ausser diesen wenigen hier erwähnten Fällen andere zu finden sind, aber viele sind es gewiss nicht.

Weit zahlreicher sind die Fälle von Einklemmung während der Schwangerschaft, und viele von diesen sind

[1]) Lehrbuch der Krankheiten der weiblichen Sexualorgane. Wien 1857. Pag. 441 u. 5. Aufl. Wien 1875. Pag. 663.

[2]) Klinische Vorträge über die Krankheiten des weibl. Geschlechtes. Prag 1849. Abth. II. Pag. 346.

[3]) Prag 1857. Bd. 2. Pag. 434.

[4]) Obervations on the diseases incident to pregnancy and childbed. Dublin 1840, Pag. 201.

[5]) Hernien und Herniotomien während der Gravidität und im Wochenbette. Deutsche med. W. 1898. No. 9. Pag. 141.

gewiss nicht einmal veröffentlicht. Nach 4—5 Monaten verschwinden die meisten Leisten- und Schenkelhernien, indem die wachsende Gebärmutter den Darm höher hinauf in die Bauchhöhle schiebt, und wohl auch direkt die Bruchpforte verlegen kann. Auf immobile Hernien kann durch diesen Mechanismus nicht eingewirkt werden und Nabelbrüche können sogar während der Schwangerschaft entstehen oder sich auch während dieser verschlimmern. Es muss uns daher eher wundern, dass eingeklemmte Brüche nicht häufiger während der Schwangerschaft vorkommen, als sie es thun. Fischer (l. c.), der selbst 6 Fälle beobachtet hat, hat aus der Litteratur nur 24 Fälle gesammelt. Hiervon sind 4 von Benno Schmidt[1]), der einer der ersten war, der über diese Komplikation schrieb, 4 andere findet man bei Perrichot[2]) (von welchen Herrgott's und Rigaud's Fälle vorher nicht veröffentlicht waren). Cohnstein[3]) führt einzelne andere Fälle an. Folgende zwei Fälle habe ich in diesen Zusammenstellungen nicht angeführt gefunden:

Prescott Hewett[4]): Seit 7—8 Jahren hat die nun im 4. Monat schwangere Patientin (IV gravida) eine Umbilicalhernie gehabt. Einen Monat hindurch ist der Bruch gewachsen und Pat. hat Schmerzen gehabt; seit 5 Tagen kein Stuhl und oft Erbrechen. Herniotomie, Genesung. — Der zweite Fall wird von Gaudier[5]) mitgetheilt. Eine 40jährige Frau hat seit 6 Jahren eine linksseitige Schenkelhernie, die ab und zu austrat, sich aber leicht wieder zurückbringen liess. Seit dem Anfang der Schwangerschaft ist sie selbst bei Anstrengungen nicht ausgetreten. Kurz vor dem Ende der Schwangerschaft trat sie hervor, und es stellten sich heftige Einklemmungserscheinungen ein. Herniotomie. Ungestörte Reconvalescenz. 6 Tage später leichte Geburt eines ausgetragenen Kindes.

Die Krankengeschichte der dänischen Königin Louise, die Gemahlin Friedrichs des V. (von Julius Petersen[6]) mitgetheilt) soll auch hier noch erwähnt werden. Die 27jährige VI gravida hatte seit mehreren Jahren eine Schwellung am Nabel bemerkt, gegen welche sie längere Zeit eine Bandage trug, die sie aber während der Schwangerschaft abgelegt hatte. Am 9. Dec. 1751 im 8. Monat der Schwangerschaft traten Einklemmungserscheinungen ein. Sie wurde ein paar Tage mit (4) Aderlässen behandelt, Medicin, vergeblichen Taxisversuchen. Am 11. De-

---

[1]) Ueber Brucheinklemmung bei Schwangeren. Zeitschrift f. Med., Chir. u. Geburtsh. Bd. 6, Heft 2 1867. Ref. Virchow-Hirsch. Jahresbericht für das Jahr 1867. Bd. 2, p. 588.

[2]) Des hernies dans leurs rapports avec la grossesse. Thèse de Strassbourg 1869, p. 39.

[3]) Ueber chirurg. Operationen bei Schwangeren. Volkmann, Sammlung klin. Vorträge. No. 59.

[4]) Lancet 1859. II. Pag. 338.

[5]) Hernie crurale étranglée pendant la grossesse. Revue de chir. 1894. No. 10. Pag. 858.

[6]) Nordisk med. Arkiv. 1892. Bd. 24. No. 9.

cember Abends Herniotomie. Hierauf keine Besserung und die Patientin starb am Morgen des 18. Kaiserschnitt nach dem Tode, aber das Kind war todt.

Als Unicum muss noch zuletzt ein Fall erwähnt werden, der vor Kurzem aus der Abtheilung von Paul Bar in Paris von Keim, Rosenthal und Huguier mitgetheilt ist[1]); es ist dies ein Fall von incarcerirter Hernia diaphragmatica im 4. Monat der Schwangerschaft. Die 22jährige Igravida ist im ganzen früher gesund gewesen, wurde aber plötzlich am Tage vor der Aufnahme krank, bekam Schmerzen, Erbrechen und Dyspnoë. Im Spital wurde eine Pneumothorax diagnosticirt. Die Patientin starb Tags darauf, und bei der Obduction fand man eine grosse Oeffnung im Zwerchfell, durch welche ein Bruchsack, einen Theil des Magens, den ganzen Dünndarm und einen Theil des Dickdarmes enthaltend, in die linke Pleurahöhle eingedrungen war. Auf dem Magen eine gangränöse Schnürfurche.

Wenn man nun die verschiedenen Fälle durchsieht, wird man namentlich aus früheren Zeiten mehrere finden, wo man so ängstlich vor einer Herniotomie zurückschrak, dass man, wenn die Taxis nicht gelang, die Gebärmutter entleerte, indem man in deren Grösse ein Haupthinderniss für die Reposition des Darmes sah. Der Erfolg war aber bei weitem kein guter und man kann sicherlich für die Behandlung der Brucheinklemmung in der Schwangerschaft, Geburt und Wochenbett dieselbe Regel aufstellen, wie die, die wir bei der Behandlung von Ileus aufgestellt haben: Wenn eine Indication für operatives Eingreifen vorliegt, soll man die Herniotomie machen, ohne besondere Rücksicht auf die Komplikation mit Schwangerschaft u. s. w. zu nehmen.

Ich habe im Vorigen die Invaginationen, die ja in mehreren Beziehungen eine Sonderstellung einnehmen, ganz ausser Acht gelassen. Dieselben kommen aber in der Schwangerschaft nicht gar zu selten vor. In der vorzüglichen Arbeit Wichmann's: Om Tarminvagination (Kopenhagen 1893 — dänisch) finde ich folgende 6 Fälle von Darminvagination in der Schwangerschaft: 1. Steinhart (Württembg. Corr.-Bl. 1870), 2. Bull (Verhdl. d. norweg. medic. Gesellsch. 1871, p. 214—16), 3. Mayo Robson (Brit. med. J. 1885, II, p. 651), 4. Wylie (Glasgow med. J. 1888, p. 236—37), 5. Ayer (Boston med. and surg. J. 1890, Vol. 122, p. 27), 6. Crofton (Ref. i. Med. and surg. report. 1890, I, p. 319).

Im Wochenbette hat W. folgende 4 Fälle verzeichnet: 1. Ponfick (Beitr. zur Geburtsh. u. Gynäkol. III, p. 24), 2. Krabbel (Deutsche med. W. 1879, p. 525—27), 3. Ibba (Raccogl. medico. Octbr. 1888), 4. Czerny (Bruns' Beitr. zur klin. Chir. Bd. 9, 1892, p. 763—64).

---

[1]) Bulletin de la société d'obstétrique de Paris. 1898. No. 4. Pag. 147—60.

II.

Transperitoneale Einpflanzung des Ureters in die Blase behufs Heilung der Ureter-Gebärmutter-Fistel.

Von

Prof. G. CALDERINI,

Bologna.

(Hierzu 2 Abbildungen.)

Während meiner langjährigen Leitung der geburtshilflich-gynaekologischen Klinik ist es mir bis jetzt noch nie vorgekommen, eine durch mich oder Andere verursachte Ureterfistel oder Ureterverletzung behandeln zu müssen. Der erste Fall einer Ureterfistel bot sich mir dieses Jahr in meiner Klinik dar und, da ich ihn mit günstigem Verlauf und in anderer Weise behandelt habe, als Andere, so halte ich es für gerechtfertigt, den Fall zu veröffentlichen, um so mehr, als die analogen Beobachtungen noch nicht sehr zahlreich sind und jeder neue Fall auch neue Beiträge zum practischen Studium einer relativ jungen Eroberung liefert, die auf diesem speciellen gynaekologisch-chirurgischem Gebiete zur Behandlung einer der niederdrückendsten Krankheiten des Harnapparates gemacht worden sind.

Die Harnfisteln bei Harnleiterverletzungen kommen heute etwas zahlreicher vor in Folge der hohen Entwicklung der am weiblichen Genitalapparat ausgeführten Operationen, besonders der vaginalen Uterusexstirpation. Bisweilen erfolgt die Verletzung bei einer geburtshilflichen Operation, und zwar meist bei einer Zangenoperation, wo diese im Stiche lässt. Auch mein Fall gehört zu dieser Kategorie.

Es wird dem Leser gewiss nicht unwillkommen sein, wenn ich hier auch eine Bibliographie der bisher beschriebenen Fälle gebe und hierzu später noch diejenigen anfüge, bei denen die Heilung der Fistel durch directe Operation ohne Nierenexstirpation erreicht worden ist:

Josephson (Frommel's Jahresber. I. 1888. S. 507/508) citirt bis 1887 13 Fälle von Ureter-Gebärmutterfisteln und fügt zu diesen einen neuen hinzu. Die Fistel entstand bei einer 24jährigen Frau mit allgemein verengtem Becken im Anschluss an die 3. Zangengeburt. Sie wurde mit Nephrectomie behandelt, vorausgesetzt, dass man wisse, welche Niere exstirpirt werden sollte und ob die andere gesund sei, nach Ansicht des Autors die vorzuziehende Methode.

Er meint, dass die Fistel am ehesten entstehe bei Anlegung der Zange in Fällen von Parametritis anterior mit an der Cervix fixirtem Ureter.

Bozeman (Amer. Journ. of Obst. etc. 1892. XXV. 546) sammelte bis 1892 21 Fälle von Ureterfisteln, von denen

10 schwierigen operativen Geburten zuzuschreiben seien,
5 missglückten Versuchen zur Heilung von Blasenscheidenfisteln,
1 durch Pessar entstanden war,
1 durch Hysterectomie,
1 durch Amputation der Cervix,
1 Fall angeboren war.

10 Fälle wurden chirurgisch behandelt, 9 geheilt, 1 mal wurde die Niere exstirpirt.

Weil und Landau (Wien. klin. Woch. 1892. V. 235) beschreiben Fälle von Ureterfisteln, hervorgerufen durch das Mayer'sche Pessar.

Colzi, (Lo Sperimentale Mem. XLIX—1895, S. 37) veröffentlichte einen Fall von angeborener Ureter-Vulvafistel, geheilt durch Einpflanzung des Ureters in die Blase unterhalb des Schambeins.

A. Obici (Bull. d. Sc. Med. di Bologna, 1896, August) berichtet über Fistelfälle, entstanden durch abnorme Ausmündung der Ureteren.

Geyl (S. klin. Vortr. 1892. N. F. 37. Leipzig) beobachtete einen Fall von bilateraler Ureterfistel, auf der einen Seite Ureter-Scheiden-, auf der andern Seite Ureter-Gebärmutter-Fistel.

Westermark (Centr. f. Gyn. 1895, 16. Febr. 184—188) berichtet über 2 Fälle von Ureterverletzungen, die unter 10 parasacralen Uterusexstirpationen entstanden sind.

v. Winckel machte in einem Fall von Uretergebärmutterfistel die Nephrectomie (mitgetheilt in einer Münchener In.-Dissertation. 1889).

Treub und Schede machten jeder in ähnlichem Falle dieselbe Operation. Ebenso Zweifel (Arch. f. Gyn. XV. 1880).

Lotheisen (Arch. f. klin. Chir. LII. 721) berichtet über zwei Fälle von Ureterenverletzung, in denen Billroth die Nephrectomie machte. In einem Falle, wo der Autor ein langes Stück eines Ureter zu isoliren hatte, beobachtete er keinen Schaden.

Dorff (Centr. f. Gyn. XX. 764) machte nach einer durch Salpingotomie verursachten Ureterverletzung die Nephrectomie. In einem anderen Falle, wo er während einer Myomectomie die Gebärmutterarterie mit dem Ureter zusammen unterbunden hatte, öffnete er, weil die Frau über Schmerzen klagte, von neuem die Bauchhöhle und befreite den Ureter; die Anurie hörte zwar auf und es folgten reichliche Urinentleerungen, aber die Patientin starb.

Bastianelli (Annali di Ost. e Gin. 1896. 2. 134) unterband in einem Falle nach einer bei Laparotomie erfolgten

Ureterverletzung dessen centralen Theil. Es schloss sich eine Atrophie der Niere an, die wahrscheinlich schon durch Compression von einem Sarkom des Ovarium eingeleitet war.

Spiegelberg und Fritsch (Handb. d. Gyn. v. Veit II, 142) und Schramm (Berl. klin. Woch. 1896) beobachteten Schwangerschaften nach in Folge von Ureterverletzungen vorgenommener Nephrectomie.

Thoenes (Inaug.-Diss. Bonn 1896) citirt einen Fall aus der Klinik von Fritsch, wo die beiden Ureteren während der Exstirpation eines myomatösen Uterus unterbunden wurden. Tod am 4. Tage post oper.

In einem anderen Falle von einseitiger Unterbindung bildete sich eine Hydronephrose aus, die schliesslich durch Nephrectomie behandelt wurde.

Eigener Fall:

Patientin, Henriette Checchi Merighi aus Bologna, 31 Jahre alt, kam am 25. November 1897 in die Klinik mit Geburtswehen. 7. Schwangerschaft. Die erste endigte rechtzeitig mit einer langen, schweren Geburt (48 Stunden). Kind todtgeboren. Die zweite Schwangerschaft endigte mit Abort im 4. Monat, die dritte mit Frühgeburt und Hydramnios; Foetus seit 14 Tagen abgestorben: die vierte endigte im 9. Monat mit leichter Geburt eines vorher abgestorbenen Kindes. Das fünfte und sechste Kind wurde ausgetragen, beide durch die Zange lebend geboren und von der Mutter gestillt.

Die letzte Menstruation vor der gegenwärtigen Schwangerschaft endigte am 1. März 1897: die Geburt hätte somit gegen den 6. December eintreten sollen. Während der ersten 3 Monate hatte die Frau fortwährendes Erbrechen, im 4. Monate eine vorübergehende pruriginöse Hautkrankheit, wie auch schon in früheren Schwangerschaften. Die Wehen begannen am 24. November 12 Uhr Nachts. Die Frau wurde am 25. November 10 Uhr Morgens in die Klinik aufgenommen. Ihr Allgemeinbefinden war gut, die lebende Frucht befand sich in I. Hinterhauptslage, Kopf beweglich, hochstehend, Muttermund vollständig geöffnet. Blase nicht gesprungen. Beckenmaasse: Sp. Jl. 23 cm, Cr. Jl. 27 cm, Tr. 30 cm, Conj. ext. 18 cm, Conj. diag. 9,5 cm, Conj. vera 8 cm. Gestützt auf den Verlauf der beiden letzten Geburten entschied man sich zu warten. Um 1 Uhr Nachm. während einer Untersuchung sprang die Blase und ging normales Fruchtwasser ab. Eine halbe Stunde darauf setzten Austreibungswehen ein, der Kopf tritt in den Beckeneingang mit der kleinen Fontanelle direkt nach links und in Hinterscheitelbeineinstellung.

Nach 3stündigem Warten hatte der Kopf noch nicht den Beckeneingang passirt und das Kind fing an gefährdet zu werden. Den Gedanken an die Symphysiotomie liess man fallen, weil der Mann der Patientin nicht zugegen und die Frau schon ausserhalb der Klinik innerlich untersucht worden war. So entschied man sich dafür die Zange anzulegen. Nach mehr als halbstündigen von zwei Personen abwechselnd gemachten methodischen kräftigen Tractionen schien es, als ob der Kopf anfinge herabzutreten, da entglitt die Zange nach vorn. Von neuem angelegt gelang es das Kind auszuziehen; es war jedoch inzwischen abgestorben. Es war ein 3600 g schwerer Knabe. Der Kopf von der Symphyse und dem Promontorium her plattgedrückt, zeigte Spuren von den Zangenlöffeln an den Enden eines Schrägdurchmessers, welcher vom Hinterhaupt links nach dem Stirnbein rechts ging (schräge Zangenanlegung), ein Löffel war bis zum Halse des Kindes gelangt und, da die Nabelschnur zweimal um den Hals geschlungen war, so ist anzunehmen, dass sie durch die Zangenspitze gedrückt wurde. Hierdurch sowie durch die Compression des Schädels trat Asphyxie und Tod ein.

Länge des Kindes 51 cm. Kopfmaasse: D. bisacr. 13 cm, occ.-ment. 14 cm, occ.-front. 12 cm, s.-occ.-breg. 9 cm, bip. 10 cm, bit. 8 cm, bim. al. 7½ cm. Grösster Umfang: 34 cm, kleiner 32 cm. (Sehr grosse Maasse!) Nachgeburtsperiode normal; die Nachgeburt wog 560 gr. Es wurde noch eine desinficirende Ausspülung der Uterushöhle vorgenommen, wobei eine vorwiegend rechtsseitige Cervixzerreissung festgestellt wurde, doch von nicht ungewöhnlicher Tiefe. Keine Blutung, daher keine Naht. Beendigung der Geburt 4 Uhr 40 Minuten Nachmittags.

Am zweiten Tage des Wochenbettes musste bei ziemlich gutem Allgemeinzustand katheterisirt werden, am dritten Tage zeigte sich Harnabgang, den man Anfangs auf Incontinenz schob, bald aber erkannte man, dass der Urin aus der Vagina ablief und am sechsten Tage wurde durch directe Untersuchung festgestellt, dass der Urin aus dem Uterus kam, wesshalb das Vorhandensein einer Blasen-Uterusfistel vermuthet wurde. Es wurde ein Dauerkatheter eingelegt, der jedoch nicht vertragen wurde und man hoffte auf spontane Heilung durch die Uterusrückbildung; jedoch hielt der Harnabgang an. Um den 10. Januar etwa war er bedeutend vermindert und förmlich ausgeblieben, die Patientin hatte Leibschmerzen und Schüttelfrost. Diese Symptome zusammen mit dem Umstand, dass Patientin unregelmässig harnte und nur etwa die Hälfte der in 24 Stunden normalen Menge Urin absonderte, liess den Verdacht zeitigen, dass es sich um eine Ureterfistel, speciell um eine Cervix-Ureterfistel handelte.

Auf diesen Verdacht hin wurden sofort wiederholt Einspritzungen sterilisirter Milch in die Blase gemacht mit dem Ergebniss, dass die ganze Milch durch die Urethra zurückkam, während der unveränderte Urin wie bisher durch die Cervix abfloss.

In der Absicht, die Cervix-Ureterfistel in eine Ureter-Scheidenfistel umzuwandeln und zweitens sie mit einer Blasenscheidenfistel in Zusammenhang zu bringen, unternahm ich am 23. Januar folgende Operation: Ich machte einen bogenförmigen Schnitt im vorderen Scheidengewölbe, schob mit den Fingern das supravaginale und paracervicale Gewebe sowohl nach vorn wie seitlich ab, stiess rechts seitlich auf einen Narbenstrang, der von der rechten Seite der Cervix herabzog und sich gegen die entsprechende Beckenwand richtete, als Folge von Verletzungen bei den vorausgegangenen operativ beendeten Geburten. Ich durchtrennte ihn unter Leitung des Fingers mit der Scheere, vernähte die Wunde bis auf zwei seitliche Oeffnungen und legte zwei Streifen Gaze als Drainage ein.

Der postoperative Verlauf war ganz ungestört, aber der noch für einige Zeit unter den bisherigen Schmerzen unterbrochene Urinverlust aus der Cervix zeigte sich von Neuem. Da entschloss ich mich zu einer radicalen Behandlung. Von der Nierenexstirpation sah ich ab, ebenso von der Kolpokleisis nach Herstellung einer künstlichen Blasenscheidenfistel, als einer in solchen Fällen nicht mehr berechtigten Operation, auch da es nach dem oben beschriebenen missglückten operativen Versuch nicht mehr möglich war eine Ureter-Scheidenfistel mit einer Blasen-Scheidenfistel in Verbindung zu bringen. Daher entschied ich mich für die abdominale Einpflanzung des Ureter in die Blase. Nun kam es darauf an festzustellen, welches der verletzte Ureter sei. Wollte man dem Sitz der bei der Geburt constatirten hinteren Cervixzerreissung Rechnung tragen, so würde man auf den linken Ureter hingewiesen worden sein; darauf deuteten auch die ersten Angaben der Patientin über andauernde Schmerzen auf der linken Seite. Dagegen zwangen der bei der ersten Operation rechtsseitig angetroffene Strang und die späteren rechtsseitig angegebenen Schmerzen der Patientin, als der Urin zu fliessen aufhörte, zu der Annahme, dass der rechte Ureter der verletzte sei. Die directe Untersuchung des Cervixcanals führte zu keinem Ergebniss, selbst wenn ich, bei der eben erwähnten Operation, die Cervix, zum Zwecke die Untersuchung bis zum orificium internum auszudehnen, auf beiden Seiten eingeschnitten hätte. Aus Mangel an geeigneten Mitteln konnte ich mich nicht der Cystoskopie bedienen, um zu sehen aus welcher ureteralen Eimündung Urin zeitweilig durchtropfe. Ich griff also zu anderen diagnostischen Mitteln

und so gebrauchte ich, nach dem Beispiel Neumann's[1]), einen durch eine sagittale Scheidewand in zwei Räume getheilten Catheter mit zwei Fenstern in gleicher Höhe und an zwei entgegengesetzten Punkten, führte ihn in die Blase ein und trennte durch Druck gegen die Symphyse mit einem in die Scheide eingeführten Finger die Blase in zwei Hälften, von denen jede die in ihr angesammelte Flüssigkeit hätte für sich abgeben sollen. Dieser Versuch gab zwar das Resultat, dass aus einer der Röhren mehr Flüssigkeit abfloss, als aus der andern, aber nicht immer: alsdann färbte ich den Urin mit Methylenblau, das ich der Patientin durch den Mund eingab; einige Stunden, nachdem der grünen die blaue Farbe gefolgt war, führte ich denselben Catheter in den Cervixkanal ein, nachdem ich vorher in jeder der beiden Röhren einen Streifen Gaze eingeschoben hatte, darauf achtend, dass der überragenden Teil sich zur Seite des Instruments hielt, bei der Einführung und sich nicht um dasselbe herum legte. Nach kurzer Zeit zog ich das Instrument mit nur von der rechten Seite gefärbter Gaze heraus. So vervollständigte ich die Diagnose einer rechtsseitigen Cervix-Ureterfistel und beschloss nun, sie durch abdominale Einpflanzung des verletzten Ureters in die Blase auf trans- und subperitonealem Wege zu behandeln.

Zur Heilung der ureteralen Fisteln schloss man früher die Scheide, eine schwierige Operation, zu der man auch bisweilen gezwungen war in Fällen von Blasenscheidenfisteln, die wegen zu grossen Substanzverlustes der Blasenwand und des Ureters inoperirbar waren. (Ich selbst musste diese Operation vornehmen im Jahre 1878. Gazz. delle Cliniche No. 16 und 17, Turin). Die Frau starb im Jahre 1891 an einer Herzkrankheit.

G. Simon machte zuerst den Versuch eine Ureterfistel direct zu operiren, indem er die angefrischte Fistel mit einem in deren Nähe in der Blase gemachten Einschnitt verband. Er selbst hatte zwar keinen Erfolg, aber seinem Beispiel folgten alsbald mit Erfolgen: Kaltenbach, Schede und Bandl, Landau, Hahn, Solowieff, Schatz, Geyl, Gusserow, Bumm und Hofmeier, McArthur, Mackenrodt, Dührssen.

Die Nephrectomie wurde öfter gemacht mit Erfolg, obwohl es ein ander Ding ist eine kranke Niere zu exstirpiren, während die gesunde sich schon an die vertretende Function gewöhnt hat, als eine gesunde Niere wegzunehmen und der verbleibenden, die u. U. auch krank sein könnte, da die Krankheitsdiagnose nicht immer leicht zu stellen ist, doppelte Leistung aufzubürden. (Schede, Treub u. A.)

Die Fälle von rectalen Blasenfisteln sowie die Beobachtung, dass der Darm das Vorhandensein von Urin erträgt, führten zu dem Versuch, den Ureter in den Darm einzupflanzen. Zuerst versuchte dies Bardenheuer an Thieren (zur Frage der Drainirung der Peritonealhöhle, Stuttgart 1880). Ihm folgten Gluck und Zeller 1881 (Arch. f. kl. Chir. XXVI, 916). Ersterer beobachtete Hydronephrose in Folge narbiger Verengung der Einmündungsstelle, dem Letzteren starben die Versuchsthiere.

---

[1]) Deutsche Med. Wochenschr. 1898, No. 43 und 46.

Der Erste, dem es gelang die Versuchsthiere, an denen er die doppelte Ureteren-Rectal-Einpflanzung gemacht hatte, am Leben zu erhalten, war Novaro (1887, Bull. della Soc. trai cultori delle Scienze mediche, Siena, anno V).

Weniger gute Resultate erzielten, und zwar bei Versuchen an Thieren, Tuffier, Reed, Morestin, van Hook, (citirt von Boari). Bessere Erfolge erzielten Giordano (Rif. med. Vol II, No. 117, Mai 1892, Clin. chirurg. anno II. 1894) und Vigoni (Gaz. med. di Torino 1895, No. 2).

A. Boari benutzte einen Metallknopf, um die Ureter-Einpflanzung in den Darm zu erleichtern, und hatte gute Resultate bei Thieren (Policlinico, Sez. Chir. 1895, 1. October).

Am Menschen wurde die Uretereneinpflanzung in den Darm bereits 1851 von G. Simon ausgeführt, später von Thomas (Lancet 1852, No. 25) aber mit unglücklichem Ausgang; desgleichen von Küster 1891 (Ber. d. deutsch. Ges. f. Chir. 1891). Chaput dagegen gelang es 1892 den Ureter mit Erfolg in das Colon einzupflanzen (Arch. gén. d. méd. 1894 und Bull. d. l. Soc. d. Chir. 1893).

Lloyd, Johnstone und Holmes pflanzten den Ureter in den Mastdarm ein, Smith in das Colon. Es kam zu Stenosen und tödtlichen Infectionen.

Die von Novaro in Siena durch Experimente an Hunden ausgeführte und empfohlene Methode sowie die von Harvey Reed kam in Vergessenheit.

Gute Erfolge verzeichneten auch Casati und Boari mittelst des Boari'schen Knopfes, aber die Stenosen, die Pyelitis, die Hydronephrose, welche diesen Verfahren folgten, erforderten neue und bessere Operationen, um den Urin in seinen natürlichen Behälter, in die Blase zurück zu bringen.

Die glücklichsten Versuche an Thieren stammen von Prof. Poggi in Bologna, der im Laboratorium Tizzoni's die Einpflanzung des Ureters in die Blase, ferner die Herstellung einer neuen Blase sowie die Heilung von Blasenverletzungen studirte (Rif. Med. 1887, 10. Giugno No. 138. Mem. d. Acc. d. Sc. di Bologna anno 3°; Congr. Med. di Pavia 1888. — Accad. d. Sc. di Bologna 1888. — Centr. f. Chir. 1888, No. 52).

Es folgten darauf die Versuche von Schwartz (Rif. med. 1894), ausgeführt in der chirurgischen Klinik von Bassini in Padua, nachdem er vorher im Laboratorium von Tizzoni gewesen war, welche ergaben, dass, wenn man den Ureter in die Harnröhre von Hunden einpflanzt, der obere Theil derselben sich in eine Art Blase verwandelte. Es folgten die Versuche von De-Paoli und Busacchi (Congr. Med. di Pavia 1888; Ann. des mal. des org. gen-urin. 1888) und die von Reacidmoski (Centr. f. Chir. 1888) und von Büdinger (Wiener klin. Woch. 1893, No. 9 u. 1894, Seite 164, u. Archiv f. klin. Chir. Bd 48, H. 3).

Die Einpflanzung des Ureters in die Harnröhre beim Menschen wurde von Pawlik, von Sonnenburg, von

Bardenheuer, von Nikaus versucht (Handb. d. Gyn. v. Veit, Bd. II, 146 u. Centr. f. Chir. 1887).

Die Einpflanzung des Ureters in die menschliche Blase vergeblich versucht von Lannelongue und Hegar (S. Westermark, Centr. f. Gyn. 1895, 16. Februar) wurde mit vollem Erfolg zuerst von Novaro 1893 an zwei Frauen ausgeführt (Mem. dell'Acc. d. Sc. dell'Ist. di Bologna Sect. V, Band III. u. Wien. med. Woch. Bd. 44, Seite 559). Er operirte transperitoneal, mit Anwendung von Drainage bis zur Einpflanzungsstelle und erzielte Heilung, nachdem sich für einige Tage eine Ureter-Abdominalfistel gebildet hatte.

Bazy operirte im selben Jahre seinen ersten Fall von Uretereinpflanzung in die Blase und theilte ihn der Acc. d. Med. von Paris am 17. Nov. mit (Ann. des mal. des org. gen-urin. 1894, 481).

Penrose hatte bei einer Hysterectomie wegen Carcinom. wie es Novaro bei seinem ersten Fall ging, den Ureter eingeschnitten und pflanzte ihn später in die Blase ein (New Y. med. Journ. 1894, 25. Apr.).

Rouffart (Bull. d. l'Acc. R. de Med. de Belge 1894. No. 11) pflanzte den Ureter in die Blase ein, theils intra- theils extraperitoneal, mittelst einer besonderen Pincette, die in die Harnröhre eingeführt den Ureter in die Blase zog.

Delagénière pflanzte ebenfalls den Ureter in die Blase ein (Arch. prov. d. Chir. 1897, No. 6).

Krug berichtet über einen Fall von Uretereinpflanzung in die Blase mit gutem Erfolg (Am. gyn. a. obst. Journ. 1894, Nov.).

Krause (Centr. f. Chir. 1894, No. 9) pflanzte nach Coeliotomie den Ureter in die Blase an höher gelegener Stelle ein mit Erfolg. Der Ureter wurde an der Theilungsstelle der Art. iliaca communis aufgesucht und isolirt; nach Einschnitt in die Blase und Spaltung des Ureterenendes zog K. zwei Fäden durch, von denen der eine mit Pincette zur Harnröhre herausgezogen und an dieser befestigt wurde; die Ränder des Blaseneinschnittes wurden mit der Wand des Ureters vernäht. Daneben Einlagen eines Streifens Jodoformgaze, der zur Bauchwunde herausgeleitet wurde.

Fall von Mackenrodt (Centr. f. Gyn. 1894, Seite 513 bis 518 und 1026. Zeitschr. f. Gebh. u. Gyn. XXX.). Bei einer Multipara von 41 Jahren kam es in Folge von Zangenoperation zu einer Zerreissung des Cervix mit nachfolgender rechtsseitiger Ureter-Gebärmutterfistel. Der Versuch, daraus eine Ureter-Scheidenfistel herzustellen gelang erst nach Uterusexstirpation. Am 33. Tage nach der Hysterectomie wurde diese dann nach der von ihm früher beschriebenen Methode der Ureter-Scheidenfisteloperation mit Glück operirt.

Pozzi (Ann. d. mal. d. org. gén.-urin. 1895, Heft 5) verletzte bei Operation einer Cyste des Ligamentum latum den linken Ureter; da er dessen unteres Ende nicht finden konnte, nähte er das obere in die Blase ein. Drainage mit Jodoform-

gaze. Vollständiger Erfolg. Als er das nächste Jahr wegen Bauchhernie wieder die Coeliotomie ausführen musste, fand er den Ureter bedeutend ausgedehnt.

J. Veit (Zeitschr. f. Geb. u. Gyn. Bd. XXXI. 1895, S. 454) verletzte den Ureter bei einer Operation und pflanzte ihn extraperitoneal von der Bauchwunde her in die Blase ein.

Witzel (Handb. d. Gyn. v. Veit. Bd. II, 147 u. Centralbl. f. Gyn. 1896, No. 11) hiess die Veit'sche Methode, die übrigens schon von Novaro ausgeführt worden war, gut und suchte sie zu vervollkommnen. In einem Falle von Ureter-Scheidenfistel, wobei die vaginale Operation nach Mackenrodt nicht gelungen war, verfuhr er folgendermassen: Bauchschnitt in der Mittellinie, Aufsuchen des Ureters an der Theilungsstelle der Iliaca und durch einen kleinen Schnitt in mittlerer Höhe des Lig. lat., Freimachung desselben bis nahe an die Blase, Durchtrennung des Ureter zwischen zwei Ligaturen und Herausziehen des oberen Endes durch den Schlitz in Gegend der Iliaca. Das Ende des Ureters wurde dann mittels langer Zange unterhalb des Peritoneums der fossa iliaca gegen die Blase hingeleitet, diese — nach Schluss der Bauchhöhle — gegen die Darmbeingrube emporgehoben und hier durch Catgutnähte fixirt. Schliesslich extraperitoneale Einpflanzung des Ureters unter Schrägkanalbildung in die Blase (Catgut). Glas-Drainage. Ungestörte Heilung.

Bei zweifelhafter Diagnose räth er zur Coeliotomie, bei sicherer Diagnose könne auch durch seitlichen Schnitt wie bei Ligatur der Arteria iliaca rein extraperitonal vorgegangen werden.

Westermark (Centr. f. Gyn. 1895, Seite 184—188) pflanzte den bei sacraler Uterusexstirpation verletzten Ureter mit Erfolg in die Blase ein und hielt unrichtiger Weise diesen für den ersten erfolgreichen Fall.

H. A. Kelly (Johns Hopkins Hosp. Bull. Febr. 1895, Centralbl. f. Gyn. 1896, No. 3) führte 6 Wochen nach einer vaginalen Hysterectomie wegen Carcinom der Cervix mit nachfolgender Ureter-Scheidenfistel die abdominale Uretero-Cystostomie aus. Das freigemachte Stück des Ureters war zu kurz, um ohne Weiteres in die durch Verwachsungen am horizontalen Schambeinast fixirte Blase eingepflanzt werden zu können. Daher Freimachung der Blase hierselbst, worauf sich die Einpflanzung des Ureters leicht bewerkstelligen liess.

Boldt (S. Centralblatt f. Gyn. 1896, No. 41, S. 1053). Ureter-Scheidenfistel nach vaginaler Hysterectomie wegen eitriger Salpingitis und chron. Pelveoperitonitis. Erst erfolgloser Versuch, sie von der Scheide her zu beseitigen. Dann Coeliotomie und Einpflanzung des Ureters nahe seiner normalen Insertion unter Einführung und Liegenlassen eines Ureterencatheters. Glatte Heilung.

Routier (Ann. d. mal. d. organes gén.-urin. Tome XIV, 834) heilte eine infolge von Zangengeburt mit Ureterscheidenfistel behaftete Frau durch Ureterblaseneinpflanzung.

Baldy (Am. Journ. of Obst. etc. Vol. IX, Seite 462) konnte nach zwei Ureterblaseneinpflanzungen mittelst Cystoscopie keinen Unterschied in den beiden Uretereinmündungen wahrnehmen, er schliesst daraus, dass Rückfluss des Urins nicht vorkomme, dass keine Infection einzutreten brauche und dass hier die Uretero-Cystostomie der Uretero-Ureterostomie vorzuziehen sei. In einem Falle hatte er bei Exstirpation einer intraligamentösen Geschwulst ein gutes Stück des Ureter ausgeschnitten; um diesen vor der Einpflanzung nicht zu sehr anzuziehen, lockerte er die Blase auf der einen Seite und befestigte sie, dem Ureter entgegen, an der Beckenwand.

Amann (Verhandl. d. Deutsch. Ges. f. Gyn. 1897. Leipzig) operirte zwei Fälle von postpuerperalen Uretercervixfisteln nach der Witzel'schen Methode. Heilung in beiden Fällen.

An Thieren wie an Menschen wurde auch die unmittelbare Vereinigung der durchtrennten Ureter versucht, die Uretero-Ureteroanastomosis von van Hook und H. A. Kelly.

Versuche an Thieren machten:

Monari U. (Beitr. zur klin. Chir. 1895. Bd. XV. Heft 3. Seite 720), der, wie auch Lotheisen, beobachtete, dass man den Ureter auf 12—13 cm Länge ohne Schaden isoliren könne, wenn man ihn nur mit Peritoneum bedecke, Casati und Boari (Atti d. An. d. Sc. med. e nat., Ferrara. 1894. Bd. 68. Seite 149).

Wiesinger (Münch. med. Woch. Bd. 43. Seite 1120) räth den Ureter, wenn er sehr kurz sei, hinter dem Peritoneum über die Wirbelsäule hinweg bis zur entgegengesetzten Seite zu bringen und ihn hier in den gesunden anderen Ureter einzupflanzen.

W. Bovée (Ann. of Surg. 1897. Januar) hält an der mehr chirurgischen Uretero-Uretero-anastomosis fest.

Baldy (The Am. Gyn. a. Obst. Journ. 1896) vergleicht die Uretero-Cystostomie mit der Uretero-Ureterostomie und betont, dass bei dieser die Enden des Ureters normal sein und Rand an Rand vereinigt werden müssten.

Mit dieser Operation einer unmittelbaren Vereinigung der beiden Enden des durchtrennten Ureters machten Versuche an Thieren: Poggi (Rif. med. 1887. No. 38. 10. Juni) und Monari, dieser unter Anwendung der Darmnaht, analogen Naht.

Zum Kapitel Naht des Ureters bringen weitere Beiträge: Schopf, Cushing, Pawlik, Tauffer, D'Antona, Busacchi, Durante und für die laterale Anastomosis: van Hook, Kelly, Bache Emmet (s. Mangiagalli, Trattato di Ginecologia. Seite 390).

Es ist erwiesen, dass man mit der Ureteren-Naht bei frischen partiellen Wunden Erfolg haben kann, bei Einpflanzung des centralen Endes vom Ureter in die Blase, in den Darm oder in den anderen Ureter, kein Rückfluss des Urins vom peripheren Ende her erfolgt, auch wenn dieses nicht unterbunden wurde.

Ich schliesse diese bibliographischen Bemerkungen mit der Empfehlung von van Hook, in Fällen, wo man bei Coeliotomie

den Ureter durchschneidet und wo er nicht gleich gelingt, ihn in die Blase einzupflanzen, das centrale Ende nahe der Blase in die Haut einzunähen, um dieses später mit der Blase in Verbindung zu setzen.

Die hier angeführten bibliographischen Kenntnisse hätte man als genügenden Führer betrachten können für die von mir geplante Operation. Dessen ungeachtet wollte ich erst an einer weiblichen Leiche im pathologisch-anatomischen Institut (Dir. Martinotti) einen Operationsversuch ausführen, der wie folgt verlief. Ich machte einen queren Bogenschnitt durch die Bauchwand parallel mit dem vorderen Beckenhalbring, wenig höher als eine Fingerbreite über den Pubes. Das Peritoneum wurde geöffnet, die Eingeweide bei Seite gebracht, das ganze cavum pelvis freigelegt. Ich sah durch das Peritoneum den Verlauf des Ureters über der Symphysis sacroiliaca an der inneren Seite der Theilungsstelle der Art. iliaca. Ich schnitt das Peritoneum über dem Ureter, es mit der Pincette hebend, nur auf etwas mehr als 1 cm an, machte mit der Fingerspitze den Ureter frei, führte mit einer Deschamps-Nadel einen Faden herum, an dem ich ihn in die Höhe zog. So konnte ich das Ligamentum latum entlang mit dem Zeigefinger seinen Verlauf feststellen. Auf der untersten Strecke machte ich einen etwa 3 cm langen Einschnitt durch das Peritoneum, führte mit der Deschampsschen Nadel einen doppelten Seidenfaden um den Ureter herum und trennte ihn möglichst nahe der Blase dazwischen durch. Nun machte ich mit dem Zeigefinger einen subperitonealen Canal, der das beschriebene Operationsfeld mit dem hinter dem Pubes gelegenen sowie dem paravesicalen Zellgewebe verbinden sollte. Nach nochmaliger Ligatur schnitt ich die Fäden des unteren Ureterenendes ab und versenkte es, zog an dem doppelten Ligaturfaden das obere Ende des Ureters in den beschriebenen Canal und brachte es neben die Blase. Dann machte ich einen Schnitt durch die Blasenwand, kürzte den Ureter an seinem unteren Ende noch ca. 0,5 cm und vollendete die Einpflanzung nach der von Novaro praktisch ausgeführten Methode. Ich unterliess am Cadaver das Becken- und Parietal-Peritoneum zu nähen, wie es bei Operation an der Lebenden vor der Einpflanzung hätte geschehen müssen.

Die um den Ureter in Höhe der Theilungsstelle der Iliaca herumgeschlungene Ligatur hätte allein nach den Bewegungen, die durch wiederholtes Ziehen hervorgebracht wurden, die Lage des Ureters markiren können. Aber ich führte doch auch noch den Finger in das Ligamentum latum ein, um ihn in ausgedehnter Weise zu isoliren und leichter beweglich zu machen. Dadurch wurde er auch verlängert, für den Fall, dass er bei der Durchtrennung sich als zu kurz erwiesen hätte. Aus demselben Grunde zog ich vor, den Ureter statt durch einen subperitonealen Canal entlang der fossa iliaca zu leiten, ihn gleichsam in Fortsetzung des Ganges im Lig. latum gegen die vordere Beckenwand hinzuführen. Ich benutzte hierzu den Finger, überzeugt, dadurch Blutung zu vermeiden, die sonst bei Operationen mit Messer und Scheere in jenen Gegenden leicht eintreten.

In der beschriebenen Weise beschloss ich die Frau zu operiren, als einige Tage vor der Operation in mir der Gedanke aufstieg, mich für die Einpflanzung des Ureters des Knopfes von Boari zu bedienen, der bei seinen Experimenten an Hunden mit der Ureteren-Einpflanzung in den Darm damit gute Erfolge erzielt hatte. (Policlinico 1895, No. 19, Seite 462) und bez. Einpflanzungen in die Blase eines Hundes. (Siehe Chiappini — Acc. Sc. Med. nat. di Ferrara 1896, 29. Juni).

Die Schwierigkeit den Knopf wieder heraus zu bekommen hielt mich nicht ab, da ich bei anderen Frauen wiederholt nach vorheriger Dilatation der Harnröhre den Finger zu diagnostischen Zwecken in die Blase eingeführt und auch einmal einen Stein, der grösser war als der Knopf, durch die Harnröhre herausgezogen habe; ich fürchtete auch nicht, dass der Knopf selbst den Kern zu einem Stein abgeben würde, wie es bei einem Versuch Boari's geschah (das Thier wurde vier Monate nach der Operation getödtet). Ich hoffte, dass,

falls der Ureter zu kurz bliebe, der Knopf dazu dienen würde, ihn sicherer in der Blase zu befestigen, so dass die Nähte weniger gezerrt würden.

Die Operation wurde am 14. März 1898 im Beisein der Jour habenden Studenten ausgeführt. Die Kranke wurde in der für Coeliotomien

üblichen Weise vorbereitet, in die Trendelenburg'sche Lage gebracht und chloroformirt. Der Bauchschnitt wurde, wie beim Leichenversuch geschildert, in querer Richtung gemacht. Bei Durchtrennung der Muskeln wurde auf der einen Seite die Art. epigastrica durchschnitten und sofort unterbunden. Die Bauchmuskeln zogen sich nach dem Schnitt merklich zurück, bei Vertiefung des Schnittes bis an das Peritoneum wurde die Muscularis der Blase unbedeutend verletzt und sofort wieder genäht: das Peritoneum wurde dann weiter oben eröffnet und dabei das Ligam. vesico-umbilicale durchschnitten. Die nach oben entwichenen Eingeweide wurden sofort mit warmen Flanellstücken bedeckt, sodass die ganze Beckenhöhle frei blieb. Leicht erkannte man nun durch das Peritoneum hindurch den Verlauf der Ureteren vor der Symphysis sacro-iliaca; der rechte erschien bedeutend breiter als der linke.

Wenn ich nun beschreiben wollte, welche Mühe es gekostet hat, um den rechten Ureter zu finden, zu isoliren, zu unterbinden, zu durchtrennen, das obere Ende des Ureter subperitoneal bis neben die Blase zu bringen, würde ich nur wiederholen, was ich von dem Leichenversuch beschrieben habe; nur hinzufügen will ich, dass die Blutung unbedeutend war. Wohl aber muss ich schildern, wie ich den Ureter in die Blase einbrachte.

Die Ligatur um das untere Ende des Ureter war, weil nicht fest genug, abgefallen, er wurde schnell mit der Pincette wieder gefasst. Der Ureter war erweitert, seine Wände waren sehr dick. Der Boari'sche Knopf mit seinen beiden einander genäherten Scheibchen war bereit, die Feder von einem Metalldraht umfasst, der durch seinen Canal hindurch ging. An sein äusserstes Ende, das mit einem schmalen Rand versehen ist, wurde der Ureter mittels Seidenfaden fest gebunden und ganz in Gaze eingewickelt; darauf machte ich an der hinteren Blasenwand möglichst weit nach unten ein verticales Loch, durch das ich den Knopf hindurchführte. Den Metalldraht liess ich in der Lochrichtung und erzielte durch eine einzige Naht, dass der Ureter nun an der Blasenwand befestigt blieb und ich so leicht die Naht durch die verschiedenen Schichten der Blasenwandung mit Catgut fortsetzen konnte; das Loch in der Blase war auf diese Weise geschlossen. Ich zog nun den Draht, der die Feder des Knopfes umfasst hielt, heraus, worauf sein oberes Plättchen sich gegen den angebundenen Ureter richtete. Da das Plättchen nicht concav und die Federkraft unverhältnissmässig schwach war im Vergleich zur Dicke der Blasenwand, so erhob sich diese nicht ringsum den Ureter; ich machte daher eine neue Naht zwischen dem perivescicalen und periureteralen Gewebe und legte um die Nahtflächen herum einen Streifen Gaze, der durch eine Oeffnung in der Bauchwunde herausgeleitet wurde.

Ich beabsichtigte die beiden kleinen Schnitte durch das Beckenperitoneum und den grösseren im Peritoneum parietale vor der Ureteren-Einpflanzung zu nähen; da aber der Blutaustritt unbedeutend war, Becken und Eingeweide gut mit Flanellstücken zugedeckt waren, verschob ich diese Naht bis nach der Einpflanzung.

Ich muss nun noch angeben, was ich that, um die Patientin später vom Boari'schen Knopf befreien zu können.

Vor der Annäherung der beiden Plättchen und bevor der Knopf am Ureter festgebunden wurde, umschnürte ich das Röhrchen des Instrumentes in der Nähe des festen Plättchens mit einem ca. 30 cm langen Seidenfaden, dessen

Enden zusammengeknüpft wurden. Vor dem Blasenschnitt hatte ich durch die Harnröhre einen durch einen Metallmandrin starr gemachten biegsamen Katheter in die Blase eingeführt. Dieser zeigte mir genau die Einschnittsstelle an. Durch die Oeffnung in der Blase herausgebracht diente er mir, nachdem der Faden des Knopfes an dem Metallhäkchen festgebunden und die Enden durch die Fenster des Catheters durchgeleitet waren, auch zum Herausziehen des Fadens aus der Harnröhre. Um die spätere Loslösung des Fadens an der Länge zu erkennen, mass ich auch, wie weit er zur Harnröhre heraussah. — Ohne Schwierigkeiten schloss ich dann die Schlitze im Peritoneum. Nicht so leicht gelang das Zusammenbringen der auseinandergewichenen Muskeln. Nach tiefer Durchlegung der Fäden abwechselnd links und rechts, Knotung erst nach vollständiger Auseinanderbringung der Muskelenden, kam sie schliesslich zu Stande. Darüber Hautnaht mit Offenlassung einer kleinen Stelle für die Gazedrainage.

Zur Zeit der Operation hatte die Kranke in Folge der wiederholten Untersuchungen und Experimente an der Blase eine Cystitis catarrhalis. Eine merkliche Besserung war durch Blasenausspülungen erreicht worden, aber während der ganzen Zeit, wo der Knopf in der Blase blieb, enthielt der Harn stets einen weisslichen Bodensatz aus Eiterzellen mit Spuren von Eiweiss, weshalb täglich Blasenausspülungen gemacht wurden. Vom Tage der Operation an ging kein Urin mehr durch die Scheide ab. Plötzlich am siebenten Tage nach der Operation, während die Bauchwunde der Heilung entgegenging, öffnete sich ein Punkt nach rechts und eine Masse Urin kam heraus. Es wurde für Offenhaltung der Fistelöffnung gesorgt, bis nach einiger Zeit der Urin wieder allein durch die Blase abging, worauf sie sich schloss. Als am 26. April (6 Wochen p. op.) der Knopf noch nicht abgeglitten war, untersuchte ich, nach Erweiterung der Harnröhre mit einem zweiblättrigen Dilatatorium, mit dem Kleinfinger die Blase, wobei ich feststellte, dass der Knopf immer noch an der Blasenwand festsass und dass sogar das untere Plättchen stückweise überdeckt war, als ob der Knopf sich nach aussen eliminiren wollte. — Am 7. Mai öffnete sich das Fistelloch von neuem und es trat Eiter heraus, und mittels Sonde stiess man deutlich auf Metall. Es wurde ein Laminariastift eingelegt, aber als nach drei Tagen der zur Harnröhre heraushängende Faden angezogen wurde, theilte sich die Bewegung nicht mehr der Narbe des Fistelcanals mit, der Faden verlängerte sich, die Sonde stiess nicht mehr auf Metall im Fistelcanal: der Knopf hatte sich gelöst, lag frei in Blase und verursachte Erscheinungen von Dysurie.

Am 13. Mai, d. h. 2 Monate nach der Uretereinpflanzung zog ich den Knopf auf folgende Weise heraus: Bilateralschnitt durch das Orif. urethrae ext, Dilatation der Harnröhre mit Hegar'schen Dilatatoren, bis der Zeigefinger hindurch kam; sowie die Fingerspitze den Knopf berührte, wurde der an ihm befestigte Faden angezogen, worauf der Knopf dem Finger leicht folgte und zur Blase herausbefördert wurde. Dann Blasenausspülung und Naht der Urethraleinschnitte. Von dem Tage an wurde der Urin immer klarer und die Fistelöffnung schloss sich für immer. Deshalb und weil die Besorgniss wegfiel über den Faden, der zur Harnröhre hinaushing, über den Fremdkörper der in der Blase lag, fühlte sich die Patientin auch moralisch gehobener, nachdem sie sich körperlich schon längst sehr erholt hatte, seitdem sie keinen Urin mehr durch die Scheide verlor. Der Knopf war dunkler geworden, die Röhre war offen, um den Rand herum sass noch etwas nekrotisches Gewebe. Der aus der Harnröhre heraushängende Seidenfaden nebst Knoten hatte seine ursprüngliche Widerstandsfähigkeit bewahrt. Die Frau wurde am 30. Mai vollständig geheilt aus der Klinik entlassen. Am 27. Juni wurde sie bei gutem Zustande der medic.-chirurg. Gesellschaft in Bologna vorgeführt, nachdem sie einige Tage vorher die erste Menstruation seit der Geburt gehabt hatte. (Beim Durchlesen der Korrekturen (14. Jan 1899) hatte ich nochmals Gelegenheit die Frau zu untersuchen. Sie befindet sich ganz wohl).

Schlüsse:

1. Ureter-Scheiden und Ureter-Vulvafisteln können seltener Weise angeboren vorkommen neben doppeltem normalem Ureter oder abnormer Ureterenmündung, wobei diese in eine sich intermittirend öffnende Cyste einmünden kann.

2. Ureter-Scheiden- und Ureter-Uterusfisteln können entstehen durch Erkrankungen, welche auf den Ureter übergreifen, durch schwere operative und nicht operative Geburten, durch gynäkologische Operationen (vaginale Hysterectomie, Probepunction, Eröffnungen von Abscessen von der Scheide her, besonders durch den Troicart).

Die durch Geburten verursachten Ureterenfisteln sind meist auf Zangenverletzungen zurückzuführen, die Entstehung der Ureter-Uterusfisteln wird begünstigt durch abnorme Verwachsungen des Harnleiters mit dem Uterus, nach pelveo-phlegmonösen Exsudaten im Gefolge von schweren Geburten oder von spontanen Geburten mit schwerem Wochenbettsverlauf.

3. Die Diagnose einer Ureterfistel wird gestellt auf Grund von Milcheinspritzungen in die Blase, wobei der auf abnormem Wege abfliessende Urin farblos bleibt. — Bei Ureter-Uterusfistel kann man feststellen, welcher Ureter der verletzte sei durch vorübergehende Verschliessung der Fistelöffnung mittelst eines in die Cervix eingeführten Laminariastifts (W. A. Freund), wobei man Acht giebt, auf welcher Seite Schmerzen auftreten, ferner durch die Neumann'sche Methode, mittelst des „Harnscheiders", einer Art von doppelten Katheters, den man durch die Scheide hindurch gegen die Symphyse andrückt oder durch Einführung eines Doppelkatheters in die Cervix, wobei man in die Fenster des Katheters weisse Gazestreifen einschiebt, die nach innerer Darreichung von Methylenblau von der Fistelseite her diese Farbe annehmen, wie ich in meinem Fall mit gutem Erfolg gethan habe.

Förderlich für die Diagnose wäre es auch, die Patientin längere Zeit abwechselnd auf der linken und der rechten Seite ausgestreckt liegen zu lassen und dann abgegangene Urinmengen vergleichsweise zu messen. Wer das specielle Armamentarium für die Cystoscopie besitzt und deren Technik beherrscht, kann de visu feststellen, aus welcher von beiden Ureteren-Mündungen sich Urin in die Blase entleert. Bei offener Bauchhöhle kann man schliessen, dass der am meisten ausgedehnte Ureter der verletzte sei.

4. Was die Behandlung anlangt, so ist die extraperitoneale Einpflanzung in die Blase auf transperitonealem Wege in Trendelenburg'scher Lagerung die natürlichste und rationellste Methode. Die Operation wird durch den Querschnitt erleichtert; auch der schräge Seitenschnitt kann genügen, im Fall einer genauen Diagnose betreffs der verletzten Seite. Die mit dem Finger vorgenommene Unterminirung des Peritoneums von der Symphysis sacro-iliaca bis zum Schambein durch das breite

Mutterband hindurch gestattet den Ureter mit Sicherheit zu finden, ihn theilweise zu isoliren, dadurch zu verlängern und ganz extraperitoneal in die Blase einzupflanzen. Die schräge Einpflanzung (Witzel) ist vortheilhaft, aber die Naht muss eine vollkommene sein behufs Erzielung einer Vereinigung per primam unter Vermeidung von Narben. Der Knopf von Boari, lediglich benutzt zur Erleichterung der Einpflanzung, kann ersetzt werden durch Vorrichtungen, die, durch die Harnröhre eingeführt, dazu dienen, den Ureter nur vorübergehend während der Dauer der Einpflanzung festzuhalten.

Die Cystitis ist keine absolute Contraindication gegen den operativen Eingriff.

Die subperitoneale Capillardrainage (Novaro), rings um die Einpflanzungsstelle ist eine Vorsichtsmaassregel von grossem Werthe.

Die Vernähung des verletzten Ureters, die Ureterostomie nach querer Durchschneidung des Ureters (Poggi, Monari), die Uretero-Ureteroanastomose nach Ausschneidung eines mehr minderlangen Stückes des Ureter harren ihrer Anwendung in speciellen Fällen.

Zusatz. Zu den in dieser Arbeit angeführten Fällen von Uretro-Cysto-anastomosis muss ich einige weitere hinzufügen, die mir von Bazy, Boari und von Sänger angegeben worden sind, so dass wir bis heute folgende Serie hätten:

Novaro 2.	Krause 2.	Baldy 1.
Bazy 3 (1 nicht veröffentlicht).	Witzel 1.	Prince 1.
	Veit 1.	Olshausen 1.
Tuffier 1.	Abarran 1.	Thiry 1.
Tuffier-Levy 2 weitere.	Colzi 1.	Amann 2.
Routier 1.	Penrose 1.	Calderini 1.
Pozzi 1.	Kelly 2.	Sänger 1.
Schwartz 1.	Rouffart 2.	
Delagénière 1.	Krug 1.	

Dazu 1 Fall von Per Neumann: 1 von Anna Fallerton, 3 von W. A. Freund (Franke), 1 von Podres.

III.

Zur abdominalen Uretero-cysto-anastomosis bei Ureter-Genitalfisteln.

Von

M. SAENGER.

(Mit 2 Abbildungen im Text.)

Die Ureteren-Chirurgie von der einfachen Sondirung bis zur Fortnahme des ganzen Ureters hat in den letzten Jahren eine ausserordentliche technische Entwickelung erfahren. Dies gilt besonders für die zur Heilung von Verletzungen der Pars pelvina ureteris, sowie

von Ureter-Genitalfisteln aufgekommenen Operationen. Hier hat die künstliche Einpflanzung des Ureters in die Blase auf abdominalem Wege eine derartige Ausbildung gewonnen, dass sie, früher nur an Thieren versucht oder nur als Nothbehelf in unvollkommener Weise ausgeführt, nun schon in über 30 Fällen am Menschen, und vorwiegend mit Erfolg, zur methodischen Anwendung kam. Ich bin in der Lage, diese Casuistik durch einen eigenen, ebenfalls geglückten Fall zu vermehren, dessen Mittheilung Gelegenheit geben soll, mich mit den mancherlei Fragen zu beschäftigen, welche sowohl nach der klinischen wie der technischen Seite hin noch der Erörterung bedürfen.

Seit der Einreichung der sich mit dem gleichen Thema beschäftigenden Arbeit von Calderini[1]) mit ihren umfassenden casuistischen und Litteraturangaben, die ich selbst im Manuskript nochmals durchprüfte und ergänzte, ist eine ganze Anzahl weiterer Veröffentlichungen zur Ureteren-Chirurgie erschienen, die ich als Fortführung der von Calderini gegebenen Litteratur hier folgen lasse, auch da ich sie selbst zu citiren haben werde:

Frommel's Jahresbericht für 1897. (Abschnitt Ureteren, von Stumpf. Weitere Casuistik.)

W. Waldeyer, Das Becken (Bonn. Fr. Cohen 1899). — Anatomie und Topographie des Ureter

H. A. Kelly, Operative Gynecology. Bd. I. (New-York, Appleton & Co. 1898.) Abschnitt XII, Affections of the Ureters.

H. A. Kelly, Ureteral-Anastomosis. The Amer. Gyn. a. Obst. Journal, June 1898.

Diese beiden Abhandlungen von besonders hervorragender Wichtigkeit und Reichhaltigkeit, fast die ganze moderne Ureteren-Chirurgie umfassend.

R. Füth, Beitrag zur Behandlung der Ureterenverletzungen. Centralbl. f. Gyn. 1898. No. 28.

Blumenfeld, Ureterenverletzungen bei Laparotomieen. Münch. med. Wochenschr. 1898. No. 31 u. 32.

Walton, Un cas de cystite calculeuse d'origine opératoire, chez une femme. (Bull. de la Soc. Belge de Gyn. et d'Obstétr. 1898/99. No. 4.). Bezieht sich auf einen 2. Fall von Uretero-cysto-anastomosis von Rouffart.

A. Podres (Charkow), Uretero-cysto-neostomia. Centralbl. f. Chir. 1898. No. 23.

A. Funke, Beiträge zur abdominalen Totalexstirpation des Uterus. Zeitschr. f. Geburtsh. u. Gyn. XXXIX, 3. Aus der Freund'schen Klinik in Strassburg. Bringt 3 Fälle von Uretero-cysto-anastomosis.

---

[1]) Transperitoneale Einpflanzung des Ureters in die Blase behufs Heilung der Ureter-Gebärmutterfistel, in diesem Hefte der Monatsschrift, vgl. auch den Sammelbericht von Bastianelli, Monatsschrift Bd. IV, 2. Ferner J. Herz, Ueber Harnleiterfisteln. Inaug. Diss. Freiburg i. B. 1896.

Mit auf Grundlage dieser neuesten Litteratur habe ich in einem Vortrage in der Med. Gesellsch. zu Leipzig (am 15. 11. 1898) einen Abriss des dermaligen Standes der Ureteren-Chirurgie (S. kurzer Bericht, Münchener med. Wochenschr. 1899, No. 1) gegeben. Hier aber werde ich mich auf die abdominale Einpflanzung des Ureter in die Blase, welche auf diesem Gebiete zur Hauptoperation geworden ist, beschränken.

Die Väter dieser Operation sind bekanntlich Novaro[1]) in Bologna und Bazy[2]) in Paris, welche beide unabhängig von einander und auf verschiedenem Wege ihr Ziel verfolgten und erreichten. Novaro, durch zahlreiche Tierversuche über Ureteren-implantation in den Darm und in die Blase vorgeschult, schritt, sobald sich ihm der erste Fall am Menschen bot, ohne weitere Voroperationen zur Ausführung, wobei er den Ureter dicht an der nicht weiter auslösbaren Narbenstrecke quer durchtrennte und ihn an einer etwas oberhalb der pars vesicalis gelegenen Stelle in die Blase einpflanzte. Er machte also eine Transplantation, eine Neueinpflanzung des Ureters in die Blase an anderer Stelle (ectopische Insertion — Pozzi).

Bazy versuchte erst durch vaginale Operationen, dann durch die Sectio alta mit Schlitzung der pars intra- und extramuralis ureteris bis zum offenen unteren Ende des Ureters dieses in die Blase einzunähen, um, auf Fehlschlag in seinem ersten Falle, später nach Eröffnung der Bauchhöhle den Ureter in der Weise mit der Blase in Verbindung zu bringen, dass er ihn nicht quer abtrennte, sondern auf eine kurze Strecke abschnitt und den so gewonnenen Schlitz mit einem dicht daneben angelegten Schlitz der Blase vereinigte. Er nannte die Operation „Uretero-cysto-neostomie" und äussert in einer Anmerkung seine Befriedigung, dass diese Bezeichnung schon für eine von 2 amerikanischen Chirurgen auf vaginalem Wege ausgeführte Operation angenommen worden sei. Correcter Weise wäre danach noch zu dem Operationswege „abdominalis" oder „vaginalis" hinzuzufügen, oder auch die Bezeichnung Coelio- bez. Colpo-uretero-cysto-neostomie[3]) (Pozzi formt sogar „Uretero-néo-cystostomie") zu wählen. Soweit ich aus den nicht immer ausreichenden Angaben der späteren Operateure ersehen konnte, ist fast durchweg nicht die Bazy'sche Schlitzbildung — später noch einmal von Dührssen theoretisch

[1]) Prof. Giacomo Filippo Novaro: Trapiantamento transperitoneale dell'uretere sulla vescica a cura della fistola uretero-vaginale. Lettera fatta alla R. Acad. d. Scienze dell'Istituto di Bologna nella Sessione del 19. marz 1893. (I. Operation am 20. 2. 1893).

[2]) Dr. Bazy: De l'urétéro-cysto-néostomie. Annal. des malad. des org. gén.-urin. Juli 1894. (I. Operation am 7. Nov. 1893).

[3]) Die Bezeichnung -stomie ist derart eingebürgert (vgl. Gastro-enterostomie, Salpingostomie etc.), dass ich sie nicht verdrängen will. Philologisch richtig ist sie aber nicht. Im classischen Griechisch giebt es weder eine *στομία*, noch eine *νεοστομία*, sondern nur eine *ἀναστόμωσις*. Gut griechisch könnte die Harnleiter-Einpflanzung in die Blase auch bezeichnet werden als „Uretero-Kysto-emphytia", von *ἐμφυτεύω* = einpflanzen, *ἐμφυτεία* = Einpflanzung. Doch will ich diesen Ausdruck nicht selbst in Kurs bringen.

vorgeschlagen worden — sondern die Novaro'sche quere Abtrennung und völlige Neu-Einpflanzung des Ureters ausgeführt worden. Die Novaro'sche Technik mit ihren Modificationen blieb weiterhin die herrschende, bis das combinirt intra- und extraperitoneale Verfahren von Witzel[1]) aufkam, dem auch ich gefolgt bin.

Krankengeschichte.

Frau B., 31 Jahre alt, kam am 19. Mai 1898 zum ersten Male in die Poliklinik. Sie giebt an, zur Zeit regelmässig menstruiert zu sein, vierwöchentlich, 4 Tage lang, mässig, mit Schmerzen in beiden Hypogastrien und im Kreuz. Sie hat 2 mal geboren; beide Male schwer, das erste Mal Forceps mit lebendem Kind, welches noch am Leben ist. Das zweite Kind kam, nach längerer Geburtsdauer mit Forceps entwickelt, tot zur Welt. Diese letzte Entbindung fand statt am 18. November 1897. Im 2. Wochenbett lag sie 1/4 Jahr krank zu Bett und erholte sich nur ganz allmählich, Seit der letzten Entbindung geht unwillkürlich Harn aus der Scheide ab, während sie gleichzeitig auch solchen auf natürliche Weise entleert. Dieser Wasserabgang hielt an bis Ende Februar 1898. Von da an bis Mitte April sei kein Urin abgeflossen; dann stellte sich der unwillkürliche Harnabgang wieder ein.

Status: Untermittelgrosse, ziemlich magere Frau von blassem Aussehen und leidendem Gesichtsausdruck. Eine vor der Vulva befestigte Schutzbinde ist stark von Harn durchtränkt. Die äusseren Geschlechtsteile zeigen streckenweise Folliculitis und Erythem. Dammriss II. Grades. Narben von doppelseitiger Episiotomie, Klaffen des Scheideneingangs, geringe Senkung der vorderen Scheidenwand. Scheide kurz, im Fornix, besonders rechterseits von querlaufenden Narben durchzogen. Portio beiderseits, doch etwas tiefer noch auf der rechten Seite, bis über den Fornix hinauf eingerissen. Cervix durch Ectropium der schmalen Muttermundslippen klaffend. Die sehr dünnen Cervixwände beiderseits, wiederum mehr rechts, von der Schleimhautseite her, wie gespalten und narbig eingezogen. In beiden Parametrien, doch wiederum stärker rechterseits, bedeutende narbige Verdichtungen. Corpus uteri klein, anteflectiert. Uterus infolge der narbigen Verdichtungen wenig beweglich. Rechte Adnexa beziehentlich Ovarium angeschwollen, mässig druckempfindlich, linke anscheinend normal. Becken mässig allgemein verengt und platt. Maasse: Sp. Il. 23,5 cm, Cr. Il. 28,5 cm; Troch. 31 cm, Conj. ext. 18 cm, Conj. diag. 11 cm, Conj. vera ca. 9 cm. Der Katheter entleert aus der Harnblase eine geringe Menge klaren Urins. Bei Untersuchung mit Doppelspecula lässt sich weder an der vorderen Scheidenwand noch in dem flachen vorderen Scheidengewölbe eine fistulöse Oeffnung erkennen; wohl aber fliesst deutlich aus der Cervix uteri klarer Urin ab. Auf Anfüllung der Harnblase mit dünner sterilisierter Milch wird diese vollkommen zurückgehalten, ohne dass aus der Scheide davon etwas abfliesst. Auf Grund dieser einfachen Untersuchung liess sich mit Bestimmtheit die Diagnose auf eine Ureter-Uterus- beziehentlich Ureter-Cervix-Fistel stellen. Wie dieselbe entstanden sei, ob durch direkte Verletzung, wobei vielleicht der Umstand mitgewirkt haben könnte, dass der Ureter schon von dem ersten Wochenbett her an der Cervix narbig fixiert blieb (W. A. Freund, Josephson) oder durch Gewebsnekrose infolge mortificierenden Druckes seitens des ungünstig eingestellten Kindesschädels, oder durch Arrosion im Anschluss an Exsudat- und Abscessbildung — liess sich nicht feststellen. Es galt nun weiter festzustellen, welcher Ureter der verletzte sei. Directe Sondierung mit Ureterensonden führte nicht zum Ziele, daher Versuch durch künstliche Erweiterung der Cervix, die Frage zu entscheiden. Nach Einlegung eines dicken Laminariastiftes, wonach über keine einseitigen Nierenschmerzen geklagt wurde, Austastung des Uterus, Metrendoscopie,

[1]) Extraperitoneale Uretero-cystostomie mit Schrägkanalbildung. Centralbl. f. Gyn. 1896. No. 11.

abermalige Sondierungs-Versuche, ohne Erfolg. Es gelingt weder die Oeffnung des Ureter zu fühlen, noch zu sehen, noch zu sondieren. Da anzunehmen war, dass die Fistel jedenfalls sehr fein sei, wird beschlossen, den Versuch zu machen, sie durch narbige Schrumpfung zum Verschluss zu bringen. Daher in 14tägigen Pausen dreimalige intrauterine Aetzung mit Chlorzink (50 pCt.), ohne Erfolg.

Von einer Aufsuchung des verletzten Ureters auf blutigem Wege — bilaterale oder mediane Spaltung der Cervix unter Abschiebung von der Blase, quere Abtragung der Portio, Vordringen durch das paracervicale Bindegewebe — wurde bei der allseitig narbigen Beschaffenheit des letzteren und der äusserst geringen Aussicht, dabei therapeutisch etwas zu erreichen, abgesehen.

Es galt nun, auf cystoskopischem Wege festzustellen, welcher Ureter der verletzte sei. Im Verein mit unserem gewiegten Cystoskopiker Dr. Kollmann wurde versucht, die Ureteren durch das Electrocystoskop von Nitze einzustellen (Cocainanästhesie).

Diese Vornahme scheiterte aber völlig an dem Umstande, dass die Blase in Folge bedeutender Herabsetzung ihrer Capacität — Patientin war nicht im Stande eine stärkere Anfüllung als mit 100 ccm Flüssigkeit auszuhalten — sich nicht mit der für die Handhabung des Electro-Cystoskops nothwendigen Flüssigkeitsmenge anfüllen liess. Ebensowenig gelang es mit der direkten Cystoskopie nach Pawlik-Kelly, weder in erhöhter Steiss-, Rücken- noch in Knieellenbogenlage, zum Ziele zu kommen, da die Blase auch nicht mit Luft aufgebläht werden konnte. In tiefer Narcose, unter welcher man auch die Erweiterung der Urethra und Aufsuchung der Ureteren nach Simon hätte ausführen können, wäre es vielleicht zu einer genügenden Erschlaffung des Detrusor vesicae gekommen, doch wollte ich diesen Eingriff vermeiden, da er keine Sicherheit des Gelingens bot, wohl aber auch noch Blase und Urethra schädigen konnte.

Somit blieb nichts übrig als eine Indicien-Diagnose zu stellen. Da die rechte Cervixwand höher hinauf und weiter nach aussen eingerissen war, sich bedeutendere Narbenmassen im rechten Fornix und rechten Parametrium fanden, die rechte Cervixwand weit stärker gegen die seitliche Beckenwand fixirt war als die linke, so war mit grösster Wahrscheinlichkeit der rechte Ureter der verletzte.[1])

Wie war nun, nachdem man soweit gelangt, die Aufgabe einer operativen Heilung dieser Ureter-Cervixfistel zu lösen? Eine Durchsicht der betreffenden, bei der Seltenheit dieser Fistelgattung spärlichen Litteratur ergab, dass eine direkte Heilung auf vaginalem Wege in keinem Falle erzielt wurde: es gelang niemals die ja stets in bedeutende Narbenmassen eingebetteten durchtrennten Ureterenenden zusammen zu bringen, oder, nach Art des einzigen Falles von Mc. Arthur[2]), wo dies bei Ureter-Scheidenfistel erfolgreich war, das obere Ende des durchtrennten Ureters frei zu machen und in die Blase direkt einzunähen. Nur

[1]) In einem künftigen Falle würde ich die einfache und ingeniöse Probe von Calderini anwenden: Darreichung von Methylenblau per os, Einführung eines doppelläufigen Catheters, in dessen Fenster etwas sterile Gaze eingeschoben werde, in die Cervix; auf Seite der Fistel Blaufärbung der Gaze. Den „Harnscheider" von Neumann kannte ich damals noch nicht. Feststellung seiner Brauchbarkeit bei Ureterfistelfällen steht noch aus.

[2]) Nach Kelly, („if this can be done — the best plan of all"). Aehnlich führte Westermark (C. f. Gyn. 1895, No. 7) bei sacraler Hysterectomie die Einpflanzung des durchtrennten Ureter in die Blase aus; machte Benckiser (s. Münch. med. Woch. 1898, No. 43 bei abnormer Ausmündung eines überzähligen Ureter die vaginale Uretero-Cysto-anastomose.

auf indirektem und dabei ganz verschiedenem Wege sind zwei Heilungen zu verzeichnen gewesen.

In dem Falle von Duclout[1]) wurde, ohne vorherige Anlegung einer Blasen-Cervixfistel die blosse Hysterokleisis ausgeführt; als diese später durch das zu einer Hämatometra angestaute Menstrualblut wieder gesprengt wurde, ergab sich die Fistel als geheilt. Nach Zweifel ist der Heilungsvorgang so zu deuten, dass das Blasenende des Ureter noch durchgängig gewesen sein musste; die Verschlussnaht verengte dann die innere Oeffnung des Fistelganges zwischen Ureter und Cervix derart, dass der Urin nicht mehr in den Uterus hinaus und das Menstrualblut nicht mehr in den Ureter hinein konnte.

Der zweite Fall gehört Mackenrodt[2]) und stammt, wie gleich hervorgehoben sei, aus der Zeit, wo die ersten abdominalen Uretero-cysto-anastomosen bei scheidenwärts mündenden Ureter-Fisteln in Deutschland offenbar noch nicht bekannt waren. Eine 41jährige Frau trug bei ihrer 10. Entbindung mittels Zange einen rechtsseitigen, hoch hinaufgehenden Cervico-Laquearriss nebst Ureter-Uterusfistel davon. J. Schramm (Dresden), welcher die Kranke durch Hysterokleisis nach Anlegung einer Blasen-Cervixfistel vergeblich zu heilen versuchte, überwies dann den Fall an Mackenrodt, welcher bereits bei Gelegenheit der Beschreibung seiner ingeniösen Ureter-Scheidenfistel-Operation den Vorschlag gemacht hatte die Ureter-Uterusfistel durch Umwandlung in eine Ureter-Scheidenfistel zur Heilung zu bringen. Es sollte nach vorgängiger Unterbindung der Art. uterina die Cervix bilateral gespalten, die Fistel freigelegt und unter Leitung einer in den Ureter eingeschobenen und gegen die Ureter-Scheidenwand angedrückten Sonde der Ureter geöffnet und mit der Scheidenschleimhaut vernäht werden. Daran sollte sich 4 Wochen später seine typische Harnleiter-Scheidenfistel-Operation anschliessen. Nach Versuchen an Leichen erschien ihm die Operation „sehr leicht ausführbar". Das Auffinden der Fistelöffnung im gespaltenen Collum könne keinen Schwierigkeiten unterliegen, da die charakteristische in Pausen spritzende Urinentleerung das Auge auf sich ziehen müsse.

Mackenrodt sollte aber gleich an dem ersten Falle, wo sein Vorschlag an der Lebenden auszuführen war, erfahren, dass die Sache denn doch nicht so leicht und einfach sei. „Theils durch den Cervixriss, theils durch die mit dem Aufsuchen der Fistel und deren versuchten Verschluss nothwendig verbundenen Manipulationen war das ganze Scheidengewölbe in eine fast unbewegliche strahlige Narbenmasse verwandelt, so dass sich ein für die spätere Entropionirung geeignetes Stück gesunder und be-

---

[1]) Gaz. de Paris, 1898, No. 9, referirt bei Zweifel. Arch. f. Gyn. Bd. XV, 1.

[2]) Die operative Heilung der Harnleiterfisteln, Bericht d. Berliner gyn. Ges. C. f. Gyn. 1894. S. 513. Ferner: Ders. Jahrg. S. 1026 und operative Behandlung der Harnleiterfisteln, Zeitschr. f. Gebh. u. Gyn. Bd. XXX. S. 311.

weglicher Scheiden-Schleimhaut als Umsäumung der Ureterfistel nicht fand." Daher wurde der „ausgediente und kranke Uterus" mitsammt der umgebenden narbigen Masse der Scheide entfernt und der Ureter in den rechten Wundwinkel der Scheidenperitonealöffnung eingenäht. — 33 Tage später Entropionirung der so gewonnenen Harnleiter-Scheidenfistel nach seiner eigenen Methode. — Ungestörte Heilung.

Am Schlusse der Beschreibung dieser gewiss glänzenden operativen Leistung kommt dann Mackenrodt noch ein Mal auf die Aufsuchung und Heilbarkeit der Harnleiter-Gebärmutterfistel von der Cervix her zurück, um für den Fall, dass sie so nicht ausführbar sei, die vorgängige Hysterectomie zu empfehlen.

Es ist mir kein weiterer Fall bekannt, wo, sei es die eine oder andere Operation, zur Ausführung kam.

Später kam Mackenrodt[1]) doch auch zu der Ansicht, dass nicht alle Ureter-Scheidenfisteln nach einer Methode und von der Scheide her operirt werden könnten, ja er giebt zu, dass die Coeliotomie mit Einnähung des Ureter in die Blase sich als der einzig mögliche Weg zur Heilung erweisen könne, ohne ihn aber selbst zu betreten. Vielmehr hat er in 2 Fällen die auch schon von Bazy beide Male der abdominalen Uretero-Cysto-anastomosis erfolglos vorausgeschickte Sectio alta mit Einnähung des von der Blase aus unter Sondenleitung aufgeschlitzten Ureter in den Schlitz der Blasenwand ausgeführt, in dem einen Fall mit gutem Resultate, in dem anderen mit Misserfolg: der Ureter-Blasenschlitz verklebte wieder und die Fistel öffnete sich wieder.

Jetzt lässt sich sagen, dass die Schlitzeinnähung des Ureter auf dem Wege der Sectio alta mit allen ihren Unannehmlichkeiten und Schwierigkeiten durch die abdominale Uretero-Cysto-anastomosis aus dem Felde geschlagen ist. Auf die von Mackenrodt selbst (l. c.) so sehr bereicherten Methoden der vaginalen Ureter-Scheidenfisteloperationen kann ich hier nicht weiter eingehen.

Schon Geyl[2]) hatte in seinem Falle von gleichzeitiger rechtsseitiger Harnleiter-Gebärmutterfistel und linksseitiger Harnleiter-Scheidenfistel nach Heilung der letzteren durch Ausschneidung eines langen Stückes der Cervix vergeblich versucht, die Harnleiter-Gebärmutterfistel in die Scheide münden zu lassen. Auch Calderini gelang es nicht nach Ablösung der Cervix von Blase und Parametrium an die Fistel heranzukommen, obwohl deren Sitz bekannt war.

Schon an diesen wenigen Erfahrungen hat sich zur Genüge gezeigt, dass die Heilung der Harnleiter-Gebärmutterfistel auf dem Umwege der Herstelluug einer Harnleiter-Scheidenfistel in Wirklichkeit eine sehr schwierige und gewiss auch neben ihrer

[1]) Ueber einige neuere Operationsmethoden. Ein weiterer Beitrag zur Behandlg. d. Ur.-Scheidenfistel etc. Beitr. z. Gebh. u. Gyn., Festschr. f. A. Martin, Berlin, Karger, S. 105.

[2]) Die Therapie d. Ureterfisteln. Sammlg. kl. Vortr. v. R. v. Volkmann. N. F. No. 37.

Unsicherheit nicht ungefährliche Sache sei. Wie leicht kann schon bei der vorauszuschickenden Unterbindung der Uterina auch der Ureter selbst mit unterbunden, wie leicht dieser anderweitig, z. B. mit Eröffnung der Bauchhöhle, verletzt werden, abgesehen davon, dass auch bei nachheriger Anwendung der besten neueren Methoden der Harnleiter-Scheidenfisteloperation von Mackenrodt, Dührssen, Bumm [1]) Misserfolge vorkommen können? Ja, in Fällen wie dem meinigen, wo beide Ureteren narbig an die Cervix herangezogen sind, könnte durch deren bilaterale Spaltung leicht auch noch der andere Harnleiter verletzt werden.

Immerhin könnten, wenn auch äusserst selten — bis jetzt ist ein solcher Fall noch nicht vorgekommen — z. B. bei Fehlen oder geringem Vorhandensein paracervicaler und paravaginaler Narbenschwielen, bei tiefem Sitze der leicht auffindbaren Fistel die Verhältnisse so günstig liegen, dass eine Heilung nach dem Mackenrodt'schen Plan, doch ohne Hysterectomie, versucht werden könnte, — und zwar auch heute noch, wo sich die ganze Frage der Heilung von Harnleiter-Gebärmutter- und Harnleiter-Scheidenfisteln durch die glänzende Entwicklung der abdominalen Uretero-Cysto-anastomosis von Grund aus geändert hat. Die klassische Behandlung der Harnleiter-Gebärmutterfisteln wird in Zukunft ganz gewiss in dieser Operation bestehen. Und schon jetzt dürfen wir sagen: jede Art von Kleisis, die Hysterectomie bei nicht bösartig erkranktem Uterus, die Nephrectomie bei gesunder Niere sind auf diesem Gebiete im Princip heute nicht mehr berechtigt. Sowohl die Hysterokleisis wie die partielle und totale Kolpokleisis werden für jede Art von Harnfisteln nun allgemein verworfen. Die Hysterectomie, welche so viele Ureter-Scheidenfisteln auf dem Gewissen hat, als Heilmittel bei Ureter-Gebärmutterfisteln, hiesse „den Teufel mit Beelzebub austreiben". Wer kann bürgen, dass die Opferung des Uterus zum Ziele führen würde? Sie könnte doch auch vergeblich sein und den Zustand der Kranken dann nur verschlimmern. Und schliesslich müsste dann doch die Operation, welche im vornherein gemacht werden konnte und sollte, herangezogen werden die abdominale Uretero-Cysto-anastomosis.

Die Verwerfung der Nephrectomie bei Ureterfisteln ist keine einstimmige. Fritsch [2]) bekennt sich „wohl augenblicklich vereinzelt als Verfechter dieser Operation". „Geradezu mit Entrüstung, sagt er, wird in den neuen Publicationen die Nierenexstirpation bei Ureterfisteln für völlig abgeschafft, für einen überwundenen Standpunkt, für eine unverantwortliche Verstümmelung erklärt. Nun, wir wollen es abwarten, ob die

[1]) Krause, Boldt hatten, ehe sie bei Harnleiter-Scheidenfisteln zur abdominalen Uretero-cysto-anastomose schritten, vergeblich die Schliessung auf vaginalem Wege versucht. Witzel hatte sogar nach Mackenrodt operirt, ohne Erfolg.

[2]) Die Krankheiten der weiblichen Blase. J. Veit's Handbuch der Gynäkologie. Bd. II, S. 143.

schweren Laparotomien und Ureterimplantationen in die Harnblase das Leben weniger gefährden! Es wird ja bald eine Statistik sich ansammeln. Vorläufig aber die Nierenexstirpation einfach fast für strafbar zu erklären, geht doch nicht an. Das Argument, dass ein gesundes Organ geopfert wird, kann nicht entscheiden. Wir opfern oft etwas „Gesundes", z. B. Ovarien bei Myomen. Es kommt hier nur auf den Erfolg an. Bedingt die Nierenexstirpation, die zweifellos Heilung durch einen leichten Eingriff bringt, für die Dauer keine Gefahren, so scheint sie mir doch grössere Vortheile zu bieten, als die abdominalen Ureterimplantationen in die Blase. Die Zukunft, die Statistik, die Erfolge entscheiden, nicht die theoretischen Ueberlegungen".

Man sieht aus diesen scharfen Aeusserungen von Fritsch, die ich absichtlich unverkürzt wiedergab, dass sich die abdominale Ureter-implantation ihre feste Stellung doch noch weiter erkämpfen muss. Aber, wie soll sie dies anders machen als eben durch ihre Ausführung mit Umgehung der Exstirpation einer gesunden Niere? Sowohl eine Statistik, die jetzt schon grösser sein dürfte als die der bisherigen Nephrectomien, wie die Erfolge sind bereits da und sprechen durchaus zu Gunsten der noch jungen Operation.

Ja, es ist eine Thatsache, die Fritsch selbst hervorhebt, das Uretero-Cysto-anastomosen gelungen sind trotz bestehender Uretero-pyelitis: so auch in den zwei Fällen von Rouffart, in den Fällen von Calderini, von Kelly, von Podres und von W. A. Freund.

Schon Bazy hält die Meinung, dass bei Pyelitis die Nephrectomie indicirt sei, für „revisable". Die andere Niere könne auch alterirt und in ihre Leistungsfähigkeit herabgesetzt sein.

Werde bei der Operation Ureter und Nierenbecken entleert, mache man eine weite Oeffnung nach der Blase, so sei schon dadurch sehr wohl Ausheilung möglich. In Kelly's Fall von extraperitonealer Einpflanzung des Ureter gelang diese trotz des tödtlichen Ausganges. In Rouffart's 2. Fall wurde das Ergebniss auch nicht durch Bildung eines sehr grossen und lange undiagnosticirt gebliebenen Blasensteines gefährdet.

Zuweilen wird es gewiss auch möglich sein eine bestehende Uretero-pyelitis, gerade wenn sie erst durch „unreine Sondirung" entstanden ist, neben einer inneren Behandlung, von der Fistelöffnung her durch Ausspülungen des Ureters und Nierenbeckens zu behandeln und zu heilen, wie dies Bozeman-Dunn nach Cysto-Colpotomie und Kelly von der uneröffneten Harnblase aus gethan haben. Die Technik kann dafür sorgen, dass bei bestehender Uretero-Pyelitis nach der Uretero-Cysto-anastomosis etwa nachträglich aussickernder Urin keinen Schaden stiftet (Drainage). Die rasche Heilung der Uretero-pyelitis in mehreren der berichteten Fälle nach gelungener Ureteren-Einpflanzung ist gewiss mit dadurch zu erklären, dass der Ureter nun nicht mehr mit der Aussenwelt communicirt, sondern wieder in die ihn be-

schützende Blase einmündet. Auch brauchen bei der Einnähung Blasen- und Ureterwunde nicht inficirt zu werden.

Wenn es also nicht einmal mehr unbedingt nöthig ist eine an Pyelitis erkrankte Niere fortzunehmen, um wie viel weniger wird dies für die gesunde Niere mehr berechtigt sein! Auch Mackenrodt[1]) spricht es aus, dass „wegen einer Ureter-Scheidenfistel keine Nierenexstirpation mehr vorgenommen werden darf." Allerdings räth Kelly[2]), und ich möchte ihm darin völlig beistimmen, davon ab, bei Bestand von acuter Infection des Harntractus auf der Fistelseite gleich zu operiren. Gewagt ist dies, wenn nicht gerade für das Leben, so doch für das Gelingen der Uretero-Cysto-anastomosis immerhin, obwohl es in dem Fall Rouffart's gut abging.

Unter Umständen kann die Entscheidung erst während der Operation zur Vornahme der letzteren gefällt werden, wie in dem Falle von Boldt[3]), der wegen zu hoher Endigung des proximalen Ureteren-endes, das sich nicht in die Blase einpflanzen liess, die Nephrectomie ausführte und dann eine beginnende Pyonephritis vorfand.

Auch bei einfacher eitriger Ureteropyelitis mit Abwesenheit einer Ureterenfistel, ja bei noch viel schwereren Erkrankungen, selbst des Nierenparenchyms, wird von der heutigen Chirurgie ja doch die Nephrectomie nicht mehr für berechtigt gehalten; erst der Bestand einer Ureterenfistel kann sie hier begründen.

Keinesfalls aber darf, wo wir bereits so erprobte Verfahren der abdominalen Uretero-Cysto-anastomosis besitzen, dieser die Exstirpation einer gesunden Niere vorgezogen werden, ausser vielleicht in besonderen Fällen, wo sich dies nach deren Eigenart begründen lässt.

Der idealeren, wenn auch schwierigeren und gefährlicheren Einpflanzung des Ureter in die Blase gebührt da heute schon der Vorzug.

Auch J. Veit[4]) erklärte noch 1895 den damals von Dührssen gemachten (Volkm. Kl. Vortr. N. F. No. 114) Vorschlag bei der Unmöglichkeit eine Ureteren-Scheidenfistel nach einer der vaginalen Methode zu heilen, den Ureter nach Coeliotomie in die Blase einzunähen, für „vorläufig nur theoretisch", da sich „nur selten Gelegenheit bieten dürfte auf diese Weise heilen zu müssen." (J. Veit's späterer, schöner Fall von intracutaner Herstellung einer Verbindung des in die Bauchwunde eingenähten Ureters in die Blase, war ein atypischer, nicht vorher intentirter).

Wie schnell haben die Thatsachen diese Ansicht widerlegt! Die Zahl der Fälle von abdominaler Uretero-cysto-anatomosis

---

[1]) l. c. Beitr. z. Gebh u. Gyn. l. c.
[2]) Amer. Gyn. a. Obst. Journ. l. c.
[3]) Amer. Journ. of Obstetr. etc. XXXIII, 6. 1896.
[4]) Ueber Heilung einer Ureterenverletzung. Zeitschr. f. Gebh. u. Gyn. Bd. XXXI. S. 454.

ist, wie aus den Listen Calderini's, wie aus der neuesten Litteratur ersichtlich, im raschen Steigen begriffen. Und fast nur Heilungen wurden erzielt, trotzdem schwierige, rein intraperitoneale oder, wie bei Verletzungen, andersartige, oft improvisirte Verfahren zur Anwendung kamen, die heute grösstentheils nicht mehr dem Höhepunkt der Technik entsprechen. Vielmehr ist, auch nach dem Urtheil so competenter Operateure wie Kelly, Boldt, Fritsch, welche sich gutachtlich darüber äusserten, das Verfahren von Witzel als das dermalen beste anzusehen, wie es sich denn auch in dem Falle seines Urhebers sowie in den zwei weiteren Fällen von Amann jr.[1]), des Ersten, der es nachahmte, vollkommen bewährt hat. So beschloss ich denn auch meinen Fall, als vierten in dieser Reihe, danach zu operiren, indem ich von vornherein, wie Novaro, auf jeglichen Versuch einer noch vorauszuschickenden vaginalen Operation verzichtete.

Die wesentlichsten Punkte der Witzel'schen Operation sind: der durch medianen Bauchschnitt freigelegte Ureter wird nicht tief unten im Kleinbecken nahe seinem natürlichen Durchtritt zur Blase in diese intraperitoneal eingepflanzt, sondern seine ganze pars pelvina wird ausgelöst und, gleichsam eine Etage höher, unter dem Bauchfell der Fossa iliaca, also von da ab ganz extraperitoneal, in dem emporgezogenen und durch Nähte höher oben dem Ureter angenähert fixirten seitlichen Blasengrund[2]) nach dem Princip der gleichfalls von Witzel herrührenden Schrägkanalbildung implantirt.

Die Operation hat nach Ausführung und Verlauf auch in meinem Falle den Erwartungen völlig entsprochen.

In Anbetracht der geringen Capacität der Harnblase wird als Vorbehandlung noch eine methodische Ausdehnung derselben durch gradweise verstärkte Anfüllung mit Flüssigkeit vorausgeschickt, mit dem Erfolge, dass die Kranke nach 8 Tagen bis zu 330 ccm kurze Zeit zurückhalten konnte, bei einem Tagesquantum spontan gelassenen Urins bis zu 850 ccm.

Am 14. 7. Operation in Aethernarkose. Steile Beckenhochlage. Medianer Bauchschnitt von etwa 10 cm Länge, tief herab bis nahe an die Symphyse. Bauchwunde durch Seitenhalter auseinandergezogen. Die Emporschiebung der Därme gelingt erst, nachdem für kurze Zeit Chloroform

---

[1]) Ueber Uretereneinpflanzung in die Blase auf abdominalem Wege zur Heilung von Ureterenfisteln. Verh. d. VII. Deutsch. Gyn.-Congr. Leipzig 1897. S. 501.

[2]) H. A. Kelly beansprucht für das Verfahren der Annäherung der Blase an den Ureter die Priorität (S. Oper. Gyn. S. 460 und Am. G. a. O. J. S. 1898. 739). Sein Vorgehen war aber ein wesentlich anderes als das von Witzel. Die Blase wurde — also ähnlich wie dies v. Dittel, Schauta, Fritsch bei gewissen Blasenfisteloperationen thaten — mittels Scheere und Finger vom Schambeine abgelöst, damit sie in die Tiefe des Kleinbeckens hinabsinken konnte und die intraperitoneale Einpflanzung des stark verkürzten Ureters ermöglichte. Witzel zog das lediglich vom Peritoneum freigemachte Blasenhorn nach oben, um es durch fixirende Nähte am Zurückziehen zu hindern. Beide Arten, die Blase dem einzupflanzenden Ureter entgegenzubringen, haben, wie man sieht, ihren besonderen Wirkungskreis. — Der Vorschlag von Bovée (Annals of Surgery, 1896), umgekehrt den Ureter der Blase anzunähern durch Lockerung der Nierenkapsel, ist noch nicht erprobt.

gereicht wurde. Die Aufnahme des Situs pelvis ergiebt: im rechten durch feine fadige Verwachsungen leicht fixirten Ovarium eine reichlich apfelgrosse, glattwandige Cyste. Corpus uteri retrovertirt-flectirt, durch perimetritische Stränge mit der Flexura sigmoidea etc. verwachsen. Beide Adnexa durch zahlreichere und derbere Adhäsionen unter einander und mit der Nachbarschaft verlöthet. Ostium abd. tubae sin. verschlossen.

Sämmtliche Verwachsungen werden gelöst. Ausschälung der folliculären Cyste des rechten Ovariums mit Resection der verdünnten Wand; Schluss der Wunde durch fortlaufende Naht mit feiner Seide. (Ovarium noch von halber Normalgrösse.) Salpingostomie links.

Nun erst nähere Prüfung der Verhältnisse an den Ureteren. Während der linke Ureter, an der Theilungsstelle der Art. iliaca aufgesucht, zunächst überhaupt nicht wahrnehmbar ist, erscheint der rechte als ein in der Höhe des Beckeneingangs fast kleinfingerdicker Strang, der sich entlang der seitlichen Beckenwand bis hinab zu seinem Durchtritt nach der Blase leicht geschlängelt und allmälig dünner werdend, mit Auge und Finger leicht verfolgen lässt.

Das Beckenbauchfell wird nun über der ganzen pars pelvina ureteris gespalten, so dass der letztere förmlich herausquillt. An der tiefst erreichbaren Stelle, wo der Ureter sich im Narbengewebe verlor, wird mittelst Dechamps ein Seidendoppelfaden um ihn herumgeführt, doppelt unterbunden und in der Mitte durchgeschnitten.

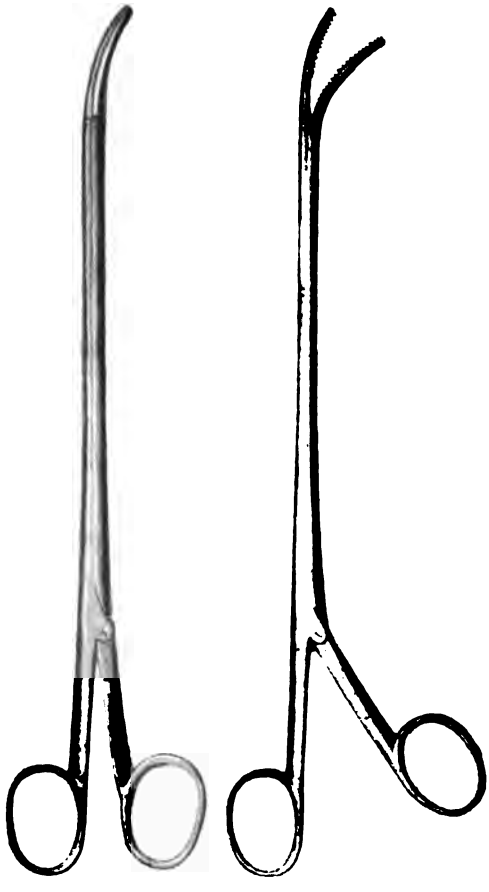

Durch Zug an dem oberen Ligaturfaden liess sich nun der Ureter unter zarter Nachhülfe mit einem Gazebausch leicht aus dem lockeren Beckenbindegewebe bis zum Ileopsoas hinauf frei machen. Der untere Ligaturfaden wird kurz abgeschnitten, der untere Ureterstumpf versenkt, der ganze Bauchfellspalt bis auf eine kleine Lücke im Beckeneingang durch eine fortlaufende Naht mit feiner Seide wieder geschlossen.

Damit war der intraperitoneale Theil der Operation zu Ende. Durch den Bauchschnitt war das präperitoneale und prävesicale Bindegewebe bereits eröffnet. Das Peritoneum parietale der vorderen Bauchwand wird oberhalb der Blase bis zu dem den Darmbeinteller deckenden Ileopsoas leicht abgelöst. Etwas oberhalb der Linea innominata wird hinter dem Bauchfell des Darmbeintellers eine lange, schmale Zange mit beweglichem Maule bis zu dem noch offen gelassenen Bauchfellschlitz vorgeschoben, der Ureter an seinem Ligaturfaden erfasst und den gleichen Weg rückwärts bis in das prävesicale Bindegewebe vorgezogen. Diese Zange, welche ich neben-

stehend abbilde, habe ich gelegentlich auf einer Ausstellung des Stockholmer Instrumentenmachers Stille gekauft; von wem sie angegeben ist, weiss ich nicht.

Sie dient sonst hauptsächlich zum Erfassen von kleineren Fremdkörpern in der Blase. Im gegenwärtigen Falle bewährte sie sich dadurch, dass sie bei ihrer Schlankheit und dem Wegfall von Spreizung der Branchen nur einen engen retroperitonealen Hohlgang setzte bei bequemer Erfassung des Ureterenendes. Es hat sich mir hier vortheilhaft gezeigt: ad hoc anzuschaffen braucht es sich Niemand.

Der Rest des Bauchfellschlitzes am Beckeneingang wurde nun durch eine kurze fortlaufende Seidennaht vereinigt. Dann Durchlegung sämmtlicher tiefer Bauchwundnähte, welche durch festes Anziehen, Kreuzung der Fäden und Anlegung einiger Klemmpincetten an die Kreuzungsstellen provisorisch die Bauchhöhle schlossen.

Jetzt begann, völlig extraperitoneal, der Hauptakt der Operation, die Einpflanzung des Harnleiters in die Blase.

Das an sich schon gelockerte und bewegliche rechte Blasenhorn liess sich leicht nach oben und aussen gegen die Darmbeingrube hinziehen und wurde noch durch eine von der Urethra her eingeführte schmale, lange Billroth'sche Klemmzange dorthin emporgedrängt; 5 durch die hinteren und die seitlichen Wände durchgelegte Seidennähte befestigten dasselbe an den Ileopsoas.

Unter erneutem Vordrängen der Billroth'schen Zange seitens eines Assistenten Einschnitt auf dieselbe, etwa in Länge von 1 cm und Eröffnung der Blase. Der Ligaturfaden um das untere Ende des Ureter wird durchschnitten, dieses selbst, welches eine kreisrunde Lichtung von ca 2 mm Durchmesser bei einer Wandstärke von ca. 0,5 mm aufwies, beiderseits auf ca. 4 mm eingekerbt. Der innere Rand des gespaltenen Ureters wird von der ganz wenig gespreizten Billroth'schen Zange gefasst und, ohne jede Spannung oder Zerrung, in die Blase hereingezogen. Während der nun folgenden Einnähung des Ureters wird das Ureterenende einfach von dem Assistenten ruhig in situ gehalten. Die erste Reihe von Fäden (Darmseide) umgreift die Blasenschleimhaut mit Vermeidung des Ausstiches auf deren Oberfläche und die Wand des Ureters oberhalb der Spaltungswinkel, so dass also dessen eingekerbte Ränder frei in die Blase hineinragten. Eine zweite Reihe feiner Seidennähte umfasste die Muscularis der Blase und die nächst höhere Wandstrecke des Ureters. Ein überschüssiger kurzer seitlicher Spalt der Blasenmuskulatur wurde durch einige Quernähte geschlossen. Eine dritte Reihe von Nähten zog noch die Adventitia der Blase an den Ureter heran. Ein sich hierbei hinderlich in den Weg stellendes Lig. vesico-umbilicale d. wurde doppelt unterbunden und durchtrennt. Einige weitere Doppelstichnähte zogen diese im Sinne der Schrägkanalbildung noch über den Ureter hinweg.

Behufs prophylaktischer Drainage der Einpflanzungsstelle nun ca. 5 cm langer Schnitt durch die Bauchdecken, etwa 4 cm nach aussen von der Bauchwunde. Definitiver Schluss der letzteren in typischer Weise (alle Schichten umgreifende tiefe Seiden-Knopfnähte mit Ein- und Ausstich dicht am Wundrand, isolirte Vereinigung der Aponeurose durch versenkte Seidenknopfnähte, oberflächliche Seidenknopfnähte durch die Hautränder zwischen den tiefen Nähten).

Anlegen von je einer Zügelnaht durch die Ränder der Drainageöffnung, Einstopfung von sterilisirter Jodoformgaze, Heftpflasterverband. In die Blase kommt als Dauercatheter ein dicker Nélaton, der an der äusseren Urethralmündung festgenäht und dessen Ende in ein mit 5procentiger Carbollösung z. Th. gefülltes Scheiden-Urinal geleitet wird.

Der Verlauf war unter der höchst einfachen Nachbehandlung völlig ungestört.

Bis zur Entfernung des Dauercatheters (am vierten Tag) war der Urin in stetig abnehmendem Grade etwas blutig, von da ab immer klar.

Die Mengenverhältnisse sind aus der beigefügten Tabelle ersichtlich:

Juli															August			
15.	16.	17.	18.	19.	20.	21.	22.	23.	24.	25.	26.	27.	28.	29.	30.	31.	1.	2.	3.
900	750	550	650	700	1250	700	750	650	1450	800	850	850	800	1250	1050	1150	1100	950	900 ccm
2.	3.	4.	5.	6.	7.	8.	9.	10.	11.	12.	13.	14.	15.	16.	17.	18.	19.	20	21.

Operationstag.

Vom Operationstag an blieb die Kranke trocken. Nur am zweiten Tag p. op. klagte sie vorübergehend über ein dumpfes Gefühl von Druck in der rechten Nierengegend, woselbst keinerlei Anschwellung zu bemerken war. Höchste T. am 4. Tag vor Entfernung des Dauercatheters 38,0, dann stets subnormale Temperaturen. Am 7. Tag Herausnahme der Gaze aus dem Drainspalt. Keine Fistelbildung. Alles trocken.

Am 9. August, 26. Tage post oper., Entlassung aus der Klinik mit kleiner granulirender Stelle an der Drainöffnung, die binnen Kurzem völlig vernarbte.

Die Operirte habe ich in der Folge oft gesehen und untersucht. Die Diurese war völlig ungestört: sie hatte keinerlei Klagen, vor Allem keine Beschwerden im Bereich der rechten Niere und des rechten Ureter, welche auch nicht tastbar waren.

Anzeichen von Ausdehnung des Ureter und Nierenbeckens, etwa in Folge Verengung des ersteren an der Einpflanzungsstelle (Pozzi), Steinbildung (Walton) fehlen bis jetzt völlig.

Wenn ich hieran einige epikritische Bemerkungen anschliesse, so soll es nicht geschehen, um die paar Modificationen des Witzel'schen Verfahrens, welche ich einschlug, noch besonders hervorzuheben, die höchstens darin bestanden, dass durch den medianen Bauchschnitt gleich das properitoneale Bindegewebe über und vor der Blase ausgiebig eröffnet, dass das ganze Peritoneum über der pars pelvina gespalten[1]), dass das einzupflanzende Ureterenende doppelseitig eingekerbt und nicht in einen längeren Schrägkanal eingebettet, dass durchweg Seide verwendet und die seitliche Drainage durch die Haut mit Gaze bewerkstelligt wurde. Man bedarf keines besonderen Instrumentes, um den Ureter in die Blase hereinzuziehen (Rouffart), keiner an ihn angelegter Zügel, die durch die Urethra nach Aussen geleitet werden (Krause, Bayer (S. bei Funcke), keines Dauercatheters im Ureter. An Einfachheit, Folgerichtigkeit der einzelnen sich auseinander entwickelnden Etappen, Leichtigkeit der Technik übertrifft die Witzel'sche Operation weitaus die bisherigen intraperitonealen in der Tiefe des Kleinbeckens mühsam arbeitenden Methoden, zumal wenn es sich um die Operation von nach der Scheide mündenden Fisteln handelt, an welche zu beliebiger Stunde herangegangen werden kann, im Gegensatz zu intraperitonealen Verletzungen, wo sogleich gehandelt

[1]) In Amann's zweitem Falle musste das Peritoneum mehrfach incidirt werden, da es durch starke Infiltration fast nicht ablösbar war und nicht unterminirt werden konnte.

werden muss. Zweifellos steht der Witzel'schen Methode auch auf diesem weiten Gebiete, wo sie bisher noch nicht zur Anwendung kam, eine grosse Zukunft bevor.

Die Operateure vor Witzel waren offenbar auch in dem Gedanken befangen, der Ureter müsse in situ bleiben und so nahe wie möglich seinem natürlichen Eintritt in die Blase implantirt werden. So hat Bazy, wie erwähnt, nicht einmal den Ureter quer abgetrennt, sondern nur kurz eingeschnitten und den Schlitz mit der künstlichen Oeffnung in der Blase vereinigt.

Für die Ausbildung der intraperitonealen Uretereinpflanzung ist gewiss auch von bestimmender Bedeutunggewesen, dass in den ersten und überhaupt in den meisten Fällen eine Hysterectomie, bez. Hystero-Salpingo-Oophorectomie vorausging: es fehlte der Uterus, es fehlten die Adnexe einer oder beider Seiten, die Vasa uterina waren obliterirt; der Situs pelvis der ausgeräumten Kleinbeckenhöhle glich demjenigen des Mannes. Für solche Fälle lag es nahe den Ureter innerhalb dieser so nahe wie möglich seiner natürlichen Mündung in die Blase einzupflanzen.

Wenn nun bei Vorhandensein des Uterus und der Adnexa, wie bei durch Geburtstraumen entstandenen Ureter-Genitalfisteln, die Einpflanzung des Ureter auch oberhalb der Vasa uterina durch das hintere Blatt des Lig. latum hindurch wohl bewerkstelligt werden kann, so ist doch eine völlige Umgehung dieser Region, obgleich sie anatomisch verschobene Verhältnisse schafft, ein technisch leichteres, klinisch sichereres Verfahren.[1])

Liegt die Einpflanzungsstelle des Ureters innerhalb der Kleinbeckenhöhle, wenn auch sonst retroligamentär und damit extraperitoneal, so werden die gefährlichen Folgen einer Infection, einer Leckbildung auch nicht durch eine zur Bauchwunde herausleitende Drainage, welche sowohl intraperitoneal, wie durch „Galleriebildung" unterhalb des Peritoneum der Blase hinweg extraperitoneal vorgenommen wurde (Novaro, Calderini), beseitigt, wozu noch die Möglichkeit einer schwer beikömmlichen bleibenden tiefen Ureter-Bauchfistel hinzukommt.

Die extraperitoneale hohe Einpflanzung des intraperitoneal ausgelösten Ureters nach Schluss der Bauchhöhle vermeidet alle diese Misslichkeiten und Gefahren.

Zur Nahtbefestigung des Ureter innerhalb der Blasenwand wurde theils Seide, theils Catgut benützt. In mehreren Fällen, wo letzteres verwandt wurde, kam es zu Fistelbildung.

Aus bekannten Gründen scheint es mir rathsam, wenigstens nicht ausschliesslich Catgut zu benützen, sondern feinste Seide (No. 1 und 2) wie zur Darmnaht. Selbst wenn eine feine Seidenschleife blasenwärts gekehrt bliebe, brauchte sie nicht zu Steinbildung zu führen; abgestossen würde sie wohl sicher mit

[1]) Die Angaben der Autoren, welche Fälle von Uretero-cysto-anastomosis veröffentlicht haben, sind hinsichtlich der vorausgegangenen Eingriffe, die zur Fistelbildung führten, hinsichtlich der Verhältnisse des Situs pelvis unter der Operation leider theilweise so lückenhaft, dass ich den Versuch, die bisherigen Fälle danach zu gruppiren, nicht durchführen konnte.

dem Urin entleert werden. Doch mag es besser sein für intravesical gelegte Nähte Catgut zu nehmen.

Die Benützung von metallischen Zwischenstücken zur Einpflanzung des Ureter in die Blase wie der bekannte dem Murphy-knopf nachgebildete federnde Ureter-Darmknopf von Boari,[1]) wie die Clado'sche Metallröhre[2]) wird sicherlich keine Verbreitung finden. Calderini hatte die Kühnheit, den Boari-schen Knopf, dessen Erfinder ihn selbst nur für Darmeinpflanzungen bestimmte, bei seinem Falle von Uretero-cysto-anastomosis anzuwenden. Die Einsetzung und Versorgung des Knopfes und noch mehr seine Wiederentfernung waren derart schwierig — auch zu vorübergehender Fistelbildung kam es —, dass Calderini selbst von einer Wiederanwendung abräth.

Man wird schwerlich eine Prothese erfinden, welche die Naht an Einfachheit, Raschheit und Sicherheit noch überträfe. —

Es gilt nun noch eine wichtige Zukunftsfrage zu erörtern: nämlich, ob ein rein extraperitoneales Verfahren der Uretero-cysto-anastomosis Vorzüge darbiete und Aussicht habe die bisherigen beiden Verfahren zu verdrängen.

Mehrere Operateure, welche eines der bisherigen Verfahren der Uretero-cysto-anastomosis eingeschlagen haben, äusserten sich erwartungsvoll zu Gunsten eines rein extraperitonealen Vorgehens. Witzel selbst verweist darauf, dass die Operation auch rein extraperitoneal durchgeführt werden könne. Rouffart sagt am Schlusse der Beschreibung seines I. Falles, er würde, wenn er wieder einmal zu operiren habe, am äusseren Rande des Rectus einschneiden, das Bauchfell beiseite schieben und die Operation ausserhalb desselben durchführen. Gleichwohl hat er es in seinem II. von Walton mitgetheilten Falle doch nicht gethan. Positive Vorschläge mit Umsetzung in einen praktischen Versuch hat zuerst Fritsch[3]) gemacht, indem er die extraperitoneale Methode als die idealste bezeichnete. „Es wäre möglich, schreibt er, oberhalb des Pouparti'schen Bandes einzuschneiden, wie bei der Ligatur der Iliaca. Das Peritoneum wird bei Trendelenburg'scher Lage hochgeschoben, unter demselben wird der Ureter an der Kreuzungsstelle der Iliaca oder, wenn möglich, weiter nach vorn aufgesucht. Vielleicht ist es möglich ihn mit Hülfe einer von der Vagina eingeführten Sonde aufzufinden, ohne bis in die hintere Beckenhälfte zu gehen. Der äussere Schnitt muss recht gross sein, um in der Tiefe arbeiten zu können, die Operation ist nicht leicht. Beim Isoliren des Ureter blutet es stark. Beim vielen Sondiren und Drücken im Ureter mit der Sonde wird der Ureter leicht

[1]) Manière facile et rapide d'aboucher les uretères sur l'intestin sans suture à l'aide d'un bouton spéciale. Recherches expérimentales. — Ann. des mal. des organes gén.-ur. XIV. Frommel für 1896. S. 341. (S. auch Delagénière, Chir. de l'uretère, Arch. prov. de Chir. 1897, 6).

[2]) La transplantation systématique des deux urétères etc. L'Indépend. méd. 1896, 16. — Frommel für 1897.

[3]) Veit's Handb. l. c. S. 149.

verletzt. Ist er verdickt oder stark vereitert, so wird er leicht gefunden. Ist er nicht zu sondiren, so muss man sehr tief gehen, um ihn sicher zu fühlen. Planvoll, rein extraperitoneal, ist die Operation noch nicht gemacht. Ich habe sie vor vielen Jahren ein Mal versucht, kam nicht zum Ziele und exstirpirte die Niere."

Soweit Fritsch, dessen Angaben also nicht sehr ermuthigend klingen. Inzwischen ist eine rein extraperitoneale Uretero-cysto-anastomose von Kelly [1]) durchgeführt worden mit unglücklichem Ausgang. Es handelte sich um eine rechtsseitige Ureter-Scheidenfistel nach vaginaler Hystero-Salpingo-Oophorotomie. Nach einer Sondenuntersuchung bekam die Kranke Frost, Fieber und Schmerzen in der rechten Lendengegend. Incision von 15 cm Länge von einem Punkt 2 cm nach innen von der Sp. Il. sup. d. bis nahe zur Spina pubis, welche die vasa epigastrica prof. und das Lig. rot. freilegte. Das Peritoneum, unabsichtlich eröffnet und sogleich wieder geschlossen, wird von der rechten seitlichen Beckenwand abgelöst bis hinab zu dem starken, weissen Ureter von etwa 12 mm Durchmesser. Er konnte leicht aufgefunden und von seinen Umgebungen am Beckenboden bis zur verengten Stelle hin befreit werden. Die Art. vesicalis sup. und media wurden unterbunden, um das vordere Ende des Ureter zu erreichen. Die Art. uterina war von der früheren Operation her bereits obliterirt. Die Blase wurde dann auf der rechten Seite von ihrer Bauchfellbefestigung gelöst und dem Ureterende leicht entgegebracht. Nach Durchschneidung des Ureter entquoll diesem eine grosse Menge milchiger Flüssigkeit, welche trotz Bemühung Nierenbecken und Ureter davon zu entleeren immer weiter hervorstömte und die Wunde inficirte. Das Bauchfell am Beckenboden war so dünn und hing so fest an, dass es auf etwa 3 cm einriss und ohne Gefahr des Weiterreissens nicht vernäht werden konnte. Der Ureter wurde nun auf seiner Dorsalseite geschlitzt und Mucosa an Mucosa, Wand an Wand in die Blase eingenäht.

In Anbetracht der ausgedehnten Besudelung der Wunde entschloss sich Kelly, nach der Scheide zu drainiren, durchbohrte aber unglücklicher Weise vom seitlichen Scheidengewölbe her durch die sehr weite Urethra hindurch dabei die Blase und zog auch auf diesem falschen Weg die Gaze durch, was erst nach der Operation bemerkt wurde. Die Bauchwunde wurde ganz geschlossen. Die Gaze wurde durch einen anderen Scheidendrain ersetzt.

In die Blase kam ein Dauer-Catheter, worauf der ganze Urin durch diesen abfloss. Pat. starb 6 Tage post oper., ohne Meteorismus darzubieten bei anhaltender Uebelkeit und kaum fühlbarem Puls, wahrscheinlich an Pyelonephritis. Der Ureter musste eingeheilt sein.

[1]) The Amer. Gyn. a. obst. Journ. 1898. Juni. S. 740.

„Trotz meiner unglücklichen Erfahrung in diesem Falle, schliesst Kelly, bin ich überzeugt, dass ein extraperitoneales Verfahren das beste ist und ich gedenke es bei künftigen Uretero-cysto-neostomien in Anwendung zu bringen. Ist der Tractus urinarius inficirt, so würde ich entweder erst freie Oeffnung lassen und Besserung abwarten oder die Niere exstirpiren.

Einen inficirten Ureter würde ich nicht wieder in die Blase einpflanzen."

Kelly ist also durch seine unglückliche eigene Erfahrung keineswegs entmuthigt. In der That konnte, wenn breit nach Aussen, durch die Bauchwunde drainirt wurde, wie etwa bei extraperitonealer Nephrotomie wegen Nierenabscessen, der Ausgang sehr wohl ein günstiger werden; denn ich sehe die Ursache des tödtlichen Ausganges weniger in dem von der Scheide her gebahnten falschen Weg als in dem vollständigen Verschluss der Bauchwunde, wozu freilich. der Fortbestand der Nierenbeckenerkrankung mit zu berücksichtigen ist. Der Ureter heilte ohne Anstand ein, wieder ein Beweis, dass dies bei nur einigermassen genauer Naht leicht geschieht und selbst bei Bestand von Cystouretero-pyelitis (vgl. S. 195). Damit ist auch der Beweis geliefert, dass die rein extraperitoneale Uretero-Cystoanastomosis wohl durchführbar ist. Freilich ist sie Kelly nicht ganz gelungen, sofern das Peritoneum an zwei Stellen einriss, wovon die eine nicht wieder geschlossen werden konnte. Ein günstiger Umstand war die Obliteration der Art. uterina. Dass aber auch bei erhaltenem Situs pelvis die wegsamen Vasa uterina nicht gescheut zu werden brauchen, bewies Kelly selbst durch seinen Fall von Totalexstirpation einer tuberculösen Niere nebst tuberculösem Ureter, welch' letzterer theils durch extraperitonealen Flankenschnitt theils von der Scheide her bis auf das Reststück der pars intramuralis ureteris entfernt wurde (Oper. Gyn. I. S. 470).

In Betracht kommt die rein extraperitoneale Operation nur für Fälle von Ureter-Genitalfisteln. Hier würde sie nunmehr auch Operation der Wahl sein. Es ist aber sehr bezeichnend, dass die ersten Operateure, welche Uretero-cysto-anastomosen ausführten, den intraperitonealen Weg wählten, offenbar doch, weil sie ihn für den übersichtlicheren, technisch bequemsten ansahen und dies zu einer Epoche, wo die Scheu vor dem Peritoneum bereits gewichen war.

In der That kann heutzutage allein der Umstand des anatomisch durchweg extraperitonealen Verlaufes des Ureter das operativ extraperitoneale Vorgehen nicht begründen, ebensowenig als dies für die Nierenchirurgie mehr der Fall ist. Es giebt auch hier transperitoneale, extraperitoneale und gemischte Verfahren, gemischt auch in dem Sinne, dass sogar die freie Coeliotomie mit einem sich anschliessenden extraperitonealen Verfahren combinirt wird.

Einzelne Operateure, wie Trendelenburg, bevorzugen die transperitonealen und gemischten Methoden.

Warum sollte es mit der Chirurgie der pars pelvina ureteris, mit der wir Gynäkologen es am meisten zu thun haben und die wir fast bei jeder Coeliotomie vor uns sehen, mit der wir bei einer grossen Zahl von Operationen an Uterus, Adnexen etc. beständig rechnen müssen, anders sein? Wir sind lediglich wegen seiner extraperitonealen Lagerung nicht auch an eine ebensolche Inangriffnahme des Ureter gebunden, um so weniger, als die dünne peritoneale Hülle unabsichtlich und absichtlich auf das leichteste durchbrochen wird.

Man wird sich also auch in Zukunft nicht auf nur einen der drei Operationswege zu verpflichten haben.

So wird denn für die Fälle von Verletzungen des Ureter unter Coeliotomieen irgend ein intraperitoneales Operationsverfahren: besonders die Ureterorrhaphie, die Uretero-Ureteroanastomose, die Uretero-cysto-anastomose, zur Anwendung kommen, ein gemischt intra-extraperitoneales, je nach Lage der Dinge, facultativ sein. Für Ureter-Genitalfisteln hat sich bislang das Witzel'sche gemischte Verfahren als das beste und am meisten zur Nachahmung empfehlenswerthe erwiesen. Zu weiteren Versuchen mit dem rein extraperitonealen Verfahren würden sich Fistelfälle eignen nach Hystero-Salpingo-Oophorectomie, mit Verödung des Vasa uterina, bei normalen Verhältnissen des Tractus urinarius.

Nach diesen Gesichtspunkten dürfte die Wahl des geeignetsten Verfahrens gewiss nicht schwierig sein.

IV.

Zwei nicht gewöhnliche Fälle von Haematometra und Haematosalpinx.

Von

Dr. WITTHAUER

in Halle a. S.

Ueber die Entstehung der Haematometra und Haematosalpinx ist in den letzten Jahren so viel geschrieben worden, dass ich nur nöthig habe, auf die ausführlichen Arbeiten von Sänger, Veit, Rob. Meyer zu verweisen. Entschieden sind freilich die einschlägigen Fragen noch nicht, eine Uebereinstimmung besonders über das Zustandekommen des Tubenverschlusses am Ostium abdominale, ob durch den Reiz des Blutes allein (Sänger), ob durch eine gleichzeitige Infektion, ist noch nicht erzielt, wenngleich letztere Anschauung bei einfachen Genitalien (Rob. Meyer) die richtige zu sein scheint.

Bei doppelten Genitalien werden die Verschlüsse der Tube und des Cervix von Rob. Meyer zweifellos fast durchweg für angeboren erklärt.

Die Diagnose stösst im Ganzen und Grossen auf keine erheblicheren Schwierigkeiten, wenn auch Verwechselungen mit Tumoren, z. B. Uterusmyomen berichtet werden. Weniger leicht ist eine genaue Beurtheilung bei Haematometra und Haematosalpinx doppelter Genitalien, weil die grösseren blutgefüllten Organe eine Abgrenzung von der nicht betroffenen kleineren Hälfte unmöglich machen.

Das Gleiche gilt von den Symptomen, die ja bei einfachen Genitalien meist ohne Weiteres auf die richtige Diagnose hinweisen, während bei doppelten ein eventuelles Fortbestehen der Menstruation aus der zweiten Uterushälfte das Urtheil erschweren kann.

Was endlich die Therapie betrifft, bestehen keine wesent, lichen Differenzen über den einzuschlagenden Weg. Ist nu- Haematometra vorhanden, wird stets der Einschnitt und die Entr leerung des angesammelten Blutes von der Scheide aus bewirk- werden; wo gleichzeitig noch Haematosalpinx festgestellt wurdet wird letzterer durch Bauchschnitt entfernt werden müssen. Nur in den Fällen, bei denen eine Haematometra im rudimentären Uterushorn vorliegt, ist eine Entscheidung über das operative Vorgehen zweifelhaft, da die Exstirpation des letzteren nicht gefahrlos zu sein pflegt. Viele Autoren schliessen bei diesem Befund die Bauchhöhle wieder und suchen die Entleerung des Blutes von der Scheide aus zu erreichen.

Mein erster Fall illustrirt die besprochenen Verhältnisse sehr schön, weshalb ich die Veröffentlichung desselben für gerechtfertigt halte. Es lag nahe, bei dem Tastbefund an eine fortgeschrittene Extrauterinschwangerschaft zu denken, weil die sehr beweglichen und unmittelbar unter den Bauchdecken fühlbaren Tubensäcke ganz den Eindruck von kleinen Fötaltheilen machten; die Narkosenuntersuchung und die vaginalen Verhältnisse machten diese Annahme freilich wieder sehr zweifelhaft.

Dass das eingeschlagene Operationsverfahren das richtige war, zeigte der gute Heilerfolg.

Wichtig ist bei der Laparatomie, dass man den Haematosalpinxsack unversehrt herausbekommt, denn aus der von Veit erwähnten Thatsache, dass nach einer Ruptur derartiger Tuben immer der Tod an Sepsis erfolgte, geht hervor, dass der Inhalt Infektionskeime oder zum mindesten Toxine enthalten muss, welche dem Peritoneum und damit dem Körper recht verhängnisvoll werden können. Wenn auch bei doppelten Genitalien die Wahrscheinlichkeit der angeborenen Verschlüsse ohne vorhergegangene Infektion eine sehr grosse ist, so muss doch die Möglichkeit eines giftigen Inhalts stets in's Auge gefasst werden.

Die Krankengeschichte lasse ich nunmehr folgen:

B. Gr. 20 Jahre alt, Arbeiterin, wurde am 22. Juni 1896 ins Diakonissenhaus aufgenommen. Patientin ist sonst gesund gewesen und hat mit 16 Jahren zum ersten Mal menstruirt. Die Blutungen sind darauf erst nach $^1/_4$ Jahr aufgetreten und haben sich in den folgenden Jahren unregelmässig wiederholt. Die Blutung war meist gering, aber stets von heftigen Beschwerden begleitet; namentlich trat in der letzten Zeit so heftiger Schmerz und so grosse Mattigkeit auf, dass „sie kaum laufen konnte".

Jetzt hat sie schon ungefähr $^1/_2$ Jahr nicht und vor 14 Tagen nur ganz wenig menstruirt, aber öfter Schmerzen im Leib gehabt. Die Möglichkeit einer Schwangerschaft wird nicht geleugnet.

Status: Pat. ist klein, leidlich gut genährt und macht einen stupiden Eindruck. Innere Organe sonst normal; aus den Brüsten lässt sich eine collostrumartige Flüssigkeit ausdrücken, im Gesicht, besonders auf der Stirn, zeigen sich reichliche Pigmentirungen, wie in der Schwangerschaft.

Bei der Betastung des Leibes fühlt man in der Mitte einen kugeligen glatten Tumor von der Grösse eines im 5 Monat schwangeren Uterus und zu beiden Seiten desselben links ein grösseres, rechts ein kleineres Anhängsel. (Die Untersuchung in Narkose machte deutlich, dass es sich um Tumoren ausserhalb der grossen Geschwulst und nicht um die kleinen Theile eines intrauterinen Foetus handelte).

In die Vagina wölbt sich, besonders im vordern Scheidengewölbe, ein prallelastischer Tumor vor, auf dessen vorderer Fläche sich eine kleine wunde Stelle befindet. Die Scheide ist lang ausgezogen; auf der rechten Seite fühlt man undeutlich eine resistentere Stelle, welche vielleicht die Portio sein könnte, doch gelingt es nicht mit der Sonde eine Oeffnung zu finden; sonst ist keine Spur einer mit dem Tumor in Verbindung stehenden Portio zu entdecken.

Der grosse Tumor muss der durch Flüssigkeitsinhalt vergrösserte Uterus sein: Durch combinirte Untersuchung lässt sich rechts daneben ein kleiner Körper erkennen, über dessen Natur man nicht klar ist; der linksseitige Tumor ist unzweifelhaft die mit Flüssigkeit gefüllte Tube.

Wir denken natürlich an Haematometra oder Intra- und Extrauteringravidität. Letztere ohne Portio und Muttermund lässt sich kaum erklären; wie aber Haematometra, wenn vor 14 Tagen noch eine, wenn auch geringe menstruelle Blutung aufgetreten war? Eine seitdem verklebte Portio müsste doch zu finden sein!

Es bleibt nichts übrig als eine Missbildung des Uterus, vielleicht Uterus bicornis anzunehmen.

Operation: Nach Eröffnung der Bauchhöhle sieht man einen grossen, fluktuirenden blaurothen Tumor, der sich bei genauerer Untersuchung als der vergrösserte Uterus herausstellt. Der kleinere linksseitige Tumor, die 12 cm lange und 6 cm dicke Tube ist ins Ligament hinein entwickelt und wird, nachdem einige Darmadhäsionen ausgelöst sind, aus dem Ligament ausgeschält, wobei sie einreisst und dickflüssiges Blut entleert. Neben ihr sitzt eine von ihr völlig getrennte, vielleicht abgeschnürte Nebentube. Die grössere Tube wird an ihrem uterinen Ende mit einigen starken Ligaturen abgebunden, der Stumpf mit Catgut vernäht.

Nachdem so Platz geschafft, ziehe ich den Uterus nach oben und links und entdecke nun an seiner rechten Seite einen kleinen Miniaturuterus mit einer kleinen, wohl ausgebildeten Tube und einem Ovarium.

Das im Uterus enthaltene Menstrualblut durch Einschneiden desselben zu entleeren, wäre natürlich widersinnig gewesen, den ganzen Uterus herauszunehmen, schien mir nicht indicirt. Ich schloss desshalb die Bauchwunde und brachte die Kranke in Steinschnittlage. An der in die Vagina sich hervorwölbenden Stelle schnitt ich ein und entleerte ca. 1 Liter eingedickten Blutes; die entstandenen Wundränder umsäumte ich mit Seidennähten und schob ein dickes Drainrohr ein. Tamponade der Vagina, Collodiumverband der Bauchwunde.

Die Wunde heilte per primam, am 8. Tage aber stieg die Temperatur plötzlich, es stellte sich Husten und Seitenstechen ein, kurz es entwickelte sich eine Pneumonie, die in der gewöhnlichen Zeit ausheilte.

Die Tamponade aus der Vagina wurde am 3. Tage entfernt und als nun auch das Drainrohr zur Reinigung herausgenommen wurde, konnte man an dem jetzt verkleinerten Uterus erkennen, dass die Einschnittöffnung sich an der vorderen Seite eines von links oben nach rechts unten verlaufenden Cervix befand, der dem linken Uterus angehörte und dessen Muttermund verschlossen war. Es gelang nun auch, rechts von diesem Cervix eine Oeffnung zu entdecken, in welche ich eine dünne Uterussonde 3 cm weit einführen konnte; sie war das Orificium externum des rechten kleinen Uterus.

Es war somit klar, dass die Patientin aus dem rechten Uterus menstruirt hatte und dass der linke wahrscheinlich angeboren oder zum wenigsten seit der Zeit vor Eintritt der ersten Menses verschlossen war; etwaige Gründe für eine erworbene Atresie liessen sich jedenfalls nicht ermitteln.

Ich legte nun in der Folgezeit statt des Drains ein Fehling'sches Glasröhrchen ein, die Uterushöhle verkleinerte sich mehr und mehr und Patientin konnte 5 Wochen nach der Operation geheilt in die Heimath entlassen werden. Der neue Muttermund war für eine dicke Sonde bequem durchgängig. Sie hat später noch einmal bei Gelegenheit einer Bitte um ein Attest mitgetheilt, dass sie wieder in Dienst gegangen sei, aber keine schwere Arbeit verrichten könne, über die Menstruationsvorgänge ist leider Nichts in Erfahrung zu bringen gewesen.

Frau E, 23 Jahre alt, hat seit dem 15. Jahr regelmässig menstruirt. Sie verheirathete sich mit 18 Jahren und hat dreimal geboren, das letzte Mal im Dezember 1894. Die Geburten verliefen spontan, die ersten beiden Wochenbetten waren normal, im letzten soll aber Fieber aufgetreten sein. Der hinzugerufene Arzt verordnete wegen starken eitrigen Ausflusses Scheidenausspülungen. Es wurden ihr „roth aussehende Kügelchen" verschrieben, von denen sie eins in einen Liter Wasser auflösen musste, unzweifelhaft Sublimatpastillen. Diese Ausspülungen habe sie lange fortgesetzt, der Ausfluss habe allmählich aufgehört. doch habe sie eine sehr unangenehme und lange anhaltende Entzündung des Zahnfleisches bekommen, im Mund überall wunde Stellen gehabt und sehr aus dem Mund gerochen.

Ob sie seitdem noch einmal menstruirt hat, weiss sie nicht mehr, sie ist fast ununterbrochen krank gewesen und hat häufig die heftigsten krampfhaften Schmerzen im Unterleib gehabt. Dadurch ist sie sehr heruntergekommen und hat viel an Gewicht verloren.

Bei ihrer Aufnahme am 28. 12. 95 macht Pat. einen äusserst elenden, verfallenen Eindruck. Fieber ist nicht vorhanden, Urin ohne Eiweiss und Zucker, die Brustorgane normal. Der Leib ist kugelig aufgetrieben und zeigt ein Aussehen wie in der letzten Hälfte der Gravidität. Man fühlt einen runden Tumor, bis über den Nabel reichend, mit gedämpftem Schall und ohne härteren Resistenzen. Der Leib ist äusserst empfindlich.

Bei vaginaler Untersuchung findet man die Scheidenwandungen theilweise fest mit einander verklebt, sodass der untersuchende Finger zunächst nicht weit eindringen kann; einige Verwachsungen können stumpf gelöst werden, doch ist auch in der Tiefe von einer Portio Nichts zu fühlen. Durch combinirte Untersuchung lässt sich feststellen, dass der Abdominaltumor der Uterus ist, welcher wahrscheinlich durch retinirtes Menstrualblut enorm ausgedehnt ist.

Am nächsten Tag werden in Narkose zuerst die Verwachsungen bis zum Scheidengrund mit dem Finger stumpf durchtrennt, dann wird an der Stelle, wo die Portio vermuthet werden kann, mit dem Messer eingeschnitten, der Uterus eröffnet und circa 2 Liter dickflüssigen, theerfarbenen Blutes entleert. Die Incisionsöffnung wird mit einigen Nähten umsäumt, die Höhle ausgespült und drainirende Gaze eingeführt.

Nach der Operation ist Patientin sofort von ihren lästigen Schmerzen befreit, der weitere Verlauf fieberfrei. Die Gaze wird erst täglich gewechselt, später ein dickes Glasdrain eingeführt. Die Gebärmutter zog sich rasch zur normalen Grösse zusammen und es zeigte sich nun, dass der Schnitt die vordere Cervixwand getroffen hatte.

Da Pat. frei von Beschwerden blieb und die Oeffnung genügend schien, um das Menstrualblut durchzulassen, wird sie mit dem Glasdrain und der

Weisung entlassen, sich dieses von ihrem Hausarzt in einiger Zeit herausnehmen zu lassen.

Wir erfuhren später, dass es ihr sehr gut gehe und dass sie ungefähr ein Jahr nach ihrer Entlassung ohne Schwierigkeit ein gesundes Kind geboren habe.

Der Fall scheint in mehrfacher Beziehung interessant. Dass die Scheiden- bezüglich Cervixstenose hier eine erworbene ist, bedarf keiner Erläuterung. Was war aber die Ursache?

Piering (Arch. f. Gyn. Bd. 54 Heft 1) gruppirt die Ursachen der Scheidenstenosen unter Zugrundelegung der grossen Statistik Neugebauer's folgendermassen:

I. Traumatische Ursachen: Geburtstraumen, Verletzungen durch äussere Gewalt, operative Eingriffe, Fremdkörper (besonders vergessene Pessarien).

II. Entzündliche Ursachen: Puerperalprozesse, acute Infectionskrankheiten (besonders Diphtherie, Scharlach, Typhus), Kolpitis, Lues.

III. Chemische Ursachen,

IV. Thermische Ursachen: Verbrühung, Cauterisationen.

Die Entscheidung, welcher Gruppe ätiologisch unser Fall eingereiht werden soll, ist nicht ganz leicht. Zunächst könnte man an Geburtstrauma denken. Doch ist diese Entstehung recht unwahrscheinlich, da die Geburt spontan und leicht verlaufen sein soll. Bei den Neugebauer'schen Fällen traumatischen Ursprungs ist immer Dystokie, Kunsthülfe oder schwere Geburt verzeichnet.

Zweitens kämen entzündliche Ursachen in Frage. Da die Patientin nach der Entbindung gefiebert hat und starker Ausfluss eingetreten sein soll, könnte man annehmen, dass im Cervix und dem obern Theil der Scheide puerperale Geschwüre gesessen haben, welche im weiteren Verlauf zu Verklebungen führten. Einen solchen Fall berichtet Xavier Delore (Ann. de Gynécol. XLVII p. 425), wo nach normaler Geburt eine segelartige Verwachsung der Vagina eingetreten war.

Ich möchte aber noch die Möglichkeit erörtern, ob nicht vielleicht durch Sublimatintoxikation Geschwürsprozesse in der Vagina entstanden sein können, welche die Stenosen verursacht haben. Dass die länger fortgesetzten Spülungen mit starker Sublimatlösung eine Vergiftung bewirkt haben, ist durch die zweifellos aufgetretene Stomatitis klar bewiesen. Es ist nun gewiss nicht abzuleugnen, dass ebenso gut wie auf der Mund- und Darmschleimhaut, so auch in der Vagina oder im Cervix Geschwürsprozesse vor sich gehen können, welche Stenosen im Gefolge hatten. Freilich ist ein ähnlicher Fall noch nicht berichtet worden, vielmehr waren die eingeführten Gifte meist solche, welche, wie Eisenchlorid, Karbolsäure, Chlorzink, Arsen, Schwefelsäure, Ammoniak, Kleesalz, nach längerer oder kurzer Einwirkung direkte starke Verätzungen zu Stande brachten.

Ich lasse diesen Punkt unentschieden und will mit meinen Ausführungen nur bezwecken, dass auch andere Autoren ihr Augenmerk auf diesen Punkt richten.

Bemerkenswerth ist endlich der durch die Operation erreichte Erfolg. Obwohl beim Einschnitt der eigentliche Muttermund nicht, sondern die vordere Cervixwand getroffen wurde, ging doch die folgende Entbindung ohne Schwierigkeit von statten.

V.

(Aus der gynäkologisch geburtshilflichen Klinik des Prof. Dr. A. Czyzewicz in Lemberg).

Ein Beitrag zum Pseudohermaphroditismus.

Von

Dr. A. SOLOWIJ

in Lemberg.

Die Fälle von Pseudohermaphroditismus sind nicht so zahlreich, dass es nicht interessant wäre, jeden Fall genauer zu beobachten. Seltener noch sind die Fälle von Pseudohermaphroditismus, in denen das wahre Geschlecht durch Operation festgestellt wurde. Sänger schätzt die Zahl der letzteren nach einer Mittheilung Neugebauer's auf 35 plus seinem eigenen Fall, welchen Kutz[1]) in der Gesellschaft für Geburtshilfe zu Leipzig (459. Sitzung vom 26. Juli 1897) mitgetheilt hat. (Hierzu kommt ein weiterer Fall von Sänger, veröffentlicht durch Schulze-Vellinghausen, Centralbl. f. Gyn. 1898. No. 51.) Die Bestimmung des Geschlechtes bei einem Kinde kann manchmal so schwer werden, dass Neugebauer[2]) räth, bei Schwierigkeiten die Entscheidung lieber um ein paar Jahre bis zur Zeit der Pubertät, wo verschiedene Aenderungen im Wesen des Inviduums bei der Entscheidung zu Hilfe kommen, zu verschieben. Dessenungeachtet giebt es genug Fälle, in denen erst die Operation das Geschlecht bestimmen kann. So war es in den Fällen Sänger's u. a., sowie in diesem, den ich kürzlich zu beobachten Gelegenheit hatte. Sehr viel Interessantes bringt in dieser Beziehung die ungemein fleissige Arbeit Neugebauer's[3]), welche 628 Fälle von Pseudohermaphroditismus umfasst.

R. Ch., 21 J., ledig, aus Lemberg war immer gesund und hat niemals menstruirt. Seitdem sie sich erinnert, befanden sich beiderseits in der Gegend der Schamfuge zwei Höcker, die jedoch keine Beschwerden machten. Vor 4 Wochen traten plötzlich aus unbekannter Ursache heftige Schmerzen

---

[1]) Centralblatt f. Gynaekologie. 1898. No. 15.
[2]) Verhandlungen der deutschen Gesellschaft für Gynaekologie. VI.
[3]) Przeglad chirurgiczny, Warschau.

im rechtsseitigen Höcker auf. Seit dieser Zeit nahm dieser Höcker bedeutend an Grösse zu und ist anhaltend schmerzhaft. —

Befund: Schlecht genährtes Individuum, Kopfhaare lang, kein Haarwuchs am Gesicht, die Brustdrüsen gut entwickelt, ganzer Habitus weiblich. Mons Veneris schwach behaart. Beiderseits auf der Schamfuge befindet sich im oberen Theil der grossen Schamlippen je ein Körper: links taubeneigross, länglich, glatt, nach unten und oben ein paar Centimeter verschieblich, seine Konsistenz weich elastisch, — rechts zweimal so gross, hart, sehr schmerzhaft, weniger verschieblich, von ovaler Gestalt, das untere Ende etwas zugespitzt, von innen eine seichte Vertiefung aufweisend. — Die grossen Schamlippen verlieren sich auffallend flach nach unten. Clitoris 2 cm lang, hat eine undurchbohrte Eichel, von der zwei Falten zu den grossen Schamlippen ziehen.

Kleine Schamlippen fehlen, nur links eine Andeutung derselben. Mittelfleisch 4 cm hoch, gegen den Scheideneingang etwas vertieft. Scheide 5 cm lang, endet blind. In der vorderen Scheidenwand, etwas mehr rechts, verläuft von oben nach unten ein dünner Strang. — Unterhalb der Harnröhrenmündung befinden sich zwei kleine Schleimhautfalten. — Bimanuelle Untersuchung der Beckenhöhle durch die Scheide negativ. Durch den Mastdarm fühlt man einen querverlaufenden mit unerheblichen Verdickungen versehenen Strang, welcher links etwas breiter endet. -

Die beiden Körper in den grossen Schamlippen wurden als Hernia ovarialis gedeutet, wenn auch die Möglichkeit des Vorhandenseins von Hoden ins Auge gefasst wurde. Wegen der schmerzhaften Entzündung der rechtsseitigen Keimdrüse, welche trotz vierwöchentlicher Ruhe und entsprechender Behandlung nicht weichen wollte, entschloss ich mich zum operativen Eingriff.

Nach Spaltung der Haut liessen sich beide Keimdrüsen mit Leichtigkeit ausschälen und wurden, da der Leistenring beiderseits verschlossen gefunden wurde, exstirpirt. Schon makroskopisch konnten beide Keimdrüsen als Hoden sammt Nebenhoden erkannt werden.

Die mikroskopischen Präparate — durch Herrn Dr. Krzyszkowski freundlichst angefertigt — bestätigten diesen Befund. In den Schnitten, welche dem Hoden entnommen waren, befanden sich Samenfäden in verschiedenen Graden der Ausbildung. Denselben typischen Befund lieferten die Schnitte, die dem Nebenhoden entstammten. An mehreren Präparaten war auch ein Vas deferens zu sehen. Das übrige bildeten vielfache Schichten glatter Muskelfasern eingescheidet und durchzogen von reichlichem und zum Theil kleinzellig infiltrirtem Bindegewebe.

Es handelte sich also in diesem Falle um einen Pseudohermaphroditismus masculinus mit weiblichem Habitus.

Abgesehen vom wissenschaftlichen Interesse habe ich nicht gezögert, die fraglichen Körper herauszunehmen, weil sie, ob Eierstöcke, ob Hoden, für die Fortpflanzung dieses Individuums keinen Werth hatten, andererseits ihre exponirte Lage auf der harten Symphyse und die schmerzhafte Entzündung, in welcher sich die rechte Keimdrüse seit Wochen befand, die Entfernung der Quelle dieser Entzündung rathsam erscheinen liessen.

VI.

Aus der Univ.-Klinik für Syphilis und Hautkrankheiten
von Prof. Riehl in Leipzig.

Ein Fall von primärer Vaginitis gonorrhoica.

Von

Dr. HANS VÖRNER,
Assistenzarzt.

Das Vorkommen einer Vaginalblennorrhoe bei Erwachsenen, das bekanntlich in früheren Jahren als sehr häufig angesehen wurde, war nach der Entdeckung des Gonococcus Neisser von vielen Seiten in Zweifel gezogen oder direct verneint worden.

Einer der Autoren, welche diese Ansicht vertreten hatten, Bumm[1]) hat später selbst durch Veröffentlichung von 5 Fällen als Erster den positiven Nachweis erbracht, dass der Gonococcus auch in der Vaginalschleimhaut zur Entwicklung gelangt und krankheitserregend wirken kann.

Bumm hatte auf Grund früherer Untersuchungen eine spezifische Aetiologie der Vaginalblennorrhoe gänzlich geleugnet. Besonders bestärkte ihn in seiner Ansicht das negative Resultat seiner auf der Klinik von Rinecker's angestellten Impfversuche. Nach Auffindung von Gonokokken in Schnittpräparaten von der Vaginalschleimhaut nahm Bumm an, dass die Scheide nur äusserst selten und unter besonderen Bedingungen erkranke. Unter Hinweis auf die bekannte Thatsache, dass die kindliche Vagina ganz gewöhnlich gonorrhoisch erkranke, glaubte er, dass „sich auch ausnahmsweise bei Erwachsenen ein Zustand des Scheidenepithels erhalte, der die Invasion der Gonokokken und damit die Ausbildung einer wirklich gonorrhoischen Vaginitis gestatte."

Schon Sänger[2]) beobachtete eine Empfänglichkeit der Scheide, „wenn das Epithel sehr zart ist und vorübergehend oder dauernd eine Verdünnung erfährt, welche das Eindringen des Gonococcus gestattet, so im Kindesalter, bei jugendlichen Personen, im Greisenalter, bei Schwangeren, ferner nach zahlreichen eigenen Beobachtungen bei vielen Erwachsenen mit zarter Haut und zarten Schleimhäuten."

Touton[3]) sah in diesen Fällen die Ursache in der Weich-

---

[1]) Bumm: Die Erkrankungen der weiblichen Harn- und Geschlechtsorgane. J. Veit's Handbuch, 1896 p. 474.

[2]) Sänger: Die Tripperansteckung beim weiblichen Geschlecht. Leipzig 1889.

[3]) Touton: Der Gonococcus und seine Beziehungen zu den blennorrhoischen Processen. Berl. Klin. Wochenschrift 1894 No. 21.

heit und Succulenz des Epithels und der Weite der interstitiellen Räume.

Dass alle diese Gründe für das Zustandekommen der gonorrhoischen Vaginitis allein nicht entscheidend sind, konnte Mandl[4]) beweisen. Seine Fälle, welche infolge des Befundes der Gonokokken im entzündeten Vaginalgewebe als echte gonorrhoische Vaginitiden anerkannt werden müssen, betrafen Frauen im mittleren Lebensalter, die vor Jahren deflorirt, bereits geboren hatten und deren Epithel an Dicke nichts zu wünschen übrig liess.

Ausserdem brachte Mandl in seiner Publikation die bemerkenswerthe Thatsache, dass die vaginale Gonorrhoe unabhängig von der des Endometriums uteri bezw. cervicis entstehen kann. Er fand nämlich bei einer seiner Kranken, welcher die inneren Genitalien in toto exstirpirt waren, $^1/_2$ Jahr nach der Operation eine frische Vaginitis, bei der er im Secret wie im Schnittpräparate Gonokokken nachweisen konnte. Einen völlig analogen Fall veröffentlichte fast zu gleicher Zeit Döderlein[1])

Es giebt also unzweifelhaft eine Vaginitis gonorrhoica bei Erwachsenen und nach Mandl ist dieselbe nicht einmal selten.

Nun bleibt allerdings auffallend, dass der gonorrhoische Charakter der Vaginitis bisher nur so selten constatirt wurde — während ja gerade die Vagina für die primäre Infection, die günstigste Gelegenheit bietet, und auch zu secundärer Erkrankung derselben durch das aus der Cervix fliessende gonokokkenhaltige Secret reichlich Veranlassung vorhanden ist. Wir wollen auf diese Fragen und ebenso auf die Besprechung der Ursachen der so häufigen Vaginitis chronica hier nicht eingehen, sondern nur erörtern, ob eine primäre gonorrhoische Erkrankung der Vagina durch die citirten Mittheilungen erwiesen ist.

Die erwähnten als sicher gonorrhoisch erwiesenen Fälle von Vaginitis sind nicht geeignet, diese Frage mit voller Präcision zu entscheiden. Sie lassen Alle die Möglichkeit offen, dass die Vaginitis secundär durch fortschreitende Infection von den gonorrhoisch erkrankten Nachbar-Schleimhäuten aus zu Stande gekommen ist.

So theilt Bumm selbst mit: „ich verfüge jetzt über 5 Fälle derart; sämmtliche waren mit Urethritis und Endometritis gonorrhoica complicirt, 3 davon mit Vulvitis gonorrhoica.“[2])

Von Mandls 3 Fällen hatten 2 ausserdem Urethritis und Endometritis. Die 3. Patientin, welcher der Uterus durch Operation entfernt war, litt an einer heftigen Urethralblennorrhoe. Im Secret dieser Affectionen massenhaft Gonokokken.

---

[4]) Mandl: Monatsschrift für Geburtshülfe und Gynaekologie von Martin und Sänger. 1897 Bd. V.

[1]) Döderlein: Vaginitis gonorrhoica bei fehlendem Uterus. Monatsschrift für Geburtshülfe und Gynaekologie von Martin und Sänger. 1897. Bd. V. p. 34.

[2]) Bumm: Veit's Handbuch 1896 p. 474.

Was Döderleins Fall anlangt, so fehlt zunächst der histologische Nachweis der Gonokokken. Zweitens fehlt jede Angabe über das gleichzeitige Verhalten der Urethra und der Bartholinischen Drüsen. Endlich ist an diesem Falle gonorrhoischer Vaginitis bei fehlendem Uterus (und dasselbe gilt von demjenigen Mandl's) noch folgendes zu beachten: Die betreffende Patientin war früher an schwerer ascendirender Genitalgonorrhoe erkrankt, welche die Totalexstirpation des Uterus und der Adnexe nothwendig machte. In wieweit und ob die Vagina gonorrhoisch mit afficirt war, wird vom Verfasser wieder nicht mitgetheilt. Nach drei Monaten trat die gonorrhoische Vaginitis auf, über die Döderlein berichtet. Während der Zeit die zwischen der Operation und dem Auftreten der acuten Vaginitis liegt, wird nun von keinerlei Beobachtungen über den Verlauf oder die Heilung der vorausgegangenen Gonorrhoe berichtet. Gerade die Kürze des Zeitraumes lässt sehr wohl die Möglichkeit offen, dass der frische Process der Vagina nur als ein Recrudesciren einer älteren Gonorrhoe aufgefasst werden könne.[1]) Zum mindestens kann der Fall nicht als sicherer Beweis einer primären Vaginitis gonorrhoica verwerthet werden.

Im Folgenden soll dagegen ein an der hiesigen Klinik beobachteter Fall von primärer gonorrhoischer Vaginitis der Erwachsenen, welcher jeden Zweifel ausschliesst und genau verfolgt wurde, mitgetheilt werden.

Der Fall betraf:

Die Patientin A. S., ein 20jähriges Dienstmädchen. Bei ihrer Aufnahme am 30. 10. 1897 gab sie an, noch nicht menstruirt und früher nie geschlechtlich krank gewesen zu sein, insbesondere liessen sich keinerlei Anhaltspunkte für frühere Gonorrhoe ermitteln. Seit 3 Tagen fühlte sie Stechen und Hitze im Unterleibe. Infection wurde zugegeben und zwar mit Bestimmtheit nach Coitus vor 8 Tagen.

Die körperliche Untersuchung der sonst gut entwickelten, etwas chlorotischen Person im Allgemeinen liess bis auf mässige Schwellung und Empfindlichkeit der Leistendrüsen nichts objectiv Auffälliges entdecken.

Die Genitalbesichtigung stellte an Vulva und Introitus vaginae bis auf Hyperaemie der Carunkeln keine krankhaften Veränderungen fest. Die Urethra zeigte vollkommen normale Verhältnisse. Mit der Platinöse entnommene Ausstriche enthielten nichts als abgekratzte Epithelien. Die Umgebung der kaum mit freiem Auge sichtbaren Ausführungsgänge der Bartholinischen Drüsen frei von jeder Verfärbung; sie entleerten auf Druck eine Spur klaren Secretes, das sich mikroskopisch frei von Eiterzellen und Keimen erwies.

Dagegen fand sich eine intensive Entzündung der Vaginalschleimhaut, besonders im Scheidengewölbe vor. Die Schleimhaut hochroth geschwollen, stellenweise oberflächlich erodirt, secernirte dicken rahmigen Eiter. Wie sich später nach Ablauf der ersten entzündlichen Erscheinungen, wo jede Berührung der Schleimhaut für die Patientin sehr schmerzhaft war, genau feststellen liess, endete die Vagina in einen ziemlich geräumigen Blindsack bez. in ein sackförmiges Scheidengewölbe ohne die geringste Andeutung sowohl einer Portio als eines Orificium cervicis. Von einem Uterus oder von Adnexen war nichts zu palpiren. Rectalschleimhaut normal.

[1]) cf. Wertheim: Zur Frage von der Recidive und der Uebertragbarkeit der Gonorrhoe. Wiener Klin. Wochenschrift 1894 No. 24.

In Deckglaspräparaten von Vaginaleiter sah man das Gesichtsfeld von Eiterzellen erfüllt, von denen ein stattlicher Bruchtheil Gonokokken in typischer Weise enthielt. Die Kokken in erheblicher Zahl um die Kerne der Zellen herum gruppirt, liessen im Einzelnen sehr schöne Semmel- bez. Nierenform erkennen: die Hilen der Nieren einander zugekehrt. Nach den üblichen Färbmethoden, Löffler etc., gut färbbar, entfärbten sie prompt nach Gram und nahmen Nachfärbung mit Saffranin bez. Fuchsin deutlich an, während gleichzeitig zur Controlle mitgefärbte Präparate von gewöhnlichem Abscesseiter Kokkenhaufen tiefblauer Färbung aufwiesen.

Die ersten 14 Tage hielt sich die Entzündung auf ihrer Höhe. Viel Secret, massenhaft Gonokokken. Am 13. 12. wurde ein Stück Vaginalschleimhaut aus der vorderen Wand des Scheidengewölbes zum Zwecke späterer histologischer Untersuchung excidirt. Urethra und Bartholinische Drüsen frei von Entzündungserscheinungen und frei von Gonokokken.

In der 3. Woche waren die Gonokokken im Vaginalsecret noch immer zahlreich. Die Urethra zeigte bisher genau dasselbe Verhalten wie bei der ersten Untersuchung. Am 21. 11. fiel die Urethra durch ihr stark geröthetes Orificium auf. Bei Druck auf den Harnröhrenwulst entleerte sich sofort ein wenig dicker, leicht gelblicher Eiter. Die Untersuchung desselben ergab ausserordentlich zahlreiche in Form und Färbung typische Gonokokken.

An der Vaginalschleimhaut nahmen in der 4. Woche die entzündlichen Erscheinungen erheblich ab, in gleichem Maasse die Menge der Gonokokken. In der 5. Woche wurde der Nachweis der Gonokokken bereits schwierig, gleichzeitig traten im Secret grambeständige Kokken und Stäbchen auf. Am Ende der 5. Woche waren die Gonokokken nicht mehr nachzuweisen, dagegen war die Entstehung eines deutlich granulirten Aussehens der Schleimhaut zu beobachten.

Die Urethritis der Patientin blieb während der folgenden Zeit dauernd acut. Noch am Tage des Abganges war die Umgebung der Harnröhrenmündung hochroth, das ausdrückbare noch eitrige Secret führte zahlreiche Gonokokkenerfüllte Leucocyten.

Die Bartholini'schen Drüsen zeigten trotz eingehender Prüfung während der ganzen Dauer der Krankenbeobachtung vollkommen normale Verhältnisse.

Von Herrn Prof. Sänger, welcher so freundlich war, die Kranke am 4. 12. zu untersuchen, erhielten wir folgenden Befund:

A. S., 20 Jahre, Dienstmädchen, noch nie menstruirt, klagt zeitweise über Schmerzen in der rechten Seite des Unterleibes. Dieselben sind nicht periodisch, noch heftig. Ueber die körperliche Untersuchung: Kräftig gebautes, etwas anämisches Mädchen. Die äusseren Genitalien, Clitoris etc. gut entwickelt. Labien und Nymphen fettarm. Vagina ziemlich weit, ebenso Fornix, Schleimhaut mit zahlreichen Granulis besetzt. Keine Portio vag. uteri vorhanden. Scheide blindendigend. In Höhe derselben ist per rectum ein bogenförmiger Strang zu tasten. Die Diagnose lautete: Aplasia uteri (tubarum?, ovariorum?), Bogenrudimente der Müller'schen Fäden, Amenorrhoea absoluta. Vaginitis gonorrhoica.

Es war also im vorliegenden Krankheitsfalle eine ausgesprochene entzündliche Vaginitis zu constatiren, in deren Secret sich wochenlang in typischer Weise der Gonococcus Neisser vorfand. Dass derselbe thatsächlich das ätiologische Moment dieser Vaginitis bildete, liess sich durch die Untersuchung der am 13. 11. excidirten Schleimhautstückchen mit voller Sicherheit nachweisen.

Schnittpräparate, die von diesen Schleimhautstückchen angefertigt wurden, boten folgendes Bild: Man sieht die oberflächlichen Epithelien gequollen, theilweise locker aufsitzend, mit zahlreichen Leucocythen durchsetzt, von einem dichten Belage aus

Leucocyten, Eiterkörperchen und Schleim bestehend, bedeckt. In den Auflagerungen intra- wie extra-cellulär zahlreiche Gonokokken. Die Epithelschicht im Ganzen etwas verbreitert, theilweise die Zeichen leichten Oedems zeigend. Zwischen den Stachelzellen zahlreiche Gonokokken. In dem Bindegewebe erweiterte Lymphwege und zerstreute Anhäufungen von Leucocyten, namentlich um Gefässe.

An einer Stelle mehrerer Schnitte findet sich ein kleiner im Bindegewebe sitzender Abscess, dessen Leucocyten zahlreiche Gonokokken enthalten, die sich leicht namentlich mit Methylenblau färben, nach Gram aber keine Tinction annehmen.

Nebenbei sei hier erwähnt, dass die früher oft hervorgehobene Schwierigkeit der Gonokokkenfärbung im Schnittpräparate durch Verwendung von Thioninlösungen wesentlich vermindert erscheint. Thionin färbt neben den Kernen auch die Gonococcen ganz distinct, so dass man schon durch die Form der Kokken und ihre Lagerung im Zellprotoplasma auf Gonokokken schliessen kann. Besonders klare Präparate erhielten wir, wenn die Schnitte vor der Färbung kurze Zeit in verdünnte Essigsäure gebracht wurden.

Unser Fall zeigte also unzweifelhaft eine gonorrhoische Vaginitis bei angeborenem, wohl vollständigem Mangel der inneren Genitalien.

Wie wir gesehen haben, war noch zur Zeit der Aufnahme der Kranken in das Spital an der Urethra, der Vulva und den Bartholini'schen Drüsen und im Rectum nicht die Spur einer krankhaften Veränderung vorhanden und konnten durch wiederholte Untersuchungen an diesen Organen niemals Gonococcen, ja nicht einmal Eiterkörperchen, entdeckt werden, während bereits eine acute gonorrhoische Vaginitis bestand.

Es ist aber nach den mitgetheilten Umständen auch klar, dass in diesem Falle die Vaginalschleimhaut primär und allein mit Gonococcus Neisser inficirt worden ist. Diese Vaginitis gonorrhoica ist mit allen Erscheinungen einer acuten Entzündung während 3 wöchentlicher Beobachtung an der Klinik die einzige Localisation der Gonorrhoe geblieben, und erst in der 4. Woche war eine Urethritis mit acuten Symptomen entstanden — also offenbar durch Infection von der Vagina aus.

Der Mangel aller Erscheinungen an der Urethra, Vulva und den Drüsen bei der Aufnahme, sowie das Fehlen von chronischen Veränderungen der Vaginalschleimhaut selbst lassen in Uebereinstimmung mit den anamnestischen Angaben, auch jede frühere gonorrhoische Erkrankung ausschliessen.

Die bereits von früheren Autoren für möglich gehaltene primäre Vaginitis gonorrhoica existirt also und unser Fall giebt dafür einen einwandsfreien Beleg.

Die Darstellung, nach welcher die gonorrhoische Vaginitis secundär im Anschluss an eine Cervix- oder Urethra-Blennorrhoe

zu Stande komme[1]), mag in der Mehrzahl der Fälle richtig sein, indessen zeigt unsere Beobachtung, dass die gonorrhoische Infection auch den umgekehrten Weg einzuschlagen vermag, indem es zuerst zu einer gonorrhoischen Vaginitis kommt.

Seinem verehrten Chef, Herrn Prof. Riehl, dankt der Verfasser für die in reichem Masse gütigst gewährte Unterstützung sowie für die Ueberlassung dieses seltenen Falles.

VII.

Aus der Privatfrauenklinik von Prof. Sippel.

Zwei Fälle von Amputatio Uteri gravidi myomatosi supravaginalis

mitgeteilt von

Dr. ERNST PETERSEN,

Frauenarzt, Frankfurt a. M.

Der Umstand, dass in dem Veit'schen „Handbuch der Gynäkologie" aus den Jahren 1885—1896 unter Anführung jedes einzelnen, nur 45 Fälle von supravaginaler Amputation des schwangeren, myomatösen Uterus, davon 8 mit tödtlichem Ausgang genannt sind, veranlasst mich zur Mittheilung von zwei derartigen von Prof. Sippel operirten, günstig verlaufenen Fällen, von denen der erstere dem Journal unter mündlicher Ergänzung des Operateurs entnommen ist, während Operation und Nachbehandlung des zweiten aus eigener Anschauung geschildert sind.

Fall. I. Frau M., 43 Jahre alt, kam am 26. August 1893 zur Behandlung. Die Frau hat einmal vor 20 Jahren Zwillinge geboren, seitdem Menses regelmässig, vierwöchentlich, nicht sehr stark. Letzte Menses im Mai, ungewöhnlich stark Seit Winter 1892 wird über Schmerzen im Leib geklagt. Pat. ist in letzter Zeit in Folge einer Reihe von schweren ileusartigen Anfällen sehr heruntergekommen und hochgradig abgemagert. Sie muss in die Klinik getragen werden. Völlige Appetitlosigkeit und fortwährende Neigung zum Erbrechen.

Der bereits bei der ersten Untersuchung notirte Verdacht auf Schwangerschaft verstärkt sich bei der am 29. August vorgenommenen Untersuchung in Narkose Es wird ein kleinkindskopfgrosses, breitbasig vom Fundus des stark vergrösserten, wahrscheinlich graviden Uterus entspringendes Myom dignosticirt. Das Myom lässt sich frei in der Bauchhöhle bewegen, der Uterus folgt den Bewegungen des Tumors. Die Schmerzen und ileusartigen Anfälle sind entschieden auf die excessive Beweglichkeit des Myoms zurückzuführen. Binde war erfolglos angewendet worden.

Am 1. September 1893 Laparatomie in Narkose (Chloroform, später Billroth'sche Mischung). Es zeigt sich, dass der Tumor, ein etwa zweifaustgrosses Myom mit breitem, grosse Gefässe enthaltendem Stiel vom Fundus des schwangeren Uterus ausgeht. Der Uterus selbst ist mit viel-

[1]) Bumm: Archiv f. Gynäkologie. XXIII. p. 341.

fachen kleinen Myomknollen durchsetzt. Supravaginale Amputatio uteri, mit extraperitonealer Versorgung des Stumpfes.

Glatte Heilung, die freilich durch eine Thrombose der linken Cruralvene und eine durch die ungünstige Lagerung auf einem alten scharfkantigen Operationstisch verursachte traumatische, linksseitige Radialislähmung in die Länge gezogen wurde. Pat. verlässt am 22. Oktober das Bett und wird am 2. November nach Hause entlassen. Die Wunde ist vollständig geschlossen; Radialislähmung durch galvanische und faradische Behandlung fast gehoben, das linke Bein schwillt Abends noch etwas an; von Seiten des Unterleibs keine Beschwerden mehr.

Bei der Wiedervorstellung am 28. März 1894 am Bauche eine kurze Narbe, die Portio als ganz kleines Knöpfchen zu fühlen.

Später bildete sich allmählich eine kleine Bauchhernie im unteren Theil der Wunde. Operation der Hernie am 20. März 1895. Am 26. August 1896 wurde das gute Resultat der Bruchoperation als andauernd festgestellt. Pat. ist bei vollständigem Wohlbefinden.

In diesem Fall war die Indikation zur Entfernung des Myoms per laparatomiam eine vitale, da gehäufte ileusartige Anfälle durch den in der Abdominalhöhle herumfallenden Tumor herbeigeführt wurden. Die Diagnose auf Schwangerschaft war mit hoher Wahrscheinlichkeit gestellt. Eine Abtragung des gestielten Myoms erschien wegen Grösse der im Stiel enthaltenen Gefässe gefährlich, abgesehen davon, dass es bei dem elenden Zustand der Frau nicht zulässig erschien, sie den Gefahren eines eventuell nachfolgenden Aborts auszusetzen. Die Durchsetzung des Uterus mit Myomkeimen war in letzter Linie für die Radikaloperation entscheidend. Die Amputatio supravaginalis mit extraperitonealer Stielbehandlung wurde bei schwangerem Uterus, zumal bei der im Jahre 1893 noch nicht sehr entwickelten Technik der Totalexstirpation als die ungefährlichere gewählt.

Fall II. Frau B., 29 Jahre, zuerst vorgestellt den 25. Juli 1898. Pat. ist seit Anfang Mai verheiratet. Menses früher regelmässig, nicht auffallend stark, zuletzt dagewesen den 9. April 1898, cessirten also gleich nach der Verheiratung. Die Brüste sollen seit Ausbleiben der Menses stärker geworden sein, sonst keinerlei subjective Schwangerschaftszeichen. Seit 14 Tagen wird über starke krampfartig auftretende, in das rechte Bein ausstrahlende Schmerzen in der rechten Seite des Unterleibs geklagt; ähnliche Schmerzen geringeren Grades sollen früher bei der Periode aufgetreten sein.

Befund: Im Unterleib in der Mitte liegend ein links einen Querfinger über den Nabel, rechts etwas weniger hoch reichender, aus drei Abteilungen von verschiedener Consistenz bestehender, nirgends druckempfindlicher Tumor. Die eine grössere Abteilung links oben nach vorn zu liegend hat die Consistenz einer Cyste, die andere Abteilung rechts, mehr zurückliegend und kleiner als die erste, hat ebenso wie die zwischen und unter beiden liegende dritte eine feste Consistenz. Die Tumoren sind nicht gegen einander abzugrenzen, nur durch Furchen getrennt.

In der mässig weiten Scheide wird das vordere Scheidengewölbe und die vordere Scheidenwand durch einen harten, etwas mehr rechts liegenden Tumor von der Grösse eines kleinen Kindskopfes bis dicht hinter den Introitus herabgedrängt. Der Tumor erweist sich als Fortsetzung der mittleren der drei von Aussen gefühlten Abteilungen. Die Portio mit dem grübchenförmigen Muttermund ist nach hinten und oben gedrängt. Die Blase liegt rechts unter dem Tumor. Die Cervix lässt sich bimanuell ungefähr 2 cm weit nach rechts hinten oben verfolgen. Vagina leicht venös verfärbt. Die Brüste enthalten Colostrum.

Diagnose: Schwangerschaft des myomatösen Uterus, wobei die links vorn liegende Abteilung als schwangerer Uterus angesprochen wird.

Pat. wird zunächst nach Hause entlassen, mit der Weisung, sich in 14 Tagen wieder vorzustellen; es soll versucht werden, das Ende der Schwangerschaft abzuwarten. Statt dessen muss sie bereits am 4. August in die Klinik aufgenommen werden, weil ihr Zustand sich ausserordentlich verschlimmert hat. Die Tumoren verursachen sehr heftige Schmerzen; Patientin macht einen sehr elenden Eindruck.

Den 6. August 1898 Operation: Aethernarkose, Bauchschnitt. Der Tumor verhält sich genau wie diagnosticirt. Ausserdem findet sich noch ein drittes grosses von der hinteren Uteruswand ausgehendes Myom. Der schwangere Uterus selbst ist von zahlreichen Myomkeimen resp. -knollen durchsetzt. Die Ligamenta lata werden beiderseits nach doppelter Unterbindung durchtrennt, dann das praecervikale Myom nach querer Spaltung des Peritonealüberzuges aus dem Beckenbindegewebe enucleirt. Nachdem so eine Stielbildung ermöglicht war, wird nach Anlegen der elastischen Ligatur die supravaginale Amputation ausgeführt. Extraperitoneale Stielbehandlnng wie bei Fall I.

Völlig reactionsloser Verlauf. Die Temperatur erreicht einmal am 8. Tage 37,7 sonst stets zwischen 36,4—37,4. Der ziemlich dicke Stumpf löst sich langsam, so dass er erst am 3. Septbr. (4 Wochen post operationem(abgehoben werden kann. Der in der Tiefe verschwindende Stiel hinterlässt einen ziemlich tiefen Trichter. Erstes Aufstehen den 10 September. Bei der am 17. September erfolgten Entlassung ist an Stelle des Stiels eine gut granulirende, in der Tiefe geschlossene, wenige cm grosse Bauchnarbe vorhanden. Pat. bei vorzüglichem Wohlbefinden, ohne Beschwerden und bei bedeutend besserem Aussehen und Ernährungszustand als vor der Operation.

Auch in diesem Fall war der Grund zum Eingriff eine Indicatio vitalis, diesmal jedoch ausgelöst durch Einklemmungserscheinungen des Tumors im kleinen Becken. Vor dem Manifestwerden dieser Erscheinungen war, wie schon gesagt, bei der sicher diagnosticirten Schwangerschaft ruhiges Abwarten beabsichtigt, um am Ende derselben eventuell durch Kaiserschnitt ein lebendes Kind zu erhalten, woran sich wahrscheinlich abdominelle Totalexstirpation hätte anschliessen müssen. Es wurde die supravaginale Amputation mit extraperitonealer Stielbehandlung gewählt, weil einerseits der Uterus ausser den diagnosticirten Myomen sehr zahlreiche mehr oder minder grosse Myomkeime resp. -knollen aufwies und deshalb von Enucleation keine Rede seine konnte und weil andererseits die schlecht vertragene Narkose eine rasche Beendigung der Operation nöthig machte.

Wäre es nicht so sehr auf Abkürzung der Operationszeit angekommen, so hätten wir die Totalexstirpation, die wir unter den Radikaloperationen bei Myom principiell als die vollkommenste Operationsweise bevorzugen, ausgeführt

Die Eigenart unseres Materials hat uns jedoch schon vielfach in die Lage gebracht, auf die Totalexstirpation verzichten zu müssen. Gründe lokaler Art lassen die Frauen mit Myomen fast stets erst in sehr vorgeschrittenen Stadium, mit geschwächter Herzkraft in unsere klinische Behandlung treten. Dass aber unter solchen Umständen grade durch die supravaginale Amputation mit extraperitonealer Stielbehandlung gute Resultate erzielt werden können, beweist eine Serie von mehr als 20 in der Sippel'schen Klinik nach dieser Methode behandelten Fällen, die nicht nur alle mit Heilung endigten, sondern auch ohne jede Störung verliefen.

Der entfernte Uterus des 2. Falles ist ein selten schönes Präparat. Er erregte durch sein eigenartiges Verhalten nach der Abtragung unser besonderes Interesse. Während nämlich im Augenblick der Absetzung: die noch in der Cervix erfolgte, vom Ei nichts sichtbar war, da ungefähr 1 cm Cervikalkanal erhalten war, öffnete sich der Cervixrest noch in der Hand des Operateurs. Es entstand unter sichtbarer Retraction der Cervicalwand eine ca. 10pfennigstückgrosse Oeffnung, aus der sich die Eihäute hervordrängten. Diese Erweiterung verstärkte sich an dem ausgeschnittenen Organ während der Zeit, die auf Versorgung des Stumpfes und Schluss der Bauchwunde verwendet wurde, so sehr, dass bei Besichtigung des Präparates nach vollendeter Operation die Cervicalöffnung reichlich 5markstückgross war, während die Eihäute sich wie ein Gänseei, das zur halben Höhe im Eibecher steckt, als Fruchtblase aus ihm hervorwölbten.

Das Präparat wurde am 19. September 1898 von Prof. Sippel im Aerztlichen Verein Frankfurt a. M vorgezeigt.

Es hat jetzt folgendes Aussehen: Beinahe mannskopfgrosser Tumor, von vorn gesehen aus 2 Hauptabteilungen bestehend, einer linken grösseren, durch den Abgang der Tuben als eigentlicher Uterus gekennzeichnet, von 16 mehr minder grossen Myomknötchen und -knollen durchsetzt, und einer kleineren rechten, die durch ein massives Myom gebildet ist Die Substanz des eigentlichen Corpus setzt sich nach unten vorn in ein sich schräg von links nach rechts erstreckendes, also praecervical gelegenes, dem erstgenannten an Grösse etwa gleiches Myom fort. Dieses ist in seinem unteren Theil von Peritoneum entblösst und durch die Schnittfläche unten begrenzt. An der hinteren Fläche springt, etwa von der Mitte des Fundus ausgehend, ein weiteres fast kleinkindskopfgrosses Myom vor. Die untere Fläche bildet die Schnittfläche des praecervicalen Myoms: hinter dieser, etwas nach rechts verschoben und in einer etwas höheren Ebene der rundlich ovale, nach Oeffnung der Eihäute an dem in Formol gehärteten Präparat, noch reichlich thalergrosse innere Muttermund. Durch die Oeffnung der Eihäute sieht man in die sich schräg nach links in die Höhe erstreckende Uterushöhle und erblickt in dieser den mit den Füssen nach unten liegenden Foetus.

Herr Prof. Sippel knüpfte an die Vorzeigung des Präparats die Bemerkung, dass die eigenthümlich expulsive Wirkung des abgeschnittenen Uterus auf seinen Inhalt vielleicht geeignet sei, ein neues Licht auf den bisher noch ziemlich unaufgeklärten Vorgang der nachträglichen Ausstossung von Früchten unentbunden verstorbener Mütter zu werfen.

Man nahm bekanntlich bisher[1]) an, dass dieses Factum sich abspiele durch den Druck der Fäulnissgase, die sich in der Abdominalhöhle entwickelten. Der von uns beobachtete Vorgang dürfte vermuten lassen, dass hierbei auch noch andere Kräfte wirksam sind, dass auch bei den Leichengeburten der Uterus selbst eine gewisse expulsive Kraft entfaltet, die wahrscheinlich darauf zurückzuführen ist, dass die bei quergestreiften Muskeln meist erst später als „Leichenstarre" auftretende Verkürzung in den glatten Muskelfasern des Uterus frühzeitiger in Erscheinung tritt. Es würde dies ein Analogon sein zu dem häufig beobachteten Abgang von Koth, Urin etc. kurz vor oder im Moment des Todes, Vorgänge die auch wohl kaum durch die Erschlaffung der entsprechenden Sphincteren allein erklärt werden können, sondern ebenfalls auf tonische Contraction glatter Muskelfasern zurückgeführt werden müssen.[2])

---

[1]) Schroeder, Lehrbuch d. Geburtshülfe. 7. Auflage. pag. 473.

[2]) Nach Niederschrift dieses finde ich im Centralblatt für Gynaecologie No. 28 ein Referat über eine Veröffentlichung von Bleich (Tschirnau). „Ueber Sarggeburt und Mittheilung eines neuen Falles" aus der Vierteljahrsschrift für gerichtliche Medicin. 1897. Heft 4, in welcher der Verfasser sich in ähnlichem Sinne ausspricht, indem er zum Zustandekommen einer Sarggeburt neben praemortalen Uteruscontractionen — Wehen — auch postmortale Kräfte — Fäulnissgase und tonische Uteruscontractionen — als nothwendig annimmt.

VIII.

Venus cruenta violans interdum occidens.

Ein Beitrag zur Lehre von den Verletzungen der weiblichen Sexualorgane sub coitu.

(mit Kasuistik von 157 Beobachtungen)

von

FRANZ NEUGEBAUER

(Vorstand der gynaekologischen Klinik des Evangelischen Hospitals in Warschau.)

Herr Dr. Bezdjetnow beschreibt in No. 11 der russischen Zeitschrift „Wracz“ des laufenden Jahres als grosse Seltenheit eine partielle Zerreissung des weiblichen Dammes durch das männliche Glied und führt dabei an, er kenne nur eine einzige analoge Beobachtung aus der Litteratur, während Verletzungen der Scheide, ja sogar Zerreissungen ihres hinteren Gewölbes sub coitu mehrfach verzeichnet seien.

Zu Herrn Dr. Bezdjetnow kam eine 19jährige, seit drei Wochen verheiratete, normal configurierte junge Dame und klagte über Brennen in der Scheide und Harnröhre. B. fand einen frischen Tripper und bemerkte bei der Untersuchung, dass die Jungfernhaut trotz des ausgeübten Beischlafes nicht eingerissen war. Hymen crassus integer., dessen Oeffnung den kleinen Finger, wenn auch mit gewisser Schwierigheit, einlässt. In fossa naviculari, dicht unterhalb des Hymenalansatzes, findet sich eine Wunde, welche genau wie ein weicher Schanker aussieht. Diese Wunde erscheint 1 cm breit und soll in der Hochzeitsnacht entstanden sein. Die Patientin will während der conjugalen Thätigkeit ihres Gatten grosse Schmerzen ausgestanden haben. Der Beischlaf ist infolgedessen bis jetzt noch nicht wiederholt worden. Bei näherer Untersuchung zeigte sich, dass jene Wunde kein Ulcus molle war, sondern vielmehr die äussere Oeffnung eines traumatischen Kanales, welcher von der fossa navicularis aus in das Scheidenlumen führte, und zwar mündete dieser sub primo coitu in gewaltsamer Weise erzeugte Kanal in die Scheide etwas oberhalb des Introitus vaginae. Diese Wunde resp. vulvo-vaginale Fistel lag rechtsseits von der Mittellinie. Das Membrum des Gatten hatte also, statt den normalen Weg zu gehen: per foramen hymenaicum, den Boden der Fossa navicularis durchbohrt, dann das paravaginale Zellgewebe mit Ablösung der Scheidenschleimhaut im untersten Teile der hinteren Scheidenwand und Durchbohrung der letzteren etwas oberhalb des Scheideneinganges. Der neu entstandene Kanal war so weit, dass er bequem den Zeigefinger passieren liess. Bei Auseinanderziehung der Wund-

ränder zeigte es sich, dass die Wunde 5 cm lang und 1 cm breit war. Sowohl der Untersuchungsbefund als auch die Anamnese klären den Hergang der Verletzung genügend auf, nur verstehe ich nicht, weshalb der Verfasser hier von einer partiellen Zerreissung des Dammes spricht, der sich doch ganz intakt erwies. Die Verletzung gehörte ja nur der eigentlichen Vulva und vagina an und lag oberhalb des frenulum labiorum. Hier mag wohl nur ein Lapsus calami vorliegen.

Die vorstehende russische Beobachtung interessierte mich umsomehr, als ich gerade unlängst einen ähnlichen Fall in der Praxis erlebte. Es sei mir nun gestattet, diese eigene Beobachtung, sowie einige frühere eigene Beobachtungen zunächst kurz zu beschreiben, sodann will ich die Kasuistik der bisherigen Litteratur, soweit mir dieselbe bekannt ist, kurz zusammenstellen, um zum Schluss durch Rubrizierung der einzelnen Fälle ein klinisches Gesamtbild von den Verletzungen der weiblichen Genitalien sub coitu zu liefern. Diese Frage ist ebenso wichtig für den Kliniker als für den Gerichtsarzt. Wie die Lehrbücher der gerichtlichen Medicin beweisen, verhielten sich die meisten Gerichtsärzte sehr skeptisch gegenüber der Anschauung, dass die blosse stumpfe Gewalt des penis Verletzungen, wie die obenerwähnte, herbeizuführen imstande sei, und wurde angenommen, dass diese Verletzungen meist anderen Ursprunges seien, entstanden durch gewaltsame Einführung des Fingers, der Hand, von Fremdkörpern, Instrumenten etc. Die frühere Skepsis der Fachleute hat heute schon einer anderen Anschauung Platz gemacht, wenngleich eine Reihe von Beobachtungen vorliegt, wo die Aetiologie der Verletzung zweifelhaft bleibt. Immerhin aber ist es heute durch die betreffende Kasuistik festgestellt, dass der blosse impetus des penis genügt, um weitgreifende Gewebstrennungen, Zerreissungen etc. herbeizuführen. Der gynäkologische Fachmann ist mit den Coitusverletzungen wohl vertraut und kennt eine kleine Reihe, die von jedem Autor, der hierüber geschrieben hat, zitiert wird. Man sollte meinen, mit der Reihe der gewöhnlich zitierten Fälle sei das kasuistische Material erschöpft, — nun, ich wollte der Sache einmal auf den Grund gehen — und fand denn in der That das überraschende Ergebnis, dass diese Verletzungen viel häufiger sind als die Lehrbücher und selbst Spezialaufsätze angeben. Es mag genügen, wenn es mir gelungen ist, 22 Todesfälle infolge von Coitusverletzungen aus der Litteratur zusammenzustellen. Im Folgenden habe ich im Ganzen 150 Beobachtungen zusammengestellt — die Zahl würde ganz beträchtlich wachsen, wenn auch nur die grössere Hälfte derartiger Verletzungen beschrieben würde. Leider muss ich mich bezüglich vieler Fälle mit Referaten begnügen, sodass der Bericht hier und da lückenhaft ausfällt — nun, das ist einmal nicht anders, denn wo sollte der einzelne Autor eine Bibliothek finden, welche alle Journale der Welt enthält?

Es seien nun zunächst meine eigenen 7 Beobachtungen vorausgeschickt:

No. 1 (No. 93 der gesammten Kasuistik, die alphabetisch nach den Namen der Autoren geordnet ist): Am 29. Dezember 1897 wurde ich gegen 2 Uhr mittags von Herrn Kollegen Goldberg zu einer Kranken in die Stadt gerufen, die eine starke Blutung hatte nach der Hochzeitsnacht. Ich fand eine anämische, rachitische 16jährige junge Frau von infantilem Aussehen und Hypoplasie der Geschlechtsorgane. Die Patientin war bewusst, machte jedoch einen sehr erschöpften Eindruck, sprach mit leiser wimmernder Stimme. Der Puls war klein und frequent, die Extremitäten kühl, kalter Schweiss perlte von der Stirn und Nase. Nach dem üblichen Hochzeitmahl am Abend hatte sich das neuvermählte Paar zurückgezogen. Nachts gegen 3 Uhr haben zwei Beischlafsversuche stattgefunden, von denen der zweite für die junge Frau sehr schmerzhaft gewesen sein soll. Zugleich begann sie sehr stark zu bluten. Man machte allerhand kalte Umschläge etc. und wartete; erst nach beinahe 12 Stunden wurde, da die Blutung nicht aufhörte, ein Arzt geholt, welcher mich holen liess. Das Hemd, die Bettwäsche waren von Blut durchtränkt, die unteren Extremitäten, Nates und die Gegend der Vulva mit Blutgerinnseln beschmiert. Das Blut war mit den Schamhaaren verbacken, und konnte man auf den ersten Blick gar nicht beurteilen, was hier passiert war. Die Gegend der rechten grossen Schamlippe war in einen faustgrossen Tumor verwandelt, der eine blaurothe Oberfläche aufwies. Nachdem ich die gesammte Schamgegend gründlich gesäubert hatte, bemerkte ich eine Zerreissung an der inneren Fläche der rechten grossen Schamlippe, aus der das Blut unaufhörlich sickerte. Ich legte einen Notverband an und verlangte die sofortige Ueberführung der Patientin in meine nahe gelegene Hospitalklinik. Nach einer halben Stunde wurde auch die Kranke gebracht. Die gesammte linke Hälfte der Vulva war unbeschädigt, der Hymen vollständig intakt und unverletzt geblieben. Die rechte grosse Schamlippe war in einen faustgrossen festweichen, ja beinahe fluktuierenden Tumor verwandelt. Es handelte sich um ein Hämatoma labii pudendi majoris dextri originis traumaticae. Dicht unterhalb des unteren Endes der rechten kleinen Schamlippe fand sich eine ungefähr 4 cm hohe Risswunde der grossen Schamlefze. Die kleine Schamlippe war hochgradig oedematös und blaurot verfärbt, wie es nach Quetschungen der Fall zu sein pflegt. Aus der genannten Wunde sickerte fortwährend Blut. Ich ging zunächst mit einem Finger in die Wunde ein und entleerte eine ganze Menge von Blutgerinnseln aus dem Inneren der grossen Schamlippe. Dabei entdeckte ich einen zweiten Wundkanal, der aus der gleichen Wunde in die Tiefe ging und zwar lateralwärts von der rechtsseitigen Scheidewand in das rechtsseitige paravaginale Gewebe. Dieser zweite Wundkanal war oben blind geschlossen, stellte also eine „fausse route“ in das paravaginale Gewebe dar. Ich war der Ansicht, dass eine sorgfältige Tamponade genügen werde, um die Blutung, welche parenchymatös zu sein schien, zum Stehen zu bringen,

gab nach vollzogener Tamponade der barmherzigen Schwester die Anweisung, die Kranke speziell zu überwachen und wurde um 7 Uhr abends zitiert, „weil es durch die Tampons blute". Es blieb mir nichts Anderes übrig, als unter Chloroformnarkose die gesammte rechte grosse Schamlippe zu spalten, um die blutenden Stellen aufzusuchen und durch Unterbindungen und Umstechungen der Blutung endlich Halt zu gebieten. Die Kranke verblieb im Spital, forderte jedoch schon nach drei Tagen ihre Entlassung, indem sie bat, man möchte die Nachbehandlung in ihrer Wohnung übernehmen. Zu meinem nicht geringen Erstaunen gab es 3 Tage später, also 6 Tage nach der Aufnahme in das Spital abermals eine neue Blutung, welche durch einen meiner Assistenten auf dem Wege der sogenannten Columnisation gestillt wurde. Ich vermute, dass diese neue Blutung zu Hause ätiologisch mit der Heimkehr in das Haus des Gatten im Zusammenhange steht; beweisen kann ich dies jedoch nicht, da man nicht immer die Wahrheit erfährt, so wichtig sie auch für uns Aerzte sei. Hinterher erfuhr ich von Angehörigen der Patienten, dass sie wahrscheinlich an Hämophilie leide, denn schon einmal habe man mit grosser Mühe nur eine hartnäckige Blutung nach Ausreissen eines Zahnes zum Stehen gebracht, und sei damals der Zustand der Patientin sehr gefahrdrohend gewesen. Im gegebenen Falle hatte also der penis, statt den normalen Weg zu gehen, der, wenn auch mit Schwierigkeiten accessibel war, eine doppelte „fausse route" eingeschlagen nach Einreissung der rechten grossen Schamlefze an deren Innenfläche. Der eine neugeschaffene Kanal drang in das Gewebe der grossen Schamlefze ein, der zweite in das rechtsseitige paravaginale Gewebe. Die Enge der Schamspalte angesichts des noch kindlichen Entwickelungszustandes der so jungen Gattin einerseits, konnte eine Prädisposition abgegeben haben, andererseits mag aber eine instinctive Furcht der Gattin eine Rolle gespielt haben, indem sie, dem Impetus des Gatten ausweichend, sich seitlich zurückzog nach links hin, — der impetus des penis musste daher naturgemäss auf die den Scheideneingang auf der rechten Seite begrenzenden Weichteile treffen. Nur so kann ich es mir erklären, dass die Läsionen sich nur rechterseits finden. Uebrigens wird mir jeder Fachgenosse, welcher die betreffende Frage kennt, darin beistimmen, dass wir in der überwiegenden Mehrzahl der Fälle von Weichteilläsionen sub coitu die rechte Seite der Frau betroffen finden. Es fiel mir, als ich die Beobachtung von Dr. Bezdjetnow las, sofort auf, dass die Läsion nur rechterseits ihren Sitz hatte, wie in meinem Falle, und glaube ich Recht zu haben, wenn ich vermute, dass sub coitu das passive Individuum, falls es aus irgend welchem Grunde ausweichen will, sich stets nach seiner linken Seite zurückzieht resp. verschiebt. Im gegebenen Falle mag ausser dem sehr jugendlichen Alter der Neuvermählten, der Enge der Schamspalte und allgemeinen Hypoplasie der Geschlechtsorgane, der Angst etc., auch ein nimius impetus des Gatten eine Rolle gespielt haben, der um

jeden Preis seine Pflicht erfüllen zu müssen geglaubt haben mochte.

No. 2 (No. 94): Im Jahre 1887 berief mich der verstorbene Professor Lambl in seine Klinik im Warschauer Hospital zum Heiligen Geist zu einer Patientin, bei der er eine doppelte Scheide vermutete. Man konnte allerdings vielleicht bei der digitalen Untersuchung auf eine solche Vermutung kommen. De facto fand ich aber einen ganz anderen Befund. Es war infolge einer Defloration der etwa 17jährigen Patientin von dem männlichen Gliede eine „fausse route" gebahnt worden im paravaginalen Gewebe, obwohl auch der Hymen eingerissen war. Es handelte sich um eine Art „dédoublement" des septum rectovaginale nach Einreissen der hinteren Vaginalwand. Der Finger drang in den neugeschaffenen Wundkanal beinahe 8 Centimeter tief ein. Genauere Details vermag ich nicht anzugeben, da die Kranke nicht in meiner Klinik lag. Die Wunde heilte bei antiseptischen Ausspülungen auf dem Wege der Granulation.

No. 3 (No. 95): Am 29. November 1896 demonstrierte ich in der Warschauer Aerztlichen Gesellschaft ein 10jähriges Mädchen, an dem vor einigen Wochen eine Stupration vollzogen war. Infolge dieser Stupration war eine fistula recto-vulvaris entstanden mit Durchreissung des frenulum labiorum, Zerreissung des Dammes, des Hymen und des Scheideneinganges. Der Ueberfall hatte vor 10 Wochen stattgehabt. Die jugendliche Patientin wurde in meine Klinik gebracht wegen eines Anus präternaturalis und eines „Ekzema vulvae ab acribus", bedingt durch die reizende Ausscheidung. Schon am nächsten Tage nach dem Attentat fand eine grössere Blutung statt, dann folgte eine starke Anschwellung der Weichteile der Vulvargegend, die jedoch allmählich nachliess.

No. 4 (No. 96): In der Klinik meines verstorbenen Vaters sah ich folgenden Fall: Bei einem jungen Mädchen war infolge einer Stupration der gesammte Damm durchrissen worden bis in den Scheideneingang. Ein anderer Arzt hatte operativ die Reconstruction der beschädigten Teile vorgenommen, aber es war eine Fistel zurückgeblieben, eine fistula perinaeo-rectalis. Meinem Vater war es vorbehalten, diese Fistel operativ zu schliessen und damit die Restitutio ad integrum zu vollenden.

No. 5 (No. 97): Vor einigen Tagen meldete sich in meiner Klinik in der Ambulanz eine 29jährige Frau, die seit 5 Jahren verheiratet, schon 4 Kinder geboren hatte, wegen Blutung aus der Schamspalte. Es wurde von meinen Assistenten Janczewski und Stepkowski eine Risswunde der Scheidenschleimhaut im hinteren Scheidengewölbe constatiert, die sub coitu entstanden war. Eine Tamponade genügte um die Blutung zum Stehen zu bringen.

No. 6 (No. 98): Einmal wurde ich mit dem Auftrage, sofort zu kommen, frühmorgens in eines der Warschauer Hotels berufen. Ein junges Paar war auf der Hochzeitsreise aus Petersburg auf die Balkanhalbinsel begriffen. In der vorangegangenen

Nacht hatte der erste Coitus intra menstruationem stattgefunden mit starker Blutung, Ohnmacht der jungen Frau etc. Ich fand ausser einem stark blutenden Hymenaleinriss einen Bluterguss in die Bauchhöhle — haematocele — selbstverständlich nicht abgekapselt. Die junge Frau musste die Reise unterbrechen, erholte sich jedoch bald.

No. 7 (No. 99): Einmal wurde ich auf das Land geholt am Morgen nach der Hochzeitsnacht eines jungen Gutsbesitzers, wegen starker Blutung der Frau. Es handelte sich um einen Hymenalriss, der stark blutete. Da die junge Frau auf keinen Fall gestatten wollte, eine Naht anzulegen, so musste ich mich mit einer Tamponade begnügen und letztere genügte auch. Das junge Paar war mit dem Schreck davongekommen.

Ich gehe jetzt zu der Kasuistik der Literatur über:

No. 1. Albert: Receuil des mémoires de médecine militaire 1870 Février — siehe Virchow's Jahresbericht 1870, pag. 425: Ein 16jähriger Araber verheiratete sich mit einem 11jährigen Mädchen, das noch nicht die volle sexuelle Entwickelung erreicht hatte. Sie starb in der Brautnacht infolge von Verblutung. Die Commissur der Labien erwies sich zerrissen, die fossa navicularis zerstört, das hintere Scheidengewölbe zerrissen in der Breite von 49 mm, so zwar, dass die Bauchhöhle eröffnet war.

No. 2. Amczyslawskij: (Wracz 1892 No. 46 pag. 1165): „Scheidenzerreissung sub coitu". Die Scheidenzerreissung fand statt $2^1/_2$ Monate nach einer Entbindung bei dem ersten Beischlafe nach derselben. Das hintere Scheidengewölbe war der Quere nach zerrissen und der Riss drang linkerseits in die Tiefe des parametrium ein.

Nr. 3. Anderson: („Ruptur des hinteren Scheidengewölbes durch Coitus". Verhandlungen der Schwedischen Medizinischen Gesellschaft 1887, Hygiea 1887, pag. 1532.) Quere Zerreissung des hinteren Scheidengewölbes von 3 Centimeter Breite. Die Blutung stand nach Tamponade.

No. 4. Ascher: („Ein Fall von hochgradiger Blutung nach dem ersten Coitus". Wiener Medizinische Wochenschrift 1889, pag. 25.) Blutung aus einem Hymenalriss. Haemophilie. Tamponade. Genesung.

No. 5. Baldy: „Injuries due to the Coition". American Journal Gyn. and Paed., Philadelphia 1890—1891, IV., pag. 362.

No. 6. Bandl: (Virchow's Archiv für pathologische Anatomie etc. 1881, II., pag. 557), beschrieb eine Verletzung des collum vesicae urinariae sub coitu.

Bartel: („6 Fälle von Verletzung der Scheide extra partum". (Russisch.) Wracz 1885, pag. 324 und 342.):

No. 7: Eine Frau, die schon mehrere Kinder geboren hatte, übte betrunken mit ihrem gleichfalls betrunkenen Gatten den Beischlaf aus. Starke Blutung, — bei der Untersuchung fand man eine quere Zerreissung des hinteren Scheidengewölbes von 3—4 Centimeter Breite. Tamponade, Genesung.

No. 8: Man brachte in die Klinik eine Köchin von 48 Jahren, welche zehn Kinder geboren hatte, das letzte vor 13 Jahren. Es war die Diagnose „Carcinoma uteri“ andererseits gestellt worden. Acute Anämie. Bei der Untersuchung fand man an der linken Scheidenwand einen Riss von mehreren Centimetern Länge, der in das Parametrium eindrang. Trotz Analepticis und lokaler Behandlung, starb die Frau 6 Tage nach Aufnahme in das Spital. Die Sektion wurde von Herrn Délacroix ausgeführt: Parametritis acuta septica, ex vulnere vaginali orta. Die Scheidenwunde erwies sich $6^1/_2$ Centimeter lang und reichte herab bis auf 3 Centimeter oberhalb des Scheideneinganges, am oberen Ende reichte sie bis an das Collum uteri.

No. 9: Eine 28jährige Köchin wurde in das Spital aufgenommen mit der Diagnose Typhus. Sie blutete stark aus der Scheide und bekannte sich zu einer Coitalverletzung der Scheide und starb nach einigen Tagen. Die Sektion wurde von Herrn Poletika ausgeführt: Parametritis septica purulenta dextra, haematoma labii oris uteri posterioris; auf der rechtsseitigen Scheidenwand eine Risswunde von einigen Centimetern Länge, welche in das Parametrium eindringt. Die Wunde ist von grauem Belage belegt. Endocarditis und Pyämie.

No. 10: Eine 50jährige Bäuerin wird in das Spital aufgenommen mit der Diagnose carcinoma uteri. Seit 8 Jahren keine Periode mehr, jetzt Blutung aus der Scheide. Man fand auf der hinteren Scheidenwand eine dreieckige gerissene Wunde, die bis in das Scheidengewölbe sich erstreckte und in das Parametrium. Die Wunde war entstanden nach einem gewaltsam ausgeübten Coitus durch einen Mann, der der Patientin auf der Chaussee begegnet war. Die Kranke genas.

No. 11: Die Polizei brachte eine 19jährige Frau in die Klinik. Die Patientin war bewusstlos. Nachdem sie zu sich gekommen war, erzählte sie, dass sie in Gesellschaft eines Freundes viel Schnaps getrunken habe, sie sei dann mit ihrem Freunde ausgegangen, derselbe habe sie über den Zaun des Michajlow'schen Squaires in Petersburg hinübergeworfen und sei dann selbst gefolgt. Man fand an der rechten Scheidenwand eine Wunde, welche vom Scheideneingange bis an den Mutterhals reichte. Die Wunde hatte 7 Centimeter Länge und drei Centimeter Tiefe. Eine zweite trichterförmige Wunde fand sich im linken Scheidengewölbe. Fieber und Anämie. Infection. Die Kranke lag 59 Tage im Hospital, genas aber endlich.

No. 12: Man brachte eine betrunkene Frau von 42 Jahren in das Hospital. Blutung aus der Scheide. Man fand einen Querriss in dem hinteren Scheidengewölbe, der wohl in die Tiefe sich erstreckte aber ohne Eröffnung des Bauchfellsackes. Anämie und Fieber, aber Genesung bei antiseptischen Scheidenausspülungen. Vier von diesen 6 Frauen befanden sich bereits im klimakterischen Alter, waren über 40 Jahre alt. Es war unter ihnen nur eine einzige, welche niemals geboren hatte, drei von ihnen

waren sub coitu betrunken, zwei von ihnen wurden in noch betrunkenem Zustande in das Hospital eingeliefert. Nur in einem Falle reichte die Scheidenwunde bis an den Mutterhals, in allen Fällen lag die Scheidenwunde auf der hinteren oder einer seitlichen Scheidenwand. Fünfmal war der Längsdurchmesser der Scheidenwunde parallel dem Längsdurchmesser der Scheide. Das Spatium paravaginale und parauterinum war in sämtlichen Fällen eröffnet. Zwei von diesen 6 Frauen, welche erst am 3. resp. 6. Tage in septischem Zustande in das Spital abgeliefert waren, starben im Spital nach einem Aufenthalte von 10 resp. 17 Tagen, eine genas nach 32, eine nach 59 Tagen. Nur einmal war es notwendig, die Scheide zu tamponieren, in den anderen Fällen hatte die Blutung spontan sistiert.

No. 13. Barthel: Ein Fall von profuser Vaginalblutung nach Scheidenruptur beim Coitus". (Centralblatt für Gynäkologie 1888, pag. 785.) Schräg verlaufende drei Centimeter lange Zerreissung der Scheidenwand im hinteren Scheidengewölbe. Die Blutung stand spontan.

No. 14. Benedict: „Recto-vaginal perforation". (Philadelphia Med. News. 1892, Vol. LXI., pag. 463.) Anderthalb Zoll lange, das Septum recto-vaginale perforierende Risswunde und Dammriss bei einer Prostituierten.

No. 15. Bezdjetnow: Siehe im Vorhergehenden.

No. 16. Blumenthal: Fistula recto-vulvaris infolge eines stürmischen Beischlafes entstanden und später operativ von Spencer Wells vernäht im Samaritan Hospital 1860. Der Hymen war intakt geblieben. (Siehe Borjakowskij Wracz 1886.)

No. 17. Boehm: „Risswunde der Scheidenschleimhaut, herbeigeführt durch gewaltsame Ausübung des Beischlafes an einer alten Frau". (Jahresbericht der k. k. Rudolfstiftung für 1887). Es entstand nach Vergewaltigung an einer 58jährigen Frau ein zwei Centimeter langer Riss der Scheidenschleimhaut mit Längsrichtung. Bedeutende Blutung.

No. 18. Borelli: Sehr starke Blutung aus einem Hymenaleinriss bei einem 11jährigen genothzüchtigten Mädchen, siehe Tardieu: „Attentats aux moeurs". Paris 1878. Ein 35jähriger Mann hatte ein 11jähriges Mädchen genothzüchtigt, Hymen und Fossa navicularis zerrissen, das Vestibulum gänzlich zerstört. Der Verlust an Blut betrug ungefähr zwei Kilogramm.

No. 19. Borjakowskij: „Zur Kasuistik der traumatischen Schädigungen ausserhalb des Gebäraktes. Fistula vulgo-rectalis". (Wracz 1886, pg. 821 u 843.) Sub prima nocte vor drei Jahren hatte der Gatte der heute 20jährigen Frau sich einen falschen Weg gebahnt. Es war zunächst ein Längsriss des Dammes entstanden ohne Durchreissung jedoch des sphincter ani. Der Penis war sodann in die Tiefe eingedrungen, in das septum recto-vaginale, hatte dort bis zu einer gewissen Tiefe ein Dedoublement der Scheiden- und Mastdarmwand vollzogen und ganz hoch oben die Rectalwand durchbohrt, sodass eine Vulvo-Rectalfistel entstanden war. Der Hymen war gleichfalls eingerissen.

Gleich am Morgen nach der Hochzeit gingen Winde und Stuhl auf dem abnormen Wege ab. Der Coitus fand nunmehr auf diesem abnormen Wege statt durch längere Zeit. Schmerzhaft war er nur in den ersten drei Wochen, später nicht mehr, jedoch gab es oft Blutungen nach dem Beischlafe. Erst später fand der Gatte den richtigen Weg in vaginam durch die Hymenalöffnung, war er jedoch betrunken, so gerieth er auf den früheren Abweg. Nach einem Jahre verliess die Frau ihren Mann. Die Fistel lag quer und liess zwei Finger zugleich ein.

No. 20. Borjakowskij: „Zerreissung der Scheide sub coitu." (Protokolle der Geb. gyn. Ges. in Kijew 1888.) B. wurde zu der jungen Frau eines Arztes geholt. Acute Anämie infolge von Blutverlust. B. fand ein von dem zerrissenen Hymen auf die hintere Scheidenwand übergehenden Riss in Längsrichtung und musste drei Nähte anlegen um die Blutung zu stillen.

No. 21. Brithon beschrieb eine Recto-vaginal-Fistel, nach dem ersten Coitus entstanden.

No. 22. Bordmann (siehe Tardieu: Attentats aux moers, Paris 1878) beschrieb eine tödliche Verblutung in der Hochzeitsnacht nach Hymenalzerreissung; die Frau gehörte einer mit Hämophilie belasteten Familie an.

No. 23. Carlyon: „Hämorrhage from ruptured Hymen." (Brit. Med. Journal 1891, pg. 737.)

No. 24. Cavaillon: „Viol d'une petite fille de 8 ans; perforation du cul de sac recto-vaginal, déchirure de perinée, mort par suffocation", Cour d'Assises de Vaucluse. Annales d'Hygiène publique. 1888 III. s. t, T. XIX, pg. 250.) Das Kind wurde erst genothzüchtigt und dann gemordet durch Erwürgen! Damm vollständig zerrissen, Schleimhaut des Vestibulum vaginae und der Scheide mit Blut unterlaufen, Hymen abgerissen, das hintere Scheidengewölbe so zerrissen, dass die hintere Bauchfelltasche eröffnet war. Der Mörder wurde zum Tode verurtheilt.

No. 25. Cercha: „Ein Fall von foudroyanter Blutung aus der Scheide bedingt durch Zerreissung eines Scheidenseptums sub coitu." (Przegląd Lekarski 1889, XXVIII, pg. 181.) Es wurde ein bewusstloses im höchsten Grade anämisches Mädchen in das Hospital gebracht. Nachdem die Patientin das Bewusstsein wiedererlangt hatte, erzählte sie, dass sie in der Nacht dreimal den Beischlaf ausgeübt habe. Bei dem dritten Beischlafe habe sie einen starken Schmerz empfunden und eine Blutung bemerkt, was bei den ersten beiden Akten nicht stattgehabt hatte. Bei der Untersuchung konstatirte Cercha eine Vagina duplex. Das Lumen der linksseitigen Scheide war weiter als das der rechtsseitigen. Das Septum der beiden Scheidenlumina war in seinem unteren Theile total von der hinteren Scheidenwand abgerissen. Das Blut floss aus der hinteren Scheidenwand. Cercha citirt hier eine ganz analoge Beobachtung von Kohn.

No. 26. Kohn (wo publicirt?)

No. 27. Chadwick: (Boston med. and. surg. Journal 1885, 30. April, pg. 413). Eine 48jährige Frau, die schon vor 10 Jahren ihre Regel verloren hatte, übte nach langer Pause — ihr Gatte, ein Matrose, war lange auf Reisen abwesend gewesen — den Beischlaf mit ihm aus. Es erfolgte eine starke Blutung. Es fand sich eine Längsrisswunde von einem Zoll Länge an der hinteren Scheidenwand oben rechterseits. Die Wunde erstreckte sich in die Tiefe des benachbarten Gewebes einen halben Zoll tief. Scheide eng, kurz, atrophisch.

No. 28—30. Chaleix: „Trois cas d'Hémorrhagie grave par défloration". (Journal de Méd. de Bordeaux 1896, Tome XXVI, pg. 95.) In einem Falle fand sich als Quelle der Blutung eine breite Quetschwunde der hinteren Scheidenwand dicht oberhalb des Hymenalansatzes. Die Patientin war mit Haemophilie behaftet.

Im zweiten Falle fand sich eine Zerreissung der Scheidenschleimhaut im hinteren Scheidengewölbe.

Im dritten Falle war die untere Peripherie der Hymenalbasis abgerissen und fand Chaleix eine arterielle Blutung.

No. 31—33. Haliday Croom (L'Union médicale. 4. Mai 1886): Zwei Tage nach ihrer Hochzeit kam eine junge Frau zu C. mit der Klage, sie müsse alle Augenblicke uriniren. C. entleerte aus der Blase mehr als zwei Liter Harn. Er fand einen sagittal verlaufenden hymeno-vaginalen Riss, der sich zwei Centimeter weit auf die hintere Scheidenwand erstreckte. Die Harnverhaltung war eine Reflexerscheinung. Bei dem ersten Beischlafe hatte die junge Frau starke Schmerzen empfunden und es war ihr unwohl geworden! Croom hatte noch zwei ähnliche Scheidenzerreissungen sub coitu gesehen.

No. 35 und 36. Diemerbröck: (Anatomia corporis humani) — siehe Meissner: Die Frauenzimmerkrankheiten — I. Band Leipzig 1842, p. 461). Diemerbröck beschreibt zwei Fälle von tödlicher Blutung in der Hochzeitsnacht, welche beide holländische Damen betreffen.

No. 37—38. Eine ähnliche Beobachtung von tödlicher Verblutung hat auch Colombat d' Isère beschrieben; Meissner, der diese Fälle anführt, giebt an, er kenne einen Fall, wo der Tod durch Verblutung mehrere Tage nach der Hochzeit erfolgt sei.

No. 39. Dolan: „Mord einer kindlichen Frau", (siehe Pronvinc. Journal 1890, Vol. X, p. 616, siehe Referat: Centralblatt für Gynäkologie 1891, Vol. XV p. 510). Es fand sich bei einem indischen Mädchen von $11^1/_2$ Jahre eine Zerreissung der Scheide, welche durch Verblutung den Tod herbeigeführt hatte. Man hatte das noch unentwickelte Kind an einen erwachsenen Mann verheirathet.

No. 40. Dorffmeister: „Prolapsus mucosae urethrae". „Ein Beitrag zur Kasuistik der durch Notzucht verursachten Verletzungen", (Friedreich's Blätter für gerichtliche Medicin und Sanitätspolizei 1887, Vol. XXXVIII p. 3). Ein Junge von

14½ Jahren hatte ein Mädchen von 8 Jahren und 9 Monaten genothzüchtigt. Man fand eine Zerreissung des Hymen und eine Ausstülpung der Harnröhrenschleimhaut.

No. 41. Dworak: (Vierteljahrschrift für gerichtliche Med. N. F. Vol. 43). Zerreissung des Hymen, welche sich auf die vordere Scheidenwand erstreckte, und eine bedeutende Blutung. Sehr seltene Form von Hymenovaginalriss.

No. 42. Eisenhart: (Sitzungsberichte der Gesellschaft für Gynäkologie in München 1887—1888, p. 55). Zerreissung des Dammes und Sphincter ani und incontinentia alvi nach Nothzucht, verübt an einer 25jährigen Jungfrau.

No. 43—47. Eklund: „Cas curieux de rupture du vagin pendant le coit". (Lyon Med. 1891 Vol. LXIV p. 61). Eklund beschreibt eine 3 cm breite quere Zerreissung der Scheidenwand im hinteren Scheidengewölbe sub coitu und citirt eine ähnliche Beobachtung von Philippaux, welche eine junge verheirathete Frau betrifft, sowie eine Beobachtung aus Paris, die fast als ein Curiosum erscheint. Ein Friseur im Faubourg St. Martin in Paris soll drei Frauen nach der Reihe das hintere Scheidengewölbe durchstossen haben und wurde so binnen Kurzem dreimal Wittwer.

No. 48. Frank: „Geschlechtsverbrechen und Tödtung" (Vierteljahrschrift für gerichtliche Medicin. N. F. 1887, Vol. XLVII, p. 200). Nothzucht verübt an einem 15jährigen Mädchen. Zerreissung des Dammes und der hinteren Scheidenwand und des Mastdarmes. Aus der Wunde fielen Dünndarmschlingen vor. Hierauf ermordete der Mann sein Opfer und behauptete nachher vor Gericht, er habe dem Kinde die Verletzungen nicht mit seinem Gliede, sondern mit einem Messer beigebracht, da die Scheidenöffnung zu eng war und er sein Glied nicht einführen konnte.

No. 49. Frank: „Demonstration einer durch Coitus entstandenen Verletzung der Scheide" (Wiener Med. Presse 1888, p. 954). Zerreissung des hinteren Scheidengewölbes mit Blosslegung des nicht eingerissenen Peritoneum der hinteren Bauchfelltasche, starke Blutung.

No. 50—51. Frank: „Beiträge zur Lehre von den Coitusverletzungen". (Prager Med. Wochenschrift 1890, p. 59).

Im ersten Falle fand sich eine 4 cm breite Zerreissung des hinteren Scheidengewölbes ohne Eröffnung des Peritoneum. Die Verletzung betraf eine Frau, die schon einmal geboren hatte.

Im zweiten Falle handelte es sich um eine Person mit Hymen biforis und Vagina duplex. Der Penis hatte sich einen Weg aus der rechten mehr hinten gelegenen Scheide in die linke gebohrt unter Durchbohrung des Scheidenseptum.

No. 52. Geisthoevel: (Wiener Med. Blätter 1893, Vol. XVI, p. 743). Es soll eine früher erfolgreich vernähte Blasenscheidenfistel nach einem Coitus wieder aufgebrochen sein.

No. 53. Goldberger: (Centralblatt für Gynäkologie 1896, p. 310). Quere Zerreissung des hinteren Scheidengewölbes eines jungen Mädchens sub coitu.

No. 54. Green: (Brit. Med. Journal 6. III. 1889). Zwei Zoll langer Längsriss der hinteren Scheidenwand an deren linker Seite.

No. 55—57. Green: „Lacerations of the vagina by coitus". (Boston med. and surg. Journal 1893, Vol. CXXIII, p. 364). Drei Fälle: In einem Falle fand sich der Hymenalansatz rechterseits fast gänzlich abgerissen. Im ersten Falle war der Hymen fast in seiner ganzen Insertion abgerissen mit Ausnahme einer kleinen Stelle rechts, im zweiten Falle fand sich eine Zerreissung des vorderen Scheidengewölbes von dreiviertel Zoll Breite. Im dritten Falle fand sich ein zwei Zoll langer Längsriss der hinteren Scheidenwand.

No. 58—61. Gussmann: „Zwei Fälle von selten beobachteter Zerreissung des Hymen" (Archiv für Gynaekologie. 1878. Bd. XIII. pg. 440). Bei einem 19jährigen Mädchen blieb trotz der Defloration der Saum des Foramen hymenaicum unverletzt. Der Penis hatte die Hymenalmembran unterhalb des excentrisch und sehr hoch oben gelegenen Foramen hymenaicum durchbohrt, dicht oberhalb der Fossa navicularis. Es fanden sich vier Einrisse, so dass jetzt vier Gewebsfetzen die neugeschaffene Oeffnung umgeben. Es liegt also hier eine Fistula vulvovaginalis hymenalis vor bei intaktem Saum des Foramen hymenaicum. Letzteres befindet sich in einem der Gewebsfetzen des Hymen.

So betrachtet Gussmann die Sache — ich möchte noch eine andere Möglichkeit zulassen, die mehr für sich zu haben scheint. Hat nicht hier einfach ein Hymen biforis vorgelegen, der Penis drang in die Scheide durch die grössere und tiefer gelegene Oeffnung des Hymen biforis ein, der Saum der anderen blieb unversehrt. Ich kann persönlich über eine Reihe von wenigstens 16 Fällen verfügen, wo solche Verhältnisse vorlagen, die Frauen hinterher geboren hatten und heute in einer der Carunculae myrtiformes, welche die Hymenalreste darstellen, sich die zweite unversehrt gebliebene Hymenalöffnung des Hymen biforis findet. In dem zweiten Falle fand sich das intact gebliebene Foramen hymenaicum bei einer Prostituirten in einem unteren Lappen des in seiner Wand selbst durchbohrten Hymen. Dr. Landenberger theilte Herrn Gussmann mit, dass er über zwei Beobachtungen verfüge, wo die Umsäumung des Foramen hymenaicum unbeschädigt geblieben sei, da der Penis sich einen Weg durch die untere Hälfte der Hymenalmembran auf dem Wege der Perforation derselben gebildet hatte.

Als Curiosum, welches streng genommen nicht hierher gehört, führe ich eine Beobachtung von Harris an: „A case of rupture of the Vagina with fatal haemorrhage and Peritonitis" (Brit. Med. Journal. 1891. p. 1017). Harris beschreibt die gerichtliche Obduction eines zwölfjährigen indischen Mädchens,

das unlängst an einen jungen Mann von 16—18 Jahren verheirathet worden war. Die eigene Mutter hatte das Kind zur Ermöglichung der Erfüllung des Coitus vorbereitet nach der üblichen Sitte. (Gewöhnlich werden in die kindlichen Geschlechtstheile vor der Hochzeit elfenbeinerne Stöpsel, die in ihrer Form ein Götzenbild nachahmen, eingeführt.) Das Kind starb infolge der Manipulationen seiner Mutter. Man fand frische Verletzungen an den grossen und kleinen Schamlippen, an der Clitoris, dem Vestibulum vaginae, der Harnröhrenmündung und der Scheidenöffnung; der Hymen war fast vollständig vernichtet, an der hinteren Scheidenwand fand sich Gangrän, ebenso am Scheideneingange, an der linken Scheidenwand fand sich in fornice vaginae eine schräge Zerreissung mit Perforation in die Bauchhöhle. Acute Anämie und Peritonitis ergänzten das Bild des Sectionsbefundes. Nach Harris soll auch Clevers (Medical Jurisprudence in India) eine ganze Reihe solcher fürchterlicher Verletzungen anführen.

No. 62 und 63. Haynes: „Vaginal hamorrhage from a first coition, septicemia, death". (American Journal of Obstetrics. 1891. Vol. XXIV. pg. 680). In einem zweiten von Haynes berichteten Falle hatte eine Scheidenzerreissung stattgefunden; um die Blutung zu stillen, hatte ein Arzt einen Tampon in die Scheide eingeführt und nachträglich vergessen, denselben zu entfernen. Es trat Zersetzung, allgemeine Infection und tötliche Septicämie ein.

No. 64—65. Himmelfarb: „Zur Casuistik der Scheidenverletzungen durch Coitus" (Centralblatt für Gynaekologie 1890. pg. 680). Himmelfarb beschreibt eine der Länge nach verlaufende Zerreissung der hinteren Scheidenwand bei einer alten Frau, die von drei Männern der Reihe nach genothzüchtigt worden war. Der Riss betraf die ganze Länge der Scheidenwand bis an das hintere Gewölbe.

Im zweiten Falle erfolgte der Tod 6 Wochen nach der Hochzeit einer 24jährigen Soldatenfrau. Bei der Section fand man Zerreissung der Scheide, Parametritis und Perimetritis, Septicämie und Pyämie. Das linke Parametrium war eröffnet. Ichoröser Gewebszerfall in der Wunde und dem Mutterhalse.

No. 66. Barton Hirst: „Fistula vulvo-rectalis infolge Trauma sub primo coitu" (Journal of the American Med. Association. 1886. pg. 638). Quere Zerreissung unterhalb des unteren Hymenalansatzes; der Finger dringt durch die Wunde in den Mastdarm ein! Hymen und Scheide unverletzt. Die Fistel wurde operativ geschlossen.

No. 67. Hofmokl: „Rissquetschwunde am Scheideneingange, bewirkt durch einen versuchten forcirten Coitus bei einer 18jährigen Jungfrau, die eine mangelhaft entwickelte Scheide und einen Mangel des Uterus und beider Ovarien hatte" (Bericht der k. k. Krankenanstalt Rudolphsstiftung 1890. Wien. 1891. pg. 334). Rudimentär entwickelte Scheide, Mangel des Uterus (?) und der Ovarien, die Immissio penis gelang nicht.

Das linke Labium pudendi majus erwies sich blutunterlaufen und von der Scheide und Harnröhre abgerissen. Die Wunde war $3^1/_2$ cm lang und 5 cm tief. Nach oben zu reichte die Wunde bis an den Mons veneris, nach unten zu bis an die Analöffnung — starke Blutung — in der Tiefe der Wunde konnte man den entblössten Ramus descendens ossis pubis sinistri mit dem Finger tasten. Hymen eingerissen und blutend. Die Scheide endigte in der Höhe von $3^1/_2$ cm blind.

No. 68. Hofmokl: „Ueber zwei Fälle von Verletzung der weiblichen Genitalien mit starker consecutiver Blutung, durch einen stürmischen Coitus verursacht". (Internationale klinische Rundschau. 1890. pg. 1601.)

No. 69. Jennings: „Case of sexual intercourse with a girl between 11 and 12 years of age, who had no arrived of puberty; rupture of the vagina and death" (Calcutta 1894. Vol. IV. pag. 103.)

No. 70. Jessipow (Medicinskoje Obozrenje 1886. No. 1) beschreibt einen Fall von Zerreissung der Harnröhre sub coitu. Die jung verheirathete Frau hatte eine angeborene Hymenalatresie und secundäre Haematokolpometra. In der Hochzeitsnacht erlitt sie die genannte Verletzung. Der nach oben gerichtete Riss war 2 cm lang. Unterhalb der eingerissenen Harnröhre wölbte sich die Hymenalmembran vor, vorgetrieben durch das hinter ihr angesammelte Menstruationsblut. Es wurde zunächst nur der Harnröhrenriss vernäht und nach einigen Tagen nach Entfernung der Nähte die Haematokolpometra durch Punction entleert. Beide Gatten waren während des besagten ersten Coitus betrunken.

No. 71. H. L. E. Jonson: „Hymen torn from its perineal border." (American Journal of Obstetrics. 1896. Vol. CXXXIII. pag. 575). Es wurde die Hymenalmembran in toto abgerissen von ihrer Insertion ohne Beschädigung des Foramen hymenaicum.

No. 72. Kehrer: „Harngenitalfisteln" (Beiträge zur klinischen und experimentellen Geburtskunde und Gynaekologie. II. Bd. Giessen 1890 pag. 560): Zerreissung der Harnröhre sub coitu; die Zerreissung reichte bis an den Blasenhals.

Klaproth: „Ueber profuse Blutungen der Vaginalschleimhaut in dem kleinen Raume zwischen der Clitoris und der Harnröhrenmündung" (Monatsschrift für Geburtskunde und Frauenkrankheiten. Bd. 13. 1859. pag. 1). K. beschreibt vier Fälle von bedeutender Blutung in Folge von Zerreissung der Schleimhaut der Vulva zwischen Kitzler und Urethralmündung, aber diese Verletzungen fanden in drei Fällen sub partu statt und einmal unabhängig von Coitus durch ein auffälliges Trauma, bleiben also hier unberücksichtigt.

No. 73. Kośmiński: (Przegląd Lekarski. 1895. No. 35 und 36). Mehrfache Zerstörungen des Dammes u. der Vulva in Folge von Defloration durch einen betrunkenen Mann. Sphincter

ani zerrissen, grosse Wunde an der Innenfläche der linken kleinen Schamlippe.

No. 74. Liman (Casper-Liman, Handbuch der gerichtlichen Medicin. 1876. I. pag. 124) beschrieb eine Durchreissung des Dammes während einer gewaltsam an einem Mädchen verübten Defloration.

No. 75. Nach Lwow ist in der Zeitschrift „La Clinique" am 24. Juli 1890 eine Beobachtung folgender Art aus Stockholm beschrieben: Eine 20jährige Jungfrau empfand nach dem ersten Beischlafe mit ihrem Bräutigam einen solchen Schmerz, als ob ihr etwas im Inneren, unterhalb des Bauches abgerissen sei. Es erfolgte eine starke Blutung und Kräfteverfall. Aus der Scheide ergoss sich ein Blutstrom; nach Beseitigung der Blutgerinnsel aus der Scheide fand man einen 3 cm breiten Querriss des hinteren Scheidengewölbes, der einen halben Centimeter tief reichte. Die untere Parthie der Scheide war unverletzt.

Lwow (Journal für Geburtshülfe und Frauenkrankheiten. 1894. No. 4. [Russisch]): „Ueber Verletzungen der weiblichen Geschlechtsorgane beim Beischlafe", beginnt seine interessante Abhandlung mit historischen Bemerkungen über die uns heute beschäftigende Frage. Zacchias soll von einer Römerin erzählen, die nach jedem Beischlaf mit ihrem Geliebten ohnmächtig wurde in Folge von Schmerz. Diese Schmerzen sollen durch das übergrosse Maass der Genitalien des Geliebten bedingt gewesen sein. Das schwedische Konsistorium soll im 17. Jahrhundert ein bestimmtes Maass für das Volumen des männlichen Gliedes festgestellt haben, — fand sich dieses Maass überschritten, so wurde die Ehescheidung auf Verlangen bewilligt.

Obgleich bereits im Alterthum die Existenz eines Hymen bekannt war, so wurde derselbe doch erst im Jahre 120 nach Christi Geburt von Soranus beschrieben in anatomischer Beziehung. Die Völker des Alterthums hatten gewisse Gebräuche und Gesetze bezüglich der Zerstörung der Jungfernhaut. Die alten Aegypter durchschnitten die Jungfernhaut vor Beginn der sexuellen Beziehungen, andere Völker überliessen die Zerstörung der Jungfernhaut den Priestern oder der Mutter oder Schwiegermutter der Neuvermählten. Bei anderen Völkerschaften wurde der Hymen mechanisch instrumentell zerstört, indem man in die Geschlechtstheile einen cylindrischen Körper aus Elfenbein etc. einführte, der meist die Gestalt irgend eines Götzenbildes trug. Bei den Phöniciern war es Pflicht der Sklaven, die Jungfernhaut zu zerstören. Zur Zeit des Kaisers Tiberius existirte ein Verbot, eine zum Tode verurtheilte Jungfrau hinzurichten, bevor nicht ihre Jungfernschaft vernichtet war, diese Pflicht lag dann dem Henker ob. Bekannt ist auch das Jus primae noctis des Mittelalters. Trotzdem gab es noch im 17. Jahrhundert Aerzte, welche die Existenz eines Hymen nicht anerkennen wollten, wie z. B. der Pariser Professor der Geburtshülfe Pierre Denis. Bei den Juden und vielen Völkerschaften Russlands und des Orients existirt heute noch die Sitte, dass am Morgen nach der

Hochzeit das blutbefleckte Brauthemd der Neuvermählten allen Verwandten gezeigt wird als Beweis, dass die junge Frau ihre Jungfernschaft bis zur Hochzeit bewahrt habe.

Dieselbe Sitte hat sich zum Theil auch heute noch in Italien erhalten nach Meyer: „Cumicia dell'onore." —

Beiläufig erwähne ich zur Bestätigung dieser Angabe folgende Thatsache: Vor einigen Jahren suchte mich hier in Warschau kurz vor ihrer bevorstehenden Hochzeit eine junge Jüdin auf, welche bereits von einem früheren Liebhaber deflorirt war. Sie verlangte von mir ein Mittel um in der Hochzeitsnacht zu bluten. — Ich wurde grob wegen der mir angetragenen Beihülfe zu einem Betruge und doch fand sich eine weise Frau, eine jüdische Hebamme, welche dafür sorgte, dass Blut kam in der Hochzeitsnacht! Sie setzte mehrere Blutegel an die Labia majora, entfernte dieselben bald wieder. Den Blutschorf kratzte die Neuvermählte später ab und das Blut war da!

No. 76. Lwow wurde zwei Stunden nach dem ersten Beischlafe einer Neuvermählten geholt und fand einen starken Blutverlust: zwei Einrisse des Hymen, von denen der eine wenig, der andere aber sehr stark arteriell blutete. Es musste die Arterie unterbunden werden, dann wurde ein Tampon eingelegt, die Kranke genas.

No. 77. Lwow beobachtete eine Abreissung des Hymen bei intact gebliebenem Foramen hymenaicum bei einer seit zwei Monaten verheiratheten Frau. Der abgerissene Hymenalring hing gleichsam an einem kleinen intact gebliebenen Gewebsstück rechts oben. Die Hymenalmembran war sehr dick und fest.

Der erste Beischlaf war sehr schmerzhaft für die Frau und blutig. Der Gatte hatte ihr ein hartes Kissen unter das Kreuz geschoben.

No. 78. Lwow sah eine 7 Monate schwangere Frau, bei der in der Hochzeitsnacht eine Fistula recto-vaginalis entstanden war. Gleich am nächsten Morgen nach der Hochzeit gingen Stuhl und Winde durch die Scheide ab. Bei der Untersuchung fand sich ein Hymen biforis: die linksseitige Oeffnung liess gegenwärtig einen Finger passiren, die rechtsseitige aber nur einen Gänsefederkiel. Bei dem ersten Beischlafe nun war die untere Ansatzstelle des Septum der beiden Hymenalöffnungen abgerissen und an dieser Stelle befindet sich die äussere Oeffnung der Fistula recto-vaginalis, die Lwow mit günstigem Ausgange vernähte. Die ursprüngliche Risswunde lag rechterseits. Die rectale Oeffnung der Fistel lag 5 Centimeter oberhalb des Orificium ani.

No. 80. Lwow: Es wurde eine 40jährige Köchin in die Klinik gebracht, welche im 18. Lebensjahre geheirathet und 5 Kinder, das letzte vor 11 Jahren geboren hatte. Seit 7 Jahren ist diese Frau Wittwe, hat aber in den letzten 5 Jahren von Zeit zu Zeit den Beischlaf ausgeübt. So lange ihr Mann lebte, war der Beischlaf für sie stets schmerzlos gewesen, jetzt aber ging sie einmal mit ihrem Liebhaber in die Dampfbadstube

behufs Ausübung eines Coitus, der ihr sehr schlecht bekam. Gleich bei der Immissio membri virilis empfand sie einen so starken Schmerz, dass sie laut aufschrie: sofort begann eine starke Blutung, der Coitus blieb unvollendet und die kranke Frau wurde sofort in das Spital gebracht. Man fand einen 4 bis 5 Centimeter breiten Querriss im hinteren Scheidengewölbe, welcher die Scheidenwand von dem Gebärmutterhalse trennte. Eine Tamponade genügte, um die Blutung zu stillen.

No. 81. Lwow: Eine 28jährige Frau hat im 21. Jahr zum ersten Male kohabitirt und dann vier Kinder rechtzeitig geboren, das letzte vor zwei und einem halben Monate. Während des zweiten Coitus nach der letzten Entbindung empfand sie plötzlich einen starken Schmerz, trotzdem wurde der Coitus zu Ende geführt. Gleich nach Beendigung desselben jedoch zeigte sich eine starke Blutung. Man fand einen 5 Centimeter breiten Riss der Scheidenwand im hinteren Scheidengewölbe.

No. 82. Mangiagalli: „Un caso di rotura del fornice vaginale posteriore con grave emorragia, causata dal coito.“ (Gazeta degli Osp. Napoli 1891. Vol. VII. pg. 752.)

No. 83. Massalitinow: „Der Coitus als Ursache einer Zerreissung des Dammes und einer „Vesico-Vaginalfistel.“ (Wracz 1885, pg. 198):

In dem ersten Falle handelte es sich um eine Zerreissung des Dammes in der Mittellinie sub primo coitu. Der Riss reichte hinten bis etwa einen halben Centimeter vor der Analöffnung, vorn aber etwa anderthalb bis zwei Centimeter oberhalb des Frenulum labiorum. Der Riss war drei Centimeter lang und anderthalb Centimeter tief. Die Blutung stand nach kalten Umschlägen und Eisumschlägen. Acute Anaemie. Der Gatte war bei jenem Coitus betrunken und nach Gogol's Ausspruch nicht fein zugeschnitten aber fest genäht! Die Frau war 24 Jahre alt.“

Die zweite Beobachtung betrifft einen Fall aus der Klinik von Lazarewicz: Eine 19jährige Grusinierin heirathete. In der Hochzeitsnacht empfand sie heftige Schmerzen und blutete dann eine Woche lang. Am dritten Tage nach der Hochzeitsnacht bemerkte sie, dass der Harn durch die Scheide ausfliesst. Bei der Untersuchung konstatirte Professor Lazarewicz eine zweifache Zerreissung des Hymen und das Vorliegen einer Fistula vesico-vaginalis, dicht unterhalb des Mutterhalses. Die Fistel soll entstanden sein als Folge einer Drucknekrose des Gewebes nach einem Bluterguss traumatischen Ursprunges im Septum vesico-vaginale.

No. 85. Michajlow: (Protokolle der geb. gyn. Gesellschaft in Kijew. Bd. VIII. 1895. Beilagen pg. 139—150 [russisch]): Ein Fall von Gangraen der äussern Geschlechtsorgane und des Dammes nach dem ersten Coitus.“ Ein 18jähriges Mädchen, das schon früher deflorirt worden war, begab sich mit ihrem Liebhaber in die Badestube behufs Ausübung des Coitus.

Das hatte vor drei Wochen stattgefunden. Jener Beischlaf war für das Mädchen sehr schmerzhaft gewesen. Der Liebhaber war dabei betrunken gewesen. M. fand eine Zerreissung des Frenulum labiorum, des Dammes, pyaemische Infection, Gangraen des untersten Abschnittes der Vulva und der Gesässhälften, Entblössung der tiefliegenden Muskeln: des m. sphincter ani, constrictor cunni, levator ani, m. ischiocavernosus, transversus perinaei medius, der mm-glutaei maximi. Ganz allmählich erfolgte eine Reinigung der Wundfläche und Benarbung mit Genesung von diesem phagedänischen Processe.

No. 86—87. Michnoff (Wracz 1896, No. 24 und 25): In einem Falle wurde bei einem schon früher deflorirten Mädchen das hintere Scheidengewölbe der Quere nach zerrissen. In dem anderen Falle handelte es sich um einen Längsriss von 5 cm Länge im linken Scheidengewölbe in der Tiefe.

No. 88. Mueller (Verhandlungen der physikalisch-medicinischen Gesellschaft in Würzburg, N. F. 1873, pg. 178): Tödtliche Verblutung aus einem Einrisse zwischen Clitoris und Harnröhrenmündung sub coitu. Der Riss hatte 2 Centimeter Länge.

No. 89—90. Mundé: „Dyspareunia caused by a rare injury of the hymen." (Americ. Journal of Obstetrics. 1880. Vol. XXII. pg. 1022.)

Das Foramen hymenaicum war unberührt geblieben, der Hymen war in toto abgerissen an seiner Insertion und hing jetzt an einem linkerseits übrig gebliebenen Insertionslappen. Im zweiten Falle fand Mundé einen ähnlichen Befund. Die eine von diesen Frauen hatte gar nicht geboren, bei der anderen blieb der Befund sich gleich trotz mehrerer auf einander folgenden Geburten.

No. 91—92. Mundé: „Zwei Fälle von gefahrdrohender Blutung. Haemorrhagie infolge von Ruptur der Vagina beim ersten Coitus" (Boston med. and surg. Journal 1885, 14. Mai. pg. 471 — siehe das Referat: Centralblatt für Gynaekologie. 1885, pg. 688): Mundé wurde zu der Gattin eines Arztes berufen, der in der Hochzeitsnacht sich vergeblich abgemüht hatte, eine starke Blutung durch Liquor ferri sesquichlorati zum Stillstande zu bringen. Mundé fand einen hymenovaginalen Längsriss, der sich von dem Hymenriss auf die vordere Scheidenwand einen Zoll weit fortsetzte parallel dem Verlauf der Harnröhre. Die Blutung wurde durch Tamponade angehalten. Im zweiten Falle hatte die Wunde eine Länge von zwei und einhalb Zoll und reichte vom Hymen fast bis in das Scheidengewölbe.

F. Neugebauer: No. 93—99 siehe im Vorhergehenden.

No. 100. Ostermayr (Gyogyaszat 1895. No. 18 und 19):

Eine 40jährige VIIpara wurde von ihrem Schwäger genothzüchtigt, der zur Zeit betrunken war. Man fand eine quere Zerreissung des hinteren Scheidengewölbes, 8 Centimeter breit, im Abstande von 2 Centimeter von dem Mutterhalse. An beiden seitlichen Enden drang die Risswunde in die Parametrien ein.

Acute Anaemie, einige Stunden nach diesem erzwungenen Beischlafe. Die Wunde wurde vernäht und die Kranke genas.

Das Peritoneum und der Mastdarm waren intakt geblieben. Am Mutterhalse haftete noch ein zwei Centimeter breiter Streifen der Scheidenschleimhaut. Siehe auch: „Eine durch Coitus verursachte Kolporrhexis." (Pester med. chirurg. Presse. 1895. Vol. XXXI. pg. 350.)

(Schluss im nächsten Heft.)

Bericht.

Neuere Arbeiten über Darmresection und Darmanastomose.

Sammelbericht

Von

Dr. TRANTENROTH.

in Bochum.

(Hierzu 2 Abbildungen.) (Schluss.)

Die Wege nun, die man eingeschlagen hat, um die Verbindung der Darmschlingen auf die eine oder andere Weise zustande zu bringen, sind von jeher verschiedene gewesen: teils hat man sich mit allerlei Nahtmethoden begnügt, teils zu allen möglichen Hülfsmitteln (Trachea von Tieren, Cylinder aus Kartenblättern, Talg, Kork, Metall etc.) seine Zuflucht genommen. Eine erschöpfende Zusammenstellung aller dieser Verfahren von den ältesten Zeiten bis zum Jahre 1895 findet sich im ersten Teil der überaus fleissigen Arbeit des leider zu früh verstorbenen v. Frey (51). Als nach dem Jahre 1880 die alte Lembert'sche Naht in der neuen, von Czerny ihr gegebenen Modifikation die grösste Ausbreitung gewann, schienen die anderen Verschlussmethoden für einige Zeit ganz in den Hintergrund gedrängt zu sein. Aber die Erfahrung lehrte, dass auch bei den besten Nahtmethoden manchmal Nahtinsufficienz eintrat; war doch bei Trendelenburg's Darmresektionen (13) ein Drittel der Todesfälle auf Nahtinsufficienz zurückzuführen! — So konnte es nicht ausbleiben, dass wiederum andere, speciell mechanische Vereinigungsmethoden sich Eingang verschafften. In bisher noch nicht dagewesenem Maasse geschah dies, als im Jahre 1892 Murphy (52) seine geniale Erfindung des „Anastomosis button" der Oeffentlichkeit übergab. In Amerika ist dieselbe mit Enthusiasmus begrüsst worden und einer ihrer Lobredner, Willy Meyer (53), dessen Arbeit eine genaue Schilderung des Verfahrens giebt, ist der Ansicht, dass mit demselben die Chirurgie „in eine neue Aera getreten" sei. Man wird gewiss König (54) Recht geben, wenn er derartige Auffassungen als übertrieben und irrig zurückweist, andererseits aber doch Czerny (55) beipflichten können, wenn er sagt: „Der Murphyknopf ist noch nicht

die letzte Lösung des Problems der Darmnaht, allein er ist eine wichtige Etappe zu ihrer Vervollkommnung." Die Erfahrungen, die bis jetzt über den Murphyknopf vorliegen, sind ausserordentlich zahlreich und sowohl am Tier wie am Menschen gewonnen. Schon Murphy berichtete über 300 Tierexperimente; weitere Tierversuche wurden angestellt von Marwedel (30), v. Frey (51), Chaput (56), die meisten mit günstigem Ergebnis, nur Chaput starben von seinen 8 Hunden 4 an Perforationsperitonitis. Bis zum Jahre 1895 konnte Murphy (57) bereits 170 Fälle von Operationen mit seinem Knopfe an Menschen mitteilen: von den 30 Todesfällen waren nur vier auf den Knopf zu schieben. Die neueste Statistik über den Murphy-Button von Luria in Chicago (58) weist 425 Fälle auf mit einer Mortalität von 26,57%. Aus den bisherigen Erfahrungen geht unzweifelhaft hervor, dass dem Murphyknopf ausser grossen Vorzügen leider auch mancherlei Nachteile anhaften. Die Vorteile, die der Murphyknopf bietet, sind:

1. Zeitersparnis: „die schnelle und schöne Vereinigung durch den Murphyknopf wirkt", wie Wölfler sagt, „geradezu verblüffend". Hahn (59) empfiehlt daher den Murphyknopf am meisten für die Darmresektion nach der Operation brandiger Brüche. Gerade dieser Vorzug, der Schnelligkeit kann gelegentlich auch bei gynäkologischen Operationen von Wichtigkeit werden, wie der Fall Gläser's (66) zeigt. Indes kommt nach dem Urteil König's (54) diesem Moment nicht die grosse Bedeutung zu, die ihm namentlich von den Amerikanern vindiciert ist, da er die Ansicht der letzteren, „dass nach etwas länger dauernden Darmoperationen die Menschen oft am Shok zugrunde gingen", nicht für richtig hält;

2. Einfachheit seiner Applikation: doch ist dieselbe keineswegs so gross, dass sie eine Einübung überflüssig machte; setzte doch z. B. Marwedel (30) bei seinen Tierversuchen von den 5 Todesfällen einen auf fehlerhafte Technik.

3. Die glatte und gleichmässige Vereinigung der Darmenden, infolge deren die Stelle derselben später oft schwer wieder zu erkennen ist (Luria). Mündler (4) und v. Frey (51) heben die reine Heilung, die ganz ohne Bildung von Adhäsionen erfolge, ebenfalls ausdrücklich hervor.

4. Die geringere Infectionsgefahr, die teils durch den exakten Verschluss des Knopfes, teils dadurch bedingt ist, dass man schneller und reiner operieren kann. In der Czerny'schen Klinik z. B. hat die Mortalität bei der Gastroenterostomie seit der Anwendung des Murphyknopfes um 12% abgenommen (68).

Diesen Vorzügen stehen folgende Nachteile gegenüber:

1. Der glückliche Ausgang der Operation hängt ausser von den bei der Nahtmethode in Betracht kommenden Umständen auch noch von der Zuverlässigkeit des Instrumentenmachers ganz wesentlich ab: Marwedel (30) führt in seinen Thierversuchen drei Todesfälle auf fehlerhafte Konstruktion des Knopfes zurück. Der einzige auf den Knopf zu beziehende Todesfall unter 27 von Schede und Sick in Hamburg operierten Fällen war durch ein schlecht gearbeitetes scharfrandiges Instrument verschuldet (71).

2. Dawbarn (63) und Czerny (55) haben einen Todesfall dadurch gehabt, dass der Knopf infolge zu bedeutender Grösse Druckbrand mit nachfolgender Perforation erzeugte. In seltenen Fällen scheint aber auch bei passenden und tadellos gearbeiteten Knöpfen eine ausgedehnte Gangrän eintreten zu können, wenn gerade ein grösseres Gefäss in ihrem Druckbezirk lag und dadurch die Ernährung eines Darmstückes abgeschnitten wurde (Luria).

3. Die an den durch den Knopf eingeklemmten Darmpartieen notwendig eintretende Nekrose bringt die Patienten in die Gefahr einer Perforation, hauptsächlich gegen Ende der ersten Woche, zu der Zeit, da die Nekrose soweit gediehen ist, dass der Knopf anfängt, sich zu lockern, die Verklebungen der Serosa aber noch nicht ganz fest sind. Wenn auch dieses üble Ereignis in Wirklichkeit sich recht selten zu ereignen scheint, so lehrt doch der Zielewicz'sche Fall (64), in welchem nach bis dahin glattem Verlauf am 7. Tage plötzlich tödtliche Perforationsperitonitis sich einstellte, dass man auf die Möglichkeit seines Eintritts immer gefasst sein muss.

4. So lange der Knopf noch in situ ist, hat die Kotpassage durch ein ganz dünnes Lumen zu erfolgen, welches leicht durch Fremdkörper (Kirschensteine in einem Präparat der Wölfler'schen Sammlung in Prag, Ref.) oder Kotmassen verstopft werden kann; letzteres ist noch jüngst wieder von Routier (65) berichtet worden. Wurde die Verstopfung nicht rechtzeitig erkannt und behoben, so erfolgte Tod an Ileus oder Perforation des Darmes.

5. Durch ungenügende Mechanik des Knopfes oder auch durch ungleiche Dicke der eingepressten Darmwände kann es zu vorzeitigem Abgleiten des Knopfes kommen; meist folgt hierauf sofortiger Tod, im glücklichsten Falle die Ausbildung einer Kotfistel (Luria).

6. Der Knopf ist ein nicht resorbirbarer Fremdkörper, seine Ausstossung aus dem Darmkanal daher notwendig. Dieselbe ist freilich in den allermeisten Fällen spontan erfolgt, in anderen aber ausgeblieben oder wenigstens nicht beobachtet. „Diese Unsicherheit, ob der Knopf abgegangen ist oder nicht, und die Möglichkeit, dass er noch irgendwo im Darmtraktus zurückgehalten wird, ist" — wie Dietel (67) mit Recht bemerkt — „ein entschiedener Nachteil des Murphy'schen Verfahrens." Da der Knopf wegen seiner Grösse und seines Gewichtes nur schwer durch den Darm (Valvula Bauhini!) abgeht, verursacht er zuweilen auf seiner Wanderung, die sich übrigens, wie Kümell hervorhebt (70), mittelst X-Strahlen verfolgen lässt, kolikartige Schmerzen und zeitweilige Verstopfung. — In den Fällen, in welchen er den Körper nicht wieder verlassen hat, kann er entweder in einem Blindsack des Darmes sich gefangen haben oder in loco stecken geblieben sein infolge blos partieller Nekrose der eingeklemmten Darmwände oder — bei Gastroenterostomie — in den Magen gefallen sein, ein Ereignis, welches von einigen nur selten oder auch gar nicht (Stendel 68), von anderen dagegen, so von Carle und Fantino (72), oft beobachtet wurde und, wenn auch nicht gerade häufig, so doch manchmal zu unangenehmen Folgezuständen führen kann. Hahn (59) hat daher bei dieser Operation den Knopf nur dann in Anwendung gezogen, wenn sie schnell beendigt werden musste. — Beim Steckenbleiben des Knopfes

im Darm können Ulcerationen entstehen, namentlich, wenn der Knopf inkrustiert ist (Stroh, 69), ja sogar schwere Darmblutungen, wie Fall 30 der Schiller'schen Arbeit (22) zu beweisen scheint. Lennander (106) hatte bei einer Patientin nach Resektion wegen Tuberkulose das distale Ende des Ileums seitlich in das proximale mit Hülfe eines Murphyknopfes eingesetzt und fand den dadurch entstandenen kleinen Blindsack bei der 1 Jahr später ausgeführten zweiten Laparotomie durch die Schwere des Knopfes zu einem 12 cm langen Divertikel ausgezogen; er konstatierte bei dieser Gelegenheit, dass der Knopf leicht durch die Suturstelle, nicht aber durch die doch scheinbar ganz normale Valvula Bauhini gebracht werden konnte. In einem Falle Wölflers (70) erzeugte der Knopf durch Druck einen Anus praeternaturalis. Vor allem aber sind die Pat. der Gefahr des Ileus ausgesetzt, zu dessen voller Ausbildung es allerdings nach den bisherigen Erfahrungen nur sehr selten gekommen ist.

7. Die Anastomosenöffnung kann sich nachträglich verengern, wie dies früher schon Clarke, Keen, Graw, Stansfield, dann auch Stewart (60) und Chaput (61) berichtet haben. Marwedel (62) teilt sogar einen Fall mit, indem sich ein nahezu absoluter Verschluss der Anastomosenstelle entwickelt hatte: infolge unvollständiger Nekrotisierung der eingeklemmten Magendarmpartie durch den Knopf blieben kleine wandständige polypöse Excrescenzen zurück, die ventilartig das Lumen der geschrumpften Oeffnung verlegten.

8. Beim Dickdarm kann die Vereinigung der Darmenden grosse Schwierigkeiten bieten, zudem ist hier die Gefahr der Kotobturation besonders gross. Hahn (59) musste einmal den Knopf wieder herausschneiden, weil er sich nicht zusammenschieben liess, und Marwedel (62) verlor 2 Fälle an Perforationsperitonitis, die in dem einen Falle durch Kotobturation, in dem anderen dadurch entstanden war, dass die Adaption der beiden Knopfhälften nicht exakt gelungen war. Marwedel schliesst daraus, dass der Murphyknopf für direkte Vereinigung (end-to-end) resecierter Darmenden am Dickdarm nicht geeignet ist, eher für die seitliche Anastomose nach Braun. Doch hebt bezüglich dieses Punktes wiederum Wölfler (1) als Fehler des Knopfes hervor, dass

9. Die Kommunikation, besonders bei seitlicher Anastomosenbildung, nicht breit genug angelegt werden kann, wegen der dadurch zunehmenden Grösse des Knopfes.

Die natürliche Folge von der Erkenntnis der verschiedenen Nachteile des Murphyknopfes war das Bestreben, Mittel und Wege zu ihrer Vermeidung zu finden. Die zu diesem Zweck getroffenen Aenderungen des ursprünglichen Verfahrens beziehen sich teils auf die Art der Applikation, teils auf den Bau des Knopfes.

In der Meinung, dass die im Darm zur Einführung der Knopfhälften nötigen Oeffnungen für das Kaliber der beide Teile verbindenden centralen Cylinder zu gross seien, hat Jonnesco (73) vorgeschlagen, die Knopfhälften von besonderen, zum Schluss wieder zu vernähenden Einschnitten aus in das Darmlumen einzuführen und die centralen Cylinder durch kleine in der Nähe angelegte Kreuzschnitte von innen nach aussen durch die Darmwand zu schieben. — Um der durch den Knopf

bewirkten Darmvereinigung eine grössere Sicherheit zu verleihen, haben manche Autoren über den Knopf noch eine circuläre Serosanaht legen zu müssen geglaubt, so Brenner (74), Hahn (59), Schede und Sick (71). Dahingegen sind nach Marwedel (62) — in strikter Befolgung der von Murphy selbst gegebenen Regeln — Verstärkungsnähte um den Knopf als unnötig wegzulassen.

Aenderungen im Bau des Knopfes sind von zahlreichen Autoren angegeben worden, so von Ramaugé, Garbarini, Hayes, Bonomo-Rho, Hagopoff, Suvara. Duplay und Gazin (75) haben zwei konzentrisch in einander geschobene Metallringe empfohlen, Chaput (76) einen einteiligen Anastomosenknopf aus biegsamem Metall, der vor dem Murphyknopf die Vorzüge der Einfachheit, Billigkeit, besseren Durchgängigkeit und des geringeren Gewichtes zu haben scheint. Boari (77) konstruierte einen Knopf, bei dem nur die inneren Cylinder aus Metall bestehen und beide in einander greifende Schraubengänge tragen; die übrigen Teile sind aus halbentkalktem Elfenbein hergestellt und verdaulich, in einer zweiten Modifikation fertigt er den ganzen Knopf aus Elfenbein und mindert dadurch sein Gewicht auf die Hälfte des früheren und sogar auf ein Drittel des Gewichts des Murphyknopfes herab. Unter allen Modifikationen kommt aber wohl der von J. Frank (78) angegebenen die weitaus grösste Bedeutung zu. Sein Knopf besteht aus 2 decalcinierten Knochenringen, welche durch ein in ihr Lumen eingelassenes Gummirohr an einander fixiert werden. Die Darmenden werden wie bei Murphy fortlaufend umsäumt, über je eine Hälfte des Knopfes gebracht, zwischen die aufeinander drückenden Flächen der Ringe geklemmt und durch Anziehen der Fadenenden tabaksbeutelähnlich zusammengezogen. Unter dem Druck, welchen das elastische Darmrohr bewirkt, werden die interponierten Darmwände nekrotosiert wie beim Murphyknopf. Ein Hauptvorzug des Knopfes ist jedenfalls seine Resorbirbarkeit. Als weitere Vorteile giebt Frank selbst an, dass sein Knopf die Schleimhaut und Muskelschicht nie schädige, dass das Gummirohr regelmässig gegen Ende der 1. Woche mit dem Kot abgehe, dass man diesem Rohr eine beliebig weite Lichtung geben könne und dass eine spätere Stenosirung nicht möglich sei, da die Teile in Juxtaposition an einander heilten. Das Frank'sche Verfahren hat von den verschiedensten Seiten Nachahmung, warme Empfehlung besonders von Luria (79) erfahren. Leider involviert der Hauptvorzug des Knopfes zugleich einen Nachteil, indem die Resorption zu schnell, wie König jr. mitteilt (70), unter Umständen schon innerhalb 24 Stunden erfolgen kann. Nach Stroh (69) soll durch vorheriges Einlegen in 4% Formalinlösung die Resorption verzögert werden. Wölfler (70) hat daher einen neuen ebenfalls resorbirbaren Knopf mit sehr weiter Oeffnung angegeben.

Die bisher besprochenen Modifikationen des Murphyknopfs betreffen teils seine Form, teils das Material, aus dem er gearbeitet ist, indem dasselbe entweder zum grossen Teil oder ganz aus resorbirbarem Material, und zwar aus decalciniertem Knochen, gewählt wurde. Dieses Material hat immerhin noch den Nachteil, dass es schwer zu beschaffen und zuzubereiten ist, daher in bestimmten Grössen vorrätig gehalten werden muss. In dieser Beziehung scheinen die Prothesen aus dem

Pflanzenreich vor denjenigen aus dem Tier- und Mineralreich einen grossen Vorzug zuhaben. Die Verwendung vegetabilischen Materials zur Darmnaht stammt von v. Barącz oder von Dawbarn, der seine Kartoffelplatten noch 1 Jahr vor Barącz angewendet haben will (1891). v. Barącz empfahl an Stelle der von Senn im Jahre 1887 angegebenen „perforated decalcified bone-plates", da diese Druckgangrän und Darmperforation bewirken können, Kohlrübenplatten und ist noch neuerdings (80) für diese seine Modification der Senn'schen Darmvereinigung eingetreten. Auch Magill (81) verwendet Rüben zur Senn'schen Plattenanastomose; er verlor von 87 Pat. nur einen durch die Methode: eine zu trockene Platte hatte beim Quellen den Darm zerquetscht. Dawbarn (63) zieht Platten aus Kartoffeln vor, die durch $^1/_2$ stündiges Einlegen in warmes Wasser infolge Quellung der Stärkekörner sehr fest werden. In der Mitte zwischen dem Senn-v. Barącz'schen Verfahren, welches unabhängig von demjenigen Murphy's ausgebildet wurde, und dem letzteren steht die „Sutura intestini secundum Kuzmik" (82), welcher wie v. Barącz zwei durchlochte Scheiben aus gelben Rüben oder Horn benutzt, aber sie nicht platt, sondern mehr den Knöpfen Murphys ähnlich formt, ausserdem auch in der Art der Befestigung der Darmenden über denselben sich an die Murphy'sche Methode anlehnt. Während die platten- und scheibenförmigen Prothesen hauptsächlich für die Seit- zu Seitverbindung von Därmen geeignet und für diese auch zuerst angegeben sind, erscheinen für die End- zu Endvereinigung röhrenförmige Körper zweckmässiger. Solche sind jüngst von Landerer (83) angegeben; er schnitzt sie aus Kartoffeln oder Mohrrüben und giebt ihnen eine den Neuber'schen Cylindern aus decalciniertem Knochen ähnliche Form. Aehnlich wie beim Murphyknopf wird mittels einer über den freien Darmrand weggehenden Schnürnaht ein Darmstück nach dem andern auf dem Cylinder festgebunden. Bei den Versuchen an Hunden hielten die Röhren 5—6 Tage vor. Dsirne (84) hat das Landerer'sche Verfahren in 2 Fällen von Darmresektion beim Menschen mit bestem Erfolg angewendet.

Bei den mancherlei Mängeln, welche den scheiben-, röhren- oder knopfförmigen Prothesen trotz vieler Vorzüge doch noch anhaften, ist es natürlich, dass sie nicht im Stande gewesen sind, die Nahtmethode ganz zu verdrängen. Vielmehr wird die letztere immer noch von Vielen allen anderen Verfahren vorgezogen. So hält Bier (15) von allen Methoden der Darmnaht die Lembert'sche für die beste und leistungsfähigste und bedient sich ihrer sowohl bei Resektionen als auch bei Enteroanastomosen. Von den Modifikationen, von denen auch die Darmnaht bis in die neueste Zeit nicht verschont geblieben ist, seien hier nur zwei erwähnt, die wegen ihrer raschen und einfachen Ausführbarkeit Nachahmung zu verdienen scheinen. Erstens die Methode der Enteroanastomose wie sie durch v. Frey (51) angegeben und u. a. auf der Bruns'schen Klinik (85) geübt worden ist: nach der Resektion werden die Darmenden im Sinn der Peristaltik an einander gelagert und durch die erste Lembert'sche Nahtreihe an einander fixiert; auf beiden Seiten der letzteren werden Incisionen bis auf die Schleimhaut gemacht in der Länge der gewünschten Anastomose und ihre hinteren

Ränder vereinigt. Nachdem nun auch die Schleimhaut durchtrennt worden — erst am zuführenden, dann am abführenden Ende — werden die Darmenden an zwei kreuzweise durchgeführten Fäden durch die Oeffnung vorgezogen und dabei eingestülpt. Die aus dem Anastomosenschlitz herausgeleiteten Darmenden werden mit starkem Seidenfaden

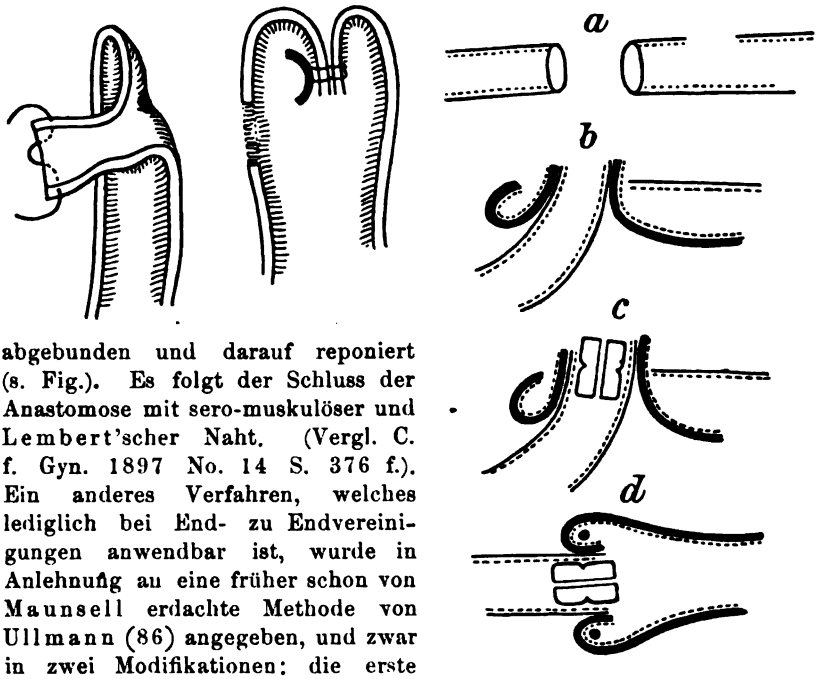

abgebunden und darauf reponiert (s. Fig.). Es folgt der Schluss der Anastomose mit sero-muskulöser und Lembert'scher Naht. (Vergl. C. f. Gyn. 1897 No. 14 S. 376 f.). Ein anderes Verfahren, welches lediglich bei End- zu Endvereinigungen anwendbar ist, wurde in Anlehnung an eine früher schon von Maunsell erdachte Methode von Ullmann (86) angegeben, und zwar in zwei Modifikationen: die erste mit Naht, die zweite (87) mit vegetabilischer Prothese. Die letztere, noch einfacher wie die erste, wird folgendermassen ausgeführt: gegenüber dem Mesentarialansatz wird im zuführenden Darmende eine ca. 6 cm lange Längsincision gemacht (Fig. a) und durch diese Oeffnung das Darmende, in sich eingestülpt, hervorgezogen (Fig. b die dickgehaltenen Linien). In dies umgestülpte Darmende wird nun das abführende Darmstück hineingezogen (Fig. c, die punktierten Linien bezeichnen die Mucosa), in sein Lumen ein $2-2^1/_2$ cm langes, $1^1/_2-2$ cm breites, durchlochtes, cylindrisches, in der Mitte der Aussenfläche mit einer Rille versehenes Stück einer gelben Rübe hineingeschoben und mit einem um beide Darmenden gelegten Katgut- oder Seidenfaden befestigt. Diese Ligatur kommt in die Rinne am Mantel der Rübe und nach erfolgter Reposition der vorgezogenen Darmenden ins Darminnere (in die Schleimhaut des zuführenden Rohres) zu liegen (Fig. d). Zum Schluss wird die Längswunde durch einige Nähte geschlossen. Das Verfahren wurde von Ullmann selbst 2 mal mit Erfolg angewandt und hat schon verschiedene Nachahmer gefunden; so hat Eix (88) über einen mit Glück nach dieser Methode operierten Fall berichtet.

Im Anschluss hieran sei noch kurz auf die ganz kürzlich von Halstead (94) publizierte Methode der Darmnaht hingewiesen, bei der

auch eine Prothese benutzt wird, aber nicht zur Vereinigung der Därme, sondern nur zur Erleichterung der Naht. Dieselbe wird nämlich über einem, in beide Darmenden eingeführten, mit Wasser oder Luft aufgeblasenen schlauchförmigen Gummiballon ausgeführt, welcher den Austritt von Darminhalt verhindert, die einer exakten Nahtlegung so hinderlichen peristaltischen Bewegungen des Darms durch seine Spannung aufhebt und zudem es ermöglicht, ungleich grosse Darmstücke auf dasselbe Volumen zu bringen. Vor Schluss der Naht wird der inzwischen entleerte Ballon wieder entfernt. — Auch die von Ball (96) angegebene Methode leistet kaum mehr als eine bequemere Ausführung der Naht, welche über einen entkalkten Knochenring (mit rings verlaufender tiefer Einkerbung des äusseren Randes) in zwei Etagen angelegt werden soll.

Um die bei den Anastomosenbildungen durch Austritt von Darminhalt entstehenden Gefahren zu vermeiden, haben ebenfalls einige Autoren neue Verfahren erfunden, deren Prinzip darin besteht, dass der Magen bezw. Darm während der Operation gar nicht geöffnet wird. Postnikow (89) excidiert aus den beiden zu vereinigenden Darmabschnitten ein ovales Stück Serosa und Muscularis, zieht die Mucosa etwas hervor und legt eine Ligatur um dieselbe. Die Vereinigung der Darmschlingen geschieht im Umkreise des Ovals durch Naht in zwei Etagen. Nach 2—3 Tagen soll sich die ligierte Partie der Mucosa nekrotisch abstossen, womit dann die Kommunikation hergestellt ist. Bastianelli (90) macht nur eine Incision durch die Serosa und Muscularis der betreffenden Darmstücke und näht die entsprechenden Wundränder zusammen; die Mucosa soll dann nachträglich in dem von der Naht umgrenzten Gebiet der Nekrose verfallen. In Wirklichkeit thut sie das aber nicht immer, selbst noch nach Monaten nicht, wie der Fall Kadjan's (93) beweist. Souligoux (91) zerquetscht die Wand des Darms (bezw. Magens) in ca. 4 cm Länge und 3 cm Breite mit einer Zange, wobei nur das Bauchfell widersteht; dieses wird im Bereich der Quetschung noch mit Aetzkali oder Paquelin verschorft. Rings um die gequetschten Stellen herum werden die Darmschlingen durch Naht vereinigt. Wenn sich die Nekrosen losstossen, was nach ca. 48 Stunden geschieht, und damit die Darmlumina eröffnet werden, ist die Umgebung der verschorften Stellen bereits solid verklebt. Jayle (92) teilte einen auf diese Weise mit Erfolg behandelten Fall mit. Chaput nekrotisiert die Gewebe anstatt durch Quetschung mit rotglühendem Eisen; am Magen trägt er zuvor die Tunica muscul. ab. Boari (95) näht die Wände beider Intestina unversehrt über einer Tablette aus kaustischer Substanz zusammen; die Passage bildet sich nach einigen Tagen. — Alle die genannten Verfahren sind natürlich da contraindiciert, wo die Herstellung eines freien Kotweges eilig ist, sonst aber wohl der Nachprüfung wert, vor allem die Methode von Souligoux.

Da die neuen Errungenschaften in der Magen-Darmchirurgie natürlich nicht ohne Ausbeute für die Physiologie geblieben sind, sollen zum Schluss die auf diesem Gebiete gewonnenen neuen Ergebnisse auch noch kurz referiert werden. Bezüglich der Magenfunktionen ist hervorzuheben, dass die Motilität nach der Resektion der Pylorus, gleichviel ob sie wegen maligner Neubildung oder gutartiger Stenose erfolgte,

zur Norm zurückkehrt; nach Mintz (27) ist dies auch nach Gastroenterostomie wegen gutartiger Pylorusenge der Fall, während die gleiche Operation bei Carcinom ausgeführt nur eine mehr oder minder bedeutende Besserung der Motilität erzielt. Rosenheim (19) hingegen fand bei 10 Kranken mit Gastro-jejunalfistel unabhängig von der Art der Affektion, welche die Indikation zu ihrer Anlegung gegeben hatte, die Beförderung der Ingesta etwas verlangsamt. In allen Fällen zeigt die neue Magendarmöffnung befriedigende Funktion, ist vor allen Dingen schlussfähig. Weit weniger günstig liegen die Verhältnisse bezüglich des Magenchemismus. Gab eine maligne Neubildung die Indikation zur Operation, so pflegt nach Resektion des Magens keine Besserung, nach Gastroenterostomie sogar eine zunehmende Verschlechterung der sekretorischen Funktion einzutreten. Nur nach Gastroenterostomie wegen gutartiger Magenleiden wird der Magenchemismus in der Regel wieder normal. Nach Mikulicz (2) bewirkt auch die Pyloroplastik bei Ulcus eine Verminderung der mit diesem Leiden meist einhergehenden Hyperacidität bis zur Norm oder selbst unter dieselbe. Indes fanden Carle und Fantino (72) nach Pyloroplastik die freie Salzsäure niemals so bedeutend unter die Norm herabgehen, wie nach Gastroenterostomie, nach der sie einmal sogar Anachlochydrie eintreten sahen. — In zwei Fällen von Gastroenterostomie wegen gutartiger Pylorusstenose, in denen Siegel (98) längere Zeit nach der Operation sowohl die motorische als auch die sekretorische Funktion vollkommen zur Norm zurückgekehrt fand, hat Heinsheimer (99) Stoffwechseluntersuchungen gemacht: in dem einen Falle war die Ausnutzung der Nahrung für alle Nahrungsstoffe normal, in dem anderen nur für Fett etwas weniger günstig als in der Norm. Des weiteren haben die Erfahrungen der Chirurgen gelehrt, dass die Entfernung nicht nur des grössten Teils vom Magen, sondern sogar des ganzen Magens, wie der von Schlatter (100) operierte Fall zeigt, gut vertragen werden kann, dass also der Darm vicariierend für den Magen einzutreten vermag. Es ist das eine Erfahrung, die namentlich in neuerer Zeit auch von Seiten der inneren Kliniker durch mehrfache Beobachtungen an Menschen mit Achylia gastrica (Einhorn) eine weitere Bestätigung und Stütze gefunden hat.

Bezüglich des Darmes haben Tierversuche ergeben, dass der Dickdarm die Funktionen des Dünndarms bis zu einem gewissen Grade zu übernehmen vermag. Nach den Tierversuchen, die Trzebicky (101) anstellte, werden Resektionen des halben Dünndarms von Hunden ohne Störungen der Ernährung vertragen, während nach Resectionen von zwei Dritteln seiner Länge und darüber die Erhaltung des Lebens unmöglich ist. In den Versuchen Monari's (102) vertrugen die Hunde sogar Resektionen des Dünndarms bis zu sieben Achtel seiner Gesamtlänge. Beide Autoren halten beim Menschen Resektionen bis zur Hälfte des Dünndarms für zulässig. Nach Trzebicky fallen die Folgen einer Resektion am Anfangsteil des Dünndarms schwerer ins Gewicht als diejenigen am Ende desselben. Der grösste bisher ohne Schaden für den Kranken excidierte Dünndarmabschnitt war 205 cm lang (Köberlé). Budeberg und Koch (103) teilen Fälle mit, in denen Dünndarmstücke bis zu 1,5 m Länge reseciert wurden, bezweifeln aber trotz des glücklichen Ausgangs, dass der so gekürzte Darm die Funktion

als Ernährungsorgan werde voll und ganz erfüllen können. Riva-Rocci (104) stellte bei einem 60jährigen Patienten, dem ein 3,10 m langes Dünndarmstück (7 cm oberhalb des Coecum beginnend) reseciert worden war, Versuche über die Ausnutzung der Nahrung im Darm an und fand, dass der Stuhlgang häufiger erfolgte, eingeführte Nahrung rascher in ihm wieder erschien, und dass der Stuhl reicher an Stickstoff, Fetten und Wasser war. Trotzdem trat keine Abmagerung ein, weil bei sonst gesunder Verdauung die mangelhafte Ausnutzung durch vermehrte Aufnahme von Nahrung kompensiert wurde.

Litteratur.

1. Wölfler, Über Magen-Darmchirurgie. Festvortr. a. d. 25. Kongress der deutschen Gesellsch. f. Chirurgie 1896.
2. Mikulicz, Die chirurgische Behandlung des chronischen Magengeschwürs. Verh. d. deutsch. Ges. f. Chir., 26. Kongr. 1897.
3. Mikulicz, Verh. d. deutsch. Ges. f. Chir., 24. Kongr. 1895.
   Wagner, Über die Resultate von 103 Magenoperationen in der Klinik Mikulicz. I.-D. Breslau 1895.
4. Mündler, Die neuerdings an der Heidelberger chirurgischen Klinik ausgeführten Operationen am Magen. Beitrag zur klin. Chirurgie. Bd 14, H. 2 S. 293—407.
5. Krönlein, Chirurgische Erfahrungen über das Magencarcinom. Beitr. z. klin. Chir. Bd. 15, H. 2.
   — Mitteilungen über Magenresektion und Magenexstirpation. Verh. d. deutsch. Ges. f. Chir., 27. Kongr. 1898.
6. Lauenstein, Zur chirurgischen Behandlung der Stenosen des Magendarmkanals. Deutsch. med. W. 1895, No. 36.
7. v. Eiselsberg, Zur Kasuistik der Resektionen und Enteroanastomosen am Magen und Darmkanal. v. Langenbecks Archiv. Bd. 54, H. 3.
8. Doyen, Traitement chirurgical des affections de l'estomac et du duodénum. Paris 1895.
9. Reichard, E., Erfahrungen an 16 Magenresektionen. Berl. klin. W. 1897, No. 45.
10. Tucholske, Pyloric obstruction. Amer. med. News. March 11.
11. Kocher, Zur Technik und zu den Erfolgen der Magenresektion. Korrespondenzbl. f. Schweiz. Ärzte 1893, No. 20 u. 21.
    — Methode und Erfolge der Magenresektion wegen Carcinom. Deutsch. med. W. 1895, No. 16—18.
12. Fick, W., Über Magenresektion. Arch. f. klin. Chir. Bd. 54 p. 528.
13. Becker, E., Über Darmresektionen. Deutsche Zeitschr. f. Chir. Bd. 39 S. 148.
14. Borchardt, Beitr. zur Kasuistik der eingeklemmten Brüche. Deutsche Zeitschr. f. Chir. Bd. 43 S. 216.
15. Bier, Über circuläre Darmnaht. v. Langenbecks Archiv. Bd. 49 H. 4.
16. Rydygier, Verh. d. deutschen Ges. f. Chir., 24. Kongr., und: Zur Behandlung der Darminvaginationen. Deutsche Zeitschr. f. klin. Chir. Bd. 42 S. 101.
17. Senn, Surgical treatment of intussusception. Toronto 1891.

18. Cahn, Gastroenterostomie wegen schmerzhaften Magengeschwürs ohne Stenosenerscheinungen. Berl. klin. W. 1895 No. 28.
19. Rosenheim, Über das Verhalten der Magenfunktion nach Ausführung der Gastroenterostomie. Berl. klin. W. 1894 No. 50.
— Über die chirurgische Behandlung der Magenkrankheiten. Deutsche med. W. 1895 No. 1—3.
20. König, Verh. d. deutschen Ges. f. Chir., 24. Kongr.
21. Hahn, Über chirurgische Eingriffe bei Magenerkrankungen. Deutsche med. W. 1894 No. 43.
22. Schiller, Über die Darmoperationen an der Heidelberger chirurgischen Klinik aus den letzten 4 Jahren. Beitr. z. klin. Chir. 1896 Bd. 17 H. 3.
23. Bieber, Über Gastroenterostomie. I.-D. Jena 1895.
24. O. Lauenstein, Über Magen-Dünndarmfistel. Jahrb. der Hamburger Krankenanstalten Bd. III p. 339.
25. v. Eiselsberg, Verh. d. deutsch. Ges. f. Chir., 24. Kongr., und v. Langenbecks Archiv L S. 925.
26. Braun, Über Gastro-Enterostomie und gleichzeitig ausgeführte Entero-Anastomose. Langenbecks Archiv Bd. 45 S. 361.
27. Chlumskji, Über Gastroenterostomie. Statistische und experimentelle Studien. Beitr. z. klin. Chir. (1898) Bd. 20 H. 1 S. 231 bis 274 und H. 2 S. 487—544.
28. Roux, De la gastroentérostomie. Etude, basée sur les opérations pratiquées du 21. Juin 1888 au 1. Sept. 1896. Revue de gynécol. et de chir. abdom. 1897 No. 1.
29. Doyen, Eine neue Methode der Pylorus- und Darmresektion. Verh. d. deutsch. Ges. f. Chir., 27. Kongr. 1898.
30. Marwedel, Über Enteroanastomosen nebst experimentellen Beiträgen zur Frage des Murphy'schen Darmknopfes. Beitr. z. klin. Chir. Bd. 13 H. 3 S. 605—658.
31. Conrath, Über die lokale chronische Coecumtuberculose und ihre chirurgische Behandlung. Beitr. z. klin. Chir. Bd. 21 H. 1 S. 68f.
32. Chaput, Archives générales de médecine 1894 p. 408.
33. v. Hacker, Zur Operation der Darmanastomose. Wiener klinische Wochensch. 1892 No. 1.
34. v. Eiselsberg, Over „Darmausschaltung". Nederl. Tijdschr. v. Geneeskunde 1896 No. 8.
35. v. Eiselsberg, Weitere Beiträge zur Kasuistik der Darmausschaltung. Wien. kl. W. 1896 No. 12—14.
36. v. Barącz, Przegl. chir. T. I zesz. 4. (C. f. Chir. 1894 No. 27).
37. Obalinski, Zur totalen Darmausschaltung. C. f. Chir. 1894 No. 49.
38. Funke, Zur Kasuistik der Darmausschaltung. Prager med. W. 1895 No. 32 und 33.
39. Friele, Om eliminatio intestini (totale Darmausschaltung) i. Obalinski's forstand. Bergen. medizinsk Revue 1895. Dez.
40. Reichel, Ueber die Berechtigung der Darmausschaltung mit totalem Verschluss des ausgeschalteten Darmstücks. C. f. Chir. 1895 No. 2.
41. Obalinski, Unter demselben Titel, C. f. Chir. 1895 No. 6.

42. Obalinski, Ein weiterer Beitrag zur totalen Darmausschaltung. Wien. med. Presse 1897 No. 35.
43. Wiesinger, Ein Fall von totaler Darmausschaltung mit totaler Occlusion. Münch. med. W. 1895 No. 51.
44. v. Eiselsberg, Ueber die Behandlung von Kotfisteln und Strikturen des Darmkanals mittels der totalen Darmausschaltung. v. Langenb. Arch. Bd. 56 H. 2.
45. Narath, Die operative Behandlung der Dünndarmgenitalfisteln mit besonderer Berücksichtigung der Darmausschaltung. Arch. f. klin. Chir. Bd. VII. H. 2 p. 330.
46. v. Erlach, Ein Fall von Fistula ileovaginalis carcinomatosa durch Darmausschaltung geheilt. Wiener klin. W. 1895 No. 24.
47. G. A. Haken, Allgem. Bemerk. zu den Hernien und Laparotomie mit Darmimplantation. I.-D. Dorpat 1861.
48. Steinthal, Tod an Chloroformvergiftung am 5. Tage. Korrespondenzblatt des württemb. ärztl. Landesvereins 1896 No. 5.
49. H. Braun, Ueber Enteroanastomose als Ersatz der cirkulären Darmnaht. v. Langenb. Arch. Bd. 45 p. 350.
50. H. Braun, Ein Fall von innerer Einklemmung nach Darmresektion mit Enteroanastomose. C. f. Chir. 1897 No. 8.
51. v. Frey, Ueber die Technik der Darmnaht. Beitr. z. klin. Chir. Bd. 14 H. 1.
52. Cholecysto-intestinal, gastro-intestinal, entero-intestinal Anastomosis and approximation without sutures (original research) by J. B. Murphy, M. D. New-York medic. Record, 10. Dez. 1892.
53. Willy Meyer. Murphy's Knopf in der Chirurgie des Magendarmkanals und der Gallenblase. C. f. Chir. 1894 No. 37. —
Zu Dr. Zielewicz' Mitteilung: „der Murphy'sche Anastomosis-Button." C. f. Chir. 1894 No. 52.
54. König, Zur modernen Technik der Darmresektion und Anastomosenbildung (Murphy's Knopf etc.) C. f. Chir. 1895 No. 4.
55. Czerny, Verhandlg. d. deutschen Ges. f. Chir. 25. Kongr.
56. Chaput, Revue de chir. 1894 No. 12.
57. Murphy, Analysis of cases operated on with the aid of the Murphy button up to the present time. Med. news. 1895 Febr. 9.
58. Luria, The status of the surgery of the gall bladder, gallducts and intestine, during the last decade and the influence of the Murphy-Button on the same, together with 150 cases not yet reported in the literature. A critical study. — Northwestern Lancet 1897. April 1, April 15, Mai 1.
59. Hahn, Ueber einige Erfahrungen auf dem Gebiete der Magenchirurgie. Deutsche med. W. 1897 No. 41—43.
60. Stewart, Gastro-duodenostomy with the Murphy-Button. Med. and surg. Reporter 1895 No. 14.
61. Chaput, Inconvénients et indications du bouton de Murphy. Extr. des Bull. de la soc. de chir. 1895 Juli 24.
62. Marwedel, Klinische Erfahrungen über den Wert des Murphy'schen Darmknopfes. Verh. d. deutschen Ges. f. Chir., 26. Kongr.

63. Dawbarn, The relative value of the Murphy button and absorbable plates. Annals of surgery 1895, Febr.

64. Zielewicz, Der Murphy'sche „Anastomosis-Button". C. f. Chir. 1894 No. 43.

65. Routier, Résection iléo-coecale pour tuberculose. Obturation du bouton de Murphy. Bull. et mém. de la soc. de chir. de Paris T. XXII p. 544.

66. Gläser, Ueber die Anwendung des Murphyknopfes an Stelle der Darmnaht. C. f. Gyn. 1898 No. 8 S. 215—219.

67. Dietel, Ueber Erfahrungen mit dem Murphyknopf. C. f. Gyn. 1897 No. 14 S. 361—367.

68. Stendel, Die neueren Magenoperationen in der Czerny'schen Klinik und die bisherigen Dauererfolge. Verh. d. deutschen Ges. f. Chir. 27. Kongr.

69. Stroh, Beitrag zur Anwendung des Murphyknopfes. Verh. d. deutschen Ges. f. Chir. 27. Kongr.

70. Kümell, König jr., Wölfler, Verh. d. deutschen Ges. f. Chir. 27. Kongr. 1898.

71. H. Graff, Der Murphy'sche Knopf und seine Anwendung. v. Langenb. Arch. Bd. 52 H. 2.

72. A. Carle und G. Fantino, Beitrag zur Pathologie und Therapie des Magens. v. Langenb. Arch. Bd. 56 H. 1 u. 2.

73. Jonnesco, Un nouveau procédé pour l'application du bouton de Murphy. Paris, Masson & Cie. 1897.

74. Brenner, Zur Anwendung des Murphyknopfes bei Darmresektionen. Wien. klin. W. 1895 No. 44.

75. Duplay et Gazin. Sur un nouveau procédé de suture intestinale par invagination et ligature en masse sur un cylindre métallique creux. Arch. genér. de méd. 1895. Nov.

76. Chaput, Un nouveau bouton anastomique. Méd. moderne. 1896. No. 4.

77, Boari, Verh. des 11. Kongr. der ital. chirurg. Ges. (C. f. Chir. 1896. No. 49. p. 1174.)

— Modificazioni al metodo anastomotico di Murphy. Clinica chirurgica 1897. No. 4.

78. J. Frank, A new contrivance for intestinal end-to-end anastomosis. New-York med. record 1896. Okt. 3.

— Ueber den resorbierbaren Darmknopf. Berlin. klin. W. 1897. No. 51.

79. A. Luria, Neue Erfahrungen auf dem Gebiete der Darmchirurgie. Wien. klin. Rundschau 1897. No. 35 u. 36.

80. v. Baracz, Zur Aetiologie des Darmverschlusses nach der Resektion und totalen Ausschaltung des Dickdarms und des Ileocöcum. C. f. Chir. 1897. No. 13:

— Zur Gastroenterostomie mittels Kohlrübenplatten. Wien. klin. W. 1897. No. 29.

81. Magill, View of the resultats that are obtained by the use of absorbable plates. Annals of surgery 1894. Sept.

82. Kuzmik, Zur Kritik der Darmnaht. Deutsche Zeitschr. f. Chir. Bd. 45. p. 300.
83. Landerer, Zur Technik der Darmnaht. C. f. Chir. 1895. No. 13.
84. Dsirne, Zur Technik der Darmnaht. St. Petersb. med. W. 1896. No. 18.
85. Küttner, Darmanastomose nach v. Frey. Verh. d. deutschen Naturforscher u. Aerzte 1896 (C. f. Chir. 1896. No. 42. p. 983.) — Die seitliche Darmvereinigung mit Verschluss der Darmenden nach v. Frey als Ersatz der circulären Darmnaht. Beitr. z. klin. Chir. Bd. 17. H. 2.
86. Ullmann, Zur Technik der Darmnaht. C. f. Chir. 1895. No. 2.
87. Ullmann, Zur Technik der circulären Darmvereinigung. C. f. Chir. 1896. No. 5.
88. Eix, Ileus infolge von Hernia obturatoria. Primäre Darmresektion nach Ullmann Heilung. C. f. Chir. 1897. No. 43. S. 1131—1134.
89. Postnikow, Die zweizeitige Gastroenterostomie. C. f. Chir. 1892. No. 49.
90. Bastianelli, Un metodo semplice di Gastro-Enterostomia senza apertura della mucosa. Riforma med. 1894. No. 193.
91. Souligoux, Gastro-entérostomie par un nouveau procédé. France med. 1896. No. 29.
Gastro-entéro-anastomose, entéro-anastomose, cholécyst-entéro-anastomose sans ouverture préalable de la cavité des organes à anastomoser. — Rapport par Plicqué. — Bull. et mém. de la soc. de chir. de Paris. T. XXII. p. 596.
92. Jayle, Un cas de gastroentérostomie avec entéro-anastomose par la methode de Souligoux. Presse méd. 1897. No. 18.
93. Kadjan, Bolnitschnaja Gazeta Botkina 1895. No. 20.
94. Halsted, Eine neue Methode der Darmnaht. The Philadelphia Medical Journal. 8. Jan. 1898.
95. Boari, Tabloide anastomotico. Nuovo processo di gastro-enterostomia. Clinica chirurgica 1897. No. 7.
96. Ball, Intestinal Anastomosis, by means of a new pattern of decalcified bone ring. British medical Journ. 24. IV. 1897.
97. Mintz, Ueber das funktionelle Resultat der Magenoperationen. Wien. kl. W. 1895. No. 16—20.
— Ueber die Funktion des Magens nach chirurgischer Intervention bei Krankheiten desselben. Przeglad chirurgiczny. Bd. II. H. 3.
98. Siegel, Ueber die funktionellen Erfolge nach Operationen am Magen. Mitteil. aus d. Grenzgeb. d. Med. u. Chir. Bd. I. H. 3. S. 328—347.
99. Heinsheimer, Stoffwechseluntersuchungen bei zwei Fällen von Gastroenterostomie. Mitteil. aus d. Grenzgeb. d. Med. u. Chir. Bd. I. H. 3. S. 348—353.
100. Schlatter, Ueber Ernährung und Verdauung nach vollständiger Entfernung des Magens. — Oesophagoenterostomie beim Menschen. Beitr. z. klin. Chir. Bd. 19. H. 3.

101. Trzebicky, Ueber die Grenzen der Zulässigkeit der Darmresektion. Langenb. Arch. f. klin. Chir. Band 48. H. 1.

102. Monari, Experimentelle Untersuchungen über die Abtragung des Magens und des Dünndarms beim Hunde. Beitr. z. klin. Chir. Bd. 16. H. 2.

103. R. Budeberg-Boeninghausen und W. Koch, Grössere Darmresektionen wegen eingeklemmter Hernie, Dünndarmvolvulus und Invagination. Deutsche Zeitschr. f. Chir. Bd. 42. S. 118.

104. Riva-Rocci. La funzione intestinale dopo una resezione estesa del tenue. Gazz. med. di Turino 1896. No. 7.

105. F. Krumm, Ueber Magenresektion nach der Methode Kocher's (Gastroduodenostomie). Arch. f. klin. Chir. Bd. 56. H. 1.

106. Lennander, Ein Fall von multiplen tuberculösen Stenosen im Ileum. Berl. klin. W. 1898. No. 32.

Tagesnachrichten und Notizen.

Der 17. Congress für innere Medicin findet vom 11. bis 14. April 1899 zu Karlsbad statt.

Das Präsidium übernimmt Herr Quincke-Kiel.

Folgende Themata sollen zur Verhandlung kommen:

Die Insufficienz des Herzmuskels. Referenten: Herr L. v. Schrötter-Wien und Herr Martius-Rostock.

Leukaemie und Leukocytose. Referenten: Herr Löwit-Innsbruck und Herr Minkowski-Strassburg.

Der 18. Congress der Deutschen Gesellschaft für Chirurgie findet vom 5.—8. April in Berlin statt.

Bezüglich der Zulassung von Frauen zum ärztlichen Beruf hält die Badische Regierung nach der „Südd. Reichs-Corr." eine grundsätzliche Regelung in dem Sinne für geboten, dass die Frauen mit gleicher Schul- und fachwissenschaftlicher Ausbildung, wie sie die Männer erhalten, zu den ärztlichen Prüfungen zuzulassen sind.

Am 8. Januar starb in Berlin, 73 Jahre alt, der Geheime Medicinalrath Prof. Ernst Gurlt infolge einer Lungenentzündung, die sich im Anschluss an eine Influenza entwickelt hatte.

Ernst Gurlt wurde am 13. September 1825 in Berlin geboren; sein Vater war der Direktor der Thierarzneischule E. F. Gurlt. Er absolvirte seine medicinischen Studien im Jahre 1849 in Berlin und trat im Jahre 1852 als Assistent Langenbeck's in die chirurgische Universitätsklinik ein. Im folgenden Jahre habilitirte er sich als Privatdocent für Chirurgie und wurde 1862 zum ausserordentlichen Professor ernannt.

Gurlt beschäftigte sich anfangs hauptsächlich mit der Kriegschirurgie und der Krankenpflege im Kriege, nachdem er in den zahlreichen Feldzügen, an denen er Theil genommen hatte, ein überreiches Beobachtungsmaterial hierfür gefunden hatte. Grosse Verdienste erwarb er sich um die Organisation der Vereine vom Rothen Kreuz, deren Organ „Kriegerheil" er redigirte. Als ständiger Generalsecretär der „Deutschen Gesellschaft für

Chirurgie", deren Mitbegründer er war, gab er deren sämmtliche Berichte heraus; die bekannteste seiner Arbeiten aus letzter Zeit ist die grosse Sammelforschung über die Narkose, die er im Auftrage der Gesellschaft bearbeitete. Gurlt's Schaffensgebiet war ein sehr vielseitiges; neben der rein fachwissenschaftlichen Thätigkeit beschäftigte er sich vielfach mit statistischen und historischen Arbeiten, von denen noch neben vielen anderen seine „Statistik der Knochenbrüche", sein „Handbuch der Lehre von den Knochenbrüchen", sowie das „Biographische Lexicon der hervorragenden Aerzte aller Zeiten und Völker" zu erwähnen sind. Sein hervorragendstes Werk, die „Geschichte der Chirurgie und ihrer Ausübung von den ältesten Zeiten bis zur Renaissance", ein monumentales Quellenwerk ersten Ranges, hat er erst im vorigen Jahre beendet.

Mit Gurlt scheidet einer der Veteranen der Chirurgie. Als Arzt und Lehrer war er in gleicher Weise beliebt und verehrt, wie er als Gelehrter und Forscher geschätzt war. Sein Name wird einen dauernden Platz in der Geschichte der Chirurgie behalten.

Wie wir bei Abschluss des Heftes hören, ist August Socin, der Ordinarius der Chirurgie in Basel, am 22. Januar im Alter von nur 62 Jahren gestorben.

Wir bringen im nächsten Heft einen ausführlichen Nachruf.

Personalien.

Dr. Hugo Sellheim, Assistenzarzt an der Un.-Frauenklinik zu Freiburg i. B. hat sich für Geburtshülfe und Gynaekologie habilitirt.

Ebenso Dr. H. Schroeder, Assistenzarzt an der Un.-Frauenklinik in Bonn.

Privatdocent Dr. Heinrich Walther in Giessen ist zum ausserordentlichen Professor ernannt worden.

Professor Dr. von Herff in Halle hat den Amtscharakter als „Oberarzt" erhalten.

Dr. Koechlin ist zum Oberarzt der gynäkologischen Abtheilung des neuen städtischen Krankenhauses zu Mülhausen i. E. ernannt worden.

Unser geschätzter Mitarbeiter, Herr Dr. Ludwig Prochownick in Hamburg, feierte am 12. Januar sein 25jähriges Doctor-Jubiläum.

Vereins- und Litteraturbeilage.

I.

Original-Sitzungsberichte

aus

geburtshülflich-gynaekologischen Gesellschaften.

Geburtshülfliche Gesellschaft zu London.

Sitzung vom 7. December 1898.

Vorsitzender: C. J. Cullingworth.

Hunter demonstrierte Präparate, welche die Entwicklung des Graaff'schen Follikels beleuchten sollten, und zeigte eine Reihe von Ovarialschnitten vor, die in Formalin gehärtet waren und eine ausgezeichnete Erhaltung der Farben darboten.

Lewers zeigte 1. ein grosses solitäres subperitoneales Fibroma uteri (Gewicht $9^1/_2$ Pfd.), erfolgreich durch Coeliotomie mit intraperitonealer Stielversorgung entfernt. 2. einen Uterus mit vielen Fibroiden (Gewicht 8 Pfd.), erfolgreich durch supravaginale Hysterectomie mit intraperitonealer Stumpfversorgung entfernt. Er fügte hinzu, dass sich in Rücksicht auf die Anamnese, die Symptome und den Befund die Fälle von grossen solitären, subperitonealen Fibroiden merklich von den gewöhnlichen Fällen unterscheiden, wo der Uterus Sitz von zahlreichen Fibroiden sei. In seinem ersten Falle hatte die Pat. in 10jähriger Ehe 5 Kinder und 2 Fehlgeburten durchgemacht, die letzte 10 Monate vor der Operation. Die Menses hatten nie länger als 2 Tage gedauert und 9 Monate vor der Operation bestand vollkommene Amenorrhoe. Der Uterus war keineswegs in seiner Form verändert, abgesehen von der Stelle, wo der Tumor sass, und das Cavum war von normaler Länge. In dem 2. Falle war die seit 5 Jahren verheirathete Pat. noch nicht schwanger gewesen, die Menstruation war unregelmässig und es bestand 3 Monate vor der Operation eine andauernde Blutung. Der Uterus zeigte Formveränderungen und die Sonde mass 15,4—17,6 cm.

Herbert Spencer machte eine kurze Mitteilung über 3 Fälle von angeborener Geschwulstbildung am inneren Muttermunde mit secundärer Hydrometra bei Neugeborenen. Zwei von den Präparaten sind kurz beschrieben worden in dem Katalog der gynaekologischen Präparate des „University-College-Museum", der im Jahre 1891 veröffentlicht wurde, und waren, soweit ihm bekannt sei, die ersten Fälle von dem Vorkommen einer solchen Geschwulst überhaupt. Diese bestand in einem kleinen, ungestielten, erbsenähnlichen Gebilde, das auf der Spitze der vorderen Columna mediana des Arbor vitae sass und Veranlassung zur Dilatation des Cavum gab, da er den Abfluss des Schleimes hinderte. Spencer meinte, eine solche Geschwulstbildung könne späterhin bei der Menstruation oder zu andern Zeiten Schmerzen verursachen und vielleicht das Vorkommen von gewissen Polypen am inneren Muttermund erklären, die Drüsen mit einer mehrfachen Epithellage als innere Auskleidung enthielten, einen Befund, den er ebenso an diesen Gebilden bei Neugeborenen erhoben habe. Er lenkte auch die Aufmerksamkeit auf eine kürzlich erschienene Veröffentlichung von Friedländer (Archiv für Gynaekologie 1898), die sich auf einen ähnlichen Befund bei jungen Mädchen beziehe.

Herbert Spencer zeigte eine kleine multiloculäre Dermoidcyste des rechten Ovariums, die im Becken eingeklemmt war und die er durch Coeliotomie im 4. Monat der Schwangerschaft entfernt hatte. Schmerzen, die vor der Operation vorhanden gewesen waren, waren nach Entfernung der Geschwulst auf einmal verschwunden und die Pat. kam 5 Monate später am richtigen Termine mit einem lebenden Kinde nieder.

Herbert Spencer zeigte, an Stelle eines Kollegen, ebenfalls eine kleine Dermoidcyste vor, die am Ende der Schwangerschaft sich im Becken eingeklemmt hatte. Forceps und hinterher Wendung wurden versucht mit dem Ergebnis, dass der Tumor platzte und die Pat. 3 Tage nach der Niederkunft an septischer Peritonitis starb.

John Philipps teilte mit, er habe einen Fall erlebt, in welchem die Cyste ein Geburtshindernis abgab und zur Incision nebst Einnähung in die Scheide nötigte, ehe die Entbindung vor sich gehen konnte. Ein Jahr später erkrankte die Pat. mit Schüttelfrost und Schmerzen im Leibe und es fand sich bei der Operation eine grosse vereiterte Dermoidcyste mit einem Haarbündel, das an der alten Narbe in der Vagina festsass. Die Pat. machte eine gute Heilung durch. Philipps beobachtete jüngst ein eingeklemmtes Dermoid bei frühzeitiger Schwangerschaft, das mit Erfolg entfernt wurde.

Giles erwähnte einen Fall von Ovarialdermoid, welches während der Schwangerschaft entfernt wurde. Er sah die Pat. erst, als sie im 3. Monat schwanger war und entschloss sich zu warten und zuzusehen, ob die Cyste nicht mit dem Fortschreiten der Schwangerschaft aus dem kleinen Becken verschwinden würde. Da dies aber nicht eintrat, wurde die Cyste durch Coeliotomie entfernt; die Pat. erwartete in kurzem ihre Niederkunft.

Boxall zeigte einen Uterus mit interstitiellen Fibroiden bei einem Falle von Placenta praevia centralis. Die Pat. starb 40 Minuten nach der Entbindung infolge der Blutverluste vor

und nach der Geburt. Bei der vorhergehenden Niederkunft 3 Jahre früher, wurde ein grosses Fibroid linkerseits an dem unteren Pol des Uterus bemerkt. Es bildete sich ein Abscess, der in die Vagina durchbrach. Das Fibroid war seit der letzten Schwangerschaft beträchtlich geschrumpft.

Ein Vortrag von M. Ponder über den Gebrauch der Zange gab Anlass zu einer kurzen Diskussion.

(Nach dem Original-Manuskript übersetzt von Dr. Füth-Leipzig.)

II.

Referate

aus

geburtshülflich-gynaekologischen Gesellschaften.

Referent: Dr. E. G. Orthmann-Berlin.

I. Gesellschaft für Geburtshülfe zu Leipzig.

Sitzung vom 17. Oktober 1898.

Sänger: Modification der Neugebauer-Le Fort'schen Colporrhaphia mediana. Nach Erwähnung der neueren Vorschläge zur Verbesserung der Prolapsoperationen für alte schwache Frauen (Bellini-Freund, P. Müller, A. Martin, Sänger) empfiehlt S. die Neugebauer-Le Fort'sche Methode mit einigen Modificationen; dieselben sind folgende: 1. Anfrischung in Gestalt eines langgezogenen queren Rechtecks mit leicht bogenförmigem Verlauf an den seitlichen Enden, 2—3 cm hoch und 4—7 cm breit. 2. Verlegung der Anfrischung so weit nach der einen (rechten) seitlichen Scheidenwand im Sinne der Colporrhaphia lateralis, dass nach der späteren Vernähung hier das Scheidenlumen verschlossen wurde und nur auf der linken Seite eine Oeffnung verblieb, welche den Fornix mit dem unteren Teil der Scheide verband. 3. Anfrischung an der vorderen Scheidenwand etwas tiefer (2—4 cm) von der Urethralmündung entfernt, an der hinteren etwas höher oben; hierdurch erhält das durch die mediane Vernähung entstandene Septum eine etwas schräge Richtung von vorn unten nach hinten oben. 4. Der untere Rand der vorderen Anfrischung wird mit dem oberen Rand der hinteren Anfrischung durch einen fortlaufenden Catgutfaden vereinigt; hierdurch entsteht eine einzige rechteckige, nach den Seiten zugespitzte Anfrischungsfläche, welche leicht mit einer Reihe sagittal durchgelegter Seidennähte zu schliessen ist. — Ueber längere Dauerergebnisse kann S. noch nicht berichten; jedenfalls ist S. das Verfahren sehr vorteilhaft und empfehlenswerth erschienen.

Diskussion: Zweifel hat früher wiederholt die Neugebauer-Le Fort'sche Operation ausgeführt, aber ohne dauernden Erfolg. — Sänger betont die Verschiedenheit der von ihm geschilderten Anfrischung und Nahtlegung von der von Zweifel angewendeten Methode. — Zweifel will erst die Enderfolge nach 1—1½ Jahr abwarten. — Graefe glaubt, dass der operative Eingriff ebenso umfangreich ist, wie bei der bisherigen Colporrhaphia anterior und posterior. — Sänger hält die Neugebauer-Le Fort'sche Methode doch für ein einfacheres Operationsverfahren.

Schulze-Vellinghausen: Ein eigenthümlicher Fall von Pseudohermaphroditismus masculinus. 32jährige Lehrerin, nie menstruirt; in der linken Inguinalgegend ein kleinfaustgrosser ovaler Tumor; äussere Genitalien von normalem weiblichem Typus; Scheide 7—8 cm lang endigt blind; von Uterus und Adnexen nichts zu finden. 13. Juli Exstirpation der in dem Bruchsack liegenden Theile, welche aus einem rudimentären Uterus ohne Cavum, einer gänseeigrossen Mesosalpinx-Cyste, Tuben, und einem zwischen Uterus und Cyste gelegenen ovalen Körper bestand; letzterer ergab bei der mikroskopischen Untersuchung das typische Bild des Hodengewebes; irgend welche Spuren eines Eierstockes waren nicht aufzufinden.

Diskussion: Sänger betont noch, dass die Pat. auf den ersten Blick etwas Männliches an sich hatte, mit ihrer Figur über Mittelgrösse, kräftigem Knochenbau, grossen Händen und eckigen Bewegungen; durch die mikroskopische Untersuchung der Keimdrüse wurde das Geschlecht mit Sicherheit als männlich festgestellt.

Krönig: Zur Behandlung des Nabelschnurbruchs. Nach Anführung der verschiedenen Methoden zur Behandlung des Nabelschnurbruchs schildert K. einen von ihm 12 Stunden post partum in Aethernarkose operirten Fall; er wandte das Verfahren von Olshausen an mit der Modification, dass er auch die Bruchfascie anfrischte und vereinigte; der Erfolg war ein guter. Auf Grund seiner Darlegungen kommt K. zu folgenden Schlüssen: 1. Die konservative Behandlung der Nabelschnurhernien soll sich auf Fälle mit sehr weiten Bruchpforten beschränken und auf Fälle, die nicht bald post partum mit noch aseptischen Bruchhüllen in die Behandlung kommen. 2. Die einfache Ligatur des Bruchsackhalses ist nur bei sehr kleinen reponibeln Brüchen möglich. 3. Das Verfahren von Breus ist wegen der Möglichkeit von Nebenverletzungen nicht zu empfehlen. 4. Das Verfahren von Olshausen mit der oben angegebenen Modification verdient als extraperitoneale Methode den Vorzug. Ist das Amnion mit dem Peritoneum zu fest verklebt, so dürfen die Bruchhüllen in toto versenkt werden. 5. Die intraperitoneale Methode nach Lindfors ist auf irreponible oder schlecht reponible Brüche zu beschränken.

Diskussion: Zweifel verfährt nach denselben Grundsätzen, wie bei der Nabelhernie Erwachsener und scheut sich nicht, die Peritonealhöhle zu eröffnen; die Hauptsache für eine feste Vereinigung ist die Naht der Fascie. — Sänger hält die der Radikaloperation bei Erwachsenen entsprechende intraperitoneale Operation des Nabelschnurbruchs mit Resektion des amniotischen und peritonealen Bruchsacks nach Lindfors für die im Princip richtigste.

Sitzung vom 21. November 1898.

Füth: Die Wechselbeziehungen zwischen Erkrankungen des Wurmfortsatzes und der Adnexe. Das Vorhandensein des von Clado als konstant beim Weibe beschriebenen Lig. appendiculo-ovaricum betrachtet F. als Ausnahme; dagegen besteht beim Wurmfortsatz eine grosse Neigung in das kleine Becken vorzudringen und bei entzündlichen Veränderungen mit der Tube zu verwachsen; meist finden sich hierbei auch Wandveränderungen des Proc. vermiformis, welche die Notwendigkeit einer sorgfältigen Beachtung desselben bedingen und eventuell eine Resektion erforderlich machen.

Diskussion: Sänger betont ebenfalls die Wichtigkeit bei Erkrankung der Adnexe auf den Proc. vermiformis zu achten; eine Miterkrankung ist ausserordentlich häufig; die Exstirpation ist sehr einfach. Oft liegt auch im Innern des Wurmfortsatzes eine schwere eitrige Erkrankung vor, ohne jede Spur einer Periappendicitis oder Paratyphlitis. — Zweifel fragt, ob wirklich Fälle veröffentlicht seien, bei denen unzweifelhafte eitrige Erkrankungen der Tuben vorgekommen seien, ohne dass die betreffenden perityphlitischen Abscesse zum Platzen gekommen waren, da die Erreger der perityphlitischen Entzündungen (Bacterium coli oder Streptokokken) auf

der unversehrten Tubenschleimhaut keine Eiterung erregen könnten. Z. erwähnt ferner noch die mit Eiterdurchbrüchen und Senkungen verbundenen Appendicitiden, die auch die Tuben in Mitleidenschaft ziehen können. Z. schenkt ebenfalls bei allen Bauchhöhlenoperationen schon seit langer Zeit dem Proc. vermiformis seine besondere Beachtung und entfernt ihn bei Erkrankung stets. — Krönig erwähnt die Beziehungen der subakuten Appendicitis mit Eiteransammlung im Douglas zu den Generationsorganen; hierbei können leicht diagnostische Irrtümer vorkommen; K. hat 8 derartige Fälle beobachtet; unter diesen war einer für eine verjauchte Haematocele retrouterina, ein anderer für ein vereitertes Dermoidkystom gehalten worden; diagnostisch wichtig ist die Anamnese und die Lage des Tumors. Bei der Kombination von Appendicitis und Sactosalpinx ist es oft schwer zu entscheiden, welche Erkrankung die primäre ist. — Friedrich erwähnt einen Fall von Fehldiagnose bei vermuteter Perityphlitis; bei der Operation wurde ein normaler Proc. vermiformis gefunden, dagegen ein kleines Divertikel des Dickdarms, welches in den Darm eingenäht und übernäht wurde; die Beschwerden verschwanden. F. erinnert sodann noch an die mit perirectaler Lymphangitis abscedens einhergehenden Geschwürs- und Narbenprocesse im Mastdarm, die meist bei Frauen vorkommen und wohl nicht immer mit Recht auf eine luetische Infektion zurückgeführt werden; in solchen Fällen empfiehlt sich die Rectotomia externa nach Sonnenburg. — Füth sah einen Fall, bei welchem die Erkrankung der Adnexe vom Processus ausging, ohne dass dieser geborsten war. Für die Entscheidung der Frage, ob die Appendicitis oder die Adnexitis das Primäre sei, ist die Anamnese von besonderer Wichtigkeit.

II. Gesellschaft für Geburtshilfe und Gynaekologie zu Berlin.

Sitzung vom 28. Oktober 1898.

Gottschalk: Ueber einen Fall von sog. subchorialem tuberösem Haematom (Haematommole). Das betreffende Präparat war unversehrt bei einer 29jährigen Opara, 7 Monate nach der letzten Periode abgegangen und mass 6 : 4 : 2½ cm, der Embryo war nur 3 mm lang; Dotterblase vorhanden, aber keine Nabelschnur; Fruchtwasser etwas blutig verfärbt, an Menge wenig reduciert. An der inneren Eioberfläche, im Bereich der basalen Hälfte, unregelmässige bucklige Vortreibungen der Chorion-Amniondecke durch subchoriale Hämatome; darunter gelappte Bildungen mit scharfer, basaler Einschnürung. G. ist der Ansicht, dass das sekundäre Flächenwachstum der embryonalen Eihüllen nach dem frühzeitigen Fruchttode die abnorme Faltung der Chorion-Amniondecke bedinge; in diese Falten ströme dann die intervillöse Blutwelle. Das frühzeitige Zugrundegehen des Embryo sei durch die Gefässlosigkeit der Chorionzotten bedingt, welche neben dem Missverhältnis zwischen Embryo und Eisack für diese Molenart besonders charakteristisch ist. —

Diskussion: Olshausen erwähnt, dass schon Hohl und Pernice vor langer Zeit derartige Abortiveier beschrieben haben; ein Beweis, dass das Chorion nach dem Fruchttode weiter wachse, sei von G. nicht erbracht. — R. Meyer glaubt nicht an ein weiteres Wachstum der Eihäute und hält die Faltungen derselben für sekundär. — Schäffer behauptet, dass tuberöse Hämatome besonders häufig bei Infektionskrankheiten, z. B. Influenza, vorkämen; das würde gegen primäres Absterben oder wenigstens gegen primäre Gefässlosigkeit der Zotten sprechen. — Keller hält bei einem so frühzeitigen Fruchttode die Ausbildung des mütterlichen Kreislaufs für höchst unwahrscheinlich. Die Nekrose der Decidua ist stets partiell, und hindert deshalb nicht eine osmotische Ernährung des Eies. — von Franqué glaubt, dass in dem vorgelegten Präparat noch fötale Gefässe vorhanden gewesen sind und sich noch nachweisen lassen; ein aktives Wachstum des Chorion nach dem Fruchttode hält er nicht für erwiesen. — Gottschalk: Schlusswort.

Sitzung vom 11. November 1898.

Keller und Steffeck: Kurze Bemerkungen über die von Gottschalk in der letzten Sitzung demonstrirten mikroskopischen Präparate. Beide sind der Meinung, dass die betreffenden Chorionzotten als gefässhaltig anzusehen sind. Offene Gefässlumina fehlen zwar, doch sind Veränderungen vorhanden, wie sie meist durch oder im Anschluss an Gefässthrombose entstehen; in Folge dessen ist nicht anzunehmen, dass die Frucht vor der Ausbildung des Chorionkreislaufes abgestorben und die Eihäute weitergewachsen sind.

Steffeck ist ebenfalls der Ansicht, dass in den betreffenden Präparaten Reste von veränderten Gefässen vorhanden sind, woraus hervorgeht, dass sie früher sämtlich gefässhaltig waren und dass die Hypothese Gottschalks unrichtig ist.

Strassmann demonstriert ein Ei mit tuberösen Hämatomen, das einen Fötus von 9 cm Länge enthält, sowie 2 Präparate von Hämatommolen aus dem 1. Monat: die 3 Molen wurden nach 7—11 Monaten ungestörter Schwangerschaft spontan ausgestossen. Von einer Insufficienz des fötalen Herzens kann hier keine Rede sein.

Kossmann unterstützt die Ansicht von Steffeck und Keller vom embryologischen Standpunkt aus.

Gottschalk betont noch einmal, dass er nicht die geringste Spur eines Gefässes in den Chorionzotten habe auffinden können und ebensowenig einen sicheren Anhaltspunkt für eine ehemalige Vaskularisation.

Opitz demonstriert folgende Präparate: 1. Faustgrosser Kleinhirntumor von einem Hydrocephalus. Mikroskopisch eine Mischgeschwulst aus embryonalem, myxomatösem Bindegewebe, Knorpel, lymphadenoidem Gewebe, Kleinhirnresten und Cysten. — 2. Grosse Encephalocele, inserierend am Hinterhauptsbein, die das ganze Gehirn enthält. 3. Weiblicher Fötus mit Missbildung des Thorax, Spina bifida und Atresie der Scheide. Die linke Thoraxhälfte ist normal gebaut, an der rechten Hälfte fehlen einige Rippen, andere sind in unregelmässiger Weise verschmolzen, der Knorpelbogen der 8.—10. Rippe fehlt. — 4. Weiblicher Amalus, bei dem in der Bauchhöhle ein solider, fadenförmiger Strang sich findet, der frei von der Mesenterialwurzel des Dünndarms zum rechten Leistenkanal verläuft. — 5. Weiblicher Fötus mit fötaler Rachitis und Stenose der Urethra, die durch Harnstauung zur Dilatation der Blase geführt hat. — 6. Ausgetragener Knabe mit Fehlen des Penis, der Urethral- und Afteröffnung. Die Blase hat abnorm dicke Wandung; Ureteren und Hufeisenniere sind cystisch ausgedehnt. — 7. Einseitiger Klumpfuss und doppelseitige Klumphände eines ausgetragenen Knaben; das Fruchtwasser war reichlich. — 8. Uterus duplex bei einfacher Scheide mit Ausbildung eines Ligamentum rectovesicale. — 9. Sympus dipus. Häutige Verwachsung der Beine in starker Aussenrotation bis hinab zu den Fersen; die Füsse drehen die Sohlen nach vorn. Fehlen des Anus und der Urethralmündung. Penisähnlicher Stumpf auf der Haut über der Symphyse. Persistenz der Kloake, deren Wände teilweise von den getrennten Uterushälften gebildet werden. Hypoplasie der Nieren. — 10. Ektopie der Blase mit Prolaps der Därme innerhalb eines wohl die ausgedehnte persistierende Kloakenmembran darstellenden Sackes von der Grösse eines Hühnereies, an dessen hinterer Fläche der Enddarm ohne Sphincter mündet. Uterus duplex; Scheidenmündung jederseits dicht unterhalb der Ureterenmündungen an der vorderen Bauchwand. Kleine Spina bifida an den untersten Lendenwirbeln. Die Leber, stark in die Länge gezogen, reicht bis in den Bruchsack hinab. Hyperplasie der Steissbeindrüse; Nieren, Milz und Brusteingeweide normal. 11. Macerierter, ausgetragener Fötus einer ektopischen Schwangerschaft. Reichliches Fruchtwasser innerhalb eines derben Fruchtsackes; Drainage des Fruchtsackes; Verlauf fieberfrei.

Gottschalk: Eine neue Methode der Radikaloperation schwerster Formen von Genitalprolaps. Das aus Uterus und einem grossen Stück beider invertierter Scheidenwände bestehende Präparat stammt

von einer 63jährigen Xpara; der Prolaps bestand seit 21 Jahren. Nach Exstirpation des Uterus wurde das Peritoneum der Blase hoch an die hintere Beckenwand fixiert: dann wurden die Ligg. lata, cardinalia und sarco-uterina möglichst straff vereinigt zur Stütze der durch Nähte verkleinerten Harnblase und zur Befestigung der durch vordere und hintere Kolporrhaphie verjüngten Scheide.

Orthmann: 2 Fälle von Tubenschwangerschaft aus dem 1. Monat; im 1. Fall Ruptur mit hochgradiger intraabdominaler Blutung bei einer 30jährigen VIpara: Coeliotomie: Ovario-Salpingotomia dextra; Heilung. Minimale Risstelle an der hinteren Tubenwand; als Ursache der Ruptur wurden perisalpingitische und perioophoritische Adhäsionen angesprochen. — Im 2. Fall handelt es sich um einen tubaren Abort bei einer 27jährigen Ipara: aus der linken Tube wurde nach Colpotomia anterior eine Menge altes Blut und ein festes, organisiertes Blutgerinnsel durch das Ostium abdominale entfernt und hieraut die Tube wieder in toto zurückgebracht; glatte Heilung. Die mikroskopische Untersuchung des Blutgerinnsels liess Chorionzotten und Zellen der Langhans'schen Schicht erkennen.

Koblanck: Kurze Bemerkungen zur Bakteriologie des Scheidensekrets Schwangerer. K. hat den Scheideninhalt von über 200 Schwangeren bakteriologisch untersucht; Nachprüfung der verschiedenen Untersuchungsmethoden. Kurze Besprechung der Reaktion des Scheidensekrets, des makro- und mikroskopischen Befundes und des Vorkommens von Streptokokken in der Vagina Schwangerer. K. kann die Behauptung Krönig's, dass diese Streptokokken nicht die gewöhnlichen Sepsiserreger seien, nicht bestätigen; die negativen Resultate bei den Uebertragungen von virulenten (?), pathogenen Bakterien in die Scheide Schwangerer beweisen nichts. Die bakteriologischen Ergebnisse dürfen nur mit grösster Vorsicht für die praktische Geburtshülfe verwendet werden. —

Sitzung vom 25. November 1898.

Lesser: 19j. Pat., 0para, mit Vagina duplex, Uterus duplex und Cloakenbildung: Labien, Clitoris, Harnröhrenmündung normal; unmittelbar unter den beiden Scheideneingängen liegt die Analöffnung. Keine Störungen bei der Menstruation und der Defäkation; Pat. ist syphilitisch inficirt. —

Diskussion: Olshausen betont die Aehnlichkeit mit den nicht sehr seltenen Fällen von Atresia ani vaginalis. —

R. Schaeffer: Schwangere im 7. Monat mit Osteomalacie. 32j. Ipara, seit 5 Jahren leidend: Kreuzbein stark nach hinten abgeknickt, asymmetrisch; Rippen, Claviculae und Beckenknochen sehr empfindlich und elastisch; Symphyse schnabelförmig vorgetrieben. Dist. spin. post. 6 cm; D. spin. sup. ant. 23; crist. 26; trochant. 27; Conj. ext. 19—20; C.diag. 7.5 cm; Tub. ischii 5—6 cm. — Voraussichtliche Therapie: Phosphor; beim Wehen-Eintritt Sectio caesarea mit Castration oder Porro. —

Diskussion: Olshausen würde dieselbe Therapie einschlagen. —

Opitz: 1. Primäre Tubentuberkulose: Tube 15 cm lang und 2 cm dick, wurde mit einem grossen, multiculären Ovarialkystom exstirpirt. —

2. Linksseitiger, mannskopfgrosser Adnextumor; anscheinend carcinomatöse Degeneration der Tube, deren freies Ende durch ein secundär von Carcinommassen durchwuchertes Ovarialkystom verschlossen ist. —

3. Zahlreiche Nebentuben an den Adnexen eines myomatösen Uterus und eine aus einer Nebentube hervorgegangene kleine Cyste im Lig. lat. bei Ovarialsarkom der anderen Seite.

Flaischlen: Ueber die Alexander-Adams'sche Operation. F. schildert zunächst die Technik der Operation: Medianer Bogenschnitt, Freilegen der Aponeurose im lateralen Wundwinkel, sowie des äusseren Leistenrings. Einschneiden der Aponeurose parallel dem Poupart'schen Band. Stumpfes Isoliren des Lig. rotund., Anziehen desselben mit den Fingern und stumpfes Zurückziehen des Peritonealtrichters. Fixation des

Lig. rotund. im lateralen Wundwinkel der Aponeurose durch eine quergelegte Naht, sowie an der Innenseite der Aponeurose durch 5—6 Nähte, welche die Aponeurose exakt vereinigen. Abtragung des peripheren Theils des Lig. in der Länge von 8—10 cm; auf der anderen Seite dasselbe Verfahren. F. hat in den letzten 3 Jahren 16 mal in dieser Weise operirt; 6 mal mit Scheidenplastik; 4 mal bei Virgines; Heilung vollkommen und dauernd; 2 Pat. concipirten; ein Pessar hat F. hinterher nie eingelegt. F. schildert weiter die Einzelheiten der Operation und die dabei möglichen Irrtümer; er betont besonders, dass das Lig. rot. unbedingt im Leistenkanal aufgesucht werden muss. Die Operation ist nur erfolgreich bei beweglicher Retroflexio. F. erwähnt schliesslich die Verkürzung der Lig. rotund. von der Scheide aus, die als Peritonealoperation gefährlicher ist; deshalb ist auch die Laparotomie bei beweglicher Retroflexio zu verwerfen und durch die Alexander-Adams'sche Operation zu ersetzen.

Diskussion wird vertagt. —

III. Geburtshülfliche Gesellschaft zu Edinburg.

Sitzung vom 14. Dezember 1898.

Haultain: Fall von Deciduoma malignum. Pat. von 28 Jahren, im September Abgang einer dreimonatlichen Blasenmole; nach 14 Tagen erneute Blutung; eine Probeauskratzung ergab eine maligne Neubildung sarcomatöser oder deciduomatöser Natur. Nach 3 Wochen vaginale Totalexstirpation; Heilung. Uterus vergrössert; im Innern ein einem Blutcoagel ähnlicher Tumor, vom rechten Horn ausgehend. —

J. W. Struthers: Fall von chronischer Uterusinversion. Da Repositionsversuche misslangen, wurde von Berry Hart die Colpotomia posterior ausgeführt und durch Dehnung der Cervix mit zwei Fingern von der Bauchhöhle aus eine leichte Reposition ermöglicht.

Haultain: Rückblick auf eine 1. Serie von 110 Laparotomien wegen Erkrankung der Beckenorgane. Hierunter befanden sich 35 Ovariotomien, 2 Exstirpationen von Cysten der Lig. lat., 3 Hysterectomien und 5 Extrauterin-Schwangerschaften; 2 Todesfälle = 1.9 pCt. — Asepsis und Antisepsis von gleich gutem Erfolg; wenn nötig, Drainage durch das hintere Scheidengewölbe. —

H. Ferguson: Wiederholte ectopische Schwangerschaft bei derselben Patientin. Pat. von 29 Jahren; früher 2 normale Geburten; im Januar 1894 heftige Schmerzen, nachdem die Menses 4 Monate ausgeblieben waren. Pat. erholte sich und nach einiger Zeit trat die Menstruation wieder ein. Jetzt nach 4 Jahren blieb die Periode wieder 2 Monate aus; heftige Schmerzen; Tumor links vom Uterus; Uterus vergrössert; nach einigen Tagen Abgang einer Decidua. Laparotomie: Entfernung einer linksseitigen, dreimonatlichen Extrauterinschwangerschaft; rechts fand sich ein Tumor, der mit der Tube zusammenhing; es handelte sich um ein Lithopaedion. —

IV. Gynaekologische Section des Aerzte-Collegium zu Philadelphia.

Sitzung vom 20. Oktober 1898.

J. M. Baldy: Im Leistencanal gelegene Ovarialcyste. Bei der betreffenden Pat. war bereits vor 2 Jahren ein kleiner gestielter, hühnereigrosser Tumor in der rechten Leistengegend entfernt worden; nach 1 Jahr trat wieder ein Tumor auf, von grösserem Umfang, der wieder entfernt wurde. Jetzt hatte sich wieder an derselben Stelle ein faustgrosser Tumor gebildet, desgleichen wurde ein Tumor in der rechten Beckenseite festgestellt; zunächst wurde nun eine Incision über dem Tumor in der rechten Leistengegend gemacht; nach Loslösung desselben aus seinen Verwachsungen zeigte sich, dass der Stiel des Tumor sich in die Bauchhöhle fortsetzte und hier mit einem grossen intraligamentären Tumor in Verbindung stand. Zur leichteren Entfernung des Tumor wurde der Uterus supravaginal amputiert, zumal da

die Pat. nahe der Menopause war. Der kolossal erweiterte Leistenkanal wurde ringsum angefrischt und in mehreren Etagen vernäht; glatte Heilung.

J. M. Baldy: Laparotomie, 3 Monate nach einer Scheiden-Incision. — Es handelte sich um eine diffuse Beckeneiterung, welche zuerst durch eine Incision von der Scheide aus und Drainage behandelt wurde; Laparotomie: Hysterectomie, Entfernung beider vergrösserter Adnexe (doppelseitige Hydrosalpinx und Ovarialcysten, allseitig verwachsen); Verwachsungen mit dem Proc. vermiformis. B. zieht für alle solche Fälle die Laparotomie der vaginalen Operation vor. —

Diskussion: C. P. Noble würde im ersten Fall ebenso gehandelt haben; für manche Fälle der zweiten Art hält er auch die vaginale Operation für erfolgreich. — E. P. Davis sah in einem Fall einen retroperitonealen Abscess durch den Leistenkanal vordringen. Bei puerperalen Beckeneiterungen combiniert er die Laparotomie mit der vaginalen Incision und Drainage nach der Scheide zu. — Faries drainiert zunächst durch die Scheide; hält das Fieber an, so macht er die Laparotomie und drainiert nach beiden Seiten. — J. M. Baldy betont noch einmal die Verschiedenheit bei acuten puerperalen und bei chronischen Fällen.

J. B. Deaver: Peritonitis, verursacht durch Stieltorsion von Ovarialtumoren. D. teilt 4 Fälle von Peritonitis mit, die durch Stieldrehung von Ovarialcysten bedingt war; in allen Fällen Exstirpation und Heilung. —

Diskussion: H. D Beyea betont, dass es sich in solchen Fällen um keine infektiöse Peritonitis handelt; Bakterien sind nicht gefunden worden. — J. C. Da Costa führt plötzlichen Stoss oder schweres Heben als aetiologisches Moment für die Stieldrehung an. — C. P. Noble hat in allen derartigen Fällen mit Erfolg operirt. — An der Diskussion beteiligen sich weiter J. M. Baldy, Beyea, Deaver. —

J. B. Shober: Ectopische Schwangerschaft, verbunden mit primärer Tubentuberculose. Pat. von 31 Jahren, seit 8 Jahren steril verheiratet; Vater an Phthise gestorben. 14. März Coeliotomie: Entfernung beider Adnexe; zwischen linker Tube und Ovarium fand sich ein kleiner Tumor, der ein Blutgerinnsel enthielt, keine Spur eines Foetus; S. hält den Tumor für das Product einer Tuboovarial-Schwangerschaft. Beide Tuben waren verdickt und von miliaren Tuberkeln mit Riesenzellen durchsetzt. —

Diskussion: H. D. Beyea hat auch bei Tubentuberkulose eine reine Haematosalpinx gesehen; das Blutgerinnsel kann auch die Folge der Tuberkulose sein. — J. B. Shober betont noch einmal, dass in dem erwähnten Fall das Blutgerinnsel ausserhalb der Tube lag. —

V. Geburtshülfliche Gesellschaft zu Philadelphia.

Sitzung vom 3. November 1898.

A. J. Downes: Myomectomie bei Schwangerschaft; Exstirpation von 11 Fibroiden und einer Ovarialcyste. — Pat. von 32 Jahren, im 3. Monat schwanger, bemerkte einen schnell wachsenden Tumor zwischen Symphyse und Nabel; bei der Untersuchung wurde eine grosse Anzahl knolliger Tumoren festgestellt, welche das Becken ausfüllten. — 12. Oktober 1898: Laparotomie: Entfernung von 11 subserösen Myomen und einer hühnereigrossen, rechtsseitigen Ovarialcyste; Vernähung der Stiele mit fortlaufender Catgutnaht. — 18 Stunden nach der Operation trat Abort ein; sonst glatte Heilung. —

Diskussion: E. E. Montgomery glaubt, dass man in solchen Fällen warten solle mit der Operation, bis das Kind lebensfähig ist, da dann häufig noch eine normale Entbindung möglich sei. — W. Krusen hat der Operation beigewohnt und glaubt, dass sich die Schwangerschaft unmöglich weiter hätte entwickeln können, wenn die Tumoren an Ort und Stelle geblieben wären. — R. C. Norris ist der Ansicht, dass man das Ende der Gravidität in solchen Fällen abwarten solle. — C. P. Noble hält die Myomoperation während der Schwangerschaft für gefährlicher, wie im nicht schwangeren

Zustand wegen der Gefahr der Blutung und der Sepsis. — A. J. Downes hebt hervor, dass ihn namentlich das schnelle Wachstum der Geschwülste, sowie die Annahme, dass es in Folge dessen doch zum Abort kommen müsse, zu der Operation bewogen habe. —

C. P. Noble: Laparotomie bei einer Patientin mit Morbus Basedowii. Pat. von 34 Jahren, IVpara, klagt über starkes Jucken über den ganzen Körper und namentlich in der Genitalgegend; sie hatte in der letzten Zeit 25 Pfund abgenommen. Eine Untersuchung ergab Uterusvorfall und einen kleinen Tumor links vom Uterus; dieser Tumor wuchs schnell; Anfang Oktober traten starke Schmerzen und peritonitische Erscheinungen ein. 9. Oktober Laparotomie: Exstirpation einer Parovarialcyste mit Stieldrehung; glatte Heilung; der Puls war andauernd beschleunigt 150—120. — Am 21. Mai 1898 wurde noch eine Prolapsoperation vorgenommen, da der Allgemeinzustand der Pat. ein befriedigender war. —

Diskussion: Hammond glaubt, dass die Basedow'sche Krankheit keine Contraindication für operative Eingriffe abgebe. — R. C. Norris hat in einem Fall von Prolapsoperation bei Morbus Basedowii auch keine schädlichen Nebenwirkungen gesehen. — Hammond macht auf die gute Wirkung von Thymus- und Nebennieren-Extract aufmerksam. — Krusen bestätigt die günstige Wirkung des Nebennieren-Extractes bei Morbus Basedowii. — A. J. Downes hat bei einer an Morbus Basedowii leidenden Pat. eine Ventralhernie operiert; nach 5 Tagen trat Exitus ein. — C. P. Noble: Schlusswort. —

VI. Geburtshülfliche Gesellschaft zu Cincinnati.

Sitzung vom 10. November 1898.

1. Demonstrationen: A. W. Johnstone: Exstirpirter myomatöser Uterus mit vollkommenem Mangel der linken Tube und des linken Ovarium; glatte Heilung. — E. Ricketts: Photographie eines 65 Pfund schweren Tumors von einer 52jährigen Patientin; Tod nach 35 Stunden. — R. B. Hall: Nicht rupturirte Extrauterinschwangerschaft mit 15 cm langem Foetus und Placenta; Heilung. — Diskussion: A. W. Johnstone glaubt, dass in diesem Fall die erste Stufe eines Lithopaedion vorliege; er ist auch in solchen Fällen für die Operation. — S. Stark berichtet über einen ähnlichen kürzlich im Centralbl. für Gyn. beschriebenen Fall. — E. Ricketts erwähnte eine von ihm operirte Extrauterinschwangerschaft: der Foetus befand sich zwischen den Därmen; keine Verwachsungen; Entfernung der ganzen Placenta. — Johnstone betont auch die Aehnlichkeit mit dem von Stark herangezogenen Fall; er glaubt, dass die Placenta nach dem Tode des Foetus weiter wachsen kann. — Hall erwähnt noch, dass Zeichen mehrfacher intraabdominaler Blutungen vorhanden gewesen sind, die aber wieder resorbirt worden seien; die Frau machte den Eindruck einer im sechsten Monat der Schwangerschaft befindlichen. —

2. M. Tate: Ueber den Uebergang von Morphium auf das Kind. T. hat Versuche angestellt über den Uebergang verschiedener Arzneimittel in die Muttermilch: kleine Dosen von Morphium sind ohne Bedeutung. — Während der Schwangerschaft können grosse Dosen zu Abort und Frühgeburt führen: T. hat in 30 Fällen Versuche über den Einfluss des Morphium während der Geburt angestellt: in der ersten Periode wurden die Wehen herabgesetzt; in der zweiten Periode war die Wirkung unbeständig, in keinem Fall hörten die Wehen ganz auf: im weitern Verlauf war keine besondere Wirkung mehr nachzuweisen; Blutungen nach der Geburt wurden in den 30 Fällen nicht festgestellt. Bei kleinen Dosen war keine Schädlichkeit für das Kind nachzuweisen. —

Diskussion: E. Ricketts erwähnt einen Fall, in dem durch kleine Dosen von Morphium bei einem Kinde Krämpfe beseitigt wurden, welche wahrscheinlich durch subcutane Morphiuminjectionen bei der Mutter hervorgerufen worden waren; das Kind lebt noch. — Stark glaubt nicht, dass Morphium durch die Placenta auf das Kind einwirkt. — Johnstone glaubt, dass das Morphium durch die Milch schneller absorbirt wird, wie durch die

Placenta. — Palmer glaubt an eine Einwirkung des Morphium auf das Kind im Uterus; aber die Quantität müsse grösser sein, wie bei einer Einwirkung durch die Milch auf das Kind. —

VII. Chirurgische und gynaekologische Gesellschaft der Süd-Staaten.

11. Jahresversammlung vom 6.—8. Dec. 1898 zu Memphis, Tenn.

W. D. Haggard jr.-Nashville: Ueber die correctere Anwendung der Emmet'schen Methoden in der plastischen Chirurgie. H. bespricht namentlich die Entstehung der Rectocele durch Zerreissung der hinteren Scheidenwand und die operative Behandlung derselben, die nicht in einer einfachen Vereinigung der Labien bestehen soll, sondern in einer Wiederherstellung der retrahirten Beckenfascie. —

H. A. Kelly-Baltimore: Die Behandlung des completen Dammrisses durch Freilegung des Sphincter und seine directe Vereinigung durch versenkte Nähte. K. legt den Sphincter $1^1/_2$ cm frei und vereinigt denselben durch zwei oder drei versenkte Nähte: in sieben Fällen hat er so mit gutem Erfolg operirt. — Diskussion: G. H. Noble, W. Bovee. —

L. S. Mc Murtry-Louisville: Die Behandlung des Uterus-Carcinom's. M. sagt, dass die chirurgische Behandlung des Uteruskrebses in den letzten Jahren keine besonderen Fortschritte gemacht habe: er erwähnt die verschiedenen Operationsmethoden und deren Endresultate. Bei inoperablen Fällen empfiehlt M. die Auskratzung der Carcinom-Massen und die Behandlung mit Antisepticis; in den ersten Anfangsstadien ist die vaginale Totalexstirpation am Platze; bei fortgeschrittenen Fällen ist die abdominale Exstirpation auszuführen mit Entfernung der subperitonealen Lymphdrüsen. —

Diskussion: W. L. Rodman, E. S. Lewis, V. O. Hardon, H. A. Kelly, J. W. Bovee, W. L. Robinson, W. E. B. Davis, Mc. Murtry. —

J. W. Bovee-Washington: Der Gebrauch und Missbrauch von physiologischer Salzlösung. — Die subcutane Anwendung ist die beste; Wirkung derselben auf die Herzganglien und die Nervencentren; Anwendung bei Shock, Blutungen und Sepsis; contraindicirt ist die Anwendung bei Haemophilie, Dyscrasien, und mangelndem Fibrin. — Diskussion: Parker, Johnson, Noble, Parham, Cartledge, Tiffany, Kelly, Mc. Murtry, Baxter, Mc. Rae, Brown berichten alle über günstige Erfolge. —

J. T. Johnson-Washington: Die conservative Behandlung der Eierstockserkrankungen. J. ist für eine möglichste Erhaltung der Ovarien, auch bei teilweiser Erkrankung; die zunehmende chirurgische Erfahrung hat auch dazu gedient, dass man jetzt häufiger Ovarien erhalten kann, die man früher entfernt haben würde. —

R. Douglas-Nashville: Ueber allgemeine acute Peritonitis. Eine bakteriologische Classificirung der Peritonitis sei sehr schwierig; D. teilt sie deshalb ein in traumatische und secundäre Peritonitis; letztere zerfällt wieder in die Peritonitis per continuitatem und die Perforations-Peritonitis. — D. geht dann näher auf die Aetiologie und Symptome ein.

G. H. Noble-Atlanta: Ueber Ureteren-Verletzung. N. hat 30 Fälle aus der Litteratur gesammelt: eine Heilung wurde versucht entweder durch Vereinigung der beiden Ureteren-Enden oder durch Implantation des Ureters in die Blase. N. hat in zwei Fällen eine directe Vereinigung mit Erfolg vorgenommen; er betont die Wichtigkeit einer vollkommenen Adaptirung oder Invagination der beiden Enden, die Schonung der Ureteren-Arterien, die Vermeidung jeglicher Spannung, die Sorge für guten Urin-Abfluss. —

J. S. Stone-Washington: Ueber die Seltenheit von Ovarialcysten bei Negerinnen. St. hat beobachtet, dass namentlich multiloculäre Ovarialcystome bei Negerinnen ausserordentlich selten sind; durch sorgfältige Umfragen bei Collegen wurde die Thatsache bestätigt; eine Ausnahme macht nur New-Orleans.

W. L. Robinson-Danville: Ueber Antistreptokokken-Serum R. hat in 7 Fällen von Puerperalfieber, 4 von Sepsis nach Operationen, 3 von septischer Bindegewebsentzündung, und 2 von Erysipel das Antistreptokokken-Serum angewendet; in sämtlichen Fällen trat Heilung ein; die Besserung war meist in 8—16 Stunden nach der ersten Injection deutlich wahrzunehmen. —

VIII. Geburtshülfliche Gesellschaft zu Paris.

Sitzung vom 9. November 1898.

Le Clerc Saint-Lô: Tödtliche Intoxikation durch eine Sublimatinjektion (1:500) bei einer Frisch-Entbundenen. 29jährige II para hatte während beider Schwangerschaften Albuminurie; Partus normal; am 2. Tage wurde von der Wärterin und dem Ehemann ohne Wissen des Arztes eine Scheidenausspülung mit einer Sublimatlösung 1:500 gemacht; danach typische Sublimatintoxikationserscheinungen: Erbrechen, Durchfälle, Koliken, Speichelfluss, Albuminurie, Anurie, Uraemie; Exitus am 12. Tage. Vortr. betont schliesslich, dass man bei der Gefährlichkeit des Sublimats bei Frischentbundenen dasselbe nicht anwenden soll, oder doch jedenfalls nur in einer sehr schwachen Lösung (0,25:1000).

Diskussion wird vertagt.

O. Macé: Können das Gewicht und die anatomischen Veränderungen der Milz bei macerierten Foeten zur Diagnose der Syphilis verwertet werden? (2. Teil). M. hat eingehende mikroskopische Untersuchungen angestellt an der Milz von gesunden totgeborenen Kindern, ferner von totgeborenen Syphilitischen, von macerierten syphilitischen und von macerierten nichtsyphilitischen Kindern. Auf Grund derselben beantwortet er obige Frage mit Nein; es hat sich nur feststellen lassen, dass die Veränderungen der Pulpa und der Glomeruli bei der syphilitischen Maceration etwas fortgeschrittenere waren.

H. Bernard: Gehirn-Sarkom mit schnellen Wachstum während der Schwangerschaft und des Wochenbettes. 22jährige Ipara hatte normal geboren; Kind starb einige Stunden post partum; im 5. Monat der Schwangerschaft trat eine linksseitige Hemiplegie auf. Nach der Entbindung stellten sich heftige Schmerzen im linken Arm ein, Facialislähmung und Augenmuskellähmung; am 19. Tage post partum Exitus. Bei der Autopsie fand sich ein in den rechten Seitenventrikel vorspringender wallnussgrosser Tumor, der sich mikroskopisch als Gliom herausstellte.

Bouchacourt: Ueber Endodiaskopie.

G. Keim: Untersuchungen über die Glycosurie in der Schwangerschaft und im Wochenbett. Nach Anführung der bisherigen Veröffentlichungen berichtet K. über eigene Untersuchungen an Schwangeren, Entbundenen und Stillenden; unter 19 Untersuchungen bei Schwangeren fand sich 4 Mal Zucker, unter 25 bei Entbundenen 20 Mal; H. betont den grossen Unterschied, der hierin zu Tage tritt, und macht auf die Beziehungen der Brustdrüsensecretion zu der Glycosurie aufmerksam.

Diskussion: Bar hat ähnliche Versuche mit negativem Erfolg angestellt. — Maygrier beobachtete bei einer Eclamptischen eine akute Hepatitis; in andern Fällen sah er keine Leberveränderungen. — Demelin sah in 3 Fällen während der letzten Zeit der Schwangerschaft Glycosurie auftreten. — Boissard hebt hervor, dass Keim seiner Ansicht nach 2 Formen von Glycosurie unterscheidet; bei der einen handelt es sich um eine Autointoxication infolge der Lebererkrankung, bei der anderen um den Uebergang von Milchzucker (Lactose) in den Urin; für den ersten Vorgang fehlen noch die Beweise. — Budin fragt Keim, ob er das Auftreten von Zucker im Urin beobachtet hätte nach plötzlichen Aussetzen des Stillens. — Keim sagt, dass das Aufgeben des Stillens stets Glycosurie erzeuge; ob der Zucker, der in der Schwangerschaft auftrete, verschieden sei von dem, der im Wochenbett vorkomme, habe er nicht festgestellt.

A. Chavane: Intrauterine Augenentzündung. Das betreffende Kind wurde mit starken Oedem der Augenlider und trüber Cornea von einer an Ausfluss leidenden Frau geboren; bakteriologische Untersuchung negativ. Besserung nach Anwendung von Argentum nitricum (1 : 150).

Diskussion: Bar hat einen ähnlichen durch Gonokokken bedingten Fall gesehen. — Budin empfiehlt für solche Fälle schwache Sublimatlösung.

P. Bar und G. Keim: Symphysen-Ruptur nach Anwendung der Zange; Scheidenriss mit starker Blutung; Tamponade; Tod an Sepsis. Bei 33jähriger I para zweimaliger vergeblicher Zangenversuch; dann nochmalige Anwendung der Tarnier'schen Zange, wobei die Ruptur zu Stande kam; 4 Tage später Exitus. Demonstration des Becken.

Diskussion: Brindean; Boissard; Budin.

P. Bar und G. Keim: Sturzgeburt, Riss der Nabelschnur; Tod des Kindes in Folge Ruptur der Glisson'schen Kapsel und profuser Blutung in die Bauchhöhle (Demonstration der Tube und der Placenta). Plötzliche Geburt unmittelbar nach einem Bad; die Nabelschnur riss 3 Centimeter vom Nabel entfernt ab. Bei der Autopsie des Kindes fand sich viel Blut in der Bauchhöhle, das aus einem Riss an der Oberfläche des rechten Leberlappens stammte.

Diskussion: Brindeau sah bei einer Autopsie eines durch Wendung entwickelten, aber mehrere Stunden nach der Geburt gestorbenen Kindes neben intracraniellen Blutungen, auch eine solche unter die Glisson'sche Kapsel ohne Riss. — Maygrier glaubt nicht, dass eine derartige Ruptur durch Druck von Seiten des Operateurs zu Stande kommen könne.

Sitzung vom 14. Dezember 1898.

Diskussion über den Vortrag von Le Clerc: Ueber einen Fall von Sublimat-Intoxication. — Berthod ist für den Gebrauch der weniger gefährlichen Antiseptica in der Geburtshülfe, namentlich von Seiten der Hebammen. — Sebillotte betont, dass es sich in dem Le Clerc'schen Fall doch nur um ein Versehen gehandelt habe; dann kommt er noch einmal auf die Symptome der Intoxication zurück. — Charpentier erklärt sich mit den Ausführungen Berthod's einverstanden. — Bar glaubt, dass die Intoxicationen beim Gebrauch alkoholischer Sublimatlösung schwerer seien, wie bei der wässerigen. — Boissard hält die Art der Bereitung der Sublimatlösung ebenfalls für wichtig. — Budin ist der Ansicht, dass die Hebammen jedenfalls keine intrauterinen Spülungen mit Sublimat machen sollen. Er hält das Sublimat vorläufig noch für das wirksamste und praktischste Antisepticum. — Berthod empfiehlt das Formol. — Sebillotte ist für den Gebrauch des Sublimats vor der Geburt, aber nicht nach derselben im Wochenbett. — Budin bittet Sebillotte seine Ansichten über diese wichtige Dinge in einer ausführlichen Mitteilung vor die Gesellschaft zu bringen.

L. Meyer und E. Hauch (Kopenhagen): Diprosopus anencephalicus Die Missgeburt stammt von einer 31jährigen III para; vor der Geburt wurde die Diagnose auf Placenta praevia lateralis, Hydramnion, Gesichtslage mit Nabelschnurvorfall gestellt. Nach Einführung des Champetier de Ribes'schen Ballon's wurde das tote Kind durch Wendung entwickelt. Das Kind ist weiblichen Geschlechts, 1250 g schwer und 40 cm lang, Wochenbettverlauf normal. M. und H. geben dann an der Hand von Abbildungen eine ausführliche Beschreibung der Missgeburt. —

C. Fournier-Amiens: Ueber den Sitz der Placenta. In 70 Fällen fand F. die Placenta 45mal mehr auf der rechten Seite, 17mal mehr auf der linken, einmal genau links und 6mal genau rechts. 38mal sass die Placenta vorn, 26mal hinten und 6mal rechts. — Unter 68 Fällen lag die Placenta 35mal an der rechten Seite des Foetus, 27mal an der linken, 3mal an der vorderen und 3mal an der hinteren Seite. — F. schliesst aus seinen Untersuchungen, dass die Placenta meist an der rechten Seite des Uterus sitzt; die Lage ist für künstliche Entbindungen von Wichtigkeit. —

Brindeau und Bouchacourt: Foetus papyraceus, 3 Tage nach einer normalen Geburt ausgestossen. Eine Ipara hatte ein Kind von 3200 g spontan geboren; am 3. Tage darauf wurde bei einer Scheidenausspülung ein eigentümliches Gebilde von 10 cm Länge gefunden; es handelte sich um einen mumificierten Foetus mit deutlicher Wirbelsäule, Schultergürtel, Becken und verkümmerten Extremitäten.

Diskussion: Budin betont, dass das Gebilde im frischen Zustande wie eine Blutegel aussah; durch eine Röntgen-Photographie wurde die Natur desselben festgestellt. —

Demelin, Leroy und Dominici: Pestfall bei einer Wöchnerin. 22jährige Ipara, spontaner Partus; am Tage nach dem Partus Erbrechen, Dyspnoe, Temperatur 56. — Diagnose schwankt zwischen Lungenembolie und Septicaemie. — Am 2. Tage Exitus. — Die eingehende bakteriologische Untersuchung ergab Pestbacillen.

A. Brindeau: Ueber das Glycogen der Placenta. Das Glycogen findet sich im frühen Stadium in der Langhans'schen Zellschicht, aber nicht im Syncytium; in älteren Placenten findet sich wenig Glycogen; die Gegenwart von Glycogen beruht auf einer specifischen Thätigkeit des Protoplasma; bei Neubildungen der Placenta ist ebenfalls Glycogen gefunden worden. —

III.

Geburtshülflich-gynaekologische Mittheilungen

aus

anderen Gesellschaften und Vereinen.

Referent: Dr. E. G. Orthmann-Berlin.

I. Wiener medicinischer Club.

16. 11. 98. J. Neumann: Ueber Lungenmetastasen bei malignem Deciduom. Bei einer Pat. traten nach normalem Partus andauernde Blutungen auf; wiederholte Auskratzungen: die mikroskopische Untersuchung der Massen ergab eine maligne Neubildung; 4 Monate post partum Totalexstirpation des Uterus; $2^1/_2$ Monate später Tod an Metastasen, — In der Lunge zahlreiche bis kleinapfelgrosse, kugelige Knoten von graurötlicher bis braunrötlicher Farbe, teils nekrotisch, teils eingeschmolzen: in c. 50 pCt. von Deciduomen treten Lungenmetastasen auf.

II. Wiener medicinisches Doctoren-Collegium.

28. 11.. 5. u. 12. 12. 98. K. Herzfeld: Wann ist bei gynäkologischen Erkrankungen eine operative Behandlung indicirt? H. giebt eine allgemeine Uebersicht über die Indicationen für ein operatives Vorgehen bei sämmtlichen Erkrankungen des weiblichen Genitaltractus (Neubildungen, Peritonitiden, intraabdominalen Blutungen, entzündlichen Zuständen am Uterus und den Adnexen, Lageveränderungen, Fisteln, Probeincisionen etc.), sowie über die Contraindicationen.

III. Chirurgische Gesellschaft zu Paris.

26. 10. und 23. 11. 1898. Heurtaux-Nantes: Blutcyste der Milz mit 10 Liter Inhalt. Pat. von 27 Jahren bemerkte nach einem Fall auf den Rücken vor 7 Jahren eine faustgrosse Geschwulst in der linken Seite; der Tumor nahm allmählich zu. Im April 1896 nahm der Tumor $^3/_4$ der

Bauchhöhle ein: Laparotomie: sehr grosse Cyste, allseitig verwachsen; Entleerung und Einnähung der Cyste; Heilung. H. fand nur 3 derartige Fälle in der Literatur; als Aetiologie wird meist ein Trauma angegeben.

Témoin-Bourges: Darmverschluss bei einer im 5. Monat schwangeren Frau; Laparotomie; Heilung (Bericht von Schwartz). Pat. trat mit Symptomen, die auf einen Abort schliessen liessen, in das Krankenhaus ein; bald stellte sich jedoch Darmverschluss heraus. Laparotomie: Das Hinderniss sass hinter dem Uterus in Gestalt von peritonitischen Adhäsionen, die von den linken Adnexen ausgingen und zu einer Darmabknickung geführt hatten; Lösung derselben; in der folgenden Nacht Abort; Heilung.

IV. Klinische Gesellschaft zu Manchester.

20. 12. 1898. L. Roberts: Ueber Elephantiasis vulvae. Pat. von 31 J., verheirathet, 0 para. Beginn der Erkrankung vor 12 Monaten; die über kindskopfgrosse Geschwulst ging von den kleinen Labien aus; sie wurde exstirpirt und bestand mikroskopisch aus fibrösem Gewebe; Syphilis war nicht nachzuweisen.

V. Medicinische Gesellschaft vom Bezirk San Francisco.

November-Sitzung. A. M. Taylor: Ueber vaginale Hysterectomie. T. berichtet über 40 Fälle mit 1 Todesfall; die übrigen Resultate waren trotz mannigfacher Complicationen gute. T. zieht den vaginalen Weg als den weniger gefährlichen und leichteren vor; die Reconvalescenz ist ausserdem glatter und Bauchbrüche werden vermieden.

Discussion: F. B. Carpenter hält den vaginalen Weg in manchen Fällen für schwieriger wie den abdominalen. — J. H. Barbat erkennt die guten Resultate an und glaubt, dass es namentlich von der Technik des Operateurs abhinge, welcher Weg vorzuziehen sei.

VI. Medicinische Gesellschaft zu Chicago.

2. 11. 98. A. H. Fergusson: Fall von Wanderniere, Tubarschwangerschaft und Gallensteinen. Bei einer 30j. Pat. wurde wegen Wanderniere der Lumbalschnitt ausgeführt, um die Niere zu fixiren: durch denselben Schnitt wurden 114 Gallensteine entleert, dann vorn eine Gegenöffnung angelegt, die Gallenblase hier fixirt und drainirt. Nach ca. 3 Wochen traten von Neuem Gallensteinkoliken auf; gleichzeitig wurde ein Tumor in der rechten Ovarialgegend festgestellt; nach weiteren 3 Wochen Laparotomie: Entfernung einer rechtsseitigen Tubenschwangerschaft mit Foetus und Placenta; bei derselben Operation wurde noch ein Gallenstein durch Incision neben der alten Wunde entfernt. — Heilung.

Discussion; A. D. Bevan hat einmal erfolgreich operirt bei gleichzeitigem Bestehen von Wandernieren, Gallensteinen und Appendicitis.

30. 11. 98. F. Kreissl: Warum ist die Gonorrhoe eine sehr gefährliche Krankheit? K. bespricht die Ursachen des Mangels einer erfolgreichen Bekämpfung der Gonorrhoe, bestehend in oberflächlicher Diagnosenstellung, mangelhafter Kenntniss des gonorrhoischen Processes, ungeeigneten Heilmitteln, der allgemeinen Neigung mit einer wirksamen Behandlung zu spät zu beginnen und sie nicht lange genug fortzusetzen und dem Mangel, die Fälle zu individualisiren. — K. macht ferner aufmerksam auf die Verwechselung mit syphilitischen Ausfluss bei Urethral-Ulcerationen etc. Als bestes Heilmittel empfiehlt er die Silbersalze.

Th. J. Watkins: Ueber die Gonorrhoe bei der erwachsenen Frau. —

J. A. Abt: Die Gonorrhoe bei Kindern. Sie tritt auf als Vulvo-Vaginitis, Urethritis, eitriger Conjunctivitis, Stomatitis und Rhinitis; ebenso können aber auch bei Kindern die Tuben, Ovarien und das Peritoneum erkranken. Die beste Behandlung der Vulvo-Vaginitis besteht in Reinlichkeit, der Anwendung von Antisepticis und Ruhe.

D. N. Eisendrath: Die Pathologie der Gonorrhoe und die Behandlung einiger chirurgischen Complicationen. Zu letzteren

rechnet E. namentlich die gonorrhoische Tendo-Vaginitis und Bursitis; die Behandlung der letzteren besteht in Punction und Injection von Sublimat, Silbersalzen oder Jodoform-Emulsion.

B. W. Sippy: Die Gonorrhoe vom Standpunkt der internen Medicin. S. bespricht die Aetiologie der metastatischen Entzündungen: eine Arthritis tritt in 2,5—3 pCt. ein; ferner eine phlegmonöse Entzündung der Synovialmembran, periarticuläre Entzündung; Endocarditis, Meningitis etc. Die Prognose ist immer zweifelhaft.

VII. Medicinische Akademie zu Cincinnati.

14. 11. 1898. C. D. Palmer: Welches ist das eigentliche Gebiet für die Salpingo-Oophorectomie? P. ist für möglichst conservatives Vorgehen bei Adnexoperationen: namentlich sollen, wenn möglich die Ovarien erhalten werden, um Ausfallerscheinungen zu verhüten. Die Indicationen zur Castration sollen möglichst streng gestellt werden; die Entfernung der Ovarien wegen kleiner Cystchen oder Cirrhosis ist nicht angezeigt. —

Diskussion: C. L. Bonnifield, R. C. Hall, A. W. Johnstone, J. M. Withrow, E. Ricketts, E. G. Zinke, Palmer. —

21. 11. 1898. G. Zinke berichtet über 5 Fälle von Laparotomie und demonstriert die Präparate: 1. Grosses interstitielles Fibroid, 12 Pfd. schwer; 2. Multiple kleine subperitoneale Fibroide; 3. Ovarialcyste mit Stieltorsion bei Schwangerschaft; 4. geplatzte Tubarschwangerschaft mit Blutung in die Bauchhöhle; die Ruptur entstand wahrscheinlich bei einer Uterus-Auskratzung; Heilung; 5. kleine Ovarialcyste und kleines subseröses Fibroid.

VIII. Medicinische Akademie zu New York.

12. 12. 1898. W. D. Bullard: Ueber Elephantiasis vulvae. B. teilt einen derartigen Fall mit. —

Diskussion: W. B. Coley glaubt, dass aetiologisch ein Zusammenhang mit dem kurz vorhergegangenen Bad und der danach aufgetretenen Erkrankung durch Filaria sanguinis nicht von der Hand zu weisen ist. — B. F. Curtis sah ebenfalls Elephantiasis der unteren Extremitäten in Verbindung mit Filaria. — C. E. Pfister sah verschiedene Fälle von Elephantiasis in Indien, Japan und China. —

IX. Physikalisch-medicinische Gesellschaft zu Würzburg.

3. 11. 1898. G. Burckhard: Ueber cystische Eierstockstumoren endothelialer Natur. B. untersuchte 3 Endotheliome, von den Endothelien der Blut- und Lymphgefässe ausgehend, und 1 Peritheliom von den Endothelien der die Blutgefässe umgebenden Lymphräume ausgehend; klinisch war in allen Fällen die Diagnose auf Cystom gestellt worden. In den ersten 3 Fällen handelte es sich um grosse polycystische Tumoren mit teils porösen, teils markigen Partien; in den Hohlräumen fanden sich einschichtige Endothelzellen, in den markigen Partien mehrschichtige Wandauskleidung von carcinomähnlichem Charakter. In dem 4. Fall wog der Tumor 93 Pfd.; glatte Heilung; hier fanden sich mikroskopisch zahlreiche Zellstränge, die sich in myxomatöses Gewebe auflösten; einzelne Hohlräume waren mit scheinbar geschichtetem Pflasterepithel ausgekleidet, welches hier und da plötzlich in eine einfache Lage platter Endothelien überging. Für beide Geschwulstformen ist die Entstehung aus Endothelien und das Vorkommen zahlreicher Cysten charakteristisch; bei der mehrschichtigen Endothelanordnung ist eine Verwechselung mit Carcinom leicht möglich; die Metastasen verhalten sich in gleicher Weise. —

X. Aerztlicher Verein zu Hamburg.

22. 11. 1898. Hildebrand: Ueber Osteogenesis imperfecta. Bei einem bald nach der Geburt gestorbenen Kind fanden sich eine be-

deutende Weichheit der Knochen und zahlreiche frische und ältere Fracturen an den Rippen und Extremitäten; letztere waren kurz und plump; die Knochen liessen sich schneiden. Mikroskopisch fiel an den Ossificationslinien eine ungewöhnliche Persistenz der Knorpelgrundsubstanzreste, unvollkommene Bildung von Knochensubstanz, geringe Kalkablagerung in der primären Verkalkungszone, und grössere und kleinere nekrotische Stellen in den ganzen Knochen auf. H. geht dann auf die Lehre der fötalen Rachitis über, den genauen mikroskopischen Befund und die Differentialdiagnose zwischen Osteogenesis imperfecta und den übrigen Knochenerkrankungen; er hält die Osteogenesis imperfecta für eine besondere Krankheitsform.

XI. Medicinisch-naturwissenschaftl. Gesellschaft zu Jena.

24. 11. 1898. Skutsch: 1. Narkosenlähmung. Nach einer vaginalen Totalexstirpation wegen Myom bei einer 40jährigen Patientin trat in Folge der Morphium-Aethernarkose eine isolirte Lähmung des M. deltoideus sin. auf; der betreffende Arm war während der Narkose in starker Abduction und Hyperextension über den Kopf gehalten worden, so dass wohl ein directer Druck auf den N. axillaris als Ursache der Lähmung anzusehen ist; vollkommene Heilung nach elektrischer Behandlung. — 2. Hydrocele muliebris. Bei 39jähriger Frau, steril verheirathet, Schmerzen und Anschwellung in der linken Leistenbeuge, namentlich zur Zeit der Menstruation; Anschwellung von ca. 5 cm Durchmesser. Diagnose: Ovarialhernie. — Bei der Operation fand sich eine Hydrocele; Isolirung der Cyste; Abbindung des in das Lig. rot. übergehenden Stieles.

XII. Naturwissenschaftlich-medicinischer Verein in Strassburg i. E.

25. 11. 1898. H. W. Freund: Die Beziehungen der weiblichen Geschlechtsorgane in ihrem physiologischen und pathologischen Verhalten zu anderen Organen. Vortr. stellt die physiologischen und klinischen Erfahrungen zusammen, welche zur Stütze einer Theorie von der inneren Secretion der Eierstöcke dienen können. Mit dem Nachweis einer solchen würden die Beziehungen der weiblichen Geschlechtsorgane zu anderen Organen in der Hauptsache erklärt sein, welche vorwiegend durch das Blut und den Circulationsapparat, und erst in zweiter Linie durch die Nerven vermittelt werden; Erläuterung dieser Ansicht an Beispielen aus der Physiologie und Pathologie des Weibes. — Discussion: Goltz, von Recklinghausen, Ewald, Bayer.

9. 12. 98. von Recklinghausen: Cystisches Adenofibromyom des rechten Labium majus, das mit dem hypertrophischen runden Mutterband zusammenhing. 49jähr. V para trägt seit 3 Jahren Bruchband, seit $1^1/_2$ Jahr wachsende Geschwulst, die zur Zeit jeder Menstruation schmerzhaft wurde. — Im Innern der Geschwulst drüsige Bestandtheile, mit kräftigem Cylinderepithel versehene Schläuche und Cystchen-Ueberbleibsel des Wolffschen Körpers.

XIII. Wissenschaftlicher Verein der Aerzte zu Stettin.

6. 12. 1898. Schuchardt: Demonstration eines 48 Pfund schweren knolligen Myoms des Uterus, welches vor 11 Tagen mit Erfolg bei einer 51jährigen Frau entfernt wurde; Beschreibung des höchst seltsamen Operationsverlaufes.

Haeckel: Fall von Tubenbauchdeckenfistel. Bei 29jähriger Frau wurde wegen Parametritis puerperalis eine Incision zwischen Nabel und Spina ant. sup. sin. gemacht; nach fünf Monaten wurde das starre Infiltrat einer zurückgebliebenen Fistel entlang wieder gespalten: danach allmälige Ausheilung bis auf eine äusserst feine Fistel, die zur Zeit der Menstruation Blut secernirte. Nach einem Jahr wurde diese Fistel nebst einem apfelgrossen Adnextumor exstirpirt; es handelte sich um eine Lippenfistel zwischen Tube und Bauchhaut.

Haeckel: Fall von ausgetragener Schwangerschaft in einem abgeschlossenen Horn eines Uterus bicornis. 30jährige IV para, letzte Menses vor 11 Monaten; im 9. Monat starke Blutungen. Portio und Cervicalkanal einfach; links neben dem vergrösserten Uterus Tumor von der Grösse eines Uterus am Ende der Schwangerschaft, der mit der linken Seite des Uterus durch einen Stiel zusammenhing; Differentialdiagnose zwischen Tubenschwangerschaft und einer solchen in einem Horn eines Uterus bicornis wurde durch Abgang eines dicken Lig. rotundum, lateral vom Tumor für letztere entschieden. Die Laparotomie bestätigte die Diagnose; der Stiel war solide, muskulös; ohne Canal. Das Kind ausgetragen in beginnender Maceration; glatte Heilung.

Discussion: Herbing hat vor vier Jahren einen ähnlichen Fall beobachtet, bei welchem aber eine gleichzeitige ausgetragene Schwangerschaft in beiden Hörnern vorlag: die Schwangerschaft des linken Horns ging normal zu Ende, während das rechte schwangere Horn ein Vierteljahr später abgetragen wurde.

XIV. Aerztlicher Verein zu München.

14. 12. 1898. von Winckel: Ueber Bildungshemmung des Uterus. Demonstration einer grossen Reihe äusserst interessanter und seltener Präparate von Bildungshemmungen des Uterus: Erläuterung durch Abbildungen. v. W. geht auf die verschiedenen Eintheilungen und Benennungen dieser Bildungshemmungen ein und bespricht die zur Schaffung grösserer Klarheit nothwendigen Veränderungen; schliesslich erwähnt v. W. noch die verschiedenen Ursachen, die in 10 Gruppen eingetheilt werden.

XV. Verein für wissenschaftliche Heilkunde zu Königsberg i. Pr.

21. 11. 1898. Winter demonstrirt: a) Zwei grosse Blasensteine, welche er im Laufe des letzten Jahres extrahirt hat; er weist zunächst auf die Seltenheit grosser Blasensteine beim Weibe hin und spricht über die Diagnose, Therapie und Aetiologie der Blasensteine.

Die Diagnose ist beim Weibe nur selten durch die bimanuelle Untersuchung von der Vagina zu stellen, weil Verdickungen der Blasenwand, peri- und paracystitische Veränderungen die Palpation erschweren und den Befund verschleiern. Nachdem der Blasenstein in anderer Weise sicher nachgewiesen war, gelang es trotzdem nicht, auf diese Weise ihn sicher zu fühlen. Fast unfehlbar sicher dagegen ist die Diagnose durch Austastung der Blase nach vorheriger Dilatation der Harnröhre: über Form, Lage, Zahl, Beweglichkeit der Steine kann man sich ein sicheres Urtheil bilden. Die Methode hat aber den Nachtheil, dass Zerreissungen der Urethra und gelegentlich auch Infectionen nicht zu vermeiden sind. Die beste Methode für die Diagnose ist die Cystoskopie, welche ebenfalls über Zahl, Lage, Form und Art sicheren Aufschluss giebt. In beiden Fällen war das cystoskopische Bild ein überraschend schönes.

Da die Blasensteine keine charakteristischen Symptome machen und die Kranken nur mit den Erscheinungen eines schweren oder schmerzhaften Blasenkatarrhs zum Arzt kommen, so wird die Diagnose häufig nicht gestellt, weil nicht an einen Stein gedacht wird. In dem einen Falle war er ungefähr 20 Jahre, in dem anderen mehrere Monate von anderer Seite nicht erkannt worden.

Für die Entfernung der Blasensteine kann die Urethra in sehr ausgiebiger Weise benutzt werden, nachdem sie durch Dilatatorien erweitert worden ist. In beiden Fällen gelang die Extraktion ohne grosse Schwierigkeiten mit einer löffelförmigen Zange (Abortzange), nachdem der Stein vorher mit dem eingeführten Finger günstig gelegt war; man muss natürlich darauf bedacht sein, ihn in seiner Längsachse zu fassen. Die Maasse der beiden entfernten Steine betrugen:

Fall I: 4,8 cm lang, 2,8 cm breit, 2,0 cm dick.
Fall II: 7,0 „ „ 2,0 „ „ 2,0 „ „

In Bezug auf die Aetiologie sind beim weiblichen Geschlecht vor allem die Fremdkörper von Interesse, von denen Haarnadeln am häufigsten

beobachtet werden. In dem einen Fall war ein Nierenstein der Kern, um den herum eine Uratrinde sich gebildet hatte, in dem andern fand sich ein ca. 5 cm langes Stück eines Crayons, welches nach Aussage der Patientin vor 5 Jahren durch eine andere Person in die Blase eingeführt worden sein soll.

b) Das Sectionspräparat von einer nach Ausführung der Alexander Adams'schen Operation nach 7 Tagen an croupöser Pneumonie verstorbenen Frau. Der Uterus hatte nicht die Leichenretroversion angenommen, sondern lag mit dem Corpus auf der Blase, und zwar so fest, dass er beim Anheben sich nicht retrovertiren liess, sondern, losgelassen, sofort auf die Blase zurücksank. Die Ligamenta rotunda waren soviel verkürzt, dass sie in ziemlich gerader Linie vom Fundus zum inneren Leistenring verliefen. Das Peritoneum parietale war strahlenförmig ziemlich tief in den inneren Leistenring hineingezogen. Auf dem Corpus uteri sassen Reste von Adhäsionen, desgleichen am Boden des Douglas'schen Raumes, welche beim Aufrichten zerrissen waren. Einige andere spannten sich von Tube und Ovarien zur Beckenwand. Die Operationswunden waren in primärer Heilung begriffen. —

Diskussion: v. Eiselsberg erwähnt, dass Billroth in einem Falle die Alexander Adams'sche Operation dahin modificirt habe, dass er die Lig. rotunda in der Mittellinie kreuzte und stellt die Frage an den Vortragenden, ob dies Verfahren Nachahmer gefunden habe.

Winter antwortet, dass diese Operation von einem italienischen Autor als neue Methode angegeben sei.

c) Im Anschluss an die Demonstration eines Hypospadiacus durch E. Berthold in der Sitzung vom 24. October 1898 zeigt Winter Photographien und Abbildungen eines Falles von Pseudohermaphroditismus masculinus, über welchen er seiner Zeit in Berlin (Zeitschrift für Geburtshülfe und Gynaekologie XVIII S. 359) berichtet hat.

5. 12. 1898. Unterberger: Zur Heilgymnastik und Massage nach Thure Brandt in der Gynaekologie.

U. ist Schüler Thure Brandt's, der auch der Forderung des letzteren betreffs der Behandlung mit Heilgymnastik gerecht geworden ist, indem er eine von Brandt ausgebildete, warm empfohlene schwedische Heilgymnastin für seine Klinik engagirt und mit dieser sechs Jahre hindurch gearbeitet hat.

Nach Erwähnung der hauptsächlich in Frage kommenden Litteratur,[1]) einer kurzen Besprechung der Arten der Gymnastik und Massage und einiger Winke für letztere giebt U. zunächst sein Urtheil über die Heilgymnastik in der Gynaekologie ab.

Er hält diese für ausserordentlich mitwirkend bei den Erfolgen der Massagebehandlung, und zwar einmal durch die vorzügliche Einwirkung auf das Allgemeinbefinden, dann aber auch direkt auf die Beckenorgane durch die zuführenden und ableitenden Bewegungen, von deren Einwirkung U. absolut überzeugt ist und überzeugende Fälle der Behandlung citirt. 25jähr. Mädchen mit Amenorrhoe über ½ Jahr, nach 8tägiger Behandlung mit zuführenden Bewegungen 8tägige Menses; Pat. bleibt nicht länger zur

[1]) 1. Thure Brandt, Behandlung weiblicher Geschlechtskrankheiten. III. Auflage. Berlin. 1897.

2. Gymnastique gynécologique et traitment manuel des maladies de l'utérus et de ses annexes (Méthode de Thure Brandt) par Dr. A. Jentzer et M. Bourcart-Genève. 1891.

3. Die Uebersetzung dieses letzteren nebst eigenem Hinzuthun von Dr. Max Dolega-Leipzig. 1895.

4. Anleitung zur Massagebehandlung (Thure Brandt) bei Frauenleiden von Dr. Rob. Ziegenspeck. Berlin. 1895.

Kur, hat noch einmal nach 4 Wochen schwache Menses, dann wieder Pause von 6 Monaten und wieder durch 9tägige Behandlung kräftige Menses von 8tägiger Dauer. — Aehnliche Fälle mehr. —

Im ersten Jahre der Behandlung wurden auch acht poliklinische Patientinnen eingestellt, die auch alle wesentliche Besserungen resp. Heilungen erlebten; dennoch hält U. diese Klasse von Patientinnen für ausgeschlossen von der Behandlung, da das Plus von Arbeit pro Tag nicht im Verhältnisse steht zu den Dauererfolgen der Behandlung für diese Art Kranke.

Die gemeinsame Behandlung mit Massage-Gymnastik ist werthvoller, als die Massage allein, insofern durch das Heben des Allgemeinbefindens und die direkte Einwirkung auf die Beckenorgane ein schnellerer und nachhaltigerer Erfolg erzielt wird. —

Nunmehr bespricht U. die Massagebehandlung, die einzig und allein Domäne gynaecologisch-geschulter Aerzte bleiben muss, bei Schwellungen des Uterus, der Tuben und Ovarien, der Exsudate para- und perimetrischer Art, sowie die Dehnungen von übrig gebliebenen Strängen letzterer Erkrankungen.

Contraindicirt ist für U. die Massage der Tuben, wenn auch nur der Verdacht auf infectiösen Inhalt besteht; bei Hydrosalpinx ist die Entleerung durch den Uterus einmal sicher constatirt durch Einlegen eines losen Wattebausches.

Die Gymnastik ist für die Tubenbehandlung auszuschliessen, weil zu leicht dabei eine Entleerung ins Abdomen erfolgen könnte.

Die Resultate der Behandlung dieser Gruppen sind durch folgende Zahlen fixirt.

Von 82 Fällen gemeinsamer höchstens achtwöchentlicher Behandlung 31 absolute Heilungen = $37^4/_5$ pCt.,
38 relative Heilungen = $46^1/_3$ pCt.,
(kleinere Residuen ohne alle Beschwerden)
5 Fälle negativ = $6^1/_{10}$ pCt.

Die nach hunderten zählenden Fälle ohne Gymnastikbehandlung sind zu schwer zum Vergleich heranzuziehen, weil diese meist ambulante Behandlungen von Patientinnen aus der Stadt betrafen, die zu unregelmässig im Besuch waren. Der Erfolg war auch hier durchaus gut, aber die Cur viel länger hinziehend und die Patientinnen blieben schlechter im Allgemeinbefinden.

Von den Retroflexionen hat U. nur 24 Fälle gemeinsamer Behandlung mit Lyftungen Thure Brandt's zu verzeichnen, weil die Patientinnen zu schwer dazu heranzubekommen waren und U. auch das Opfer einer so langen (4—6 Wochen) Behandlung für zu gross und den Erfolg für nicht absolut garantirt hält, so dass er für die einfachen Fälle stets die Pessarbehandlung vorzieht.

Von den 24 Fällen, die alle schwerere waren, d. h. schon lange Zeit vorher vergeblich mit Pessaren behandelt, und von denen 1 Fall erfolglos operirt war, hat U. in 14 Fällen = $58^1/_3$ pCt. absolute Heilungen erzielt (in 4 Fällen auch die sehr starken Blutungen ganz regulirt).

In 8 Fällen relative Heilungen = $33^1/_3$ pCt. (Uterus nicht ganz vorn, sondern geradestehend, in 2 Fällen leichte Neigung zur Retroversion, absolut keine Beschwerden).

In 2 Fällen negatives Resultat = $8^1/_3$ pCt.

Von der Prolapsbehandlung ist U. am wenigsten befriedigt und hat in Folge dessen nur im ersten Jahre 3 Fälle so behandelt, von denen nur einmal der Uterus in der Vagina blieb, aber gleich hinter dem Introitus — er hält diese Fälle daher nur durch einen operativen Eingriff der Heilung zugänglich.

Bei Tumoren musste U. mit grösstem Widerstreben und ganz ungläubig an den ersten Fall heran, der zwei citronengrosse Uterusmyome betraf, die grosse Reizzustände beim Durchtritt aus dem kleinen Becken nach oben machten und seit Jahr und Tag profuse, bis drei Wochen anhaltende Blutungen im Gefolge hatten. Die Patientin verweigerte jeden operativen Eingriff, und so wurde ein Versuch mit Massage-Gymnastikbehandlung gemacht.

Der Erfolg war sehr gut, Schmerz in acht Tagen fort, die Blutung schon das erste Mal nach drei Wochen nur acht Tage, später nach $3^1/_2$ Wochen Intervall 6—7 Tage, mässig stark. Behandlungsdauer acht Wochen. Der Zustand blieb ein Jahr gut, dann kamen kleine Unregelmässigkeiten der Blutungen, die mit 2—3wöchentlicher Behandlung auch wichen.

Auf diesen guten Erfolg hin wurden noch 11 Fälle in derselben Weise behandelt, und war das Resultat von den 12 Fällen in 7 Fällen sehr gut, in 5 Fällen entschieden befriedigend.

Die Einwirkung erklärt sich U. nicht direkt auf die Tumoren, die ganz unverändert blieben resp. etwas gewachsen waren, sondern durch die Befreiung des Uterus von entzündlichen Affectionen; in einigen Fällen liessen sich varicöse Erweiterungen neben den Tumoren nach den Adnexen zu, recht gut beseitigen.

Trotz dieser guten Resultate steht U. im Allgemeinen auf chirurgischem Standpunkte, um den günstigsten Zeitpunkt nicht zu verpassen und behandelt nur bei absoluter Verweigerung der Operation nach Thure Brandt.

Alle übrigen Tumoren bilden für U. eine Contraindication für die Behandlung nach Thure Brandt.

Bei Incontinentia urinae — zweimal Enuresis nocturna, einmal Erschlaffung und mangelhafter Sphincterenschluss nach langer Krankheit — sah U. gute Erfolge von den Drückungen der Harnröhre resp. des Sphincter vesicae gegen die Symphyse in acht Tagen, $2^1/_2$ und 3 Wochen.

Zum Schluss berichtet U. noch über sehr gute Erfolge der Gymnastikbehandlung bei nicht gynaekologischen Leiden. So hat er ausgezeichnete Erfolge bei Chlorose und Anämie zu verzeichnen; in Fällen, die auf Medicamente und Bäder garnicht mehr reagirten, Gewichtszunahme in acht Wochen bis zu 20 Pfund.

Bei chronischer Obstipation sind von 20 Fällen der Behandlung 11 mit No. I
7 „ „ II zu bezeichnen,
2 ohne Erfolg geblieben.

(Selbst-Bericht.)

Discussion: Winter erkennt die Erfolge der Thure Brandt'schen Methode bei Exsudaten an, wofern es nicht bereits zu Eiterung gekommen ist: bei Lageveränderungen des Uterus hält er sie für nutzlos und bei Myomen ihren Nutzen für mindestens zweifelhaft. Voraussetzung für Ausübung der Methode ist die eingehendste Differentialdiagnose des vorliegenden Leidens; da diese wohl nur durch den gynäkologischen Fachmann geleistet werden kann, soll die Anwendung des Thure Brandt'schen Heilverfahrens auch diesem vorbehalten bleiben. Deshalb lehrt W. in seinen Vorlesungen die Indicationen, aber nicht die Technik des Verfahrens.

Hoffheinz drückt seine Freude darüber aus, dass die Thure Brandt'sche Methode hier eine gewisse Anerkennung gefunden hat, nachdem sie auf dem vorjährigen internationalen Congress in Moskau, namentlich durch Olshausen, sehr ungünstig beurtheilt wurde. Seine eigenen Erfahrungen lauten nach wie vor ausserordentlich günstig, speziell hat er auch eine vollständige Heilung eines Totalprolapses zu verzeichnen.

Buchanzeigen.

F. Ahlfeld, Lehrbuch der Geburtshilfe zur wissenschaftlichen und praktischen Ausbildung für Aerzte und Studierende. 2. Auflage. Leipzig, Fr. Wilh. Grunow. 1898.

Vor 4 Jahren habe ich in dieser Monatsschrift (Band I, Heft 1) das Ahlfeld'sche Lehrbuch ausführlich besprochen. Die jetzt vorliegende zweite Auflage ist so erheblich umgearbeitet, dass eine neue Anzeige des Buches am Platze ist.

Wenn schon die erste Auflage als ein recht gutes Werk bezeichnet werden konnte, so verdient die neue dieses Lob in noch höherem Masse. Wir haben es in der That mit einer vielfach vermehrten und vielfach verbesserten Auflage zu thun. Manche Mängel, die dem Werke anhafteten, sind beseitigt. Mit besonderer Genugthuung ist festzustellen, dass der Autor die kritischen Besprechungen seines Buches, insbesondere auch die unserige, in der besten Weise berücksichtigt hat. Der Mangel an Uebersichtlichkeit, den die erste Auflage darbot, ist beseitigt worden. Deutliche Ueberschriften der einzelnen Abschnitte, zahlreiche marginale Hinweise und ein ausführliches Register erleichtern den Gebrauch. Vor allem aber sind Fehler in der Einteilung beseitigt worden. Capitel, die früher zerstreut und zum Teil an nicht zweckmässiger Stelle erörtert waren, wie z. B. die Lehre von den pathologischen Kopflagen, von den Beckenendlagen, von der mehrfachen Schwangerschaft, haben jetzt ihren richtigen Platz erhalten.

Schon ein Vergleich der Seitenzahlen zeigt die erhebliche Vermehrung. Die neue Auflage hat 638, die alte 488 Seiten. Die Zahl der Figuren ist von 252 auf 354 gestiegen.

Ich habe mir die nicht kleine Mühe gemacht Satz für Satz die beiden Auflagen zu vergleichen, und aus diesem Vergleich resultiert das Lob, das ich oben habe aussprechen können.

Auf einige Einzelheiten, die in der 2. Auflage neu hinzugekommen oder anders als früher dargestellt sind, soll kurz eingegangen werden.

Physiologie der Schwangerschaft. Die Befruchtungsvorgänge am Säugetierei sind nach Sobotta erörtert und abgebildet, die der Niederlassung des Eies nach Selenka und Anderen. Die in neuester Zeit bekannt gewordenen menschlichen Eier aus frühesten Entwickelungsstadien sind vermerkt. Die Fig. 58, Lage des Uterus bei einer Erstgeschwängerten, nach einem amerikanischen Original, ist nicht besonders gut; sie dürfte besser durch die bekannte Schultze'sche Abbildung zu ersetzen sein. Das gleiche gilt für Fig. 59, Stand des Fundus in den verschiedenen Zeiten der Schwangerschaft. Die neuen Fig. 60 u. 61 illustrieren gut die Ahlfeld'sche Messung der Fruchtachse.

Physiologie der Geburt. Ueber die Druckleistung des Uterus in der Nachgeburtsperiode hat A. eigene Untersuchungen angestellt. Es wird erwähnt, dass die als Schultze'scher Modus bezeichnete Art des Austritts der Nachgeburt zuerst bei Baudelocque beschrieben ist. Dass dieser Modus der normale ist, wird noch eingehender als früher begründet. In der Lehre vom Bakteriengehalt der Genitalwege sind die neuesten Arbeiten berücksichtigt. Die Befunde von Menge und Krönig (keine pathogenen Keime in der Scheide bei sonst gesunden Frauen) führt A. auf Benutzung ungeeigneter Nährböden zurück. Während für die Desinfection der Hände A. in der ersten Auflage noch die Meinung vertrat, dass diese Alcohol nicht vertrügen, wird jetzt die Heisswasser-Alcoholdesinfection sehr empfohlen. A. befürwortet die präliminare Scheidendouche (1—1½ L 3 pCt. Seifenkresollösung). Bezüglich der Verwertung der äusseren Untersuchung und der Einschränkung der inneren vertritt A. den durchaus richtigen Standpunkt, dass die äussere Untersuchung nie die innere überflüssig machen kann. A. widerrät Dammschutz in Seitenlage auszuführen, weil das nachherige Umlagern den Mechanismus der Nachgeburtslösung störe. Bei Untersuchung der Nachgeburt auf Vollständigkeit soll man darauf achten, ob an den zweifelhaften Stellen der zarte graue Deciduabelag vorhanden sei oder nicht. Eine Placenta succenturiata kann man vermuten, wenn vom Placentarrande Gefässe in die abgerissenen Eihäute hineinführen. A. ist mit Recht der Ansicht, dass nicht ohne Not bei Geburten narkotisiert werden soll.

Physiologie des Wochenbettes. Bezüglich Erklärung des langsamen Wöchnerinnenpulses macht A. auf das Zusammentreffen mehrerer Ursachen aufmerksam (geringe Arbeitsleistung, Ruhe, leichte Kost, Vagusreizung); deshalb kommen nur selten die bedeutenderen Grade der Pulsverlangsamung vor, dieselbe auch nicht bei jeder Wöchnerin und meist erst am 4.—5. Tage. Vergleichende Untersuchungen des Pulses bei denselben Frauen vor und nach der Geburt werden mitgeteilt.

Die neuesten Milchanalysen sind benutzt. Staphylokokken und Streptokokken in der Milch werden als nicht virulente, deshalb für die Kinder unschädliche Formen, erklärt, die nicht allein Ursache der Mastitis seien. Die Schlussfolgerungen aus den Breslauer Versuchen, wonach die Frau unbeschadet ihrer Gesundheit schon am 3. oder 4. Tage das Bett verlassen dürfe, „sind mit Vorsicht aufzunehmen". Die Behandlung des Nabels macht A. jetzt derart, dass nach 1—2 Stunden die Schnur 1 cm über dem Nabelkegel unterbunden, ½ cm weiter abgeschnitten wird: dann Betupfen mit absolutem Alcohol, sterile Watte; Wechsel des Verbandes nur, wenn er nass ist. Dem Vorschlag, das Bad mit Ausnahme des ersten zu verbieten, schliesst sich A für Anstalten an.

Pathologie der Schwangerschaft. 2 Beobachtungen von Schwangerschaftsfieber (Tarnier und Budin) werden mitgeteilt. Ob wegen drohender Erblindung (Nephritis albuminurica) Frühgeburt eingeleitet werden soll, erscheint A. fraglich, da dieser ungünstige Einfluss nicht bestimmt genug vorauszusehen sei; er beobachtete einen Fall, wo die schweren Erscheinungen an der Netzhaut sich nahezu ausglichen und bei erneuter Schwangerschaft trotz schwerer anderer Erscheinungen nicht wiederkehrten. Auch Darmblutungen, sowie Blutungen aus Nase und Mund sah A. bei Nephritis. Gute Erfolge erzielte er mit Jaquet'schen Einwickelungen, deren Technik geschildert wird. — Die Häufigkeit der Eklampsie betrug in der Marburger Anstalt 0,54 %; die Temperatursteigerung bei Eklampsie hält er für weniger bedingt durch die starke Muskelaction als durch Intoxi-

cation; die neueren Untersuchungen des Blutserums (Ludwig und Savor, Volhard) sind erwähnt; bezüglich der Therapie empfiehlt A. mehr das abwartende Verfahren mit Jaquet'schen Einwickelungen und Narcoticis gegenüber den forcierten Entbindungen. Bezüglich der Therapie bei Retroflexio uteri gravidi spricht sich A. sehr gegen den Vorschlag aus, die Reposition nach gemachter Laparotomie auszuführen, wenn sie auch in Narkose vorher nicht gelang; es kann doch wohl Fälle geben, bei denen diese Therapie in Erwägung zu ziehen wäre.

Die Extrauterinschwangerschaft ist etwas ausführlicher als früher besprochen, immerhin nicht besonders ausgiebig: es erklärt sich das wohl daraus, dass die Beobachtungen extrauteriner Schwangerschaften in der Marburger Klinik ganz auffallend spärlich sind. Bei der Besprechung des Einflusses acuter Infectionskrankheiten auf Schwangerschaft und Frucht ist die Erörterung der Gonorrhoe hinzugekommen. Bei perniciöser Anaemie rät A. die in neuerer Zeit empfohlene Ernährung mit ungekochtem Knochenmark zu versuchen. Neu ist ferner die Erwähnung der Tetanie bei Schwangeren und Wöchnerinnen, der Lungencompression bei Kypho-Skoliose der Brustwirbel, des Morbus Basedowii. Unter die Erkrankungen der Genitalorgane sind die Lageveränderungen nicht eingereiht, wie es richtig gewesen wäre; diese sind vorher unter den als Folgezustände der Schwangerschaft auftretenden Erkrankungen unmittelbar hinter der Eklampsie besprochen. Bezüglich der Myome bestätigt A's. Material den Nachweis von Hofmeier, dass Frauen mit Myomen nur in einem unwesentlich höheren Prozentsatz steril bleiben. Beim operablen Carcinom ist mit Recht der frühere Vorschlag, den Abort einzuleiten, später erst die Totalexstirpation zu machen, fallen gelassen; auf die Entleerung hat sofort die Exstirpation zu folgen. Schwangerschaft neben Hernien wird besprochen: Schwangere mit Schenkel- und Leistenhernien sollen in den ersten 5 Monaten genau beobachtet werden; sie sollen häufig Seitenlage einnehmen auf der dem Bruch entgegengesetzen Seite. Ein Verblutungstod aus einer kleinen, kaum für das Auge bemerkbaren Oeffnung eines Varix der Vulva wird erwähnt. Die Lehre von der Blasenmole ist entsprechend den Marchand'schen Arbeiten umgearbeitet, vor allem ist die wichtige Rolle des Syncytium hervorgehoben. Dem Befund von Aceton im Harn als Zeichen des intrauterinen Todes kommt nach A's. Untersuchungen diese diagnostische Bedeutung nicht zu.

Pathologie der Geburt. Ganz richtig ist A's. Bemerkung: „Viel zu wenig wird beachtet und nur die innerlich ausgeführte Untersuchung kann uns hierin orientieren, dass man vor vollständiger Eröffnung des Muttermundes nicht mitpressen lassen soll." Aus der Einteilung der engen Becken ist das Trichterbecken ausgeschieden, da es nur Teilerscheinung einer anderen Beckenanomalie sei. A. neigt der Ansicht zu, dass das einfach platte Becken auch auf rhachitischer Basis sich herausbilde. Die Zeichnungen pathologischer Becken sind vermehrt; es fehlt aber noch die Angabe des Grössenmassstabes. Von Interesse sind die Zahlen, betreffend die Durchschnittsgrössen der Frauen bei den verschiedenen Formen des engen Beckens. Die Messung des Beckenausganges ist mehr als früher gewürdigt. Fig. 192 zeigt gut die Durchquetschung der Kopfschwarte bei engem Becken. Eine Statistik der geburtshülflichen Operationen bei engem Becken wird nach den Marburger Beobachtungen geliefert. Bei vollständiger Eröffnung soll man nach A. die Blase sprengen, während man von aussen den Kopf fixiert, das Wasser langsam abfliessen lassen und eventuell die Kopfhaltung corrigieren. Ein Fall kyphotisch-querer Verengerung mit gleichzeitiger seitlicher Verschiebung durch Coxitis wird mitgeteilt und abgebildet. Das an Stelle des Kreuzbeins gespaltene Becken ist neu eingefügt. Die Walcher'sche Hängelage ist näher berücksichtigt; A. empfiehlt sie zur Einleitung des Kopfes bei engem Becken in Verbindung mit Hofmeier's Impression. Neu erörtert sind die Störungen der Schwangerschaft und Geburt bei antefixiertem Uterus. A. rät die Vagino- und Vesicofixation gänzlich aufzugeben, mindestens für das Alter der Fortpflanzungsperiode. Prophylaxe und Therapie der Uterusruptur sind eingehender behandelt; bei reinlichen Fällen, in denen Laparotomie gemacht wird, rät A.

conservierend zu operieren und nach Mikulicz zu drainieren; die Therapie ist eine andere in der Anstalt und in der Praxis. Die Fig. 236, Leichenstein einer Mutter mit Siebenlingen, könnte wohl fortfallen, zumal der Fall als nicht genügend beglaubigt bezeichnet wird. Bei einer Zusammenstellung von 1157 Zwillingsgeburten fand A. 977 Mal zweieiige und 180 Mal eineiige Zwillinge. Beim Nabelbruch wird der operativen Behandlung der Vorzug gegeben; ein Fall, in dem ein Meckel'sches Divertikel mit Erfolg abgetragen wurde, wird berichtet. A. spricht von 3. und 4. Vorderhauptslage; es sollte heissen 1. und 2. Vorderhauptslage, der früher sogenannten vierten Schädellage entspricht die 1. Vorderhauptslage (Rücken links hinten), der sogenannten dritten Schädellage die 2. Vorderhauptslage (Rücken rechts hinten). Ein Fall von Nabelschnurumschlingung um verschiedene Körperteile mit spontanem Abreissen der Schnur nahe am Nabel wird mitgeteilt. Nach Geburten mit Placenta praevia hat A. im Wochenbett intrauterin touchiert und fand abnorme, lederartige Beschaffenheit der Corpusschleimhaut, die Thromben der Placentarstelle nicht deutlich, aber in grösserer Flächenausdehnung hervortretend. Bei der Therapie der Placenta praevia wird der Wert der intrauterinen Ballons hervorgehoben A. benutzt solche nach Barnes-Fehling. Figuren 312 und 313 zeigen velamentale Insertion des Nabelstranges in der Scheidenwand einer Zwillingsplacenta. Bezüglich Diagnose der Retentio placentae wird empfohlen, einen kräftigen Druck auf den Uterus auszuüben; füllt sich dabei die Nabelschnurvene, so befindet sich die Placenta noch im Uterus. Zum Zustandekommen des Kephalhaematom sind meist mehrere Momente notwendig: Wiederholte ausgiebige Verschiebungen des Periosts gegen den Knochen, ferner Folgezustände intrauteriner Asphyxie. Die Lehre vom Scheintod ist wie früher dargestellt, vergl. meine Bemerkungen in der ersten Besprechung.

Die geburtshülfliche Operationslehre ist wenig verändert. Zur Einleitung der künstlichen Frühgeburt wird Benutzung des intrauterinen Ballons besonders empfohlen. A. verfügt über 200 Fälle von künstlicher Frühgeburt. Von diesen wurden 100 nach Krause's Methode eingeleitet, 100 mit Intrauterinballon; im Ganzen 4 pCt. Todesfälle, 1 pCt. Todesfälle an Sepsis. Die Prochownick'sche Diätkur zur Umgehung der künstlichen Frühgeburt wird erwähnt, ohne dass sie empfohlen wird; nach meinen Erfahrungen scheint mir die Methode recht brauchbar. Vor dem vaginalen Kaiserschnitt wird der praktische Arzt gewarnt. Den Veit'schen Handgriff zur Entwicklung des nachfolgenden Kopfes rät A. durch Zug an den Beinen seitens der Hebamme unterstützen zu lassen. Die Cleidotomie wird erörtert und für geeignete Fälle empfohlen.

Pathologie des Wochenbettes. Interessante Statistik der puerperalen Todesfälle wird geliefert Die Lehre von der Aetiologie und Pathogenese der puerperalen Wundkrankheiten ist umgearbeitet und in fünf besondere Abschnitte übersichtlich gruppiert: 1. Bakteriologie der puerperalen Wundinfection, 2. Herkunft, Eintrittsstellen und Verbreitungswege der puerperal-pathogenen Mikroorganismen, 3. Die Schutzmassregeln des weiblichen Körpers zur Abwehr der puerperalen Mikrokokken-Vergiftung, 4. Die eine Infection begünstigenden Factoren; allgemeine und spezielle Disposition, 5. Der Modus der puerperalen Infection und die Selbstinfection. A. zeigt einen berechtigten Skepticismus gegenüber den zahlreichen Publikationen bakterieller Befunde. Seine Hauptanschauungen sind im wesentlichen die gleichen wie sie in der 1. Auflage dargelegt sind. Bei der puerperalen Endometritis wird Uterusausspülung von A. mit 1½—2 L 50 proc Alcohol, seltener mit 2—3 pCt. Seifenkresol gemacht. Die Lehre vom malignen Deciduom wird entsprechend den neuen Arbeiten geschildert; 3 eigene Fälle werden mitgeteilt; in einem wurde Heilung durch Totalexstirpation erzielt. Weiter werden 2 eigene Fälle von Entwicklung von Fibromen der Bauchdecken nach Geburten angeführt.

In der Pathologie der Neugeborenen zeigen sich keine wesentlichen Abweichungen. Gonorrhoische Entzündung der Mundschleimhaut ist auch von A. beobachtet worden. Bei schweren Fällen von Syphilis congenita empfiehlt A. subcutane Sublimatinjectionen (Jakobi).

Das Buch bietet dem Arzt eine reiche Quelle der Belehrung; in allen

wichtigen Fragen der Praxis wird er hier eine auf der heutigen Höhe der Wissenschaft stehende, den praktischen Verhältnissen Rechnung tragende, befriedigende Beantwortung finden. Aber auch für die wissenschaftliche Arbeit des Spezialisten ist das Werk ein wertvolles Hülfsmittel, zumal die Litteratur bis auf die neueste Zeit benutzt und kritisch gesichtet ist.

Skutsch-Jena.

Gustav Kolischer. Die Erkrankungen der weiblichen Harnröhre und der Blase. Mit besonderer Berücksichtigung der Endoscopie und Cystoscopie dargestellt. Wien. 1898. Franz Deuticke.

Im engen Anschlusse an die gynaekologische Klinik von Schauta ist es dem Verfasser, wie er selbst im Vorworte sagt, gelungen, sich im Laufe der Jahre auf dem Gebiete der Erkrankungen der weiblichen Harnorgane eine Reihe von Anschauungen herauszubilden, die er in dieser seiner Monographie niedergelegt hat. Die Erkrankungen des weiblichen Harnapparates sind so enge mit der Gynaekologie verbunden, dass sie unbedingt in das Bereich der Gynaekologen fallen. Diese Kranken suchen viel mehr die Frauenärzte auf als die Specialisten für Harn- und Geschlechtskrankheiten; sind doch sehr viele Krankheiten der Genitalorgane combinirt mit Krankheiten der Harnorgane; Neubildungen greifen von einem System auf das andere über. Bei Operationen ist der Gynaekologe häufig genöthigt auch auf die Harnorgane, vor Allem auf Urethra, Blase und Ureter überzugreifen.

Die vorliegende Arbeit bietet eine Fülle von interessanten Beobachtungen, welche zu machen nur möglich sind bei der sorgfältigen Ausnutzung eines reichen gynaekologischen Materials. Es kommen auf diese Weise verschiedene neue Gesichtspunkte in die bisherige Lehre der Erkrankungen der Harnorgane. Von der Endoscopie und Cystoscopie machte Verfasser den ausgedehntesten Gebrauch. Fast alle Erkrankungen der Urethra und der Blase wurden dadurch dem Auge sichtbar und die gestellten Diagnosen konnten so controllirt werden. Bei der Beschreibung dieser Krankheitsbilder tritt so recht der grosse Nutzen des Cystoscops in der Hand eines geübten und erfahrenen Beobachters hervor. Es ist nur zu beklagen, dass dem Buche nicht mehr Abbildungen beigegeben sind, die doch viel besser als die genaueste Beschreibung das Krankheitsbild anschaulich machen und es tiefer ins Gedächtniss einprägen. Wenn Verfasser als Entschuldigung angiebt, dass es unmöglich sei derartige Abbildungen naturgetreu herzustellen, so kann man dem wohl nicht beipflichten. Die heutige Technik ist sicher im Stande, brauchbare cystoscopische Bilder herzustellen. Hoffentlich wird der Verfasser bei einer zweiten Auflage des Buches diesen Punkt näher ins Auge fassen. Es wird der Werth des Buches durch beigegebene Abbildungen bedeutend erhöht werden.

Auf den Inhalt des Buches selbst übergehend, ist es mir unmöglich, über alle Capitel zu referiren, ich müsste bereits Bekanntes wiederholen, ausserdem würde der mir zur Verfügung stehende Raum weit überschritten werden. Ich muss daher die Interessenten auf die Lectüre des Buches selbst verweisen, da es des Interessanten und Belehrenden sehr viel enthält.

Nach den einleitenden Capiteln über den Catheterismus und die Untersuchung der weiblichen Harnröhre mit besonderer Berücksichtigung des Leiter'schen Panelectroscops, des Cystoscops nach Nitze, des Ureterencystoscops nach Brenner und des Operationscystoscops nach Kolischer geht Verfasser gleich auf die pathologischen Zustände der Incontinenz, Enuresis, Urethritis, Stricturen etc. über. Bei allen diesen Krankheitszuständen giebt er eine kurze und präcise Darstellung der Aetiologie, der pathologischen Anatomie, sowie genaue Angaben der therapeutischen Massnahmen.

Darauf geht er auf die Erkrankungen der Blase über. Nach allgemeinen Bemerkungen über Blasenbehandlung, die manche praktische Winke enthalten, bespricht er zunächst den Catarrh der Blase.

Als Catarrh bezeichnet er jene Erkrankungen der Blasenschleimhaut, bei denen es zu Abschilferung des Epithels kommt, ohne dass Entzündungserscheinungen oder Eiterproduction auftreten. Er nimmt zwei Hauptformen an: den Desquamativcatarrh der Greisinnen und den traumatischen Desquamativcatarrh. Bei der Aetiologie des letzteren führt er zwei rein gynae-

kologische Momente auf: die brüske kombinirte bimanuelle Untersuchung und die Ablösung der Blase bei Operationen am Uterus.

Das Auftreten des bullösen Oedems der Blase betrachtet er als ein diagnostisches Moment für die entzündliche Natur eines der Blase anliegenden Tumors.

Eigenartig ist seine Eintheilung der verschiedenen Formen der Cystitis. Zunächst trennt er die gonorrhoische Cystitis von den übrigen, dann nimmt er folgende Klassifikation an:

Die granulirende Cystitis, bei der die ganze Blasenschleimhaut mit ziemlich gleichmässig gestalteten Granulationen besetzt ist.

Die geschwürige Cystitis, bei der einzelne Partien der Schleimhaut geschwürig zerfallen sind. Dazu zählt er noch die Fissuren-Cystitis.

Die aphtöse Cystitis am Trigonum, hervorgebracht durch die Microorganismen der Mundaphten.

Die membranöse, exfoliative oder croupöse Cystitis, bei der es zur Ablagerung von fibrösen Membranen an der Oberfläche der Blase kommt.

Weiter beschreibt er noch eine Blasendiphterie, eine Fremdkörper-Cystitis, die recidivirende Schwangerschafts-Cystitis und die Leucoplacie.

Von der gonorrhoischen Cystitis sagt der Verfasser, dass sie sich nur mittelst des Cystoscops diagnosticiren lasse, da der inselförmige Typus der Entzündungszonen für die Gonorrhoe der Blase charakteristisch sei. Jedenfalls wird der erste Theil dieser Behauptung vielfach anzuzweifeln sein.

Es folgt dann eine genaue Abhandlung über die Therapie der Cystitis, wobei er sich in vielen Fällen scharf gegen die Ausspülungen der Blase, gegen den Gebrauch des Irrigateurs und für den Gebrauch des Arg. nitr. als bestes Mittel bei Blasenerkrankungen ausspricht.

Nach kurzer Darstellung der verschiedenen anderen Krankheitszuständen der Blase wie: Fremdkörper, Neubildungen, Rupturen etc. schliesst das Buch mit der Beschreibung der verschiedenen Operationen an der Blase.

Diese Monographie wird sicher vielen Gynaekologen wie praktischen Aerzten sehr willkommen sein, da sie in kurzen Zügen alles Wissenswerthe über die Erkrankungen der Harnorgane und deren Therapie enthält.

Die vorhandene Litteratur hat Verfasser sehr sorgfältig berücksichtigt; nicht weniger als 14 enggedruckte Seiten füllen die Angabe derselben aus.

Hartz-Leipzig.

Wilhelm Nagel, Die Gynaekologie des practischen Arztes. Mit 87 Figuren im Text und 2 Tafeln. Berlin 1898. Fischer's med. Buchh. H. Kornfeld.

Das Buch ist, wie Verfasser selbst im Vorwort hervorhebt, nicht für den Fachmann, sondern für den in allgemeiner Praxis beschäftigten Arzt bestimmt. Aus diesem Grunde wird in erster Linie die Diagnostik berücksichtigt; bei der Therapie wird die nicht operative Behandlung der Frauenleiden mehr in den Vordergrund gerückt, während bei der operativen Behandlung nur wenige erprobte Verfahren angeführt werden.

Es kann nur mit Freuden begrüsst werden, dass Verfasser in diesem Buche für die conservative Behandlung verschiedener Frauenleiden eintritt.

Bei der gonorrhoischen Erkrankung der Adnexe, bei der chronischen Pelioperitonitis wird vor allem ein abwartendes Verfahren betont; operativ soll bei gonorrhoischen Affektionen nur dann eingegriffen werden, wenn grosse eitergefüllte Tubensäcke in Nachbarorgane durchzubrechen drohen.

Bei der Behandlung der Tubenschwangerschaften wird ebenfalls mit Recht erwähnt, dass keineswegs jede Extrauteringravidität unbedingt die Entfernung der Tube und des Schwangerschaftsproductes erheischt; auch hier kann die operative Behandlung ganz bedeutend eingeschränkt werden.

Bei den Lageveränderungen des Uterus, bei der Retroflexio uteri wird natürlich in erster Linie die Pessarbehandlung beschrieben; nur in Fällen, wo diese fehlschlägt, soll die Correctur der Lage operativ erzielt werden, hier wird die Alexander-Adams'sche Operation besonders empfohlen.

In mancher Beziehung könnte Verfasser noch mehr die operative Behandlung einschränken.

So wird bei Endometritis corporis uteri, welche mit unregelmässigen oder dauernden Blutungen hauptsächlich einhergeht, ausschliesslich das Curettement empfohlen, ebenso bei Blutungen, infolge vom Zurückbleiben von Decidua. Hier lässt sich doch das Curettement in den meisten Fällen vermeiden durch einfache Aetzbehandlung mit Formol, Chlorzink etc.

Bei dem Vorfall der Scheide ist es vom theoretischen Standpunkte aus nur zu billigen, wenn Verfasser die Behandlung des Vorfalls durch Einlegen eines (Mayer'schen) Rings für falsch erklärt; der Ring dehnt die Scheide, fällt heraus und muss durch einen grösseren ersetzt werden. Aber gerade der practische Arzt kann doch die Ringbehandlung des Scheidenvorfalles nicht entbehren; es giebt viele Frauen, welche die Operation scheuen, ferner lässt sich doch auch nicht leugnen, dass bei sehr vielen Frauen durch einen Mayer'schen Ring der Vorfall dauernd zurückgehalten werden kann.

Bei der Betonung der conservativen Behandlung sollten die physikalischen und diätetischen Heilmethoden vielleicht etwas ausführlicher behandelt werden; der Behandlung mit Massage wird z. B. nur ganz selten gedacht. —

Jedem Abschnitt des Buches hat Verfasser eine anatomische Darstellung des betreffenden Organs vorausgeschickt; diese ist, wie ja aus früheren Arbeiten des Verf. schon bekannt, ausserordentlich klar, vielleicht etwas zu ausführlich für die Bedürfnisse des practischen Arztes. —

Die Erfolge der operativen Behandlung bei Frauenleiden sind zum Theil etwas zu gering veranschlagt

Bei der operativen Entfernung der Myome wird in erster Linie die Zusammenstellung von Pozzi herangezogen, welche bei intraperitonealer Stielbehandlung noch 25, 79 % Mortalität ergiebt. Die günstigen Resultate von Chrobak, Olshausen, Zweifel u. A., die zum Theil nur eine Mortalität von 2—6 % haben, glaubt Verf. zum Theil darauf zurückführen zu müssen, dass jetzt nicht mehr so schwierige Fälle zur Operation kämen, wie sie die grundlegenden Gynaekologen (Koeberlé, Bantock, Thornton u. A.) zu operiren hatten. Vielleicht will Verfasser absichtlich die Gefahren der Myomektomie zeigen; es ist ihm darin nur beizupflichten, dass diese Operation so viel Erfahrung fordert, dass sie Fachmännern vorbehalten bleiben muss.

Die Ansicht des Verf., dass die Laparotomie bei der Peritonitis tuberkulosa erfolglos ist, ist doch zu weitgehend. Alle in der Litteratur angeführten Fälle von Heilung kurzweg für nur scheinbare Tuberkulose anzusprechen, ist nicht angängig, ebensowenig wie seine Ansicht zu theilen ist, dass die zweifellose Tuberkulose des Peritoneums ebenso unheilbar ist, wie die vorgeschrittene Tuberkulose überhaupt.

Selbst bei Peritonitis diffusa aus anderer Aetiologie (Bakterium coli, Staphylococcus etc.) ist der pessimistische Standpunkt des Verfassers, dass der Verlauf stets ein tötlicher ist und dass hierin die neueren Bestrebungen durch Incision und Drainage den Eiter zu entleeren, bis jetzt keine Wandlung herbeigeführt haben, nicht gerecht.

Die Beschreibung der verschiedenen Operationsmethoden ist absichtlich knapp gefasst und durch zahlreiche sehr gute Abbildungen im Text erläutert.

Der Praktiker wird das Buch von Nagel um so freudiger begrüssen, als in der That an gynaekologischen Lehrbüchern, welche den Bedürfnissen des Arztes vornehmlich gerecht werden, kein Ueberfluss ist. —

Krönig-Leipzig.

S. Tarnier et P. Budin. Traité de l'art des accouchements. III. Bd. Dystocie materielle. Paris 1898. L. Steinheil.

Bald nach dem Tode Tarnier's ist der 3. Band seines grossen Handbuchs der Geburtshilfe erschienen. Budin, sein literarischer Erbe, ist bei der Herausgabe von Bonnaire, Maygrier, Tissier und Bar unterstützt worden. Diese auch in Deutschland wohlbekannten Namen verbürgen es von vornherein, dass ein vortreffliches Werk geschaffen ist und bei dem grossen Interesse, das wohl alle deutschen Geburtshelfer den oft von den

unsrigen abweichenden Auffassungen entgegen bringen, die in dem Mutterlande der wissenschaftlichen Geburtshilfe Geltung haben, ist ein genauerer Bericht über einige der wichtigsten Punkte gewiss gerechtfertigt. Im Ganzen wird man finden, dass besonders die praktische Seite berücksichtigt, die klinischen Bilder, die Differentialdiagnose, Prognose und Therapie mit vorwiegender Sorgfalt ausgearbeitet sind, während die rein wissenschaftlichen Fragen nicht immer erschöpfend behandelt sind. Besonders ist auch die neuere Literatur nicht in dem Umfang verwerthet, als man es in einem Handbuch, das so breit und umfassend angelegt ist, erwarten sollte. So wird wiederholt auf ältere und veraltete Statistiken Bezug genommen (z. B. bei der Osteomalacie auf eine solche aus dem Jahre 1873, bei der Schwangerschaftsruptur auf die von Tresk [1856]), während neuere und umfassendere hier nicht erwähnt werden. Die Lehre vom engen Becken ist schon seit mehreren Jahren fertiggestellt, so dass die Literaturangabe im Allgemeinen nur bis 1894 reichen und wichtige neuere Arbeiten (Osteomalacie, Symphyseotomie, Kyphose) nicht berücksichtigt sind.

Gerade dieser erste Abschnitt (Bonnaire) zeichnet sich durch besondere Klarheit in der Darstellung der Einzelheiten, sowie durch zahlreiche instruktive und leicht verständliche Abbildungen aus; unter der Ausführlichkeit hat hin und wieder die Uebersichtlichkeit etwas gelitten:

Als Eintheilungsprinzip der fehlerhaften Becken ist die Pathogenese gewählt und darnach folgendes Schema aufgestellt, dem man im Allgemeinen wird zustimmen können, wenn auch Zusammengehöriges zum Theil auseinandergerissen erscheint und nicht alle aufgestellten Gruppen gleichwerthig sind.

1. Fehlerhafte Becken in Folge übermässiger Nachgiebigkeit d. Knochengewebes
   - rhachitisches Becken
   - plattes nicht rhachitisches Becken
   - osteomalakisches Becken.
2. Abweichungen in der Vertheilung des Wirbelsäulendrucks
   - lordotisches Becken
   - skoliotisches Becken
   - kyphotisches Becken.
3. Verschiebungen der Wirbelsäule auf dem Becken
   - durch Wirbelsenkung, Spondylizème = Lumbo-Sacralkyphose
   - durch Wirbelgleitung, spondylolisthetisches Becken.
4. Abweichungen in der Vertheilung des Gegendrucks der Oberschenkel
   - a) asymmetrisch: Becken bei einseitigem Hinken
   - b) symmetrisch: Becken bei doppelseitigem Hinken.
5. Abweichungen in der ursprünglichen Entwickelung der Beckenknochen
   - a) allgem. und symmetrisch
     1. allg. übermässige Entwickelung
     2. allg. mangelhafte Entwickelung
   - b) lokalisirt u. asymmetrisch
     - schräg ovales Becken (Naegele's Becken)
   - c) lokalisirt u. symmetrisch
     1. doppelt schräg ovales Becken (Robert's B.)
     2. Spaltbecken
     3. Assimilations-Becken
     4. Aplasie des Kreuzbeinkörpers.
6. Atypische Formfehler
   - a) durch Tumoren der Beckenknochen
   - b) durch Bruch der Beckenknochen.

Die Einreihung des platten nicht rhachitischen Beckens unter I, die unnöthige Trennung von II und III, die Aufstellung einer besonderen Gruppe für die „spondylizematischen" Becken, das Fehlen des Trichterbeckens (das unter V a 2 versteckt ist) fällt an diesen Schema auf.

Das „einfach platte Becken" wird als besondere Spezies allerdings angezweifelt und als Erzeugniss larvirter Rhachitis betrachtet; es soll sich von dem gewöhnlichen, rhachitisch-platten Becken nur durch die fehlende Entwickelungshemmung der Knochen unterscheiden.

Bei der Beckenmessung wird ein kleines von Tarnier angegebenes Instrument Ciliséomètre zur Messung der Beckenneigung beschrieben, von dieser letzteren ist aber später auffallend wenig, fast zu wenig die Rede.

Die Anwendung von Entziehungskuren als prophylaktische Behandlung der Beckenenge wird als mit Recht allgemein aufgegeben bezeichnet, da die rhachitischen Frauen, selbst wenn sie den grössten Entbehrungen ausgesetzt sind, am Ende der Schwangerschaft grosse und kräftige Kinder gebären können.

Die Müller'sche diagnostische Impression des Schädels in das Becken wird als thatsächlich gute Dienste leistend anerkannt, doch betont, dass selbst bei Misslingen derselben häufig genug eine spontane Geburt möglich ist.

Die Geburt bei rhachitischem Becken wird getrennt besprochen, 1. für das allg. verengte oder atrophische rhach. Becken, 2. für das platte rhach. Becken, beide werden wieder in 3 Gruppen getheilt, je nachdem die geburtshilfliche Conj. vera (diamètre promontopubien minimum oder d. utile genannt) 10—9½, 9½—8, oder unter 8 cm beträgt.

Beim platten rhach. Becken ist bis zu 9½ cm herab die Einstellung des Schädels gewöhnlich „synklitisch", d. h. die Pfeilnaht steht in der Mitte zwischen Symphyse und Promontorium, der Kopf senkrecht auf dem Beckeneingang.

Bei weniger als 9½ cm C. vera wird der „Asynklitismus" Regel, d. h. der Kopf tritt auf das eine der beiden Scheitelbeine geneigt auf den Beckeneingang, so dass zuerst das eine, dann das andere Ende des bitemporalen Durchmessers (da der Kopf zugleich deflektirt ist) den Beckeneingang überwindet, „ein Mechanismus, vergleichbar dem Kunstgriff, den man anwendet, um einen starren Stab durch einen Ring zu bringen, dessen Durchmesser kleiner als die Länge des Stabes ist". Im Gegensatz zu den bisher allgemein anerkannten Angaben von Michaelis und Litzmann und in Uebereinstimmung mit schon früher geäusserten Anschauungen Tarniers wird dabei die ursprüngliche Neigung des Kopfes auf das hintere Scheitelbein (Pfeilnaht an der Symphyse) als die Regel, die Vorderscheitelbeineinstellung als die Ausnahme erklärt, die besonders bei hochstehenden Promontorium vorkommen soll.

Bei mittleren Beckenverengerungen tritt der Kopf, während die Pfeilnaht sich von der Symphyse nach der Beckenmitte begiebt und die vordere Temporoparietalgegend an der Symphyse herabgleitet, in das Becken; bei Verengerungen unter 8½—8 dreht sich der Schädel 2 mal um seine Längsaxe, indem die Pfeilnaht zuerst von der Symphyse nach dem Promontorium und zumeist von dieser wieder in die Beckenmitte wandert; erst bei dieser Umdrehung tritt der Kopf ins Becken ein.

Es ist keine Frage, dass der ersterwähnte Mechanismus ausnahmsweise thatsächlich vorkommt; merkwürdiger Weise werden die hierbei sich ausbildenden Impressionen des vorderen Scheitelbeins garnicht besonders erwähnt; die Angabe, dass sich bei plattem Becken die Kopfgeschwulst häufig auf dem hinteren Scheitelbein findet, stösst auf einen gewissen Widerspruch damit, dass dieses und nicht das vordere als abgeplattet bezeichnet wird.

Die Differenzen zwischen den älteren, in Deutschland allgemein anerkannten, und den hier gemachten Angaben über Vorder- und Hinter-Scheitelbeineinstellung bei plattem Becken erkläre sich daraus, dass von Tarnier und Bonnaire hervorgehoben wird, man müsse die Geburt ganz von Anfang an beobachten, wenn man die Häufigkeit der Hinterscheitelbeineinstellung konstatiren wolle. Wenn man nämlich untersucht, bevor die Wehen noch erst begonnen haben und bevor die Blase gesprungen ist, wird man freilich häufig die Pfeilnaht in der Nähe der Symphyse fühlen; aber da eben dann der Kopf noch frei beweglich über dem Beckeneingang steht, pflegen die Anhänger der älteren Anschauung überhaupt noch nicht von einer bestimmten Schädeleinstellung zu sprechen und den Geburtsmechanismus des Kopfes als noch nicht eingeleitet zu betrachten, welche Auffassung nach Tarnier's und Bonnaire's oben kurz erwähnter Schilderung des Eintrittsmechanismus im höheren Grade der Verengerung nur bestätigt wird.

Bezüglich der Weichtheile wird als Eigenthümlichkeit bei engem Becken dargestellt, dass der Cervix bei Beginn der Wehen nicht verstrichen ist, was bei normalem Becken die Regel sei — ein Standpunkt, der nach den zahlreichen dieser Frage gewidmeten anatomischen Untersuchungen (auch französischer Autoren, vergl. Pinard's und Varnier's prachtvollen Atlas), die das Gegentheil darthun, doch nicht so ohne weiteres als gesichert gelten kann.

Bezüglich der Prognose des engen Beckens sind die Angaben bezüglich der Verbesserung derselben durch die Antisepsis von Interesse, nach der nicht veröffentlichten Statistik Guérlain's in der Maternité (1884—92) war die Mortalität der Mutter nur gleich 1,91 pCt., gegen 8,3 pCt., welche Stanesco für die Jahre 1852—83 aus der gleichen Anstalt erhielt; sehr bemerkenswerth ist auch, dass von 1036 Frauen mit rhachitisch platten Becken 481 spontan niederkamen, davon 43 mit einer Vera unter 8½ und einem Durchschnittsgewicht der Kinder von 3170 g.

Behandlung bei plattem Becken.

Die künstliche Frühgeburt wird empfohlen bei einer C. v. von 9½—8, unter Umständen bis herab zu 5½ cm, im Allgemeinen der Regel folgend, dass der biparietale Schädeldurchmesser ungefähr soviele Centimeter beträgt, wie die Zahl der erreichten Schwangerschaftsmonate, es wird davon gesprochen, die Schwangerschaft schon gegen Ende des 6 Monats zu unterbrechen, welche Zeit als die unterste Grenze der Lebensfähigkeit betrachtet wird; später wird aber über eine Mortalität von 42,5 pCt. für die künstlich frühgeborenen Kinder berichtet.

Beim todten Kind soll die Entbindung bis herab zu 3½ cm per vias naturales stattfinden, durch Kephalotrib, Kranioklast, Basiotrib: es wird davon gesprochen, dass man die Möglichkeit dieses Vorgehens gegebenen Falles durch die Symphyseotomie erleichtern solle, ein Rath, der kaum viel befolgt werden dürfte.

Behandlung am normalen Ende bei lebendem Kind: Der Walcher'schen Hängelage wird keine besondere Bedeutung beigelegt: es wird zugegeben, dass in derselben die Conj. vera um einige Millimeter vergrössert wird, aber die Frage aufgeworfen, ob nicht diese geringfügige Vergrösserung ebensogut wie durch den Zug der herabhängenden Beine durch einen mit aller Kraft der Wehenthätigkeit wie ein Keil von oben her in die verengte Stelle eingepressten Kopf bewirkt werden kann.

Für die Behandlung werden die rhachitischen Becken in nicht weniger als 8 Gruppen eingetheilt, von denen uns namentlich die mittleren Grade interessiren. Hier kommen bei genügend erweitertem Muttermund hauptsächlich 2 künstliche Eingriffe in Frage. I. Forceps, hauptsächlich 1. in Fällen, wo der Kopf auf oder in dem verengten Beckeneingang fixirt ist, 2. bei allgemein verengtem Becken. II. Wendung, 1. bei oberhalb des Beckeneingangs beweglichen Kopf, 2. bei Schulter- und Gesichtslage. In gewissen Fällen kann der Geburtshelfer zwischen beiden Methoden wählen; der alte Streit über den Werth beider Verfahren wird als immer noch unentschieden bezeichnet. Dass von den deutschen Geburtshelfern Ahlfeld und Winckel unter den „défenseurs à outrance" der Zange bei engem Becken genannt werden, ist nicht recht verständlich.

Bei dem nun angestellten Vergleich zwischen Zange und Wendung werden beide als theoretisch gleichwerthig erklärt; denn einerlei, ob der Kopf mit dem Scheitel und deflektirt vorausgeht, oder ob er flektirt nachfolgt, immer präsentirt er sich als ein Kegel, dessen Spitze in einem Fall der Scheitel, im andern das Kinn ist, dessen Basis aber jedesmal die gleiche ist, nämlich ein Umfang, der einem der queren Durchmesser zwischen dem bitemporalen und biparietalen entspricht.

Beim Durchleiten des nachfolgenden Kopfes soll ein von Champetier de Ribes angegebener Handgriff angewandt werden, mit welchem der Kopf so zur Seite gedrängt wird, dass sich der Nacken an die Linea innominata anlegt, während gleichzeitig die Stirne von oben nach unten gedrängt wird, so bringt man einen queren Durchmesser, der kleiner ist als der biparietale (dem bitemporalen benachbart) in die verengte Conj. vera.

Unter den Nachtheilen der Wendung wird besonders die Gefahr für die Kinder hervorgehoben, unter den Vortheilen der Zange namentlich der, dass die Zeit der Wahl für dieselbe viel weniger beschränkt ist als für die Wendung. Bei Anwendung der Tarnier'schen Axenzugzange soll die Kraft, die aufgewendet werden kann, gleich der bei der Wendung für die Durchleitung des Kopfes erzielbare sein, und weniger gefährlich für das Kind, weil nicht so plötzlich wirkend. Es wird von 3 Möglichkeiten, die Zange im Beckeneingang anzulegen gesprochen, 1. im geraden Durchmesser des letzteren, 2. im queren, 3. in einem der schrägen; letzteres wird bei Anwendung der Tarnier'schen Zange bevorzugt.

Die Statistik giebt ebenfalls keine Entscheidung über die Frage. Die Prognose für die Mütter soll bei beiden Operationen gleich und zweifellos gut sein; doch dürfte die Gefahr der Zange erheblich unterschätzt sein, zumal wenn dieselbe in dem oben angedeuteten Umfang für die allgemeine Praxis d. h. auch für Ungeübtere freigegeben wird.

Für die Kinder betrug in der Maternité (1884—92) die Mortalität bei der Wendung 43,5 pCt., bei der Zange 46 pCt., in der geburtshilflichen Klinik der Fakultät 36 pCt. für die Wendung, 33 pCt. für die Zange.

Zur Verbesserung des Asynklitismus, gelegentlich als Vorbereitung für die Zange wird der Hebel anempfohlen.

Obgleich ein Schlussurtheil bezüglich der Wendung und Zange nicht abgegeben wird, wird der unbefangene Leser darüber nicht im Zweifel sein, wenn er die ausführlichen Rathschläge beim Misslingen der Zange liest (1. wiederholtes Anlegen, widerrathen, 2. Wendung, 3. Basiotripsie des lebenden Kindes, 4. Symphyseotomie) und hört, dass Budin selbst unter 25 Fällen 5 mal, also in 20 pCt. nach Versagen der Zange zur Wendung greifen musste, wobei jedesmal der Kopf das Becken leicht passirte und Mutter und Kind gerettet wurden.

Bei einem Vergleich von Sectio caesarea, Symphyseotomie und künstlicher Frühgeburt zeigt die letztere für die mittleren Beckenverengerungen die günstigsten Resultate (0 pCt. Mortalität der Mütter, 20 pCt. der Kinder) und wird vor Allem empfohlen. Doch wird auch die Symphyseotomie, namentlich bei höheren Graden der Verengerungen, auf die im einzelnen nicht mehr eingegangen werden kann, warm befürwortet (sogar kombinirt mit der künstlichen Frühgeburt) doch nur dann, wenn die äusseren Umstände günstig sind, die wohlunterichtete Mutter einwilligt und nicht zu sehr geschwächt oder bereits inficirt ist.

Bezüglich der Osteomalacie sei nur bemerkt, dass sie in den letzten 10 Jahren nur 3 mal in der Maternité beobachtet wurde. Auch das Eingehen auf die seltenen Beckenanomalien muss ich mir hier versagen, doch seien die betreffenden sehr ausführlich behandelten Kapitel jedem zum Studium empfohlen. Wer sich für die hier vorliegenden oft recht verwickelten mechanischen Verhältnisse interessirt, wird eine sehr anschauliche Darstellung und eine Fülle von Einzelheiten finden.

Störungen von Seiten der austreibenden Kräfte (Maygrier). Die zu starke Wehenthätigkeit wird viel ernster beurtheilt, als wir es gewohnt sind; sie soll für Mutter und Kind erhebliche Gefahren in sich schliessen; doch ist es wohl nicht ganz richtig, diese Gefahren auf das Uebermaass der Wehen zurückzuführen, statt auf die Ursache derselben, das Geburtshinderniss. Auch möchten wir bezweifeln, dass eine Frau allein in Folge von secundärer Wehenschwäche an „Erschöpfung" zu Grunde geht. Bei der Behandlung der secundären Wehenschwäche wäre eine etwas schärfere Fassung der etwaigen Anzeige zur künstlichen Beendigung der Geburt im Interesse der Kreissenden dringend zu wünschen.

Störungen von Seiten der äusseren Genitalien u. des Dammes. Bei gefährdetem Damm wird zur Vermeidung einer Ruptur beim Schulterdurchtritt empfohlen, den ausgetretenen Kopf stark emporzuheben, so dass zuerst die hintere Schulter austritt und ein cervico-akromialer Durchmesser zum Durchschneiden kommt, statt des bisakromialen, wie bei dem entgegen Auvard und Anderen als die Regel betrachteten Austreten der Schultern unter Vorangehen der vorderen.

Im Vertrauen auf die Antisepsis wird die secundäre Vereinigung nicht verheilter Dammrisse einige Tage nach der Entbindung empfohlen, welches Verfahren ausgezeichnete Resultate giebt.

Störungen von Seiten des Gebärmutterhalses. Bei den Lageveränderungen des Cervix werden 2 instruktive Abbildungen der sackförmigen, partiellen Erweiterung des unteren Uterinsegments mit Verdrängung der Portio nach vorn und hinten gebracht und auf die praktische Wichtigkeit der richtigen Diagnose hingewiesen, zu welcher unter Umständen in Seitenbauch- oder Knieellenbogenlage, sogar mit der ganzen Hand in Narkose untersucht werden muss. Tarnier und Budin wurden in Fällen zu Hilfe gerufen, wo über dem nicht erkannten unteren Uterinsegment plus Scheide der Forceps angelegt worden war.

Die „klassische" Eintheilung in spastische, anatomische, pathologische Rigidität des Collum wird aufrecht erhalten. Aus der Beschreibung ist jedenfalls die Möglichkeit der Unterscheidung der beiden ersten Varietäten nicht zu entnehmen. Die Unterschiede (Dünnheit, Spannung, erhöhte Temperatur, Schmerzhaftigkeit bei Spasmus, Dicke, Festigkeit, Schmerzlosigkeit bei anatomischer Rigidität) können ungezwungen auf den verschiedenen Grad der vorausgegangenen Wehenthätigkeit bezogen werden. Für die isolirte spastische Kontraktur am Orif. externum fehlt jedenfalls die anatomische Grundlage eines Sphinkters an dieser Stelle.

Die sogenannten Dührssen'schen tiefen Incisionen der Cervix werden als schwere Verstümmlungen derselben im Allgemeinen verworfen.

Unter pathologischer Rigidität wird die Stenose durch Narben, Tumoren und andere manifeste Erkrankungen (Lues) verstanden.

Carcinoma colli. Bei inoperablem Carcinom abwarten bis zum normalen Ende, bei operablem Operation, wobei die vaginale Totalexstirpation nur bis zu dem vierten Monat für möglich gehalten wird; von da ab wird ein combinirtes vagino-abdominales Verfahren (Fehling, Mackenrodt, Mangiagalli) bevorzugt, ebenso bei operablem Carcinom am Ende der Schwangerschaft, falls die spontane Geburt nicht möglich ist. Tarnier war übrigens bis zuletzt der Ansicht, dass man in allen Fällen lieber den Kaiserschnitt wenige Tage vor dem normalen Ende ausführen solle, weil bei dem jetzt üblichen aktiven Verfahren eine grosse Anzahl von Kindern geopfert würde, um einen vorübergehenden operativen Erfolg bei den Müttern zu erzielen, die meist doch dem Carcinomrecidiv erliegen.

Störungen von Seiten des Corpus uteri. Was den Einfluss der Myome auf die Schwängerung und Fruchtbarkeit betrifft, so werden die alten, ihren ungünstigen Einfluss angeblich beweisenden, von Hofmeier ausführlich widerlegten Statistiken wieder angeführt, des letzteren gegentheilige Anschauung jedoch erwähnt. Kurz beschrieben wird eine sehr merkwürdige Beobachtung Tarnier's, wo es bei grossem Cervicalmyom zu einer zum normalen Ende gediehenen Cervicalschwangerschaft gekommen sein soll.

Bezüglich der meist nicht besonders grossen Gefahr der Schwangerschaftsunterbrechung ist Maygrier nicht der Ansicht Hofmeier's, wobei er sich wieder auf die schon oben erwähnten Statistiken von Neuss und Lefour bezieht. Bezüglich der Behandlung stimmt er jedoch mit Hofmeier überein, dass man in der Schwangerschaft sich abwartend verhalten soll, sofern nicht besondere Indikationen auftreten. Muss eingegriffen werden, so ist, wenn möglich, die einfache Myomotomie auszuführen; wenn nicht, ist die Totalexstirpation der gefährlicheren supravaginalen Amputation vorzuziehen. Olshausen ist bekanntlich unterdessen auf Grund einer viel umfassenderen Statistik zu der umgekehrten Ansicht gelangt.

Während der Geburt: Abwarten so lange als möglich — Versuch der Reposition bei Myomen im kleinen Becken; Entfernung des letzteren, falls sie per vaginam leicht möglich ist; auch die hohe Zange und die Wendung wird empfohlen, obwohl nach Puech erstere eine Mortalität der Mütter von 34 pCt., der Kinder von 57 pCt., letztere der Mütter und der Kinder von 76 pCt. ergiebt, während der oft in zweiter Linie angerathene Porro nur 20 pCt. Mortalität aufweist; dagegen wird von der Embryotomie, deren Mortalität 50 pCt. betrug, zu Gunsten des Porro abgerathen.

Tumoren des Abdomen und der Beckenhöhle. Ovarialtumoren. Zur Differentialdiagnose im Becken eingeklemmter Ovarientumoren und weicher Myome wird die Probepunktion empfohlen; die vorgeschlagene Behandlung weicht von der üblichen nicht ab; doch wird die so nahe liegende vaginale Ovariotomie während der Geburt nicht erwähnt.

Ruptur des Uterus und der Scheide. Auffallend ist, dass hier weder das umfassende Referat Sänger's von dem Wiener Gynäkologen-Congress 1895, noch die schönen Monographien Braun von Fernwald's und Koblanck's benutzt sind.

Die Prädisposition des Uterusgewebes wird bestätigt und dabei namentlich auf Gefässveränderungen und daraus folgende Sklerose und Zerreisslichkeit der Uteruswandung Bezug genommen.

Unter den die Regel bildenden Bandl'schen Rupturen, auf deren Mechanik nicht genauer eingegangen wird, werden Usuren mit Perforation unterschieden; einer Kombination beider sind nach Bonnaire die in der Vorderwand entstehenden, die Blase mit einbeziehenden Verletzungen: zuerst entsteht durch Druck eine kleine Kommunikation zwischen Blase und Uterus, bei weiterer Dehnung des unteren Uterinsegments schliesst sich an diese eine grössere Zerreissung an.

Bei der Symptomatologie wird das ausnahmsweise Andauern der Wehen auch nach kompleter Ruptur bestätigt; bisweilen ist an der Vorderfläche des Uterus ein subperitonealer Bluterguss als fluktuirender oder halbsolider krepitirender Tumor zu fühlen.

Behandlung. Der Rath bei drohender Uterusruptur, die Symphyseotomie (bei Beckenverengerung und lebendem Kind) auszuführen, dürfte nicht oft befolgt werden. Nach Entbindung per vias naturales wird die Behandlung mit einmaliger antiseptischer Uterus- und wiederholter Scheidenausspülung befürwortet; dass durch die Anwendung von Sublimatlösung von 1 auf 4—5000 hierbei die Vergiftungsgefahr vermieden wird, ist doch wohl zweifelhaft. Auch die Tamponade des Uterus und des Risses wird gerühmt, die Laparotomie soll nur bei bedrohlicher andauernder Blutung und bei Infektion gemacht werden; die naheliegende und seither wohl öfters mit Erfolg ausgeführte vaginale Totalexstirpation des zerrissenen Uterus wird nicht erwähnt; nach ausgeführter Laparotomie wird die Entfernung des Uterus gerathen, falls er stark verletzt, gequetscht, infiltrirt, umgestülpt, inficirt ist. Die Mortalität betrug bei diesem Vorgehen 56,5 pCt.; diese Erfolge sind etwas weniger günstig als sie bei Laparotomie mit Erhaltung des Uterus erzielt wurden (53,9 nach Merz); doch möchten wir dies nicht wie Maygrier auf das grössere operative Trauma, als vielmehr darauf zurückführen, dass die Abtragung des Uterus wohl immer unter viel ungünstigeren Verhältnissen ausgeführt wurde.

Blutungen am Ende der Schwangerschaft und während der Geburt (Tarnier, Budin, Tissier). Lösung der normal sitzenden Placenta. Unter den traumatischen Ursachen wird auch lebhafte Bewegung des Foetus bei zu kurzer Nabelschnur angegeben. Betont wird besonders die Infectionsgefahr, die in gleich hohem Grade wie bei Placenta praevia besteht; die Mortalität ist jedoch jetzt etwas geringer als sie noch Winter angab, immerhin aber 20—25 pCt.; doch glauben die Verf. wohl mit Recht, dass sie durch die Veröffentlichung vorzugsweise der schweren Fälle zu gross erscheint. Das Kind ist fast immer verloren. Behandlung: Sectio caesarea nur in extremis; sonst heisse Scheidenduschen; steht die Blutung nicht, Sprengen der Blase, Einführen von Bougies oder Kautschukballons zur Erregung der Wehen, möglichst rasche Entbindung.

Ein besonderes Kapitel wird der Blutung in Folge Zerreissung des Sinus circularis placentae gewidmet. Ihre Entstehung ist durch einfache Drucksteigerung in den Uterusvenen zu erklären (z. B. Hustenstoss, körperliche Anstrengung), ähnlich wie das Platzen eines Varix. Die Blutung ist in der Regel gering, aber andauernd, ohne Schmerzen, ähnlich wie bei Placenta praevia; an der geborenen Placenta kann man das zerrissene Gefäss finden und zugleich feststellen, dass dieselbe weder tief sass noch vorzeitig gelöst war; doch kommt die Zerreissung des Sinus circul. auch als erstes Stadium der Loslösung bei Placenta praevia vor. (Dieser Vorgang ist wohl identisch

mit den jüngst auch v. Herff (dessen Arbeit nicht erwähnt ist) hervorgehobenen Blutungen bei Plac. praevia durch Ueberdehnung und Zerreissung der den vorliegenden Lappen bei Plac. praevia überziehenden Deciduaschichten). Wir möchten bezweifeln, dass die Differentialdiagnose und die klinische Abtrennung von der Plac. praevia überhaupt möglich ist; denn das angegebene „Fehlen der durch die Vaginaluntersuchung gelieferten Kennzeichen einer Insertion der Plac. im unteren Uterinsegment" ist doch auch bei Pl. pr. ausserordentlich häufig, in der Schwangerschaft bei der ersten Untersuchung fast die Regel. Die Prognose für die Mutter ist ziemlich gut, die Behandlung fällt mit der der vorzeitig gelösten Placenta zusammen.

Placenta praevia. Die Anschauung und Einteilung Barnes wird ziemlich ausführlich wiedergegeben, schliesslich aber mit Recht als unwichtig und willkürlich bezeichnet.

Mit Recht wird gegen die allzuweite Ausdehnung des Begriffs der Plac. praevia protestirt und hervorgehoben, dass man bei der Beurtheilung des Placentasitzes nach dem Eihautriss unter Umständen groben Täuschungen ausgesetzt ist.

Bezüglich der Aetiologie wird die Multiparität und Endometritis als feststehend betrachtet; die Frage, in welcher Weise sie wirken, offen gelassen; die Hofmeier'sche Theorie wird für nicht genügend begründet erklärt.

Als Ursache der Blutung wird der Zug der Eihäute an der Placenta und des Emporgleiten der Uteruswand an derselben, also doch wohl Wehenthätigkeit, anerkannt, obwohl das letztere nicht direkt ausgesprochen wird: merkwürdigerweise wird hinzugefügt, dass diese Theorie derjenigen Jacquemiers nicht widerspreche, nach welcher bekanntlich das raschere Wachsthum des unteren Uterinsegments in der zweiten Hälfte der Schwangerschaft, welchem die Placenta nicht folgen könne, die Ursache der Trennung zwischen Placenta und Uteruswand ist.

Dass vorzeitiger Blasensprung (Pinard) für Plac. praevia etwas Charakteristisches sei, wird mit Recht bezweifelt.

Bei der klinischen Würdigung werden besonders die Gefahren der Nachgeburtsperiode und der Infection hervorgehoben, welch letztere häufig schon vor der Entbindung ihren Einzug halten. Die Behandlung der Plac. praev. giebt zu verschiedenen historischen Exkursen Anlass. Genau geschildert wird eine Behandlungsmethode Budin's, die im Gegensatz zu dem alten Accouchement forcé als Acc. méthodiquement rapide bezeichnet wird: in tiefer Narkose wird (einerlei ob vor oder nach dem Beginn der Wehen) durch intracervicale Manipulationen mit beiden Händen die Cervix zum vollständigen Verstreichen gebracht, bis man beiderseits die Beckenwand fühlt, und dann die Geburt sofort durch Zange oder Wendung beendigt.

Für die Tamponade in geeigneten Fällen wird warm eingetreten und Pinard's absprechendes Urtheil über dieselbe zurückgewiesen. Die kombinirte Wendung wird als rationelle und für die Mutter segensreiche Behandlung anerkannt, jedoch die hohe Kindersterblichkeit hervorgehoben. Die Schwierigkeit ihrer Ausführung scheint uns überschätzt zu sein. Von allen Methoden bevorzugt wird augenscheinlich die Einführung intrauteriner Ballons (bes. desjenigen von Champetier de Ribes) nach Sprengen der Blase, wenn dieses allein nicht ausreicht; aus 48 Fällen französischer Kliniker ergab sich eine Mortalität der Mütter von 8,3 pCt., der Kinder von 58 pCt.

Auch die Behandlung der akuten Anämie nach der Blutstillung findet ausführliche Besprechung, bei der namentlich die subkutane Injektion von künstlichem Blutserum sehr gerühmt wird. Die Eklampsie (Bar) wird für am häufigsten während der Schwangerschaft, weniger häufig nach dem Wehenbeginn, erklärt. Alle Fälle, in welchen die Nieren normal befunden wurden, hält Bar für zweifelhaft, da sie alle aus der Zeit stammen, wo die histologische Untersuchung noch wenig ausgebildet, das Krankheitsbild der Eklampsie noch nicht scharf umschrieben war. Als feststehend wird betrachtet, dass die Eklampsie eine Intoxikation darstellt, deren Quelle jedoch noch unklar ist; die mikroparasitäre Genese ist jedenfalls völlig unerwiesen, auch Bar's diesbezügliche Untersuchungen fielen stets negativ aus; erwähnt

wird ein Fall, wo bei einer Eklamptischen wenige Augenblicke nach dem Tode Staphylokokken in der Leber und im Blut gefunden wurden. Bei der Obduktion zeigte sich eine Endocarditis verrucosa mit zahlreichen Bakterienherden. Anschliessend werden Fälle von Haegler und Sabrazès angezogen, die bei an Bronchopneumonie leidenden Frauen, verstorben nach einem einzigen eklamptischen Anfall, Staphylokokken im Blut und in den inneren Organen fanden. Es fragt sich, ob diese Fälle überhaupt zur echten Eklampsie zu rechnen sind und nicht vielmehr zu jenen Fällen von Pseudoeklampsie, deren einer jüngst in unserer Klinik beobachtet und in dieser Monatsschrift von Burkhard mitgetheilt wurde.

Bezüglich der histologischen Befunde wird besonderes Gewicht gelegt auf die degenerativen Veränderungen der Leberzellen, die ähnlich denen bei Icterus gravis sind, und die nicht nur bei solchen Frauen, bei denen die Eklampsie schon zum Ausbruch gekommen war, sondern auch bei „noch nicht eklamptischen" Albuminurischen gefunden wurden (Bar und Guieysse). Veränderungen in der Placenta (ältere Blutungen, weisse Infarkte) wurden nie vermisst.

Die Toxicität des Urins Eklamptischer wird als sehr variabel und vor allem abhängig von der eingehaltenen Diät geschildert: Indigestionen als Gelegenheitsursache für den Ausbruch der Anfälle werden besonders betont. Als Aequivalent der typischen Anfälle kommen heftige Neuralgieen, Angina pectoris, Manie vor.

Die Differentialdiagnose wird genau erörtert; dabei wird darauf hingewiesen, dass akute Carbolsäurevergiftung dasselbe klinische Bild wie Eklampsie (einschliesslich der Temperatursteigerung) bieten könne. Tarnier sah einen solchen Fall, hervorgerufen durch einen von der Krankenschwester ausgeführte Mastdarminjektion mit Carbolglycerin. Doch fehlte die Albuminurie; die Kranke ging nach 8 Tagen an unstillbaren Darmblutungen zu Grunde. Prognose: Nach den Beobachtungen Tarnier's an der Maternité betrug die Mortalität der Mütter bei Ausbruch der Krämpfe in der Schwangerschaft 31 pCt., während der Geburt 27 pCt., nach der Entbindung 42 pCt. Dies scheint die alte Angabe Ramsbotham's, dass die Eklampsie im Puerperium besonders bedenklich sei, zu bestätigen. Der Gedanke Tarnier's und Chambrelent's, nach den Graden von experimentell festgestellter Toxicität des Blutes die Prognose zu bestimmen, muss nach Bar noch nachgeprüft werden.

Der Tod der Frucht wird auf Intoxikation bezogen und erwähnt, dass Budin zweimal Kinder eklamptischer Mütter unmittelbar nach der Geburt von eklamptischen Krämpfen befallen sah.

Von grossem Interesse ist, was über die Pathogenese der Eklampsie gesagt wird, da sowohl Tarnier als Bar selbst experimentell auf diesem Gebiete gearbeitet haben. Bar fasst sich folgendermassen zusammen: Die über die gesteigerte Toxicität des Blutes angestellten Experimente beweisen nicht die toxische, sondern die koagulirende Kraft des eklamptischen Blutes. Bar sah Ventrikel und Herzröhren der Kaninchen regelmässig erfüllt von Gerinnseln, wenn das eklamptische Blut in die Ohrvene eingeführt war; sollte die toxische Kraft als solche bewiesen werden, so müssten auch subkutane Injektionen ebenso wirksam sein; aber hier muss man grosse Dosen anwenden, um den Tod herbeizuführen, und Bar konnte bis zu 15—20 ccm für das Kilogramm Kaninchen ohne augenblicklichen Erfolg injiciren, selbst von einem Serum, von dem 3 ccm für das Kilogramm Kaninchen in die Ohrvene injicirt, den Tod rasch herbeiführten. „Die Experimente mit dem Blute Eklamptischer haben nicht entfernt gezeigt, dass dasselbe hypertoxisch ist, aber sie haben gezeigt, dass das Serum Eklamptischer sehr verändert ist; wir können sagen, dass seine koagulirende Kraft gesteigert, und dass es in Folge dessen schädlicher ist. Zweifellos ist diese gesteigerte Schädlichkeit die Folge enthaltener Toxine.

Auch bezüglich der Toxicität des Urins wird noch einmal betont, dass der Erfolg der Injektion in die Ohrvene sehr variabel und von sehr verschiedenen Umständen abhängig ist. Man sieht also, Bar urtheilt sehr vorsichtig und steht mit seiner Auffassung Volhard entschieden näher als Ludwig und Savor (die alle nicht erwähnt werden).

Behandlung: Bei drohender Eklampsie vor Allem absolute Milchdiät, nach deren achttägigem Einhalten Tarnier niemals mehr Eklampsie auftreten sah; bei unvorsichtigem Aufgeben derselben treten die Anfälle aber besonders leicht auf. Während der Anfälle wird die Anwendung des Chloroforms wegen der bereits bestehenden Nierenläsion eher ab- als zugeraten; auch bezüglich des Morphiums heisst es: es wird „wenig angewendet in Frankreich, wo wir die Intoleranz der Nierenkranken gegen Opium und seine Alkaloide fürchten". Der Aderlass wird ziemlich warm empfohlen; von den subkutanen Kochsalsinfusionen, die als theoretisch durchaus rationell bezeichnet werden, hat Bar nur mässige Erfolge gesehen. Tarnier's Behandlung, mit der er die Mortalität von 38 pCt. auf 9 pCt. gebracht haben wollte, bestand in

1. Grosser Aderlass von mindestens 300 g,
2. Drastica (Ricinus u. 2 Tropfen Crotonöl),
3. Chloroforminhalationen,
4. Milch, soviel als möglich, wenn nöthig mit der Schlundsonde.

Was die geburtshilfliche Behandlung betrifft, so werden die Indikationen zum Eingreifen etwas unscharf gegeben, doch scheint das im Allgemeinen heute noch übliche Verfahren, die Geburt zu beendigen, sofern dies ohne eingreifendere Operationen möglich ist, bevorzugt zu werden, während die gewaltsame Entbindung und der Kaiserschnitt mehr reservirend behandelt sind.

von Franque-Würzburg.

Limnell, Axel R.: Pathologisch-anatomische und klinische Studien über Ovarialtumoren. Akademische Abhandlung (Schwedisch). Helsingfors 1898. S. 273 + LXXXVIII, 4°, Tafeln V. Aus der Gynäkologischen Universitätsklinik zu Helsingfors (Finland).

Die Arbeit zerfällt in vier Teile: einen pathologisch-anatomischen und einen klinischen Teil, einen Bericht über Ovariotomie (per Laparot.) und eine Kasuistik. In der Einleitung erwähnt Verf. die verschiedenen Krankheitsformen, welche zusammengefasst worden sind unter dem Begriffe Ovarialtumor, womit Verf. jede aus dem Eierstock, unabhängig von Hyperplasie, Retention und Infektion, entstandene Neubildung versteht. Durch seine Untersuchungen normaler Ovarien hat Verf. gefunden, dass die Follikelbildung noch während der ersten Monate des extrauterinen Lebens vor sich geht. — Hierauf folgt eine detaillirte Beschreibung der makro- und mikroskopischen Befunde in 50 Präparaten von Tumoren (darunter 8 doppelseitige). Der Verf. schildert zuerst die zugehörigen Fälle und darauf die Resultate, zu welchen seine eigene Untersuchungen geführt haben, zusammenstellt. Die wichtigeren sind folgende: Bei Einteilung der Ovarialtumoren muss im allgemeinen die Histogenese so weit wie möglich zu Grunde gelegt werden. Die cystischen Geschwülste werden eingeteilt nach dem Cysteninhalte und speciell nach der Beschaffenheit der Zellen, welche die Cysträume bekleiden. Ganz verwerflich ist die Einteilung in cystische und solide. Verf. hat demgemäss Pfannenstiel's Einteilung (in Veit's Handbuch der Gynäkologie) am richtigsten gefunden. Dieser zufolge bestehen Verf.'s 50 Präparate aus: 1 Kystoma seros. spl., 17 Kystadenoma pseudomucinosum, 6 Kystadenoma serosum, 7 Carcinoma, 8 Kystoma dermoid., 1 Teratoma, 2 Fibroma, 2 Sarcoma, 3 Endothelioma und 3 Kombinationsgeschwülste.

Die papillären Tumoren bilden nicht eine besondere Gruppe von Geschwülsten. Jeder cystische Tumor kann nämlich bald mit, bald ohne Papillen auftreten. Die Entstehung der Papillen beruht nur darauf, dass die Zellbekleidung in den Cysträumen bei der starken Proliferation nicht nur Einsenkungen in das Stroma der Wände bildet, sondern auch sich gegen das Cystlumen erhebt und dabei einen Bindegewebsstreifen von der Wand mit sich zieht. Die Bindegewebsproliferation ist nur sekundär. Die Carcinome entwickeln sich primär entweder als solide oder öfter als cystische, welche gewöhnlich papillär sind. Eine carcinomatöse Denegeration eines Kystadenom kommt selten vor, Verf. hat jedoch einen sicheren Fall davon beobachtet. — Kystoma serosum spl. entwickelt sich aus dem Follikelepithel, welches sich vermehrt aber nicht Drüsenschlauch ähnliche Ein-

senkungen wie das Kystadenom bildet. Diese Tumoren müssen jedoch zu den Neubildungen und nicht zu den Retentionscysten gezählt werden, da eine wirkliche Epithelproliferation stattgefunden hat. Die serösen Kystadenome gehen von dem Oberflächenepithel, die Carcinome sowohl von diesem als auch von dem Follikelepithel aus. Das vornehmste Resultat von Verf.'s Untersuchungen bezieht sich auf die Histogenese der pseudomucinösen Kystadenome. Verf. hat nämlich nicht allein gefunden, dass diese Tumoren in keinem Falle ihren Anfang aus dem Oberflächenepithel oder den Graaf'schen Follikeln genommen haben, sondern es ist ihm ausserdem gelungen in zwei Tumoren den Ausgang der Neubildung aus dem Epithel der Primordialfollikel direkt nachzuweisen. Diese Herstammung, von Pfannenstiel aus theoretischen Gründen angenommen, ist früher von Niemand bewiesen worden. — In jedem Dermoid sowie auch im Teratom hat Verf. ausser Bestandteilen der Haut höhere Gewebe gefunden und speciell solche, welche in einer Frucht sich zuerst entwickeln, d. h. Gewebe des Kopfes, in den Dermoiden öftestens wie in einem Embryo angeordnet. Die verschiedenen Gewebe und Organe, welche Verf. angetroffen hat, sind: Gehirnsubstanz, Trachea, Darm, Os maxill. sup. mit 5 Zähnen, Spinalganglion, Mundbucht, Lungengewebe (?), Zähne und Knochenstücke. Verf. ist geneigt sich der Theorie anzuschliessen, dass erwähnte Neubildungen rudimentäre, durch Parthenogenesis entstandene Früchte seien. Zu den äusserst seltenen Fällen, in welchen der dermoidale Teil eines Dermoid den Ausgangspunkt für ein Carcinom bildet, fügt Verf. einen neuen Fall, wo der Krebs von der Epidermis ausgegangen war. Verf. ist der Meinung, dass der Name Sarkom angewandt werden muss für die Fälle, wo das Stroma selbst den Ausgangspunkt der malignen Neubildungen gebildet, und Endotheliom für diejenigen, wo das Endothel der im Stroma eingebetteten Lymph- oder Blutgefässe dem Tumor den Ursprung gegeben.

Von Verf.'s 3 Endotheliomen war eines von der Intima der kleinen Blutgefässe, eines von dem Perithel und eines von den Lymphgefässen ausgegangen.

Dem patholog.-anat. Teil, welcher den Hauptteil der Arbeit bildet, ist eine klinische Zusammenstellung von 250 mit Ovariotomie behandelten Fällen beigefügt. Die grösste Anzahl der Patientinnen haben sich im Alter zwischen 25—45 Jahren befunden; nur 78 waren unverheiratet. Aus Verfassers Statistik will hervorgehen, dass speciell das geschlechtsreife Alter sowie Ehe und Entbindungen die Entstehung von Tumoren befördern sollen. Die Symptome bei den verschiedenen Arten von Tumoren sind wenig typisch. Die Carcinome, Sarkome, Endotheliome und Teratome sind maligne, die übrigen dagegen und insbesondere die reinen Dermoiden, welche äusserst langsam wachsen, benigne. - - Das Kapitel über Ovariotomie wird eingeleitet mit einer Schilderung von der Geschichte dieser Operation in Finland. Die erste Ovariotomie wurde hier im Jahre 1849 von C. v. Haartman mit tötlichem Ausgang vorgenommen. Darauf folgten vereinzelte Fälle, aber erst seit dem Anfang der 1870er Jahre hat die Ovariotomie immer allgemeinere Anerkennung gewonnen. Bis zum Jahre 1898 sind in Krankenhäusern im Ganzen 722 Ovariotomien ausgeführt worden, davon 293 in der Gynäkologischen Universitätsklinik. In privaten Häusern sind nur circa 35 geschehen. Die erste Ovariotomie in der genannten Klinik wurde 1873 von Pippingsköld ausgeführt. Die Operationen geschahen anfangs mit Beachtung der Antiseptik, seit 1892 aseptisch. Bei allen Ovariotomien in Finland ist der Stiel versenkt worden. Von den erwähnten 250 Patienten sind aus der Klinik entlassen worden als: gesund 89,6 pCt., gebessert 1,2 pCt., ungeheilt 0,8 Procent und tot 8,4 pCt. Die Mortalität gleich nach der Operation beträgt für die zwischen 1894—1898 Operirten 5,6 pCt. Hinsichtlich des Nachbefindens ist es Verf. gelungen Nachricht von 180 Patientinnen zu erhalten, und sind von ihnen 117 gesund, Observationszeit 19—$^1/_4$ Jahr; 20 sind kränklich, doch fehlt nähere Erklärung, ob ein Ovarial- oder ein anderes Leiden hier zu Grunde liegt, 30 sind 7 Jahre bis 3 Wochen nach der Operation gestorben, in 16 Fällen scheint der Tod im Zusammenhang mit dem Ovarialleiden gestanden zu sein: 13 Patienten haben $20^1/_2$—$^1/_6$ Jahr nach der ersten Ovariotomie eine erneuerte Operation durchgemacht. 9 Patienten behaupten

Bauchbruch bekommen zu haben. Verf. ist zu dem Resultat gekommen, dass die Prognose nach Ovariotomie bei Carcinom, Sarkom, Endotheliom und Teratom absolut schlecht, aber bei den übrigen Tumorformen günstig ist. Nach dem Berichte über Ovariotomie liefert Verf. eine Angabe aller Mitteilungen und Veröffentlichungen, welche in Finland, die Ovarialtumoren betreffend, erschienen sind. Der Arbeit sind 5 Tafeln mit im Ganzen 23 Figuren beigefügt. (Selbstbericht.)

Litteratur-Verzeichniss.

I. Geburtshülfe.

1. Bücher. Monographien. Berichte.

Biermer, Rudolf, Der Kolpeurynter. Seine Geschichte und Anwendung in der Geburtshülfe. Auf Grund von 23 Fällen aus der Universitäts-Frauenklinik zu Bonn. (Mit einem Vorwort von Dr. Heinrich Fritsch.) Mit 8 Abb. im Text. Wiesbaden. J. F. Bergmann. 1899.

Josephson, C. D., Förlossnings-Operationerna. Framstälde för praktiserande läkare och studerande. Stockholm. A. Bonnier. (Lehrbuch der geburtsh. Operationen.)

2. Allgemeines.

Dobczynski, Werden alle Fälle von „Kindbettfieber" von den Hebammen dem zuständigen Kreisphysikus angezeigt? Deutsche Med. Wochenschrift. No. 52. 1898.

Döderlein, A., Zur Verhütung der Infection Gebärender. Berl. kl. Wchsch. 1898. No. 50.

Fränckel, E., Beiträge zu einer Reform der geburtshülflichen Ordnung im preussischen Staate. Deutsche Med. Wochenschr. No. 52. 1898.

Hofmeier, M., Zur Verhütung des Kindbettfiebers. Berl. klin. Wochenschr. 1898. No. 46.

Olshausen, R., Ueber den Begriff des Puerperalfiebers und die praktische Bedeutung der Definition der Krankheit. Centralbl. für Gyn. No. 1. 1899.

Whitridge, Williams J., Teaching obstetrics. Bull. of the Am. Acad. of Med. Vol. III. No. 8.

3. Physiologie und Pathologie der Schwangerschaft, der Geburt, des Wochenbetts.

Bouffe de Saint-Blaise, G., Les auto-intoxications gravidiques. Ann. de Gyn. et d'Obst. Tome 1. Nov. 1898.

Cohn, Franz, Untersuchungen über die Durchgängigkeit des Cervicalcanals bei Erstgeschwängerten am Ende der Schwangerschaft. Inaug.-Diss. Erlangen. 1898.

Eberlin, A. M., Ueber zwei Geburten bei Scheidenatresie. Zeitschr. für Gebh. u. Gyn. XL. Bd. 1. Heft. 1899.

Gray, F. D., Modern aspects of puerperal fever. Med. Record. Vol. LIV. No. 22. 1898.

v. Haselberg, Walter, Ein anatomischer Beitrag zur Frage nach der Bestimmung des Placentarsitzes. Inaug.-Diss. Berlin. 1898.

Keller, Hans, Die Gesichtslagen in der geburtshilflichen Klinik zu München in den Jahren 1892—1896. Inaug.-Diss. München. 1898.

Knospe, Max, Beitrag zur Entstehung centraler Dammrisse bei Hinterhauptslage. Inaug.-Diss. Greifswald. 1898.

Koblanck, Zur puerperalen Infection. Zweiter Theil. Zeitschr. für Gebh. u. Gyn. XL. Bd. 1. Heft. 1899.

Lange, M., Die Beziehungen der Schilddrüse zur Schwangerschaft. Zeitschrift für Gebh. u. Gyn. XL. Bd. I. Heft. 1899.

Leumann, B. H. F., Three cases of plague in pregnant women: recovery in all three cases. The Lancet. No. 3916. 1898.

Lubeck, W. J., A case of obstructed premature labour. The Lancet. No. 3913. 1898.

Muret, Diagnostic différentiel de la grossesse utérine, de la grossesse ectopique et de quelques tumeurs abdominales. Rev. de Gyn. et de Chir. Abd. No. 6. Nov.-Déc. 1898.

Pestalozza, Sulla rottura spontanea dell' utero in travaglio di parto. Arch. It. di Gin. Anno 1. No. 5. 1898.

Petersen, Otto, Ueber Paralyse der Placentarinsertionsstelle. Inaug.-Diss. Erlangen. Oct. 1898.

Pohl, Johann, Beitrag zur Lehre von Placenta praevia an der Hand von 467 Fällen. Inaug.-Diss. Berlin. 1898.

Ross, David, A fatal case of hydatidiform mole. Brit. Med. Journ. No. 1981. 1898.

Siebke, Otto, Beitrag zur Casuistik von Zwillingsgeburten mit weit auseinanderliegenden Terminen. Inaug.-Diss. Bonn. 1898.

Spuler, Rudolf, Beiträge zur Histologie der Blasenmole. Zeitschr. f. Gebh. und Gyn. XL. Bd. 1. Heft. 1899.

Walther, Mehrstündige Verhaltung der Nachgeburt bei gleichzeitigem Spasmus des Contractionsringes. Zeitschr. für prakt. Aerzte. No. 24. 1898.

4. Enges Becken.

Bollenhagen, H., Spontane Geburt und Walcher'sche Lage bei engem Becken. Beitr. zur Gebh. und Gyn. 1. Bd. III. Heft. 1898.

5. Geburtshilfliche Operationen. — Abortus. — Operationen im Wochenbett.

Franz, K., Zur Lehre des Aborts. Beitr. zur Gebh. und Gyn. 1. Bd. III. H. 1898.

Trinks, Otto, Neuere Kaiserschnittsfragen: Fundalschnitt, Kastration oder Porro bei Osteomalacie. Beitr. zur Gebh. und Gyn. 1. Bd. III. Heft. 1898.

Giannelli, Della dilatazione artificiale dell' orificio uterino durante il parto ed in particolare della dilatazione bimanuale. Arch. It. di Gin. Anno 1. No. 5. 1898.

Harms, Gustav, Ueble Zustände bei Gebärmutterausspülungen im Wochenbett. Inaug.-Diss. Bonn. 1898.

Hucklenbroich, Ueber den Werth der künstlichen Frühgeburt an der Hand von 60 Fällen. Münch. Med. Wochenschr. No. 50. 1898.

Iwanow, J., Totale vaginale Exstirpation einer während der Geburt rupturirten Gebärmutter. Centralbl. für Gyn. No. 2. 1899.

Page, John F. le, Axis traction with ordinary forceps. Brit. Med. Journ. No. 1982 1898.

Weeks. Courtenay C., Dystocia due to antepartum hourglass contraction of uterus: Caesarean section. Brit. Med. Journ. No. 1982. 1898.

6. Ektopische Schwangerschaft.

Becker, Ph., Zur Behandlung der Tubargravidität mittels vaginaler Kölotomie nebst ergänzenden Bemerkungen zu den Indikationen dieser Operationsmethode bei anderweitigen Adnexerkrankungen. Centralbl. für Gyn. No. 2. 1899.

Oliver, James, Extrauterine pregnancy; five months foetus: placenta implanted on anterior abdominal wall: operation: recovery. Brit. Med. Journ. No. 1978. 1898.

Orthmann, E. G., Zwei Fälle von sehr frühzeitiger Unterbrechung einer Eileiterschwangerschaft, nebst Bemerkungen zur Therapie. Deutsche Med. Wochenschr. No. 2. 1899.

Pond, E. M., Ectopic or extra-uterine pregnancy. Med. Record. Vol. LIV. No. 26. 1898.

Sodan, Erich, Ueber Schwangerschaft im rudimentären Nebenhorn. Inaug.-Diss. Königsberg. 1898.

Veit, Johann, Zur Behandlung früher Extrauterinschwangerschaften. Zeitschr. für Gebh. und Gyn. XL. Bd. 1. Heft. 1899.

7. Eklampsie.

Ford, J. Frank, Eclampsia, with a report of two cases. Ann. of Gyn. and Ped. Vol. XII. No. 3. 1898.

8. Foetus. — Neugeborenes. — Laktation.

Bidone, Formazione della cicatrice ombelicale e modo di comportarsi delle fibre elastiche nelle varie età. Arch. It. di Gin. Anno 1. No. 5. 1898.

Ferrari, Nuove ricerche sulla struttura normale e patologica degli annessi fetali. Arch. It. di Gin. Anno 1. No. 5. 1898.

Ferroni, Sulla presenza e sulla distribuzione delle cosi dette „Mastzellen" nella membrana amnios. Arch. It. di Gin. Anno 1. No. 5. 1898.

Freudenthal, Eine Modification des Verfahrens von Laborde zur Wiederbelebung bei tiefer Asphyxie. Deutsche Zeitschr. für Chir. XLIX. Bd. Heft 6 1898.

Hecker, Beiträge zur Histologie und Pathologie der congenitalen Syphilis sowie zur normalen Anatomie des Foetus und Neugeborenen. Deutsch. Arch. für Klin. Med. LXI. Bd. 1. u. 2 Heft. 1898.

Keller, A., Die Verwendung des Saccharin bei der Säuglingsernährung. Reichs-Med.-Anz. No. 26. 1898.

Mac Mahon, J. Ross, An embryological curiosity. The Lancet. No. 3915. 1898.

Opitz, E., Ueber automatische Herzthätigkeit menschlicher Föten. Centralbl. für Gyn. No. 1. 1899.

Parry, L. A., A case of gastro-intestinal haemorrhage in a newly-born child; treatment by large doses of calcium chloride; recovery. The Lancet. 3907. 1898.

Ploeger, Heinrich, Zur Frage der osteoplastischen Deckung angeborener Schädelöffnungen. (Hirnbrüche.) Inaug.-Diss. München. 1898.

Reboul, J., Un cas d'encéphalocèle occipitale opérée. Arch. Prov. de Chir. Tome VII. No. 12. 1898.

Richter, Moritz Friedrich, Vom arzneilichen Gebrauche der Milch. Zeitschr. für Krankenpfl. No. 12. 1898.

II. Gynaekologie.

9. Bücher. — Monographien. — Berichte.

Fraenkel, Ernst, Die allgemeine Therapie der Krankheiten der weiblichen Geschlechtsorgane. Sond.-Abd. a. d. Lehrb. der allg. Ther. und der therap. Methodik von Eulenburg u. Samuel, Berlin u. Wien. Urban u. Schwarzenberg. 1899.

Webster, J. C. (Montreal), Diseases of Women. A Textbook for students and practitionals. Edinburgh and London. Young de Pentland. 1898.

10. Allgemeines.

Askanazy, Pathologisch-anatomische Beiträge zur Kenntniss des Morbus Basedowii, insbesondere über die dabei auftretende Muskelerkrankung. Deutsch. Arch. für Klin. Med. LXI. Bd. 1. u. 2. Heft. 1898.

Croom, J. Halliday, On surgical interference in Gynaecology. The Ed. Med. Journ. Vol. IV. No. 6. 1898.

Dawbarn, Robert H. M., A word upon the „surgical nurses". Sent out by the Academy of Medicine. Med. Record. Vol. LIV. No. 22. 1898.
Dunn, J. C, Insufficient menstruation. The Am. Journ. of Obst. and Dis. of Wom and Ch. Vol. XXXVIII. No. 251. 1898.
Freudenberg, Neuere Nähr- und Genussmittel. Der Frauenarzt. Heft 11. Nov. 1898.
Heape, Walter, On menstruation and ovulation in monkeys and in the human female. Brit. Med. Journ. No. 1982. 1898.
Hyde, Joel W., The exanthemata as a factor in producing pelvic dis orders. The Am. Journ. of Obst. and Dis. of Wom. and Chil. Vol. XXXVIII. No. 251. 1898.
Macnaughton-Jones, H., Recurrent haematemesis due to complete hepatoptosis discovered by laparotomy. Rep. f. the Med. Press and Circ. May. 18. 1898.
Ries, Emil, Some experiments on the value of carbid of calcium in the treatment of cancer. The Journ. of the Am. Med. Assoc. Vol. XXXI. No. 22. 1898.
Sellheim, H., Die Folgen langdauernder ungenügender Entleerung von Blase und Mastdarm beim Weibe. Beitr. zur Gebh. und Gyn. 1. Bd. 3. Heft. 1898.
Shrady, George F., Sex in crime. Med. Record. Vol. LIV. No. 24. 1898.
Spinelli, Indicazioni generali e tecnica della sterilizzazione della donna. Arch. It. di Gin. Anno 1. No. 5. 1898.
Williams, W. Roger, Remarks on the mortality from cancer. The Lancet. No. 3912. 1898.
Williams, W. Roger, Note on multiple family cancer. Brit. Med. Journ. No. 1978. 1898.

11. Anatomie und pathologische Anatomie. — Entwicklungsgeschichte. — Missbildungen.

Blumreich, Ludwig, Syncytiale Wanderzellen und Syncytioma malignum. Zeitschr. für Gebh. und Gyn. XL. Bd. 1. Heft. 1899.
Burckhard, Georg, Zwei Doppelmissbildungen. Zeitschr. für Gebh. u. Gyn. XL. Bd. 1. Heft. 1899.
Maude, Arthur, A case of pseudohermaphroditism. The Brit. Gyn. Journ. Part. LV. Nov. 1898.
Stoeckel, W., Ueber Theilungsvorgänge in Primordial-Eiern bei einer Erwachsenen. Arch. für mikr. Anat. und Entw. gesch. Band LIII. 1898.
Schulze-Vellinghausen, Ein eigenthümlicher Fall von Pseudohermaphroditismus masculinus. Centralbl. für Gyn. No. 51. 1898.
Weidenbaum, Georg, Ueber den Werth der Stückchendiagnose. St. Petersb. Med. Wochenschr. No. 50. 1898.

12. Vulva. Scheide. Damm. Beckenbindegewebe.

Abbe, Robert, New method of creating a vagina in a case of congenital absence. Med. Record. Vol. LIV. No. 24. 1898.
Castan, A., Pathogénie de certaines formes de bartholinites. La Sem. Gyn. No. 50. 1898.
Vignolo, Sopra un caso di aneurisma arterioso-venoso vaginale. Arch. It. di Gin. Anno 1. No. 5. 1898.
Wormser, E., Zur P. Müller'schen Prolapsoperation. Centralbl. für Gyn. No. 1. 1899.

13. Uterus und Operationen an demselben.

Christie, O., Bemerkninger i anledning af dr. W. Loenneckens artikel i. forr. No. om „graviditet-ventrofixation, 2 födsler." (Bemerk. zu Dr. L.'s art. in d. vor. No. über Hr. V. u. s. Geburten). Med. Revue. Bergen, December 1898.
Delagénière H., De l'Hystérectomie rétropéritonéale. Arch. Prov. de Chir. Tome VII. No 12. 1898.
Dührssen, A., Ueber Excisio vaginalis mucosae uteri. Centralbl. für Gyn. No. 50. 1898.

Dührssen, A., Nachtrag zur Frage der Retroflexio uteri gravidi. Centralbl. für Gyn. No. 50. 1898.

Fred, Edge, Uterus septus bilocularis and vagina semisepta. The Brit. Gyn. Journ. Part. LV. Nov. 1898.

Falk, E., Zur Kasuistik von Geschwulstentwicklung und Doppelbildung der Gebärmutter Centralbl. für Gyn. No. 52. 1898.

Fehling, H., Ueber maligne Degeneration und operative Behandlung der Uterusmyome. Beitr. zur Geburtsh. und Gyn. I. Bd., III Heft 1898.

Freund, W. A., Ueber die Methoden und Indicationen der Totalexstirpation des Uterus, speciell in Bezug auf die Behandlung des Uteruscarcinoms. Beitr. zur Gebh. und Gyn. I. Band. III. Heft. 1898.

Hofmeier, Zur abdominalen Myomotomie. Münch. Med. Wochenschr. No. 48. 1898.

Ingraham, Henry D., Some facts in regard to uterine fibroids. The Am. Journ. of Obst. and Dis. of Wom. and Ch. Vol. XXXVIII. No. 251. 1898.

Matthews, Frank S., A case of primary tuberculosis of the cervix uteri. Med. Record. Vol. LIV. No. 25. 1898.

Mundé, Paul F., A case of aneurism of the uterine artery, cured by ligation of the internal iliac artery. Med. Record. Vol. LIV. No. 27. 1898.

Neugebauer, Fr. L., Contribution à l'étude des corps étrangers de l'utérus, avec 74 observations. Rev. de Gyn. et de Chir. Abd. No 6. 1898.

Parsons, J. Inglis, The treatment of fibromyoma of te uterus. The Lancet. No. 3908. 1898.

Pichevin, R., A propos de l'amputation sous-vaginale du col d'après le procédé de Schroeder. La Sem. Gyn. No 51. 1898.

Pollak, Emil, Ueber das Verhalten der Gebärmutterschleimhaut bei Myomen. Beitr. zur Gebh. und Gyn. I. Bd. III. Heft. 1898.

Richelot, L. G., Nature et traitement de la rétroversion utérine. Ann. de Gyn. et d'Obst. Tome 1. Nov. 1898.

Schmeltz, Nouveau procédé d'hystérectomie abdominale. La Sem. Gyn. No. 50. 1898.

Schuh, Martin F., A case of atrophy of the uterus and ovaries. Med. Record. Vol. LIV. No. 26. 1898.

Sellman, William A. B., Treatment of endometritis. The Am. Journ. of Obst. and Dis. of Wom. and Ch. Vol. XXXVIII. No. 251. 1898.

Targett. J. H., Case of carcinoma of the uterus and large fibroma, operated upon by vaginal hysterectomy. Brit. Gyn. Journ. Nov. 1897.

Thumim, L., Zur Totalexstirpation des Uterus und seiner Anhänge ohne Ligatur und ohne liegenbleibende Klemmen. Berl. Klin. Wochenschr. No. 51. 1898.

van de Velde, Th. H., Uterusvapokauterisation. Tod durch septische Peritonitis nach spontaner sekundärer Perforation. Centralbl. für Gyn. No. 52. 1898.

14. Ovarien. Tuben. Ligamente.

Clarke, Augustus P., Surgical treatment of morbid conditions involving the broad ligament. The Am. Journ. of Obst. and Dis. of Wom. and Ch. Vol. XXXVIII. No. 251. 1898.

Cumston, Charles Greene, Septic infection of ovarian cystoma. The Am. Journ. of Obst. and Dis. of Wom. and Ch. Vol. XXXVIII. No. 251. 1898.

Dauber, J. H., A case of large cystic abdominal tumour probably of the broad ligament or ovary of unusual duration and slow growth. The Lancet. No. 3916. 1898.

Fischel, W., Fall von beiderseitiger Ovariotomie bei bestehender Gravidität. Prag. Med. Wochenschr. No. 48. 1898.

Hayd, Hermann E., Some points in the technique of the Alexander operation. The Am. Journ. of Obst. and Dis. of Wom. and Ch. Vol. XXXVIII. No. 251. 1898.

Macnaughton-Jones, H., Two interesting cases of ovariotomy. The Lancet. No. 3909. 1898.

Martin, Christopher, The conservative surgery of the ovary. The Lancet. No. 3913. 1898.

Ries, Emil, Steinbildung im Ovarium. Zeitschr. f. Gebh. u. Gyn. XL. Bd. I. Heft. 1899.

Wendeler, P., Zur senilen Atrophie der Eileiter. Centralbl. für Gyn. No. 51. 1898.

Werder, X. O., Some clinical observations based upon one hundred and sixteen abdominal sections for ovarian tumors. The Am. Journ. of Obst. and Dis. of Wom. and Ch. Vol. XXXVIII. No. 251. 1898.

15. Bauchhöhle. Bauchschnitt. Scheidenbauchschnitt.

Asch, R., Ein Beitrag zur Frage der Milzexstirpation. Centralbl. für Gyn. No. 52. 1898

Blume, F., Some of the complications following vaginal hystero-salpingo-oöphorectomy in pelvic suppuration, with remarks on the objections to this operation. Ann. of Gyn. and Ped. Vol. XII. No. 3. 1898.

v. Brackel, Zur Kenntniss der Pankreascysten. Ein Fall von Pankreascyste, Exstirpation, Heilung. Deutsche Zeitschr. für Chir. XLIX. Bd. II. u. III. Heft. 1898

Carlson, Barthold, Kasuistiskt bidrag till den diffusa variga peritonitens behandling. (Kas. Beitr. zur Behandlung der chron. diff. Peritonitis). Hygiea. No. 11. 1898

Galvani, M. J., Surprises du ventre. Rev. de Gyn. et de Chir. Abd. No. 6. Nov.—Déc. 1898.

Heffinger. A. C., The abdominal wound. Med. Record, Vol. LIV. No. 25. 1898.

Hesse, Richard, Ueber die Behandlung der acuten, allgemeinen septischen Peritonitis. Inaug.-Diss. Bonn 1898.

Hildebrandt, Die Ursachen der Heilwirkung der Laparotomie bei Bauchfelltuberculose. Münch. Med. Wochenschr. No. 51. 1898.

Humiston, W. H., Do we drain too frequently in pelvic surgery? The Journ. of the Am. Med. Assoc. Vol. XXXI. No. 22. 1898.

Langfitt, W. L., Vaginal section. The Am. Journ. of Obst. and Dis. of Wom. and Ch. Vol. XXXVIII. No. 251. 1898.

Legueu, De la colpotomie dans les suppurations annexielles. La Sem. Gyn. No. 51. 1898.

Minxevitsch, G., Sur la fermeture de la plaie abdominale après la laparotomie. Ann. de Gyn. et d'Obst. Tome 1. Nov. 1898.

Reed, Robert J., Closure of wounds of the abdominal wall. Med. Record. Vol. LIV. No. 22. 1898.

16. Harnorgane. Fisteln.

Braun. H., Ein Fall von Peritonitis in Folge Pyelonephritis. Inaug.-Diss. München. Oct. 1898.

Cameron, Markley Connell, Floating kidney. The Am. Journ. of Obst. and Dis. of Wom. and Ch. Vol. XXXVIII. No. 251. 1898.

Collier, James, The spontaneous occurrence of vesical fistula in the groin in a case of paraplegia with retention of urine. The Lancet. No. 3907. 1898.

Hall, Rufus B., Albuminuria complicating gynecological operations. The Am. Journ. of Obst. and Dis. of Wom. and Ch. Vol. XXXVIII. No. 251. 1898.

Hamilton, William D., Renal calculus; nephrolithotomy; recovery. Med. Record. Vol. LIV. No. 27. 1898.

Kynoch, J. A. Campbell, A case of laparo-nephrectomy in an infant sixteen months old. The Lancet. No. 3916. 1898.

Lexer, E., Ueber die Behandlung der Urachusfistel. Arch. für Klin. Chir. LVII. Bd. I. Heft 1898.

Moullin, C. Mansell, The causes of urinary fever at the beginning of catheter life. The Lancet. No. 3915. 1898.

Newman, David, Haematuria as a symptom. Methods employed in making a differential diagnosis; with 19 cases illustrating points of interest

in the diagnosis of renal affections characterised by the presence of blood in the urine. The Lancet. No. 3907. 1898.
Reynolds, Edward, The diagnosis of the condition of each kidney by inoculation of the separated sediments into guinea-pigs in suspected renal tuberculosis. Bull. of the Johns Hopk. Hosp. Vol. IX. No. 92. 1898.
Schröder, Hans, Ueber die Behandlung der Blasentuberculose. Zeitschr. für Gebh. und Gyn. XL. Bd. I. Heft. 1899.

17. Gonorrhoe.

Jesionek, Ein Fall von Stomatitis gonorrhoica. Deutsch. Arch. für klin. Med. LXI. Bd. 1. u. 2. Heft. 1898.
Riehl, Ueber Gonorol. Wien. klin. Wochenschr. No. 52. 1898.
Rona, S., Beiträge zur Pathologie und Therapie der Uterusgonorrhoe. Zeitschr. für Gebh. und Gyn. XL. Bd. 1. Heft. 1899.
Shrady, George F., Gonorrhoeal arthritis. Med. Record. Vol. LIV. No. 27. 1898.
Somogyi, B., Das Protargol als Antigonorrhoicum. Ung. Med. Presse. No. 50. 1898.

18. Nervöse Erkrankungen. Hysterie.

Hall, Ernest, Pelvic disease and insanity. Ann. of Gyn. and Ped. Vol. XII. No. 3. 1898.
Higier, H., Hysteria in the lower animals. The Lancet. No. 3909. 1898.
Humiston, W. H., The graver nerve disturbances due to organic changes in the genital organs. The Am. Journ. of Obst. and Dis. of Wom. and Ch. Vol. XXXVIII. No. 251. 1898.
Siebert, C., Ein Fall von hysterischer Muskelatrophie mit Veränderung der elektrischen Erregbarkeit. Deutsche Med. Wochenschrift. No. 52. 1898.
Witte, Friedrich, Ueber einen Fall von Selbstbeschädigung bei einer hysterischen Frau. Inaug.-Diss. Kiel. Oct. 1898.

19. Mamma.

Franke, Autoplastik bei grossem Hautdefect der weiblichen Brust. Deutsche Zeitschr. für Chir. XLIX. Bd. 6. Heft. 1898.
Schmitt, Heinrich, Ueber die Entwickelung der Milchdrüse und die Hyperthelie menschlicher Embryonen. Inaug.-Diss. Freiburg i. B. 1898.
Shrady, George F., The operative statistics of mamnary carcinoma. Med. Record. Vol. LIV. No. 24. 1898.

20. Technisches. Akiurgie.

Falk, Dicht verschliessbare Büchse zum Aufbewahren von sterilisirten Verbandstoffen. Zeitschr. für Krankenpfl. No. 12. 1898.
Fränkel, Eine neue Laparatomiebinde. Deutsche Medicinische Wochenschrift. No. 1. 1899.
Holländer, Thermokaustischer Heissluftapparat. Zeitschr. f. Krankenpfl. No. 12. 1898.
Teufel, Wilhelm Julius, Neue Laparatomie-Bandage. Zeitschrift für Krankenpfl. No. 12. 1898.
Zepler, G., Mitteilung über ein Verfahren der Instrumenten- und Verbandsstoff-Sterilisation am Krankenbett mittelst eines neuen Apparates für den Practiker, der Sterilisiertrommel. Allg. Med. Centr. Zeit. No. 97. 1898.

21. Darm-Hernien.

Baldwin, J, F., Broad-ligament flap to close opening in rectum. Med. Record. Vol. LIV. No. 26. 1898.
Ball, Charles B., Radical cure of hernia by an improved method of torsion of the sac. Brit. Med. Journ. No. 1976. 1898.
Baudouin, Marcel, Les différents procédés de suture intestinale par invagination. Le Prog. Med. No. 52. 1898.
Bresler, Ein Fall von Hernia obturatoria. Cysticercus im Kleinhirn. Deutsche Med. Wochenschrift. No. 50. 1898.

Carstens, J. H., The removal of the cecum. The Am. Journ. of Obst. and Dis. of Wom. and Ch. Vol. XXXVIII. No. 251. 1898.

Chandelux et *G. Gayet*, Obstruction intestinale par condure coincidant avec un étranglement herniaire. Arch. Prov. de Chir. Tome VII. No. 12. 1898.

Howitt, H., A second paper containing remarks bearing on the surgical treatment of intussusception in the infant: with cases. The Am. Journ. of Obst. and Dis. of Wom. and Ch. Vol- XXXVIII. No. 251. 1898.

Hutton, T. J., A cheap cure for appendicitis. Med. Record. Vol. LIV. No. 25. 1898.

Lediard, H. A., Excision of the caecum for tuberculous disease. The Lancet. No. 3911. 1898.

Schiff, H. J., A new operation for the radical cure of hemorrhoids. Med. Record. Vol. LIV. No. 27. 1898.

Thomas, W. Thelwall, On operation for haemorrhoids. Brit. Med. Journ. No. 1978. 1898.

Thomas, J. D., Gastro-enterostomy by a modified von Hacker meth. The Am. Journ. of Obst. and Dis. of Wom. and Ch. Vol. XXXVIII. No. 251. 1898.

22. Anaesthesie. Anti- und Asepsis.

Berg, John, Några ord om den kirurgiska anestesiens uppkomst, utveckling och unvarande ståndpunkt. (Einige Worte über Aufkommen, Entwicklung und Gegenwart, Stand der chir. Anästh. Hygiea. No. 11. 1898.

Borbély, S., Der Gebrauch von Haube. Maske und von Handschuhen bei Operationen. Ung. Med. Presse. No. 49. 1898.

Giannelli, L'ortoformio in ginecologia. Arch. Ital. di Gin. Anno 1. No. 5. 1898.

Gordon, William, Death under chloroform. Brit. Med. Journ. No. 1982. 1898.

Hammerl und *Kermanner*, Zur Desinfectionswirkung des Formalins. Münch. Med. Wochenschr. No. 47. 1898.

Herzog, Ueber den Werth einiger Wiederbelebungsmethoden beim Scheintod während der allgemeinen Narkose. Deutsche Zeitschr. für Chir. XLIX. Bd. 2. u. 3. Heft. 1898.

Hölscher, Richard, Experimentelle Untersuchungen über die Entstehung der Erkrankungen der Luftwege nach Aethernarkose. Arch. für klin. Chir. LVII. Bd. 1. Heft 1898.

Lesser, L. v., Ueber Antisepsis. Deutsche Med. Wochenschr. No. 1. 1899.

Meyer, Willy, A new anaesthetic on the basis of the Schleich principle. Med. Record. Vol. LIV. No. 22. 1898.

Morison, Rutherford, Wound treatment. Brit. Med. Journ. No. 1976. 1898.

Rydygier, Ueber Localanästhesie und die Grenzen ihrer Anwendung. Wien. klin. Wochenschr. No. 50. 1898.

Schlossmann, Zur Frage der Raumdesinfection vermittelst Formaldehyds. Münch. Med. Wochenschr. No. 51. 1898.

Wilson, Alexander, A case of death under chloroform. The Lancet. No. 3909. 1898.

23. Bakteriologie.

Halban, Josef, Zur Frage der Bacterienresorption von frischen Wunden. Wien. klin. Wochenschrift. No. 51. 1898.

Lermitte, E. A., A case of septicaemia treated with antistreptococcus serum: death. Brit. Med. Journ. No. 1978. 1898.

Whitridge, Williams J., The bacteria of the vagina and their practical significance based upon the bacteriological examination of the vaginal secretions of ninety-two pregnant women. Transact. of the Am. Gyn. Soc. 1898.

Verantwortlicher Redakteur: Prof. Dr. M. Sänger in Leipzig.

Originalarbeiten.

I.

(Aus der Universitäts-Frauenklinik in Innsbruck.)

Zur Achsendrehung des Uterus durch Geschwülste.

Von

EMIL EHRENDORFER.

(Mit 2 Abbildungen.)

Seit B. S. Schultze's[1]) Arbeit über Achsendrehung des Uterus durch Geschwülste wurde, entsprechend der Erfahrung dieses Autors und seiner Sammlung von Fällen aus der Litteratur, sowie laut weiterer Bekanntmachung einzelner Fälle (Frommel, Johannowsky), bisher bei 40 mal ein derartiges Vorkommniss verzeichnet, obwohl es kaum einem Zweifel unterliegt, dass manchen beschäftigten Operateuren einzelne derartige, nicht näher beachtete, Fälle noch weiter untergekommen sein mochten. Es soll auch hier hervorgehoben werden, dass es sich dabei nicht um solche vom Mutterhalse aus, durch chronisch entzündliche Veränderungen im Beckenzellgewebe (z. B. durch parametrane Narben), dem Uteruskörper mitgetheilte Verziehungen und Drehungen (Torsio uteri) handelt, sondern vielmehr umgekehrt um eine meist durch Geschwülste erzeugte Längsachsendrehung des Uteruskörpers, die an seinem unteren Ende, bezw. dem Uebergangs- und Verbindungsstücke zwischen Körper und Hals deutlich hervortritt, dort meist auch ihr Ende erreicht, ohne dass der untere Halsabschnitt diese Drehung mitmacht.

Die bisher angegebenen Fälle beziehen sich auf Beobachtungen bei Vorhandensein von Geschwülsten der Unterleibsorgane (Ovarialtumoren, Fibromyomen beziehungsweise Myosarkomen des Uterus), doch zweifle ich nicht, dass bei genauer Achtung auf derartige Veränderungen gelegentlich von Laparatomien und Leichensectionen eine weitere Anzahl ganz deutlicher, wenn auch durchschnittlich meist mindergradiger Achsendrehungen des Körperantheiles der Gebärmutter, erzeugt durch intra-

[1]) Zeitschrift f. Geb. u. Gyn. 38. Band. 2. Heft.

peritoneale Adhäsionen, sich vorfinden dürften. Da dieser Regelwidrigkeit früher weniger Aufmerksamkeit geschenkt worden ist und dieselbe daher in dieser Hinsicht in den Krankenjournalen nicht besonders angeführt erscheint, so kann ich vorläufig keine bestimmten Belege zur Stützung dieser Ansicht erbringen. Es ist mir jedoch in einzelnen Fällen bei mechanischer Behandlung von Retroflexio uteri mit gleichzeitigen perimetritischen Verwachsungen, beziehungsweise bei den Aufrichtungsversuchen in derartigen Fällen aufgefallen, dass die Gebärmutter bei dem Herausheben aus ihrem Lager unter Umständen eine deutliche Drehung um ihre Längsachse machen muss, förmlich zurückgedreht werden muss, wenn man sie gerade richten und in ihre richtige Lage bringen will. Man fühlt dann durch dünne Bauchdecken ganz deutlich, dass der Uteruskörper, der z. B. im retroflectirten Zustande mit seiner rechten Kante mehr nach vorne rechts sieht, sich mit dieser mehr nach hinten rechts drehen muss, um mit seiner schief gestellten Vorderfläche geradeaus nach vorne zu gelangen. Es ist dabei geradezu eine Veränderung seiner Frontstellung nothwendig, ohne dass gleichzeitig der untere Theil des Mutterhalses eine entsprechende wahrnehmbare Drehbewegung mitzumachen scheint. Lässt man den Körper aus, so sinkt derselbe, sich in gleichem Sinne nach hinten seitlich zurückdrehend, an seinen früheren Platz zurück. Der Drehpunkt dieser Bewegung liegt etwa in der Gegend des inneren Muttermundes vielleicht etwas oberhalb desselben. Diese Achsendrehungen des Körpers, dürften theilweise durch fädige Adhäsionen, plattenartige Membranen bedingt sein, welche irgend wo am oberen seitlichen Theile des Uterus haften und nach entgegengesetzter Richtung zu den Adnexen oder der Beckenwand hinziehen. Diese Verdrehung des Uterus, die man bei Aufrichtungsversuchen wahrnehmen kann, hört offenbar auf, sobald es gelingt derlei bandartige Schleifen oder bindegewebige Verbindungen mit der Hand zu lösen. Solche Drehungen der Gebärmutter dürften gewöhnlich nur bei 40°, seltener bei 90°, ausnahmsweise mehr betragen. Ferner ist mir eine ähnliche Drehung des Uteruskörpers oberhalb des verlängerten Halses, ohne Mitbetheiligung seines unteren Antheiles bei einer älteren Person, wo es sich um ein Corpuscarcinom handelte, recht deutlich in Erinnerung. Der vorspringende Vorberg mit den geräumigeren Beckenbuchten mag bei derartigen Drehungen eine Rolle spielen, die alleinige jedoch in einzelnen Fällen gewiss nicht. —

Wenden wir uns nun wieder den bisher bekannten eigentlichen Ursachen solcher Drehungen der Gebärmutter zu, so sind es die Eierstockgeschwülste, welche aus verschiedenen Ursachen ihre eigenen Drehbewegungen auf ihren Stiel übertragen und dieselben mittelbar dem Uteruskörper mittheilen. Ferner sind es, die etwa in der weiteren Hälfte der Fälle nachweisbaren Achsendrehungen des Uterus, welche durch Fibromyome (Myosarcome) desselben entstehen. Wir wollen unsere Aufmerksamkeit nunmehr nur den Letzteren zuwenden.

Von den subserösen Myomen, welche nicht unmittelbar, sondern vermittelst eines Stieles dem Gebärmutterkörper aufsitzen, gilt hinsichtlich der Drehungen im Allgemeinen das Gleiche, was über Stieldrehung und deren Wirkung auf den Uteruskörper von verschiedenen Seiten bereits betont worden ist. Die Schwere des gestielten Körpers, die Länge seines Stieles, der weite freie Spielraum im Becken, beziehungsweise bei grösserer Geschwulst der Raum in der von schlaffen Bauchdecken begrenzten Bauchhöhle, plötzliche Lageveränderung der Kranken, lebhafte Darmbewegung, plötzliche Raumveränderungen nach Geburten u. s. w., spielen, zunächst bei der Stieldrehung und so mittelbar bei der Drehung des Uterus um seine Längsachse, in den einzelnen Fällen eine in verschiedenen Graden begünstigende Rolle.

In ähnlicher Weise gilt dies für die am Gebärmuttergrunde breit aufsitzenden Myome (Fundus-Myome), nur macht hier der Uteruskörper die Geschwulstdrehung unmittelbar mit, verändert seine Frontstellung, während sein unterer Antheil bis zum Halsübergange eine Wandtorsion verschiedenen Grades erleidet, in den höchsten Graden bis zur völlig strangförmigen Ausziehung des Halses, dessen Lichtung schliesslich auch verschwinden kann. Bei den Myomen, welche von anderen Flächen beziehungsweise Seitenkanten der Gebärmutter mit kurzem breiten Stiele oder überhaupt breitbasig ihren Ausgang nehmen, bilden zunächst die Wände des Beckens, wenn die Geschwülste entsprechende Grösse erreicht haben, einen gewissen Widerstand, ein Hinderniss, welches der Geschwulst eine eigene Wachsthumsrichtung aufzwingt. Besonders wird dies der Fall sein, wenn ein Geschwulstantheil eines grösseren Fibromes in die Beckenhöhle herabgewachsen ist und hier, das Becken ziemlich ausfüllend, festsitzt, während ein anderer Geschwulstantheil längs der hinteren Beckenwand, über den Beckeneingang hinaus, in die Bauchhöhle emporsteigt. So kann die geneigte Kreuzbeinfläche mit dem nach innenzu vorspringenden Vorberg die Veranlassung werden, dass z. B. ein rundlich derber Tumor nicht über denselben hinaus wächst, sondern unter einer gewissen Drehbewegung, die sich dem Uteruskörper mittheilt, vielleicht auch gleichzeitig unter bestimmter Gestaltsveränderung, einer Beckenbucht zustrebt, aus welcher er weniger gehemmt hinauswachsen kann. Dazu kommt noch, dass ein gewisser drehender Zug auf den Uterus, durch die als Bänder fungierenden Bauchfellduplicaturen, ausgeübt werden kann, der denselben, durch Hineinwachsen der Geschwulst in Letztere, in sagitaler Richtung verzerrt und torquirt. Wenn die Drehungen des Uteruskörpers bei gestielten oder dem Fundus breit aufsitzenden Myomen verschiedene Grade — von etwa 45°—90°, bis bei 180° (die am häufigsten vorkommende halbe Drehung), auch 360°, ausnahmsweise selbst mehrere ganze Drehungen — bis zur dünnen Auszerrung des spiralig gedrehten oberen Collumantheiles betragen können, so können die Achsendrehungen des Gebärmutterkörpers, bei einer mehr breit irgendwo seitlich auf-

sitzenden Geschwulst, die durch eine Art Rollbewegung an den Beckenseitenwänden aus dem Beckeneingang hervorgewachsen ist, in der Regel keinen besonders hohen Grad erreichen. In diesem Falle wird aber auch der Gebärmutterkörper gleichzeitig zumeist aus seinem Situs verdrängt, theils gehoben, theils nach irgend einer Seite hin verschoben. Von der Einwirkung der Schwere auf die Drehungsbildung ist in einem derartigen Falle kaum eine Rede, vielmehr ist die spiralige Drehung durch einen der intendierten Wachsthumsrichtung entgegengebrachten örtlichen Widerstand und Raummangel bedingt. Der Uteruskörper sieht darnach mit seiner Vorderfläche nach einer ganz anderen Richtung hin, an seinem unteren Theile, sowie auch oberen Collumantheile, ist eine spiralige Eindrehung der Halswand, als Ausdruck einer theilweisen in verschiedenem Masse tief herabreichenden Längsachsendrehung bemerkbar. Derlei Drehungen kommen nur nach und nach zustande. Der sorgfältige Beobachter wird eine zufällig künstlich erzeugte Torsion des Uterus, wie sie in einzelnen operativen Fällen bei Uterusgeschwülsten, unbewusst durch eigene oder des Assistierenden Hand bei Geschwulstauslösungen aus dem Becken entstehen können, kaum mit der früher besprochenen verwechseln.

Die Harnblase wird bei gleichzeitig seitlichen Verschiebungen mitdislocirt werden, doch wird die Drehung dieselbe garnicht, oder doch nur in höhergradigen Fällen und dann speciell mehr mit ihrem basalen Theile mitmachen, was man an der Lebenden überhaupt kaum deutlich wird wahrzunehmen im Stande sein.

Photographische Aufnahme des Tumors.

Ein recht deutlicher Beleg für die hier kurz skizzirte Anschauung, dürfte der vor etwa Jahresfrist an unserer Klinik beobachtete und operirte Fall sein, von dem mir eine damals angefertigte photographische Aufnahme der entfernten Geschwulst zur Verfügung steht, die ich nebst einer orientirenden Zeichnung beigebe. Der Fall war folgender:

H. M. aus dem Fürstenthum Liechtenstein, 36 Jahre alt, verheirathet, Nullipara. wurde am 8. 11. 1897 in die Innsbrucker Frauenklinik aufgenommen. Periode seit dem 15. Lebensjahre, anfangs regelmässig, später als die Kranke bleichsüchtig wurde, unregelmässig. Vor etwa 10 Monaten konnte sie, wie sonst gewohnt, morgens den Harn nicht entleeren, dies gelang mühsam erst ein paar Stunden darauf. Dasselbe wiederholte sich öfters. Fünf Monate später konnte sie garnicht mehr Urin lassen und ging zum Arzte, der sie catheterisirte. Neben Harnträufeln wiederholten sich diese Zustände öfter, so dass sich die Kranke, besonders hauptsächlich zur Zeit

der Regel, schliesslich selbst catheterisirte. Zumeist waren mässige Kreuzschmerzen vorhanden. Seit einem halben Jahre etwa bemerkte sie ein Anwachsen des Bauches, seit einem Monat trat der Stuhlgang erst nach mehrstündigem Stuhldrange ein. Die Kranke war eine mittelgrosse mässig

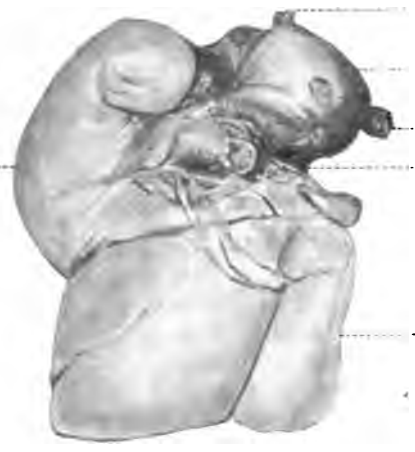

Skizze des Tumors.

kräftig gebaute Frau von guter Gesichtsfarbe. Die Brust- und Bauchorgane zeigten keine wesentliche Regelwidrigkeit, der Harn ziemlich trübe, jedoch ohne Eiweiss und Zucker. Der Puls 80, kräftig. In der rechten Brust fand sich etwas Colostrum. Der Bauch war im rechten unteren Antheile bis über den Nabel, in der Mittellinie etwas unterhalb desselben, durch einen derbhöckerigen an der oberen Begrenzung knolligen Tumor sicht- und fühlbar aufgetrieben, der bei Druck nicht schmerzhaft und etwas verschieblich war. Die circa 15 cm lange, enge Scheide erschien durch einen derben über faustgrossen Geschwulstantheil, der bis zur Beckenmitte reichte und seitlich etwas verschiebbar war, von vorne nach hinten platt gedrückt. Der kaum erreichbare Scheidentheil stand oben hinter der Symphyse.

Laparotomie den 18. 11. Nach Eröffnung der Bauchhöhle, durch einen über den Nabel hinausreichenden Medianschnitt, sah man den blauröthlichen prall elastischen Tumor, an dessen linker Seite hoch oben der torquirte Uteruskörper sich befand. Die Harnblase stand hoch, vorn und war nach links verschoben. Vor der Geschwulst, welche von der hinteren seitlichen Gebärmutterwand auszugehen schien, lag der Mutterhals. Vorne mit der Blase, hinten mit dem Mastdarme durch breite Adhäsionen dicht verbunden, setzt sich die blutreiche Geschwulst nach rechts und unten in das kleine Becken fort. Nach Abbindung der seitlich verschobenen Adnexe, Lösung der Verwachsungen mit Blase und Darm gelang es, unter kräftigem Anziehen und Nachschieben von der Scheide her, die Geschwulst allmählich aus dem kleinen Becken doch erst dann völlig herauszuheben, nachdem unter den frei präparirten gedehnten Mutterhals ein Schlauch angelegt und ersterer vollständig durchtrennt worden war. Das Anlegen dieser elastischen Massenligatur, um Gefässe und Mutterhals, erschien deshalb nöthig, weil in Folge der Torsion — abgesehen von einer reichlichen venösen Blutung, die aller Orten auftrat — ein isolirtes Aufsuchen und Unterbinden der arteriellen Gefässe ganz undurchführbar war. Mit Rücksicht auf den collabirten Zustand der Kranken, erschien, nach rascher Vernähung der eröffneten Platten des Becken-Peritoneums, die extraperitoneale Versorgung des Stieles nach Anlegung von Lanzennadeln und des elastischen Schlauches als die geeignetste Methode.

Die entfernte, im Ganzen über mannskopfgrosse, Geschwulst war mässig derb, von glatter Oberfläche und hing mittelst eines etwa armdicken Stieles mit dem aus zwei Lappen bestehenden Tumorrantheile, der im kleinen Becken eingekeilt war, zusammen. Links vorne oben befand sich der torquirte Uteruskörper. Die Geschwulst erwies sich nach der im pathologischen Institute (Dr. v. Hibler) bestätigten Diagnose als ein stärker durchfeuchtetes rasch wachsendes Fibromyom.

Aus dem Krankheitsverlaufe sei erwähnt, dass die Kranke, nachdem sich ihr Puls nach Wasser- und Weinclysmen erholt, und stärkere Bauchschmerzen durch Opiumclystiere gedämpft waren, am 3. Tage spontan Harn entleeren konnte. Die Temperatur war anfangs bei erhöhtem Pulse normal, in der 3. Woche stieg dieselbe vorübergehend mässig an. Ebenso stellten sich um die Zeit der nächsten Periode beträchtliche Kopfschmerzen ein. Die Kranke wurde am 19. 12. 1897 mit einer kleinen trichterförmigen Vertiefung an Stelle des abgefallenen Stumpfes, bei vollständigem Wohlsein geheilt entlassen.

In diesem Falle handelt es sich um ein Fibromyom, welches links hinten, in der Gegend zwischen der Uteruskante und der hinteren Wand sich entwickelt hat, das offenbar gegen die vordere Kreuzbeinfläche gewachsen ist und den Uterus zunächst mehr nach vorne geschoben hat. Sowie Raumbeengung eintrat und der Tumor an dem etwas mehr vorspringenden Vorberg nicht in die Höhe gelangen konnte, wuchs derselbe, unter einer Drehbewegung von links nach rechts, in die rechte Beckenbucht weiter. Bei dieser Drehung wurde der mit dem Tumor fest verbundene, linksseitige und hintere Wandantheil der Gebärmutter nach rechts hinüber gezerrt, wodurch deren Körper mit seiner Vorderfläche allmählich zunächst nach links und schliesslich nahezu nach hinten, mit seiner Hinterfläche nahezu ganz nach vorne zu stehen kam. An dem herausgeschnittenen, nebenstehend abgebildeten Präparate hat sich, nach Abbindung der seitlichen Anhänge, der freigewordene obere Antheil des Körpers etwas wieder zurückgerollt. In der Wirklichkeit war aber der Uteruskörper um seine Längsachse so gedreht, dass seine vordere Fläche fast völlig nach hinten und die Hinterwand nach vorne gestellt erschien, was einer Drehung von etwa 180° von links nach rechts entsprach, so dass davon eine beinahe völlige Verkehrung der Frontstellung des Uterus die Folge war. Am Halse der Gebärmutter, der durch Zerrung beträchtlich verlängert war, sah man noch nachträglich am Präparate, wie man dies aus der Zeichnung ersieht, als Effekt der Frontveränderung des Körpers, eine deutliche schraubenartige Drehung zwischen dem unteren Ende des letzteren und dem oberen Antheile des Mutterhalses. Aus der noch vorhandenen Lichtung des durch Drehung verdünnten Halsantheiles, quoll nach der Durchtrennung ein schwarzbrauner zäher Schleim hervor. Der untere Halsantheil war in die Höhe gezogen und verschoben, doch konnte von einer wesentlichen Mitbetheiligung an der oberen Torsion nichts wahrgenommen werden. Das rechte breite Uterusband war stark ausgezerrt, die Adnexe beträchtlich verschoben. Die Harnblase war jedenfalls emporgehoben und seitlich verdrängt. In wiefern die Uterusdrehung auf sie eingewirkt hat, liess sich in diesem Falle um so

weniger sicher ersehen, als einzelne entzündliche Verwachsungen derselben mit Nachbarorganen gleichzeitig vorhanden waren. Ueber die Art und den Grad der Mitbetheiligung der Blase an einer derartigen Achsendrehung des Uterus besitzen wir, nebenbei gesagt, bis jetzt keine näheren Kenntnisse. Weiter ist zu bemerken, dass die Geschwulst aus zwei Hauptantheilen bestand, deren Grenze durch eine quere Mittelfurche, wie am Bilde ersichtlich, angedeutet ist. Der obere etwas derbe, rundlich knollige Antheil befand sich sammt dem Uteruskörper grösstentheils oberhalb des Beckeneinganges, und befand sich demnach in der Bauchhöhle, der untere etwas weicher und lappig wachsende Fibromantheil sass eingekeilt im kleinen Becken. Die stärkere oedematöse Durchfeuchtung der Geschwulst war wohl grösstentheils durch den, in Folge starker Torsion der Uterusvenen, gehemmten Blutrückfluss bedingt. Diese Anschwellung war hinwieder der Grund, weshalb der Tumor in der letzteren Zeit, wie dies die Kranke selbst bemerkte, nach oben sehr deutlich gewachsen war. Andererseits der Grund, weshalb in Folge von grösserem Blutandrang, beziehungsweise grösserer Stauung, besonders zur Zeit der Regel, die Harnbeschwerden am stärksten waren. Um die Zeit der Periode wurde eben der Mutterhals und mit ihm der Blasenhals um so stärker an den vorderen Beckenring angepresst, die Blase mehr gehoben und verschoben.

Man hat thatsächlich in einer Reihe von Fällen bei Achsendrehung des Uterus durch Myome, die letzteren oedematös oder blutig wässerig durchtränkt und mit Blutergüssen versehen gefunden. Dies ist natürlich die Folge der Stieltorsion bei mehr weniger gestielten Geschwülsten. In einem solchen Falle, wie der vorliegende, wo der Tumor recht dicht an der Wand sitzt, bildet nun der ganze Mutterhals förmlich den Stiel der Geschwulst, dessen Gefässe die Drehung mit erleiden. Die rasche Volumzunahme der Geschwulst ist ausser der durch Achsendrehung bedingten Stauung und dem Oedem gleichzeitig auch auf eine raschere Zunahme des Geschwulstgewebes zu beziehen.

II.

(Aus der geburtshilflich-gynaekologischen Abtheilung des bosn. hercegov. Landesspitales in Sarajevo).

Deformation des Beckens veranlasst durch eine cystische Geschwulst im untern Abschnitte der Wirbelsäule.

Von

Dr. OTTO VON WEISS,

Primararzt und Docent.

(Mit 5 Abbildungen).

Es sei mir gestattet, hier einen Fall von cystischer Geschwulst im Wirbelkanale, der in klinischer wie anatomischer Richtung grösseres Interesse erheischt, ausführlich mitzutheilen, nachdem ich über ihn an anderer Stelle*) schon kurz berichtet.

Am 1. November 1894 gelangte auf der Gebärabtheilung eine Frau zur Aufnahme, elend aussehend, mit mühselig schleppendem Gang. Sie gab an, 6 mal spontan geboren zu haben; Zeitpunkt der letzten Periode unbekannt: seit 2 Jahren bestehen Kreuzschmerzen wie zunehmende Schmerzen in den Ober- und Unterschenkeln. Die Untersuchung ergab folgenden Befund:

Zeichen von Lues fehlen, über beiden Lungenspitzen leichtes Knacken, Herz gesund, Abdomen stark ausgedehnt, zeigt in weitem Umfange grosswellige Fluctuation; eine Frucht lässt sich in Steisslage nachweisen; leichte Drüsenschwellung in inguine. Per vaginam: Vorderes Scheidengewölbe tiefstehend, durch dasselbe ein beweglicher kindlicher Steiss deutlich tastbar, Vag. Portion lang, für zwei Finger passirbar, Blase steht.

Beckenmaasse: D. Sp. 24, D. Cr. 29, D. Tr. 30, Conj. ext. 18, Beckenumfang 79, Abstand der hintern obern Darmbeinstachel 10,5, äusserer schräger Durchmesser jederseits 22, Conjug. diagon. 10,5 cm.

Promontorium stark hereingerückt, spitzwinkelig vorspringend. Beckenknochen nicht druckempfindlich. Bewegungen in den Knie- und Hüftgelenken vollkommen frei.

Am 6. November erfolgte, während Pat. aus dem Bade stieg, der Blasensprung bei der ersten wahrgenommenen Wehe, dabei Vorfall einer pulsirenden Schnur. In der Scheide werden die Füsse sichtbar — Extraction. Zweite Blase stellt sich, Kopf nach rechts abgewichen, Steiss links im Fundus; innere Wendung der zweiten Frucht auf den rechten Fuss, Extraction.

Beide Kinder — Mädchen — leben, erstes wiegt 2600 g bei 48 cm Länge, zweites 2420 g bei 45 cm Länge.

---

*) Wiener geburtshilflich-gynaekologische Gesellschaft, Sitzung vom 16. November 1897 und Jahrbuch des bosn. herc. Landes-Spitales in Sarajevo 1894, 1895 und 1896, pag. 714 resp. pag. 102 der Mittheilungen aus der Abtheilung für Geburtshilfe und Gynaekologie des bosn. herc. Landes-Spitales. — Josef Šafář. Wien 1898.

Spontaner Abgang der Nachgeburt: Chorien und Amnien getrennt, zwei getrennte nur durch eine schmale Brücke von Nebenlappen verbundene Placenten.

Das Wochenbett verlief fieberlos, aber die vagen Schmerzen in Kreuz und Füssen wuchsen namentlich des Nachts zu bedeutender Höhe an. Am 12. Tage p. p. verlässt Pat., die ihre Kinder stillt, das Bett. Gang schlechter und unbehilflicher als vor der Entbindung: und steigert sich dieser Zustand noch in den nächsten Tagen.

Pat. geht gebückt, die Füsse nachschleppend, die Brustwirbelsäule zeigt geringe linksseitige Scoliose mit compensatorischer Verkrümmung im Lendensegment: die rechte Beckenhälfte steht etwas höher: bei Druck auf die Kreuzgegend oder die Darmbeine keine Empfindlichkeit wahrnehmbar, Darmbeinschaufeln federn nicht.

Druck auf die Knochen des Ober- und Unterschenkels verursacht links keinen, rechts ziemlich starken Schmerz, doch giebt Pat. an, bei den zeitweise auftretenden heftigen Schmerzanfällen auch in den Knochen des linken Beines reissende Schmerzen zu empfinden.

Aktive Bewegung der rechten untern Extremität eingeschränkt, passive Beweglichkeit in allen Gelenken frei.

Knöcherner Beckenausgang ziemlich geräumig, untere Hälfte des Kreuzbeines stumpfwinklig abgeknickt, Uterus tiefstehend, ziemlich gut involvirt, spitzwinklig retroflectirt, doch aufrichtbar. Promontorium scharfkantig und weit in den Beckeneingang vorspringend, Beckenbuchten winklig vertieft. Seitliche Beckenwände den Acetabula und Spinae ischii entsprechend scheinbar leicht hereingerückt, Scham- und Sitzbeine stark druckempfindlich. Körperlänge 150 cm. (Pat. giebt an, in den letzten Monaten kleiner geworden zu sein). Harnbefund vom 20. November (Herr Prof. Max Teich):

24stündige Harnmenge 1345 g, spec. Gewicht 1,024, Farbe dunkelbernsteingelb, durch ausgeschiedenes Mucin getrübt, Spuren von Eiweiss vorhanden. In der Gesammtmenge des Harnes waren enthalten 0,371 Calciumoxyd und 2,03 g Phosphorsäureanhydrid.

Die stete Zunahme der Knochenschmerzen, in Folge deren Pat. die Nächte meist schlaflos zubrachte, die ausgesprochene Druckempfindlichkeit einzelner Beckenknochen wie der langen Knochen der untern Extremitäten, die starke Abplattung des Beckens mit dem tief hereingesunkenen Promontorium und der Vertiefung der winkeligen Beckenbuchten, wobei aber ein einspringender Winkel unter dem Promontorium — im Sinne einer Spondylolisthesis — vollkommen fehlte, endlich die zunehmende Verschlechterung des schleppenden Ganges veranlassten uns, die Diagnose auf beginnende Osteomalacie zu stellen, obwohl die Bewegungen in den Hüftgelenken beiderseits frei waren, und von einer Behinderung der Beugung und Abduction der Oberschenkel, die wir bei puerperaler Osteomalacie stets beobachtet hatten, keine Rede war.

Ich führte daher am 28. November 1894 bei der Pat. (Chloroformnarkose) die Castration und die Ventrofixation des spitzwinkelig retroflectirten Uterus aus, indem ich die Tubarstümpfe durch Matratzennähte aus Seide, welche die Serosa und Muskulatur der Bauchdecken durchsetzten und jederseits auf die Fascie geknüpft wurden, knapp über dem untern Wundwinkel an der vordern Bauchwand fixirte.

Das linke Ovar war hochgradig vascularisirt, spindelförmig ausgezogen, bis 2 cm breit und 7 cm lang; das rechte Ovar trägt das Corpus luteum, ist 5 cm lang und 2,5 cm breit.

Das Cavum Douglasii zeigte sich nun ganz frei, das Promontorium ragte spitzwinkelig tief in den Beckeneingang hinein. Weitere Veränderungen waren an der hintern Beckenwand nicht zu constatiren.

Verlauf fieberlos, tadellose Primarheilung. Die lancinirenden Knochenschmerzen nehmen bedeutend ab, die Druckempfindlichkeit der Knochen schwindet fast vollkommen. 31. December wird Pat. mit anteflectirtem, gut beweglichem, nur an den Ecken gegen die Bauchwand fixirtem Uterus geheilt entlassen.

Pat. befand sich auswärts durch längere Zeit wohl, konnte, was während der Schwangerschaft schon lange nicht mehr möglich gewesen,

wieder gut gehen und ihrer Hausarbeit nachkommen, stillte zum Theil die Kinder, von welchen das eine nach 4 Monaten, das zweite nach 6 Monaten starb.

Nach einiger Zeit jedoch traten die ziehenden Schmerzen in der Kreuzgegend, in die Beine ausstrahlend, wieder auf, sie werden stets heftiger. Pat. bleibt nun fast stets zu Bette und wird 12. Mai 1895 wieder auf die Abtheilung aufgenommen, mit folgendem Befund:

Pat. stark abgemagert, sehr anaemisch, kann weder gehen noch stehen. Die Druckempfindlichkeit der Stammes- und Extremitätenknochen geschwunden bis auf eine geringe Empfindlichkeit der Knochen der r. Fusswurzel und des rechten Unterschenkels wie die nun sehr ausgesprochene Druckempfindlichkeit des Beckens, das mit Ausnahme des Steissbeines und der Darmbeinschaufeln bei Druck durchweg schmerzhaft ist. Namentlich zeigt der obere Antheil der rechten Kreuzbeinhälfte excessive Druckempfindlichkeit. Das Becken zeigt gegen den Befund p. p. keine weiteren räumlichen Veränderungen, namentlich zeigt der Beckenausgang keine erhebliche Abnormität in Form und Grösse, während am Beckeneingange das tiefe Hereingesunkensein des spitzwinkeligen Promontorium wie die Tiefe der winkeligen Beckenbuchten auffällt.

Der Bauch ist schlaff und weich, die Bauchdeckennarbe nicht gedehnt, der Uterus ist anteflectirt, ziemlich klein, bis auf Fixation der linken Tubenecken gegen die Bauchwand gut beweglich, die Parametrien sind frei.

Am Rücken der Pat. lässt sich in der Gegend zwischen dem hintersten Antheil des rechten Darmbeinkammes und der Crista sacralis media eine leichte aber deutliche Vorwölbung und, dieser entsprechend, undeutliche Fluctuation wie ausserordentliche Druckempfindlichkeit constatiren.

Urin leicht trüb, frei von Eiweiss und Zucker.

Anhaltend heftige Schmerzen, Zunahme der Fluctuation zwischen Crista sacralis media und rechtem Darmbeinkamm, Haut daselbst nicht geröthet, bei Druck excessiver Schmerz.

5. Juni. Probepunction auf der Höhe der Schwellung auf 3 cm Tiefe, Aspiration von etwa 10 g einer methfarbigen, klaren rothbraunen Flüssigkeit, die rothe Blutkörperchen in geldrollenartiger Anhäufung und zahlreiche Trümmer von solchen wie Pigmentschollen enthält.

20. Juni Nach Punction Aspiration von 34 ccm ähnlicher Flüssigkeit.

Darauf vorübergehende Besserung, dann füllt sich unter rascher Steigerung der Schmerzen wieder der Sack: Pat. liegt stets zu Bett, kann nicht gehen noch stehen, Kniee zeigen schon leichte Contracturstellung, hartnäckige Obstipation.

15. Juli. Neuerdings Punction mit einem Explorativtrocar zwischen dem rechten hinteren oberen Darmbeinstachel und den Dornfortsätzen des Kreuzbeines, neuerdings Entleerung von 20 g blutigseröser Flüssigkeit. Eine lange durch die Kanüle vorgeführte Sonde dringt gegen die Beckenhöhle weit vor, und fühlt man bei gleichzeitiger Exploration per anum rechts hinten, hoch oben neben dem weit und kantig vorspringenden Promontorium über einer pulsirenden Stelle durch die unverletzte und gut verschiebbare Rectalwand deutlich den Sondenknopf. Die entleerte Flüssigkeit enthält wieder reichliche Blutkörperchen, Trümmer von solchen und körnige Haufen braunrothgelben Pigments; chemische Untersuchung auf Harnsäure hat negatives Resultat (Prov. Teich).

In den nächsten Tagen Befinden leidlich gut, nur sickert am 16. Juli blutiges Serum in reicher Menge aus der Punctionsöffnung hervor bis zur vollständigen Durchtränkung des Verbandes. Temperatur andauernd afebril.

21. Juli 1895 wird Pat. entlassen; die Fluctuation in der oberen Kreuzgegend rechts ist wieder da, das linke Bein ist gut beweglich, activ wie passiv, das rechte Bein zeigt leichte Contracturstellung im Knie, sonst freie active wie passive Beweglichkeit. Knochen der Extremitäten wie jetzt auch des Beckens nicht druckempfindlich, eine Verschiebbarkeit der Knochen des Beckenringes unter sich lässt sich nicht nachweisen. Per vaginam Befund unverändert bis auf eine ausgesprochene Druckempfindlichkeit der oberen Umrandung des For. ischiad. maius dextrum, daselbst keine Fluctuation nachweisbar.

Pat. musste seitdem zu Hause fast stets das Bett hüten, die lancinirenden, in die Schenkel und Füsse ausstrahlenden Schmerzen traten sehr bald wieder auf und bestehen seitdem mit zeitweiligen Steigerungen fort. Seit einem Jahre etwa besteht Incontinentia urinae, in deren Gefolge der Harn eitrig-trübe wurde, einen ammoniakalischen Geruch annahm, und, trotz sorgfältigster Reinhaltung seitens der Kranken, Eczema intertrigo und beginnender gangränöser Decubitus, den Sitzknorren wie dem Steissbein entsprechend, auftrat. Seit Anfang März 1897 besteht auch Incontinentia alvi bei diarrhoischen Stühlen, und schon seit Wochen zeitweise heftiges Fieber.

13. März 1897 erst lässt sich Pat. wieder auf die Abtheilung bringen. Die räumlichen Verhältnisse des Beckens zeigen nun keine weiteren Veränderungen, die Beckenknochen sind nicht mehr druckempfindlich, ebenso sind bei isolirtem Druck auch die Dornfortsätze der Lendenwirbel nur wenig schmerzhaft und zeigen keine Abweichung, dagegen besteht wieder die Fluctuation im Dreieck zwischen Crista ossis ilei dextri und den Dornfortsätzen der Lendenwirbel und des Kreuzbeines, und erstreckt sich diese Fluctuation bei grosser Druckempfindlichkeit auch auf die linke Seite.

Es besteht hochgradige, spastische Contractur im Hüft- und Kniegelenk der rechten Seite, geringere in den beiden Gelenken der linken Seite. Active Beugung beiderseits unbehindert, Unterempfindlichkeit gegen Hautreize auf der rechten, scheinbar Hyperästhesie auf der linken Unterextremität. Patellarsehnenreflexe beiderseits herabgesetzt.

Patientin hält meist Seitenlage ein, da sie auch beim Sitzen lebhafte Schmerzen empfindet. Die Bauchnarbe ist vollkommen derb und widerstandsfähig, der Uterus ist in Anteflexion gut beweglich, nur die Blasengegend ist druckempfindlich, offenbar wegen der bestehenden Cystitis, wie die angeblich seit Wochen bestehenden Fieberbewegungen auf Cystopyelitis zurückgeführt werden.

Unsere Vermuthung ging, nachdem wir die seinerzeit auf „Osteomalacie„ gestellte Diagnose schon längst fallen gelassen oder ein Sistiren des Processes nach der Castration annehmen mussten, dahin, dass es sich um einen destruirenden Process im untersten Abschnitt des Wirbelkanales mit Betheiligung der Nerven des Plexus sacralis handle.

Pat. fand diesmal auf der internen Abtheilung (Primararzt D. Kobler) Aufnahme und erlag daselbst unter andauerndem remittirendem bis intermittirendem Fieber septisch-pyaemischen Charakters und zunehmendem Kräfteverfall, wie rascher Zunahme des gangraenösen Decubitus ihrem Leiden am 20. April 1897. —

Ich bringe vom Obductionsbefund nur die uns zunächst interessirenden Daten und gehe dann gleich zur Beschreibung des Präparates über.

Die Obduction (Pros. Dr. R. Wodyński) ergab als unmittelbare Todesursache eitrige Pyelonephritis bilateralis im Anschlusse an die chronische eiterige Cystitis. Ausserdem bestand eine ziemlich vorgeschrittene chronische Tuberculose der Spitzenantheile beider Lungen, besonders der rechten, ausgedehnter gangraenöser Decubitus der Sacral- und Trochanterengegenden und sehr vorgeschrittener allgemeiner Marasmus. Die Bauchhöhle bot bezüglich des Peritoneum normale Verhältnisse dar bis auf einen vom Coecum gegen die rechte Uteruskante hinziehenden langen, aber lockeren fibrösen Strang. Der Uterus war im Fundus durch lockere fibröse Verwachsungen an die vordere Bauchwand oberhalb der Blase angeheftet und überdeckte die leere, in ihren Wänden verdickte Harnblase.

Er ist 12 cm lang, tonnenförmig, etwas elongirt, mit geräumiger Höhle; die Narbe in der vordern Bauchwand ist vollkommen solid, linear, kaum kenntlich. An den Abtrennungsstellen der Uterusadnexe ist keine besondere Verdickung zu finden. Beide Ureteren, in ihren Wandungen verdickt, ziehen im Zellgewebe an den Seitenwänden des Beckens zur Harnblase hinunter. Der letzte Lendenwirbel stark vorspringend (Conjug. vera 9 cm, Diameter transversus des Eingangs 13 cm), seine Vorderfläche ist auffallend breit aber wie auch jene des Kreuzbeines sonst von ziemlich regelmässiger Gestalt und glatter Oberfläche; der Beckengrund verhält sich normal. Die Lymphdrüsen

des Beckens wie das Lymphdrüsensystem überhaupt zeigen keine Veränderungen. Der Wirbelkanal zeigt im Hals- und Rückensegmente durchweg normale Verhältnisse, ebenso das Gehirn, das Rückenmark und ihre Häute bis auf die gleich zu beschreibenden Veränderungen im Geschwulstgebiete. Auch sonst ist weder am Rumpfe noch an den Extremitäten oder den Innen-Organen eine Geschwulstmetastase zu finden. –

In der rechten Sacralgegend in dem Dreieck zwischen Crista ossis ilei dextri und Crista sacralis ist schon durch die Hautdecken eine flachrundliche, undeutlich fluctuirende Erhebung zu palpiren. Nach schichtweiser Spaltung und Lospräparirung der Weichtheile, namentlich der Fascia lumbodorsalis und aller langen und kurzen Rückenmuskeln, die ziemlich stark atrophisch aussehen, kommt man auf eine derbhäutige, cystische Geschwulst, deren Ausdehnung über faustgross ist, und welche in das Kreuzbein tief hineingreift

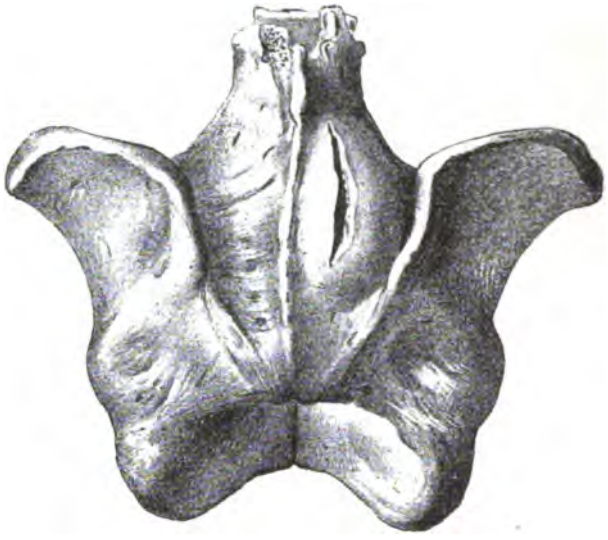

Fig. 1. Rückansicht des prob. skelettirten Beckens.

und gar nicht isolirbar ist. Aus der gespaltenen Cyste (siehe Figur 1) entleert sich braunrothe, blutige Flüssigkeit, und kommen zahlreiche erweichte Fibrin- und Blutcoagula zum Vorschein. Die Digitalexploration ergiebt, dass diese Höhle nicht nur tief in den oberen hinteren Theil des Kreuzbeines, sondern auch in die Masse der beiden untersten Lendenwirbelkörper lacunenartig sich fortsetzt und besonders stark im Körper des untersten Lendenwirbels sich ausbreitet, so dass fast die ganze spongiöse Substanz desselben mit Ausnahme einer nur einige Millimeter dicken Rindenschichte fehlt. Der Bogen des letzten Lendenwirbels ist bis auf ein kurzes Stück seines Dornfortsatzes vollkommen consumirt, während der Bogen des vierten Lendenwirbels zum grössten Theile erhalten ist. Am Kreuzbein sind im Bereiche der Cyste rechterseits die rückwärtigen Theile der zwei oberen Sacralwirbelkörper zum grossen Theile usurirt, die rechte Hälfte der Bogentheile des ersten und zweiten Kreuzwirbels sind vollkommen geschwunden, so dass hier den Abschluss des Sacralcanales nach hinten einzig und allein der Cystensack bildet. Die Processus spinosi dieser Sacralwirbel sind als solche erhalten.

Die Cyste ist allseitig abgeschlossen und in ihrem Innern an mehreren Stellen von trabekelartigen Bindegewebszügen durchsetzt, sonst mit Lagen eines morschen, geschichteten Gewebes an ihren Innenwänden überdeckt.

Nach Eröffnung des Rückgratkanales von hinten her findet man normale Verhältnisse in Bezug auf den Duralsack im Bereiche der Rücken- und obern

Lendenwirbel, im Geschwulstgebiete liegt er links neben der Cystenwand, mit ihr innig verwachsen, durch die Cyste offenbar stark comprimirt.

Nach Eröffnung dieses Duralsackes findet man das Rückenmark unverändert, den Conus medullaris bis zum unteren Rande des zweiten Lendenwirbels reichend und die Nervenwurzeln der Cauda equina normal nach unten ziehend. Die weichen Rückenmarkshäute und das ganze Aussehen dieser Theile bieten keine Veränderungen dar, auch findet sich nirgends eine offene Communication des Duralsackes mit der Cyste.

Der Canalis vertebralis, der im Bereiche der vier oberen Lendenwirbel noch durch ihre Bögen und Fortsätze begrenzt erscheint, erweitert sich im rechten Antheile des oberen Kreuzbeinabschnittes zu einem grossen, nach hinten offenen Hohlraume, welcher zum geringen Theile durch den bis auf die Verwachsung mit der Cyste intacten, stark nach links verdrängten Duralsack, sonst aber nur von der Cyste ausgefüllt wird. Im Bereiche der drei letzten Sacralwirbel nimmt der Sacralkanal wieder seine normale Form und Dimension an.

Die Cystenwand ist ungleichmässig dick, an ihrem rückwärtigen Antheile am dünnsten, deutlich fibrös. Die zahlreichen Ausbuchtungen ihrer Vorderwand, die zur Usur des Kreuzbeines wie des vierten und fünften Lendenwirbelkörpers geführt haben, sind bedeutend dicker und lassen sich stellenweise von den glatten Knochenflächen ablösen, wobei diese noch von einer dünnen Lage Bindegewebes ausgekleidet erscheinen: an anderen Stellen aber haften sie der Knochenoberfläche fest an, welche nach Entfernung des hierbei zerreissenden weichen Gewebes uneben, kantig und stachelig, wie zernagt, bloss liegt: auch mit den spärlichen Resten der Zwischenwirbelscheiben sind sie innig verwachsen.

Der Bau der Cystenwand erscheint an diesen Stellen komplizirter, indem fibröse Bindegewebsschichten mit weichem, grauröthlichem Gewebe abwechseln, welch letzteres besonders deutlich in Form flacher Erhebungen in den zahlreichen lacunenartigen Vertiefungen der usurirten Knochen an der äusseren Oberfläche der Cystenwand wuchert.

Nach medianer Durchsägung von Becken und Lendenwirbelsäule verlieren die Lendenwirbelantheile der rechten Beckenhälfte ihren Halt vollständig, da hier vom fünften Lendenwirbel vom Bogenantheile fast gar nichts, vom Körper nur kleine, nicht zusammenhängende Reste seiner Vorderwand übrig geblieben sind.

Fig. 2.
Sagittaldurchschnitt des Beckens. Rechte Hälfte.

Es ist hier im Bereiche des fünften Lendenwirbels der Cystensack nur durch diese spärlichen unzusammenhängenden Knochenreste und durch die die Vorderseite des fünften Lendenwirbels überziehenden Bandmassen wie die Reste der oberen und unteren Zwischenwirbelscheibe begrenzt.

So erklärt sich der am 15. Juli 1895 constatirte seltsame Befund, dass bei der nach Punction des Cystensackes vorgenommenen Sondirung desselben die Sonde vom Rectum aus deutlich tastbar war, indem dieselbe die den Cystensack hier begrenzenden Antheile des Ligamentum commune vertebrale anticum gegen die Rectalwand vorstülpte.

Vom vierten Lendenwirbelkörper fehlt der hintere untere Antheil, etwa $^1/_4$ der Masse, die usurirte Knochenfläche ist hier buchtig aber rauh und mit den mehrfachen zerreisslichen und weichen Lagen der Cystenwand innig verbunden.

Vom Kreuzbeinantheile der rechten Beckenhälften ist der erste Wirbel zum grösseren Theile, der zweite nur in seinem hinteren oberen Antheile consumirt. Theilweise liegt hier nach Entfernung des weichen Geschwulstgewebes die zernagte und aufgeblätterte Knochensubstanz bloss: theilweise sind die Knochenbuchten mit einem zarten bindegewebigen Häutchen ausgekleidet, innerhalb dessen die weiche Geschwulstmasse Fortsätze in dieselben schickt. Beim Verfolgen solcher Buchten dringt die Sonde nach dem seitlichen Antheile des ersten Kreuzwirbels zu durch die ganze Dicke desselben wieder bis hinter das Ligam. comm. vertebrale antic. und das Periost vor und wölbt diese in weitem Umfange gegen die Beckenhöhle vor.

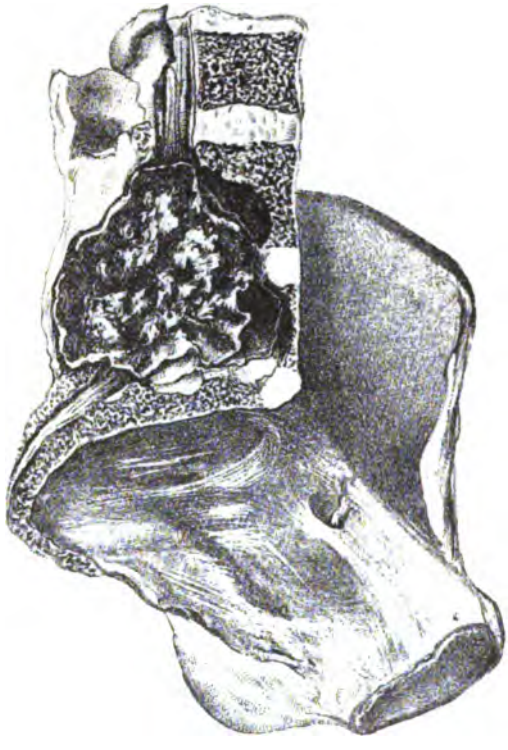

Fig. 3.
Sagittaldurchschnitt des Beckens. Linke Hälfte.

Auf der linken Beckenhälfte ist vom fünften Lendenwirbel gerade so viel übrig, dass die Form desselben erhalten bleibt, aber während die Vorderwand des Wirbelkörpers nahe der Mittellinie noch etwa 7 mm dick ist, sind die seitlichen Parthien bis auf eine stark durchscheinende Knochenschicht consumirt.

Der Körper des vierten Lendenwirbels ist hier ebenso wie rechts nur in seinem hinteren unteren Antheile ausgiebig zerstört die Knochenoberfläche daselbst buchtig ausgehöhlt und porös.

Die Periostauskleidung des Wirbelkanales verliert sich unmerklich in die zarte bindegewebige Haut, die einen Theil dieser Buchten auskleidet und sich auf eine kurze Strecke auch vom Reste der Zwischenwirbelscheibe abziehen lässt; im Bereiche des fünften Lendenwirbels dagegen liegt das spärliche weiche Geschwulstgewebe resp. die Cystenwand den Resten des Knochengewebes unmittelbar auf, welche nach der mühsamen Lostrennung

des weichen Gewebes zernagt und unregelmässig aufgeblättert, nackt vorliegen.

Dies ist auch im obern Antheile des Körpers des ersten Kreuzwirbels der Fall, während die unterste Knochenbucht, die dem untersten Antheile des ersten und dem obern Antheile des zweiten Kreuzwirbels angehört, wieder mit einer zarten bindegewebigen Haut ausgekleidet ist, die sich von der hier glatten Knochenoberfläche loslösen lässt und nach unten in die zarte Periostauskleidung des untersten Endes des Canalis sacralis übergeht.

Im Bereiche der Knochencyste ist die rechte Wand des Duralsackes mit der Cystenwand innig verwachsen, so dass der Epiduralraum hier nach unten zu ausgefüllt und abgeschlossen erscheint; dagegen ist die linke Wand des Duralsackes ganz frei, und sieht man die Nervi sacrales linkerseits in normaler Weise zu den Kreuzbeinlöchern hinziehen.

Die Verhältnisse im eröffneten Duralsack sind bis auf die Compression normale zu nennen, die normal aussehenden Nervenbündel verlaufen in leicht divergenter Richtung nach abwärts.

Von den Nn. sacrales der rechten Seite sieht man nur die Faserbündel zur Dura verlaufen und in diese eindringen. Der Verlauf derselben ausserhalb des Duralsackes lässt sich wegen dessen enger Verwachsung mit dem Cystensack wie wegen der weitgehenden Zerstörung der betreffenden Knochenpartien nicht verfolgen. In den Knochencavernen der rechten Beckenhälfte ist nur ein Foramen sacrale nachzuweisen, das erweitert, in seiner Umrandung vollkommen zerfressen, porös und von Geschwulstgewebe theilweise ausgefüllt ist.

Die Vorderfläche der hintern Beckenwand ist bis auf die starke Abplattung des Beckeneinganges durch das tief hereingesunkene und auffallend breite Promontorium normal, es findet sich nirgends eine Verunstaltung durch Knochenauflagerungen, noch zeigen die Fascien und Bänder abnormes Verhalten.

Das Becken mit den 3 unteren Lendenwirbeln wiegt 1280 gr., die Substanz der Beckenknochen zeigt keinerlei auf ausgeheilte oder noch bestehende Osteomalacie hinweisenden Veränderungen.

Behufs histologischer Untersuchung wurden den verschiedensten Stellen der Sackwand der Cyste und ihrer nächsten Umgebung Stücke entnommen, in Alkohol gehärtet und in Celloidin eingebettet. Die Schnitte wurden theils mit Haematoxylin-Eosin, theils nach van Gieson, theils mit Pikrocarmin gefärbt; zur Untersuchung auf elastische Fasern wurde Orcein in Anwendung gezogen.

Die mikroskopische Untersuchung der Cystenwand ergiebt einen nach der Oertlichkeit der entnommenen Stücke sehr verschiedenen Befund.

Im Ganzen wechseln Schichten von derbem, fibrösem und Züge von lockerem, welligem Bindegewebe mit breiten Schichten eines Gewebes, das aus kurzen Spindelzellen und grösseren wie kleineren dazwischen eingestreuten Rundzellen besteht. Dieses Gewebe — das eigentliche Geschwulstgewebe — enthält sehr zahlreiche Blutgefässe und Capillarrohre mit normalen Wandungen. Alle Gewebsschichten zeigen reichliche Einlagerung eines goldgelben und braunen Pigments, bald in zerstreut oder dicht liegenden Körnchen, bald in kleinen oder grösseren amorphen Schollen.

An der Vorderwand der Cyste, wo ihre Wandschichten am mächtigsten (bis 6 mm) sind, sieht makroskopisch gegen das Lumen der Cyste die concave, ziemlich glatte; gegen die noch übrig gebliebene Knochensubstanz der Lendenwirbelkörper resp. die Basis des Kreuzbeins dagegen die gewölbte und buckelige Contur.

Es besteht hier (siehe Figur 4) die das Lumen der Cyste begrenzende Schichte aus derbfaserigem, zellarmem, fibrösem Gewebe mit ziemlich reicher Einlagerung körnigen und scholligen goldgelben und braunen Pigments und spärlichen langen Spindelzellen. Diese schmale fibröse Schichte übergeht nach auswärts durch Vermittlung lockeren, zellreicheren und sehr blutgefässreichen Bindegewebes, das dichte wolkige Massen von Pigment in Körnern und Schollen führt, allmählich in breite Schichten eines Gewebes aus kurzen

Spindelzellen und dazwischen eingestreuten Rundzellen, das das eigentliche Geschwulstgewebe darstellt.

Dieses besteht (siehe Figur 5) aus dicht und meist regellos gelagerten kurzen Spindelzellen mit stäbchenförmigen, oft leicht gebogenen bis ovalen

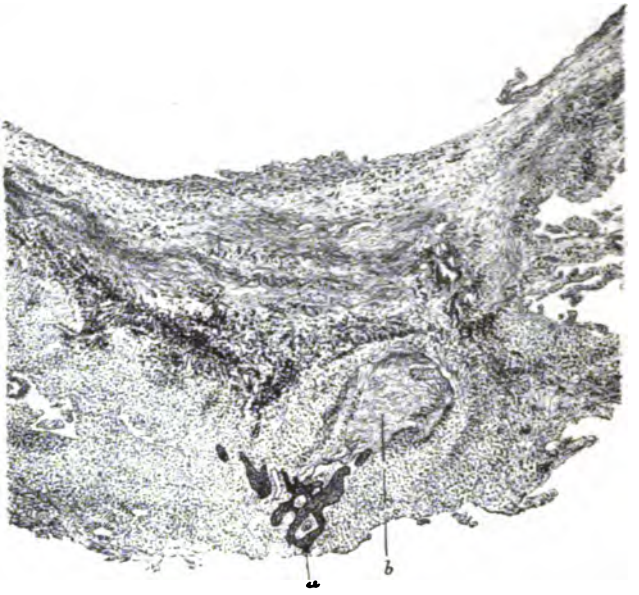

Fig. 4. Durchschnitt der Vorderwand der Cyste.
Zeiss, Objectiv A, Ocular II.

Kernen. Der Zellkörper tritt nur an solchen Stellen deutlich sichtbar und abgrenzbar oder als leichter Schatten hervor, wo das Zellengefüge weniger dicht oder leicht aufgefasert ist.

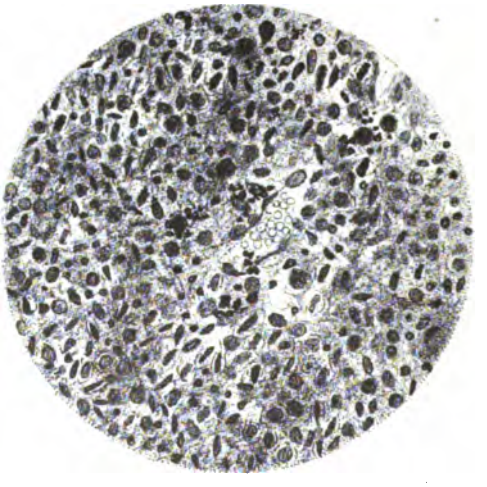

Fig. 5. Parthie aus dem Geschwulstgewebe der Vorderwand der Cyste.
Zeiss, Objectiv E., Ocular IV.

Intercellularsubstanz ist nur spärlich vorhanden, diffus matt gefärbt, feinkörnig, an keiner Stelle deutlich fibrillär; an den Rissstellen des Gewebes zeigt sie manchmal netzartige Anordnung; bei van Gieson'scher Färbung zeigt sie gelben Farbenton und fein granulirtes Aussehen.

In dieses Spindelzellengewebe, das an manchen Stellen fasciculirten Bau zeigt, sind nun kleinere und grosse Rundzellen in wechselnder Menge eingelagert, so dass sie an zahlreichen Punkten sogar die Oberhand gewinnen in Form unregelmässiger Gruppen oder Häufchen; meist aber stehen sie an Zahl hinter den Spindelzellen weit zurück. Ein deutlicher Plasmaleib ist bei ihnen nicht sichtbar, der Kern ist rund oder unregelmässig vieleckig, meist klein, oft aber von mittlerer, ja selbst bedeutender Grösse. Die grossen Rundzellen liegen meist vereinzelt zwischen den Spindelzellen.

Durchzogen ist dieses Geschwulstgewebe von Zügen lockeren, fibrillären Bindegewebes, die namentlich die zahlreichen kleineren Blutgefässe und Capillarrohre begleiten.

Die Blutgefässe, in deren Nähe sich im Geschwulstgewebe meist wechselnd starke Einlagerung feinkörnigen gelben Pigments findet, zeigen fast durchwegs normale Wandschichten, die Capillaren weites, rundes Lumen mit plattem Endothel. Nur ganz selten finden sich Ausnahmen derart, dass in einzelnen Capillaren die Endothelien geschwellt und dickleibig sind und in das Lumen deutlich vorragen.

Es zeigt sich nirgends in der Umgebung der Gefässe eine auffallend dichte Zellwucherung, noch beeinflusst die Gefässvertheilung den Aufbau des Geschwulstgewebes in irgend sichtbarer Weise.

Die sehr zahlreichen Blutgefässe zeigen reiche Füllung und meist weites Lumen, aber nirgends hochgradig ektatische Erweiterungen.

Dieses Geschwulstgewebe reicht nun theils bis zu der dem Reste der Wirbelsäule zugekehrten Oberfläche der Wucherung, theils ist es daselbst noch bedeckt mit einer wenig mächtigen Schichte welligen fibrillären Gewebes. An einzelnen Stellen aber zeigt es an der Oberfläche Einschlüsse echten Knochengewebes bald in Form eines Häufchens nahe beisammen liegender, zungenförmiger bis unregelmässig zackiger Knochensplitter, bald in Form eines kurzen Stückes eines weitmaschigen Netzwerkes von Knochenbälkchen (siehe Fig. 4 bei a). In beiden Fällen steht das Knochengewebe centralwärts mit einem grösseren Stück derben fibrösen Bindegewebes (siehe Fig. 4 bei b) in Verbindung, das vom Geschwulstgewebe ganz umschlossen ist und bei Orceinfärbung stellenweise reichen Gehalt an elastischen Fasern aufweist.

Zwischen den Knochensplittern resp. in den weiten, runden bis ovalen Maschen des Knochenbalkennetzes findet sich ein Gewebe aus dichtgehäuften kleinen Rundzellen und mächtig geschwellten, wie geblähten Spindelzellen und Rundzellen mit grossem, mattgefärbtem Kern und blassem Plasmaleib bestehend. Es ist von einem weiten Capillargefässnetz durchzogen, das zum Theil mit Blut gefüllt ist. Ausserdem findet sich in einzelnen dieser Maschen extravasirtes Blut.

Dieses Gewebe, das somit alle Charaktere des Knochenmarkgewebes aufweist, geht in der Peripherie der Knochensplitter direkt in das Spindelzellengewebe der Geschwulst über.

An der derbhäutigen hinteren Cystenwand ist das fibröse Bindegewebe, welches aus parallel und gestreckt verlaufenden Fibrillen und spärlichen, dazwischen gelagerten, langen Spindelzellen besteht und von gelbem Pigment in Körnern und kleinen Schollen ziemlich dicht durchsetzt ist, nach aussen gelagert.

Es geht nach einwärts zu ohne scharfe Grenzen, aber unter rascher Zunahme der Einlagerung des körnigen und scholligen Pigments bis zu dichten Schwärmen und Wolken in breite Schichten des eigentlichen Geschwulstgewebes über, dessen unregelmässige Contouren dem Lumen der Cyste zugekehrt sind. Die obersten Schichten desselben zeigen meist deutliche Zeichnung und gute Kernfärbung, während die innern zerstreute Herde von wechselnder Ausdehnung aufweisen, in welchen die Stelle des Geschwulstgewebes ein matt und diffus gefärbtes, dichtes Netz wirrer und gekräuselter

Fäden einnimmt, innerhalb dessen keine zelligen Elemente oder nur vereinzelte kleine Rundzellen und zerstreut auch Schollen des gelben Pigments sich finden.

Das umgebende Geschwulstgewebe ist von solchen Herden entweder durch eine schmale Spalte getrennt oder grenzt direkt an sie an. Es zeigt in der nächsten Umgebung solcher Herde meist besonders reiche Pigmenteinlagerung, mitunter auch frische Blutaustritte.

An den nach van Gieson gefärbten Präparaten zeigen diese Herde, die theils aus dichten Fibrinnetzen, theils aber auch aus compakterem nekrobiotischem Gewebe bestehen, matte, bräunlichrothe oder gar keine Färbung. Aehnliche Herde finden sich übrigens auch in vielen Schnitten aus anderen Parthien der Cystenwand.

Auch an der Rückwand der Cyste finden sich im Geschwulstgewebe vereinzelte zungenförmige oder zackige Splitter echten Knochengewebes, die theils vom Spindelzellengewebe eng umschlossen sind, theils mit grössern Einschlüssen derbfaserigen Bindegewebes zusammenhängen, in welchem durch Orceinfärbung der Nachweis zahlreicher elastischer Fasern gelingt. Die Knochensplitter sind meist entkalkt, von geringer Grösse, ihr Rand ist bald glatt, bald leicht gezähnt, wie angenagt. An den zumeist gestreckten Knochenkörperchen, deren Fortsätze nicht mehr deutlich hervortreten, lassen sich keine Proliferationsvorgänge nachweisen.

Aehnliche Verhältnisse, d. h. einen Wechsel von Schichten fibröser, zellarmen und lockeren fibrillären Bindegewebes sowie schmaler und breiter Schichten des eigentlichen Geschwulstgewebes, stets unter bald schwacher, bald dichter Pigmenteinlagerung zeigen die Schnitte aus allen übrigen Parthien der Cystenwand.

In der Tiefe der Ausbuchtung der linken Hälfte des fünften Lendenwirbels dort, wo die Knochensubstanz bis auf eine durchscheinende Schichte geschwunden ist, findet sich über eine dünnere Lage des fibrösen Bindegewebes ein grösserer Herd, der zum Theile aus nahezu ungefärbten kompakten körnigen Massen besteht, in welchen noch die Schatten der Spindelzellen zu erkennen sind. Zum Theile aber weist er dichte Netze wirrer Fibrinfäden auf, deren Maschen, neben einzelnen Pigmentschollen, auf weitere Strecken auch die Contouren dichtgedrängter rother Blutkörperchen einschliessen.

Die dünne Lage Bindegewebes, welche die Buchten der Knochencavernen zum Theile auskleidet, erweist sich als fibrilläres, welliges, ziemlich lockeres, zell- wie pigmentarmes Gewebe, das auf einer Seite Partikel des charakteristischen Geschwulstgewebes trägt.

Auf einer Reihe von Schnitten der hier breiten Cystenwand finden wir offenbar die Ganglien und Nervenfasern der rechtsseitigen Nervi sacrales in ihrem Verlaufe ausserhalb des Duralsackes wieder, indem sich hier ziemlich breite Schichten charakteristischen gefässreichen Geschwulstgewebes fast allseitig gegen einen Complex meist ziemlich lockeren fibrillären und welligen Bindegewebes, der zahlreiche Ganglienzellen und Nervenfasern enthält, vorschieben. Die Ganglienzellen sind dem Geschwulstgewebe sehr nahe gerückt doch von ihm nicht direkt umschlossen. Das sie umgebende, theils wellige, theils reticulirte Bindegewebe ist ziemlich zellreich, lässt sich aber scharf von dem benachbarten Geschwulstgewebe unterscheiden. An einigen dieser Schnitte liegt an der Grenze dieses Bindegewebsstockes noch innerhalb derselben ein langer, dünner, sichelförmig gebogener Knochensplitter.

Schnitte aus der rechten Seite der Cystenwand, dem Bereiche des fünften Lendenwirbelkörpers dort, wo die Knochensubstanz desselben vollkommen aufgezehrt, entnommen, zeigen, wie das hier besonders gefässreiche Geschwulstgewebe noch eine Strecke weit zwischen das derbe Fasergewebe der Ligamente hineinwuchert, welche die ventrale Fläche des Wirbels überziehen.

Schnitte aus der linken Wand der Cyste, durch diese und den mit ihr enge verwachsenen Duralsack geführt, lassen mit voller Deutlichkeit erkennen, dass die maligne Wucherung nur an der Aussenseite der Dura mater reicht, indem nur die oberflächlichsten, dem Geschwulstgewebe un-

mittelbar anliegenden, Schichten des Duralgewebes noch stärkere zellige Infiltration aufweisen, während weiter einwärts breite Schichten zellarmen, derben, stark welligen, fibrösen Bindegewebes folgen.

Die degenerativen Veränderungen, welche an verschiedenen Stellen des Geschwulstgewebes in ziemlich zahlreichen, streifenförmigen bis linsengrossen Herden sich finden, scheinen nur auf durch Hämorrhagien herbeigeführte Necrobiosen zurückzuführen zu sein, nirgends aber lässt sich hyaline oder amyloide Degeneration weder des Gewebes noch der Blutgefässwandungen nachweisen.

An den nervösen Elementen des Plexus sacralis insbesondere an den Spinalganglien ist starke Durchwucherung mit Granulationsgewebe und Atrophie derselben deutlich nachweisbar, wobei sowohl in den Ganglienzellen als auch in der Neuroglia der Nervenfasern feinste Pigmentablagerung sich vorfindet.

Das Ergebniss der anatomischen Betrachtung und histologischen Untersuchung lässt sich daher dahin zusammenfassen, dass es sich um eine Neubildung sarcomatösen Charakters handle, die wir wegen des starken Vorherrschens der kurzen Spindelzellen über die spärlicheren Rundzellen als Spindelzellensarcom bezeichnen dürfen. Dieses Geschwulstgewebe findet sich in einer Schichte von wenigen Millimetern bis über $^1/_2$ cm Dicke an allen Stellen der Cystenwand, während der ganze Inhalt der an Faust grossen Cyste von Blut resp. älteren Coagulis und blutiger Flüssigkeit gebildet war. Dabei zeigen die Cystenwände allseitig eine bis über Millimeter dicke Schicht derben fibrösen Bindegewebes, die an der Rückwand des Cystensackes nach aussen, an der Vorderwand dagegen nach dem Lumen der Cyste zu gelegen ist. Den Uebergang beider Schichten bildet lockeres fibrilläres Bindegewebe, das auch in welligen Zügen das Geschwulstgewebe überall durchsetzt.

Hierbei fällt vor Allem die reiche Pigmenteinlagerung auf, die in der Grenzzone der fibrösen Kapsel gegen das eigentliche Geschwulstgewebe ihren Höhepunkt erreicht, in letzterem dagegen sich fast nur auf die Umgebung der Blutgefässe beschränkt.

Es müssen also im Verlaufe des Leidens, das sich laut Anamnese und klinischer Beobachtung auf mindestens 5 Jahre erstreckte, häufige Blutungen im Geschwulstgewebe aufgetreten sein, denn auf solche sind wahrscheinlich die nekrotischen Herde, und ist sicher die Pigmenteinlagerung zurückzuführen. Uebrigens finden sich im Geschwulstgewebe auch noch mehrfach frische Haemorrhagien. Es muss weiter, wahrscheinlich in direktem Zusammenhange damit, auf dem Wege reaktiver Entzündung zur Bildung der fibrösen Gewebsschichten gekommen sein und so einerseits die Zertrümmerung des Geschwulstgewebes durch Blutungen in dasselbe, andererseits die Bildung einer fibrösen Kapsel zu einer Art theilweiser Spontanheilung geführt haben, deren Resultat die mit Blut gefüllte und von einer derben Kapsel umhüllte Cyste war.

Der grosse Reichthum an Blutgefässen, den das Geschwulstgewebe aufweist, macht das Auftreten solcher Blutungen leicht erklärlich, obwohl selbst an den kleinsten Gefässen besondere

Degenerationserscheinungen nicht nachgewiesen werden konnten. Selbstverständlich war diese Ausheilung keine vollkommene; dies beweisen erstens die bedeutenden Reste von Geschwulstgewebe, die noch an der fibrösen Kapsel durchwegs nachzuweisen sind; weiter der Umstand, dass auf der Vorderwand der Cyste die fibröse Schichte dem Lumen der Cyste, das Geschwulstgewebe dagegen der Spongiosa der Wirbelkörper zusieht, was für ein Weiterwuchern des Neoplasma nach der Seite hin deutlich spricht.

Ueber den Ausgangspunkt der Neubildung kann man nur Vermuthungen aufstellen. Mit den nervösen Elementen des Rückenmarkes resp. der Cauda equina steht sie ebenso wie mit seinen weichen Häuten in keiner Beziehung, und bietet auch der Nachweis von Ganglienzellen und Nervenfasern auf einzelnen Schnitten der Sackwand angesichts der Oertlichkeit und Ausbreitung der Geschwulst nichts Auffallendes dar.

Mit der Dura mater spinalis ist der Geschwulstsack allerdings enge verwachsen, er verdrängt hierbei die Cauda equina mit ihren Hüllen ganz nach links. Doch ist diese Verwachsung keine sehr ausgedehnte und umfasst den Duralsack weder circulär noch in seinem grösseren Umfange, und ergiebt die histologische Untersuchung deutlich, dass die Dura mater am Aufbau des Geschwulstgewebes nicht betheiligt ist.

Jedenfalls ist die Geschwulst innerhalb des Wirbelkanals entstanden, erst im Mai 1895 wurde sie mit dem Auftreten der Schwellung in der Sacralgegend äusserlich wahrnehmbar, während Compressionserscheinungen der Rückenmarksnerven schon lange bestanden hatten.

Es liegt dabei am nächsten, an das Knochengewebe der Wirbelkörper als Ausgangspunkt zu denken, da doch diese in so grosser Ausdehnung der Zerstörung anheim gefallen, und das grobanatomische Bild des Tumors dem eines myelogenen Osteosarcom (Virchow) und zwar speciell dem Myelosarcoma haematodes am nächsten kommt.

Das vollständige Fehlen der Riesenzellen, die diesen Tumoren so eigenthümlich zu sein scheinen, spricht allerdings dagegen. Die spärlichen Einschlüsse von Knochengewebe in Form von Nadeln und zackigen Splittern tragen alle Zeichen des in einfacher Consumtion durch den wachsenden Tumor befindlichen Knochens, und sprechen auch die Reste fibrösen und elastischen Gewebes, die an den Knochensplittern hängen, deutlich dafür. Von einer Apposition von Knochengewebe im Sinne einer Knochenschale, wie sie so häufig mit der Consumtion des Knochens durch myelogene Sarcome Hand in Hand geht, findet sich ebenfalls keine Andeutung.

Trotz alledem möchte ich den Ausgangspunkt der Geschwulstbildung fast bestimmt in der Spongiosa der Wirbelkörper suchen, den Tumor als myelogenes Osteosarcom auffassen, vor Allem deshalb, weil der Knochen die weitestgehende Zerstörung zeigt,

und wir die Bildung von Knochencysten mit blutigem Gehalte vor Allem bei myelogenen Osteosarcomen finden, indem gerade sie eine grosse Neigung zur Gewebsverflüssigung im Wege der Blutung oder durch direkte Gewebsdegeneration besitzen, selbst bis zur fast völligen Zerstörung des charakteristischen Geschwulstgewebes (siehe Virchow, Lücke, Orth und die Lehrbücher von Ziegler, Rindfleisch etc.).

Ausserdem können wir weder die nervösen Elemente des Rückenmarkes, noch dessen Hüllen, noch die Blutgefässe in unserem Falle heranziehen, und liegt weiters weder in dem grobanatomischen noch in dem histologischen Befunde ein Grund zur Annahme vor, dass die Periostauskleidung des Wirbelkanals den Ausgangspunkt der malignen Wucherung gebildet habe. Es bietet das Periost der oberen Lenden- und unteren Sacralwirbel durchwegs normale Verhältnisse und geht im Geschwulstbereiche auf in die zarten Lamellen fibrillären Bindegewebes, welche die obersten und untersten Knochenampullen auskleiden.

Ich möchte daher in unserem Falle den Tumor als ein Spindelzellensarcom mit reicher Gefässbildung bezeichnen, das von der Spongiosa der Wirbelkörper ausgegangen, im Wege des allmählichen Wachsthums die Körper des 5. Lendenwirbels, 1. und 2. Kreuzwirbels zum weitaus grössten und zum grossen Theile auch ihre Bogenantheile zerstört hat, dabei aber im Centrum durch Blutungen zerstört und erweicht, in der Peripherie durch reaktive Entzündung mit theilweiser Abkapselung abgegrenzt, zu einer theilweisen unvollkommenen Spontanheilung im Sinne der Ausbildung einer mit Blut gefüllten Knochencyste geführt hat.

Bei weiterem Wachsthume der Geschwulst hätte es bald zur völligen Zerstörung des letzten Lendenwirbels und damit zum Zusammenbruch der Wirbelsäule kommen müssen, und erscheint es auch angesichts des bei der Obduction nachgewiesenen hohen Grades von Consumtion des 5. Lendenwirbels ohnehin sehr wunderbar, dass dieser Zusammenbruch nicht schon intra vitam erfolgt ist; erklärlich ist dies wohl nur dadurch, dass die Kranke bei der steten Horizontallage und absoluten Gehunfähigkeit es gar nicht zu einer grossen Belastung der Wirbelsäule kommen liess und eine solche wegen der bei jeder Bewegung in der Hüfte sofort eintretenden heftigen Schmerzen instinctiv auf das Aengstlichste vermied. —

Von grossem Interesse ist sicher diese Cystenbildung als ätiologisches Moment der hochgradigen Abplattung des Beckens, die im Vereine mit den im Beginne vagen Knochenschmerzen uns zuerst zur Diagnose der puerperalen Osteomalacie verleitete.

Ich finde in der mir zugänglichen Litteratur keinen ganz analogen Fall.

Hans Chiari*) theilt (als zweiten Fall) eine Beobachtung mit, die mit unserer manche entfernte Aehnlichkeit hat. Sie betrifft einen grossen, fast knochenharten, das Becken zum Theile ausfüllenden Tumor, der von dem 5. Lendenwirbel- und allen Kreuzwirbelkörpern ausging und in seiner Structur aus spongiösem Knochen und sehr grossen, vielfach mit einander communicirenden Hohlräumen bestand. Diese waren theils mit Schwiele, aus faserigem Bindegewebe bestehend, theils mit einer zerfliessenden rothbraunen, aus körnigem Pigment und Fettdetritus und einzelnen lymphoiden und Spindelzellen zusammengesetzten Masse ausgefüllt. Die Nerven der unteren Hälfte des Plexus sacralis und des Plexus coccygeus zogen durch die Geschwulst durch und erschienen dabei namentlich rechts comprimirt. Metastasen fehlten.

Chiari fasst den Tumor als ganz zurückgebildetes und am Wege der schleimigen Erweichung, schwieliger Verschrumpfung und auch Blutung sozusagen spontan ausgeheiltes centrales Sarcom des Kreuzbeines auf.

Die Trägerin des Tumors war im 57. Jahre an Marasmus zu Grunde gegangen, der wie in unserem Falle durch chronische Cystitis, Pyelitis und Nephritis bedingt und durch eine vor kurzem abgelaufene Pneumonie des r. Unterlappens noch gesteigert war. —

Peham**) beschreibt einen operativ entfernten Tumor des 4. und 5. Kreuzwirbels, der am Durchschnitt cystischen Bau und ein wabenartiges Aussehen zeigte. Die bis erbsengrossen Hohlräume waren mit Blut gefüllt, das Tumorgewebe wies den typischen Bau eines Sarcoms auf mit einem aus Spindelzellen und darin eingelagerten zahlreichen Riesenzellen bestehenden zellreichen Gewebe.

In beiden Fällen war es also zur Bildung grosser osteoider Tumoren gekommen, während in unserem Falle nur Consumtion des Knochengewebes ohne Apposition von solchem und ohne Bildung einer Knochenschale stattfand.

Ich fühle mich verpflichtet, hier meinen Collegen, Herrn Prosektor Dr. R. Wodyński, für die gütige Unterstützung bei der anatomischen und histologischen Untersuchung und Herrn Prim. Dr. G. Kobler für die consultative Unterstützung bei Beurtheilung des klinischen Bildes wärmstens zu danken.

*) „Ueber zwei Fälle von Tumor des Beckens und zwar des Os sacrum". Wiener medic. Wochenschrift. 1878. No. 9.

**) „Riesenzellensarcom des Kreuzbeins". Deutsche Zeitschrift für Chirurgie. XLV. Bd.

III.

Der vaginale Kaiserschnitt. *)

Beitrag zur Theraphie des operierbaren, carcinomatösen, schwangeren Uterus.

Von

Professor Dr. L. ACCONCI,

Direktor der K. Universitäts-Klinik in Genua.

(Mit 1 Abbildung.)

Die Komplikation von Uteruskrebs mit Schwangerschaft, wenn man die Statistik von Cohnstein, welche die Fälle bis 1873 und jene von Theilhaber, welche die Fälle von 1873 bis 1893 umfasst, vergleicht und wenn man jene in jüngster Zeit veröffentlichten hinzufügt, scheint häufiger zu sein, als man früher vermutete. Jedoch, wenn wir jene wenigen glücklichen Geburtshelfer ausschliessen, welche sich durch den grossen Reichtum an klinischem Materiale, worüber sie in ihren Anstalten verfügen, in der Lage befinden, eine ziemliche Anzahl von Fällen zu beobachten, so ist die erwähnte Komplikation dennoch selten. Diese Seltenheit ist Ursache, weshalb den einzelnen Geburtshelfern jene besondere Erfahrung fehlt, mittels welcher man sich eine klare Vorstellung über die therapeutischen Merkmale machen kann, welche den praktischen Arzt in den einzelnen Umständen leiten sollen, und desshalb sehen wir ganz identische Fälle verschieden behandelt.

Wenn man von Komplikation des Uteruskrebses mit Schwangerschaft spricht, ist fast ausschliesslich der Krebs der Cervix zu verstehen, weil die Fälle von Krebs des Corpus bei

*) Ich hatte das Manuskript dieser Arbeit schon an Herrn Professor Sänger übersandt, als mir die No. 232 (XXII. Heft, 8. Serie) der Sammlung Klin. Vorträge, Leipzig 1898 zukam, welche eine neue Arbeit Dührssens „Ueber vaginalen Kaiserschnitt" enthält. In dieser Arbeit geht Dührssen nach Aufzählung der bis jetzt ausgeführten Fälle von vaginalem Kaiserschnitt zur Diskussion der Priorität dieses operativen Verfahrens über, welche ich in einer Mitteilung auf dem Jahreskongresse der Societa Italiana di Ostetricia e Ginecologia in Turin im verflossenen Oktober für mich beanspruchte, wie ich Dührssen jüngst bei Gelegenheit eines Briefwechsels schrieb.

Dührssen bestreitet mir die Priorität dieser Operation, und die von ihm angenommenen Gründe sind in sechs Paragraphen ausgeführt.

Meines Rechtes sicher, beabsichtige ich nicht, auf die Abwägung des Wertes der von Dührssen vertretenen Gründe, solches Recht für sich zu fordern, einzugehen; und da ich schon das Urteil meiner italienischen Kollegen zu meinen Gunsten hatte, erwarte ich in voller Gemütsruhe und ruhigen Gewissens auch das Urteil der auswärtigen Kollegen.

Schwangerschaft als ausserordentlich selten angesehen werden müssen, da einerseits der Krebs des Corpus seltener zur Beobachtung kommt als jener des Halses, andererseits und ganz besonders, weil der Krebs des Corpus die Frau in einem so vorgerückten Alter befällt, wo die Fortpflanzungsfunktion schon vollständig erloschen ist.

Abgesehen von den Fällen unoperierbaren Krebses will ich mich hier ausschliesslich mit der Therapie solcher Komplikationen befassen und speziell mit jenen Fällen teilweiser Ausbreitung der Neubildung, in denen es noch möglich ist, mit dem erkrankten eine Schicht scheinbar gesunden Gewebes fortzunehmen.

Nachdem allgemein von den Geburtshelfern angenommen wird, dass die alte Meinung von Busch und dessen Schule: das Leben der Mutter sei dem des Fötus gleich zu schätzen, niemals so unpassend angewandt wurde als in den Fällen von Uteruskrebs (Olshausen [1]) kann man heutzutage behaupten, dass, wenn die Diagnose auf Krebs festgestellt ist, und die Bedingungen zur Operation bestehen, ob der Fötus lebensfähig ist oder nicht, ohne Zaudern zur Operation geschritten werden muss.

Die totale Exstirpation des Uterus, welche in diesem Falle die anzuwendende Behandlung ist, kann verschieden ausgeführt werden, je nach der Zeit der Schwangerschaft.

Im Anfange derselben ist zweifellos und allgemein die vaginale Hysterektomie das bevorzugte Verfahren; es handelt sich nur zu bestimmen, bis zu welcher Zeit es möglich ist, den schwangeren Uterus auf diesem Wege zu entfernen.

Die meisten Operateure stellen den dritten Monat als Grenze fest. Jedoch bestehen Fälle von vaginaler Exstirpation des schwangeren Uterus integer auch in vorgerückterer Schwangerschaft. Onufrijeff [2]) exstirpierte einen viereinhalb Monate schwangeren Uterus; Van der Mey [3]) einen solchen von fünf Monaten; Olshausen [4]) einen von vier, von fünf und von sechs Monaten. Dagegen gelang Chiarleoni [5]) die vaginale Hysterektomie eines carcinomatösen, vier und einhalb Monate schwangeren Uterus nicht wegen des ansehnlichen Umfanges des Uterus, und die Hysterektomie musste auf abdominalem Wege beendet werden.

Es ist daher immerhin schwer, den Zeitpunkt mit Bestimmtheit festzusetzen, bis zu welchem die vaginale Exstirpation des intakten Uterus möglich ist, weil diese Möglichkeit von verschiedenen Ursachen abhängen kann, wie z. B. von grösserer oder kleinerer Weite und Elastizität der Scheide, sowie auch von dem Umfange des Uterus, sei es hinsichtlich der Dicke seiner Wände, seiner Capacität, etc. etc.

---

[1]) Olshausen. Zeitschrift für Geburtsh. und Gynäk. Bd. XXVII. Heft 1, 1897.

[2]) Bei Olshausen, a. a. O.

[3]) Ibidem.

[4]) A. a. O.

[5]) Furitano, Rassegna di Ostetricia e Ginecologia, n. 1—2, 1896.

Die Resultate der vaginalen Hysterektomie sind in Bezug auf die unmittelbaren Resultate absolut gut. Auf 25 von Olshausen angeführte Fälle, inbegriffen 11 Fälle aus der Statistik Theilhabers [1]), kommen 25 Genesungen.

Diese Zahlen zeigen also, wie sich die Prognose der vaginalen Hysterektomie wegen Uteruskrebs durch die mitbestehende Schwangerschaft nicht verschlechtert.

Was die Wichtigkeit der genauen Kenntnis der Zeitgrenzen für diese Operation betrifft, welche der grösste Teil der Autoren innerhalb der ersten drei Monate ziehen möchte, welche andere auf vier Monate und noch später erweitern wollten, so werden wir in Folgendem sehen, dass sie heutzutage an Wert verloren hat.

Indem ich jetzt auf die Fälle komme, in denen die Exstirpation des schwangeren Uterus nicht mehr möglich ist, finden wir, dass Olshausen [2]) seit 1884 in solchen Fällen von vorgerückterer Schwangerschaft die künstliche Unterbrechung der Schwangerschaft empfahl, und die vaginale Hysterektomie in das mehr oder minder vorgerückte Puerperium verlegte.

Ein von ihm in dieser Weise behandelter Fall von 4 monatlicher, mit Krebs komplizierter Schwangerschaft, ein anderer von Berthod [3]) von sechsmonatlicher und ein dritter von Theilhaber [4]) von siebenmonatlicher Schwangerschaft hatten günstigen Erfolg.

Diesen müssen noch andere vier von Olshausen [5]) selbst in jüngster Zeit operierte und in seiner neuesten Arbeit publizierte Fälle beigefügt werden.

Auch diese vier Fälle genasen von der Operation; es sind also 7 Operierte, 7 Genesungen.

Ungeachtet solch glänzender unmittelbarer Resultate ist dieses Verfahren von seinem eignen Autor verleugnet worden. Olshausen, dem man einwandte, dass sein Verfahren irrationell sei, musste erkennen, wie die Zeit, welche zwischen der Ausstossung des Eies und der vaginalen Hysterektomie verstreicht, sei es auch nur eine einzige Woche, die Möglichkeit der radikalen Genesung vermindert, teils weil die Ausbreitung der Neubildung sich immer rege auch während des Puerperiums durch den während der Schwangerschaft erhaltenen Reiz fortsetzt, teils auch weil mit den Rückbildungsprozessen, die sich während dieser Zeit im Uterus und dessen Umgebung entfalten, und folglich durch den lebhaften Aufsaugungsprozess, günstige Bedingungen für die Entwicklung canceröser Metastasen geschaffen werden.

---

[1]) Theilhaber, Archiv für Gynäk., Bd. XLVII, 1894.
[2]) A. a. O.
[3]) Berthod, Gaz. des Hôpitaux 1886.
[4]) A. a. O.
[5]) A. a. O.

Um diese Uebelstände teilweise zu vermeiden, schlug Olshausen[1]) in neuester Zeit vor, bei totem oder noch nicht lebensfähigem Fötus die Unterbrechung der Schwangerschaft zu veranlassen und sogleich nach Ausstossung des Eies die vaginale Hysterektomie auszuführen.

Auch andere operative Methoden können in den in Frage stehenden Fällen angewandt werden. Solche Methoden, welche in Modifikationen des ursprünglichen Verfahrens Freund's bestehen, welches von Spencer Wells[2]) erfolgreich bei carcinomatösem Uterus mit sechsmonatlicher Schwangerschaft angewandt wurde, sind zu dem Zwecke vorgeschlagen worden, um die Infektion der Bauchhöhle mit den mehr oder minder nekrotischen Massen der Neubildung und noch ganz besonders um eine Aussaat canceröser Elemente und die darauf folgende Ueberimpfung in die Bauchhöhle zu vermeiden. Aus diesem Grunde machte Mackenrodt[3]) vor allem eine Ausschabung der cancerösen Massen mit dem Löffel und dem Thermokauter und schritt dann zur totalen abdominalen Hysterektomie nach Martin.

In fast gleicher Weise operierte Pestalozza[4]) einen cancerösen, im fünften Monate schwangeren Uterus mit günstigem Erfolge.

Hernandez amputierte in einer Schwangerschaft von sechs Monaten zuerst den Hals mit dem Thermokauter, öffnete den Douglas und tamponierte die Scheide. Nach ausgeführter Laparotomie machte er die supravaginale Amputation des Uterus oberhalb einer elastischen, an dem unteren Segmente angebrachten Schlinge und beendete die Operation mit der Ausrottung des übrigen Teiles des Uterus durch die Scheide.

So operierten auch je einen Fall von Ott und Fritsch[5]).

Ein anderes Verfahren ist jenes von Fehling[6]), welcher in einem Falle von sechsmonatlicher Schwangerschaft nach Laparotomie und Entwicklung mittelst Kaiserschnittes eines 32 cm langen und 650 gr. schweren Fötus die amputatio supravaginalis oberhalb einer elastischen Schlinge ausführte, das Abdomen schloss und den Stumpf auf vaginalem Wege entfernte.

Ebenso verfuhr Zweifel[7]) in drei Fällen, und noch früher als diese Autoren hatten in derselben Art Péan und Doyen[8]), jedoch in vorgeschrittener Schwangerschaft, die totale Hysterektomie in zwei Zeiten ausgeführt.

Zur Prüfung des operativen Verfahrens übergehend, welches dann angewandt wurde, wenn die Schwangerschaft die Zeit der

---

[1]) A. a. O.

[2]) Spencer Wells: Des tumeurs de l'Ovaire et de l'Utérus. Traduit par Rodet-Paris 1883, p. 478 x.

[3]) Bei Hernandez, a. a. O.

[4]) Pestalozza, x. x.

[5]) Bei Olshausen, a. a. O.

[6]) Fehling, Monatsschrift für Geb. u. Gynäk. Bd. II, Heft 5, 1895.

[7]) Bei Olshausen, a. a. O.

[8]) Doyen, Arch. provinc. de chirurgie, 1893.

Lebensfähigkeit des Fötus erreicht hatte, müssen wir als die am allgemeinsten angenommene Operation den Kaiserschnitt anerkennen, auf welchem die abdominale Exstirpation nach Freund folgen kann, oder die totale vaginale Abtragung, oder auch die totale in zwei Zeiten und auf doppeltem Wege ausgeführte Exstirpation, das heisst zuerst die amputatio supravaginalis mit darauf folgender vaginaler Exstirpation des Halses oder umgekehrt.

In letzter Weise, mit einer etwas sonderbaren Technik behandelte Mangiagalli einen Fall von achtmonatlicher, mit Krebs des Collum komplizierten Schwangerschaft.

Aus der klinischen Bemerkung des Dr. Amadei[1]) erfahren wir, wie Mangiagalli im ersten Abschnitte der Operation, nach Ausschabung der Neubildungen am Halse mittels des Löffels, mit dem galvanischen Messer die Scheide von der vaginalen Insertion des Halses befreite, die Blase loslöste und dann mit der galvanischen Schlinge die hohe Amputation des Halses ausführte, ohne das Peritoneum der beiden Plicae zu verletzen, und die Scheide mit Jodoformgaze tamponierte. Darauf schritt er sofort zur Laparotomie, zum Kaiserschnitt und zur totalen abdominalen Hysterektomie. Der durch die Kauterisation mit der galvanischen Schlinge auf dem Halse erzeugte Schorf sollte zur Vermeidung der Aussaat canceröser Elemente dienen, welche allenfalls in der cervikalen Höhlung zurückblieben. Günstiges Resultat.

Welches dieser zwei benannten Verfahren vorzuziehen sei, werden mit grösserer Sicherheit die in Zukunft zu publizierenden Fälle entscheiden können, da gegenwärtig die Statistik unzureichend ist, eine decisive Antwort zu geben. Jedoch haben wir schon einige Daten, auf welche wir uns hinsichtlich der Wahl der Methode stützen können.

Die Operation auf doppeltem Wege ist, ungeachtet Fehling, der, wie eben gezeigt, bei einem im 7. Monate schwangeren Uterus gute Resultate damit erzielte, und ebenso Mangialli in dem eben angeführten Falle, von Olshausen als die wenigst ratsame betrachtet.

Die totale Exstirpation nach Freund mit vorausgehendem Kaiserschnitt wird sehr befürwortet und selbst von hervorragenden Geburtshelfern ausgeführt. Es liefern jedoch die Resultate solcher Operationen, obgleich sie sich infolge der Auslöffelung und Kauterisation der carcinomatösen Massen des Halses, der Desinfektion und Tamponade der Scheide verbesserten, immer noch einen nicht zu unterschätzenden Prozentsatz der Sterblichkeit.

Die vaginale Hysterektomie, welche unmittelbar dem Kaiserschnitte folgen soll, stellt nach der Ansicht Olshausen's[2]) die

[1]) Amadei, Isterectomia cesarea totale vagino-addomiale per carcinoma. Annali di Ost e Ginec., n. 5, 1896.

[2]) A. a. O.

auserwählte Operation dar. Sie müsste nach diesem Autor ausgeführt werden, nachdem der klassische Kaiserschnitt und die Uterusnaht, mit einigen Stichen in ganzer Dicke, gemacht sind. Es ist nach demselben Autor nötig, die Arteriae uteri-ovaricae zu unterbinden, und das Peritoneum oberhalb der Plica vesico-uterina schräg zu durchschneiden. Nach vorläufigem Schluss der Bauchwände sollte die vaginale Hysterektomie ausgeführt werden.

Auch Fritsch[2]), welcher schon zweimal mit gutem Erfolge die totale abdominale Exstirpation des schwangeren carcinomatösen Uterus ausführte, ist jetzt ein eifriger Verteidiger der vaginalen Hysterektomie. Er berichtete in seiner neuesten Schrift einen Fall von auf die Portio beschränktem Krebs bei einer Frau am Ende der Schwangerschaft, in welchem er den Kaiserschnitt und die totale abdominale Exstirpation beschlossen hatte. Eines Morgens fand er die Frau in Wehen; der Uterusmund war auf 6 cm erweitert mit nachgiebigen, elastischen Rändern. Natürlich änderte er den vorherbestimmten Plan. Nach Extraktion des lebenden Fötus (49 × 2900) mittelst der Zange bei vorausgegangenen tiefen Einschnitten in den Hals mit der Smellie'schen Schere führte er in überraschend leichter Weise die vaginale Hysterektomie aus. Die Frau genas. Ein fast identischer Fall ist von Chrobak[3]) berichtet und ein anderer von Reckmann[4]); beide mit gleichem Resultate.

Aus meiner Darstellung der gegenwärtig angewandten Verfahren in der Therapie des mit Schwangerschaft komplizierten Uteruskrebses, welcher noch einer radikalen Behandlung fähig ist, geht klar hervor, wie allmählich der zu verfolgende Weg mit grösserer Sicherheit und grösserer Wahrscheinlichkeit auf Erfolg vorgezeichnet wurde, und wir sehen, wie die vaginale Hysterektomie in der Therapie des Krebses mit Schwangerschaft Riesenschritte gemacht hat.

Wenn man jedoch ohne weiteres die vaginale Hysterektomie vornehmen kann in dem Falle, dass der Uterus ohne vorherige Entleerung entfernbar ist, das heisst in den ersten Monaten, so kann dagegen Einspruch erhoben werden, trotz der Autorität dessen, der dazu geraten hat, wenn der vaginalen Hysterektomie die provozierte Geburt oder der klassische Kaiserschnitt vorauszugehen hat. Die Gefahr der Infektion in dem einen oder anderen Falle, der stärkere Blutverlust, die grössere Wundsetzung im zweiten Falle, die Erschöpfung durch die Geburtswehen im ersten Falle und viele andere Gründe, welche ich der Kürze halber weglasse, sind ebensoviele Sterblichkeitskoeffizienten, welche viel zu denken geben gegen die blinde Annahme eines solchen Eingriffes.

---

[2]) Fritsch — Centralblatt f. Gynäk., n. 1, 1898.
[3]) Chrobak — Centralblatt f. Gynäk., n. 37, 1897.
[4]) Reckmann — Centralblatt f. Gynaek. No. 47. 1897.

Andererseits bietet die abdominale Totalexstirpation mit oder ohne vorhergehenden Kaiserschnitt nicht geringe Gefahren. Die Möglichkeit der Infektion wegen der carcinomatösen, nekrotischen und verwesten Massen, obwohl sie durch eine sorgfältige Ausschabung, Kauterisation mit Paquelin oder auch Amputation mit galvanokaustischer Schlinge, Tamponade etc. vermindert werden kann, verschwindet dennoch nicht so vollkommen, als wenn man die Exstirpation durch die Scheide vornimmt. Die Statistik ist sehr klar in dieser Hinsicht.

Aus diesen Gründen, da mir in der Klinik von Genua i. J. 1895 ein mit Schwangerschaft im vollendeten 7. Monate komplizierter Fall von noch radikal operierbaren Krebs des Collum vorkam, und ich wegen des Umfanges den Uterus nicht durch die Scheide entfernen konnte, ohne denselben zu entleeren, gedachte ich ein operatives Verfahren in Anwendung zu bringen, zu welchem mir der mediane Sagittalschnitt der Wand des Cervix und des Corpus uteri, den zuerst Doyen[1]), um die submukösen Fibromyome anzugreifen und herauszunehmen, vorschlug, die Anregung gab.

Ich berichte ohne weiteres den Fall, wie er in dem klinischen Jahresberichte 1894—1895 dargestellt ist[2]).

Fortlaufende Nummer 168, Register-Nummer 4509. 1. Juli 1895. IX para.

Luise Castellani Benenti aus Stradello, 36 Jahre alt, Inhaberin eines Marionettentheaters.

Erste Menstruation mit 15 Jahren; von den 8 vorhergegangenen Schwangerschaften endigten 6 rechtzeitig und normal, 2 mit Abort und zwar in der folgenden Ordnung: die erste Entbindung rechtzeitig i. J. 1881; die zweite im Jahre 1883; die dritte im Februar 1885; die vierte im Oktober 1887; die fünfte im Dezember 1888; die sechste Schwangerschaft endigte mit Abort im November 1890; die siebente mit rechtzeitiger Geburt i. J. 1891; die achte mit Abort von drei Monaten im November 1892. Regelmässige Wochenbetten; zweimal gestillt. Keine Familienkrankheit; niemals zuvor krank. Nach der letzten Schwangerschaft bemerkte sie geringe menstruale Unregelmässigkeiten, welche in häufigerem und stärkerem Auftreten der Periode bestanden, während die Dauer der Menstruation den früheren gleich blieb. In der Folge hatte sie während der intramenstrualen Zeit weisslichen Ausfluss, welcher sich allmählich vermehrte und zuletzt übelriechend wurde. Nach und nach stellten sich Metrorrhagien ein, die sich immer häufiger und reichlicher gestalteten.

Gegenwärtiger Zustand: Skelettbau regelmässig, Muskeln atrophisch. bedeutende Abmagerung, starke Anämie. Brust und Unterleibsorgane gesund.

Geburtshülfliche Untersuchung: Das Datum der letzten Menstruation ist nicht bestimmbar wegen der öfteren Metrorrhagien. Sympathische Erscheinungen bestehen in häufigem Erbrechen, welches während der ersten fünf Monate der Schwangerschaft andauerte. Erste Kindsbewegungen anfangs Mai.

Uterus oval, vertikal gerichtet; Höhe des Fundus in der Mittelzone oberhalb des Nabels; Kopfende beweglich über dem Beckeneingange; kleine

---

[1]) Doyen-Paris, Bureaux des Archives provinciales de chirurgie. 1893. 2me édition.

[2]) Acconci-Rendiconto clinico dell'anno scolastico 1894—1895 dell Istituto di clinica ostetrico-ginecologica della R. Università di Genova. Rivista di Ostetricia, Ginecologia e Pediatria. Torino 1896.

Teile im oberen Quadranten rechts; kindliche Herztöne im unteren Quadranten links.

Abdominale Messung: Nabelumfang 91 cm, unterhalb des Nabels 91,5 cm; Distantia xipho-pubica 36,5 cm, pubico-umbilicalis 20 cm. Normales Becken.

Vaginale Untersuchung: An der Hinterlippe, von der Schleimhaut des Cervixkanals herrührend, befindet sich eine Geschwulst mit unebener, leicht zerreissbarer Oberfläche, reichlich blutend, von dem Umfange eines grossen Hühnereies; der Finger passiert den Cervixkanal leicht, der in seiner ganzen Länge, sowohl vorne als hinten und an den Seiten infiltrirt erscheint und eine holzige Beschaffenheit zeigt. Die Scheidengewölbe scheinen frei, wie auch die Blase und der Darm.

Mit dem Spiegel zeigt die Geschwulst die bekannten Merkmale der blumenkohlartig wachsenden Form.

Diagnose: Schwangerschaft im vollendeten 7. Monate, mit Krebs des Collum, schwerer Anämie und schlechter Ernährung kompliziert.

Bei der Lage der Geschwulst, welche den ganzen Hals ergriffen hatte, war die Geburt auf natürlichem Wege absolut unmöglich; dagegen war von einer Radikaloperation Aussicht auf Genesung zu erwarten. Andererseits konnte das Abwarten des Endes der Schwangerschaft gefährlich werden, weil sich sicherlich der allgemeine Zustand der Kranken noch verschlimmert hätte, und die jetzt noch auf den Hals beschränkte Neubildung sich auf das Scheidengewölbe und die Parametrien verbreiten und so eine Radikaloperation unmöglich machen konnte. Auch der Zeitpunkt, an welchem die Schwangerschaft angelangt war, sprach für ein rasches Eingreifen, da der Fötus schon lebensfähig war. Es waren also die Extraktion des Fötus und die totale Exstirpation des Uterus angezeigt.

Der Laparotomie mit darauffolgendem Kaiserschnitt und totaler, abdominaler Exstirpation des Uterus stand die Gefahr der Infektion entgegen, eine Gefahr, welche, so sehr sie auch durch eine vorhergehende Excision und Kauterisation der Neubildung und eine genaue Desinfektion der Scheide und des Cervixkanals vermindert werden konnte, nicht mit voller Sicherheit fern zu halten war. Aus diesen Gründen wurde die folgende Operation vorgezogen, welche am Morgen des 4. Juli 1895, um ½ 10 Uhr stattfand.

Die Frau wurde in Chloroformnarkose in die Lage für vaginale Hysterektomie gebracht, der Uterushals nach Martin freigelegt, die Neu-

Der exstirpirte Uterus mit den Adnexen.*)

bildung mit dem Messer des Thermokauters Paquelin entfernt und der Cervixkanal so hoch als möglich kauterisiert. Nachdem der Hals mittels zwei starker Zahnzangen herabgezogen ist, wird die Scheide wie bei der vaginalen Hysterektomie rund umschnitten, die Blase losgelöst, das Peritoneum der Plica vesico-uterina durchschnitten, dessen parietale Lamina mit drei Knopfnähten an der vorderen Scheidenwand befestigt wird; dann wird

*) Das Cliché ist schadhaft eingeliefert worden.

der Douglas'sche Raum geöffnet, indem auch hier das viscerale Peritoneum an die hintere Scheidenwand genäht wird. Hierauf wird zur Unterbindung und Durchschneidung der Grundfläche der breiten Mutterbänder geschritten, wie man das bei der gewöhnlichen vaginalen Hysterektomie zu thun pflegt, und nach oben vorwärts gegangen, bis die Herabsenkung des Uterus möglich ist. Man öffnet hierauf die Uterushöhle zuerst mittels eines Medianschnittes, welcher, von der Vorderlippe des Uterus ausgehend, sich vertikal nach oben richtet, dann mit einem anderen ähnlichen Schnitte nach hinten, nachdem zuvor die Zangen angelegt wurden, welche den Hals herabziehen, eine rechts, die andere links. Die Fruchtwasserblase tritt sogleich aus der Uterushöhle hervor. Da indes die Oeffnung noch nicht weit genug ist, um das Hervorziehen des Fötus zu gestatten, da auch die Schnitte nach oben nicht mehr verlängert werden konnten, wird mechanisch mit dem Dilatator von Mauri erweitert, man sprengt die Membranen und der Fötus wird mit einer Wendung ausgenommen.

Der lebende, leicht asphyktische, 1780 g schwere und 44 cm lange Fötus zeigt eine Risswunde der Haut in der Gegend oberhalb des rechten Auges durch eine der am Collum angewandten Zangen.

Kaum ist der Fötus extrahiert, wird mit der Unterbindung und Durchschneidung der breiten Mutterbänder fortgefahren, und der Uterus nach und nach immer mehr herabgezogen. Um das Hervortreten des Fundus zu erleichtern, verlängerte ich auf der Medianlinie den vorderen Schnitt, den Uterus nach Doyen herabziehend. Da das Volumen des Uterus jedoch noch zu umfangreich ist, wird die Nachgeburt mit der Hand herausbefördert, worauf der Uterus leicht vollständig herausgewälzt und nach vorheriger Unterbindung des Ligamentum infundibulum pelvicum mit den Tuben und Eierstöcken abgetragen werden kann.

Nach sorgfältiger Reinigung der Bauchhöhle werden die Stiele seitwärts an die Ränder des vaginalen Einschnittes befestigt, mit einigen Nähten die Lücke der Bauchhöhle und der Scheide zusammengezogen und eine Tamponade mit sterilisierter Gaze gemacht.

Im ganzen war die Hämorrhagie nicht bedeutend, weil durch die Traktion am Uterus die Blutstillung leicht erzielt wurde; sie war jedoch ziemlich stark an der Schnittfläche der vorderen und hinteren Uteruswand nach der Extraktion des Fötus, konnte aber durch Anwendung starker Klemmen mit Leichtigkeit bewältigt werden.

Die Frau erwachte aus der Narkose in relativ gutem Zustande, welcher bis gegen 12 Uhr anhielt; sie verfiel hierauf in ziemlich schweren Collaps, welcher nur mittels intravenöser Injektion von 1½ l Kochsalzlösung bekämpft werden konnte. Infolge derselben verschwand der Collaps vollständig und das Allgemeinbefinden gestaltete sich ziemlich gut.

Während der ersten fünf Tage war der Verlauf des Puerperiums vollständig normal, die höchste Temperatur war 37,2°, am Abend des vierten Tages schwankte der Puls zwischen 100 und 115, das Allgemeinbefinden war gänzlich zufriedenstellend, die Funktion des Darmes und der Nieren normal und alles liess eine vollständige Genesung vermuten, als am 9. Juli in den ersten Stunden nach Mitternacht, vielleicht infolge eines Diätfehlers, häufige und reichliche diarrhoische, seröse Stuhlentleerungen auftraten, durch welche sich rasch Erscheinungen von Kollaps zeigten, und zwar schwerer und gefährlicher als jene gleich nach der Operation, und ehe noch der Frau die in diesem Falle angezeigte Behandlung zu teil werden konnte, trat Exitus ein unter den Symptomen akuter Gehirnanämie.

Sektionsprotokoll: 24 Stunden nach dem Tode aufgenommen, angegeben von Professor V. Brigidi, Direktor des anatomisch-pathologischen Institutes. — Die Untersuchung der Eingeweide zeigt keine nennenswerten Veränderungen mit Ausnahme grosser Anämie: nur die Leber ist in ausgesprochener Weise fettig durchsetzt. Milz anämisch, nicht erweicht, nicht infiziert. Nieren anämisch. Gehirn anämisch, ödematös. Lungen bleich, rechts ausgedehnte ältere Verwachsungen, links leichte Ergiessung von klarem Serum. Herz in Diastole, etwa 30 g kürzlich geronnenen Blutes enthaltend; Herzmuskel blass, verkleinert. Gedärme blass, Spulwürmer enthaltend; die Ganglia ileï normal. Blase leer, Peritoneum glänzend, blass,

normal, nur in der kleinen Beckenhöhle erscheint es infolge von Imbibition rot. Der Uterus mit seinen Adnexen fehlt und statt dessen besteht eine 12 cm lange, schräg verlaufende, an ihren Enden genähte Wunde, den breiten Mutterbändern entsprechend, die Scheidenschleimhaut ist an das Peritoneum genäht und im mittleren Teile ist die Beckenhöhle mit der Scheide in Verbindung. An den Nähten sind keine Anzeichen von Entzündung. Nichts erwähnenswertes in der Scheide.

Anatomische Diagnose: Akute allgemeine Anämie.

Aus der Beschreibung dieses eigenartigen Falles geht hervor, dass der operative Akt, welchen ich „Vaginaler Kaiserschnitt" betitelte, vollkommen der gleichbenannten Operation ähnlich ist, welche Dührssen in seiner Schrift „Der vaginale Kaiserschnitt" (Berlin 1896, S. Karger) schilderte.

Da ich dieses operative Verfahren am 4. Juli 1895 ausführte, während der erste vaginale Kaiserschnitt von Dührssen am 24. April 1896 unternommen wurde, gestatte ich mir hiermit, die Priorität dieser Operation in Anspruch zu nehmen, welche vor mir noch von niemandem gemacht wurde, da es mir trotz vielem Nachforschen nicht gelang, darüber etwas in der einschlägigen Litteratur zu finden.

In der Folge wurde diese Operation in Italien mit Erfolg von Dr. Michelini[1]) ausgeführt, welcher darüber auf dem Congresso regionale ligure in Savona im Juli 1898 berichtete. In Deutschland wurde sie von Winter[2]), Pfannenstiel[3]), Hegar[4]) und Mittermaier[5]) mit günstigem Erfolge gemacht; ferner noch von Seiffart[6]) mit ungünstigem Ausgange und von Schauta[7]) mit glücklichem Erfolge. Die Fälle von Chrobak[8]) und von Fritsch[9]) beweisen überdies zur Genüge, wie leicht man vaginal einen am Ende der Schwangerschaft befindlichen, seines Inhaltes entleerten Uterus exstirpieren kann. Auf Fritsch machte diese Leichtigkeit einen solchen Eindruck, dass er seine Schrift mit den Worten schliesst, dass die totale abdominale Exstirpation des schwangeren carcinomatösen Uterus sicherlich nicht mehr zur Anwendung kommen wird, nachdem sich die Praxis des vaginalen Kaiserschnittes Bahn gebrochen hat, und er spricht die Ansicht aus, dass auch in den Fällen von Uterusruptur, wo Totalexstirpation angezeigt ist, dem vaginalen Wege der Vorzug zu geben sei.

Mit diesem neuen Operationsverfahren wird also die Therapie der Komplikation der Schwangerschaft mit radikal operierbarem Uteruskrebs vereinfacht. Welches auch die Zeit der Schwanger-

---

[1]) Michelini, Isterectomia cesarea vaginale per cancro del collo dell'utero in donna gravida all'ottavo mese.
[2]) Winter, Centralbl. f. Gynäk. 1897. No. 25.
[3]) Reckmann, Centralbl. f. Gynäk. 1897. No. 47.
[4]) Alterthum, Centralbl. f. Gynäk. 1997. No. 27.
[5]) Centralbl. f. Gynäk. 1898. No. 1.
[6]) Ibidem. 1898. No. 5.
[7]) Ibidem. 1898. No. 29.
[8]) loc. cit.
[9]) loc. cit.

schaft sei, man wird den Uterus auf vaginalem Wege angreifen; wenn er schon einen grossen Umfang erreicht hat, wird er seines Inhaltes mittels des vaginalen Kaiserschnittes entleert und dann auf demselben Wege abgetragen.

Von diesem operativen Verfahren, welches ich, man vergebe mir, wenn ich es wiederhole, als Erster erdachte und ausführte, kann man sagen, dass es jetzt als neues, operatives, äusserst rationelles Verfahren angenommen ist. Die deutschen, oben angeführten Autoren schreiben sämtlich die Urheberschaft dieser Operation Dührssen zu; ich beabsichtige auch nicht, dessen Verdienst zu schmälern, weil er sicherlich nichts davon wusste, dass ich fast ein Jahr vor ihm dieselbe erdachte und ausführte. Keiner der oben genannten Autoren hat meinen Namen citiert, obwohl ich einigen von ihnen den klinischen Bericht zusandte, wo der Fall berichtet ist.

Ich hoffe deshalb, der Zweck dieser Mitteilung werde als gerechtfertigt angesehen, nämlich ausser einen bescheidenen Beitrag zur Therapie des operierbaren, mit Schwangerschaft komplizierten Metrocarcinoms zu liefern, soll sie auch dazu dienen, das Prioritätsrecht eines Operationsverfahrens für mich in Anspruch zu nehmen, welches unter dem Namen eines Anderen besteht.

IV.

Der vaginale Kaiserschnitt.

Von

A. DÜHRSSEN-Berlin.

Wenn Herr Acconci in seinem vorstehenden Aufsatz eine Abwägung der von mir gegen seine Prioritätsansprüche angeführten Gründe verschmäht, so müssen diese Ansprüche sehr gut oder sehr schwach fundirt sein. Dass Letzteres der Fall ist, geht aus folgenden Thatsachen, die ich bereits in der Sammlung klinischer Vorträge, No. 232 (Ueber vaginalen Kaiserschnitt) angeführt habe, hervor:

Acconci macht am 4. Juli 1895 bei einer Schwangeren von 28 Wochen mit Portiocarcinom einen vaginalen Kaiserschnitt mit ungünstigem Ausgang für die Mutter und (wahrscheinlich auch) für das kaum lebensfähige Kind. (Ueber das weitere Schicksal des lebendgebornen Kindes hat Acconci weder in seiner früheren noch in seiner jetzigen Arbeit etwas mitgetheilt.)

Diesen Fall veröffentlicht Acconci erst im October 1896, vier Monate nach dem Erscheinen meiner Monographie[1]) in einem

[1]) Der vaginale Kaiserschnitt. Berlin. 1896. Karger.

klinischen Bericht, ohne irgend eine kritische Bemerkung an den Fall anzuknüpfen. Man liest in einer Fussnote nur, dass Acconci auf Grund dieses Falles die Priorität des vaginalen Kaiserschnitts mir gegenüber in Anspruch nimmt. Es ist daher auch begreiflich, dass dieser Fall, trotzdem Acconci seinen klinischen Bericht verschiedenen Fachgenossen zugeschickt hat, in der wissenschaftlichen Welt gänzlich unbekannt blieb, bis Michelini 1898 bei Gelegenheit der Mittheilung eines weiteren Falles auf ihn Bezug nahm, und dann Acconci selbst im Herbst 1898 in Turin wieder seine Prioritätsrechte betonte.

Es ist also ganz klar, dass ich von Acconci's Fall nichts gewusst habe und nichts wissen konnte, da der Fall erst sechs Monate später, nachdem ich einen vaginalen Kaiserschnitt am Ende der Schwangerschaft mit Erfolg für Mutter und Kind ausgeführt, veröffentlicht worden ist. Offenbar hat Acconci, der seinen Fall erst 16 Monate nach der Operation publicirt hat — zudem noch in einem klinischen Bericht, dessen einzelne Fälle man sich doch nur ansieht, wenn sich an sie kritische Bemerkungen anknüpfen —, die Bedeutung seines Falles nicht erkannt.

Dagegen habe ich die Operationsmethode, die Acconci gewählt hat, bereits drei Monate, bevor Acconci seine Operation ausführte, nämlich am 1. April 1895, empfohlen[2]), und diese Empfehlung konnte Acconci sehr wohl bekannt geworden sein. Diese Empfehlung bestand in dem Vorschlag, bei schwerer Eclampsie der ersten sieben Monate den Uterus dadurch rasch zu entleeren, dass man das vordere Scheidengewölbe eröffnete und die vordere Cervixwand und das untere Uterussegment median spaltete.

Ueberhaupt besteht der neue Gedanke beim vaginalen Kaiserschnitt — ein Gedanke, der schon in dieser Empfehlung vom 1. April 1895 zum Ausdruck kam — darin, dass wir mittels dieser Operation im Stande sind, den Uterus vaginal und ohne Eröffnung der Bauchhöhle zu jeder Zeit der Schwangerschaft zu entleeren und dabei auch ein lebendes Kind zu erzielen, falls dasselbe überhaupt lebensfähig ist. Dieser Gedanke ist von mir zuerst ausgesprochen und seine Richtigkeit durch die zwei Fälle bewiesen worden, in welchen ich am Ende der Schwangerschaft durch den vaginalen Kaiserschnitt beide Kinder lebend zur Welt brachte. Ausser mir haben nur noch Seiffart und neuerdings Thorn[3]) einen derartigen beweisenden, nach meinen Vorschriften am Ende der Schwangerschaft operirten Fall veröffentlicht. Diesen Beweis konnte Acconci nicht führen, da es sich in seinem Fall um eine Schwangerschaft von nur sieben Monaten handelte, und er sogar diese unreife Frucht erst nach vorausgeschickter mechanischer Dilatation entwickeln konnte — offenbar deswegen, weil

[2]) Allgem. Deutsche Aerztezeitung. 1895, No. 7 u. 8.
[3]) S. diese Monatsschrift. Bd. IX, S. 138.

die Oeffnung im Scheidengewölbe nicht gross genug angelegt war. Dieselbe hätte noch durch einen Längsschnitt im vorderen Scheidengewölbe erweitert werden müssen.

Acconci ist ferner den Beweis schuldig geblieben, dass man einen Uterus auch nach der Geburt eines reifen Kindes vaginal exstirpiren kann. Dieser Beweis ist zuerst von Chrobak, Neugebauer und mir geliefert worden und ist für die generelle vaginale Operationsmethode bei Carcinom des schwangeren Uterus der zweite Punkt von fundamentaler Bedeutung.

Acconci hat seine Pat. verloren, so dass sein Fall, selbst wenn er irgend Jemandem bekannt gewesen wäre, nicht gerade zur Nachahmung anfeuern konnte.

Der vaginale Kaiserschnitt ist nicht nur bei Carcinom des schwangeren Uterus anzuwenden, sondern hat noch viele andere Indikationen, die von mir zuerst ausführlich erörtert sind. —

Fritsch[4]) hat bei Gelegenheit der Trendelenburg'schen Beckenhochlagerung über Prioritätsansprüche folgenden Ausspruch gethan: „Die Priorität muss dem zuerkannt werden, dem es gelingt, eine Erfindung zum Allgemeingut zu machen, sie so zu begründen und zu empfehlen, dass sie überall anerkannt wird."

Prioritätsfragen werden ja nicht durch die dabei Betheiligten entschieden, — aber, wenn es gestattet ist, sich an diesen Satz von Fritsch zu halten, so scheint mir die Entscheidung nicht zweifelhaft: Das Verdienst von Acconci beschränkt sich darauf, dass er einen vaginalen Kaiserschnitt vor mir (und zwar mit ungünstigem Ausgang) gemacht hat. Der Vorschlag eines derartigen Vorgehens ist schon drei Monate vor Acconci's Operation von mir publicirt worden, und ausserdem hatte ich schon in der wissenschaftlichen Welt dem vaginalen Kaiserschnitt durch verschiedene Publicationen[5]) eine gewisse Anerkennung verschafft, als Acconci im October 1898 die Fachgenossen mit der Mittheilung überraschte, dass er bereits drei Jahre zuvor einen vaginalen Kaiserschnitt ausgeführt habe.

---

[4]) Bericht über die gynäkologischen Operationen des Jahrgangs 1891/92, Seite 22.

[5]) Der vaginale Kaiserschnitt. — Ueber chirurgische Fortschritte in der Geburtshülfe. Samml. klin. Vortr. N. F. No. 160. — Ueber die Behandlung des Uteruscarcinoms in der Schwangerschaft. Centralbl. f. Gyn. 1897, No. 30.

V.

(Aus der geburtshülflich-gynäkologischen Universitäts-Klinik zu Bologna. Prof. Calderini.)

Fibrom des Musculus obturator internus.

Beitrag zur Pathogenese der Geschwülste des kleinen Beckens.

Von

Dr. E. BIDONE,

Assistent und Privatdocent.

(Mit 2 Abbildungen.)

Unter den verschiedenen Fällen von Kaiserschnitt, die von Prof. Calderini in der geburtshülflich-gynäkologischen Klinik zu Bologna operiert wurden, zog einer besonders meine Aufmerksamkeit auf sich durch den Sitz und die Natur des Tumors, der die Dystokie verursachte.

Die von Prof. Calderini gestellte Diagnose lautete: Fibröser Tumor mit Ursprung, entweder vom Periost des Os ischio-pubicum, oder von der Aponeurose des Obturator internus; und mit Einkeilung zwischen dem Obturator und dem Levator ani.

Die Operation, die nach Porro ausgeführt wurde, hatte für Mutter und Kind guten Erfolg.

Nach dem Wochenbett wurde die Frau in die chirurgische Klinik überführt, woselbst Prof. Novaro die Neubildung exstirpierte. Pat. wurde in Knieellbogenlage gebracht und nach einem linksseitigen paravulvären und paravaginalen Einschnitt, der bis über den aufsteigenden Sitzbeinast reichte, versucht, die Enukleation des Tumors vorzunehmen. Da dies wegen des os pubis nicht gelingen wollte, excidierte der Operateur mit dem Skalpell ein Stück desselben und so wurde die vollständige Exstirpation erleichtert. Der Tumor hatte seinen Sitz an der klinisch diagnosticierten Stelle, woselbst nach der Operation ein ausgedehnter Hohlraum zurückblieb, der sich mit der Zeit schloss, so dass Pat. auch aus der chirurgischen Klinik geheilt austreten konnte. Seit mehr als 2 Jahren dauert, ohne den geringsten Anhaltspunkt zur Annahme eines Recidivs, die Heilung an.

Durch gütige Ueberlassung der Präparate vonseiten der Professoren Calderini und Novaro war ich in der Lage, eine genaue mikroskopische Untersuchung des Tumors anzustellen, den Ausgangspunkt desselben, der die klinische Diagnose bestätigte, aufzufinden, und, noch besser als dies klinisch möglich gewesen, zu präcisieren, welchem Organ die Gewebselemente angehörten, die durch ihre Proliferation zu dem Tumor Anlass gegeben hatten, und welcher Natur dieselben waren.

Wenn ich nicht fürchtete, die Grenzen einer einfachen Mitteilung zu überschreiten, so würde mir der vorliegende Fall geeignet erscheinen, auf andere Fälle von Tumoren des kleinen Beckens zurückzukommen, welche wie es scheint, ebenfalls vom Obturat. intern. stammten, sowie auch auf eine von Professor Calderini in der Parmenser Klinik exstirpierte Bindegewebsgeschwulst der Symphyse. Ich erinnere bei dieser Gelegenheit ferner an ein primitives Rhabdomyom der Vagina, welches ich unter Prof. Pestalozza's Leitung in der Klinik zu Florenz studieren konnte, und über welches auf dem Kongress der Italienischen Gesellschaft für Geburtshilfe und Gynäkologie 1894 berichtet wurde. Eine ausführliche Veröffentlichung darüber erschien in den „Annali di Ostetricia di Milano" 1895.

Gross ist — und eben deshalb geschah jenes Falles Erwähnung — der Unterschied zwischen den beiden Tumoren; vor allem bezüglich des Sitzes, dann bezüglich ihrer feineren Zusammensetzung, ferner namentlich bezüglich der Genese der quergestreiften Muskelelemente, die in beiden sich finden, und endlich bezüglich der pathologischen Deutung, die den einzelnen Bestandteilen zu geben ist mit Rücksicht auf die ausserordentliche Malignität des einen und die Gutartigkeit des zweiten Falles.

Ehe ich an die anatomische Beschreibung des Neoplasmas gehe, entnehme ich aus dem Krankenjournal einige Notizen, die geeignet sind, zum richtigeren Verständnis der aus meiner Untersuchung sich ergebenden Thatsachen beizutragen. Ich beschränke mich auf das rein Notwendige und verweise im übrigen bezüglich der klinischen Krankengeschichte auf eine demnächst erscheinende Arbeit des Kollegen Pozzoli „über den Kaiserschnitt und seine Indikationen."

Ferri Ersilia, Bäuerin, 28 Jahre alt. Nichts Besonderes hinsichtlich Heredität und Kindheit. Menstruation mit 13 Jahren, die erste schmerzhaft, die weiteren normal, regelmässig und von 5—6 tägiger Dauer.

Pat. ist III. para. Die letzten Schwangerschaften verliefen regelrecht. Die Geburten waren leicht, spontan, die Kinder lebend, die Wochenbetten ohne Fieber. Die Frau erklärt wiederholt, dass sie niemals an irgend einer erwähnenswerten Störung litt, weder vor, noch während der gegenwärtigen Schwangerschaft. Auch der Coitus scheint noch in den ersten Monaten der jetzigen Schwangerschaft regulär ausgeübt worden zu sein; von den letzten Monaten kann sie darüber keine Auskunft geben, da ihr Mann sich von ihr fernhielt.

Habitus normal, guter Ernährungszustand, kräftige Konstitution. Sie befindet sich am normalen Schwangerschaftstermin in Wehen.

Aeussere Genitalien einer Pluriparen entsprechend, klaffende Vulva. Links ist eine harte Vorwölbung von geringer Beweglichkeit zu erkennen. Introitus eng; die Vagina gestattet nur die Einführung eines Fingers und wird verengert durch einen Tumor des kleinen Beckens; derselbe ist unbeweglich und nimmt dessen linke Hälfte ein. Mit Mühe ist die Fruchtwasserblase erreichbar; Cervix oder vorliegender Teil ist nicht zu fühlen. Durch Spreizen der Schenkel erweitern sich die äusseren Genitalien ziemlich stark und man entdeckt im Eingang der Vulva eine linksseitige weissliche, harte, myomartige — in einzelnen Teilen einem Enchondrom ähnliche — Geschwulst.

Dieselbe verengert die Vagina, ist kugelförmig, von regelmässiger Oberfläche, nimmt die linke Seite der Beckenhöhlung bis unterhalb der Beckenenge ein; sie ist in Verbindung mit den linken Os ischiopubicum und

steigt bis unter die entsprechenden Sitzbeinknorren herab. Der die Vagina vorwölbende Teil ist von begrenzter Beweglichkeit, der proximale dagegen fest an die Regio obturatoria fixiert und von aussen kann man durch die Weichteile hindurch sowohl an der grossen Schamlippe als an der den Sitzbeinknorren bedeckenden Hautregion den Tumor hindurchfühlen. Der in die Vagina eingeführte Finger erreicht, an der rechten Scheidenwand entlang, die Fruchtblase, jedoch weder den Muttermund noch die oberen Grenzen der Geschwulst; aus der Vagina entleert sich weisslicher Schleim. Die linke und vordere Scheidenwand ist dem Tumor adhärent. Mittelst combinierter Rektaluntersuchung sind die unteren, hinteren und oberen Grenzen des Tumors festzustellen; derselbe erscheint kugelförmig, aus der Beckenenge herabsteigend, erreicht nach oben das Niveau des Einganges, nach hinten die Nähe der Spina ischiatica, nach vorn ist er an die Regio obturatoria sinistr. fest fixiert. Der Darm hat mit der Geschwulst keinerlei Adhäsionen gebildet. In der Regio obturatoria externa fühlt man durch Palpation etwas mehr Resistenz als in derselben Region der rechten Seite.

Histologische Untersuchung der entfernten Neubildung. Die Grösse des exstirpierten Tumors entsprach der eines kindlichen Kopfes im VII. Monat und nahm einen grossen Teil des kleinen Beckens ein, von dessen linker vorderer Wand er ausging. Die Oberfläche war ziemlich glatt und ebenmässig; die Konsistenz sehr hart, sodass beim Schneiden Knirschen entstand; im Ganzen bot die Geschwulst ganz das Aussehen eines Fibroms. An der Stelle der Insertion fanden sich kleine, weniger resistente Gewebsbündel, die in den Tumor, mit dem sie innig verwachsen waren, eintraten, jedoch ein von dessen sonstiger Substanz erheblich verschiedenes Aussehen boten.

Zur Untersuchung entnahm ich dem Tumor Stücke an verschiedenen Stellen, mehrere an der Peripherie, andere mehr gegen das Centrum zu, jedoch alle diese in einer gewissen Entfernung von der Verbindungszone der Geschwulst mit dem Becken. Andere Stückchen entnahm ich in unmittelbarer Nähe des Insertionspunktes der Geschwulst; und in einigen der letzteren geht die Schnittfläche, welche etwa 2 cm beträgt, von einer gewissen Tiefe aus, (wo, wie wir sehen werden, reines Fibrom besteht) bis zur Oberfläche, d. h. der Stelle der blutigen Durchtrennung — wo sich jene offenbar vom Fibrom verschiedenen Gewebsbündel befanden. Wir werden sehen, dass die letzteren wesentlich aus quergestreiften Muskelfasern bestanden, die, wie aus dem Ausgangspunkt der Geschwulst hervorgeht, notwendigerweise dem Obturat. intern. angehören mussten.

Die in einem gewissen Abstand von der Insertionsstelle des Tumors — sei es peripher, sei es central — herausgeschnittenen Stückchen zeigen die Struktur eines reinen Fibroms: sie bestehen aus fibrösem Bindegewebe mit verschieden gerichteten Bündeln, bald mehr, bald weniger kompakt; an einigen Stellen ist dasselbe mehr locker, niemals jedoch myxomatös, wie es in andern Schnitten erscheint. Hier und da sieht man bei scharfer Untersuchung an einigen Punkten Gruppen von Zellenelementen, welche vielleicht den Verdacht erwecken könnten, dass man es mit sarkomatösen Herden zu thun habe.

Sehr spärlich und von kleinen Lumen sind die Blutgefässe, ihre Wandungen ziemlich dick.

Zahlreich dagegen sind die Lymphräume, einige schmal, die anderen breit. Die elastischen Fasern (Färbung nach Unna-Tänzer) sind in diesen Stückchen sehr spärlich vertreten, an vielen Stellen überhaupt nicht oder nur in einzelnen, sehr dünnen, nahe an den Blutgefässen verlaufenden Exemplaren vorhanden.

In diesen peripheren Stücken der Neubildung ist nirgends eine quergestreifte Muskelfaser sichtbar. Ihr Rand wird von einem dichten fibrösen Gewebe gebildet, der ganz um sie herumläuft und wie eine dünne Kapsel bildet.

In dem nahe an der Insertion des Tumors ausgeschnittenen Stückchen bemerkt man sofort hier und dort Gruppen von Blutgefässen, von mässigem Lumen, reich an elastischen Fasern; diese sieht man in die Umgebung eintreten, allmählich spärlicher werden und endlich ganz verschwinden in dem

neugebildeten Bindegewebe, das die quergestreiften Muskelbündel umgiebt. Es erscheinen nämlich schon in einer gewissen Tiefe in der Masse des Tumors (jedoch nicht mehr als 2 cm) mitten im fibrösen Gewebe, aus dem derselbe noch grösstenteils besteht — gewissermaassen in den Tumor einbrechend —

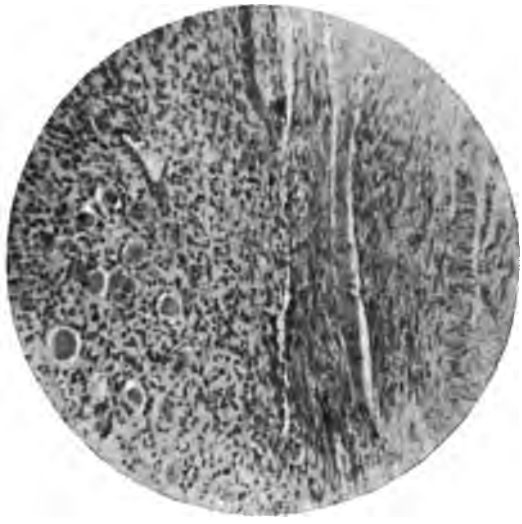

Fig. 1.

quergestreifte Muskelfasern, jede vollständig von der andern isoliert, in lockeres Bindegewebe eingebettet, welches jede wie ein Etui in sich aufnimmt. — Vergleiche die Mikrophotographie in starker Vergrösserung, woselbst meist quer- oder schräggetroffene, aber auch eine längsgerichtete, Muskelfasern zu sehen sind. — Wie die letzteren, so ist auch das umgebende Bindegewebe in verschiedenen Richtungen getroffen; so zeigt die Figur ein leicht gewelltes fibröses Bündel und in diesem sehr deutlich den quergestreiften Muskel, der longitudinal in einer Länge von 910 μ verläuft, während er transversal 60 μ misst. Bemerkenswerter sind jedoch die an queren Schnitten genommenen Maasse: ich nahm deren mehrere, indem ich von der ersten gefundenen Faser an immer weiter in die Tiefe vordrang bis zur Insertionsstelle des Fibroms. Dabei fand ich, dass meistens die Maasse — von der Insertion nach der Substanz der Geschwulst hin gerechnet — abnahmen; die Dimensionen betrugen 30 — 150 — 300 μ.

Je mehr ferner die Fasern nach dem Innern des Tumors dringen, nehmen sie (mit geringen Ausnahmen, wie die abgebildete, die alle Kennzeichen der normalen Fasern des Obturator intern. besitzt) alle ein mehr oder weniger verändertes Aeussere an, indem einige von ihnen die regelmässige Querstreifung verlieren und ein besonderes Aussehen gewinnen, wie von einer Faser, die in Fragmente zerfällt, andere verlieren auch die Längestreifung und reduzieren sich zu einer Anhäufung von granulöser homogener Substanz, welche von der Muskelfaser nur die äussere Form beibehält, da sie von Sarkolemm begrenzt ist. Viele von ihnen haben zahlreiche Kerne, an Grösse und Gestalt denen normaler Zellen gleich; diese Fasern gewinnen nach Zahl und Anordnung jener Kerne das Aussehen embryonalen Muskelgewebes. —

In den in der Gegend der Geschwulstinsertion entnommenen Stücken sind die isolierten, quergestreiften Muskelfasern sehr zahlreich und von annähernd normalem Aussehen. In mehreren Präparaten sah ich sogar dort, wo das Messer des Chirurgen den Tumor abtrennte, wahre Bündel von Muskelfasern, die, während sie an der Trennungsstelle vereint verlaufen wie in

dem M. obturator intern. (den ich ebenfalls untersuchte), nach ihrem tieferen Eintritt in die Geschwulstsubstanz pinselartig auseinandertreten, indem jede Faser von der benachbarten durch anfangs spärliches, allmählich jedoch immer dichter geschichtetes, ziemlich lockeres Bindegewebe getrennt wird. Das letztere schiebt sich zwischen die einzelnen Muskelfasern ein und bildet für jede das bereits erwähnte etuiartige Gehäuse. —

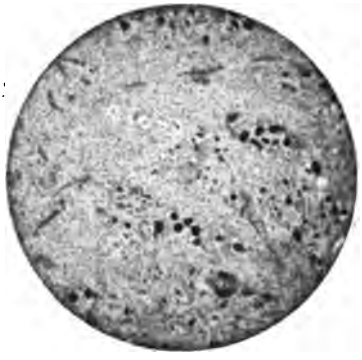

Fig. 2.

In jenen Stückchen endlich, die aus dem vom reinen Fibrom nach seiner Insertionsfläche hinziehenden Teile der Geschwulst entnommen wurden, erscheint an vielen Stellen sehr deutlich — und man sieht dies auch ziemlich gut auf der Mikrophotographie bei schwacher Vergrösserung — ein fast unmerklicher Uebergang der rein fibromatösen Struktur der ersten Stücke zu der der weiteren, in denen auch wahre Bündel normaler Muskelfasern des Obturator intern. vorhanden sind. Jedenfalls sind Muskelfasern hier sehr zahlreich mit spärlichem jungen interstitiellen neugebildeten Bindegewebe und sehr seltenen und dünnen elastischen Fasern.

Wenn jetzt der eigentliche Punkt, oder besser das Organ präcisiert werden soll, von dem im kleinen Becken unser Tumor seinen Ausgang genommen hat, so bieten sich mir mit Rücksicht auf die Ergebnisse der klinischen Untersuchung, auf das, was aus der Operation hervorging, und endlich auf den mikroskopisch-anatomischen Befund mehrere Hypothesen, welche ich nur erwähne, ohne sie zu ausführlich zu erörtern.

Das Fibrom ist entweder vom Periost des Foramen obturatorium ausgegangen, — dann ist jedoch das tiefe Eindringen von quergestreiften Muskelfasern in sein Gewebe nicht zu erklären — oder von der Membrana obturatoria — dann ist aber wiederum jenes Eindringen von Muskelgewebe, anstatt einer Verdrängung und Aufwärtsschiebung des ganzen Muskels und seiner Bündel, schwer zu deuten; — oder von der Aponeurose des Obturator internus — und dann könnte man, allerdings etwas künstlich, bis zu einem gewissen Grade das Vorhandensein der quergestreiften Muskelfasern erklären —; oder endlich (und das scheint mir die wahrscheinlichste und durch meine Präparate bestätigte Deutung) ist die Neubildung von einer Stelle der Oberfläche des Musculus obturator internus entsprungen, mittelst Proliferation der Zellelemente seines interstitiellen Bindegewebes. So — lässt sich weiter folgern — konnte die Neubildung in ihrem Wachsen quergestreifte, untereinander durch dichte Bindegewebsschichten getrennte Muskelfasern aus dem Obturator mit sich führen; viele der letzteren zeigen charakteristische Erscheinungen von Kompression und Reizung durch das Weiterwuchern des Tumors, und vielleicht sind einige durch eigene Proliferation

in das fibromatöse Gewebe eingedrungen, indem sie eine kleine Strecke weit in die Neubildung einbrachen, und zwar an der Stelle, wo dieselbe an den Obturator intern. angeheftet war.

Demnach glaube ich aus der Zusammensetzung, der Verteilung der Bestandteile und dem Sitz des Tumors den Schluss ziehen zu dürfen, dass derselbe am wahrscheinlichsten als ein aus dem interstitiellen Bindegewebe des M. obturator intern. sin. entsprungenes Fibrom anzusehen ist.

(Uebersetzung: Dr. Weisschedel-Florenz.)

VI.

Haematoma vulvae post coitum primum und post partum, je ein Fall.

Von

Dr. M. MEKERTTSCHIANTZ,

in Tiflis.

Die beiden Fälle von Haematoma vulvae, die ich hier mittheilen will, bieten ausser der Seltenheit noch in mancher anderen Beziehung Interesse. Ich lasse zunächst die Fälle folgen:

Am 29. 10. (10. 11.) 1897, Abends um 9 Uhr wurde ich zu einer Frau K. gerufen mit der Angabe, dass sie nach dem ersten Coitus verblute und in Ohnmacht verfalle. Ich begab mich sofort zu der Frau und fand sie umgeben von ihren Angehörigen auf einem asiatischen Sopha (Tacht) in einem mit noch 2 Tischen und 2 Stühlen möblirten Zimmer, welches eine von dem Erdboden um einige Stufen niedrigere Anlage hatte. Die Frau lag horizontal mit dem Kopfe auf einem Kopfkissen. Sie war wachsbleich, athmete oberflächlich, antwortete sehr leise und schwach. Der Puls war fadenförmig, bei Druck verschwindend und auch zeitweise aussetzend. Die Patientin war jetzt angeblich wieder von einer Ohnmacht zu sich gekommen und lag ganz schwach und matt da. Bei der Besichtigung der Geschlechtstheile sah ich, dass die rechte grosse und kleine Schamlippe zusammen eine grosse Geschwulst bildeten und unter dieser und auch links von ihr Blut heraussickerte. Da die Verhältnisse der ganzen Umgebung für eine sogar ganz mittelmässige Pflege durchaus keine Garantie boten und die Frau in der grössten Gefahr sich befand, so entschloss ich mich, die Patientin in meine geburtshülflich-gynäkologische Privatanstalt aufzunehmen, um ihr die nöthige Hülfe und Pflege angedeihen zu lassen. Zu dem Zwecke legte ich auf die so geschwollenen Geschlechtstheile einen improvisirten Verband, wobei ich die blutenden Stellen mit hygroscopischer Watte möglichst ausstopfte, um vorläufig die Blutung zu stillen. Und so liess ich dann die Patientin in meine Anstalt überführen. Auf der Fahrt sowohl als auf der Treppe der Anstalt bekam sie je einen Ohnmachtsanfall und wurde desshalb ihr Kopf sofort vorschriftsmässig heruntergesenkt und dann belebende Mittel in Anwendung gebracht, in Folge dessen dauerten die Anfälle nicht so lange, wie bei ihr zu Hause. Die Patientin wurde auf den Untersuchungstisch gelegt, die Geschlechtstheile sauber mit Lysollösung gewaschen, mit Jodoformgaze belegt und diese mit einer dünnen Schicht hygroscopischer Watte zugedeckt und Alles zusammen mit einer gewöhnlichen Binde ver-

bunden. Die Patientin wurde dann in's Bett gebracht und auf den Unterleib und die Geschlechtstheile eine grosse Eisblase gelegt.

Es wurde anamnestisch Folgendes in Erfahrung gebracht. Die Frau ist eine Grusinierin aus Tiflis, 19 Jahre alt, bekam zum ersten Male ihre Regel mit 15 Jahren, die sich monatlich mit Schmerzen im Rücken wiederholte und stets 8 Tage dauerte. An weissem Fluss will sie etwas gelitten haben.

Am 27. 10. 97 ist sie mit einem Koche getraut und in der Nacht beim ersten Beischlaf, bei welchem nach der Aussage des Mannes kaum die Spitze des Penis in die Vagina eingedrungen war, fühlte sie starke Schmerzen in den äusseren Geschlechtstheilen. Die Schmerzen drängten sie zum Stuhle und als sie noch zum 2. Male aus dem Bette aufstand und in den Abort am Hofe ging, bemerkte sie erst das Blut und die immer mehr zunehmende Anschwellung der rechten Schamlippen. Die Blutung wurde immer stärker und die Schmerzen ärger, sodass der Mann aus dem Hause weggehen und ihre Mutter zur Hülfe holen musste. Es kamen ferner auch noch andere Angehörige; sie wandten alle Hausmittel an, jedoch ohne Erfolg; ebensowenig konnten die hinzugerufenen Hebammen helfen. Es wurde dann beschlossen, nach mir zu schicken und ich fand die Pat. so, wie ich sie oben beschrieb.

Bei der Betrachtung der Geschlechtstheile fällt die starke mannsfaustgrosse Geschwulst der rechten Schamlippen auf, die sich länglich vom Mons veneris bis über den Damm hinzieht und 15 cm misst. Die grosse und kleine Schamlippe gehen auch auf der Oberfläche der Geschwulst ohne Faltenbildung und Biegung in einander über Die Geschwulst hat nach aussen hin, also an der Region der grossen Lippe ein wenig verändertes, kaum bläuliches Aussehen, nur an der Grenze der kleinen Schamlippe, namentlich in den unteren Partien bemerkt man hie und da bläuliche Fleckchen. An dem ganzen Bezirke der kleinen Schamlippe tritt auf der Geschwulst eine bläuliche Farbe auf, die nach innen zu, also an der Innenseite der kleinen Schamlippe, immer mehr an Intensität zunehmend in die ganz dunkelschwarze übergeht. Eben an der Innenseite der kleinen Schamlippe, unterhalb der Mitte bemerkt man einen kleinen Riss, in welchem ein Blutgerinsel zu Gesicht kommt. Neben diesem sickert aus dem Risse flüssiges Blut heraus und um so mehr, wenn man die Geschwulst umklappend zur rechten Seite schiebt und ihre Innenseite frei macht, mit welcher die Geschwulst sich auf die Schamspalte legt und dieselbe ganz zudeckt. Es sickert Blut auch aus der Fossa navicularis, die fast gar nicht mehr erkennbar ist, weil sie stark geschwollen ist und sich vom Frenulum bis zum Hymen lang zieht, sodass es zunächst den Eindruck macht, als wenn die hintere Scheidenwand zerrissen wäre; bei der genaueren Untersuchung jedoch lässt es sich sofort über die richtige Sachlage orientiren. Das Gewebe fühlt sich schwammig an, die Schleimhaut gangränescirt und fehlt stellenweise. Der Hymen ist auch stark geschwollen und verlegt den Scheideneingang. Diese ödematöse Anschwellung setzt sich auf die rechte und ein wenig auf die hintere Scheidenwand bis zu ihrer Mitte fort, sodass das Scheidenlumen und der Scheideneingang dadurch verengt und nach links verlegt sind. Mit Mühe kann man also konstatiren, das die Scheide und überhaupt die inneren Geschlechtstheile unverletzt sind. Die Umgebungen der Harnröhre und des Anus sind derart ödematös geschwollen, dass sie Harn- und Stuhlverhaltung zur Folge haben. Das Oedem ergreift nach oben hin, meist rechts, den Mons veneris, nach unten den Damm und das Gesäss rechterseits. Auch seitlich geht das Oedem etwas über die Schenkelbeuge hinweg. Die Geschwulst ist sehr schmerzhaft, prall und fühlt sich teigig an.

Nach dem Befunde war die Blutgeschwulst der rechten Schamlippen selbstverständlich leicht erkannt.

Die Pat. erholte sich, nachdem die Blutung sistirte, die Schmerzen wenigstens beim Ruhigliegen der Pat. aufhörten und der Schlaf, wenn auch unterbrochen, sich wieder einstellte. Aber die Oberfläche der Geschwulst gangränescirte und die Temperatur ging schwankend in die Höhe, daher spaltete ich am 31. Oct. 97 die Geschwulst, entfernte die Gerinnsel mit dem

Finger und liess nur diejenigen Gerinnsel in der Geschwulsthöhle zurück, die an den Wänden fest hafteten. Ich spülte die Geschwulsthöhle und die Vagina mit Lysollösung aus, bestreute die Höhle mit Jodoform, tamponirte mit 50 proc. Jodoformgaze und legte von aussen auf die Geschlechtstheile einen T-förmigen Verband an. Am Abend musste ich den Verband wechseln und spülte ebenso aus. Die Behandlung setzte ich so weiter fort. Die Temperatur, die vor der Operation 37,7 war, stieg den Abend am Tage der Operation auf 40,1°; am nächsten Tage fiel sie schon auf 37,2 und nachdem sie noch paar Mal bis 37,7 erreichte, sank sie auf 36,6 und blieb dabei. Am 6. Tage nach der Erkrankung folgte auf die Darreichung von Ol. ricini zum ersten Male der Stuhl und danach fand sich auch der Appetit ein. Der Urin wurde, da das Catheterisiren wegen der Anschwellungen fast unmöglich war, mit grossen Schmerzen stets spontan gelassen. Man konnte dazu durch Druck auf die stark ausgedehnte Blase von den Bauchdecken aus helfen, wobei der Harn im Strahl mit einiger Kraft ausfloss. Alle diese Beschwerden verschwanden bald vollständig, indem sich die Geschwulsthöhle zurückbildete und alles Necrotische abstiess, wobei ein kleiner Theil der grossen Schamlippe unten, nahe am Frenulum und die ganze kleine Schamlippe mit Ausnahme eines kleinen Theiles oben an der Clitoris mortificirt abfielen. Die Wunde wurde in 4 Wochen vollständig vernarbt und somit die Pat. wiederhergestellt.

Nach Heilung der Wunde erwies sich bei der Untersuchung die Vulva überhaupt sehr klein, der Hymen nur hinten flach eingekerbt, die Vagina kurz und nicht umfangreich, die Gewölbe schmal, die Portio klein, der Muttermund sehr klein, die Gebärmutter wenig entwickelt, reclinirt, nicht empfindlich, Anhänge normal.

Der Mann ist ein brünetter Grusinier mit Pockennarben im Gesicht, von mittlerem Wuchs, mittelmässiger Ernährung, 29 Jahre alt, der Penis mittelgross, aber eigenthümlich spitzig. Es verschmälert sich nämlich die Glans penis nach der Spitze so zu, dass der Penis im erigirten Zustande wohl eine bohrende Wirkung zu entfalten vermochte.

Der zweite Fall von Haematoma vulvae, den ich früher beobachtet, aber bis jetzt nicht veröffentlicht habe, ist der folgende:

Der Fall betraf die Russin C., Frau eines Artilleriebeamten, in Tiflis wohnhaft, 30 Jahre alt, mehr als mittelgross, stark gebaut, gut genährt. Im 2. Lebensjahre will sie an Skrophulose gelitten haben, mit 16 Jahren bekam sie zum ersten Male die Regel, dann aber jeden Monat mit 8tägiger Dauer ohne Schmerzen. Mit 16 Jahren verheirathete sie sich, gebar mit dem letzten 7 Male. Alle übrigen Schwangerschaften, Geburten und Nachgeburtsperioden verliefen normal, ohne jegliche Zwischenfälle. Die letzte Regel vor der jetzigen Schwangerschaft dauerte vom 15.— 22. Juni 1887, die Pat. rechnete aber den Beginn derselben vom 24. Juni an. In den letzten 2 Monaten der Schwangerschaft schwollen ödematös die Geschlechtstheile und Füsse an; der weisse Fluss, der von Anfang an vorhanden war, wurde noch stärker. Pat. hatte zuweilen Schmerzen in der rechten Weiche. Am 4. April 1888, also am normalen Ende des Schwangerschaft, um 4 Uhr des Nachts begannen die Wehen. Die hinzugerufene Hebamme konstatirte die beginnende Eröffnung des Muttermundes; sie fühlte ferner die kleinen Theile des Kindes rechts, den Rücken links und den Kopf im Beckeneingang, — also erste Schädellage. Aus den Geburtswegen bestand weisser Ausfluss in bedeutender Quantität. Die Wehen wurden allmählich stärker und um 7 Uhr Morgens noch viel häufiger. Als aber um 8 Uhr Morgens der Muttermund völlig erweitert, der Kindeskopf schon in das kleine Becken eingetreten war und die bis dahin sehr starken Wehen ganz aufgehört hatten, sprengte die Hebamme die Blase, wobei viel gelblich-grünliches Wasser abfloss. Danach stellten sich heftige Treibwehen ein und der Kopf trat nach 5 Minuten heraus. Die Schultern wurden verhalten und konnten erst nach 10 Minuten von der Hebamme entwickelt werden, wonach auch das Kind extrahirt wurde. Zehn Minuten später kam die Nachgeburt von selbst heraus. Der Blutverlust war mittelmässig. Diese Data können wohl als genau betrachtet werden, weil die Hebamme nach meiner Vorschrift gedruckte Bogen bei sich

trug, die sie bei Geburten auszufüllen hatte. Nach ihrer Angabe fühlte die Kreissende beim Durchgange des Kindeskopfes sehr grosse Schmerzen links oben unterhalb der Schamfuge, die sich nach der Herausbeförderung des Kindes noch mehr steigerten. Es erhob sich dann an der Stelle sichtlich vor den Augen eine Geschwulst, die sich rasch vergrösserte und noch weiter in die linken Schamlefzen heruntersank. Die Hebamme nahm an, dass ein grosses Gefäss geplatzt sei und sie suchte durch Druck mit der Hand die rasche Vergrösserung der Geschwulst zu verhindern und fühlte dabei, wie das Gewebe unter der Hand knirschte und die Geschwulst zuletzt blau wurde.

Als ich zu der Patientin kam, fand ich sie im Bette liegend, schwach, unruhig, sehr blass, Puls fadenförmig, leicht wegdrückbar. Den Gebärmuttergrund fühlte man oberhalb des Nabels trotz der wahrnehmbaren Contractionen der Gebärmutter. Die Patientin klagte über heftige Schmerzen links in den äusseren Geschlechtstheilen. Dieselben bildeten eine kindskopfgrosse Geschwulst, die sich länglich vom Mons Veneris bis an den Damm zog. Die Oberfläche der Geschwulst hatte nach innen hin, also im Bezirke der kleinen Schamlippe ein intensiv blaues Aussehen, während die Aussenseite der Geschwulst nur bläulich schimmerte und ödematös war. Die Umgebung war überall ödematös geschwollen und schmerzhaft. Die Geschwulst bedeckte die Schamspalte. Beim Aufmachen dieser letzteren bemerkte man hinter dem geschwollenen Frenulum einen Querriss, aus welchem Blut heraussickerte. Aus der Vagina floss ebenfalls Blut heraus.

Ich spülte die Vagina aus und reinigte die Geschwulst mit schwacher Karbollösung, trocknete ab, bestreute mit Jodoform und liess Eisblase auf die Geschwulst und Schamfuge legen und verordnete roborirende Diät. Diese Behandlung wurde weiter fortgesetzt. Urinlassen konnte Patientin selber, der Stuhlgang wurde am 4. Tage durch Ol. ricini befördert. Wenn auch der Blutverlust aus dem Risse und mit Lochien gering war, so erholte sich die Patientin doch wenig, verfiel einige Male in Ohnmacht, die Temperatur schwankte um 38°, die schwarzen Stellen der Geschwulst fingen an zu gangränesciren.

Am 5. Tage nach der Geburt spaltete ich die Geschwulst vom Mons Veneris bis zum Damm und entfernte ein grosses Blutgerinsel aus der in den Schamlefzen gebildeten Höhle. Von allen Wunden der Höhle floss das Blut in so reichlichem Maasse und spritzten so viel Blutgefässe, dass es anders nicht ging, als die Höhle vorläufig mit weicher Gaze auszustopfen und vom Assistenten unter Handdruck halten zu lassen. Somit war die starke Blutung provisorisch gestillt. Daraufhin wurde vom oberen Rande der Wunde die blutende Fläche stufenweise aufgemacht und die blutenden Gefässe einzeln unterbunden. An 2 Stellen musste das zu sehr zerquetschte Gewebe mit Catgut umstochen werden, um der Blutung Herr zu werden. Auf diese Weise gelang es die Gaze allmählich aus der Höhle zu entfernen und die Blutung zu stillen. Die Höhle wurde mit Carbollösung ausgespült, mit Jodoform angeblasen und mit Jodoformgaze ausgestopft. Es wurde danach ein Druckverband angelegt. Dieser veranlasste solche Beschwerden, dass ich ihn nachher lockern musste, daher ging die ganze Nacht allmählich unbedeutend etwas Blut ab, hörte jedoch bis zum anderen Tage ganz auf. Die Temperatur stieg nach der Operation beständig in die Höhe und erreichte am 2. Abend 39.3 und fiel dann wieder bis zur Norm schwankend herunter. Alle Beschwerden verschwanden bald, die Patientin erholte sich nun zusehends, konnte nach 3 Wochen aufstehen und bald darauf als völlig gesund entlassen werden.

Das Kind war ein Knabe, sehr gross, aber schlaff; es stöhnte und schrie, wog 15½ Pfund und hatte folgende Maasse: Länge 60 cm, Brustumfang 40 cm, Durchmesser der Schultern 15 cm, der Hüfte 11 cm, Grösse (Breite) der Hände 8 cm, der Füsse 9 cm; Kopfdurchmesser: MO 14 cm, FO 12 cm, Tub. front. 5 cm, bitemp. 8 cm, bipar. 10 cm, bibregm. 11 cm, Kopfumfang 37 cm. Das Kind war nach der Extraction tief asphyctisch und wurde erst nach 15 Minuten wieder belebt. Dasselbe war jedoch paralytisch, sodass es den linken Arm erst am 2. Tage, den rechten Arm und den rechten Fuss am 5. Tage bewegen konnte.

Der Vater des Kindes ist ein robuster, kräftiger Mann von hohem Wuchs.

Es waren auch alle Kinder gross. Das Kind vor diesem, also das 6., ebenfalls ein Knabe, wog 14 Pfund und hatte beinahe dieselben Dimensionen. Nachher gebar Frau F. das 8. Kind, ein Mädchen, welches 13½ Pfund wog, und noch das 9. Kind, welches angeblich ebenfalls sehr gross war. Alle diese Kinder kamen zur Welt ohne Hämatombildung.

Der Blutaustritt in das lockere Zellgewebe der äusseren Geschlechtstheile in Form einer Geschwulst ist gewiss eine uralte Erkrankung, die sich sehr selten ereignet. Hierin mag auch zum Theil der Grund liegen, dass S. Rueff[1]) in Zürich zum ersten Male 1554 diese Erkrankung zur Sprache brachte, Veslingius 1647 sie anführte und J. M. Veronauer 1734 darüber die erste Monographie lieferte[2]). Seit der Zeit hat man die Fälle aufmerksam beobachtet und auch in ihren Einzelheiten beschrieben. Die bis jetzt angesammelten statistischen Daten haben die Autoren zur allgemeinen Annahme geführt, dass die Erkrankung selten vorkommt. Nach v. Winckel's[3]) Berechnung stellt sich die Frequenz 1 : 1600. In der Späth'schen Klinik[4]) hat sich dieselbe unter 6000 Geburten 4 mal ergeben, also 1 : 1500. Diesen Zahlen näher kommen die meisten Zusammenstellungen, daher wird es allgemein angenommen, dass diese Zahlen der Wahrheit am meisten entsprechen, trotz der entgegengesetzten extremen Angaben, wie z. B. von Deneux, der unter 16 000 Geburten die Blutgeschwulst der Schamlefzen nur 1 mal beobachtete, von P. Dubois, der dieselbe unter 14 000 nur 3 mal beobachtete, und andererseits von Velpeau, der sogar im Laufe eines Jahres 6 mal das Leiden bei nicht schwangeren Frauen sah und im Ganzen 20 solcher Fälle angetroffen hat.

Die vergleichenden Beobachtungen der neueren Zeit haben nun festgestellt, dass das Leiden bei nicht schwangeren Frauen noch viel seltener als bei schwangeren vorkommt. Das seltene Vorkommen der Blutgeschwulst erklärt sich wohl zunächst dadurch, dass die äusseren Geschlechtstheile in anatomisch geschützten Lage liegen und keine Neigung zu dem Leiden besitzen, wie diese letztere sich in der Schwangerschaft durch Lockerung der Gewebe und Ueberfüllung der Gefässe entschieden geltend macht. Hierzu kommt noch der Geburtsakt an und für sich mit seinen stets vorhandenen traumatischen Bedingungen, sodass dadurch der Gebärenden verhältnissmässig viel öfter Veranlassung zu der vulvären Hämatombildung gegeben ist. Es sind auch die Ursachen der Blutgeschwulst der Vulva bei nicht schwangeren Frauen, wie Fall, Stoss, Schlag, ja sogar übermässiges Pressen beim Stuhlgang (v. Franqué), Heben schwerer

[1]) Rueff. De conceptu et generatione hominis. Tiguri 1554.

[2]) Diss. De tumore genitalium post partum sanguineo. Basil. 1734; noch Meissner, F. L., Die Frauenzimmer-Krankheiten. 1842. Bd. I. S. 213.

[3]) Winckel, F. v. Die Pathologie und Therapie des Wochenbetts. 3. Aufl. 1878.

[4]) Schauta, F. Lehrbuch der gesammten Gynaekologie. 1896. S. 250.

Kranken (Gempé[1]), Biss in die Schamlippe nach dem Coitus[2]) etc., seltene Ereignisse. Ausserdem veranlasst das die äusseren Geschlechtstheile der nicht schwangeren Frauen betreffende Trauma meist durch Verletzung der Decken eher Blutung nach aussen, oder, wenn die Decken unverletzt bleiben, Blutung aus den verletzten Gefässen in das derbe und stramme Gewebe, welches sich seinerseits spannt, die Blutung stillt und somit die blutige Geschwulstbildung gleich im Anfange hemmt. Solche kleine Blutunterlaufungen durch Platzen kleinerer Gefässe finden sich ausserordentlich oft bei normalen Geburten vor und mögen auch manchmal unbemerkt wieder verschwinden. Auch das Trauma des ersten Coitus hat wohl gelegentlich durch tiefe und vielfache Verletzung des Hymen und der Umgebung starke, ja sogar gefährliche Blutung veranlasst, wie ich noch, im vorigen Winter zu einem Falle von fortdauernder Blutung in Folge von tiefer Zerreissung des hinteren Theiles des Hymen und der Vulva geholt, die Blutung durch Nähte stillen musste. Hinsichtlich des ersten Coitus hebt Budin[3]) hervor, dass zuweilen und besonders beim engen Scheideneingang die Immissio penis sehr erschwert, ja sogar der Hymen ohne Operation unüberwindlich sein kann, öfter aber der Scheideneingang seitlich zerreisst und Blutung veranlasst. In allen diesen Fällen bildet sich gewiss äusserst selten eine Blutgeschwulst. In der Literatur habe ich hinsichtlich der Hämatombildung in der Vulva in der ersten Hochzeitsnacht, wie der hier oben beschriebene Fall ist, noch die Angabe von Lawson Tait gefunden, wonach er auch einmal von dem erschrockenen Ehemanne zu dessen junger Frau geholt wurde, um deren beim ersten Coitus gebildete Blutgeschwulst zu behandeln[4]).

Die Entstehung der Blutgeschwulst in dem oben beschriebenen Falle muss gewiss der groben Ungeschicklichkeit des Mannes zugeschrieben werden, denn wenn auch die Vulva und der Scheideneingang seiner Frau sehr klein sind, so hätte der penis doch eindringen können und eventuell Risse im Hymen und in der Umgebung hervorgebracht. Der Mann hat aber höchst wahrscheinlich die Spitze seines Gliedes in die fossa navicularis gerichtet, dann gleich nach rechts gewandt und in der Vorstellung, überaus grosse Schwierigkeiten überwinden zu müssen, wie mancher hier als ganz bestimmt für das erste Mal in jedem Falle voraussetzt, gerade die rechten Schamlippen von innen stark maltraitirt. Die Immissio penis in die Vagina hat, nach der Auseinandersetzung des Mannes und nach der fehlenden Blutung bei dem schmerzhaften Acte zu urtheilen, nicht stattgefunden, so dass der Mann also beim Vollziehen des Actes in Verirrung gerathen ist. Die Spitze des penis hat vielleicht noch die rechten Schamlippen an

[1]) Winckel, F. Lehrbuch der Frauenkrankheiten. Leipzig 1896. S. 59.

[2]) Himmelfarb, G. Zur Casuistik des Hämatoma vulvae ausserhalb des Puerperiums. Centralbl. f. Gyn. 1888. S. 129.

[3]) Budin, P. Obstétrique et Gynécologique. 1886.

[4]) Tait, L. Diseases of women. II. edit. Birmingham 1886. p. 19.

den Schambeinast gerieben und gequetscht. Die Läsion hat gewiss ein oder mehrere Gefässe getroffen, so dass das Blut anfangs wohl sehr allmählich in das durch die Reibung zerrissene Zellgewebe heraustrat und die Geschwulst bildete. Durch diese sowohl als durch die Läsion selbst war der Darm gereizt und hat die Frau zum öfteren Drange geführt, so dass sie zu Stuhle zu gehen glaubte, wie es auch in dem Falle Binder beschrieben ist[1]). Ich kann für die Hämatombildung in diesem meinen Falle keine andere Erklärung geben. Es liegt hier augenscheinlich kein Grund vor, anzunehmen, was auch nicht zu eruiren gelang, dass in diesem Falle anstatt des penis des Ehemannes ein Finger oder ein Instrument zu irgend einem Zwecke in Anwendung gekommen wäre, wie J. Veit[2]) diesen letzteren die Coitusverletzungen zuschreibt, und auch nach meinem Gutachten sehr oft der Fall ist.

Es sind sehr viel Ursachen der Blutgeschwulst der Vulva überhaupt von den Autoren[3]) angeführt worden. Dieselben sind: Hypertrophie des Beckengefässsystems, Hinderniss des freien Abflusses, Oedem der Geschlechtstheile, Varices der Venen, Auflockerung des Beckenbindegewebes, enge Scheide, fehlerhaft gestaltetes Becken, zu starke und zu schwache Wehen, Reibung beim Durchgange des Kindestheiles, Instrumente oder Hände des Geburtshelfers bei der Wendung, mehr oder weniger grosses Volumen des Kindes, Ueberanstrengungen der Frau zur Austreibung, Husten, Erbrechen, geistige Aufregung, lokales Trauma, Veränderungen der Gefässwände, Hämophilie und andere Gefässerkrankungen in Folge von Krankheiten des Herzens, der Niere, der Leber, der Lungen u. dgl.

Von allen diesen Momenten kann man, um nicht noch auf Einzelheiten einzugehen, im Allgemeinen sagen, dass sie nicht einwandsfrei sind, denn sie kommen verhältnissmässig öfter ohne Hämatombildung zur Beobachtung. Oedem und Varices sind so häufige Begleiter der Geburt und dennoch entsteht die Butgeschwulst selten, daher muss zugegeben werden, dass sie fast nicht prädisponiren; dieselben sind auch sehr oft in Fällen von Blutgeschwulst nicht vorhanden gewesen, wie in vielen der angeführten Fälle von d'Outrepont, Spiegelberg, Scanzoni, v. Winckel u. A. — Man hat bei der künstlichen Entbindung die Instrumente oder die Hände des Geburtshelfers beschuldigt, ohne aber zu berücksichtigen, wie oft die Kunst zu Hülfe kommt, und wie selten dabei das Vorkommen der Blutgeschwulst ist. Von allen diesen Momenten hat wohl etwas mehr für sich die Hypothese

---

[1]) Binder. Hämatome der äusseren Genitalien. Centralbl. f. Gyn. 1897. S. 1033.

[2]) Veit, J. Handbuch der Gynäkologie 1898. Bd. 3. S. 200; hier auch die Mittheilungen über Coitusverletzungen des Hymen und der Vulva.

[3]) Charpentier, A. Traité pratique des accouchements 1890, tome II. p. 305.

von Sasonowa[1]). Bekanntlich findet Sasonowa die Ursache der Hämatombilbung in anatomisch-histologischen Veränderungen der Gefässe, die theils durch die Schwangerschaft bedingt, theils aber individuell angeerbt sind. Eine solche Bedeutung erlangen auch diejenigen Fälle, bei denen eine allgemeine Neigung zu Blutungen; wie bei Erkrankungen der Gefässwände überhaupt, dann bei Scorbut, Purpura und bei Blutern vorhanden ist. Einen Fall von Thrombus vulvae in Folge von Morbus maculosus Werlhofii beobachtete Warszawski[2]). In dem einen der 5 von Lwoff mitgetheilten Fälle von Blutgeschwulst bestand Hämophilie[3]).

Es hat Jeder als Hauptursache der Hämatombildung das angesehen, was ihm in seinem Falle aufgefallen ist. So ist es denn gekommen, dass die einen, wie Cazeaux, Hervieux u. A. die lange Dauer der Geburt und noch besonders die andauernde Lage des Kindskopfes im unteren Beckenabschnitt beschuldigten, während die anderen, wie Braun, Spiegelberg u. A., die schnelle Ausdehnung der Geschlechtstheile bei schnellen Geburten verantwortlich machten. Manche Autoren, wie Charpentier und v. Winckel behaupten sogar, die Prädisposition zu Hämatombildung in diesen entgegengesetzten Fällen.

Alle diese Momente können nur bis zu einem gewissen Grade disponiren, aber keineswegs die nächste Bedingung bei der Hämatombildung ausmachen, denn sonst müsste diese letztere sich auch wiederholen, was äusserst selten der Fall ist. Schneider soll beobachtet haben, dass bei der nächsten Entbindung abermals eine Blutgeschwulst entstand[4]). In den 4 von Ten Cate Hoedemaker[5]) mitgetheilten Fällen von Haematoma vulvae traumaticum, von denen der eine eine Schwangere im vierten Monate, der andere eine zum 9. Male Schwangere im achten Monate betraf, verliefen sogar die Schwangerschaft und die Geburt normal.

In den Fällen der neueren Zeit, wie in den von Goldberg[6]), Ellinger[7]), Lefranc[8]), Klautsch[9]) u. A. ist angegeben worden, dass die Geburten normal waren.

Wenn man behufs der Erforschung der eigentlichen Ursache der Hämatombildung die mitgetheilten Fälle analysirt und die verschiedenen Zustände sich vergegenwärtigt, in welchen das Leiden zur Beobachtung gekommen ist, so kommt man zu dem Schlusse, dass in jedem Falle doch noch andere Bedingungen obwalten müssen, die nur für den Fall gültig sind. Wenn ich alle Umstände berücksichtige, so stelle ich zwei Postulate auf, die meiner

---

[1]) S. Lwoff, J. Ueber die Blutgeschwülste der äusseren Geschlechtstheile. Zeitschr. f. Geb. u. Gyn. 1886. Bd. XIII. S. 135.
[2]) Centralbl. f. Gyn. 1893. S. 182.
[3]) l. c., S. 135.
[4]) Meissner, F. L. Die Frauenzimmer-Krankheiten. 1842. I. S. 216.
[5]) Centralbl. f. Gyn. 1891. S. 190.
[6]) Centralbl. f. Gyn. 1894. S. 723.
[7]) Centralbl. f. Gyn. 1895. S. 1180.
[8]) L'Abeille méd. 1896. No. 21.
[9]) Münch. med. Wochenschrift 1896. No. 3.

Ansicht nach in jedem Falle für die Entstehung der Blutgeschwulst unentbehrlich sind. Erstens muss nämlich das Gefäss wenigstens soweit lädirt sein, dass das Blut austritt, zweitens aber muss auch die Anlage für die Geschwulst ziemlich vorbereitet sein. Das erste geschieht eben durch ein Trauma, Erkrankungen der Gefässwände u. s. w., das zweite aber durch die Zerreissung des Zellgewebes. Diese entsteht entweder durch eine direct wirkende, zerquetschende Gewalt oder durch rasche Verschiebung von Zellgewebslagen über einander. Durch starke Verschiebung der Zellgewebslagen kann auch das normale Gefäss zerreissen. Zur Hämatombildung sind die äusseren Geschlechtstheile dadurch noch mehr geneigt, weil sie viel lockeres Zellgewebe besitzen. Trifft ein Trauma irgend eine Stelle der Körperoberfläche, so wird das Blut bei Gefässverletzung in die Maschen des Gewebes sich ergiessen, aber keine Geschwulst bilden. Solche Blutextravasate sehen wir auch häufig an der Körperoberfläche in Folge eines Trauma und noch viel mehr an den weiblichen Geschlechtstheilen, besonders noch während oder unmittelbar nach der Geburt. Zerreisst das Zellgewebe und veranlasst freie Communikation mehrerer Maschen, so entsteht ein Raum, in welchem das Blut aus dem verletzten Gefässe sich ergiesst und eine Geschwulst bildet und zwar um so grösser, je mehr noch Zellgewebe bei der Geschwulstbildung weiter zerreisst. Wenn bei der Geburt namentlich die Drangwehen den vorliegenden Kindestheil mit Gewalt und rasch nach aussen treiben, so müssen einerseits die Gefässe sich strotzend mit Blut füllen und über alle Maassen sich ausdehnen, wobei sie allenfalls platzen, andererseits aber schieben sich die dem vorliegenden Kindestheile zunächst befindlichen Gewebslagen gewaltig und schnell nach aussen, so dass die entfernter liegenden Gewebslagen wenigstens nicht entsprechend folgen, daher muss das dazwischen befindliche Zellgewebe stark zerren und eventuell auch zerreissen. Dieses Ereigniss steigt selten bis zum extremen Grade und entspricht somit der Seltenheit des Vorkommens der Blutgeschwulst. Nach dieser Entstehungsweise lassen sich alle Fälle erklären. So bildet sich eine Blutgeschwulst bei einer normalen Geburt oder bei einer nie schwanger gewesenen Frau, deren Gewebe noch stramm sind. In dem oben beschriebenen ersten Falle hat sogar die Blutung, wie sich nach der Anlage der Geschwulst und der Richtung des wirkenden Traumas urtheilen lässt, zuerst in der unteren Hälfte der Schamlefzen angefangen. Das Trauma hat hier so lange gewirkt, bis Gefäss und Zellgewebe zerrissen sind. In dem Geburtsfalle hat die Blutung zuerst oben angefangen, wie die Hebamme angab, dann hat sich das Blut herabgesenkt. In den mit puerperalen Processen zusammenhängenden Fällen mag es sich auch gewöhnlich so vollziehen, weil das Convolut der mit Blut überfüllten Gefässe oben am Vestibulum vulvae am stärksten entwickelt ist. In unserem Falle haben noch die stürmischen Wehen und die schon entwickelten Varices sowohl als auch die aussergewöhnliche Grösse des Kindes

dazu beigetragen. Die Hämatombildung der Vulva, die während der Schwangerschaft und gewöhnlich in Folge vom Trauma oder von Veränderungen der Gefässwände zur Beobachtung kommt, lässt auch dieselbe Erklärung zu, indem das Blut entweder von vornherein aus dem geplatzten Gefässe in reichlichem Strom das Zellgewebe zerreisst und sich ansammelt oder nachträglich sich zur Geschwulst anhäuft, wenn die zuerst nach aussen stattfindende Blutung durch Verschiebung der blutenden Oeffnung hintangehalten ist.

In den oben angeführten beiden Fällen waren die Schmerzen bei der Entstehung der Blutgeschwulst ziemlich bedeutend; in manchen Fällen aber sind keine Schmerzen empfunden worden. Der Grund davon mag zum Theil darin liegen, dass der vorliegende Kindestheil durch Druck und Zerrung die die äusseren Geschlechtstheile versorgenden Nerven in Lähmung versetzt hat. Und durch diese letztere mögen auch die Blutgefässe ihren Tonus verloren haben und in Folge von Blutwallung zum Platzen vorbereitet sein. Aus dem Gesagten erhellt sich, dass die Schmerzen in den Fällen ausserhalb der Schwangerschaft in der Regel vorhanden sind, in den puerperalen Fällen aber nicht sehr oft fehlen.

Wurde ich zu dem ersten Falle noch etwas später hinzugeholt, so musste der Fall entschieden letal enden. In den Fällen, wo die Blutung sich auch nach aussen Bahn gebrochen hat, kann natürlich der Tod eintreten, wenn keine Hülfe zeitig geschaffen wird. Dies ist öfter bei den Geburten der Fall gewesen, wo die Blutung namentlich aus der Vestibulargegend[1]) stammend oder durch Platzen der Varices rasch zum letalen Ausgange geführt hat, ohne dass nöthige Hülfe geleistet werden konnte. Es sind sonst die Fälle gefährlich, in denen sich das Blut in grösserer Menge angesammelt hat und zersetzt, so dass danach eine allgemeine Blutzersetzung oder Thrombose zu Stande kommt. In dieser Hinsicht können die Thromben als gefährlicher bezeichnet werden, die in die Wand der Vagina oder in das benachbarte Zellgewebe des Beckens eingedrungen sind.

Im Allgemeinen hat man sich bis jetzt gegenüber der Blutgeschwulst der äusseren Geschlechtstheile passiv verhalten und nur im äussersten Nothfall ist man activ vorgegangen. Es sind auch besonders kleinere Blutgeschwülste ohne weiteres Zuthun resorbirt worden. Beim activen Vorgehen hat man hauptsächlich die Befürchtung gehegt, dass man beim Eröffnen der Geschwulst nicht im Stande sein werde, der möglichen Blutung und eventuell der Vereiterung und der gefährlichen Wirkung der Blutzersetzung Herr zu werden, indem noch durch die hinzugefügte frische Wunde die Infection mit Lochien äusserst begünstigen würde. Diese Gründe sind heutzutage beim aseptischen und antiseptischen Verfahren und bei sorgfältiger Nahtanlegung nicht mehr stich-

[1]) Audebert. Hémorrhagies vestibulo-clitoridiennes pendant l'accouchement. Congrès périodique international de gynécologie et d'obstétrique. Obst., Genève, 1896. p. 279.

haltig. Die Blutgeschwulst berstet gewöhnlich spontan und veranlasst Blutung nach aussen. Ist es dann nicht besser, die Geschwulst zeitig zu spalten, die Blutung zu stillen und die Höhlen zu reinigen? — In dem Falle der nicht schwangeren Frau habe ich die Geschwulst gespalten und die Coagula entfernt. Die nur an den Wänden der Blutcyste haftenden Gerinnsel stiessen sich bald ab, die Höhle reinigte sich, granulirte und so kam die Heilung zu Stande. Ich fand kein Bedürfniss, die Gerinnsel von den Wänden der Blutcyste abzureisen, da ich voraussetzen konnte, dass sie von selbst bald abgehen würden und andererseits fürchtete, dass ich beim Abreissen der Gerinsel von den Wänden auch die bereits verstopften Gefässe nochmals eröffnen und bluten liesse. Aus diesem Grunde halte ich für rathsam, stets die festhaftenden Coagula nicht zu entfernen, wenn keine Blutung mehr zu befürchten oder keine Zersetzung eingetreten ist, die eine gründliche Reinigung erheischt. Blutet die Höhle nach der Eröffnung des Hämatoms und Entfernung der Blutgerinsel stark, so lässt sich die Blutung sofort durch Tamponiren und Comprimiren der Höhle für den Augenblick möglichst stillen, bis man dann allmählich die blutende Fläche aufmacht und die blutenden Gefässe einzeln unterbindet, wie ich es in dem Geburtsfalle that. So wird man auch in den Fällen verfahren, in welchen nach der Entleerung eine Nachblutung und neue Anfüllung der Höhle eintritt, — Fälle, (Haase, d'Outrepont und Dewees), die die Aerzte zur Vorsicht mahnten, bei blutenden Gefässen die Geschwulst nicht zu eröffnen, nicht zu tamponiren und nicht zu comprimiren. — Ist das Gewebe zu morsch oder zerquetscht und hält keine Naht, so lässt sich die Höhle gerade fest tamponiren und die Blutung wenigstens soweit stillen, dass davon keine Gefahr mehr zu fürchten ist. Die Höhle kann man ohne Bedenken auch mit Etagennaht zuschliessen, wie ich es mit gutem Erfolge nach Entfernung von anderen Geschwülsten aus den äusseren Geschlechtstheilen wiederholt gethan habe.

Wenn man aber nicht spaltet, so ergiebt man sich damit dem Schicksale der Blutgeschwulst und deren Folgen. Die verschiedenen Ausgänge resumirte v. Winckel in Folgendem: 1. Tod durch Verblutung ohne oder nach vorhergegangener Berstung, 2. Tod durch Verjauchung des Sackes mit nachfolgender Septicämie, am häufigsten nach Berstung oder Eröffnung des Sackes, 3. Berstung und Genesung, 4. Berstung mit nachfolgenden Fisteln, 5. Resorption ohne Berstung, völlige Heilung [1]). — Hiernach muss das active Vorgehen als rathsam erachtet werden, weil, dabei 1. die Blutung durch Ligatur, Naht, Umstechung und Tamponade sich stillen lässt, 2. die Verjauchung und die Septicämie mit den aseptischen und antiseptischen Cautelen der modernen Chirurgie sich vermeiden lassen, 3. die Genesung gesichert und beschleunigt wird, 4. Gangrän und Defecte, Abscesse

[1]) v. Winckel, F., Die Pathologie und Therapie des Wochenbetts, 1878, S. 158. Vergl. auch Lwoff, l. c. S. 154.

und Fistelbildung verhindert werden, 5. Die Heilung beschleunigt werden kann.

Ich betone hier zumal ad 5., dass ich nicht sofort bei der Hämatombildung zu eröffnen empfehle. Vergrössert sich die Geschwulst nicht mehr, bleibt sie also klein und ruft auf ihre Umgebung keine nachtheilige Wirkung hervor, so liegt kein Grund vor, sie anzugreifen. Ist man bei der Entstehung der Blutgeschwulst zugegen, so halte ich für rationell dahin zu streben, dass die Geschwulst durch Aufhören der Blutung sich nicht vergrössert. Ist die Blutung im Gewebe, so kann man zur Stillung am besten Compression und Eis anwenden. Ich konnte meinen Patienten wegen der äussersten Schwäche weder Sekale noch Opium verordnen. Da ich spät hinzukam, so hielt ich nicht für rathsam, die Geschwulst sofort zu eröffnen, zumal da die Blutung ganz aufhörte, daher verordnete ich nebst den belebenden und und stärkenden Mitteln vorläufig nur die Eisblase. Diese wirkt in solchem Falle blutstillend, schmerzlindernd und zersetzungswidrig. Meine Kranken erholten sich dabei soweit, dass ich dann, wenn auch namentlich in dem nicht puerperalen Falle leider doch noch etwas spät, activ vorgehen konnte. Lässt sich also durch diese beiden direkt auf die Blutstillung wirkenden Mittel — Compression und Eis — die Hämatombildung in Schranken halten — denn auf die übrigen Mittel kann man sich nicht verlassen —, so kann man sich damit vorläufig begnügen. Sobald aber eine lokale Reaktion nachtheilig auftritt, so muss man doch activ vorgehen, wenn auch die Geschwulst klein ist; bei den grösseren sind die Gefahren ja nur durch Spaltung und sorgfältige Behandlung der Nachtheile zu vermeiden. Es sind die Gynaekologen auch früher activ vorgegangen, aber zu spät, denn sie hatten so lange gewartet, bis die Geschwulst spontan barst oder irgend eine gefährliche Reaction sie dazu zwang. Darum ist bis jetzt eine völlig das active Verfahren befürwortende Einigung nicht erzielt worden. Es sind zum Theil die früher angewendeten unzureichenden und unzuverlässigen Mittel, auf die man sich verliess, an dem gescheiterten Erfolg schuld gewesen. Wenn ich aber nun einem activeren Verfahren das Wort rede, so will ich eben nicht die Zeit verlieren und so lange in Ungewissheit warten, bis schon unverbesserliche Nachtheile eingetreten sind. In den neuesten Fällen hat man mehr oder weniger zeitig, wenn auch ungern, die Geschwulst eröffnet und dadurch die völlige Herstellung gesichert und beschleunigt. Simon[1]) umstach auch einzeln die blutenden Stellen und darum trat kein Gangrän ein, obgleich die Haut sehr gespannt und die Wundhöhle eine kolossale war.

Vor der Geburt ist man geradezu gezwungen die entstandene Blutgeschwulst zu eröffnen, sobald sie mechanisch verhindert die Geburt zu beenden, die eben aus diesem Grunde

[1]) Centralblatt f. Gyn., 1893, S. 60.

auch zu beschleunigen ist. Vor Kurzem hat Prof. Löhlein [1]) dem activeren Verfahren bei dem unter der Geburt entstandenen Hämatome das Wort geredet. Dieses activere Verfahren auch auf alle anderen Fälle von Blutgeschwulst der Vulva auszudehnen erscheint rathsam, um die Blutung auf rationelle Weise zeitig zu stillen, deren gefährliche Wirkungen zu vermeiden und die früher beobachteten Todesfälle nun nicht mehr vorkommen zu lassen.

VII.

Stypticin, ein neues Hämostaticum

von

Professor Dr. MARTIN FREUND

in Frankfurt a. Main.

Der hohe Preis des auf meine Veranlassung in die Therapie eingeführten Hydrastinin hydrochlor. liess es wünschenswerth erscheinen, ein ebenso wirkendes aber billiger zu beschaffendes Arzneimittel ausfindig zu machen. Ausgehend von dem Gedanken, dass das dem Hydrastinin nahe verwandte Oxydationsprodukt des Narcotins sich als Ersatzmittel des ersteren eignen dürfe, veranlasste ich während der letzten fünf Jahre die Anstellung zahlreicher klinisch-therapeutischer Prüfungen des salzsauren Salzes jener Verbindung. Dieselben ergaben das übereinstimmende Resultat, dass letzteres ein brauchbares Haemostaticum ist, und es wurde in Folge dessen unter dem Namen „Stypticin“ in den Arzneischatz eingeführt.

Das Stypticin präsentirt sich als gelbliches, krystallinisches, in Wasser leicht lösliches Pulver von der Zusammensetzung $C_{12}H_{14}NO_3Cl$. Wegen seines bitteren Geschmackes wird es am besten in Form überzuckerter Tabletten gegeben, wie solche mit einem Gehalte von 0,05 g von der chemischen Fabrik E. Merck in Darmstadt in Handel gebracht werden.

Von den bisher erschienenen Publikationen beschäftigt sich nur eine mit der Anwendung des Stypticins bei Lungenblutungen, während alle übrigen sich auf Beobachtungen bei Gebärmutterblutungen beziehen. Sämmtliche Autoren stimmen darin überein, dass das Stypticin, selbst bei andauerndem Gebrauche völlig unschädlich und ohne jede Nebenwirkung ist. — Ein Hund von 6—7 Kilo Gewicht, dem mehrere Tage hintereinander täglich 1 g Stypticin subcutan eingespritzt wurde, zeigte keinerlei Vergiftungssymptome. (Paoletti, Corriere Sanitario, Milano 1898, 498.) Eine versehentlich genommene Dosis von 0,4 g hatte

[1]) Löhlein, H., Zur Entstehung und Behandluug des Haematoma Vulvae der Neuentbundenen. Centralbl. f. Gyn. 1897, S. 267.

bei dem betreffenden Patienten keinerlei Schädigung zur Folge. (Nassauer, Therap. Wochenschr., Wien, 1897, No. 32.)

Die übliche Tagesdosis während der menstruellen Blutung beträgt 5—6 Tabletten à 0,05 g, in manchen Fällen empfiehlt es sich, schon einige Tage vor dem zu erwartenden Eintritt der Periode täglich 2—3 Tabletten nehmen zu lassen. Zur schnellen Bekämpfung sehr starker Blutungen sind unter Umständen Subcutaninjectionen zuweilen vorzuziehen und zwar zwei Cubikcentimeter einer 10 proc. Lösung in die Glutaealmusculatur. — Aus den nunmehr langjährigen verschiedenen Beobachtungen, die sich auf mehrere hundert Fälle erstrecken, lässt sich bezüglich der Indikationen Folgendes entnehmen:

Das Stypticin wirkt als Specificum bei solchen Menorrhagien, die durch entzündliche Erkrankungen des Beckenbindegewebes oder der Adnexa oder durch Lageveränderung des Uterus, verbunden mit Entzündungsprocessen der Umgebung verursacht sind. Ebenso ist sichere Wirkung bei consecutiven Metrorrhagieen zu erwarten, die als Begleiterscheinungen der eben bezeichneten Erkrankungen auftreten. Uterusblutungen, die sich nach Adnexoperationen in Folge von Stumpfexsudaten einstellten, wurden ebenfalls erfolgreich mit Stypticin behandelt. Bei Blutungen in Folge schlechter Rückbildung der Gebärmutter nach Abort, ebenso wie bei Subinvolutio uteri post partum wirkt das Mittel binnen kurzer Zeit, aber nur dann, wenn keine Eireste vorhanden sind.

Kein Erfolg ist bei Blutungen zu erwarten, die durch reine fungöse Endometritis bedingt sind, dagegen wirkt das Stypticin bei persistirenden Blutungen nach dem Curettement gut. Ganz vorzügliche Resultate wurden bei virginellen, menstruellen Blutungen ohne pathologisch-anatomisches Substrat erzielt, desgleichen zeigt Stypticin bei klimakterischen Blutungen prompte Wirkung. Ferner ist eine günstige Beeinflussung bei Blutungen in Folge von Myomen zuweilen nicht zu verkennen, auch zeigte sich das Stypticin in einzelnen Fällen von gonorrhoischer Infection der Uterusschleimhaut, verbunden mit starker atypischer Blutung wirksam. Da das Präparat keine Uteruscontraction hervorbringt, kann es auch bei bestehender Gravidität zur Bekämpfung von Blutungen verordnet werden; mehrfach hat man in diesen Fällen zufriedenstellende Resultate beobachtet.

Die therapeutische Verwendung des Stypticins ist zuerst von Gottschalk (1) empfohlen worden. Seine Beobachtungen brachte er gelegentlich des in Wien abgehaltenen sechsten Congresses der Deutschen Gesellschaft für Gynaekologie im Jahre 1895 zur Kenntniss der Fachgenossen. Auf Grund seiner zweijährigen, über 50 Fälle umfassenden Erfahrungen kam er zum Schluss, dass das sich für länger andauernden Gebrauch eignende Stypticin vor anderen einschlägigen Mitteln, wie Secale und Hydrastis canadensis, den Vorzug gleichzeitiger sedativer Wirkung besitzt, und seine schmerzstillenden, beruhigenden und leicht betäubenden Eigenschaften gerade bei dysmenorrhoischen

Zuständen sehr erwünscht sind. Gottschalk, der kein anderes Mittel und keine andere Behandlungsweise neben der Stypticinbehandlung anwendete, fand das Mittel in allen Fällen von Blutungen in Folge reiner, lediglich durch Atonie der Uterusmuskulatur bedingten Subinvolutio uteri puerperalis prompt wirkend. Bei fungöser Endometritis, beziehungsweise bei Blutungen oophorogenen Ursprungs empfiehlt er die symptomatische Anwendung desselben. In diesen Fällen wirkt es blut- und schmerzstillend und empfiehlt Gottschalk seine Anwendung auch besonders dann, wenn trotz der Auskratzung die Blutung persistirte. Bei Myoma und klimakterischen Blutungen wurde das Stypticin von genanntem Autor mit Vortheil verordnet. Setzte er bei ersterem das Mittel versuchsweise aus, so waren die Blutungen stärker, als wenn das Mittel genommen wurde. Weniger befriedigend waren seine Erfolge bei sekundären Blutungen, d. h. solchen, die durch Exsudate neben dem Uterus und durch Adnexgeschwülste bedingt sind. In diesen Fällen schienen Hydrastis und Hydrastinin den Vorzug zu verdienen, mit welchen das Stypticin jedoch bei Menorrhagien rein congestiver Natur in erfolgreiche Concurrenz tritt. Gottschalk spricht sich ferner dahin aus, dass es keineswegs einerlei ist, ob das Mittel erst im Beginne und während der Dauer der Blutungen oder schon prämenstruell genommen wird: „Die Wirkung ist eine weit sicherere, wenn man schon 4—5 Tage vor der zu erwartenden Regel das Mittel nehmen lässt, allerdings genügen hier unter Umständen kleinere Dosen, etwa zweimal täglich 0,05 g; sobald sich das Blut zeigt, verordnet man für die Dauer der Menstruation die doppelte Dosis, also 4 bis 5 Mal täglich 0,05 g. Werden wir erst auf der Höhe einer menstruellen Blutung um Rath angegangen, so injicire man gleich 0,2 g subcutan in die Glutaealmuskeln. Diese Dosis lässt sich in mehreren auf einander folgenden Tagen ohne schädliche Nebenwirkung wiederholen.“ In Fällen von Blutungen in Folge mangelhafter Involution des puerperalen Uterus sah Gottschalk allemal Dauererfolge, auch konnte er solche mehrmals bei Fällen von Menorrhagien ohne pathologisch-anatomisches Substrat constatiren.

Die Angaben Gottschalk's wurden im folgenden Jahre von H. Gaertig (2) bestätigt, der seine Beobachtungen an dem Material der Provinzial-Hebammen-Lehranstalt zu Breslau anstellte. Er gab das Stypticin in 4—6, ja sogar vereinzelt in 8maligen täglichen Dosen von 0,05 g. Selbst bei wochenlangem Gebrauche beobachtete er niemals unangenehme Nebenwirkungen. Die blutstillende Wirkung des Präparates sieht Gaertig keinesfalls als eine Folge von Uterusmuskelcontractionen an, wie er denn auch keine augenscheinliche Einwirkung desselben auf die Wehenthätigkeit verzeichnen konnte. Er verwendete das Stypticin in 46 Fällen, die meisten positiven Erfolge hatte er bei uncomplicirten Menorrhagien und den Blutungen der Wechseljahre zu verzeichnen. Die geringsten dagegen bei Blutungen in Folge von Endometritis, zumal wenn noch andere Complicationen

hinzutraten. Gute Resultate sah Gaertig ferner bei Blutungen in Folge Retroflexio und in Folge von Subinvolutio uteri, während die Blutungen bei bestehender Graviditât ganz unbeeinflusst schienen.

Gaertig betont ausdrücklich die Bekömmlichkeit des Stypticins, das selbst in grösseren Dosen gut vertragen wird und auch bei längerem Gebrauch keine lästigen Nebenwirkungen hervorruft.

Eine weitere Arbeit über „Das Stypticin bei Gebärmutterblutungen" veröffentlichte im Jahre 1897 Max Nassauer (3). Seine Beobachtungen erstrecken sich auf 49, binnen einem Zeitraum von $1^1/_4$ Jahren zur Behandlung gekommene Fälle. Auf Grund derselben constatirte Nassauer die präcise Wirkung bei klimakterischer Blutung und bei Blutungen in Folge schlechter Rückbildung der Gebärmutter nach Abort und in Fällen von Subinvolutio uteri post partum ohne vorhandene Eireste. Bei rein endometrischer Blutung sah Nassauer prompten Erfolg nur nach vorangegangenem Curettement. — Sehr präcis auf Stypticin reagirten reflectorische Menorrhagien bei nicht nachweisbarer erkranktem Uterus.

Einen weiteren Beitrag zur Kenntniss der Wirkung des Stypticins verdanken wir Dr. Bakofen (4). Er brachte das Mittel an dem Krankenmaterial der Privatfrauenklinik des Dr. Czempin in Berlin in 43 Fällen in Anwendung. In der Regel constatirte er schon nach Darreichung von 8—15 Tabletten Erfolg. Bakofen sah bei Menorrhagien, die durch entzündliche Erkrankungen des Beckenbindegewebes oder der Adnexa, oder durch Lageveränderung des Uterus, verbunden mit Entzündungsprocessen, verursacht waren, geradezu überraschende Erfolge. Aehnliche gute Erfolge stellte er bei consecutiven Metrorrhagien fest. In einem Falle, in welchem Hydrastis und Hydrastinin ohne Erfolg gegeben waren, sistirte die Blutung auf Stypticin.

In einzelnen Fällen akuter gonorrhoischer Infection der Uterusschleimhaut mit starker atypischer Blutung, desgleichen in mehreren Fällen virgineller, menstrueller und bei solchen Uterusblutungen, bei denen die eigentliche Krankheitsursache in einer subacuten Steigerung einer chronischen Endometritis corporis — Endometritis haemorrhagica — bestand, sah Bakofen sehr zufriedenstellende Resultate. Derselbe verzeichnete gleich Nassauer prompten Erfolg des Stypticins bei rein endometritischen Blutungen nach vorausgegangener Auskratzung. In einem Falle wässeriger Blutung bei bestehender Schwangerschaft im 4. bis 5. Monat wirkte es gut und erregte keine Wehen. Ueble Nebenwirkungen vermochte Bakofen nicht zu constatiren, selbst nicht, als eine Patientin versehentlich 0,15 g auf einmal zu sich nahm.

Neuerdings verwendet Sanitätsrath Dr. Heyden-Plaue i. Th. in seiner Heilanstalt für Frauen das Stypticin. Ueber seine Erfahrungen macht er mir folgende Mittheilungen: „Im Ganzen habe ich 17 Fälle hiermit behandelt, nur bei einem

Falle musste Stypticin weggelassen werden, da über Druck im Magen geklagt wurde. In sämmtlichen Fällen war die Wirkung prompt und rasch; 2 Fälle betrafen klimakterische Blutungen, 2 Fälle Blutungen von Subinvolutio uteri post abortum, 1 Fall solche post partum, 1 Fall Blutung bei drohendem Abort und 10 Blutungen bei Endometritis nach Curettement."

In jüngster Zeit erschien eine mit gründlicher Casuistik ausgestattete Arbeit aus der gynaekologischen Klinik des Herrn Professor Ehrendorfer in Innsbruck von Dr. Jos. v. Braitenberg (5). Verfasser hatte bei seinen zahlreichen Versuchen in den meisten Fällen einen ganz auffälligen Erfolg zu verzeichnen, gänzlich im Stiche liess ihn das Stypticin so gut wie niemals. Unangenehme Nebenerscheinungen wurden nicht beobachtet, selbst nicht bei der intramusculären Einverleibung. Bei Blutungen, als deren Ursache eine Lageveränderung des Uterus, Perimetritis, Parametritis oder eine entzündliche Veränderung der Adnexe constatirt werden konnte, war in Bezug auf die Blutung die Wirkung fast immer eine auffallend gute. Profuse und protrahirte Menses wurden durch das Mittel immer abgekürzt. Mit gleichem Erfolge verwendet v. Braitenberg das Stypticin bei Blutungen ohne nachweisbare anatomische Veränderungen. In einem Falle von Retroflexio uteri gravidi stand die Blutung auf 7 Stypticintabletten à 0,05. Es wurden weder Wehen ausgelöst, noch trat Abortus ein. In Uebereinstimmung mit früheren Publikationen schildert v. Braitenberg den Erfolg als einen geringen und zweifelhaften in Fällen von uncomplicirter haemorrhagischer Endometritis; doch war die Wirkung auch hier eine prompte, wenn nach erfolgloser Stypticinmedikation eine Ausschabung der Uterushöhlung vorgenommen wurde und nach derselben noch Blutungen zurückblieben. Bei einem Fall von Blutungen bei Myomen erwies sich das Präparat erfolglos. Verfasser, dem das Stypticin schon wegen seiner prompten Wirkung gegen Dysmenorrhoen besonders werthvoll erscheint, verwendete im Durchschnitte bei jedem Falle noch nicht einmal ein Gesammtquantum von 1 g Stypticin. Er weist darauf hin, dass der frühere ziemlich hohe Preis des Präparates vor einigen Monaten eine wesentliche Reduktion erfuhr, so dass es in Anbetracht der zur Anwendung zu bringenden geringen Menge auch in der Praxis bei minder bemittelten Klassen verordnet werden kann und der allgemeinen Verwendung und Würdigung des Stypticins nichts mehr im Wege steht.

Ebenso günstig lautet das Urtheil, das Nedorodow (6) über das Präparat fällt. Derselbe hat es in 24 Fällen von verschiedenen gynaekologischen Erkrankungen, welche mit heftigen und hartnäckigen Blutungen einhergingen, sowie in zwei Fällen von Haemoptoe angewendet. Er erklärt das Präparat als ein sehr sicheres, blutstillendes Mittel, ganz gleich, welche Ursachen die Blutungen bedingten. In Folge seiner beruhigenden und fast hypnotischen Eigenschaften vermöge es gleichzeitig Narkotica zu ersetzen. Die blutstillende Wirkung sei nicht durch eine Muskel-

contraction der Gebärmutter, sondern durch eine Beeinflussung des Centralnervensystems bedingt. Auf den die Blutung verursachenden Krankheitsprocess habe das Stypticin allerdings wohl kaum eine Wirkung. Das in den in Betracht kommenden Dosen ganz und gar unschädliche Präparat verdiene in Anbetracht seiner Billigkeit und seiner prompten Wirkung eine der ersten Stellen unter den blutstillenden Mitteln.

Die bis jetzt mehrfach geschilderten günstigen Wirkungen des Präparates werden auch in zwei jüngst in Italien erschienenen Abhandlungen von Pazzi (7) und Paoletti (8) gebührend hervorgehoben und weitere Versuche in Aussicht gestellt. In einem Falle sehr gesteigerter Menorrhagie, bei welchem die üblichen Mittel, wie Extr. Hydrastis, Secale cornutum, Ergotin etc. sämmtlich vergeblich angewendet worden waren, half Stypticin. Mehrere ähnliche Fälle berichtet Dr. Ernesto Zaramella, erstem Assistenzarzt an der gynäkologischen Klinik in Pavia (9), der ausdrücklich hervorhebt, dass das Mittel in den meisten Fällen, in denen sich ebenfalls Ergotin und Extr. fluid Hydrast erfolglos erwiesen, gute Dienste leistete. In den letzten Wochen hat Prof. Bossi in Genua das Stypticin zum Gegenstand eines Vortrages auf dem gynaekologischen Congress zu Marseille gemacht und die Anwendung desselben warm empfohlen. Insbesondere betonte er neben der blutstillenden die ecbolische Wirkung des neuen Mittels gegen die verschiedenen Formen der Menorrhagieen.

Die Anwendbarkeit des Stypticins ist, wie bereits mehrmals bemerkt, keineswegs auf Gebärmutterblutungen allein beschränkt. Auf Vorschlag des Herrn Prof. Combemale in Lille untersuchten J. Lavialle und Ch. Ruyssen (10) die Wirkung des Mittels gegen Haemoptyse und insbesondere tuberculöse Haemoptyse. In den Fällen, in welchen die Tuberculose das zweite Stadium noch nicht überschritten hatte, constatirten die Verfasser sehr zufriedenstellende Erfolge. Obwohl sie täglich von einer zehnprocentigen Stypticinlösung 3 — 4 Injectionen bis zu einem Cubikcentimeter verordneten, bemerkten sie weder lokale noch allgemeine unangenehme Nebenerscheinungen. Selbst die reichlichsten Blutungen cessirten auf vier Injectionen; auch bei Verabreichung des Mittels per os, 8 Tabletten täglich und mehr, sahen sie befriedigende Erfolge. Leiden die Patienten an Congestionszuständen, so empfiehlt es sich, die Wirkung des Stypticin mit der von abführenden und ableitenden Mitteln zu verbinden. Die Verfasser sind der Ansicht, dass das Stypticin eine Erweiterung der Lungengefässe und eine Erniedrigung des Blutdruckes bewirkt und dass unter diesem doppelten Einfluss eine verminderte Blutfüllung des Lungenkreislaufes zu Stande kommt, wodurch die Bildung eines Thrombus befördert wird, der das geplatzte Gefäss verschliesst und so die Blutung zum Stillstand bringt. In ähnlicher Weise erklären sie auch die haemostatische Wirkung des Stypticins auf Uterusblutungen. Sie nehmen an, dass das Stypticin, indem es die Athembewegungen verlangsamt und anderseits den arteriellen

Blutdruck verringert, eine Verlangsamung des gesammten Blutstromes hervorruft, wodurch Thrombenbildung begünstigt und dem Blutaustritt ein Ende bereitet wird. Auch Gottschalk beobachtete, dass das Stypticin bei subcutanen Injectionen auf die Respirationsorgane einwirkt, indem es gleichzeitig den Blutdruck erniedrigt. Diese Erniedrigung ist allerdings nur eine sekundäre, denn das Stypticin erstreckt zunächst seine Wirkung auf die Respirationscentren des Gehirns und Rückenmarks, sowie auf den Sympathicus. Dies wurde auch von J. Ronsse und Walton (11) beobachtet, die ebenfalls auf die günstige Beeinflussung der Uterushaemorrhagien nach Stypticingebrauch hinweisen.

An dieser Stelle sei ferner auch auf die älteren Arbeiten über die physiologischen Wirkungen des Stypticins verwiesen. E. Falk (12) und P. Marfori (13).

Die Wirkung des Stypticins gegen die verschiedenen Formen der Uterushaemorrhagien steht fest. Ob das Mittel bei gewissen Fällen von Lungenblutungen mehr zu leisten vermag als andere, muss durch Nachprüfungen, zu denen ich gerne hiermit Anregung geben möchte, näher festgestellt werden. Da es, wie mir privatim mitgetheilt wurde, auch in einem Falle von Mastdarmblutungen vorzüglich wirkte, so wäre es wohl von allgemeinem Interesse, wenn auch in Bezug auf derartige Blutungen und ebenso bei Blasen- und Nasenblutungen Versuche von berufener Seite angestellt würden.

Litteratur:

1. Dr. S. Gottschalk-Berlin: Das Stypticin bei Gebärmutterblutungen. Verhandlungen des VI. Congresses der Deutschen Gesellschaft für Gynaekol. (Therap. Monatshefte. Berlin, 1895. Dezember.)
2. Dr. H. Gaertig: Stypticin ein neues Mittel im gynaekologischen Arzneischatze. Mitt. aus der Provinzial-Hebammen-Lehranstalt zu Breslau. (Therap. Monatsh. Berlin, 1896. Febr.)
3. Dr. M. Nassauer: Das Stypticin bei Gebärmutterblutungen. (Therap. Wochenschrift. Wien, 1897. No. 32—33).
4. Dr. Bakofen: Stypticin bei Gebärmutterblutungen. (Münch. med. Wochenschrift. 1898, pag. 419.)
5. Dr. J. v. Braitenberg: Behandlung von Uterusblutungen mit Stypticin. Aus der Gynaekolog. Klinik d. Prof. Dr. Ehrendorfer in Innsbruck. (Wiener med. Presse. 1898. No. 35.)
6. Dr. Nedorodow: Stypticin-Freund ein neues blutstillendes Mittel. (Medizinskoe Obosrenie. 1898. Band XLIV, No. 7.)
7. Dr. M. Pazzi, Osterico primario degli Ospedali di Bologna. La Stipticina nel trattamento delle mennorragie della età critica. (Corriere sanitario. 1898, pag. 497.)
8. Dr. L. Paoletti: Sull azione fisiologica e tossicologica della stipticina. (Corriere sanitario. 1898, pag. 498.)
9. Dr. E. Zaramella: La stipticina, (Il Pratico, 1898, 756).
10. J. Lavialle et Ch. Ruyssen: La Stypticine dans les épistaxis utérines et les hémoptysies (L'Echo médical du Nord. Lille. 1898, pag. 225.)
11. J. Ronsse et P. Walton: De la Stypticine. (Belgique médicale. 1898. No. 20.)
12. E. Falk: Therap. Monatshefte. 1896, pag. 28.
13. P. Marfori: Archiv ital. di Biol. XXVIII 2, pag. 19.

VIII.

Eine aussergewöhnliche Verletzung bei einer versuchten Ausschabung des Uterus.

Von

H. J. BOLDT

in New-York.

Am 2. August d. J. wurde von einem Arzt eine Auskratzung behufs Entfernung von Abortresten vorgenommen. Der Betreffende giebt an, dass er von der Vorderfläche des Corpus uteri „Fettklumpen" mit einer Placenta-Zange gewaltsam entfernt habe; plötzlich bekam er „ein Stück weissen Schlauch" in seine Zange, welchen er vorzog; da es ihm nicht gelang, das Stück mit der Zange zu entfernen, zog er mit seinem eingehackten Finger so fest daran, dass er „das Stück" durchriss, und es schien ihm, als ob es Darm gewesen wäre; nun hörte er auf.

Am nächsten Tage, etwa 24 Stunden nach stattgefundenem Insult, wurde ich zu der in der Nähe in Landaufenthalt wohnenden Patientin zur Consultation gerufen. Sie hatte einen vollständig normalen Puls, Temp. 37,5 Schmerzen waren nicht vorhanden, selbst bei Druck auf den Unterleib keine besondere Empfindlichkeit; Patientin fühlte sich so wohl, dass sie darauf bestand aufzustehen. Die Untersuchung, nach Entfernung der vom Arzt eingelegten Quellstifte, ergab einen etwa in der 10. Woche schwangeren Uterus, welcher an der hinteren Wand des Corpus, direkt oberhalb des Ansatzes der Cervix, eine Perforation aufwies. Bei Abwesenheit jeglicher schwererer Symptome hielt ich es nicht für indicirt, eine Koeliotomie vorzunehmen, sondern glaubte, dass sich der Arzt in seiner Annahme, Darm durchrissen zu haben, geirrt habe. Es wurden aber doch alle Vorbereitungen zur sofortigen Koeliotomie getroffen, falls sich das geringste bedenkliche Symptom einstellen sollte. Das Operationszimmer mit allem nöthigen Zubehör wurde mit Assistenz und Wärterin noch am nämlichen Abend in Bereitschaft gesetzt.

Am darauffolgenden Tage war zur Zeit meines Besuches keine Aenderung im Befinden der Patientin eingetreten. Sie wunderte sich sogar darüber, dass ich sie so streng beobachten liess und quälte mich um Erlaubniss aufstehen zu dürfen.

Am nächsten Morgen ging mir ebenfalls ein günstiger telephonischer Bericht zu; desgleichen gegen Mittag. Gegen zwei Uhr jedoch, als ich meinen Besuch machte, hatte sich das Bild

kurz vorher plötzlich geändert. Die Kranke wurde unruhig, klagte über Schmerzen im Leib und der Puls schnellte in wenigen Minuten von 88 auf 140 hinauf, bis ich hinzukam, war er kaum noch fühlbar. Der Leib war mässig aufgetrieben, bei der leisesten Berührung äusserst empfindlich. Die sofort vorgenommene Koeliotomie ergab eine allgemeine Peritonitis; die Bauchhöhle enthielt dünnen Koth und Blut. Es wurde festgestellt, dass das Ileum auf eine Strecke von etwa 14 cm von seinem Mesenterium abgerissen und gangränös war; ausserdem war auch der Darm an einer Stelle bis auf eine Brücke von wenigen Mm durchrissen. Die Patientin erholte sich nicht vom Shock. Das im Uterus vorhandene Ei war vollständig erhalten.

Nächst dieser aussergewöhnlich schweren Verletzung, welche von einem in seiner Nachbarschaft als tüchtig geltenden Arzt, bei einer beabsichtigten Uterusausschabung gesetzt wurde, ist der Umstand bemerkenswerth, dass etwa 50 Stunden verliefen, ehe sich Symptome einstellten, welche auf eine ernste Verletzung hindeuteten.

Es sind eine Anzahl ähnlicher schwerer Verletzungen nach Entbindungen und Auskratzungen in der Litteratur verzeichnet, jedoch ein dem eben geschilderten einigermassen gleicher Fall ist meines Wissens nur von M. D. Mann (Am. Journal of obstetrics, Vol. 31, S. 603) beschrieben worden. Ein junger Arzt entfernte, nach vorheriger Erweiterung der Cervix mittels eines starken Goodell'schen Dilatators, ein Ei nebst Eihäuten mit Finger und scharfer Curette. Die betreffende Patientin hatte es sich vorher mittels Catheter abzutreiben versucht. Nach Entfernung des Eies untersuchte der Arzt nochmals mit seinem Finger, fühlte etwas, was er für Decidua hielt und zog kräftig an den vermeintlichen Eihäuten. Als diese nicht recht herunterkamen, besah er sich das bereits in der Vagina liegende Stück mit einem Speculum und fand zu seinem Entsetzen, dass es eine durchrissene Dünndarmschlinge war. Die Kranke wurde umgehend in das Krankenhaus überführt und von Mann operirt, welcher 14 cm des durchrissenen Ileum von Meseterium entblösst fand. Die Bauchhöhle enthielt eine mässige Menge Blut mit Darminhalt: Genesung. Zwei weitere Fälle werden von Mann citirt, bei welchen der Darm ebenfalls durch eine Perforationsöffnung hervorgezogen wurde. Beide verliefen letal.

Auch Alberti beschreibt (Centralbl. für Gyn. Sept. 29. 1894) einen Fall von uteriner Darmeinklemmung im Anschluss an eine bei Abrasio uteri vorgekommene Perforation. Genesung nach umgehend vorgenommener Coeliotomie.

Man sollte annehmen, dass schon nach Verlauf von einigen Stunden nach einer solchen furchtbaren Verletzung, wie in dem von mir geschilderten Fall, Zeichen von peritonealer Reizung sich hätten einstellen müssen.

Mir ist das Entstehen der Verletzung nur so erklärlich, dass die Kranke, bei welcher die Ausschabung (?) ohne Narkose vorgenommen werden sollte, plötzlich, wie der Arzt angiebt, bei

Einführung der Zange emporgeschnellt ist, um sich an ihren Gatten, welcher neben ihr stand, anzuklammern, dabei wurde der Uterus perforirt und entweder Omentum oder Appendix epiploicus gefasst. Nachher ging die Zange immer wieder in dieselbe Perforationsstelle ein, bis der Darm gefasst und hervorgezogen wurde.

Die so lange Abwesenheit von Symptomen, welche sonst auf Verletzungen des Darmes hinweisen, findet man ja öfters nach Schuss- und Stichwunden durch den Darm, aber derartige Verletzungen sind nicht mit einer völligen Durchreissung des Darmes zu vergleichen, da jene Art der Verletzung eine zeitweilige Verklebung der betr. Stelle mit sich bringt und diese sich durch Darmkontraktion wenigstens so weit verkleinern kann, dass das Austreten von Darminhalt bis zu einem gewissen Grade gehindert wird. Im vorliegenden Falle war aber durch die glatte quere Durchreissung des Darms die Passage in die Bauchhöhle völlig frei. Jedenfalls muss der Darm zur Zeit des Eingriffs gut entleert gewesen sein und ist, nach der Lage der durchrissenen Schlinge im Douglas zu urtheilen, erst allmählich dorthin Darminhalt gelangt und hat von da aus dann die allgemeine Peritonitis eingesetzt. Nur so ist der räthselhaft lange Zeitraum zwischen Verletzung und dem Manifestwerden der letalen Folgen zwanglos zu erklären.

Kurze Bemerkung zu vorstehendem Aufsatze.

Von

M. SAENGER.

Da Boldt über das von dem betreffenden Arzt eingeschlagene Verfahren vom Standpunkt der Abortbehandlung keinerlei Bemerkung äussert, so möchte ich selbst wieder einmal auf die schrecklichen Gefahren und Folgen des Herumcurettirens in der schwangeren Gebärmutter und der Bearbeitung des Uterus-Inneren mit Zangen ohne Leitung des Fingers bei frischen Aborten warnend hinweisen.

Durch den Erklärungsversuch Boldt's wird das Vorgehen des betr. Arztes nicht im Mindesten entlastet. In dem von Mann mitgetheilten Falle scheint der Arzt ja mit dem Finger im Uterus gewesen zu sein, aber mit diesem kann er den Uterus nicht durchstossen haben, sondern das geschah entweder mit dem Goodell'schen Dilatator, den ich, wie alle spreizenden metallischen Dilatatoren, absolut verwerfe, oder, wie wohl am wahrscheinlichsten, wieder mit der Curette.

Quousque tandem! Wann wird endlich diese pessima praxis aufhören? Bei activer Behandlung eines frischen Abortus darf das Ei nur durch den Finger abgelöst und nachher durch eine breite vor Verletzungen schonende Ovumzange höchstens herausgefördert, eine nachgeschickte Ausschabung, wenn überhaupt, nur mit ganz breiter Curette unter sorgfältiger Fingerorientirung vorgenommen werden.

Nur der Finger schützt vor Verletzungen und nur der Finger kann feststellen, ob der Uterus völlig entleert sei. Auch bei der activen Behand-

lung des Abortus incompletus, bei Verhaltung von Abortresten ist die Austastung und Ausräumung des Uterus jedem weiteren Eingriffe vorauszuschicken.

Die Wichtigkeit des Gegenstandes möge es rechtfertigen, dass ich hier das Wort ergriffen habe.

IX.

Nachträgliches zur Discussion über Atmokausis auf der Düsseldorfer Naturforscherversammlung.[1])

Von

LUDWIG PINCUS,

in Danzig.

(Mit 1 Abbildung.)

Aus dem Leserkreise der Monatsschrift sind dem Verfasser im Laufe der letzten Monate, bis heute, mit Bezug auf die Düsseldorfer Discussion über Atmokausis so viele briefliche Anfragen zugegangen, dass Veranlassung gegeben ist, nachträglich auf dieselbe zurückzukommen. Eine Verzögerung dieser Kritik war bedingt dadurch, dass die von Schlutius angegebenen Modifikationen dem Verfasser erst verspätet durch das Patentamt genauer bekannt wurden.

Durch die Liebenswürdigkeit des Herrn von Guérard, Düsseldorf, welcher die Güte hatte mich zu vertreten, da ich durch Krankheit verhindert war, wurde es mir ermöglicht, das Instrumentarium zur Atmokausis und Zestokausis in der gynaekologischen Section in Thätigkeit zu demonstriren. Allerdings musste Herr v. Guérard sein eigenes, früher bezogenes, vorführen, da es nicht mehr möglich war, das für die Demonstration bestimmt gewesene, welches eine ganze Reihe von Verbesserungen, auch gegenüber dem ausgestellten, aufwies und dem nunmehr endgiltig gestalteten und weit verbreiteten glich, noch rechtzeitig zur Versammlung nach Düsseldorf zu befördern.

Die nachfolgenden Ausführungen, welche gleichsam das „Schlusswort“ zur Discussion bilden, werden an der Hand der beigedruckten Abbildung des Apparates ohne Weiteres verständlich.

Die Discussionsbemerkungen lauten nach dem Referate des Herrn v. Guérard folgendermaassen:

„1. Arendt, Berlin, glaubt, dass eine Indikation zur Anwendung des Vaporisators nur bei klimakterischen Blutungen vorliegt, wo die Zerstörung der Schleimhaut und die Menopause sehr erwünscht ist. Ganz entschieden spricht sich Arendt gegen die Anwendung bei Aborten aus. Ferner ist zu bemerken, dass der ausströmende Dampf keineswegs 105—115° heiss ist,

[1]) Diese Zeitschrift, 1898, October. S. 453ff.

sondern höchstens 65—70°, wie die Messung durch einen zweiten, mit Thermometer versehenen Kessel gezeigt hat.

2. Schlutius, Crefeld, hat einen festen Schraubenschluss an Schlauch und Instrumenten angebracht, die Fenster für Zu- und Abfluss vermehrt, so-



wie die Verbindung des Instrumentes mit dem Griffe fester gemacht. Sein Kessel ist auf zwei Athmosphären geprüft und lässt keinen Dampf ab, da das Ausflussstück auf einem sogenannten Dom steht. Der Dampf selbst kann durch einen Krahnen beliebig regulirt werden.

3. v. Guérard, Düsseldorf, hat unmittelbar hinter der Befestigungsstelle des Schlauches am Metallrohr ein Ventil angebracht. Ist dieses geöffnet, so dringt der Dampf sofort nach aussen, ist es geschlossen, so muss er durch den Katheter in den Uterus entweichen. Es ist dadurch möglich, das Instrument in den Uterus einzuführen, ohne dass Dampf entweicht, und den Dampf erst dann wirken zu lassen, wenn das Instrument sich im Uterus befindet. Es genügt ganz geringe Dilatation, auch sind Verätzungen ausgeschlossen. Bei den Blutungen des Klimax sind die Erfolge überraschend.

4. Benckiser, Karlsruhe, hat in seiner Klinik mit der Vaporisation gute Erfahrungen gemacht, sofern die Anwendung in den Grenzen blieb, die der Auskratzung gesteckt sind. In allen Fällen, in denen in der Umgebung entzündliche Prozesse vorhanden sind, ist die V. zu vermeiden."

Auf die Ausführungen Arendt's muss zunächst erwidert werden, dass es keineswegs die alleinige Aufgabe der Atmokausis ist die Schleimhaut zu zerstören und die Menopause herbeizuführen. Das ist nur eine der Indika-

tionen, allerdings vorläufig die wichtigste, weil gerade bei diesen Situationen unsere bisherige Therapie sich nicht selten als ohnmächtig herausstellte. Die praeklimakterischen Blutungen gaben bisher gar nicht so selten die Indikation zur Totalexstirpation ab. Die Atmokausis bildet in geeigneten Fällen einen vortrefflichen Ersatz dafür. Sie braucht durchaus nicht immer bis zur völligen Obliteration des Uterus durchgeführt zu werden. Die der Atmokausis zuweilen folgende, monatelange Amenorrhoe bildet den Uebergang zur Menopause, trotzdem das Cavum erhalten geblieben ist.

In der Mehrzahl der Fälle handelt es sich also nicht um Zerstörung der Schleimhaut, sondern nur um eine graduelle Aetzung derselben. Ist man mit der Methode vertraut, so hat man es völlig in der Hand die Einwirkung auf das Endometrium gering — oder hochgradig zu gestalten. Man kann geradezu von einer Dosirung der Aetzung sprechen. Das hängt ganz von der Temperatur, resp. Spannung des Dampfes, und der Zeitdauer ab.

Diese Dosirung der Aetzung wurde erreichbar, indem wir uns bemühten — im Gegensatz zum Snegirew'schen Apparate, mit welchem noch Dührssen arbeitet — auch die Technik der Atmokausis in wissenschaftlicher Weise zu lösen. Unser Apparat spritzt nicht, wenn man richtig mit ihm umgeht, weil das Condenswasser abgeleitet wird und vermittelst des beliebig zu regulirenden Dampfdrucks kann man eine gleichmässigere Wirkung erzielen. Es wurde ermöglicht durch die genaue Bestimmung der Kapacität des Kessels, der Heizkraft, der nothwendigen Zahl und Weite der Oeffnungen, durch die Weite und Länge der Röhren, durch die Lage der Fenster im Kathetermantel u. dgl. m. Trotzdem lässt unser Apparat an Einfachheit der Methodik kaum etwas zu wünschen.

Weiter ermöglicht der Zestokauter bei glattwandigem, engen Cavum (Virgo, Nullipara) eine bequeme, gleichmässige Aetzung des gesammten Endometrium und überhaupt, auch bei weitem Cavum, die isolirte Aetzung einer jeden beliebigen Partie in der Wand des Uterus. Es bedarf nur einer entsprechenden Ausschaltung der Metalltheile durch ein Drainrohr, eventuell bis zur Spitze. Man kann alsdann die Tubenecken, die Basis von Polypen, die Placentarstelle u. dgl. ganz lokalisirt behandeln.

Der Zestokauter stellt die erste derartige, mit Sicherheit zu handhabende Vorrichtung in der gynaekologischen Therapie dar, welche zu solchem Vorgehen geeignet ist. Eine Aetzung mit Arzneimitteln bleibt nie lokalisirt.

Die Ausbildung dieser Methode möge den klinischen Lehrern und den Vorstehern grösserer Krankenhäuser am Herzen liegen!

Durch die dem strömenden Dampf entgegengesetzten Widerstände, welche durch die Praxis bestimmt wurden, ist es bei

unserem Apparate erreicht, dass man über eine ziemliche Konstanz der Temperatur verfügt. Daher weiss man auch ziemlich genau, was man im konkreten Falle erreicht. Man hat es mithin in der Hand, z. B. bei Abort und im Puerperium, bei welchen aus bekannten Gründen besondere Vorsicht geboten erscheint, diese Vorsicht thatsächlich zu gebrauchen. Deshalb also braucht man noch nicht das Kind mit dem Bade auszuschütten, wie Arendt es thut.

Die Erfolge mit der Atmokausis bei Abort und im Puerperium sind bereits so vielfältig bekannt geworden, dass an der Thatsache nicht mehr zu zweifeln ist. Es bedarf höchstens noch an der Hand eines grösseren Materials einer sorgfältigeren Umgrenzung der Indikation.

Allerdings sind solche leichtfertigen und kritiklosen Bemerkungen, wie sie Arendt über die Temperatur des ausströmenden Dampfes zu machen für angebracht gehalten hat, zunächst nicht geeignet, das Vertrauen zu der Methode zu heben. Diese unvorsichtigen Aeusserungen haben mir manche Unannehmlichkeiten bereitet, weil in vielen Briefen Auskunft darüber erbeten wurde. Arendt hat diese Temperaturen bestimmt, indem er — horribile dictu — den Dampf in einen zweiten, mit Thermometer versehenen Kessel einströmen liess. Man sollte es nicht für möglich halten, dass die elementarsten Gesetze der Physik so ausser Acht gelassen werden! Und ausserdem soll doch in diesem konkreten Falle der Dampf nicht in einen Kessel, sondern seiner Bestimmung gemäss in das Cavum uteri geleitet werden.

Experimentell bieten sich in dieser Hinsicht grosse Schwierigkeiten. Man kann die natürlichen Verhältnisse eben nicht nachahmen. Kaum annähernd erreicht man das Richtige, wenn man Thermometer und Atmokauter mit einem Gummirohr umgiebt, welches eine Umströmung des Thermometers gestattet, oder wenn man (Stapler) den Dampf in eine kleine, mit Wasser gefüllte Eprouvette leitet. Diese letztere Anordnung gestattet auch eine Bestimmung der Temperatur des Zestokauters. Ausserdem dauert es bei solchen Versuchen natürlich immer eine gewisse Zeit, bis das Maximum erreicht ist. Man erzielt Differenzen von ca. 8°. Die ganze Anordnung steckt jedoch so voller Fehlerquellen, welche ausnahmslos nachtheilig auf die Höhe der Temperatur wirken, dass man thatsächlich behaupten kann, dass die Differenzen nur geringgradig sind. Man denke nur an den durch Berührung mit der Luft in Folge der erheblichen Temperaturdifferenzen unvermeidlich eintretenden Wärmeverlust, welcher durch Strahlung wohl noch um ein geringes vermehrt wird.

Die Kritik muss ausserdem noch das Aktuelle berücksichtigen, indem man dem strömenden Dampf Widerstände entgegensetzt, wie sie z. B. bei jeder Blutung auftreten. Die sich durch das Ableitungsrohr hindurchzwängenden Gerinnsel heben vorübergehend die Circulation theilweise oder vollständig auf; dann steigt die Temperatur noch etwas an. Dasselbe erreicht

man beim Experiment, wenn man den Verlängerungsschlauch vorübergehend theilweise oder ganz abklemmt.

Die Ergebnisse dieser Versuche habe ich schon längst auf die Praxis übertragen, indem ich bei beabsichtigter, intensiver Einwirkung — z. B. zur Herbeiführung der Obliteration — die Circulation des Dampfes zeitweise aufhebe. Ein Abklemmen des Verlängerungsschlauches darf aber erst geschehen, nachdem man das Condenswasser u. s. w. hat abfliessen lassen. Die Möglichkeit, dies jeder Zeit vornehmen zu können, ist ein Hauptvorzug unserer Methode der Atmokausis gegenüber der Snegirew's (Dührssen) u. A.

Auch beim Zestokauter wurde ein Widerstand eingeschaltet, indem die Mündung des Ableitungsrohres verengert wurde. Dadurch erreichen wir einmal, dass Temperaturen um 110°—115° auf jeden Fall ausreichen, und ferner eine grössere Konstanz der Temperatur.

Die von Schlutius demonstrirten oder doch, wie ich aus seinem Anschreiben ans Patentamt erfahren habe, an unserem Instrumentarium angebrachten Modifikationen, stellen sich bei sachlicher, kritischer Beleuchtung in der Hauptsache als Verschlechterungen dar. Wenn er dieselben als Verbesserungen ausgab, so konnte er es nur, weil er dieselben, wie ich beweisen kann, nur theoretisch konstruirt, nicht praktisch erprobt hatte.

Da ist zunächst der gitterförmige Kathetermantel. Denselben hatte auch ich anfangs anfertigen lassen, weil diese Gestaltung a priori sehr plausibel erscheint. Doch schon in der ersten, zusammenfassenden Abhandlung[1]) führte ich aus, dass derselbe sich nicht bewährte. Bei dieser Konstruktion lässt sich das Spritzen des Instrumentes nicht verhindern; auch gelangen zu massige Gerinnsel hinein. Die jetzt vorhandenen Fensteröffnungen sind nicht etwa willkürlich gestaltet, sondern haben ihre Form und Lage aus der Praxis erhalten: Durch die Halbrinne der hinteren (unteren) Konvexität fliesst das Condenswasser, Blut u. dgl., leichter ab und durch das vordere (obere) Fenster, welches nur einen schmalen Spalt darstellt, wird erfolgreich verhindert, dass beim Hineinschieben des Katheters Blut von oben hineingelangt.

Weiter hat Schlutius an den Konus des Zuleitungsrohrs als „Verbesserung“ seitliche Zäpfchen angebracht, um dem Kathetermantel ein für alle Mal eine bestimmte Richtung zu sichern. Auch das ist technisch nicht richtig. Wir haben schon nach wenigen Monaten die anfangs gleichfalls vorhanden gewesenen Zäpfchen wieder entfernen lassen, weil es sich in der Praxis als wünschenswerth herausstellte, im konkreten Falle den Dampfstrom nach der einen oder anderen Richtung unmittelbarer austreten zu lassen, z. B. bei Myomen und buchtigem Cavum. In Düsseldorf stellte der Fabrikant (Hahn & Löchel, Danzig)

[1]) Centralbl. f. Gyn. 1898, No. 10.

den gitterförmigen Kathetermantel mit den seitlichen Ausschnitten für das Zäpfchen nebenbei als „historische Notiz“ mit aus.

Schlutius hat ferner das Zuleitungsrohr an der Spitze geschlossen und konisch zulaufend anfertigen lassen und hebt diese Verbesserung in seinem Schreiben ans Patentamt ganz nachdrücklich hervor. Diese Aenderung ist technisch durchaus falsch!!

Einmal wird es dadurch unmöglich, das Instrument zu reinigen, falls Blut u. dgl. hineingelangt. Und wenn er ferner als Grund für diese „Verbesserung“ angiebt, dass bei unserem Instrumentarium der Dampf zu sehr nach vorne drängt (!), so liegt in dieser Begründung eine absolute Verkennung oder Missachtung des thatsächlichen Bedürfnisses! Gerade das „nach vorne drängen“ war der Zweck der Konstruktion. Der Dampf muss nach vorne, er muss unbedingt nach vorn stark ausströmen. Denn nur so ist es erreichbar, eine gleichmässige Wirkung im Uterus zu erzielen, da es unbedingt nothwendig erscheint, um Perforationen a priori unmöglich zu machen, das Instrument stets etwas entfernt vom Fundus zu halten.

Wenn Schlutius die Durchbohrungen am Zuleitungsrohr in verschiedenen Achsenstellungen hat machen lassen, so ist das einfach als eine technische Spielerei zu bezeichnen, welche für unsere Zwecke absolut belanglos ist.

Richtig und zweckmässig sind die Schlauchverschraubungen. Dieselben sind jedoch auch an unserem Instrumentarium schon vor Düsseldorf angebracht worden. Ganz richtig und zweckmässig, aber durchaus überflüssig, ist der sogenannte „Dom“ am Kessel, durch welchen Schlutius das „Wesen des Kessels“, wie er ans Patentamt schreibt, vollständig veränderte. Der von uns angewandte Kessel hat eine solche Kapazität, dass er selbst für die höchsten in Frage kommenden Temperaturen nur bis zur Hälfte gefüllt zu werden braucht. Ausserdem wurde der Schlauch mehrere cm oberhalb des Kesseldaches angeschlossen, sodass es ganz unmöglich ist, dass Wasser aus dem Kessel mit dem Dampf in die Leitung hineingerissen wird. Diesen von Schlutius in seinem Schreiben ans Patentamt gerügten Nachtheil zeigt unser „Kessel mit nicht verändertem Wesen“ also nicht, wenn man einigermaassen sachverständig mit demselben umgeht. [Ich habe den Apparat im Danziger ärztlichen Verein demonstrirt und ihn längere Zeit in Thätigkeit gehalten, habe dann, nach Ablassen des ersten Condenswassers, wiederholt abgeklemmt und wieder Dampf zugelassen, ohne dass, selbst bei 110° und mehr und 0,3 Liter Inhalt, Wassertropfen herausspritzten. Die Herren Collegen sassen in unmittelbarster Nähe und ich nahm, demonstrandi causa, keine Veranlassung, den Dampfstrom von ihnen abzulenken. (Zusatz bei der Korrektur.)]

Auch der von Schlutius am Kessel wieder angebrachte Absperrhahn (Krahnen) ist technisch falsch. Wir haben ihn deshalb schon seit mehreren Jahren nicht mehr verwendet.

Ganz richtig hat von Guérard erkannt, dass, wenn man den Dampf absperren will, dies nur nahe am Katheter geschehen darf. Die Abkühlung der Leitung wird sonst viel zu gross, auch bleibt der Schlauch widerstandsfähiger, wenn er nicht plötzlich erhitzt wird. Denselben Gedanken hat auch Stapler, Gynaekolog und Chirurg der Casa santa in S. Paolo (Brasilien), wie ich wohl mittheilen darf, in der Praxis verwerthet, indem er am Katheter selbst einen Hahn anbringen liess. Gewiss gewähren diese und andere Vorrichtungen einige Vortheile, doch scheint mir das einfache Abklemmen des Schlauches am Katheter am zweckmässigsten zu sein. Jedenfalls reicht es vollkommen aus. Es will mir scheinen, dass es besser ist, wenn man dem siedenden Dampf keine Gelegenheit bietet, eventuell eine andere Stromrichtung zu nehmen, als geradeaus in den Uterus. Es wäre doch höchst fatal, wenn bei einer Atmokausis der siedende Dampf in Folge einer — nun, wir wollen einmal sagen: unvorsichtigen — Lockerung des Hahns plötzlich nach aussen strömt. Ich glaube der Schreck für Operateur und Patientin wäre nicht geringer, als wenn der Schlauch platzen würde.

Letzteres ist anfangs — es gehörte zu den Kinderkrankheiten der neuen Methode — wiederholt vorgekommen, wie ich aus Berichten weiss. Jetzt ist es unmöglich, wenn man einigermaassen sachverständig verfährt. Einmal wird der Schlauch von stärkerem Material und dazu übersponnen geliefert, und dann wird jeder Kessel zusammen mit dem Schlauch vor dem Versenden einem Dampfdruck von 2 Athmosphären ausgesetzt, also einem Druck, welcher in der Praxis überhaupt niemals in Frage kommt.

Dass Schlutius den Zestokauter nicht zum Auseinandernehmen eingerichtet hat, ist ebenfalls keine Verbesserung, da es unmöglich wird, das Instrument zu reinigen. Und jedenfalls wird es durch eine Verlöthung kein neues Instrument. Genug davon.

Den Bemerkungen Benckiser's pflichte ich vollkommen bei; namentlich empfehlenswerth ist die Vorsicht, die Atmokausis nur bei freien Adnexen anzuwenden. —

Die uns am wichtigsten erscheinende Modifikation am Atmokauter stellt der „Cervixschutz“ dar. Dieser zusammen mit dem Ableitungsrohr hat der Methode das Gefahrvollste genommen.

Der Cervixschutz muss über das Orificium internum hinwegragen. Eventuell empfehlen sich verschiedene Ansätze für verschiedene Uteruslängen. Derselbe ist auch bei absichtlicher Obliteration nothwendig, damit eine Atresie vor vollendeter Verödung verhindert wird.

Der „Cervixschutz“ wird schon seit Monaten aus Celluvert (Fiber) angefertigt. [Celluvert ist eine amerikanische Holzfaser, welche unter hydraulischem Druck zu Stäben und Platten zusammengepresst wird. Es hat insofern die Eigenschaften des

Holzes, als es sich schneiden, drehen und bohren lässt. Es zeichnet sich durch grosse Elastizität und Härte aus. Seine Vorzüge gegenüber Holz sind: geringeres Quellvermögen sowohl im Dampf, wie in Wasser; es fasert nicht und spaltet nicht wie Holz. Es ist ein sehr schlechter Wärmeleiter und kann beliebig oft durch Kochen sterilisirt werden, ohne seine Form zu verändern. Es verträgt auch die Desinfektion vermittelst Säuren.]

Die sonst eventuell drohenden Gefahren sind nur in zu langer Dauer der Einwirkung zu suchen, mithin in Zukunft durchaus vermeidbar, weil wir gelernt haben, durch höheren Dampfdruck in kürzerer Zeit eine gleichmässigere Wirkung auf's Endometrium hervorzubringen.

Unsere Methode der Atmokausis und Zestokausis ist in der Hauptsache die folgende:

1. Man operire möglichst ohne Narkose, nach ausgiebiger Dilatation der Cervix und nach Ausschluss der Malignität (Blutungen), also eventuell im Anschluss an eine Explorativabrasio, oder falls diese versagt hat.

2. Bei weitem oder buchtigem Cavum (Multiparae, Myome) und zur Obliteration verwende man ausschliesslich die Atmokausis; bei engem, glattwandigem Cavum hauptsächlich die Zestokausis; zur isolirten Behandlung einzelner Stellen der Wand und der Cervixschleimhaut ausschliesslich die Zestokausis.

3. Nachdem man den Kessel mit 0,2 l Wasser (für Temperaturen von 100—105°, zur Heizung dient der „Doppelbrenner"), mit 0,3 l (105—115°, „Revolverbrenner") gefüllt und alle Verschraubungen sorgfältig vereinigt hat, sodass kein Dampf nebenbei ausströmen kann, erhitzt man bis zum gewünschten Grade. Man erreicht die Höhe leichter, wenn man den Schlauch (nahe am Katheter) abklemmt. Indem man darauf Schlauch und Katheter nach unten geneigt hält und die Klemme löst, lässt man das niedergeschlagene Wasser abfliessen und wärmt die Leitung vor. (Auch überzeuge man sich vor einer jeden Anwendung, dass der Dampf ungehindert durch die Katheterfenster, resp. das Ableitungsrohr, abströmt. Der Strom muss schon bei unter 100° vorhanden sein.) Dann klemmt man wieder ab, nimmt die Flamme fort, führt schnell ein, stellt die Flamme unter und löst die Klemme, indem man gleichzeitig für wenige Augenblicke den Griff des Atmokauters senkt, damit das niedergeschlagene Wasser, Blut und dergleichen, besser abfliessen kann.

4. Man lässt das Instrument in utero nicht ruhig liegen, sondern bewegt es ein wenig hin und her, bis feste Kontraktion eintritt. Je stärker diese ist, desto mehr kürze man die Operation ab, weil alsdann der Kontakt ein intensiver ist. Man überwache den Uterus mit der Hand und folge mit dem Instrument der Kontraktion. Auch kürze man die Operation ab, wenn etwa das Ableitungsrohr durch Gerinnsel verstopft wird,

weil alsdann die Temperatur im Uterus ansteigt. Vor dem Herausziehen klemmt man wieder ab.

5. Man lasse — namentlich bei jüngeren Frauen, und wieder besonders nach Aborten und im Puerperium — möglichst kurze Zeit einwirken. Es ist besser: kurze Zeit (5—10—15 Sec.) bei 105—110 [115°], als längere Zeit (Maximum 20—30 Sec.) bei 100—105°. Bei der höheren Temperatur bildet sich sofort ein Schorf an der Oberfläche, sodass eine zu tiefe Einwirkung verhindert wird. Auch führt die vermehrte Dampfspannung eine gleichmässigere Wirkung herbei.

6. Was man erzielt hat, sieht man aus dem Verlaufe. Stösst sich der Schorf schon nach wenigen Tagen ab, so ist die Aetzung eine ganz oberflächliche, übrigens selbst bei Endometritis hyperplastika (Olshausen) merkwürdiger Weise oft vollkommen ausreichend. (Umstimmung der Gewebe?). Bei Schorflösung um den 6—8. Tag findet eine Regeneration der Schleimhaut statt, doch beobachte man sorgfältig und führe zwischendurch Fritsch's Dilatator No. 2 ein. Bei absichtlichen Obliterationen stösst sich der Schorf am und nach dem 9. Tage ab. Man erzielt die Obliteration ohne Risiko auch in 2 Etappen (je 1 Min. 110°). Doch berücksichtige man im konkreten Falle die Dicke der Uteruswand. Vielleicht genügt in einzelnen Fällen ein weniger intensives Vorgehen. Das muss noch klargestellt werden. Deshalb wiederhole man lieber den Eingriff nach Ablösen des Schorfes und späterer Sondenuntersuchung.

7. Bezweckt man keine Obliteration, so darf das Verfahren erst nach völliger Regeneration der Schleimhaut wiederholt werden. Am besten wartet man die folgende Menstruation ab.

8. Im Allgemeinen empfiehlt sich Bettruhe bis zur Schorflösung. Bei kurzdauernden Operationen darf man ambulant operiren. Intrauterine Ausspülungen (Kochsalz) sind nur ausnahmsweise zu empfehlen.

Die rege Mitarbeit der Herren Fachgenossen wird voraussichtlich baldigste Klarstellung aller wichtigen Momente herbeiführen.

Nachtrag.

Der aus der Treub'schen Klinik von v. d. Velde veröffentlichte Todesfall nach Zestokausis (Centralbl. f. Gyn. 1898, No. 52) fällt der Methode als solcher nicht zur Last. (cf. des Verf. Bemerkungen: Centralbl. f. Gyn. 1899, No. 4.) Es ist lediglich ein Unglücksfall, kein Misserfolg, wie jeder Unbefangene bei Prüfung der Literatur sofort erkennt. Bei der technisch absolut neuen Methode werden sich voraussichtlich noch mehrere Fälle ereignen. Dass sie vermieden werden können und später vermieden werden, ist wohl kaum einem Zweifel unterworfen. Ausserdem darf man dabei nicht vergessen, dass ohne Frage schon weit über 1000 Fälle mit unserem Apparate behandelt

wurden, da derselbe an den meisten Universitätskliniken des In- und Auslandes, an vielen grossen Krankenhäusern und bei den beschäftigsten Praktikern im Gebrauch ist. Die Berichte lauten überwiegend günstig. Im Interesse der ruhigen Fortentwickelung der Atmokausis und deren Modifikationen ist es mit Dank anzuerkennen, dass die ungünstigen Erfahrungen so schnell veröffentlicht werden. Dadurch gerade kommen wir am schnellsten zum Abschluss. Auch die unabsichtlichen Obliterationen wird man voraussichtlich in Zukunft vermeiden können. Dasselbe wird auch in der Hauptsache von den hin und wieder vorgekommenen Exsudaten gelten. Bis man völlig klar sieht, operire man nur bei freien Adnexen und verhüte durch ausreichenden Cervixschutz Anschwellungen der Cervix, um Secretstauungen im Uterus während des Heilungsprozesses verhindern zu können. Uebrigens sorgt der unter dem Brandschorf sich bildende Granulationswall für einen ergiebigen Schutz des Organismus. Deshalb vermeide man möglichst intrauterine Ausspülungen. Ein Bausch steriler Jodoformgaze, in die Vagina gelegt, reicht nach unseren Erfahrungen aus.

Neuerdings hat Dührssen den Snegirew'schen Apparat insofern verbessert, als er, wie wir für den „Cervixschutz", so für das Uterusrohr Celluvert (Fiber) genommen hat.

Im Uebrigen haften dem Katheter, welchen Dührssen empfiehlt, die sämmtlichen Mängel des Snegirew'schen an, welche eben Veranlassung gaben, an die Konstruktion unseres Instrumentes heranzugehen. Der Original-Kessel Snegirew's ist mir nicht bekannt. Ist der von Dührssen empfohlene identisch mit demselben, so ist auch hierin ein Rückschritt zu erkennen. Doch bleibe die Kritik Anderen überlassen!

Als mir der Fiberstoff bekannt wurde, beabsichtigte ich den ganzen Kathetermantel aus diesem Stoff anfertigen zu lassen; doch zeigte sich im Gebrauche, dass es nur darauf ankommt, die Kontaktwirkung im Cervicalkanal auszuschliessen. Bei den kürzer dauernden Operationen ist der Kontakt am Corpus vielleicht sogar erwünscht. Den Cervicalkanal schützt man sicher, auch bei kleinem Uterus, wenn man bei etwas gestreckterer Form des Katheters den „Cervixschutz" bis ca. 4 cm von der Spitze nach oben führt. Hinsichtlich dieser Forderung ist die Firma Hahn und Löchel, Danzig, ausreichend instruirt. Für gewöhnlich reicht die mittlere Grösse der Instrumente aus, da es sich bei den Indikationen fast ausnahmslos um vergrösserte Uteri handelt.

X.

(Aus der A. Martin'schen Privat-Anstalt für Frauenkrankheiten zu Berlin.)

Ueber primäre Sarkome der Vagina bei Erwachsenen.

Von

Dr. PH. JUNG,

Assistenzarzt.

(Hierzu Taf. III und 3 Abbildungen im Text.)

Geschwülste der Vulva und Vagina pflegen im Allgemeinen als ziemlich selten angesehen zu werden und wenn dies für die gutartigen Tumoren und Cysten vielleicht in Wirklichkeit in geringerem Maasse, als angenommen wird, zutrifft, weil solche Fälle meist nicht für interessant genug gehalten werden, um eine Veröffentlichung zu rechtfertigen, so gehören die bösartigen Neubildungen dieser äusseren Theile des Genitaltractus sicher zu den nicht häufig beobachteten Erkrankungen. Eine ganz exceptionelle Stellung aber nehmen vermöge ihres ausserordentlich seltenen Vorkommens die primären Sarkome der Vagina bei Erwachsenen ein; bringt doch das Veit'sche Handbuch (16), das eine vollständige und genaue Litteraturangabe seit dem Jahre 1872, wo Kaschewarowa Rudnewa über die ersten beiden Fälle berichtete (9), enthält nur 29 sichergestellte Beobachtungen [1]), und seit dem Erscheinen dieses Theils des Handbuchs ist, wenn ich nichts übersehen habe, ein neuer Fall nicht mehr veröffentlicht worden. Veit bezeichnet es in dem Handbuch als wissenschaftliches Glück, das dem zu Theil wird, der Gelegenheit hat, einen solchen Fall zu beobachten, und eine besondere Gunst des Zufalls darf ich es also wohl nennen, dass es mir vergönnt ist, auf einmal über drei solche Seltenheiten zu berichten.

Sämmtliche drei Fälle kamen in der verhältnissmässig kurzen Zeit von 1896—1898 zur Beobachtung.

Wenn ich im Folgenden die Krankenberichte und vor Allem die makro- und mikroskopische Beschreibung der Tumoren sehr ausführlich gestaltet habe, so entspricht dies dem von mehreren Autoren [Veit (16), v. Rosthorn (13)] geäusserten Wunsche, es möge bei künftigen Veröffentlichungen auf diese Punkte etwas mehr Werth gelegt werden, wie bei früheren.

[1]) Den Fall von Hofmokl (6), als secundär nach Sarcoma uteri, zähle ich hier nicht mit, trotzdem er in die Tabelle in Veit's Handbuch aufgenommen ist, dort allerdings auch mit einem Hinweis auf seine secundäre Entstehung.

Fall I. Frau N. aus P., ca. 50 Jahre alt, aufgenommen 9. 10. 96. Pat., die mehrere normale Geburten durchgemacht hat, immer regelmässig menstruirt war und nie krank gewesen ist, klagt seit einigen Monaten über unregelmässige Blutungen und übelriechenden Ausfluss, sowie Drängen nach unten.

Befund: Im rechten seitlichen Scheidengewölbe findet sich ein gut faustgrosser, harter, beweglicher Tumor mit glatter Oberfläche, ausgenommen eine etwa thalergrosse ulcerirte Partie über der Kuppe des Tumors, welche in ein flaches, schmierig belegtes Ulcus verwandelt ist. Der Uterus hängt nirgends mit dem Tumor zusammen, er ist nicht vergrössert, anteflectirt, beweglich, Adnexe ohne Besonderheiten. Inguinaldrüsen nicht geschwellt.

Operation: 10. 10. 96. Nach Freilegung des Tumors wird die Vaginalschleimhaut ringsum incidiert und es gelingt dann leicht, die Geschwulst stumpf aus ihrem Bette herauszuschälen Mehrere stark blutende arterielle Gefässe werden einzeln gefasst, dann das ganze Geschwulstbett mit fortlaufendem Catgutfaden vernäht.

Reconvalescenz ungestört, Pat. verlässt nach 11 Tagen die Klinik bei bestem Wohlbefinden.

II. Aufnahme 28. 9. 97. Pat., von blühendem Aussehen, hat wieder über Kreuzschmerzen und Drängen nach unten zu klagen, sonst keine Beschwerden. Der Uterus liegt retroflectirt, aber beweglich, Adnexa frei. Die rechte Scheidenwand buchtet sich stark vor, man fühlt einen faustgrossen, derben, wenig beweglichen Tumor, der sich bis weit ins rechte Parametrium hinein erstreckt, dessen Oberfläche aber nicht ulcerirt ist. Inguinaldrüsen nicht geschwellt.

II. Operation 29. 9. 97. Der Tumor wird nach genügender Freilegung mit Muzeux erfasst, wobei sich das Gewebe als ausserordentlich brüchig erweist. Dann wird die Vaginalschleimhaut ringsum incidiert und nun versucht, den Tumor aus seinem Bett auszuschälen. Dabei bricht das morsche Gewebe vielfach ein, so dass die Geschwulst in einzelnen Partikeln entfernt werden muss. Ausserdem stellt sich heraus, dass die Geschwulst sich weit seitlich ins Parametrium, bis fast an die Beckenwand erstreckt, so dass eine vollständige Entfernung alles erkrankten Gewebes nicht mehr möglich ist. Die bei der Ausschälung entstandene, ganz bedeutende Blutung kann nur mit Mühe durch viele Einzelumstechungen und schliessliche sorgfältige Vernähung der Vaginalschleimhauträuder gestillt werden.

Glatte Reconvalescenz, Entlassung nach 14 Tagen bei gutem subjectiven Befinden.

Ueber das spätere Verhalten der Pat. konnte ich leider, trotz mehrfacher Anfragen bei dem behandelnden Arzt, keinerlei Angaben mehr erhalten.

Primärer Tumor.

Makroskopischer Befund: Der primäre Tumor (cf. Fig. 1), der kleinfaustgross ist (Maasse am gehärteten Präparat 9 : 7 : 7 cm), besteht aus zwei Knoten, deren Achsen etwa senkrecht auf einander stehen und deren einer den andern derart überlagert, dass eine annähernde Pilzform daraus entsteht. Die Oberfläche ist glatt und zu einem kleinen Theil schmierig belegt. Die Consistenz ist hart. Auf dem Durchschnitt zeigt sich noch deutlicher die pilzförmige Ueberlagerung des einen Tumors durch den anderen. Die Structur ist zum grössten Theil eine derbfaserige, die Faserzüge kreuzen und durchflechten einander unregelmässig. Nur auf einer Seite haben die Randpartien bis etwa 2 cm in das Innere hinein ein mehr homogenes, grauweisses Aussehen. Eine kapselartige Hülle ist makroskopisch nicht zu erkennen, ebenso fehlen im Innern Hohlräume, Erweichungsherde und Haemorrhagien.

Mikroskopischer Befund: Mikroskopische Schnitte zeigen ein dichtes, vielfach verschlungenes Netz eines überaus zellreichen Bindegewebes, in dessen Maschen Züge von glatter Muskulatur reichlich eingelagert sind (cf. Tafel Fig. 1,a). Die Bindegewebszüge bestehen durchweg aus ausserordentlich zahlreichen spindelförmigen Zellen mit länglichen oder ovalen Kern, zwischen welchen bald vereinzelt, bald in Nestern zusammen, viel-

kernige Riesenleiber liegen (cf. Tafel Fig. 1,b). An ausgedehnten, besonders in der Nähe der freien Oberfläche des Tumors liegenden Bezirken, die schon makroskopisch durch ihr anderes Aussehen auffallen, erscheint das Gewebe

Fig. 1.

auseinandergedrängt, die Structur der glatten Muskulatur ist völlig verwischt, das allein übrig gebliebene Bindegewebe ist nur ganz verwaschen gefärbt und auch die Kerne haben zum grössten Theil ihre Tinctionsfähigkeit eingebüsst. Um so auffallender heben sich von diesem matten Hintergrund zahlreiche gut gefärbte Riesenzellen ab. In der Nähe der freien Oberfläche des Tumors nach der Vagina hin sind diese eben beschriebenen Partien stellenweise von reichlicher Leukocyteninfiltration durchsetzt. Die äussere Umhüllung des Tumors nach dem Vaginallumen selbst wird von einer schmalen Zone derbfaserigen Bindegewebes gebildet; von dem Plattenepithel der Vagina ist nirgends mehr eine Spur zu entdecken. Was nun die Riesenzellen betrifft, so ist deren Auftreten zumeist an das Bindegewebe geknüpft. Zwischen der glatten Muskulatur finden sie sich nur ganz vereinzelt und von geringeren Dimensionen. In grösserer Anzahl zusammen liegen sie nur in den breiteren fibrösen Strängen und hier kann man von der einkernigen Spindelzelle alle Uebergänge bis zu den vielkernigen Riesenleibern verfolgen. Die Kerne, die in verschiedenster Zahl auftreten, liegen nebeneinander oder in dichten Haufen zusammengeballt. Schliesslich giebt es noch, allerdings ziemlich selten, solche, bei denen die Kerne radiär an der äusseren Peripherie der Zelle gelagert sind.

Recidivtumor.

Makroskopischer Befund: Die im Ganzen etwa Faustgrösse erreichende Tumormasse besteht aus vielen zerfetzten Partikeln. Die Oberfläche ist vielfach knollig und uneben, bedeckt von herdförmigen, schwarzblau durchscheinenden Haemorrhagien. Ulceration ist nicht eingetreten, obwohl der Tumor die Scheide stark vorgebuchtet hat. Auf dem Durchschnitt bieten alle Theile des Tumors das gleiche Bild: dichte, markige, homogene Structur, weissgelbe Farbe, zahlreiche haemorrhagische Herde.

Mikroskopischer Befund: Dementsprechend gestaltet sich auch das mikroskopische Bild ziemlich einfach: Man sieht ein Gewebe, das nur aus enorm dicht gedrängten Spindelzellen mit länglichem Kern besteht, welche in regellos einander durchflechtenden, schmalen Zügen gelagert sind. Auch hier finden sich bald einzeln, bald in grösserer Zahl zusammenliegend, vielkernige Riesenzellen. Zahlreiche grössere und kleinere haemorrhagische Herde durchsetzen das Gewebe und verleihen dem Tumor das gesprenkelte Aussehen. Zahlreich sind hier Nekrosen, gekennzeichnet durch den völligen Verlust der Tinctionsfähigkeit der Zellen. Von glatter Muskulatur ist in dem Recidivtumor Nichts mehr zu finden.

Nirgends, weder in dem primären Tumor, noch in dem Recidiv, war es ferner möglich, quergestreifte Muskulatur aufzufinden, so viele Präparate auch durchmustert wurden.

Die Geschwulst ist also ihrem histologischen Bau nach als ein Spindelzellen-Sarkom mit Riesenzellen zu bezeichnen.

II. Fall. Frau Karoline G. aus Görlitz, 52 Jahre alt, aufgenommen 12. 10. 97. Pat., die vier normale Geburten durchgemacht hat, befindet sich seit 11 Jahren in der Menopause. Seit Pfingsten 1896 klagt sie über eitrigen Ausfluss und Kreuzschmerzen. Sonst keine Beschwerden.

Befund: Kleine, blasse Brünette. Unmittelbar hinter dem Orificium ext. urethrae beginnend, sitzt ein sich nach rechts seitlich auf die Vaginalwand erstreckender Tumor mit thalergrosser Basis. Derselbe geht seitlich bis an die obere Grenze des unteren Vaginaldrittels hinauf und in die Tiefe bis an die Innenfläche des aufsteigenden Schambeinastes, auf welchem er jedoch gut verschieblich ist. Die Oberfläche ist flach ulcerirt, der Grund des Ulcus schmierig belegt. Uterus senil atrophisch, anteflectirt, beweglich, Adnexe frei. Leistendrüsen nicht geschwellt.

I. Operation 13. 10. 97. Die Ablösung des Tumors beginnt vom linken Rande her, indem zunächst die Urethra ausgelöst wird, von welcher nur die Muskularis und Mucosa übrig bleiben. Dann wird die Geschwulst stumpf aus dem paravaginalen Bindegewebe, in welches sie sich tief hinein erstreckt, ausgeschält, wobei das Periost des aufsteigenden Schambeinastes freigelegt wird. Einige starke Gefässe in der Tiefe werden versorgt, dann die grosse Wunde durch Naht in zwei Etagen geschlossen, glatte Reconvalescenz, Entlassung nach 14 Tagen.

II. Aufnahme. 18. 5. 98. Pat. klagt über starkes Brennen beim Urinieren sowie über zeitweiligen Blutabgang aus der Vagina.

Befund. An der rechten Seite der Urethra, etwa an der Grenze des primären Knotens, findet sich eine zehnpfennigstückgrosse Partie mit weichen Granulationen bedeckt, welche bis an die Urethralmündung heranreichen. Im untersten Drittel der Vagina wird die Schleimhaut durch einen etwa nussgrossen Knoten vorgebuchtet, welcher in der Tiefe bis zum aufsteigenden Schambeinast reicht und mit demselben verwachsen ist. Die Vaginalschleimhaut über dem Knoten ist glatt, nicht ulcerirt. Etwas höher, im mittleren Drittel der Vagina, links und hinten eine papilläre Excrescenz von Kirschkerngrösse, die leicht blutet. Darüber noch etwa 4—5 kleinere Knötchen. Inguinaldrüsen nicht geschwellt.

II. Operation: Herr A. Martin hatte zuerst die Absicht, die ganze Vagina sammt dem Uterus zu exstirpiren, analog dem von ihm jüngst veröffentlichten (10) Fall von Portiocarcinom, das auf die Vagina übergegriffen hatte. Da jedoch eine radikale Entfernung aller der hinter dem Schambein tief ins Becken eindringenden Geschwulstmassen nicht mehr thunlich erschien, musste von einer Radikaloperation Abstand genommen werden. Es wird die Scheide längs incidirt bis zur Narbe der früheren Operation und nun unter erheblichen Schwierigkeiten die tief ins Becken hineinziehende Basis der Geschwulst herausgeschält, soweit es möglich ist. Dabei werden mehrere grosse Gefässe geöffnet, deren Versorgung ziemliche Mühe macht. Die übrigen zum Theil exulcerirten Knötchen in der Vagina sowie die unterhalb der Urethra befindliche infiltrirte Partie werden mit dem Paquelin verschorft. Glatte Reconvalescenz, Entlassung nach 7 Tagen.

29. 8. 98. Pat. stellt sich vor bei gutem Allgemeinbefinden, ohne lokale Beschwerden.

III. Operation. Im linken Scheidengewölbe mehrere Knoten, deren oberster bis nahe an die Portio heranreicht und Form und Grösse einer Bohne hat. Seine Oberfläche ist exulcerirt. Der Knoten wird in toto excidirt, wobei eine starke arterielle Blutung auftritt, die durch tiefe Umstechungen gestillt werden muss. Ebenso wird ein weiter oberhalb gelegener Knoten excidirt, darauf beide Wundflächen mit dem Paquelin verschorft. In der Narbe am rechten aufsteigenden Schambeinast ist kein Recidiv zu fühlen. Das Ulcus unterhalb der Urethra hat sich nicht wesentlich vergrössert, Urethralöffnung frei, Urinlassen mit leichtem Brennen verbunden. Auch diesmal sind die Inguinaldrüsen frei.

Glatte Reconvalescenz, Entlassung nach 14 Tagen. Scheidenwunden gut überhäutet.

28. 9. 98. Jetzt ist auch in der Narbe hinter dem Schambeinast ein diffuses Recidiv von etwa kleinapfelgrösse aufgetreten und fest mit dem Knochen verwachsen, jedoch von glatter Schleimhaut überzogen. Allgemeinbefinden gut. Leistendrüsen nicht geschwellt.

28. 12. 98. Ein schwammiger Tumor füllt die ganze rechte seitliche Vaginalwand vom Hymenalsaum bis nahe an das Scheidengewölbe aus; er ist oberflächlich ulcerirt, von schmierig-eitrigem Belag bedeckt und sitzt breit und unbeweglich auf dem rechten aufsteigenden Schambeinast auf. Das Ulcus an der Urethra hat auch weiter um sich gegriffen und erstreckt sich jetzt nach der Seite auf die Innenfläche des rechten Labium minus. Uterus klein, anteflectirt, beweglich. Inguinaldrüsen auch jetzt noch frei. Allgemeinbefinden, Appetit, Aussehen gut; keine Beschwerden bei der Defäcation; nur leichtes Brennen beim Urinlassen, mässig starker Fluor. Pat. kann ohne Beschwerden 1 Stunde weit gehen und Hausarbeit verrichten.

Makroskopischer Befund: Der primäre Tumor (cf. Fig. 2) ist gehärtet etwa walnussgross, im Ganzen von kugeliger Gestalt und unregelmässiger Oberfläche. Etwa die Hälfte der letzteren ist eingenommen von einem zerfallenden Ulcus, dessen Grund schmierig belegt ist. Auf dem Durchschnitt ist er von homogenem, markigem Gefüge, weissgrauer Farbe, ohne Erweichungsherde und Haemorrhagieen.

Fig. 2.

Mikroskopischer Befund: Es sind an dem Tumor zwei Grundbestandtheile zu unterscheiden: erstens eine grosse Anzahl längs- und quergetroffener, meist arterieller Gefässe in allen Grössen bis zu den kleinsten Arteriolen herunter (cf. Taf. Fig. 2a); zweitens, die Zwischenräume zwischen den Gefässstämmen ausfüllend, regellos und dicht aneinander gelagerte Rundzellen mit runden oder ovalen Kernen. Die Wandstructuren der Gefässe sind meistentheils gut erhalten, doch finden sich auch solche, die obliterirt und hyaliner Degeneration anheimgefallen sind. Auffallend ist, dass in der nächsten Nachbarschaft der Gefässe die Geschwulstzellen vielfach eine ausnahmsweise intensive Färbung angenommen haben, jedoch sind die Elemente der Gefässwände selbst an der Bildung der Tumorzellen nicht betheiligt, besonders ist keinerlei Wucherung der Endothelien wahrzunehmen.

Nach Aussen wird der Tumor überall von Bindegewebe begrenzt, zwischen welches die Rundzellen in breiteren und schmäleren Zügen hineinwuchern, so dass, je weiter in das Innere man kommt, desto spärlicher die stehen gebliebenen Bindegewebsbalken werden. Ebenso verhält sich die glatte Muskulatur, die gleichfalls je tiefer in den Tumor hinein, desto spärlicher angetroffen wird. Gleichfalls befinden sich die mächtigsten Ge-

fässe in der Peripherie, nach Innen nehmen ihre Dimensionen mehr und mehr ab.

An einem der zur Untersuchung entnommenen Stücke finden sich auch am Rande des Tumors vereinzelte Bündel quergestreifter Muskulatur, jedoch entstammt dieses Stück dem vorderen Theil des Tumors, der auf den Rand der Vulva übergreift, und hat daher der erwähnte Befund mit der Tumorbildung nicht das Geringste zu thun.

Der Tumor stellt sich also in seinem feineren Bau als ein angiomatöses Rundzellensarkom dar.

Quergestreifte Muskulatur konnte in ihm nicht aufgefunden werden.

Die Recidivknoten verhalten sich in der Hauptsache ebenso, wie der primäre Tumor, sie enthalten nur weniger Gefässe, als dieser, jedoch lässt sich an einem der bei der III. Operation entnommenen Stückchen die Entstehung sehr schön verfolgen, weshalb ich den Befund hier noch wiedergebe (vgl. Tafel Fig. 3).

Es ist dort eine ganz junge regionäre Metastase noch nicht bis in das Scheidenlumen selbst vorgedrungen, sondern liegt noch völlig im paravaginalen Bindegewebe, jedoch buchten die aus der Tiefe andringenden Geschwulstmassen bereits das Plattenepithel der Scheide aus, welches an diesen Stellen zu einem ganz schmalen Saum ausgezogen erscheint (cf. Taf., Fig. 3 a 1). An einigen quergetroffenen Papillen ist das bindegewebige Stroma dieser letzteren bereits durch Tumorzellen substituirt (cf. Tafel, Fig. 3, b), während das umgebende Plattenepithel noch völlig intact erscheint. Man kann also hier deutlich erkennen, dass die Mucosa vaginae mit der Tumorbildung ursprünglich nichts zu thun hat, sondern erst secundär durch die vom submucösen Bindegewebe her andrängenden Geschwulstzellen ausgebuchtet wird, bis es schliesslich zum Durchbruch durch die verdünnte Plattenepithelschicht kommt.

III. Fall. Frau Schw., 30 Jahr alt, aus Berlin, nimmt am 29. 4. 98 die Hülfe der geburtshülflichen Poliklinik in Anspruch. Sie ist seit dem 17. Jahre regelmässig vierwöchentlich menstruirt, hat 2 Partus am normalen Ende, 1 Frühgeburt von 6 Monaten durchgemacht. Sie befindet sich am normalen Ende der IV. Gravidität. Kräftige Frau, Muttermund handtellergross, vordere Muttermundslippe stark ödematös geschwellt. Je mehr der in zweiter Schädellage befindliche Kopf nach unten rückt, schiebt er diese Geschwulst vor sich her, so dass schliesslich in der Vulva ein apfelgrosser Tumor sichtbar wird. Schliesslich spontane Geburt, nach welcher der Tumor in die Vagina zurückgelagert wird. Die Geschwulst machte den Eindruck, als ob sie lediglich durch die ödematöse vordere Muttermundslippe gebildet sei. Wochenbett ohne Störung, der Tumor ist etwas kleiner geworden.

Am 26. 5. 98 Wiedervorstellung mit klagen über einen „Vorfall". Gutes Allgemeinbefinden.

Befund: An der vorderen Muttermundslippe hängt, mit dieser durch einen kleinfingerdicken Stiel verbunden, ein kleinapfelgrosser Tumor von ziemlich weicher Consistenz, blau-schwarzer Farbe und mit schmierigem Belag bedeckt. Der äussere Muttermund, die hintere Lippe sowie die Vagina sind sonst völlig frei von Geschwulstbildung. Uterus gut involvirt, liegt in normaler Anteflexion, Adnexe ohne Besonderheiten. Leistendrüsen nicht geschwellt.

Operation 27. 5. 97. Der Tumor sammt dem Stiel wird aus der vorderen Muttermundslippe keilförmig excidirt und letztere vernäht. Ein vorhergegangenes Curettement hat eine mässig hypertrophische Mucosa zu Tage gefördert.

Die mikroskopische Untersuchung ergiebt ein kleinzelliges Rundzellensarkom, weshalb Herr A. Martin am 6. 6. 98 die Totalexstirpation des Uterus mit Adnexen per vaginam vornimmt,

Glatte Heilung, Entlassung 23. 6. 98. 28. 10. 98 stellt sich Pat. wieder vor. Scheidenwand und Narbe ganz glatt, nirgends im Becken etwas von einem Recidiv zu fühlen. Leistendrüsen nicht geschwellt. Pat. hat seit der Operation 11 Pfund zugenommen. Allgemeinbefinden leicht durch Ausfallserscheinungen gestört, libido und voluptas sexualis völlig erloschen.

Makroskopischer Befund: Die exstirpirte Geschwulst (cf. Fig. 3) ist von annähernd kugeliger Gestalt, Maasse 5 : 5 : 4 cm, von gleichmässig weicher Consistenz. Die Oberfläche ist glatt, ohne Höcker, von dunkelblaurother Farbe und am untern, dem Stiel abgewendeten Pol mit eitrigem, schmierigem Belag bedeckt. Der Stiel ist etwa 1 cm vom Tumor entfernt abgeschnitten. Auf dem Durchschnitt zeigt sich das Gewebe von gleichmässig markigem, grauweissem Aussehen, nur stellenweise ist faseriges Gefüge zu erkennen. Aus der Schnittfläche lässt sich eine weissliche Flüssigkeit ausdrücken. Erweichungsherde oder Haemorrhagien sind im Innern nicht vorhanden. Am Stiel grenzt sich das fibröse Gewebe der Portio deutlich gegen die Geschwulstmasse ab. Der ganze Tumor, mit Ausnahme des Stielansatzes, ist von einer etwa 1 mm breiten Zone haemorrhagischer Infiltration umgeben, wodurch seine Oberfläche das dunkelblaurothe Colorit erhält.

Fig. 3.

Mikroskopischer Befund: Man erkennt unter dem Mikroskop deutlich die bindegewebige Grundsubstanz der Portio vaginalis, deren aus langen spindeligen Zellen bestehende Züge in diffuser Weise von kleinen Rundzellen mit rundem Kern und ganz schmalem Protoplasmasaum durchsetzt sind (cf. Taf. Fig. 4,a). Mitten im Gewebe findet man stellenweise kleine haemorrhagische Herde, aber nirgends nekrotische Stellen. Die äussere Oberfläche wird gebildet durch eine Zone mit ausgedehnten Haemorrhagien und Leukocyteninfiltration. Zu dem gesunden Gewebe der Portio ist der Uebergang ein allmählicher, indem sich die kleinen Rundzellen noch eine Strecke weit hinein verfolgen lassen, dabei jedoch an Zahl mehr und mehr abnehmen. Die Gefässe des Tumors sind wenig zahlreich und von geringen Dimensionen, in ihrer Nähe findet sich keine stärkere Anhäufung von Rundzellen, keinerlei Wucherung der Gefässwandbestandtheile. Riesenzellen konnten in dem Tumor nicht nachgewiesen werden, ebenso fehlt jede Spur von quergestreifter Muskulatur.

Schnitte aus der Portio vaginalis des exstirpirten Uterus lassen nur in der Nähe der Absetzungswunde des Tumorstieles starke Leucocyteninfiltration erkennen, jedoch keine sarcomähnliche Gewebsanordnung. Ebenso ist das Endometrium frei von maligner Degeneration, es bietet nur das Bild einer Endometritis glandularis hypertrophica leichten Grades.

Fasse ich kurz das Wesentliche der vorstehenden ausführlichen Beschreibungen zusammen, so handelt es sich bei

Fall I: um ein Spindelzellensarkom mit Riesenzellen,

Fall II: um ein angiomatöses Rundzellensarkom,

Fall III: um ein kleinzelliges Rundzellensarkom bei einer Gravida.

Die Deutung der beschriebenen Tumoren als primäre Sarkome der Vagina kann bezüglich der Fälle I und II einem Zweifel nicht unterliegen. Fall I ist primär in der Scheide aufgetreten, ebenso das Recidiv, Fall II, gleichfalls primär im untern Drittel der Vagina beginnend, hat allerdings mit seinem untersten Abschnitt auch die Vulva ergriffen, jedoch hatte die Hauptmasse des Tumors ihren Sitz an der Innenfläche des aufsteigenden Schambeinastes, ebenso das Recidiv, während die Vulva an der späteren Erkrankung nicht weiter beteiligt er-

scheint, vielmehr die Granulationsfläche an der Urethra bis jetzt nur wenig um sich gegriffen hat.

Eher könnte man bei Fall III den Einwand erheben, dass es sich hier um ein Sarkom des Uterus handle, da ja die Portio vaginalis der primär ergriffene Theil sei. Wenn ich trotzdem auch diesen Tumor zu den vaginalen rechne, stütze ich mich auf einen Präcedenzfall von gleicher Art, den v. Rosthorn (13) beschreibt. Es handelt sich dabei, ähnlich wie in meinem Fall III, um ein hühnereigrosses, der hinteren Muttermundslippe breitbasig aufsitzendes Sarkom, das die Schleimhaut der Cervix völlig frei lässt. v. Rosthorn begründet (l. c. S. 6) seine Annahme, dieser Tumor sei zu den vaginalen zu rechnen, damit, „dass die Neubildung in keiner Beziehung irgend welche Analogieen mit den primären Cervix- und Collum-Sarkomen darbietet", „alle diese Geschwülste zeigen traubige Form, sind ausgesprochen gestielt, einzelne werden mit Blasenmolen verglichen und zeigen stets polypoiden Charakter". Abgesehen davon steht ja die Aussenseite der Portio vaginalis ihrem Bau nach der Scheidenwand viel näher, es erklärt dies auch hinlänglich . . . , die Uebereinstimmung mit den eigentlichen primären Scheidensarkomen. Bei den Uterussarkomen ist die Schleimhaut ursprünglich der Sitz und der Boden für die Weiterverbreitung in der Vagina."

Analog diesem Falle stehe ich nicht an, auch die meinen zu den vaginalen zu rechnen, da auch in meinem Falle die Schleimhaut der Cervix und des Corpus uteri völlig frei von jeder malignen Degeneration gefunden wurde.

Ich bin mir wohl bewusst, dass man mir, wie auch v. Rosthorn, entgegenhalten kann, dass ein Sarkom der Vaginalportion eben dort kein Sarkom der Vagina im engeren Sinne sei, jedoch kann ich hierauf erwidern, dass es auch kein Sarkom des Uterus entsprechend den bisher bekannten Formen ist. Es ist ja möglich, dass in Zukunft noch weitere Beobachtungen solcher Sarkome der Vaginalportion ohne Betheiligung der Cervicalschleimhaut publicirt werden und dass man dann auch diese Fälle zu einer besonderen Gruppe zusammenfasst. Bis jetzt halte ich mich jedoch auf Grund der beiden einzigen bekannten Fälle hierzu nicht für berechtigt und glaube deshalb, dass man dieselben einstweilen zu den Tumoren desjenigen Körpertheils rechnen muss, dem die Aussenseite der Portio histologisch am nächsten steht, und das ist eben die Vagina.

Dass ferner alle drei Fälle als primär in der Vagina entstanden anzusehen sind, eine Thatsache, auf deren Feststellung Veit (16) grossen Werth legt, ist mit Sicherheit nachzuweisen gewesen, da in Fall I und II noch jetzt, nach mehrmaligen Recidiven, kein Symptom einer Erkrankung des Uterus (Vergrösserung desselben, Blutungen, foetider Fluor) vorhanden waren, während bei Fall III die Nichtbetheiligung der Gebärmutter direct durch mikroskopische Untersuchung festgestellt werden konnte.

Als histologischer Ausgangspunkt der Geschwulstbildung ist für Fall I und II das paravaginale Bindegewebe, für Fall III das jenem gleich zu setzende submucöse Bindegewebe an der Aussenseite der Portio anzusehen. Für Fall I dürfte durch das Auftreten der zahlreichen Riesenzellen gerade in den Bindegewebszügen des Tumors (während sie zwischen der glatten Muskulatur nur ganz vereinzelt gefunden werden) diese Behauptung genügend gestützt sein, während für Fall II durch den oben beschriebenen Befund an der jungen Metastase der Beweis sicher erbracht ist, und auch für Fall III bleibt wohl keine andere Annahme übrig, indem die Geschwulstzellen nur in dem fibrösen Gewebe der Portio auftreten.

Auf die Frage der Aetiologie dieser Geschwülste werde ich am Schlusse kurz zurückkommen.

Alle drei beschriebenen Tumoren sind ursprünglich als isolirte, gut gegen die Umgebung abgrenzbare Knoten aufgetreten, welches Verhalten ganz entschieden als das bei dieser Art von Geschwülsten weitaus häufigste bezeichnet werden muss. Nicht eben selten sind auch die Geschwulstknoten gestielt, wie in Fall III (in Veits Tabelle (16) ausserdem noch 6 mal verzeichnet). Die seltenere Form der sarkomatösen Erkrankung der Scheide ist die der diffusen starren Infiltration der Schleimhaut mit geschwürigem Zerfall der Oberfläche, jedoch ohne eigentliche Tumorbildung und mit nur geringem Tiefergreifen in das submucöse Bindegewebe, analog, wie es für die Carcinome der Vagina beschrieben wird (19). Als charakteristisch für diese Form möchte ich mangels eines eigenen den Fall II von Spiegelberg (15) kurz schildern: Es handelt sich bei diesem nur um eine im unteren Drittel der Vagina sitzende, das Scheidenrohr ringförmig umgreifende, wenig über die Oberfläche hervorragende starre Infiltration, die bis in das darunterliegende Bindegewebe reichte und oberflächlich ulceriert, bei Berührung leicht blutete. Ferner gehören hierher aus der Veit'schen Tabelle (16) die Fälle von Fränkel (4) und Kaschewarowa Rudnewa (9).

Was den Sitz der Tumoren in der Vagina angeht, so scheint die vordere Wand etwas häufiger befallen zu sein, als die hintere. Abgesehen von den 6 Fällen, bei welchen ich keine diesbezüglichen Angaben ermitteln konnte, bleiben 23 aus der Litteratur. Davon ist einer circulär aufgetreten, also unbestimmt, von den übrigen 22 entfallen 12 auf die Vorder-, 10 auf die Hinterwand. Dazu kommen meine 3 Fälle, die sämmtlich der Vorderwand angehören also im Ganzen 15 Vorder-, 10 Hinterwand. Nur der Vollständigkeit halber möchte ich noch erwähnen, dass ich 9 mal die Angabe gefunden habe, dass die Geschwulst im unteren Teil der Vagina sass, wie auch in meinem II. Fall, während allerdings in Fall I und III die obere Hälfte befallen war. Doch lässt sich nach den leider spärlichen Angaben der mir zugänglichen Litteratur hierüber nichts genaueres sagen.

Was nun den speziellen Bau der Tumoren anlangt, so sind davon die mannigfaltigsten Variationen beschrieben, jedoch über-

wiegt, wenn man die Hauptformen (Spindel- und Rundzellen-Sarkom) gegeneinander abschätzt, entschieden das erstere. In Veit's Tabelle (16) finden sich, soweit angegeben: 12 Spindelzellen-, 5 Rundzellen-, 2 gemischtzellige Sarkome und 1 Riesenzellensarkom [v. Rosthorn (13)].

Von meinen Fällen ist I Spindel-, II und III sind Rundzellensarkome, wobei jedoch zu berücksichtigen ist, dass im Fall I sehr zahlreiche Riesenzellen gefunden wurden, ich den Fall also wohl auch, vielleicht noch besser, als Spindelzellensarkom mit Riesenzellen bezeichnen kann. Uebrigens ist es auffallend, wie selten der Befund von Riesenzellen gemacht wurde, ausser von v. Rosthorn (13) nur noch von Kalustow (8), soweit ich wenigstens die Litteratur berücksichtigen konnte.

Ein besonderer Umstand nun veranlasst mich, auf meine oben beschriebenen Befunde solcher „Riesenzellen" etwas näher zurückzukommen. In der Discussion über meinen Vortrag in der Berliner gynaekol. Gesellschaft am 13. Januar 1899 hat nämlich Herr Emanuel ausgesprochen, dass die Riesenzellen in diesem Tumor (Fall I) mit denen der gemeinhin als „Riesenzellensarkome" bezeichneten Geschwülste (z. B. Osteosarkome, Epulis) nichts zu thun haben und dass daher der hier beschriebene Tumor den Namen „Riesenzellensarkom" nicht verdiene. Die Zellen in meinem Tumor seien vielmehr sogenannte „Parenchymriesenzellen", Degenerationsproducte, wie sie auch z. B. in Carcinomen gefunden werden. Ich hatte nun in meinem Vortrag absichtlich den Ausdruck „Riesenzellensarkom" vermieden, vielmehr die Bezeichnung „Spindelzellensarkom mit Riesenzellen" gewählt, und ich bestreite auch gar nicht, dass die Riesenzellen z. B. in den Osteosarkomen unter dem Mikroskop anders aussehen, als die in meinem Tumor. Jedoch wird es mir wohl Niemand abstreiten können, dass auch in letzterem „Riesenzellen" in Menge vorkommen, die ich als ein Zeichen der vielfachen Kernteilung ohne gleichzeitige Teilung des Protoplasmas, also immerhin auch als ein Zeichen gesteigerter Zellproliferation auffassen muss. Dieselbe Art von Riesenzellen hat wohl nach meiner Ansicht auch C. Ruge im Sinn, wenn er bei Winter (17, S. 264), gelegentlich der Beschreibung der Schleimhautsarkome des Uterus, sagt:

„Eine III. Gruppe sind die Riesenzellensarkome: zwischen enormer Zellwucherung sind grosse vielkernige Zellen vertheilt. In dieser Gruppe finden sich meist kleinere rundliche oder spindelförmige Elemente, zwischen denen diese Riesenzellen liegen. Bei nicht genügender Färbung oder zu dicken Schnitten können die Contouren der Riesenzellen verwischt, diese Gebilde übersehen werden; die Kerne in ihnen werden dann für die Kerne kleinerer Randzellen gehalten." Gerade die letztere Verwechselung wäre mit Riesenzellen z. B. aus einem Osteosarkom wohl kaum möglich, da die letzteren auffallende, auf den ersten Blick in die Augen springende Gebilde sind. Es ist also wohl hier von Riesenzellen in dem von Herrn Emanuel angenommenen Sinne nicht die

Rede und trotzdem braucht Ruge den Ausdruck „Riesenzellensarkom“ ohne jede Einschränkung. Auch Ziegler (18, S. 200) sagt: „Die Folge davon ist die Bildung von zwei-, weiterhin von vielkernigen Zellen, von sog. Riesenzellen. Durch multipolare Mitose oder durch Kernfragmentirung können aus einkernigen Zellen sofort vielkernige Zellen entstehen.“ Also auch Ziegler nimmt für alle vielkernigen Zellen die Bezeichnung „Riesenzellen“ an, ohne Rücksicht darauf, ob die Vielzahl der Kerne durch Mitose oder Kernfragmentirung entstanden ist. Selbst wenn also die Vielkernigkeit der Zellen in meinem Tumor durch Kernfragmentirung und nicht durch unvollkommene Zellteilung entstanden wäre, würde ihnen trotzdem der Name „Riesenzellen“ im Sinne Ziegler's zuzuerkennen sein. Im Uebrigen bin ich der Ansicht, dass die Riesenzellen in meinem Tumor Produkte der unvollkommenen Zelltheilung sind, dass also ihre Mehrkernigkeit durch mitotische Theilung zu erklären ist.

Von sonstigen Besonderheiten des histologischen Aufbaus, wie sie von manchen beschrieben sind, Melano-, Myxo-Sarkom etc. ist in meinen Fällen nichts zu finden gewesen.

Das Alter der befallenen Personen schwankt zwischen 15 und 82 Jahren, jedoch überwiegen die Frauen unter 40 Jahren bei Weitem über die von höherem Alter. Von 23 Fällen bei Veit (16) sind 7 über, 16 unter 40 Jahren, dazu kommen von mir Fall I und II über, Fall III unter 40 Jahren, im ganzen also 9 über, 17 unter 40 Jahren.

Die Complication eines Vaginal-Sarkoms mit Gravidität, wie sie in meinem Fall III vorliegt, findet sich in der Litteratur nur noch zweimal, in den Fällen von Fränkel (4) und Bajardi (1); dieselbe ist hiernach als ein Vorkommniss von äusserster Seltenheit anzusehen.

Die Diagnose der Geschwülste als solcher ist natürlich leicht, auch die infiltrirenden Formen dürften wohl kaum zu Verwechselungen Anlass geben; jedoch dürfte es nicht möglich sein, die specielle Diagnose „Sarkom“ ohne eingehendere mikroskopische Untersuchung zu stellen.

Es giebt allerdings auch für die makroskopische Betrachtung Anzeichen, die für die Diagnose „Sarkom“ sprechen, die wohl verwertbar sind, vor allem rasches Wachstum, ulceröser Zerfall der Oberfläche, Hineinwuchern in die Tiefe der unterliegenden Gewebe; jedoch sind diese Merkmale für keinen Fall von sicherer Beweiskraft. Wie es einmal ein rasch wachsendes Fibromyom geben kann, dessen Oberfläche unter dem Einfluss der stetigen Benetzung mit Vaginalsecret, ev. auch Urin, geschwürig zerfällt, so kann auch ein Fibrosarkom bei langsamem Wachstum längere Zeit ohne Ulceration bleiben. Auch dass gestielte Tumoren meist Fibrome seien, wie Pick (12) annimmt, ist auch nicht mit annähernder Sicherheit zu verwerten, da auch die Sarkome gestielt auftreten, und wenn Pick letzteres als sehr

selten bezeichnet, so ist dem entgegenzuhalten, dass in Veit's (16) Tabelle von 29 Fällen sechs ausdrücklich als „gestielt" oder „polypös" bezeichnet werden, wozu noch mein III. Fall kommt, also von 32 Fällen 7, das sind mehr als $^1/_5$ aller bekannten Fälle. Kurz, die Sicherung der Diagnose „Sarkom", so dass man daraus die Indikation zu einem radikalen operativen Vorgehen stellen könnte, ist nur durch das Mikroskop möglich.

Sehr zu hüten hat man sich hierbei vor Irrtümern. Praktisch in Betracht kommen nur Verwechselungen mit Fibromen, während die Verwechselung mit Carcinom (die, nebenbei, kaum vorkommen dürfte) auf die einzuschlagende Therapie natürlich keinen Einfluss hat. Verwechselungen mit Fibromen dürften dagegen nicht so selten vorkommen, wie schon Spiegelberg (15) hervorhebt. Auch in unseren Fällen haben wir leider eine solche Fehldiagnose erleben müssen. Von dem primären Tumor des Falles I war nach der Operation nur ein Stückchen zur Untersuchung entnommen, und wie es scheint, sind in diesem gerade keine Riesenzellen vorhanden gewesen, es wurde wenigstens damals der Tumor als Fibromyom diagnosticiert, und erst als Pat. mit dem Recidiv wiederkam, wurde durch genauere Untersuchung der Irrtum aufgeklärt. Es ist daher, wie auch Veit (16) es fordert, dringend geboten, bei solchen zweifelhaften Tumoren sich nicht mit einer Stückchendiagnose zu begnügen, sondern stets eine ganze Anzahl Stellen zu untersuchen, wodurch es in der Regel gelingen wird, den wahren Character einer fraglichen Geschwulst zu erkennen. Sollte es aber doch einmal infolge von entzündlichen Veränderungen oder weitgehender regressiver Metamorphose, nicht ganz sicher zu entscheiden sein, ob ein gutartiger oder maligner Tumor vorliegt, so empfiehlt Pick (12), die betr. Pat. fortgesetzt unter strenger Beobachtung zu halten und beim geringsten Anzeichen von Recidiv möglichst radikal vorzugehen.

Doch kann letzteres Verfahren immer nur ein Notbehelf bleiben, in der Regel muss es gelingen, den malignen Character der Geschwulst sofort zu erkennen und die Therapie danach einzurichten.

Was letztere betrifft, so sind bisher ihre Resultate nur schlechte gewesen, indem von allen bekannten Fällen nur 3, der I. von Spiegelberg (15), der von Gatti (5) und der von Rubeska (14) dauernd geheilt geblieben sind. Während die Beobachtungszeit in dem Gatti'schen Fall mir leider nicht bekannt ist, betrug sie bei Spiegelberg 4, bei Rubeska sogar 11 Jahre. Auf den letzteren Fall sei hier noch ausdrücklich hingewiesen, da er bei Veit ohne weitere Angaben nur eben erwähnt ist, obwohl er durch seine lange Heilungsdauer das Interesse besonders auf sich lenken muss. Bemerkenswert ist hier, dass zwei von den geheilten Fällen, Spiegelberg und Rubeska — von dem Gatti'schen ist mir nur bekannt, dass er ein Myxosarkom war — Fibrosarkome mit Spindelzellen waren. Es würde dies ganz gut dazu passen, dass die spindelzelligen

Fibrosarkome im allgemeinen nicht ganz so maligne auftreten, wie die medullären Rundzellensarkome.

Alle anderen Fälle sind — und zwar meist nach kurzer Zeit — recidiviert. Auch von meinen Fällen weichen I und II leider nicht von dieser Regel ab, dagegen ist bezüglich des III. wohl gegründete Hoffnung vorhanden, dass er dauernd geheilt bleiben werde, da er verhältnissmässig früh zur Beobachtung kam und in radicaler Weise operiert wurde. Immerhin ist die bisherige Beobachtungszeit noch zu kurz, als dass man ein abschliessendes Urteil fällen könnte.

Ausser den drei oben erwähnten sind dann noch zwei Fälle bei Kindern mit Erfolg operiert worden, einer von v. Volkmann-Schuchardt und einer von Israel-Holländer. Bei letzterem wurde die parasacrale Methode gewählt.

Viele von den Misserfolgen sind wohl darauf zurückzuführen, dass die Fälle erst in vorgeschrittenem Stadium zur Operation gelangten, am meisten aber lag wohl die Schuld an den zu wenig radikalen Operationsmethoden. Begnügte man sich doch früher — auch Spiegelberg und Rubeska verfuhren in ihren geheilten Fällen so — mit einfacher Abtragung der Tumoren im Gesunden, was bei deren exquisiter Malignität eine Dauerheilung a priori unwahrscheinlich machte. Erst in neuerer Zeit hat man angefangen, die ganzen Genitalien oder grössere Abschnitte derselben zu entfernen und damit bessere Resultate erzielt. von Volkmann-Schuchardt exstirpierten erst die Geschwulst im Gesunden, dann nach $2^1/_2$ Monaten entfernten sie wegen Recidivs den grössten Teil der hinteren Vaginalwand und erzielten 10jährige Heilung. Israel exstirpierte vom parasacralen Schnitt her die ganzen Genitalien und Pat. ist nach mehreren Jahren noch recidivfrei.

Dass Heilung möglich ist, beweisen die angeführten Fälle, doch ist die Prognose immerhin als sehr ernst zu stellen. Bedingungen für den Erfolg sind vor Allem möglichst frühzeitiges und möglichst radikales Operieren. Sind die Geschwülste erst tiefer in das Beckenbindegewebe hinein fortgewuchert, so ist eine Dauerheilung kaum mehr zu hoffen.

Einen guten Erfolg versprechendes Verfahren — immer vorausgesetzt, dass sich der Tumor auf die Vagina und ihre nächste Umgebung beschränkt — dürfte auch die Exstirpation der Vagina vom Damm her sein, wie sie Olshausen (11) und neuerdings A. Martin (10) bei Carcinom ausgeführt haben. Gerade dieses Verfahren, das bis jetzt meines Wissens bei Vaginalsarkomen noch nicht angewendet worden ist, sollte in Zukunft weitgehendste Beachtung finden. Für schon vorgeschrittenere Fälle bleibt dann als radikalste Methode die parasacrale übrig, wobei allerdings in Folge der Schwere des Eingriffs die Gefahr für den unmittelbaren Ausgang post operationem eine wesentlich erhöhte sein wird, während dies für die oben erwähnte Methode nach Olshausen und A. Martin weniger der Fall sein dürfte.

Jeder, der an die Operation eines Vaginalsarkoms herangeht, muss auf ernste Schwierigkeiten, wie Ergriffensein der Nachbarorgane und vor allem starke Blutung, gefasst sein. Letzteres gilt namentlich für die breitbasig aufsitzenden Tumoren (conf. Fall I u. II), während die gestielten naturgemäss weniger Complicationen darbieten werden (cf. Fall III).

Ist aber schliesslich eine Radikaloperation aussichtslos, so soll man doch nie unterlassen, noch so viel als möglich von den Geschwulstmassen zu entfernen, und zwar soll man in immer wiederholten Sitzungen die frisch gewucherten Tumoren mit Messer, scharfem Löffel und Paquelin zu bekämpfen suchen. Denn gerade die Vaginalsarkome, so maligner Natur sie sind, bieten für eine solche palliative Therapie ein äusserst dankbares Feld dar, indem sie nämlich wohl Recidive und regionäre Metastasen in Menge, sehr spät aber erst solche in entfernteren Organen zu machen pflegen. Auch die Lymphdrüsen werden, im Gegensatz zum Carcinom, meist erst sehr spät befallen, wofür Fall I und besonders II sprechen, indem auch jetzt trotz vorgeschrittener lokaler Recidive die Inguinal- und, soweit zu constatieren, auch die Becken-Lymphdrüsen noch völlig frei sind.

Man kann durch eine solche consequent durchgeführte Palliativ-Therapie die Pat. oft lange leistungsfähig und bei leidlichem Allgemeinbefinden erhalten (cf. Fall II).

Der Exitus pflegt, sofern er nicht doch schliesslich durch Metastasen in lebenswichtigen Organen (wie Lunge, Pleura, Wirbelsäule etc.) erfolgt, häufig durch chronische Pyaemie in Folge von Verjauchung der Tumormassen, oder aber auch durch Durchbruch solcher Infectionsherde in die Bauchhöhle und Peritonitis zu erfolgen. Obductionsbefunde sind übrigens in der Litteratur nur spärlich vertreten.

Man hat den sarkomatösen Tumoren der Vagina von jeher ein grösseres Interesse entgegengebracht, als den an anderen Körperstellen auftretenden Sarkomen und zwar einmal wegen ihrer Seltenheit, dann aber auch deswegen, weil man einigen Arten davon eine ganz besondere Stellung einräumen muss; das sind erstens die Vaginalsarkome bei kleinen Kindern, die entweder angeboren sind, oder doch in den ersten Lebensjahren auftreten, ferner diejenigen, in welchen quergestreifte Muskelfasern gefunden worden sind. Letzterer Befund, der ausser in verschiedenen Fällen bei kleinen Kindern (Kolisko u. A.) auch von Kaschewarowa Rudnewa (9) und Bidone (2) in je einem Fall bei Erwachsenen erhoben ist, hat zu der Auffassung geführt, dass diese Tumoren den Teratomen nahe zu stellen seien, und man hat ferner diese Befunde zur Stütze der Cohnheimschen Theorie von der Aetiologie der Geschwülste herangezogen. Jedoch habe ich im Anschluss an meine drei Fälle keine Veranlassung, auf diese Fragen näher einzugehen, da ich keinen derartigen Befund bei der Untersuchung meiner Tumoren erheben konnte.

So viele Schnitte ich auch durchmustert habe, ich habe quergestreifte Muskulatur nicht auffinden können, und so muss ich es denn als Ergebniss meiner Untersuchungen in diesen drei Fällen aussprechen, dass die beschriebenen Geschwülste sich in keiner Hinsicht von Sarkomen unterscheiden, wie sie an jeder anderen Körperstelle auch vorkommen. Dieselben sind daher auch nicht geeignet, etwas zur Klärung der schwierigen Frage der Aetiologie dieser Tumoren beizutragen.

Auch die Erklärung, die sonst wohl versucht wird, dass in Folge häufiger Reize irgend welcher Art maligne Geschwulstbildung auftrete, lässt selbstverständlich gerade bei so seltenen Tumoren, die an einer so häufig allen möglichen, namentlich traumatischen und chemischen Insulten ausgesetzten Stelle, wie die Vagina, sich entwickeln, völlig im Stich.

Die Frage der Aetiologie dieser Tumoren fällt zusammen mit der Frage der Aetiologie der Geschwülste überhaupt, und solange nicht positive Resultate histologischer Untersuchungen hierin Licht geschaffen haben, dürften alle Hypothesen uns dem Ziel nicht näher bringen.

Litteratur.

1. Bajardi, Sarcoma primit. della vagina. Milano 1880 (nach Breisky).
2. Bidone, Soc. ital. di ost. e gin. Ott. 1894. (Nach Veit.)
3. Breisky, Krankheiten d. Vagina. Stuttg. 1886. S. 168 ff.
4. Fränkel, Deutsche Zeitschr. für prakt. Medicin. 1875. No. 10. (Nach Veit.)
5. Gatti, Giorn. della R. acad. di med. Torino. 1892. (Nach Veit.)
6. Hofmokl, Wiener med. Pr. 1891. P. 1229.
7. Holländer, Zeitschr. für Geb. u. Gyn. Bd. 34. Pag. 127.
8. Kalustow, Arch. f. Gyn. Bd. 40. S. 499 ff.
9. Kaschewarowa Rudnewa, Virchow's Arch. Bd. 54. S. 65.
10. Martin, A., Ueber Exstirpatio vaginae. Berl. klin. Wochenschr. 1898. No. 40.
11. Olshausen, Ueber Exstirpation der Vagina. Centralbl. für Gyn. 1895. No. 1.
12. Pick, Ueber Sarkome d. Uterus und d. Vagina im Kindesalter etc. Arch. f. Gyn. Bd. 46. S. 191.
13. v. Rosthorn, Zur Kenntniss d. primären Sarkoms d. Portio vaginals und d. Vagina. Wiener klin. Wochenschr 1889. No. 38.
14. Rubeska, Centralbl. f. Gynaek. 1896. S. 113.
15. Spiegelberg, Arch. f. Gyn. Bd. 4. 1872. S. 348 ff.
16. Veit, Handbuch d. Gynaek. 1897. Bd. 1. S. 360 ff.
17. Winter, Lehrbuch d. gynaek. Diagnostik. 1897. S. 264.
18. Ziegler, Lehrbuch d. allgem. path. Anatomie. 1892.
19. Ders. „ „ speciellen „ „ 1892.

Erklärung der Abbildungen auf Tafel III.

Abb. I. Fall I. Primärer Tumor.
a) Spindelzelliges Tumorgewebe.
b) Bindegewebszug mit zahlreichen Riesenzellen.

Abb. II. Fall II. Primärer Tumor.
a) Blutgefässe. b) Rundzellensarkom.

Abb. III. Fall II. Metastase im paravaginalen Bindegewebe.
a) Normaler Plattenepithelüberzug der Vagina.
a1) Derselbe, durch die aus der Tiefe andrängenden Geschwulstmassen zu einem schmalen Saum ausgezogen.
b) Papillen, deren bindegewebiges Stroma durch Geschwulstzellen substituirt ist.
c) Geschwulstmassen.
d) Kleinzellige Infiltration.

Abb. IV. Fall III. Grenze von Tumor und gesundem Gewebe der Portio vaginalis.
a) Kleinzelliges Rundzellensarkom.
b) Fibröses Gewebe der Portio, hie und da noch von kleinen Haufen von Rundzellen durchsetzt.

XI.

Bemerkung zu dem Aufsatz von Dr. Petersen:

„Zwei Fälle von Amputatio Uteri gravidi myomatosi supravaginalis“,

diese Monatsschrift Bd. IX, 2.

Dr. Petersen hat auf Seite 220 seiner Arbeit unter dem Strich auch meiner Veröffentlichung über Sarggeburt und Mittheilung eines neuen Falles Erwähnung gethan und zwar in dem Sinne, dass der von Petersen beobachtete Vorgang mit dem bei der Sarggeburt, wie er von mir geschildert, Aehnlichkeit habe. Darauf möchte ich erwidern, um Missverständnissen vorzubeugen, dass meiner Ansicht nach beide Vorgänge aus total verschiedenen Ursachen herzuleiten sind. Während nämlich die an dem frisch ausgeschnittenen Uterus beobachteten Zusammenziehungen wohl als vitale Reaktionen aufzufassen sind und zwar als Reaktionen auf die Reize, Luftzutritt, Berührung mit Händen, Instrumenten etc., denen der Uterus während und nach der Operation ausgesetzt war, wie ja jeder frisch herauspräparirte Muskel des Froschschenkels auf Reize durch Zusammenziehungen antwortet, halte ich, wie ich in meiner oben erwähnten Arbeit nachzuweisen versucht habe, die sogenannten tonischen Zusammenziehungen des Uterus bei der Sarggeburt für postmortale, rein physikalische Vorgänge, bei denen wohl die Elastizitätsverhältnisse des Uterus und Gerinnungsvorgänge in dessen Muskelfasern eine Rolle spielen, dagegen eine Entwickelung von lebendiger Kraft in dem todten Gewebe im physiologischen Sinne wenigstens ausgeschlossen ist.

Dr. Bleich.

XII.

Venus cruenta violans interdum occidens.

Ein Beitrag zur Lehre von den Verletzungen der weiblichen Sexualorgane sub coitu.
(mit Kasuistik von 157 Beobachtungen)

von

FRANZ NEUGEBAUER

(Vorstand der gynaekologischen Klinik des Evangelischen Hospitals in Warschau.)

(Schluss.)

No. 101. Phaenomenow (Zurnal Akuszorstwa i zenskich boljeznej 1894. No. 12) beschrieb eine Durchbohrung des Septum vulvo-vaginale durch den Penis dicht unterhalb des Ansatzes des Hymen, dessen Foramen hymenaicum unversehrt geblieben war. Stuhl und Winde gingen durch die drei und einhalb Centimeter breite Fistel ab. Die Ränder der Fistel waren schon benarbt. Die 29jährige Frau übte schon seit 5 Jahren den Coitus mit ihrem Gatten auf diesem anormalen Wege aus.

No. 102. Plazzonus („De artibus generationis". 1644. pg. 164) soll, wie Borjakowskij angiebt, eine Durchreissung des Dammes und Entstehung einer Fistula rectovaginalis sub coitu beschrieben haben.

No. 103. Polacco: „Un caso di rottura del fornice vaginale posteriore con grave emorragia causata dal coito." (Annali di Ostetricia e Ginecologia. 1891. Vol. XIII. pg. 629.) 5 cm breite quere Zerreissung des hinteren Scheidengewölbes mit bedeutender Blutung. Der Riss reichte bis an das Bauchfell, das sich im Grunde der Wunde vorwölbte. Die 39jährige Frau hatte zuvor nicht weniger als 11 Kinder geboren.

No. 104. Price (Obstetrical Gazette. Mai. 1886.) beschrieb eine Vulvo-rectalfistel, sub coitu entstanden. Starke Schmerzen und Blutung in der Hochzeitsnacht einer 22jährigen wohlgebauten Person. Die Blutung hielt einen ganzen Monat an. Sofort nach dem ersten Beischlafe entleerten sich Stuhl und Winde auf diesem Wege in die Vulva. Bei jedem neuen Beischlafe abermals Schmerzen und Blutung, es folgte schliesslich absolute incontinentia alvi. Der Hymen war dabei intakt geblieben und dicht unterhalb seiner Basis fand sich eine quere Zerreissung der Fossa navicularis von anderthalb Fingern Breite, welche bis in das Lumen des Mastdarmes drang. (Harris schreibt bezüglich der Aetiologie der Verletzung in diesem Falle eine gewisse Bedeutung dem Umstande zu, dass während dieses Beischlafes das Präputium penis bis hinter die Corona glandis zurückgestreift war.)

In einem Vortrage in der geburtshülflichen Gesellschaft in Philadelphia (American Journal of Obstetrics etc. 1886. pg. 832)

erwähnt Price, dass Scheidenzerreissungen sub coitu beschrieben seien von:

No. 105. Colles.
No. 106. Schroeder.
No. 107. Thompson.
No. 108. Ross.
No. 109. Kleinwächter.
No. 110. Cavley.
No. 111. Neumann.

No. 112. Dugues soll wie Borjakowsky (Wracz 1886 pg. 843) angiebt, eine Zerreissung der Scheide und des Dammes sub coitu beschrieben haben.

Reimann: „Ueber Verletzungen durch den Coitus" (Der Frauenarzt 1887 Heft II) beschreibt eine bereits von Borjakowsky beschriebene Beobachtung: an der hinteren Scheidenwand fand sich eine Risswunde, welche den Finger in eine zwei bis drei querfingerbreite Tasche im Septum rectovaginale einliess. Der Penis hatte nach Einreissung der hinteren Scheidenwand eine Art dedoublement des Septum rectovaginale zu Stande gebracht. An der oberen Spitze dieser Wundtasche fand sich eine Perforation in den Mastdarm, es lag also eine Recto-vaginalfistel vor. Der Damm war gleichfalls eingerissen und reichte der Dammriss bis auf einen Finger breit vor der Analöffnung. Hymen ebenfalls zerrissen. Alle diese Verletzungen waren das Ergebnis der Brautnacht gewesen.

No. 113. Reverdin (Archives de Tocologie 1883 pg. 691): Eine 22jährige hatte beim ersten Beischlafe vor vier Jahren stark geblutet, jetzt nach vier Jahren hatte sie den Beischlaf mit einem neuen Liebhaber ausgeführt und wieder stark geblutet dabei. Reverdin fand dicht unterhalb der Harnröhrenöffnung einen drei Centimeter breiten Gewebsfetzen hängen, dessen Stiel etwa einen Centimeter breit war. Dieser Gewebsfetzen stellte einen fleischigen elastischen Ring dar. Der erste Liebhaber hatte statt durch das Foramen hymenaicum einzudringen, die Hymenalbasis durchstossen und so den Hymen grösstenteils von seiner Insertion abgerissen, wobei das Foramen hymenaicum intakt geblieben war, der neue Liebhaber hingegen soll in das Foramen hymenaicum gerathen sein und dasselbe eingerissen haben; aus diesem Einrisse stammte die gegenwärtige starke Blutung. Der erste Liebhaber soll ein membrum von sehr grossen Dimensionen gehabt haben.

No. 114. Rozanow (Medicinskoje Obozrenje 1886 pg. 921): Eine 18jährige meldete sich am Morgen nach der Hochzeitsnacht bei Rozanow im Zustande hochgradiger Anämie nach dem ersten Beischlafe. Rozanow fand einen doppelten Einriss des Hymen und eine noch andauernde parenchymatöse Blutung, die er durch Tamponade stillte.

No. 115. Sawin („Zur Kasuistik der ausserhalb des Gebäraktes erfolgenden Verletzungen der weiblichen Geschlechtsorgane Fistula vulvorectalis" Protokolle der geb.-gyn. Gesellschaft

in Kijew 1889. Beilagen pg. 71). Eine 23jährige seit vier Monaten verheiratete Frau kam zu Sawin, weil ihr Stuhl und Winde aus der Vulva abgingen. Hymen biforis integer., dicht unterhalb der Hymenalbasis fand S. eine Rectovulvarfistel, welche bequem den Zeigefinger passieren liess. Unterhalb der Fistel fand sich Narbengewebe von ein und einhalb Centimeter Länge. Der Mann hatte in der Hochzeitsnacht mehrmals vergeblich versucht, den Beischlaf auszuführen, endlich fühlte die junge Frau einen heftigen Schmerz und verlor dabei das Bewusstsein. Der erschrockene Gatte holte schnell die Schwiegermutter herbei und gingen sie daran, die starke Blutung durch kalte Umschläge zu stillen. Schon am dritten Tage nach der Hochzeit bemerkte die junge Frau, dass ihr die Winde „vorn" abgingen, aber sie schämte sich irgend jemand etwas davon zu sagen. Nach zwei Wochen fand ein neuer Beischlaf statt mit neuer Blutung und Schmerzen, dasselbe Ereignis fand statt beim dritten Beischlafe etwa 5 Wochen nach der Hochzeit.

No. 116—118. Schülein: „Ueber Verletzungen der Vagina, welche weder durch den Geburtsakt noch durch ärztliche Eingriffe entstanden sind" (Zeitschrift für Geburtshülfe und Gynäkologie. Bd. XXIII. 1892. pg. 347.)

A.: Eine 20jährige blutet in der Hochzeitsnacht so stark, dass ein Arzt herbeigeholt werden musste. Die Blutung stammte aus einem Hymenalriss und stand nach Tamponade.

B.: Starke Blutung eines 17jährigen Mädchen nach Defloration. Drei Centimeter lange Durchreissung der hinteren Scheidenwand. Tamponade.

C.: Eine vor vier Jahren erfolgreich vernähte Vesicovaginalfistel soll durch einen Coitus wieder eröffnet worden sein. Fistula vesicovaginalis.

No. 119. Siginskij: „Scheidengewölbezerreissung sub coitu" (Journal für Geburtshülfe und Frauenkrankheiten [Russisch] 1896 No. 2): Die Wunde nimmt das gesamte hintere Scheidengewölbe ein, einen Teil des rechten und des linken seitlichen Scheidengewölbes. Die hintere Wand des Collum uteri ist blossgelegt bis zur Höhe von 2 Centimetern. Das Bauchfell ist intakt geblieben. Es wurden 7 Seidennähte angelegt zur Blutstillung. Während der Ausübung dieses Beischlafes hatte die Frau gesessen, der Mann aber gestanden. Der Penis war von ungewöhnlicher Grösse, der Uterus aber lag retroflectiert.

No. 120. Sinajskij: (Russkaja Medicina 1889 No. 46): Eine 23jährige Jüdin meldete sich bei Dr. Sinajskij am dritten Tage nach der Hochzeit mit einer Klage über Schmerz im After und erschwerten Gang seit der Hochzeitsnacht. Bei dem ersten Coitus empfand sie sofort einen heftigen Schmerz, blutete stark und wurde ohnmächtig. Hymen intakt, frenulum labiorum zerrissen, der Riss dringt soweit nach hinten, dass der Sphincter ani ebenfalls zerrissen ist. Es liegt ein recto-vagino-vulvare Fistel vor und ausserdem eine Zerreissung des sphincter ani.

No. 121. Smoliczew (Russkaja Medicina 1890, No. 14): Ein 31jähriges Fräulein heirathet einen 26jährigen Wittwer. Trotz mehrfacher Bemühungen gelang es dem Gatten nicht, in den ersten zwei Nächten die Immissio penis zu vollziehen, umsomehr, als die junge Frau sich vor Schmerzen wand bei diesen Versuchen. Endlich gelang es dem Manne, in der dritten Nacht in die Tiefe einzudringen, dabei aber krümmte sich die Frau vor Schmerzen und er selbst sah sich plötzlich von Blut und Koth besudelt. Die Schmerzen und die Blutung liessen nach kalten Umschlägen nach, kamen jedoch auch in der späteren Zeit vor; der Stuhl entleerte sich von jener Nacht an ausschliesslich durch die Scheide. Von einem neuen Coitus konnte nicht die Rede sein. S. fand eine Zerreissung des Frenulum labiorum und eine quere Wunde, aus der sich Faeces entleerten. Ein Hymen crassus hatte das gesammte Unglück verschuldet, der Penis konnte dessen Widerstand nicht überwinden und bohrte sich einen anderen Weg — eine „Fausse route“ — durch Eindringen in das Septum rectovaginale von der eingerissenen Fossa navicularis aus; in der Tiefe mündete diese Fausse route in das Mastdarmlumen aus.

No. 122—123. Spaeth: „Zur Kasuistik der Coitusverletzungen“ (Zeitschrift für Geburtshülfe und Gynaekologie. Bd. XIX. pg. 277).

No. 122: Eine junge Ehefrau hatte anfangs bei jedem Beischlafe Schmerzen, einige Wochen nach der Hochzeit war der Beischlaf einmal von heftiger Blutung gefolgt und glaubte die Frau dabei zu fühlen, dass das Membrum einen falschen Weg gewählt habe. Nach drei Tagen schon gingen Stuhl und Winde durch die Scheide ab. Von dieser Zeit an war jeder Beischlaf für sie schmerzhaft und ging sofort nach jedem Coitus Stuhl durch die Scheide ab. Man fand die Columna rugarum posterior in der ganzen Breite ihrer Basis abgerissen, und wenn man das untere Ende derselben mit einer Hakenzange in die Höhe hob, sah man eine Mastdarmfistel. Damm intact, Hymen eingerissen, die Fistel lässt den Zeigefinger passiren. Vergeblich bemühte man sich, die vulvorectale Fistel operativ zu verschliessen, indem man sie vom Mastdarme aus angriff. Man war genöthigt, die Operation zu wiederholen und eine Perinaeoplastik hinzuzufügen nach Lawson Tait, bei der man der Quere nach das Septum rectovaginale spaltete. In Folge der Operation erwies sich nachher die Scheide so eng, dass man sie künstlich erweitern musste.

No. 123: Eine 28jährige Zollbeamtenfrau trug bei einer Zangenentbindung einen Dammriss davon, der ihr eine von Herrn Prochownick mit gutem Resultate vollzogene Perinaeoplastik eintrug. Am 25. Tage nach der Operation verliess die Kranke die Klinik mit der Weisung, mit dem Beischlafe zu warten, bis die nächste Periode vorüber sei. Der Gatte veranlasste jedoch seine Frau schon am dritten Tage nach ihrer Heimkunft zu einem Coitus. Es wurde sofort darnach Herr Dr. Steiniger zu der Frau geholt. Wegen einer starken Blutung nach dem Coitus

Tamponade. Am nächsten Tage konstatirte Herr Prochownick eine drei Centimeter breite quere Zerreissung im hinteren Scheidengewölbe mit arterieller Blutung in einer Ecke und acuter Anämie. Der Riss wurde vernäht, Genesung.

No. 124: Eine 28jährige trug bei der ersten Entbindung — Geburt in Steisslage des Kindes — einen totalen Dammriss davon. Der Riss des Mastdarmes reichte drei Centimeter hoch. Herr Prochownick reparirte den Schaden auf dem Wege der operativen Plastik mit Erfolg. Schon einige Tage, nachdem die Operirte die Klinik verlassen, übte sie den Beischlaf aus: Starke Blutung. Man fand eine drei Centimeter breite quere Zerreissung des hinteren Scheidengewölbes. Tamponade, Genesung. Der Coitus war für diese Frau stets mit Schmerzen verbunden wegen Dysproportion der sehr grossen Geschlechtstheile des Gatten, während die der Frau eine Hypoplasie aufwiesen.

No. 125. Sprenzyn (Wjestnik obszczestwjennoj gigjeny. 1890. No. 2): Tod nach einem gewaltsam ausgeübten Beischlafe.

No. 126. Springsfeld: „Vulvorectalfistel, entstanden durch den ersten Coitus“ (Vierteljahrsschrift für gerichtliche Medicin etc. 1889. Bd. I, Heft II. pg. 70). Es lag eine Durchbohrung der Fossa navicularis vor, die Zerreissung hatte in der Tiefe der Wunde den Mastdarm eröffnet. Der mehr rechterseits belegene Wundtrichter lässt zwei Finger zugleich in den Mastdarm eindringen. Eine halbe Stunde nach der Verletzung stand die Blutung spontan still. — Der Hymen war gleichzeitig auch eingerissen worden.

No. 127—128. Taylor (siehe Strassmann: Lehrbuch der gerichtlichen Medicin. 1895. pg. 96): Ein 8jähriges Mädchen wurde genothzüchtigt und starb am 6. Tage darauf in Folge einer Peritonitis. Damm, Scheide durchgerissen, im hinteren Scheidengewölbe hatte der Riss das Peritoneum eröffnet.

Bei einem anderen genothzüchtigten 6jährigen Mädchen fand sich eine Zerreissung des Dammes und des Septum rectovaginale. Die Wunde heilte binnen zwei Monaten.

No. 129. Teuffel: „Zur Casuistik der Scheidenverletzungen“ (Centralblatt für Gynaekologie. 1890. pg. 611). Teuffel fand am 4. Tage nach einem gewaltsamen Beischlafe eine dreieckige Wunde im hinteren und seitlichen Scheidengewölbe. Der abgerissene Schleimhautlappen von dreieckiger Gestalt hing an einem Rande der Wunde.

No. 130: Toulmouche (Annales d'Hygiène publique, Julliet 1856) beschrieb eine Zerreissung des Dammes bei einer genothzüchtigten 25jährigen Jungfrau.

No. 132—133. Waszczenko (Protokolle der geb. gyn. Gesellschaft in Kijew. 1. Jahrgang, Heft II, pg. 27): Zwei Fälle von bedeutender Blutung aus Hymenaleinrissen, in einem Fall Naht angelegt, in dem anderen Tamponade.

No. 134. Weltrubski (Wiener med. Blätter 1883, pg. 291) erwähnt eine Beobachtung von Cramer: Eine 35jährige Frau starb infolge von Verblutung nach einem Coitus.

No. 135. Wiedemann. Eine eigenartige Perforation des Hymen (Zeitschrift für Medicinalbeamte. 1896. Bd. IX, pg. 14): Ein merkwürdiger Fall von seitlichem Riss des Hymen, bei dem gleichwohl die Umrandung des Foramen hymenaicum intakt geblieben war.

No. 136. Wolfowicz (Medicina. Petersburg 1893. Vol. V, pg. 451 [russisch]): Zerreissung der hinteren Scheidenwand bei einem 12jährigen Mädchen während einer Nothzüchtigung. Gleichwohl fehlte jegliche Verletzung des Introitus vaginae oder der Vulva.

No. 137. Zabolockij (Journal für Geburtshülfe und Frauenkrankheiten [russisch]. 1893, pg. 803): Z. beschreibt eine Abreissung der Hymenalinsertion sub primo coitu aus der Klinik von Slawianskij.

No. 138—139. Zeiss: „Gefahrdrohende Blutung aus einem durch den Coitus herbeigeführten Hymenriss, Ruptur des Scheidengewölbes durch Coitus“ (Centralblatt für Gynaekologie. 1885, pg. 113).

Im ersten Falle kam Zeiss erst mehrere Stunden nach der Verletzung zu der Kranken, die er bewusstlos antraf. Sie lag blutbenetzt in ihrem Bette. Die Blutung stammte aus einem linksseitigen Hymenalriss, der über die Insertion des Hymen hinaus sich erstreckte.

Im zweiten Falle handelte es sich um eine 25jährige Frau, welche vor drei Jahren glatt geboren hatte. Vor 6 Wochen war sie zum zweiten Male entbunden worden, diesmal mit der Zange. Das Wochenbett verlief normal. Mehrere Wochen nach dieser Entbindung fand die Taufe des Kindes statt. Der Gatte hatte sich gelegentlich der Familienfeier etwas angetrunken und veranlasste die Frau zu einem Coitus à la vache. Die Frau empfand sofort einen heftigen Schmerz und merkte, dass eine Blutung aus dem Genitalien erfolgt war. Zeiss fand eine vier Centimeter breite Wunde im hinteren Scheidengewölbe, welche auch auf das rechte seitliche Scheidengewölbe überging und in die Tiefe reichte. Tamponade. Ein Nimius impetus des Gatten hatte angesichts der prädisponirenden Lagerung das Unglück herbeigeführt.

No. 140. Marczewski (laut mündlicher Mittheilung) wurde im Februar 1897 zu einer jungen Frau geholt, die nach dem ersten Beischlafe in der Hochzeitsnacht so stark geblutet hatte, dass sie ohnmächtig geworden war. Acute Anämie nach einem Einriss der Scheidenschleimhaut an der hinteren Wand rechts.

No. 141. Slawinski (laut mündlicher Mittheilung) hat vor zwei Jahren eine Patientin aus Bialystok untersucht, bei der nach dem ersten Beischlafe in der Hochzeitsnacht eine rectovulvare Fistel entstanden war. Eine Zerreissung der Fossa

navicularis setzte sich in das Septum rectovaginale fort mit Eröffnung des Mastdarmes. Der Saum des Foramen hymenaicum, sowie die Insertion des Hymen waren intakt geblieben.

No. 142. Severano aus Bukarest berichtete auf einem französischen Chirurgenkongress über eine vollständige Zerreissung des Dammes bei dem ersten Coitus, die Wunde hatte 10—12 Centimeter Länge. (Siehe ein Referat: Chirurg. Wiestnik. 1893, No. 6.)

No. 143. Zaleski berichtete mir eine Beobachtung aus Prof. Kosinski's Klinik. Zerreissung der Fossa navicularis in der Hochzeitsnacht einer 18jährigen. Die Zerreissung reichte in die Tiefe mit Dedoublement des Septum rectovaginale und Entstehung einer Fistula rectovulvaris, die von Professor Kosinski vernäht wurde. Hymen intakt geblieben.

No. 144. Finkelkraut („Ruptura vaginae sub coitu" [Gaz. Lek. 1898, p. 169]) beschreibt eine Beobachtung Rosenthal's: Multipare 40jährige Köchin von einem 26jährigen Manne genothzüchtigt. Längsriss der hinteren Scheidenwand bis ins Gewölbe reichend, linkerseits. Schmerzhafter Beischlaf und sofort Blutung. Fortlaufende Catgutnaht.

No. 145. Schauta (Lehrb. d. gesammten Gynäkologie. Leipzig 1896. p. 477) sah eine gefahrdrohende Blutung nach Zerreissung der hinteren Scheidenwand sub coitu bei einem ganz normal gebauten Mädchen, Tamponade.

No. 146. Weiss (Prager med. Woch. 1878, p. 234) beschrieb eine Atresie der Scheide eines 15jährigen Mädchens nach Nothzüchtigung durch 4 Männer nacheinander.

No. 147. Bogatyrjew (Zezenjedjelnik 1897, No. 50, p. 795): 24jährige, 8 Jahr verheirathete Frau, Mutter von 6 Kindern, 10 Tage nach der letzten Periode gewaltsamer Beischlaf: Zerreissung des rechten seitlichen Scheidengewölbes. Scheide am Collum uteri abgerissen. Diese Risswunde zieht um das Collum herum bis nach hinten, wo die Wunde am tiefsten ist. Vernähung mit Knopfnäthen. Prima reunio.

No. 148. Bernstein sah einen Querriss der Schleimhaut im hinteren Scheidengewölbe nach Coitus, 4 Wochen nach einer Entbindung.

No. 149. Matlakowski sah eine sub coitu entstandene quere Zerreissung der Schleimhaut im hinteren Scheidengewölbe bei einer Frau, die schon geboren hatte.

No. 150. Persönlich sah ich am 29. Juni 1898 bei einer 32jährigen, seit einem Monate verheiratheten Dame eine in der Hochzeitsnacht enstandene Zerreissung des Dammes. Hymen intakt geblieben. Blutung hartnäckig. Tamponade.

Tardieu („Étude médico-légale sur les attentats aux moeurs". Paris 1878) beschreibt 55 Fälle von Nothzucht, hauptsächlich an Kindern vollzogene Attentate. Es handelt sich in diesen Fällen hauptsächlich um Deflorationen und Verletzungen der Geschlechtstheile nicht durchaus durch den Penis, sondern oft um mit der Hand herbeigeführte Verletzungen der Scham-

theile und um Verletzungen Extra pudendum muliebre. Diese Kasuistik enthält mehrere tödtlich verlaufende Fälle, jedoch war der Tod die Folge von Mord durch Erdrosseln etc. und nicht direct die Folge von Verblutung oder Sepsis. Ich fand daher in dieser hochinteressanten Kasuistik fast kein Material für die uns heute beschäftigende Frage.

Die vorstehende Kasuistik enthält ein umfassendes klinisches Bild der Verletzungen, welche durch einen seinem Wesen nach physiologischen Akt bedingt wurden. Diese Verletzungen waren zum Theil das Resultat von Brutalität des Mannes oder seines betrunkenen Zustandes, zum Theil auch der Betrunkenheit beider cohabitirenden Personen, zum Theil existirte eine gewisse Prädisposition angesichts einer Grössendifferenz der männlichen und weiblichen Geschlechtsorgane, endlich lag die Prädisposition in manchen Fällen in einem pathologischen Zustande der weiblichen Genitalien, in einzelnen Fällen in der ungewöhnlichen Lagerung der Theilnehmer des Beischlafes.

Auf 150 Beobachtungen ist nur 64mal das Alter der Frau angegeben, in den übrigen Fällen heisst es einfach eine junge, eine alte Frau, ein junges, ein älteres Mädchen etc. Nur zwölf Mädchen waren jünger als 16 Jahre. Status organorum genitalium infantilis:

Mädchen von 6 Jahren: No. 128,
Mädchen von 8 Jahren: No. 127,
Mädchen von 8 Jahren und 9 Monaten: No. 40,
Mädchen von 10 Jahren: No. 95,
Mädchen von 11 Jahren: No. 1, 18, 39, 69,
Mädchen von 12 Jahren: No. 136,
Mädchen von 15 Jahren: No. 48, 146.

Eines von diesen Mädchen fiel ihrer Hochzeitsnacht zum Opfer: Ein indisches Mädchen von 11 Jahren, welches einem 16jährigen Manne angetraut worden war, No. 1.

Was das Alter der übrigen weiblichen Individuen anbetrifft, so ist angegeben: 16 Jahre einmal, 17 Jahre zweimal, 18 Jahre fünfmal, 19 Jahre fünfmal, 20 Jahre dreimal, 22 Jahre viermal, 24 Jahre einmal, 25 Jahre dreimal, 26 Jahre einmal, 27 Jahre einmal, 28 Jahre dreimal, 29 Jahre einmal, 31 und 32 Jahre je einmal, 39 Jahre einmal, 40 Jahre dreimal, 45 Jahre einmal, 47 Jahre einmal, 48 Jahre einmal, 50 Jahre einmal, 58 Jahre zweimal.

Nur zwei von den 150 weiblichen Individuen waren Prostituirte, die der Verletzung zum Opfer fielen, obgleich der Akt zu ihrem Gewerbe gehörte. 28mal war die Verletzung ein Begleitakt der Nothzucht: No. 10, 17, 18, 24, 41, 42, 48, 64 und 146, durch drei Männer nach der Reihe 67, 69, 73, 74, 94, 95, 96, 100, 117, 125, 127, 128, 129, 130, 131 (gerichtliche Klage) und 136 (ein 12jähriges Mädchen betreffend), 144.

Siebenmal war der Mann bei dem Coitus betrunken (No. 7, 11, 12, 73, 83, 85, 139), viermal waren beide cohabitirenden Personen betrunken (No. 7, 11, 12, 15).

Einmal fand der Beischlaf während der Periode statt, es entstand eine Haematocele retrouterina, ausser der bedeutenden Scheidenblutung (No. 98).

Einmal fand der Coitus während der Schwangerschaft statt und führte eine tödtliche Verblutung herbei (No. 134).

Fünfmal ist angegeben, dass der Beischlaf einige Zeit nach der Entbindung stattgefunden habe: Einmal zwei und einen halben Monat nach der Entbindung (No. 81), einmal 6 Wochen post partum (No. 139), zweimal ist nur gesagt: einige Wochen post partum (123 und 124), 4 Wochen nach Entbindung (No. 148).

Sechsmal wird ein Beischlaf im klimakterischen Alter angeführt, bei einer 45jährigen (No. 7), bei einer 47jährigen (No. 8), bei einer 48jährigen (No. 27), bei einer 50jährigen (No. 10) (acht Jahre nach Verlust der Menses), zweimal bei einer 58jährigen (No. 17 und 131).

53 Coitusverletzungen fanden in matrimonio statt, darunter 39 in der Hochzeitsnacht, 76mal war von der Verletzung eine bisher intacte Virgo betroffen, 37mal waren schon früher deflorirte Personen betroffen und zwar 15 in matrimonio und 22 extra matrimonium deflorirte Personen.

15mal betraf die Verletzung Frauen, welche schon durch zwei, drei, vier, zehn, zwanzig und mehr Jahre den Beischlaf ausgeübt hatten.

12mal betraf die Verletzung Frauen, welche schon geboren hatten: No. 8 10 Geburten, die letzte vor 13 Jahren, No. 50 1 Geburt, No. 103 2 Geburten, No. 81 4 Geburten, die letzte vor zwei und einen halben Monat, No. 97 4 Geburten, No. 123 1 Zangengeburt, No. 124 eine Zangengeburt, bei beiden Frauen war der Damm geplatzt und war vor dem Beischlafe vernäht worden, No. 139 2 Geburten, die letzte vor 6 Wochen, No. 144 Multipara, No. 148 VI-para.

Unter den geschädigten Frauen befinden sich Personen aus jedem Stande, wenn auch vorherrschend aus der niederen Klasse der Bevölkerung, merkwürdigerweise befinden sich darunter auch zwei Frauen von Aerzten!

Die Verletzung erfolgte bei weitem nicht immer nach dem ersten Beischlafe, mehrmals handelte es sich um Frauen, die geboren hatten: einmal (No. 139) fand die Verletzung beim ersten Coitus 6 Wochen nach einer Entbindung statt, einmal nach dem dritten Coitus während derselben Nacht, mit drei verschiedenen Männern ausgeübt (No. 65), einmal mehrere Jahre nach dem ersten Beischlafe (Nr. 85), nach dem zweiten Beischlafe (No. 93), nach dem dritten Beischlafe während derselben Nacht (No. 25), einmal nach dem ersten, nach dem zweiten und nach dem dritten Beischlafe (No. 121), einmal viele Jahre nach dem ersten Beischlaf (No. 118).

Die unmittelbaren Folgen der Verletzung waren: Schmerzgefühl, Ohnmachten, Blutung, acute Anaemie, Infectiöses Fieber, septische Infection. Pyaemie und in einigen Fällen der Tod, entweder in Folge von Verblutung oder in Folge von Peritonitis,

septischer Parametritis etc. Die Angaben lauten: Ohnmacht 8mal: No. 1, 11, 12, 27, 98, 115, 120, 138.

Mehr oder weniger beträchtliche Blutung 72mal, welche entweder Tamponade oder Naht oder Umstechungen erheischten.

Acute Anaemie im Gefolge der Verletzung ist 40mal angegeben: No. 1, 4, 7, 8, 9, 11, 17, 18, 20, 22, 23, 24, 25, 28, 29, 30, 34, 35, 36, 37, 38, 39, 41, 48, 67, 68. 69, 82, 83, 91, 92, 93, 98, 100, 114, 115, 120, 134, 138, 140.

Zweimal brachte man die verletzte Frau in besinnungslosem Zustande in das Hospital; beide Personen waren betrunken (No. 11 u. 12). Zweimal wurde ursprünglich die irrtümliche Diagnose Carcinoma gestellt, einmal die des Typhus. Erst die genauere Untersuchung klärte auf, dass es sich um eine Coitusverletzung handelte, und nicht um die vorbesagten Leiden (No. 8, 9 u. 10.

Zweimal war das Liebespärchen behufs Ausübung des Beischlafs in die Badestube gefahren. Es erfolgte grosser Alarm und die bewusstlose, blutbefleckte Frau wurde von hier in das Spital gebracht, einmal nach vollendetem Beischlaf und einmal nach unvollendet gebliebenem Beischlafe (No. 80 und 85).

Bezüglich der Lagerung sub coitu sind nur dreimal Besonderheiten angegeben: In No. 77 hatte der Mann seiner Frau ein hartes Kissen unter das Gesäss geschoben, in No. 120 übte der betrunkene Gatte den Beischlaf in der Stellung „à la vache" aus, einmal stand der Mann, während die Frau sass (No. 119).

In 22 Fällen folgte der Tod auf die Verletzung in Folge von Verblutung, Sepsis, Peritonitis, Parametritis etc. In einem Falle nach Nothzucht eines Kindes kam zu der ohnehin schon tödtlichen Verletzung noch Mord durch Erdrosselung hinzu.

No. 1: 11jähriges indisches Mädchen an einen 16jährigen Mann verheiratet: In der Hochzeitsnacht Zerreissung des Dammes, der Scheide, des Scheidengewölbes mit Eröffnung der Bauchhöhle. Verblutung, Peritonitis und Tod. Beobachtung von Albert.

No. 8: Tod einer 48jährigen Köchin infolge einer Parametritis septica ex vulnere Vaginae prodiens. Beobachtung von Bartel.

No. 9: Tod einer 28jährigen Köchin infolge Parametritis purulenta (haematoma labii posterioris oris uteri) ex vulnere vaginae prodiens, endocarditis, pyaemia. Beobachtung von Bartel.

No. 22: Tötliche Verblutung einer mit Haemophilie Behafteten in der Hochzeitsnacht. Beobachtung von Bordmann.

No. 24: Tod eines 8jährigen Mädchens durch Erwürgen. Der Tod würde wahrscheinlich auch schon infolge der Verletzung allein erfolgt sein! Blutverlust, Zerreissung des Dammes, der Scheide, Eröffnung der Bauchhöhle. Beobachtung von Cavaillon.

No. 35, 36, 37, 38: Tod von vier Frauen infolge von Verblutung während der Hochzeitsnacht. Zwei Beobachtungen von

Diemerbroeck, eine von Colombat d'Isère und eine von Meissner.

No. 39: Tod eines indischen mit $11^1/_2$ Jahren verheirateten Mädchens in der Hochzeitsnacht infolge von Verblutung. Beobachtung von Dolan.

No. 45, 46, 47: Tod von drei Frauen desselben Gatten, die sämtlich einer Zerreissung des hinteren Scheidengewölbes in der Hochzeitsnacht erlagen, sodass der Mann, ein Friseur aus der Pariser Vorstadt Faubourg St. Martin dreimal Wittwer wurde (?)!!! Beobachtung citiert von Eklund.

No. 48: Tod eines im Alter von 15 Jahren genotzüchtigten Mädchens infolge von Blutverlust und Peritonititis. Aus der Bauchhöhle fielen Dünndarmschlingen vor. Beobachtung von Frank.

No. 62; Blutung, Septicaemie und Tod nach dem ersten Coitus. Beobachtung von Haynes.

No. 63: Nach Zerreissung der Scheide legte ein Arzt einen Tampon ein und vergass später ihn zu entfernen. Es erfolgte eine secundäre septische Allgemeininfection, die einen tötlichen Ausgang nahm. Beobachtung von Haynes.

No. 65: Eine 24jährige Soldatenfrau starb sechs Wochen nach der Hochzeit infolge von Pyaemie nach Scheidenverletzung. Para- und Perimetritis. Beobachtung von Himmelfarb.

No. 69: Tod eines $11^1/_2$jährigen Mädchens in Calcutta nach Scheidenzerreissung. Beobachtung von Jennings.

No. 88: Tötliche Blutung aus einer Zerreissung zwischen Clitoris und Harnröhrenöffnung. Beobachtung von Müller.

No. 125: Tod nach gewaltsam ausgeübtem Coitus. Beobachtung von Sprenzyn.

No. 127: Notzucht eines achtjährigen Mädchens. Zerreissung der Scheide, des Dammes und des Peritoneum. Tod am sechsten Tage infolge von Peritonitis. Beobachtung von Taylor.

No. 134: Tod einer Schwangeren infolge von Verblutung nach einem Coitus. Beobachtung von Cramer.

Als Prädisposition für die genannten Coitusverletzungen wurde angegeben: 1 mal status infantilis der weiblichen Genitalien, 6 mal klimakterisches Alter der Frau, in einigen Fällen Puerperalzustand, ferner in einigen Fällen ein pathologischer Zustand der weiblichen Genitalien infolge angeborener Anomalien oder erworbener Verunstaltung. Zweimal erfolgte die Verletzung nach kurz vorher ausgeübter Kolpoperinaeorrhaphie nach puerperalem Dammriss (No. 123 und 124). Bei zwei Frauen war einige Jahre zuvor eine puerperale Blasenscheidenfistel operativ geschlossen worden (No. 52 und 118), die Fisteln sollen durch den Coitusinsult wieder aufgebrochen sein (?) — !

In einem Falle wurde eine schon vorher bestehende retroflexio uteri als prädisponierendes Moment angesehen (No. 119),

einmal war die Prädisposition gegeben in einer Atresia hymenalis vaginae innata mit Haematokolpometra; der durch den Bluterguss vorgewölbte Hymen blieb intakt, es wurde die Harnröhre eingerissen (No. 70). Oft Rigidität des Hymens bei älteren Mädchen beschuldigt.

Einmal lag die Prädisposition in einem teilweisen Mangel der Scheide, die in der Höhe von einigen Centimetern blind endete (No. 67). Zweimal soll ein hymen biforis die Prädisposition abgegeben haben (No. 79 und 115). In einem dieser Fälle wurde die Insertion des Hymen abgerissen und entstand eine fistula rectovaginalis (No. 79), im anderen entstand unterhalb der abgerissenen Hymenalbasis eine fistula rectovulvaris (No. 115).

In drei Fällen gab eine Entwickelungsanomalie der Scheide die Prädisposition ab: Duplicitas vaginae. No. 25: Hier wurde die untere Insertion des Scheidenseptums abgerissen. No. 26: der gleiche Befund. No. 51: Hier wurde gar das Septum vaginae durchstossen sub coitu in der Richtung von rechts nach links.

Gehen wir jetzt heran an die Lokalisation der Verletzungen in den einzelnen Fällen, welche ungemein mannigfaltig und interessant ist.

22 mal handelte es sich nur um Einrisse des Hymen als Ursache abnorm starker Blutungen je nach Vascularisation des Hymen: der Einriss war bald einfach, bald mehrfach, in einem Falle handelte es sich um Zerreissung eines Hymen, dessen Basis schon früher sub coitu eingerissen war: No. 4, 8, 11, 19, 20, 22, 23, 34, 40, 67, 76, 84, 95, 98, 113, 114, 116, 122, 126, 122, 233, 138.

In 17 Fällen wurde eine Abreissung des Hymen von seiner Insertion beobachtet ohne Einreissen der Umrandung des Foramen hymenaicum: No. 15, 24, 28, 30, 55, 66, 71, 77, 89, 90, 101, 104, 113, 115, 120, 121, 137.

In 13 Fällen wurden Einrisse des Hymen constatirt, welche sich auf die Scheidenwände fortsetzten. Ruptura hypolus vaginalis, No. 11, 20, 31, 32, 33, 83, 91, 92, 96, 99, 126, 127, 128.

22 mal wurden Längsrisse der Scheidenwand constatirt und zwar fast ausnahmslos der hinteren und rechtseitigen Scheidenwand No. 8, 9, 11, 17, 27, 39, 48, 54, 57, 64, 65, 78, 87, 91, 92, 117, 127, 128, 136 139, 140, 144.

38 mal wurde eine Zerreissung des hinteren Scheidengewölbes gefunden, No. 1, 2, 3, 7, 10, 12, 13, 24, 29, 43, 44, 45, 46, 47, 48, 49, 50, 53, 57, 75, 60, 81, 86, 97, 100, 103, 120, 123, 124, 129, 131, 139, 144, 145, 147, 148, 149.

In 17 Fällen war die Ruptur des hinteren Scheidengewölbes eine bald einerseits bald beiderseits in das Parametrium bis zu verschiedener Tiefe eindringende, No. 1, 2, 8, 9, 10, 11, 12, 24, 49, 65, 75, 87, 100, 103, 120, 127, 129.

Viermal drang der Einriss des hinteren Scheidengewölbes bis in die hintere Bauchfelltasche ein, war also mit Eröffnung der Bauchhöhle verbunden: No. 4, 24, 48, 127.

Angesichts der so häufigen Verletzung der hinteren Scheidenwand, besonders des hinteren Scheidengewölbes muss es ganz besonders auffallen, wie selten die vordere Scheidenwand und das vordere Scheidengewölbe einer Verletzung unterlagen.

Eine Zerreissung des vorderen Scheidengewölbes ist nur einmal notirt:

No. 56, eine Zerreissung der vorderen Scheidenwand No. 41, dreimal Entstehung einer Blasenscheidenfistel resp. zweimal Wiedereröffnung einer früher vernähten Blasenscheidenfistel durch ein die vordere Scheidenwand treffendes Trauma sub coitu, einmal Entstehung eines traumatischen Haematoms im Septum vesicovaginale No. 84.

Zweimal wurde eine Zerreissung der Harnröhre gemeldet, einmal reichte dieselbe bis an den Blasenhals, einmal zwei Centimeter hoch: No. 72 und No. 70.

Eine Zerreissung der Clitoris wurde nur einmal beobachtet: No. II ein crus clitoridis abgerissen von seiner Insertion. Einmal wurde ein prolapsus der Harnröhrenschleimhaut nach einer Stupration beschrieben, ob er nicht schon vorher bestanden haben mag?

Einmal wurde eine durch Verblutung tödlich endigende Zerreissung zwischen Clitoris und Harnröhrenmündung gefunden No. 88.

Einmal wurde eine Abreissung der columna rugarum posterior von ihrer Insertion beobachtet No. 122.

14mal ist nur im Allgemeinen gesagt, dass eine ruptura vaginae vorlag:

No. 5, 62, 63, 64, 68, 69, 105, 106, 107, 108, 109, 110, 111, 112.

5mal ist eine Durchbohrung der Hymenalmembran in ihrem unteren oder seitlichen Antheil angegeben, ohne dass gleichzeitig der Saum des foramen hymenaicum eingerissen worden sein soll. No. 58, 59, 60, 61 und 135. Sollte es sich in einigen dieser Fälle nicht eher um einen Hymen biforis gehandelt haben?

In einer ganz stattlichen Reihe von Fällen kam es in Folge einer Coitusverletzung der weiblichen Geschlechtsorgane zu einer directen Kommunikation derselben mit den Nachbarorganen, Blase, Mastdarm etc. Es handelt sich um Fisteln traumatischen Ursprunges sehr verschiedener topographischer Lage, Grösse etc.

Fistula rectovaginalis ist von Benedict, Brithon, Lwow und Plazzonus beobachtet worden in den Beobachtungen No. 14, 21, 79 und 102, also im Ganzen nur 4 mal. 14 mal kam eine Rectovulvarfistel zur Beobachtung in den Fällen von Blumenthal, Hirst, Lwow, Neugebauer, Phaenomenow,

Drice, Sawin, Sinajskij, Smoliczew, Springsfeld, Slawinski, Kosinski No. 16, 66, 79, 95, 101, 104, 115, 120, 121, 122, 126, 141 und 143.

Nur einmal entstand eine Fistula vulvovaginalis. Beobachtung von Bezdjetnow No. 15.

3 mal ist eine Fistula rectoperinaealis angegeben: No. 19, 96, 101. Beobachtungen von Borjakowskij, Neugebauer und Phaenomenow.

3 mal entstand eine Fistula vesico-vaginalis resp. wurde auf's Neue eröffnet in Folge des Coitustrauma: No. 52, 118 und 84. Beobachtungen von Geisthoevel, Schülein und Massalitinow.

Im letzteren Falle soll ein Bluterguss im Septum vesicovaginale zu einer Gewebsnekrose und secundärer Bildung einer Blasenscheidenfistel geführt haben.

4 mal gab man die Bildung einer traumatischen Peritonaeovaginalfistel an: No. 1, 24, 48, 127. Beobachtungen von Albert, Cavaillon, Frank und Taylor.

6 mal wurde eine Zerreissung des musculus sphincter ani constatirt: No. 42, 73, 96, 120, 127, 128.

Dreimal ist eine Zerreissung des Septum rectovaginale angegeben: No. 127, 128 und 143; im ersten Falle reichte der Riss vom Scheideneingange bis an das Scheidengewölbe, im anderen vom Scheideneingange einige Centimeter hoch hinauf. Einmal wurde eine Blosslegung des Ramus descendens eines Ossis pubis constatirt, sub coitu entstanden No. 67 und zwar handelt es sich in diesem Falle um eine linksseitige Verletzung.

Ruptura fossae navicularis 15 mal: No. 1, 15, 67, 83, 95, 96, 101, 104, 115, 120, 121, 126, 127, 128, 141.

Viermal ist einfach nur gesagt: Ruptura vulvae. No. 67, 73, 93, 95.

8 mal ist nur gesagt: Ruptura perinaei. No. 67, 120, 127, 128, 130, 14, 42 und 48.

17 mal ist Ruptura perinaeo-vulvo-vaginalis angegeben: No. 1, 15, 19, 67, 73, 74, 83, 85, 95, 96, 102, 115, 120, 121, 126, 127, 128.

Ruptura frenuli labiorum et fossae navicularis 14 mal: No. 1, 2, 15, 24, 83, 85, 95, 96, 115, 120, 121, 126, 127, 128.

Einmal ist angegeben, dass der Riss von der Analöffnung bis zu dem Mons veneris reichte. No. 67.

Ein Trauma des Collum uteri sub coitu wurde zweimal beobachtet. Einmal oedema labii oris uteri anterioris No. 9 und einmal Blosslegung der hinteren Fläche des Collum uteri nach Zerreissung des hinteren Scheidengewölbes: No. 119.

Einmal wurde ein Trauma des Collum vesicae urinariae angegeben: No. 6.

Bezüglich der Verletzungen der Vulva ist angegeben: Ruptura commissurae labiorum pudendi 15 mal: No. 1, 67, 83, 94, 95, 96, 102, 104, 115, 120, 121, 126, 127, 128, 141.

Einmal wurde Gangraena vulvae im Anschluss an einen Coitus beobachtet: No. 85. Es erfolgte Genesung, aber erst nach langer Zeit Benarbung der blossgelegten Theile. Zweimal wurde eine „Fausse route" in labio pudendi majori angegeben: No. 93 und 67. Das Labium pudendi war von seiner Insertion theilweis abgerissen an der medialen Seite.

12 mal wurde eine „Fausse route" in septo paravaginali angegegeben: No. 15, 19, 79, 93, 94, 95, 120, 121, 122, 126, 141, 143.

Der Hymen blieb intakt trotz des Beischlafes in 7 Fällen: No. 16, 93, 113, 115, 120, 121 und 150.

Einmal wurde eine reflectorische Ischurie beobachtet nach Coitusverletzung: No. 31.

Zu bemerken ist ganz besonders, dass in 16 Fällen die Verletzungen ausschliesslich rechterseits von der Mittellinie ihren Sitz hatten: No. 9, 11, 15, 27, 54, 79, 89, 83, 85, 93, 120, 126, 129, 139, 140, 147.

Nur in 8 Fällen wurden linksseitige Verletzungen constatirt: No. 2, 8, 65, 87, 94, 67, 129 und 144.

In der grossen Mehrzahl der Beobachtungen von Coitusverletzungen ist leider der Frage einer genauen Localisation der Beschädigung nicht Rechnung getragen, es dürfte sich dann wohl gezeigt haben, dass linksseitige Verletzungen eine Ausnahme bilden.

Die sämmtlichen Verletzungen lassen sich am besten so klassificiren:

1. Uebermässig blutende Einrisse des Hymen.

No. 2: Zerreissungen des Hymen, welche über seine Grenzen hinausgehen und auf die Scheide übergehen — Rupturae hymeno-vaginalis.

No. 3: Zerreissungen des Hymen, welche übergehen auf die benachbarten Organe der Vulva.

No. 4: Zerreissungen zwischen Kitzler und Harnröhrenmündung.

No. 5: Durchbohrung der Hymenalmembran, bei der der Saum des Foramen hymenaicum intakt blieb. Also Perforation der Hymenalmembran.

No. 6: Abreissungen der Hymenalinsertion ohne Beschädigung des Saumes des Foramen hymenaicum.

No. 7: Verletzungen der Vulva mit Entstehung einer „Fausse route" in das Gewebe des Labium majus hinein (Haematoma labii pudendi mit oder ohne äussere Wunde).

No. 8: Mehr oder weniger hoch hinauf reichende Zerreissung der Harnröhre.

No. 9: Zerreissung der Fossa navicularis.

No. 10: Zerreissung des Frenulum labiorum pudendi.

No. 11: Zerreissung des Dammes.

No. 12: Zerreissung des m. sphincter ani.

No. 13: Zerreissungen, die von der Aftermündung bis zum Mons Veneris reichen.

No. 14: Kombinationen der verschiedenen bisher genannten Verletzungen.

No. 15: Längsriss der hinteren Scheidenwand.

No. 16: Längsriss der vorderen Scheidenwand.

No. 17: Längsriss einer seitlichen Scheidenwand.

No. 18: Zerreissung des hinteren Scheidengewölbes nur die Scheidenschleimhaut betreffend, also oberflächliche Zerreissung.

No. 19: Zerreissungen des hinteren Scheidengewölbes, welche seitlich in die Tiefe der Parametrien reichen, also tiefgreifende Einrisse der Scheidengewölbe, speciell der seitlichen.

No. 20: Zerreissungen des hinteren Scheidengewölbes und der Parametrien, welche bis an das Bauchfell reichen, ohne dasselbe zu eröffnen.

No. 21: Zerreissungen des hinteren Scheidengewölbes mit Eröffnung der hinteren Peritonealtasche und Vorfall von Dünndarmschlingen.

No. 22: Blosslegung der hinteren Fläche des Collum uteri nach Zerreissung des hinteren Scheidengewölbes.

No. 23: Verletzungen der Harnblase mit Blutaustritt im septum vesicovaginale, Haematoma septi vesico-vaginalis.

No. 24: Wiederaufbrechen einmal vernähter Blasenscheidenfisteln in Folge des durch Coitus gesetzten Insultes.

No. 25: Entstehung einer paravaginalen „fausse route“ im Septum rectovaginale oder längs einer der seitlichen Scheidenwände.

No. 26: Durchstossung des Septum rectovaginale mit Entstehung einer Rectovaginalfistel.

No. 27: In das Mastdarmlumen dringende Verletzungen von dem Damm der Vulva oder der Vagina aus:

A. Entstehung einer Fistula recto-vulvaris in fossa navicularis.

B. Entstehung einer Fistula recto-perinaealis,

No. 28: In das Scheidenlumen von der Vulva aus ohne Einreissen des Hymen eindringende Verletzungen.

No. 29: In seltenen Fällen Durchbohrung eines septum vaginae duplicis von der einen Seite zur anderen.

No. 30: Abreissung der Insertion des septum vaginae bei vagina duplex dicta.

No. 31: Abreissung des Septum eines hymen biforis.

Sehr häufig sind mehrere der genannten Verletzungen in dieser oder jener Weise kombinirt, was sich ja aus der nahen

Nachbarschaft der einzelnen Organe des Urethral-Genital-Intestinaltractus und der Vulva ergiebt.

Was nun die Ursachen jener Verletzungen anbetrifft, so sind die zufälligen zu unterscheiden von solchen, die zu der Verletzung direct prädisponirten.

Zu den zufälligen gehören: Anwendung brutaler Gewalt bei einer Nothzucht im Verein mit dem Widerstande der überfallenen Person, betrunkener Zustand eines oder beider Theilnehmer des Aktes.

Zu den prädisponirenden Ursachen gehören von Seiten des Mannes: Im Verhältniss zu dem weiblichen betreffenden Genitale übermässig grosses Membrum, was namentlich eine grosse Rolle spielt bei der Nothzüchtigung von kleinen Mädchen durch einen erwachsenen Mann; ferner wurde in einem Falle der Umstand betont als ursächliches Moment, dass der Coitus mit zurückgezogenem Praeputium stattfand. Ich habe einen Herrn gekannt, der mit dem ersten Grade von Hypospadie behaftet ein kurzes, aber so voluminöses Membrum hatte, dass er direct von Frauen, die dasselbe kennen gelernt hatten, gefürchtet wurde.

Zu den prädisponirenden Ursachen von Seiten des weiblichen Genitales rechne ich: Das Kindesalter und eine hinterbleibende Hypoplasie der Genitalien, das klimakterische und Greisenalter, sodann einen pathologischen Zustand des Genitale in Folge von Missbildung: Hymen biforis, crassus, carnosus, namentlich häufig zu finden bei intakten Jungfrauen, die erst nach dem dreissigsten Jahre heirathen etc., Hymen mit zu kleiner oder excentrisch sehr hoch oben belegener Oeffnung, Scheidendefekt, Atresie der Scheide, Scheidensepta, Vagina duplex, rudimentäre Scheidenbildung, erworbene Verengerungen nach Verbrennung, Aetzung etc. Ferner sind hierherzurechnen verschiedene Verbildungen der Vulva, welche zur Dyspareunie und Impotentia coeundi von Seiten der Frau führen. Eine gewichtige Rolle können vorausgegangene gynaekologische Operationen in der Aetiologie der Scheidenverletzungen spielen, z. B. Kolpoperinaeorrhaphien, Dammplastiken etc., wie aus der Kasuistik ersichtlich ist. Sodann wird namentlich für die Einrisse des hinteren Scheidengewölbes eine retroflexio uteri betont mit starker Anspannung der hinteren Scheidenwand, Verkürzung der hinteren Scheidenwand in Folge von Operationen oder narbiger Retraction nicht vernähter Dammscheidenrisse, endlich wird der puerperale Zustand in manchen Fällen beschuldigt, eine Prädisposition abzugeben und mit Recht. Ich habe ein Einreissen der hinteren Scheidenwand gesehen, als die Conjugata diagonalis am zehnten Tage post partum mit dem Zeigefinger gemessen wurde bei einem Becken, bei dem das Promontorium nur sehr schwer für den Finger erreichbar war. Endlich wird auch die Ausübung des Coitus in Knieellenbogenlage als für Verletzungen der hinteren Scheidenwand prädisponirend angegeben. Es hängt dann von dem

Beckeneingangsriss ab, in welcher Richtung das Membrum virile die Scheidenwand trifft.

Während meines Volontariats in der Klinik des so früh dahingeschiedenen Professors Schroeder sah ich in Berlin ein hochgradig rachitisch verunstaltetes Mädchen von sehr niedrigem Wuchs, dessen Liebhaber sich darüber beschwerte, dass er sub coitu mit seinem Membrum an das Kreuzbein des Mädchens sofort bei der Immissio anstosse. Ich habe die Person daraufhin untersucht und muss der Angabe jenes Mannes Glauben schenken, es handelte sich um ein im höchsten Grade plattes rachitisches Becken mit einer Conjugata diagonalis von höchstens 7 Centimetern.

Merkwürdigerweise fand ich in der gesammten Kasuistik von 150 Fällen nicht einen einzigen Fall, wo Verletzungen sub coitu bei Vaginismus constatirt worden wären.

Beiläufig hebe ich noch eine Beobachtung von Weiss (146) hervor: Scheidenverwachsung bei einem 15jährigen Mädchen, entstanden im Gefolge einer brutalen Nothzüchtigung durch vier Männer nach der Reihe.

Halbreich, Arbeiten der geb. gyn. Ges. in Moskau 1897, XI. Jahrg., S. 86. (Russisch). „Fall von vagino (vulvo) — perinaeo — rectaler Fistel post coitum" erwähnt in seiner Arbeit eine Beobachtung von:

151. Phaenomenow, (Journal f. Geb. u. Gyn., December 1894) (Russisch), der eine Durchbohrung der linken kleinen Schamlefze beim ersten Beischlafe beschreibt: $^1/_2$ cm vom freien Rande der Schamlefze entfernt fand sich ein von harten Narben umgebenes Loch — Perforation des labium, — welches den Zeigefinger passieren liess.

152. Stotypinsky (s. Halbreich l. c. p. 87), Zerreissung des Dammes sub coitu; Frenulum labiorum, Schleimhaut der Fossa navicularis und Haut des Dammes eingerissen.

153. Halbreich, 35jährige meldet sich wegen Incontinenz von Winden und Stuhl. Hochzeit vor 22 Monaten. Beim ersten Beischlaf Schmerz und Blutung, die folgenden Annäherungen waren stets blutig aber weniger schmerzhaft. Am 8. Tage sub coitu vehementer Schmerz, Blutsturz, Ohnmacht; erst diesmal volle immissio penis. Grosse Risswunde, Eiterung. Fieber, 4 Wochen zu Bett. Nach 6 Wochen Wunde benarbt, seither jene Incontinenz. 2 Querfinger weite Fistel, welche vom vorderen Rande des Dammes als trichterförmiger Kanal in den Mastdarm führt. Dedoublement des Septum rectovaginale. Das Rectalende des Fistelganges lässt den Zeigefinger passieren und liegt 5 cm oberhalb der Analöffnung. Hymen intakt geblieben und zwar findet sich ein fleischiger hymen bifenestratus. Erst nach wiederholter Operation gelang es Warnek die perinaeo-vulvorectale Fistel zu verschliessen, dann wurden noch zwei plastische Operationen am Scheideneingange gemacht u. Excision des hymen, um normalen Beischlaf zu ermöglichen. Halbreich erwähnt zum Schluss als Beleg für die Möglichkeit so schwerer Verletzungen des weiblichen Genitale 2 Beobachtungen von Thomalla (La Province médicale 1888, 17. Nov.) und Slawjansky, wo die glans penis das eigene praeputium des Besitzers sub coitu durchbohrt hatte. In dem ersten Falle handelte es sich um einen Studenten — die glans hatte das praeputium perforiert und sass darin eingeklemmt wie in einem Knopfloche.

154. Salvatore Ricciardi, „Raro caso di lazeratione del fornice vaginale posteriore per coito". (Archivio Italiano di Ginecologia. Anno I. 30. Giugno 1898. No. 3. pag. 260—262). 24jährige, seit 13 Monaten ver-

beiratet. Stürmischer Beischlaf, mehrstündige Blutung, Anaemie: Schleimhaut des hinteren Scheidengewölbes 3 cm breit quer eingerissen. Tamponade.

155—157. J. v. Rosenthal, „Beitrag zur Kasuistik der Coitusverletzungen". (Polnisch). (Medycyna 1898, No. 35, p. 816), hat 3 eigene Beobachtungen notiert, einmal musste er bei mehrfachen Hymenalrissen ein spritzendes Gefäss unterbinden, um der Blutung, die anfangs wegen ihrer langen Dauer für die Periode gehalten worden war, Halt zu gebieten; im zweiten Falle erforderten tiefgreifende Hymenalrisse die Tamponade, im dritten Falle vernähte R. einen vom Hymenalrande $2^1/_2$ cm hoch auf die hintere Scheidenwand reichenden Riss.

Damit schliesse ich diese kleine kasuistische Zusammenstellung, welche sowohl für den Praktiker als besonders für den Gerichtsarzt von Interesse sein dürfte. Obwohl jeder Gynäkologe weiss, dass Coitusverletzungen vorkommen und ein jeder wohl schon Gelegenheit gehabt haben wird, namentlich in Folge ungewöhnlich starker Brautnachtsblutungen consultirt zu werden, so dürfte gleichwohl nicht leicht in einer der die Frage behandelnden Arbeiten ein so reichhaltiges Material zusammengestellt sein, wie es die obige Kasuistik von 150 Fällen liefert.

Zum Schluss erwähne ich eine merkwürdige Coitusverletzung aus der gerichtlich-medicinischen Kasuistik Prof. Bellin's in Charkow, der als Expert in Angelegenheiten der Nothzüchtigung eines 24jährigen Mädchens durch zwei Männer eine dreifache Einreissung der Mastdarmöffnung, des Anus fand. Die genaue Untersuchung ergab, dass das beschädigte Mädchen ein männlicher Scheinzwitter mit ganz rudimentärer Vagina war, es kam also auf eine blutige Paederastie heraus. In der von mir gesammelten Kasuistik von circa 650 Fällen von Pseudohermaphroditismus steht diese Beobachtung einzig da.

August Socin †.

Am 22. Januar d. J. starb nach 14tägigem Krankenlager der ordentliche Professor der Chirurgie an der Universität Basel und Oberarzt der chirurg. Abtheilung des Bürgerspitals, Professor Dr. August Socin, nicht ganz 62 Jahre alt.

Nachdem er in Würzburg im jugendlichen Alter von 20 Jahren die Doktorwürde erworben, erhielt er mit 24 die Stellung des Oberarztes am Bürgerspital, mit 27 die des Ordinarius für Chirurgie, welche er bis zu seinem Tode, also volle 35 Jahre begleitete, obwohl mehrfach glänzende Berufungen nach auswärts ihn der Vaterstadt rauben wollten. Ihm verdankt die Universität Basel, dass aus der nach dem Glanze früherer Tage bedeutungslos gewordenen medicinischen Schule wieder eine medicinische Fakultät von Bedeutung erstand. Er schuf dieselbe, indem er die richtigen Männer zu finden wusste, er arbeitete unablässig für die Schöpfung neuer Stellen und Institute und seiner machtvollen, vertrauenerweckenden Persön-

lichkeit gelang es stets, den grossherzigen Sinn des Raths und der Bürgerschaft Basels für seine Bestrebungen zu erwecken und seinen Wünschen geneigt zu machen. Ihm dankt die Fakultät, die jetzt trauernd ihren geliebten Senior ins Grab gesenkt hat, Alles, was sie heute ist und erreicht hat.

Als Meister der chirurgischen Technik verstand Socin von Beginn ab die wissenschaftliche Seite seines Fachs in der Stille, aber mit Ernst zu pflegen; als einer der ersten führte er die Antisepsis ein, wieder als einer der ersten schuf er ein bakteriologisches Laboratorium seiner Klinik, bahnbrechend sind seine Arbeiten in der Kropfbehandlung, der Magen- und Darmchirurgie. Eine erfolgreiche kriegschirurgische Thätigkeit entwickelte er 1866 in dem Feldlazareth zu Verona und 1870—71 im Lazareth zu Karlsruhe. Wenn von ihm, dessen Name überall, in Deutschland, wie in Frankreich mit Hochachtung genannt wird, nicht die Zahl der Schriften vorhanden sind, wie von andern seiner Kollegen, so rührt dies her von der Strenge und Selbstkritik, die ihn, den im Herzen bescheidenen Mann, in all' seinen Arbeiten auszeichnete. Seine wissenschaftlichen Aufsätze waren gefeilt, wie wenige, nicht eine Korrektur durfte in der Handschrift sein, die der Drucker erhielt; ein leuchtendes Bild in der heutigen Zeit der Vielschreiberei.

Neben der vielfachen klinischen und privaten ärztlichen Thätigkeit war Socin ein begeisternder, zündender Lehrer der akademischen Jugend, die er zu nehmen und zu führen wusste, wie Wenige. Seine Grösse suchte nicht einsame Höhe, um sich behaupten zu können — im Gegentheil — im freien, fast kollegialen Verkehr mit seinen Assistenten und Schülern kam der Einfluss seiner vornehmen Gesinnung erst recht zum Ausdruck und wies Jeden, wie von selbst, in die ihm gebührenden Schranken.

Dauernde Freundschaft verband ihn mit Grössen der Wissenschaft und seines speziellen Fachs, mit Kölliker, Langenbeck, Volkmann, Billroth. Des letzteren Thätigkeit in Zürich brachte ihn häufig mit Socin in Berührung und von der innigen Sympathie, die beide verband, zeugt ein warm empfundener Nachruf, den Socin Billroth gewidmet hat. —

Sein jugendlicher Sinn und elastischer Geist liessen ihn aber auch mit der jungen Generation der deutschen und französischen Chirurgie Schritt halten. Wo er sich zeigte auf den Chirurgen-Kongressen zu Berlin und Paris, überall war er verehrt und hochgeachtet.

Der Zauber von Socin's Persönlichkeit wirkte auf alle, Niemand, der ihn kennen lernte, wird ihn vergessen und Hoch und Nieder empfinden seinen Tod als dauernde Lücke. Seine vornehme Erscheinung stand im Einklang mit seinen innern Vorzügen, sein lebhaftes Temperament, verbunden mit geistreichem Witz und köstlichem Humor riss in der Unterhaltung die Hörer mit fort; sein Blick war klar und scharf, aber streng gegen sich selbst und von äusserster Bescheidenheit war er in der Beurtheilung Anderer stets mild und gerecht. Seine ideale Weltanschauung und aufrichtige Herzensgüte machten ihm, wo immer er auch wirkte, die Herzen unterthan und Alle, die ihn kannten, werden das Wort bestätigen, das an seinem Grab gesprochen wurde: Socin, der Gelehrte und Arzt kann ersetzt werden, Socin, der Mensch, niemals.

Ein gnädiges Geschick bewahrte ihn vor langer Krankheit und Siechthum, mitten aus dem Beruf, aus voller rüstiger Schaffenskraft wurde er hinweggerafft, und hinterlässt seinem Nachfolger ein eben fertig gewordenes chirurgisches Heim, wie wenige Kliniken es besitzen, das dem Chirurgen Socin ein dauerndes Andenken gewähren wird. —

Fehling.

Tagesnachrichten und Notizen.

Die Herren R. Olshausen und A. Martin sind von der Obstetrical Society in London zu Ehrenmitgliedern ernannt worden.

Dr. Ludwig Knapp in Prag hat sich als Privatdocent für Geburtshülfe und Gynaekologie an der deutschen Universität habilitiert.

Hofrath Dr. Joseph Ritter von Maschka, früher Professor der gerichtlichen Medicin an der Deutschen Universität in Prag, ist 79 Jahre alt gestorben. Derselbe war auch in gynäkologischen Fachkreisen gekannt und geschätzt als Verfasser zahlreicher Einzelaufsätze zur forensischen Geburtshülfe mit seltenen casuistischen Beiträgen, sowie als Herausgeber eines mehrbändigen Werkes „Gerichtsärztliche Gutachten" und eines ausgezeichneten „Lehrbuches der gerichtlichen Medicin".

Dr. Dumontpallier, gestorben im Alter von 72 Jahren zu Paris, ist unter den deutschen Gynäkologen besonders bekannt geworden durch seine Behandlung der chronischen Metro-Endometritis mittelst Chlorzink-Stiften (Gaz. des hôp. 1889), während er unter den französischen Aerzten wohl am populärsten ist durch sein ringförmiges Gummi-Pessar, dasselbe, dessen Erfindung wir Louis Mayer zuschreiben.

Ein Schüler von Trousseau und seit Ende der 60er Jahre Arzt am Krankenhaus de la Pitié, sowie einer gynäkologischen Abtheilung im Hôtel Dieu, entwickelte er eine grosse Vielseitigkeit in seinen wissenschaftlichen Arbeiten, unter welchen aber solche über gewisse allgemeine geburtshülfliche Fragen, kleine Gynäkologie, vor Allem Neuropathologie überwogen. Besonders wirkte er für den Hypnotismus. Als Autorität auf diesem und verwandten Gebieten wurde ihm auch seiner Zeit von der Société de Biologie ein Gutachten über die Burq'sche Metallotherapie übertragen. das er mit Charcot und Luys zu deren Gunsten ausstellte. Damit ist wohl die Richtung gekennzeichnet, welcher Dumontpallièr als Gynäkologe vertrat.

Die Geburtshilfliche Klinik der Lemberger medicinischen Facultät wurde am 25. Januar in feierlicher Weise ihrer Bestimmung übergeben.

In Giessen hat der Senat der Universität mit grosser Mehrheit beschlossen, Frauen zum Studium zuzulassen, und zwar sowohl zum Hören einzelner Vorlesungen, als auch zur Immatriculation. Diese wird jedoch nur bewilligt auf Grund bestandener Reifeprüfung an einem Gymnasium oder einer Realschule erster Ordnung. Die Zulassung soll auch zunächst nur in der philosophischen und juristischen Facultät erfolgen.

Eben vernehmen wir, dass sich in Paris eine Gesellschaft für Geburtshülfe, Gynaekologie und Kinderheilkunde unter Führung von Pinard und Pozzi gebildet hat.

Wir bezeugen der neuen unter so hervorragender Leitung stehenden Gesellschaft unsere Sympathie und werden im nächsten Hefte Näheres berichten.

Aufruf.

Am 25. Mai d. J. wird ein Zeitraum von 10 Jahren verflossen sein, seitdem

Hofrath Professor Breisky

aus dem Leben schied.

Sein Andenken lebt im Herzen aller seiner Schüler unvergänglich fort. Was Breisky als bahnbrechender Forscher geleistet, welche hohen Verdienste er sich erwarb im Aufbau und in der Entwicklung der gynäkologischen Wissenschaft, das hat in berufener Weise sein Nachfolger, Prof. Schauta, in einer vortrefflichen Gedenkrede (Prager med. Wochenschrift) ausführlich berichtet.

Die ganz hervorragenden Vorzüge, die Breisky als Lehrer zierten, wie er es verstand, in seinen Schülern die Liebe zu seinem Fache zu wecken, in welch' meisterhafter und zugleich formvollendeter Weise seine Vorträge dem Anfänger, wie dem fertigen Arzte stets reichliche Belehrung und Anregung boten, welche aussergewöhnlichen Erfolge seine Lehrthätigkeit erzielte, weiter seine hohen Vorzüge als Mensch, die begeisterte Hingabe an seinen Beruf, der Zauber seiner liebenswürdigen Persönlichkeit, die Jeden für sich einnahm, der das Glück hatte, ihm näher zu treten, seine warme Theilnahme an allen Schülern — alle die so vielfach gewürdigten hohen wissenschaftlichen und persönlichen Verdienste Breisky's anzuführen, ist an dieser Stelle gewiss unnöthig.

Hier in Prag, an der Stätte seines eigenen Bildungsganges, war es, wo Breisky die längste Zeit seines Lebens zubrachte in unermüdlicher Wirksamkeit, hier hat er im Lehrkreise als Forscher und als Arzt Grosses und Unvergängliches geleistet!

Das jetzige Heim der Gebäranstalt ist in Form und in Einrichtung Breisky's Werk, als ein hochbedeutsamer Fortschritt seinerzeit viel bewundert und ein Sammelpunkt von Aerzten aller Länder der Erde! Es wäre ungerecht, wenn Breisky, als Begründer und Schöpfer, in diesem Heim nicht der Nachwelt vor Augen geführt würde!

Die 10jährige Wiederkehr des Todestages ist gewiss der geeignete Zeitpunkt, diesen Gedanken zur Ausführung zu bringen.

Es bedarf gewiss nur dieser Anregung, die zahlreichen Schüler Breisky's an eine Pflicht der Pietät und dankbaren Huldigung zu erinnern, um sie zu bitten, mit beizutragen zur Gründung einer sichtbaren Erinnerung (Reliefbild oder Büste) für Hofrath Professor Breisky an der Stätte seiner Wirksamkeit.

Behufs Erledigung der nöthigen Vorarbeiten haben sich die Unterzeichneten (auf Anregung Dr. Piering's) zu einem Comité vereinigt und bitten, Zuschriften und Beiträge an einen derselben oder direct an den genannten Geschäftsführer (Prag II., Stadtpark) senden zu wollen.

Prof. Schauta-Wien.	Prof. v. Rosthorn-Prag.
Dr. Carl Fleischmann-Wien.	Doc. Dr. W. Fischel-Prag.
Dr. V. Johannovsky-Reichenberg.	Dr. Oscar Piering-Prag.

Vereins- und Litteraturbeilage.

I.

Original-Sitzungsberichte

aus

geburtshülflich-gynaekologischen Gesellschaften.

I. Gesellschaft für Geburtshilfe und Gynaekologie in München.

Sitzung am 23. Juni 1898.

Vorsitzender: Gossmann. Schriftführer: A. Mueller.

1. Gustav Klein: Demonstration zur Azoospermie. Schulfall mit längerer gynaekologischer Behandlung der blühenden, aber „sterilen" Gattin wegen Cervix-Stenose. Der 34jähr. Gatte war mit 19 Jahren während einer gonorrhoischen Orchitis mit dem Pferde gestürzt; darnach heftige Verschlimmerung der doppelseitigen Orchitis.

Im Genitalsecret des Mannes kein einziges Spermatozoon. Neben den Böttcher'schen Krystallen, Zelltrümmern und körnigen Massen finden sich — was sonst nicht beobachtet worden zu sein scheint — eine geringe Anzahl quadratischer, dünner, glasheller Krystall-Tafeln mit rechtwinkligen Bruchstellen.

Discussion:

Herr Theilhaber: Bezüglich der Therapie der Azoospermie ist nicht allgemein bekannt, dass es schon gelungen ist, bei luetischen Individuen durch Inunctionskuren die Azoospermie zu heilen. Man muss deshalb bei solchen Individuen nicht blos auf frühere Gonorrhoe, sondern auch sorgfältig auf Lues untersuchen. — Wo Syphilis nicht vorhanden ist, pflegt die Behandlung der durch Azoospermie bedingten Sterilität zu keinem Resultate zu führen.

2. Docent Dr. J. A. Amann jr.: Zur Kenntniss der Dauerresultate nach Carcinomoperationen am Uterus (mit Demonstration).

Meine Herren! Im Allgemeinen ist man darüber einig, dass bei Carcinom des unteren Uterusabschnittes eine Totalexstirpation des

ganzen Organs das zweckmässigste ist. Nur wenige Autoren vertreten noch die Ansicht, dass bei beginnenden Carcinomen der Cervicalportion eine einfache Abtragung der Letzteren genüge. Trotzdem ich vollkommen auf dem Standpunkte derjenigen stehe, die in jedem Falle von Carcinom des Uterus die Exstirpation des ganzen Organes empfehlen, erlaube ich mir doch im Folgenden einen Fall zu beschreiben, der dadurch, dass noch späterhin eine genaue Untersuchung möglich war, zeigt, dass in manchen Fällen nach localer Abtragung der Portio vaginalis lange Zeit hindurch eine vollkommene Recidivfreiheit zu Stande kommen kann.

Es handelte sich um eine 49jährige Taglöhnersfrau, welche 2 mal geboren hatte. Am 7. Februar 1894 kam die Patientin mit starken Schmerzen und Fieber zur Behandlung; es zeigte sich hinter dem vergrösserten Uterus ein kugeliger, elastischer Tumor von grosser Empfindlichkeit, der offenbar einer Eiteransammlung entsprach. Ausserdem war die Portio vaginalis, besonders die hintere Lippe, in einen knolligen, zum Theil abbröckelnden Tumor verwandelt, der sich bei der Untersuchung excidirter Partien als typisches Plattenepithelcarcinom erwies. Bei der Incision des elastischen Tumors vom hintern Vaginalgewölbe aus, ergoss sich sofort eine reichliche Menge stinkenden Eiters; die Temperatur fiel hierauf ab.

14 Tage später machte ich nun mit Hülfe des Paquelins eine möglichst hohe Portioamputation, wobei sich zeigte, dass das Carcinom bis zum Ansatz des hinteren Vaginalgewölbes sich erstreckte. Von einer Totalexstirpation musste ich absehen, da der Abscess noch nicht ausgeheilt war. Am 7. März wurde die Patientin, zunächst gebessert, entlassen.

Als sich die Patientin am 21. April bei sehr gutem Allgemeinbefinden wieder vorstellte, erkannte man bei der Untersuchung eine bohnengrosse Granulation im hintern Vaginalgewölbe, dicht an der früheren Excisionsnarbe. Die mikroskopische Untersuchung eines excidirten Stückes zeigte wieder carcinomatöse Struktur. Ich entschloss mich daher, bei der Patientin am 26. Mai 1894 mit Hülfe des Paquelins das betreffende Stück, und zwar möglichst breit im Gesunden zu excidiren.

Bis zum März 1895 war Patientin vollkommen beschwerdefrei und nun konnten auch die Untersuchungen keinerlei Infiltrationen nachweisen. Von da ab traten aber, besonders zur Menstruationszeit, äusserst heftige Krämpfe ein, die nur mit sehr geringem Blutabgang verbunden waren. Bei der Ende Juli 1895 vorgenommenen Untersuchung zeigte sich, dass der inzwischen bedeutend vergrösserte Uterus nach unten zu atretisch verschlossen war und dass hinter demselben sehr empfindliche Schwartenbildungen vorhanden waren. Bei Gelegenheit der Dilatation und Jodoformgazedrainage des Uterus zeigte sich, dass wieder eine geringe Menge Eiter hinter dem Uterus sich angesammelt hatte. Am 21. August 1895 konnte jedoch die Patientin ohne irgendwelche Beschwerden entlassen werden.

Am 7. Juni 1898, also fast $4^1/_2$ Jahre nach der ersten Operation, stellte sich die Patientin wieder vor mit Klagen über heftige Schmerzen im Kreuz, Unterleibs-, Stuhl- und Urin-Beschwerden. Die

Untersuchung ergab, dass sich ein über kindskopfgrosses Myom entwickelt hatte, welches durch Compression der Nachbarorgane die erwähnten Beschwerden veranlasste. Im Vaginalgewölbe war eine ziemlich glatte Narbe, aus dem sehr engen Orificium uteri ragte ein kleiner Schleimpolyp heraus. Am 17. dieses Monates machte ich nun die abdominale Totalexstirpation, die durch die ziemlich derben Verwachsungen des Tumors mit der hinteren Beckenwand ziemlich schwierig war. Mit fortlaufender Seidennaht schloss ich, wie gewöhnlich, die Peritonealhöhle nach unten zu ab und drainirte mit Jodoformgaze gegen die Vagina zu. Der Heilungsverlauf ist bis jetzt ein regulärer. An dem vorliegenden Präparate erkennen Sie deutlich die Stellen, an welchen vor $4^1/_2$ Jahren die Excision des Carcinoms gemacht wurde, die mikroskopische Untersuchung von Stücken dieser Gegend ergiebt nirgends Carcinom, nur derbes Narbengewebe; auch der kleine Schleimpolyp zeigt histologisch nur gutartig adenomatöse Struktur. Im Uebrigen erkennen Sie den kindskopfgrossen Tumor zusammengesetzt aus einer Reihe interstitiell gelagerter Myome.

Wenn auch dieser Fall die Möglichkeit beweist, dass durch Excision eines sogar nicht mehr ganz jungen Carcinoms der Cervicalportion eine dauernde Heilung erzielt werden kann, so halte ich es doch nicht für berechtigt, im Anschluss hieran den Vorschlag zu machen, in solchen Fällen nur einen Theil des Uterus zu entfernen. Inwieweit im vorliegenden Falle die zweimal mit Temperatursteigerung verbunden gewesene Eiterung eine Weiterentwicklung des Carcinoms eventuell hintangehalten hat (cfr. Erfahrungen über Erysipel und Carcinom) lässt sich nicht feststellen.

Discussion:

Herr Theilhaber: Das Praeparat des Herrn Amann ist recht interessant, weil es wieder einmal zeigt, dass Radicalheilung des Uteruscarcinoms möglich ist, auch wenn ganz dicht am Krankheitsheerde operirt wurde. Diese Thatsache ist uns allerdings schon lange bekannt: in der Zeit vor Einführung der Totalexstirpation wurde auch eine nicht unbeträchtliche Anzahl von Radicalheilungen durch intravaginale Amputation der Portio erzielt.

Ja es haben zuverlässige Gynäcologen beobachtet, dass nach Ausschabung und Ausbrennung von Portiocarcinomen 6 und 8 Jahre lang sich die Pat. absolut wohl fühlten, ohne dass die ausgekratzten Massen wieder nachgewachsen wären. Andererseits sieht man wieder, dass bei minimaler, auf die Portio beschränkter Affection trotz sofort vorgenommener Totalexstirpation bald Recidiv eintritt.

Derartige merkwürdige Verschiedenheiten sucht man mit dem „gutartigen", resp. „bösartigen Charakter" der Neubildung zu erklären.

Ich halte es für wahrscheinlich, dass das Wort Carcinom eigentlich nur ein grosser Topf ist, in den sehr verschiedenartige Krankheitsprocesse hineingeworfen werden. Vielleicht wird mancher unter uns noch die Zeit erleben, in der es gelingt, diese verschiedenen Krankheitsbilder zu differenziren. Wurde ja doch auch noch vor weniger als einem Jahrhundert Myom, Carcinom und Sarcom des Uterus für identische Krankheiten gehalten.

Die Unterscheidung des Uteruscarcinoms in Portio-, Cervix- und Corpuscarcinom erschöpft nicht die klinischen Unterschiede. —

Das Verhalten vieler Formen von Uteruscarcinomen ist häufig ein anderes bei Frauen jenseits der Climax als bei solchen in den 30 er und der ersten Hälfte der 40 er Jahre. Jenseits der Climax pflegt die Neubildung langsam zu wachsen, profuse Blutungen stellen sich erst sehr spät oder

garnicht ein; ich fand hier meist ein Ueberwiegen der „Ulcerationsbildung", daneben recht spärliche Neubildung — bei jungen Frauen dagegen findet man häufiger rascheres Wachsthum, früheres Auftreten starker Blutungen, öfter grosse Tumorenbildung.

Diese Verschiedenheit ist leicht erklärlich: die Gefässversorgung des Uterus während der Zeit der Geschlechtsreife ist eine sehr reiche, nach der Climax obliterirt ein grosser Theil der Gefässäste, ein anderer Theil stenosirt: Die Quantität des im Uterus circulirenden Blutes beträgt nach der Climax nur einen kleinen Procentsatz von dem vor dem Climacterium dort fliessenden. Hierin liegt die Erklärung dafür, dass häufig bei alten Frauen die Weiterentwickelung des Carcinoms in so langsamem Tempo erfolgt. So sah ich z. B. erst heute wieder in der Consultationspraxis einen Fall von Portiocarcinom bei einer 62jährigen Frau: Die Pat. wurde bereits vor mehr als 2 Jahren von verschiedenen hiesigen Gynäcologen als inoperabel erklärt. Sie lebt heute noch, hat noch keine starken Metrorrhagien gehabt und das Carcinom hat im Verhältniss zu dem langen Bestand (doch sicher 4—5 Jahre) noch nicht sehr weit um sich gegriffen.

3. A. Mueller: Demonstration eines geburtshilflichen Phantoms.

Veranlasst durch die Aufforderung, einem jüngeren Collegen ein Repetitorium der practischen Geburtshilfe zu geben, habe ich mir in Ermangelung des Schulze'schen Phantoms und wegen ungenügender Verwertbarkeit des Shibata'schen Taschenphantoms ein neues Phantom für die Darstellung der Mechanismen der Kopflagen und der Zangenoperationen construiert.

Es lässt sich vermittelst dieses Phantomes vor allem auch die Wichtigkeit der Kopfform für den Geburtsmechanismus und die Dehnung der Weichteile der Mutter sehr klar veranschaulichen. Auf einem Brette ist der Durchschnitt durch ein weibliches Becken aufgezeichnet. Die Durchschnitte der Knochen: Wirbelsäule und Kreuzbein, sowie Symphyse sind erhaben aufgetragen. Die Weichteile der Mutter und der von ihnen auf den Kopf ausgeübte Druck im Becken, besonders aber der Damm, werden durch Spiralfederstücke zur Darstellung gebracht. Die Köpfe, aus Holz ausgesägt, zeigen die verschiedenen Configurationen der verschiedenen Lagen. Mit Stiften lässt sich das Modell einer Zange an dem Kopfe in der richtigen Lage anbringen und die Wirkung der verschiedenen Zugrichtungen veranschaulichen.

4. Herr J. A. Amann jr.: Zur Technik der Operationen der tiefen Vesico-cervico-Vaginalfisteln.

(Der Vortrag erscheint in extenso in dieser Zeitschrift.)

Sitzung am 21. October 1898.

Vorsitzender: Gossmann. Schriftführer A. Mueller.

Als Gast anwesend: Herr Prof. v. Herff-Halle a. S.

Die satzungsgemäss vorgenommene Vorstandswahl (der 1. Vorsitzende kann nach 2jähriger Thätigkeit nicht mehr für diese Stelle gewählt werden) ergiebt:

1. Vorsitzender: Privatdocent Dr. Gustav Klein.
2. Vorsitzender: Hofrath Dr. Gossmann.
1. Schriftführer: Dr. Arthur Mueller.
2. Schriftführer: Dr. G. Kleinschmidt.

1. Herr Theilhaber demonstrirt ein Präparat von doppelseitiger Cystenniere. Das Kind, von dem das Präparat stammt, hatte sich in Steisslage zur Geburt gestellt, der Tumor hatte ein Geburtshinderniss gebildet, das durch die Wehen überwunden wurde.

Es fanden sich auch Missbildungen in den Ureteren. Mikroskopisch zeigen die Nieren den Bau eines Kystadenoms. —

Die Harnblase des Kindes war leer, Fruchtwassermenge minimal. Es stützt also dieser Fall ebenfalls die Lehre von der Betheiligung der Nieren an der Fruchtwasserbildung.

(Der Fall wird in extenso in dieser Monatsschrift veröffentlicht werden.)

Discussion:

Stumpf: Ich habe von den Ausführungen des Herrn Vortragenden nur den Schluss gehört und möchte nur an eine Aeusserung anknüpfen. Nach meiner Erfahrung ist nämlich die Anschauung, dass Neugeborene so häufig unmittelbar nach der Geburt uriniren, nicht richtig; sie uriniren nur, wenn sie während der Geburt asphyktisch waren oder daran waren, asphyktisch zu werden.

Ich wollte in früheren Jahren den ersten Harn der Kinder untersuchen und glaubte damals ebenfalls, man dürfe sich nur mit einem Glase hinstellen und dieses unterhalten, sobald das Kind urinirt. Nachdem das aber bei ca. 30 Geburten nicht geschah, gab ich es auf, den Harn auf diese Weise gewinnen zu wollen. Weiter ist es eine bekannte Thatsache, dass die Kinder am ersten Lebenstage sehr selten, ja meist überhaupt nicht uriniren und dass die Diurese erst am 2.—3. Lebenstag in Gang kommt. Nach Ausschaltung des Placentarkreislaufes muss nun aber der Druck in der Nierenarterie zunehmen und wenn trotzdem am ersten Tage urinirt wird, so kann man sich kaum vorstellen, dass vorher mehr secernirt werden soll, wenn noch das ganze Placentargebiet mit Blut versorgt wird und der Druck in der Nierenarterie noch viel geringer sein muss. So einfach liegt die Frage der fötaten Harn-Se- und Exkretion überhaupt nicht. Weder die Beweise für dieselben noch diejenigen gegen eine solche sind durchschlagender Natur, aber bei Weglassung der Beweise scheint mir eine regelmässige Sekretion nicht annehmbar und es erscheint bei Ueberlegung aller Verhältnisse wahrscheinlich, dass der Foetus die geringe Menge Harnstoff, die er producirt, auf dem gleichen Wege wie die Kohlensäure an die Mutter abgiebt.

Sectionsbefunde, wie sie Theilhaber citirt, sind in dieser Richtung nicht massgebend, weil die betreffenden Kinder meist an Asphyxie zu Grunde gegangen sind. Das Uriniren der Kinder im Bade ist nur eine willkürliche Annahme, aber selbst wenn alle Kinder am ersten Lebenstage im Bade uriniren würden, so wäre das eine einmalige Harn-Exkretion und auch dann wäre die geringe Harnexkretion am ersten Tage auffällig und bedürfte einer Erklärung.

Mueller erlebte erst vor wenigen Tagen einen Fall, in welchem ein Knabe, welcher aus Gesichtslage mit dem Forceps entwickelt war, ehe er abgenabelt war und ohne asphyctisch zu sein, auf dem Bauche der Mutter urinirte. Er hält das Uriniren der Kinder nach der Geburt für häufig und glaubt, dass es sich nur deshalb oft der Beobachtung entzieht, weil es die Kinder im warmen Bade besorgen, welches ja auch bei Erwachsenen zum Uriniren anregt. Er pflegt bei nachweislich leerer Blase die Mütter, welche klagen, dass kein Urin entleert werde, mit dieser Darstellung zu beruhigen.

Gustav Klein: Ueber sog. peritoneale „Metastasen“ von Ovarial-Dermoiden.

Eine 33jährige Frau wurde durch Herrn Dr. Ashton wegen eines über mannskopfgrossen cystischen Ovarial-Tumors koelioomtirt. Der Tumor war mit der Umgebung überall flächenhaft verwachsen; am stärksten war die Verwachsung in der Gegend der R. Linea innominata; hier fand sich nach der Ablösung eine alte Rissstelle des multiloculären Tumors, aus welchen ein Büschel Haare frei herausragte. Hier war also der dermoidale Theil des sonst colloiden Tumors geplatzt. In der ganzen Bauchhöhle zerstreut fanden sich auf parietalem und visceralem Peritoneum, auf und im Netz, auf der Leber, unter dem Zwerchfell, ja sogar auf dem anderen Ovarium stecknadelkopf- bis kirschgrosse Cysten, theils durch dünne, spinnwebige, theils durch breite, flächenhafte Adhäsionen mit den Organen verklebt, theils in die Substanz des Netzes oberflächlich eingebettet. Die Cysten waren kugelig, dünnwandig, mit weissgelber Schmiere von der Beschaffenheit des Inhaltes von Dermoid-Cysten gefüllt. Etwa ein Dutzend der grösseren Cysten wurde entfernt, die zahlreichen kleineren (vielleicht 60—70) zurückgelassen.

Mikroskopisch liessen die Cysten nur einen Bindegewebsmantel ohne jeden inneren Epithel- oder Endothel-Belag erkennen; an spärlichen Stellen fanden sich an der Wand innen schollige Zellen, die nicht sicher als Epithelien zu deuten waren. Der Cysten-Inhalt liess sich chemisch (Aether, Osmiumsäure) und mikroskopisch als Brei von Dermoid-Cysten erkennen.

Es handelte sich also um das Platzen eines Dermoid-Kystoms des Ovarium mit Erguss des Cysten-Breies in die Bauchhöhle. Hier wurde er in einzelnen kleineren Mengen durch Adhäsionen abgekapselt und durch die Bewegungen der Baucheingeweide theilweise eine Art von Stielung der so gebildeten Bindegewebskapsel erzeugt. Durch den Inhaltsdruck wurden die abgekapselten Mengen kugelig.

Demnach sind nicht echte Metastasen eines Dermoid-Kystoms mit den kennzeichnenden Wandbestandtheilen (Platten-Epithel, Talg- und Schweissdrüsen, Haaren, Knochen etc.) entstanden, sondern nur Abkapselungen des in die Bauchhöhle gelangten Breies: man könnte also einen neuen Typus der Bildung von Tumoren — denn um solche handelt es sich trotz des fehlenden selbständigen Weiterwachsens — aufstellen: Tumoren durch Abkapselung, in diesem Falle: des Breies von Dermoid-Cysten. Aus diesem Grunde ist auch die von Pfannenstiel gebrauchte Bezeichnung als „Implantations-Metastase“ unzutreffend, da die wichtigsten Wand-Bestandtheile des primären Tumors in den secundären Cysten fehlen. Die Prognose der secundären Cysten ist deshalb auch günstig. — Dass in anderen Fällen auch Haare etc. mit abgekapselt werden können, ist natürlich.

Durch diesen Fall sind die schon früher von Kolaczek, Fränkel, Lacy Firth u. a. veröffentlichten ähnlichen Fälle, welchen die mikroskopische Untersuchung und damit die klare Deutung fehlte, aufgeklärt.

Herrn Dr. Ashton bin ich für die gütige Erlaubniss, ihm bei der Operation zu assistiren und den Fall mikroskopisch zu untersuchen und zu veröffentlichen, zu herzlichstem Danke verpflichtet.

Discussion: Amann jr., Theilhaber, Brünings, Klein.

II. Geburtshilflich-gynaekologische Gesellschaft in Wien.

Sitzung am 8. November 1898.

Vorsitzender: Lott. Schriftführer: Regnier.

I. Savor: Milzruptur bei einer Schwangeren.

S. stellt eine Wöchnerin vor, bei der er im 6. Schwangerschaftsmonate die Exstirpation der Milz wegen traumatischer Ruptur ausgeführt hat. Die Operation fand $16^1/_2$ Stunden nach dem Trauma statt, da erst zu dieser Zeit die Diagnose möglich war; es hatte sich nämlich, wie aus dem anatomischen Befunde an der Milz hervorgeht, zunächst durch das stumpfe Trauma nur ein subcapsuläres Haematom gebildet, das erst später die Kapsel durchbrach und die Symptome der inneren Blutung zur Entwicklung brachte. Die Frau gebar am normalen Schwangerschaftsende ein fast reifes Kind, das ebenso wie die Mutter keine auf den Verlust der Milz zu beziehenden Erscheinungen darbot. (Erschien ausführlich im Centralblatt für Gynaekologie 1898, S. 1305.)

II. Wertheim (Bettinastiftungspavillon) demonstrirt zwei Präparate: das eine stellt der ein über mannskopfgrosse Myofibrom dar, welches mittelst kurzen dicken Stieles am Fundus des Uterus entspringt und eine hochgradige Axendrehung des Uterus (3 mal 180°) herbeigeführt hatte. Nachdem W. unter Bezugnahme auf die Arbeit Schultze's in der Zeitschrift für Geburtshilfe und Gynaekologie die klinischen und anatomischen Eigenthümlichkeiten des ungemein typischen Falles klar gelegt, geht er des Näheren auf die interessante Anamnese ein, welche für die Ursache der Drehung von Wichtigkeit ist. Auch berichtet er über Leichenversuche, welche zu dem Zwecke angestellt wurden, um den Einfluss der Axendrehung des Uterus auf die Lage der Ovarien und Tuben genauer festzustellen.

(Erscheint demnächst ausführlich in der Zeitschrift für Geburtshilfe und Gynaekologie.)

Das zweite Präparat (ebenfalls aus der Anstalt Wertheim's stammend) ist ein beinahe mannskopfgrosses Desmoid des rechten Musculus rectus. Die Diagnose war auf Netztumor gestellt worden, doch wäre nach Ansicht W.'s bei genauerer Berücksichtigung der Anamnese, welche angiebt, dass die Geschwulst von der Patientin zunächst als derber Knoten in der Bauchwand selbst gefühlt wurde, wohl die richtige Erkenntniss möglich gewesen; dass der Tumor vom M. rectus ausgeht, ist am Präparat deutlich zu sehen, denn der Muskel verliert sich in die Geschwulst, resp. löst sich in dieselbe auf. Selbstverständlich war es daher nicht möglich, bei der Exstirpation den Muskel zu schonen; er musste resecirt werden mit sammt einem ungemein grossen Theile des Peritoneums, welches der in die Bauchhöhle hineinragenden Oberfläche des Tumors so innig anhaftete, dass

die Ablösung undurchführbar war. Die Bauchdeckennaht war dadurch bedeutend erschwert, doch erfolgte trotz Fehlen des Rectus und hochgradiger Spannung des Peritoneums prima intentio.

III. Schmit: Ein Fall von Schwangerschaft und Geburt nach abdominaler Myomektomie.

Die vorgestellte Frau ist 36 Jahre alt und war im Jahre 1884 von Professor Bandl in einem hiesigen Sanatorium operirt worden. Es wurde ein fast 7 kg schweres Myom per laparotomiam entfernt und die Operation mittelst elastischer Ligatur und extraperitonealer Stielversorgung beendet. Nach 7wöchentlichem Aufenthalte verliess sie gesund die Anstalt, nur merkte sie, dass sich unterhalb des Nabels eine feine Fistel befand, aus der sich bei jeder Menstruation Blut entleerte. Im März 1896 angeblich Abortus im 2. Lunarmonate mit daran anschliessender, 6wöchentlicher Blutung, die durch medicamentöse Behandlung stand. Noch in demselben Jahre neuerliche Gravidität (letzte Menses August), die bis Januar 1897 ungestört verlief. In diesem Monate traten starke Blutungen aus der nunmehr für eine Uterussonde durchgängigen Fistelöffnung auf, die auf Bettruhe standen. Am 6. März neuerliche bedeutende Blutung und Aufnahme an die Klinik Schauta.

Status praesens: Ziemlich kräftige, blasse Patientin. Von der Symphyse bis über den Nabel zieht eine breite Narbe, die 2 Querfinger unterhalb derselben strahlig eingezogen ist und daselbst eine fast hellergrosse Fistelöffnung aufweist, aus der sich etwas blutig tingirte, seröse Flüssigkeit entleert. Abdomen namentlich linkerseits bedeutend vorgewölbt, Uterustumor stark sinistrovertirt, nach aufwärts bis zum Rippenbogen reichend. Schädellage I. Position. Kind lebt. Portio hochstehend, Cervicalcanal geschlossen. Während des Spitalaufenthaltes trotz Bettruhe neuerliche Blutungen aus der Bauchdeckenfistel. Compressiv-Verband.

Am 6. April Abgang von Fruchtwasser durch die Fistelöffnung, das besonders bei stärkeren Bewegungen der Frucht sich in grösserer Menge entleert. Am 8. April rythmische, schmerzhafte Wehenthätigkeit. Die Fistelöffnung ist bequem für einen Finger durchgängig, so dass man durch sie in die Uterushöhle gelangen und die Placenta, den Steiss und einen Fuss der Frucht tasten kann. Beim Zurückziehen des Fingers quellen Eihäute vor. Abgang von Meconium durch die Fistel. Herztöne unregelmässig. Innerlich spürt man den Cervicalcanal knapp für einen Finger durchgängig, den Kopf im Beckeneingange beweglich. Unter andauernder Wehenthätigkeit erweitern sich die weichen Geburtswege und es erfolgt, nachdem wiederholt Blutungen aus der Fistelöffnung aufgetreten waren, Nachmittags die Geburt eines 2200 g schweren und 40 cm langen Kindes. Die Fistelöffnung war nicht mehr wesentlich weiter geworden Nach der Entbindung stand der Fundus uteri 3 Querfinger oberhalb des Nabels, die Bauchnarbe wurde schlaff und legte sich in Falten radiär um die Fistelöffnung. Wochenbett, mit Ausnahme eines leichten Fiebers in Folge von Angina ungestört, die Involution des Uterus gut. Abgang von Lochien sowohl per fistulam, als auch per vaginam. Vom 7. Tage post partum entleerte sich durch die Fistel kein Secret mehr, sie verkleinerte sich rasch und war bei der Entlassung der Patientin (27. April) nur mehr für eine feine Sonde durchgängig. Auf den Vorschlag, die Fistel operativ zu schliessen, ging Patientin nicht ein. Am 21. September d. J. kam die Frau, neuerlich gravid, in die Klinik. Letzte Menses 23. Mai. Die Schwangerschaft war bisher ohne Zwischenfall verlaufen, aber an diesem Tage hob sie eine schwere Last, worauf sich eine Blase aus der Bauchfistel vorwölbte, die ein Arzt reponierte und hernach einen Verband anlegte. Die Blase kam jedoch alsbald wieder zum Vorschein und vergrösserte sich, weshalb Patientin in die Klinik kam. Status praesens: Fundus uteri in Nabelhöhe, grössere Resistenz und kleine Kindestheile nicht zu fühlen. Schädellage, Herztöne links unter dem Nabel. Portio hochstehend, weich, äusserer Muttermund geschlossen. Aus der Fistelöffnung, die fast für den Kleinfinger durchgängig war, wölbte sich eine gut mannsfaustgrosse, gelblich durchscheinende Blase vor, deren Wand von den Eihäuten gebildet

war. Man konnte leicht Amnion und Chorion unterscheiden und in der Fistelöffnung Fetzen von Decidua aufgelagert sehen Die Blase wurde während der Uteruscontractionen, die sich in unregelmässigen Zwischenräumen wiederholten, deutlich praller und grösser. Um ein Zurückhalten der prolabierten und verunreinigten Eitheile nach dem Blasensprunge und hierdurch eine Infection der Uterushöhle zu verhüten, wurde nach exacter Reinigung der Bauchdecken und des Divertikels der Eiblase, dieselbe punctirt und in demselben Masse, als sie collabierte, wurden die Eihäute etwas vorgezogen, abgetrennt und ein aseptischer Verband angelegt. Eine Blutung aus der Fistelöffnung erfolgte nur einmal und in ganz geringem Grade. Unter allmählich sich verstärkenden Wehen eröffnete sich der Cervix und am 23. September erfolgte der Abortus einer 420 g schweren und 24 cm langen Frucht. Blutungen in der Nachgeburtsperiode wegen theilweiser Adhaerenz der Placenta; manuelle Lösung derselben. Hierbei constatirt man ihren Sitz an der hinteren Uteruswand, den Uterus mit der Gegend der Bauchfistel fest verwachsen, seine Wand gegen dieselbe sich etwas verdünnend. Wochenbett afebril. Fistelöffnung bei der Entlassung nur für eine ganz feine Sonde passirbar.

Es handelt sich bei dieser Patientin also um wiederholte Schwangerschaft in einem Uterus, an dem eine conservative Myotomie vorgenommen worden war und nach welcher die Uterus-Bauchdeckenfistel zurückblieb. Leider ist in den Aufzeichnungen des Sanatoriums nichts weiter über die Art der Operation angegeben, aber wahrscheinlich handelte es sich um ein subseröses kurzgestieltes Myom der voderen Wand, dessen Stiel extraperitoneal versorgt worden war. Ob die Eröffnung der Uterushöhle schon bei der Abtragung des Tumors oder erst bei der Abstossung des Stumpfes erfolgte, lässt sich nicht sagen. Besonders interessant ist die während der Schwangerschaft resp. Geburt aufgetretene Erweiterung der Uterusbauchdeckenfistel mit ihren Folgen (Blutungen aus der nahe an der Fistel sitzenden Placenta in der einen, eine Divertikelbildung der Eiblase in der anderen Schwangerschaft). Merkwürdig ist, dass diese Erweiterung früher begann und anfangs rascher fortschritt, als die Erweiterung der Cervix, so dass eine Zeitlang die Möglichkeit eine Geburt per abdomen gegeben schien. Diese erfolgte offenbar deshalb nicht, weil einerseits der Narbenring um die Fistel sehr fest und daher nur bis zu einer gewissen Grenze dehnbar war, andererseits, weil die Vertheilung und Anordnung der Uterusmusculatur eine derartige ist, dass das Ei durch die Contractionen des Uterus naturgemäss gegen den Muttermund getrieben wird.

Discussion:

v. Erlach berichtet über einen ähnlichen Fall von extraperitonealer Stielbehandlung bei einem Mädchen, das in der Laparotomienarbe an der Stelle, wo der Stumpf eingeheilt war, eine Fistel bekam, durch welche zur Zeit der Menses das Blut durchsickerte. Eine nachfolgende Schwangerschaft gestaltete sich normal, bei der Geburt erweiterte sich die Fistel nicht und die Befürchtung, dass während der Wehenthätigkeit eine Zerreissung eintreten könnte, veranlasste E., die Geburt, welche ohne irgend welchen Schaden für Frau und Kind verlief, mittels Zange zu beendigen.

Lihotzky findet es ebenfalls bedauerlich, dass über die Art der Stielversorgung nichts bekannt sei. Es sei in einem solchen Falle nicht nothwendig, dass es zu einer Eröffnung der Gebärmutterhöhle gekommen sein müsste, da es ja bekannt sei, dass es bei einer derartigen Abtragung von subserösen Myomen, wenn Nahteiterung und Verklebung mit den Bauchdecken eintritt, Fistelbildung vorkommen kann. L. hat selbst einen solchen Fall beobachtet; es war dies der erste Fall von Sectio caesarea conservativa,

der im Jahre 1888 in der Breisky'schen Klinik vorgenommen wurde: damals wurde die Naht des schwangeren Uterus mittelst Silberdraht vorgenommen. Es kam zur Nahteiterung und Bildung einer Uterus-Bauchdeckenfistel, aus welcher die Frau Jahre lang menstruirte.

Schmit bemerkt, dass er auch an so etwas geglaubt hätte, wenn er nicht bestimmt wüsste, dass eine extraperitoneale Stielbehandlung vorgenommen worden sei und wenn er nicht gespürt hätte, dass sich die Uteruswandungen gegen die Fistel verdünnen.

Schauta glaubt, dass die Annahme einer Stielbehandlung im unteren Winkel der Narbe und einer nachträglich durch Eiterung entstandenen Bauchdeckenfistel im oberen Winkel etwas gezwungen erscheine. Sonderbar scheine es allerdings, dass ein Operateur, wie es Bandl war, so von der Regel abgewichen sein und den Stiel nicht im unteren, sondern im oberen Wundwinkel versorgt haben sollte. In diesem Falle muss dies aber doch angenommen werden. Es ist bei der Sachlage des Falles wohl sicher, dass die Geschwulst im Fundus gesessen und den Uterus stark in die Länge gezogen habe und dass Bandl schliesslich den Stiel dort versorgte, wo er zur Bauchdeckenwunde herausragte, d. i. in der Nähe des oberen Wundwinkels. Sch. glaubt nicht, dass die Bauchdecken-Uterusfistel secundär entstanden sei, sondern, dass es sich hier wirklich um die durch die extraperitoneale Stielbehandlung eingeleitete abnorme Communication zwischen Uterushöhle und Bauchdeckenoberfläche handeln müsse. Der Fall von Lihotzky unterscheidet sich von diesem insofern, als es sich dort um eine Uterusnaht gehandelt hat, also um eine bereits bestehende Lücke im Uterus: die Naht hat durchgeschnitten, es kam zu einer Verklebung mit den Bauchdecken und es entstand eine Bauchdeckenfistel. Das ist nichts besonderes. Wollte man in seinem Falle aber eine secundäre Bildung der Fistel im oberen Wundwinkel annehmen, so müsste man erstens voraussetzen, dass die Stielbildung im unteren Wundwinkel stattgefunden, zweitens, dass dann secundär eine Verwachsung des Uterus in der Gegend des oberen Winkels und an dieser Stelle eine Durcheiterung nicht nur der sämmtlichen Schichten der Bauchwand, sondern auch eine solche der ganzen Dicke der an dieser Stelle ursprünglich intacten Uteruswand stattgefunden habe, was wohl höchst gezwungen und unwahrscheinlich ist.

Chrobak schliesst sich der Anschauung Schauta's an. Was die in der Mitte der Narbe gelegene, eingezogene Stelle betrifft, so wäre es möglich, dass daselbst vielleicht Bandl die Drainage der Peritonealfläche vorgenommen habe.

Lihotzky bemerkt, es sei ihm ferne gelegen, zu behaupten dass in diesem Falle die Fistelbildung so entstanden sei, wie in dem von ihm angeführten Falle, da man ja doch nicht wisse, wie hier operirt und ob die Uterushöhle eröffnet worden sei.

G. Braun glaubt nicht, dass von einer anderen Stelle, als dort, wo die Fistel ist, auch die Versorgung des Stieles stattgefunden habe. Gegen die Symphyse hin besteht zwar eine gewisse Einziehung, aber man weiss heute nicht, wie gross der Tumor gewesen sei, wie sich die Operation gestaltet habe und wie Bandl vorgegangen sei. Die Stielversorgung müsste jedenfalls ziemlich hoch hinaus ausgefallen sein.

Schmit erinnert daran, dass es sich um ein 7 Kilogramm schweres Myom gehandelt habe.

III. Geburtshilfliche Gesellschaft zu London.

Sitzung vom 4. Januar 1899.

Vorsitzender Dr. C. J. Cullingworth.

Archibald Donald: Siebenmonatliche ectopische Schwangerschaft mit Extraction der Frucht auf vaginalem Wege. 33jähr. Patientin, aufgenommen in das St. Mary-Hospital in Manchester am 20. Juli 1898. Seit etwa einem Jahr verheiratet, Menses

bis zum 20. Januar regelmässig. Im Februar schwacher Ausfluss, der im März 3 Wochen ununterbrochen anhielt. Bei der Aufnahme Leib gleichmässig ausgedehnt durch einen Tumor, der bis etwa 10 cm oberhalb des Nabels reichte. Darüber ein lautes blasendes Geräusch deutlich hörbar. Cervix geschlossen, Uterus bimanuell nach vorne und links abzutasten, anscheinend in der Grösse des zweiten Monats der Schwangerschaft. Hinteres Scheidengewölbe vorgebuchtet und vollständig ausgefüllt durch eine harte Masse, welche das Becken gänzlich einnahm. Diese Masse war der kindliche Kopf, wie man an den Nähten fühlen konnte. Am 18. August 1898 wurde die Coeliotomie gemacht, bei der man auf die Placenta stiess. Die Wunde wurde deshalb zunächst zugedeckt und das Kind vermittelst des Cranioclasten durch eine Incision im hintern Scheidengewölbe entwickelt, der Sack von der Vagina aus mit Jodoformgaze ausgestopft. Es entstand eine bedrohliche Blutung, als die Gaze am 4. Tage entfernt wurde. Die Ausstossung der Placenta dauerte viele Wochen, aber die Heilung nahm einen guten Verlauf und die Patientin wurde am 12. November im besten Wohlbefinden entlassen. Vortragender beschrieb dann die Lage des Foetus im Lig. latum und erörterte die Vorteile des vaginalen Vorgehens.

Diskussion:

Galabin äusserte, dass bei intraligamentärer Schwangerschaft der vaginale Weg, wenn überhaupt durchführbar, dem Operateur mehrere Vorteile sichere. Man könne so der Notwendigkeit aus dem Wege gehen, den Sack an die Bauchwunde annähen zu müssen, da jeder zeitweilige Recessus Unbequemlichkeiten mit sich bringe. In einzelnen Fällen, in denen die Extrauterinschwangerschaft weniger weit als bis zum 7. Monat vorgeschritten sei, habe er nach dem Vorgehen von Donald den Weg eingeschlagen, dass er eine explorative Coeliotomie mache. Stelle sich dabei heraus, dass die Schwangerschaft intraligamentär und nicht geplatzt oder dass das Becken vollständig durch Adhäsionen abgeschlossen sei, so öffne er den Fruchtsack von der Scheide aus. Der Vorteil der explorativen Coeliotomie zeigte sich in einem Falle, in welchem der Sack geplatzt war und sich eine grosse Menge Blut in die Peritonealhöhle ergossen hatte. In einem andern Falle hatte er die Placenta durch eine vaginale Incision 3 Tage nach der Operation entfernt, worauf die Pat. sich schnell erholte.

Vorsitzender äusserte, Donald könne vollkommen Anspruch darauf erheben, in der Behandlung der frühzeitigen ectopischen Schwangerschaft als ein Vorkämpfer für das vaginale Vorgehen angesehen zu werden; er habe heute der Gesellschaft einen Fall von vorgerückter Schwangerschaft vorgelegt, der nach derselben Methode behandelt sei. Herman habe mehrere Fälle gesammelt, in welchen ein extrauteriner Foetus durch eine Oeffnung im Scheidengewölbe entfernt worden war. Aber Donald habe durch Eröffnung des Abdomens die Diagnose ergänzt und gesichert und sich so zum Herrn der Situation gemacht. Er (der Präsident) frage noch, ob er sich eine Meinung über die Quelle der Haemorrhagie gebildet habe.

Donald entgegnete im Schlusswort, dass Walls, der für die Nachbehandlung des Falles verantwortlich war, glaube, die Blutung sei aus einem placentaren Gefässe gekommen. Obwohl er in seinem Vortrage sich über die frühzeitige Tubarschwangerschaft nicht ausgelassen habe, so äussere er (Donald) doch seine Meinung dahin, dass die vaginale Incision sicherer sei in frühzeitigen Fällen, d. h. bis zum 3. Monat.

Drummond Robinson berichtete über die Ergebnisse seiner Untersuchungen an 50 Fällen von sogenannter Vulvitis bei Kindern. Diese fand sich am gewöhnlichsten bei Kindern unter 5, häufig bei solchen zwischen 5 und 10, und war ungewöhnlich bei

solchen über 10 Jahre. In 41 Fällen (76 pCt.) enthielten die Eiterzellen dieses Ausflusses Kokken, welche Eigenschaften darboten, die, soweit es bekannt ist, dem Gonococcus Neisser eigentümlich sind. Der contagiöse Character dieses Ausflusses wurde durch verschiedene Fälle festgestellt. Die Hauptsymptome waren Schmerzen beim Wasserlassen und Pruritus vulvae; gelegentliche Complicationen waren Ophthalmie, Peritonitis und Arthritis. In den meisten Fällen schien die Entzündung oberflächlich auf dem Hymen zu sein. Robinson fasste seine Meinung dahin zusammen, dass die Mehrzahl der Fälle von Vulvitis bei Kindern wahrscheinlich gonorrhoischen Ursprungs sei.

Diskussion:

Boxall erscheine es bemerkenswert, dass, wenn alle 41 Fälle als gonorrhoisch angesehen würden, nur einer deutliche Conjunctivitis zeigte.

Snell teilte mit, er habe mehrere Fälle von Vulvitis bei Kindern gesehen, die in Familien auftrat, bei welchen die Möglichkeit einer gonorrhoischen Infection ausgeschlossen war. Die Kinder waren meist schwächlich, aber die Beschwerden liessen sich leicht und schnell heilen.

A. Routh stellte fest, dass, wenn auch die vorgefundenen Diplokokken zur Zeit von Gonokokken nicht zu unterscheiden waren, sie doch nicht wirklich mit ihnen identisch gefunden wurden. Die Vaginitis könne auch durch Infection von der Vulva aus bei unsauberer Untersuchung veranlasst sein.

Vorsitzender erklärte, Robinson's Vortrag vom wissenschaftlichen wie practisch-gerichtsärztlichem Standpunkte für sehr wichtig. Er frage, ob Robinson durch Kulturversuche die Diagnose gesichert habe. Ferner lenkte er die Aufmerksamkeit auf einen Vortrag, der im Jahre 1859 durch den verstorbenen Sir W. Wilde über einige gerichtsärztliche Bemerkungen zum eitrigen Ausfluss bei Kindern publiciert worden sei. In Robinson's Fällen waren Schmerzen beim Wasserlassen als gewöhnliches Symptom vermerkt. Ob dies nicht eher durch den entzündlichen Zustand der Vulva veranlasst sei als durch die Urethritis, welche kein wesentlicher Zug bei der acuten weiblichen Gonorrhoe sei? Vaginitis sei verhältnismässig selten bei der Gonorrhoe der Erwachsenen.

Handfield Jones kann nicht glauben, dass über 70 % aller Scheidenausflüsse bei Kindern von gonorrhoischer Infection abhängen sollten. Folgende Punkte machten nach seiner Meinung die Annahme einer gonorrhoischen Infection zweifelhaft: 1. Die Erkrankung habe sich nicht auf die benachbarten Gewebe ausgebreitet. 2. Sie sei leicht geheilt worden. 3. Die inguinalen Drüsen seien selten angeschwollen gewesen. 4. Die Krankheit sei gewöhnlich bei schwächlichen, selten bei kräftigen Kindern. 5. Bei unzweifelhafter Infection nach Notzucht sei die Erkrankung viel schwerer als in gewöhnlichen Fällen von Vulvitis.

Robinson's (Schlusswort): Er glaube nicht daran, dass das Fehlen von Vaginitis in diesen Fällen ein Beweis gegen den gonorrhoischen Ursprung sei, da Vaginitis bei der Gonorrhoe der Erwachsenen selten sei. Er könne auch Handfield Jones nicht zugeben, dass die meisten der Kinder schwächlich waren. Im Gegenteil, sie erfreuten sich allgemein einer vorzüglichen Gesundheit. Fehlen von Vergrösserung der Leistendrüsen sowie die Leichtigkeit, mit der die Erkrankung geheilt sei, zeigten, dass sie von der bei Erwachsenen verschieden sei. Seine Gesichtspunkte seien nicht auf das klinische Ansehen dieser Fälle begründet, sondern auf bacteriologische Untersuchungen.

Folgende Präparate wurden demonstriert:

Lea: Uteriner Tumor, während der Entbindung ausgestossen.

Addinsell: Mikroskopische Schnitte von Ovarium und Tube, entfernt zu Beseitigung von Intermenstrualschmerz.

Amand Routh: Frühe Schwangerschaft im Uterus einer Hündin.
Boxall: Dermoidcysten beider Ovarien.

(Nach dem Original-Manuscript übersetzt von Dr. Füth in Leipzig.)

II.

Referate

aus

geburtshülflich-gynaekologischen Gesellschaften.

Referent: Dr. E. G. Orthmann-Berlin.

I. Gesellschaft für Geburtshülfe und Gynaekologie zu Berlin.

Sitzung vom 9. December 1898.

Diskussion zu dem Vortrag Flaischlen's: Ueber die Alexander-Adams'sche Operation. — Bröse hat 20 Mal nach Alexander-Adams operirt, mit 2 Recidiven; er legt stets für 4—5 Wochen ein Pessar ein. B. sah nach allen Retroflexionsoperationen Recidive; die Alexander-Adams'sche Operation hält er für die ungefährlichste. — Kossmann macht statt eines grossen Bogenschnittes zwei kleinere; statt der Quernaht des Lig. rotundum macht er die Längsnaht, um Ernährungsstörungen zu verhüten. Bei Fällen von unkomplicirten Retroflexio ist er für Pessar-Behandlung, bei komplicirter Retroflexio sei die Kolpotomie und Vaginifixur rationeller. — Bröse hebt hervor, dass eine ganze Anzahl von Ursachen die Korrektion der Lage durch ein Pessar verhindern könne; er halte aber deshalb die Kolpotomia anterior doch nicht immer für angezeigt. — Kossmann betont, dass Verwachsungen nicht immer durch die Palpation nachzuweisen seien. — Knorr hat 4 Mal mit Erfolg die Alexander-Adams'sche Operation ausgeführt und glaubt, dass sie die Ventrifixation bei beweglicher Retroflexio verdrängen wird. — A. Martin sah störende Narbenbildungen und Recidive bei von anderer Seite operirten Kranken; die Vaginifixur gebe ihm fortdauernd gute Resultate. — Flaischlen geht auf die einzelnen Einwände nochmals ein und ist überzeugt, dass die Alexander-Adams'sche Operation sich einen dauernden Platz behaupten wird. —

II. Gesellschaft für Geburtshülfe zu Leipzig.

Sitzung vom 19. Dezember 1898.

Backhaus: Demonstration einer seltenen Missgeburt. Das 50 cm lange und 3100 Gr. schwere Kind wurde spontan von einer gesunden Ipara geboren; es ist 5 Tage alt. Es handelt sich bei demselben um eine Hydrencephalocele mit medianer Gesichtsspalte und Missbildungen an Fingern und Zehen durch amniotische Bänder. Das Kind athmet, schreit, macht Saugbewegungen, kann aber nicht schlucken. — Alle vorhandenen Missbildungen sind auf Verwachsungen der Amnion mit dem Foetus zurückzuführen.

Diskussion vertagt. —

G. Abel: Dauererfolge der Myomoperationen (aus der Leipziger Universitäts-Frauenklinik). Die Kastration wurde 4 Mal ausgeführt; in 2 dieser Fälle trat in den ersten 5 und 6 Jahren eine Verkleinerung der

Tumoren ein, dann erneutes Wachstum und sarkomtöse Degeneration. A. erwähnt weiter die fibrocystische Entartung der Myome im Klimakterium, die Häufigkeit und verschiedene Bösartigkeit der Myosarkome: 2 wegen Cystomyom operirte Frauen sind jetzt nach 5 und 6 Jahren post operat. gesund. Recidive nach Myomenukleationen kamen nicht vor. Die Prognose bei Abtragung grosser gestielter Myome während der Gravidität ist schlecht. Die Dauererfolge nach der typischen Zweifel'schen Myomektomie waren ausgezeichnete; die Grösse des zurückgelassenen Stumpfes hatte auf den Erfolg keinen Einfluss; A. kennt nur 2 Fälle von sarkomatöser Nacherkrankung des Stumpfes. A. hält es für vorteilhaft, bei jüngeren Individuen ein Ovarium und womöglich ein Stück Uterusschleimhaut am Stumpf zurückzulassen, um dadurch den Frauen die Menstruation zu erhalten.

Diskussion: Sänger hält nicht alle Cystomyome für anatomisch bösartig. — Die A. Martin'sche abdominale Enukleation ist gegen die supervaginale und totale Hysterektomie zurückgetreten. S. hat seit 1895 34 Mal die Hysteromyomectomia supravaginalis ausgeführt mit 1 Todesfall: hiervon 19 Fälle mit Zweifel's Partieenligatur und 15 mit Einzelligaturen; S. bildet nur einen vordern Bauchfelllappen zur Bedeckung des Stumpfes, der mit einem fortlaufenden Seidenfaden vernäht wird. Wegen der blossen Möglichkeit einer späteren malignen Erkrankung des Cervixstumpfes braucht man die radikalere Totalexstirpation nicht auszuführen.

Zweifel betont, dass die Kastrationsfälle zu gering an Zahl sind, um sich darüber ein allgemeines Urteil zu bilden: in der letzten Zeit hat er die Kastration gar nicht mehr gemacht. Stumpfexsudate hat Z. in den letzten Jahren nicht mehr beobachtet. Maligne Nacherkrankungen des Cervixstumpfes können nicht zum Aufgeben der Myomektomie veranlassen. Z. beabsichtigt jetzt den Stumpf immer so gross zu lassen, dass etwas Corpusschleimhaut zurückbleibt.

Sänger glaubt ebenfalls, dass die Erhaltung der Portio und des Fornix für die Gestaltung des Beckenbodens von wesentlicher Bedeutung ist. — Gegebenen Falls vereinigt er mit der Hysterektomie die Prolapsoperation. Man kann auch Einzel- und Partieenligatur kombiniren. —

Krönig fragt, ob bei den myomektomirten Frauen Veränderungen des Herzens vorhanden gewesen seien.

Hennig hat bei 4 Fällen von Myomoperationen keine Entartung des Cervixstumpfes gesehen, in 1 Fall von Kastration haben die Tumoren bis auf die Hälfte abgenommen.

Abel hat auf die Herzveränderungen nicht geachtet. Es genügt, ein Ovarium zurückzulassen. Um die Dauererfolge festzustellen, ist ein methodisches Nachbestellen notwendig; sonst erscheint kaum ein Fünftel der Frauen wieder. —

III. Geburtshülfliche und gynaekologische Gesellschaft von Nord-England.

Sitzung vom 16. Dezember 1898.

Donald (Manchester) demonstrirt: 1. Ein mannskopfgrosses Uterusmyom, nach Laparotomie enucleirt; 2. einen vaginal exstirpirten, mit der Sonde perforirten Uterus; die cervix war zur Vornahme eines Curettement dilatirt worden. Im Fundus uteri zwei Perforationsöffnungen; Uteruswandungen ausserordentlich weich. —

Grimsdale (Liverpool): Antistreptokokken bei puerperaler Septicaemie. 35jährige Pat.; Partus normal; nach 48 Stunden Temperatursteigerung; Auspülung des Uterus und Curettement; am 9. Tage Nachweis von Streptokokken im Blut; nach 2 Serum-Injectionen Temperaturabfall für 24 Stunden; dann wieder Steigerung und erneute Serum-Injectionen, 15 Tage lang; Heilung. —

Diskussion: Nesfield (Manchester) glaubt nicht an die heilende Wirkung des Serum. — A. Lea (Manchester) will den Uterus in solchen Fällen als den eigentlichen Infectionsherd entfernen. — Fothergill (Manchester) glaubt, dass bei dem Fehlen von Symptomen einer lokalen Uteruserkrankung eine Infektion vom Darm aus durch Bacteriuni coli möglich sei.

— Grimsdale betont, dass in dem betreffenden Fall die Streptokokken beständig im Blut nachzuweisen waren.

Sitzung vom 20. Januar 1899.

Briggs (Liverpool) demonstrirt ein weiches Uterusmyom, welches er durch Enucleation von der Bauchhöhle aus entfernt hatte.

N. Raw: Exstirpirter rupturirter Uterus mit Ovarialcyste. Das Präparat stammt von einer Multipara, die nach 3tägigem Kreissen, mit plötzlichen Schmerzen, Blutungen und Collaps erkrankte. Bei der Untersuchung fand sich neben dem Uterus ein Ovarientumor; Hochstand der Cervix; Extraction des Kindes am Fuss; in der Uterushöhle Darmschlingen. Kochsalzinfusion und sofortige Laparotomie: Im Abdomen viel Blut, und der Inhalt einer geplatzten Ovarialcyste mit Stieldrehung; Amputation des Uterus und Entfernung der Cyste; — Tod der Pat. am 3. Tage. —

Diskussion: Donald.

T. A. Helme: Fall von degenerirtem Uterusmyom, Exstirpation des Uterus und der Ovarien durch Laparotomie bei 29jähriger Pat.; glatte Heilung. — Diskussion: Davies, Walter, Lloyd, Roberts, Briggs. —

W. E. Fothergill: Ueber Autointoxicationen während Schwangerschaft und Wochenbett. In Folge der bei der Eclampsie auftretenden Albuminurie hat man die erkrankte Niere für die Ursache der Eclampsie gehalten; es ist wahrscheinlicher, dass es sich jedoch um eine allgemeine Intoxication handelt, die mit einer Erkrankung der Leber zusammenhängt: die nervösen und psychischen Störungen sind auch Folgen von Intoxicationen, welche durch ein Missverhältniss zwischen Production und Excretion während der Schwangerschaft und des Wochenbettes entsteht; die hierdurch bedingten Störungen sind passender als Toxaemia hepatica zu bezeichnen. —

Diskussion: Wright, Gemmele. —

IV. Geburtshülfliche Gesellschaft zu Edinburgh.

Sitzung vom 11. Januar 1899.

J. H. Croom demonstrirt: 1. Kolossales Ovarial-Dermoid, 91 Pfund schwer; 2. Ovarialtumor mit eigenthümlichen Symptomen; 3. Uterus und Adnexe mit Sarkom des Fundus uteri und beider Ovarien; 4. Vereitertes Dermoid. — A. R. Simpson: Foetale Knochen von einer Extrauterin-Graviditāt; 2. Fall von Abort bei Pneumonie; 3. Fall von Salpingo-Oophoritis. — Milne Murray: 1. Verbesserte Axenzug-Zange: 2. Foetus und Placenta mit Torsion der Nabelschnur, dicht am Nabel. — J. W. Ballantyne: 1. Cervix-Fibrom mit starken Metrorrhagien; 2. Photographien eines Siamesischen Kindes mit congenitalem Gesichtstumor; 3. Blutmole; 4. Nachgeburt bei Placenta praevia centralis; 5. Uterusinhalt bei Missed Abortion; 6. Photographie von congenitaler Hypertrophie der Hände (Makrodactylie); 7. Boaistuan's Histoires Prodigieuses, ein sehr seltenes Buch über Missbildungen aus dem 16. Jahrhundert. —

Ponder: Instrumentelle Hülfe bei Geburten. P. demonstrirt eine neue Zange mit 3 Blättern, welche hauptsächlich zur Dilatation des Geburtsweges dienen soll.

Diskussion: M. Murray, K. Paterson, J. W. Ballantyne, F. Haultain, L. Lackie, H. Fergusson, W. Taylor, J. Eason, Lucas, W. Fordyce, Ponder. —

V. Geburtshülfliche und gynaekologische Gesellschaft zu Glasgow.

Sitzung vom 25. Januar 1899.

J. Edgar demonstrirt 2 Ovarial-Dermoide, die durch Laparotomie von einer Pat. gewonnen wurden. —

J. Lindsay: Ueber mangelhafte Entwickelung der Extremitäten, mit Demonstration von Abbildungen der Muskeln und Knochen.

R. Jardine: Ueber subcutane Kochsalzinjectionen bei Blutungen und Eclampsie. In 5 Fällen von Blutungen, darunter 3 nach Geburten, wurde stets Heilung erzielt. Ferner wurden die Kochsalzinjectionen

in 5 Fällen von Eclampsie angewendet; im 1. Fall war die Pat. schon moribund und starb; Fall 2 und 3 waren sehr schwere Fälle von Eclampsie, beide genasen; Fall 4 und 5 waren leichtere Fälle. Daneben empfiehlt J. aber auch bei Eclampsie grosse Dosen von Morphium. —

VI. Gynaekologische Section des Aerzte-Collegium zu Philadelphia.

Sitzung vom 17. November 1898.

J. B. Deaver: Wundnaht nach Bauchschnitt. D. macht die Bauchincision stets durch den Rectus; bei der Naht wendet er tiefgehende Silkwormfäden an, welche wenig Haut und Peritoneum, aber viel von der Fascie und den Muskel mitfassen. In seltenen Fällen weicht D. von dieser Methode ab; zuweilen näht er Peritoneum, Muskel und Fascie besonders mit versenkten Silberdrahtnähten. Die Knopfnaht gibt die besten Resultate; der Erfolg hängt jedoch nicht immer von der Art der Naht ab, sondern auch von der sorgfältigen Adaption der Wundränder. —

Diskussion: G. E. Shoemaker ist auch für den Schnitt durch den Rectus; er wendet die fortlaufende Etagen-Naht an und zwar meist mit Chromsäure-Catgut. — J. C. Da Costa schneidet ebenfalls durch den Muskel und ist für die fortlaufende Etagen-Naht (Peritoneum, Muskel und Fascie, Haut); für die beiden tiefen Etagen wendet er Catgut an, für die Hautnaht Silkworm oder Silberdraht. — H. D. Beyea bedient sich bei der Fascien-Muskelnaht des Silberdrahtes, bei der Peritoneal- und Hautnaht der Seide. — R. C. Norris legt tiefgehende Silkworm-Nähte und eine fortlaufende Fasciennaht mit Catgut an. — J. B. Shober näht in 3 Etagen; er findet keinen besonderen Unterschied darin, ob die Incision durch den Muskel oder die Linea alba gelegt wird, aber er legt grossen Werth auf trockene Wundbehandlung. — J. C. Da Costa reinigt die Wunde vor der Naht mit Alkohol. — E. P. Davis legt tiefe Silkworm-Nähte und besondere Peritoneal-Nähte mit Chromsäure-Catgut. — J. B. Deaver betont, dass die Enden des Silberdrahtes sorgfältig versenkt werden müssen. —

E. P. Davis: Zwei Fälle von Erkrankung des Sacroiliacal-Gelenks bei Gebärenden. 1. 25jährige I para; nach vergeblichen Zangenversuch Craniotomie; Kind 10 Pfund schwer. Beckenmaasse: sp. 24, cr. 27; tr. 28,5; der linke schräge Durchmesser 21, der rechte 22; conj. ext. 19; Reconvalescenz fieberhaft; beim Aufstehen intensive Schmerzen in der linken Hüfte und dem linken Iliosacral-Gelenk; Gehen nicht möglich; Zunahme der Schmerzen, so dass das Aufrechtsitzen selbst erschwert war. Orthopädische Behandlung; Immobilisirung des Gelenks durch einen Apparat; Besserung. —

2. 24jährige IV para, seit 7½ Monaten bettlägerig; starke Schmerzen im linken Ilio-Sacral-Gelenk und Schwellung der linken unteren Extremität. Beckenmaasse: sp. 24,5; cr. 27; tr. 32; schr. D. 22; conj. ext. 19,5. — Erkrankung wahrscheinlich tuberkulöser Natur. Orthopädische Behandlung nach dem normalen Partus; Besserung. — Augenblicklich ist Pat. wieder im 5. Monat schwanger: die Schmerzen nehmen wieder zu. —

Diskussion: H. A. Wilson demonstrirt den angewendeten Apparat zur Immobilisirung des Ilio-Sacral-Gelenks. — An der Diskussion betheiligen sich weiter: R. C. Norris, Wilson, J. B. Deaver, Jelks, Longaker, E. P. Davis. —

E. P. Davis: Cyste des Ligamentum latum. Der Tumor stammt von einer 29jährigen I para; er sass im linken Ligament und wurde ausgeschält ohne Berstung; Vernähung der Ligament-Blätter. —

VII. Gynaekologische Gesellschaft zu Chicago.

Sitzung vom 15. December 1898.

H. Banga demonstrirt einen Fall von Carcinom des Fundus uteri. — R. Peterson ein Uterusmyon, durch Totalexstirpation entfernt. —

Ch. S. Bacon: Ueber die Aetiologie der Wanderniere. —

G Fütterer: Symptome und Diagnose der Wanderniere. F. erwähnt die bisher in der Literatur von den verschiedensten Autoren nieder-

gelegten Mittheilungen über die klinischen Erscheinungen der Wanderniere und berichtet kurz über 18 selbst beobachtete Fälle. —

H. B. Stedman behandelt dasselbe Thema; er betont namentlich die Differentialdiagnose zwischen Wanderniere und Ovarialtumoren. Wandermilz, Wanderleber, mit Gallenblasentumoren, Leber-Echinococcus, Koprostase, Tumoren der Bauchorgane und des Netzes etc.

L. L. McArthur: Ueber die chirurgische Behandlung der Wanderniere. McA. hält einen operativen Eingriff für indicirt, wenn die palliative Behandlung erfolglos ist, wenn die Beschwerden andauernd zunehmen, und wenn eine vorübergehende Reposition eine theilweise Erleichterung verschafft. — Für die beste Methode hält McA. die Einnähung der unteren Nierenhälfte in eine von der Lumbarfascie gebildete, künstlich angelegte Tasche. —

III.

Geburtshülflich-gynaekologische Mittheilungen

aus

anderen Gesellschaften und Vereinen.

Referent: Dr. E. G. Orthmann-Berlin.

I. Berliner medizinische Gesellschaft.

4. 1. 99. Dührssen: Ueber vaginalen Kaiserschnitt. Wegen der noch immer hohen Mortalität (ca. 30%) und mancher Nachteile des klassischen Kaiserschnittes hat D. versucht, denselben durch den vaginalen zu ersetzen, welcher in einer Spaltung des vorderen und hinteren Scheidengewölbes, der Cervix und der Uteruswand bis in das untere Uterinsegment nach vorheriger stumpfer Ablösung der Blase besteht. — Als Indicationen gelten: 1. Abnormitäten der Cervix am unteren Uterinsegment (Carcinom, Rigidität, Stenose, Aussackung); 2. Lebensgefährliche Zustände der Mutter (Herz-, Lungen-, Nierenkrankheiten), die durch schnelle Entbindung beseitigt oder gemildert werden können; 5. Lebensgefährliche Zustände der Mutter, die bald den Exitus herbeiführen. — Wegen letzterer Indikation hat D. vor Kurzem an einer Moribunden (Mitralinsufficienz mit hochgradigen Compensationsstörungen) den vaginalen Kaiserschnitt in 20 Minuten ausgeführt; bei der Sektion zeigte es sich, dass die Operation extraperitoneal ausgeführt war. — D. empfiehlt den vaginalen Kaiserschnitt besonders bei Carcinom mit nachfolgender Totalexstirpation; ferner bei Uraemie, Eclampsie vorzeitiger Placentarlösung etc., wenn die Cervix geschlossen ist und Wehen fehlen. —

11. 1. 99. Czempin: Demonstration zweier Tumoren. 1. Sarkom des Mesenterium bei 56jähriger Patientin mit Erbrechen und Abmagerung. Die Diagnose war auf eine im Douglas liegende Dermoidcyste gestellt. Bei der Operation fand sich ein Mesenterialtumor an einer tief in den Douglas gesunkenen Dünndarmschlinge; Entfernung des Tumor mit partieller Darmresection; Heilung. — 2. Grosses Fibromyoma der Cervix uteri bei einer 60jährigen Patientin; der Tumor bestand seit 22 Jahren; in der letzten Zeit stellte sich starker Ascites ein; die Diagnose war auf Ovarialcystom gestellt. Schwierige Exstirpation; allseitige Verwachsungen; Stiel zwischen Cervix und Blase; der Tumor wog 27 Pfund; Heilung. —

18. 1. 99. Zepler: Demonstration eines orthopädischen Apparates zur Behandlung der Retrodeviationen des Uterus. Der Apparat wird alle 1—3 Tage für 1—2 Stunden angelegt; er soll die

Dehnungsmassage erleichtern. Der Apparat besteht aus einem vaginalen Teil, der in die Vagina eingeführt wird und gegen die Portio wirkt, sowie aus einer Pelotte, welche von den Bauchdecken aus auf den Uterus wirkt. —

Dührssen: Demonstration eines Instruments zur Vaporisation und eines nach Vaginofixation exstirpierten Uterus. Das Uterusrohr besteht bei dem Apparat aus einem schlechten Wärmeleiter, Fiberstoff genannt, so dass nur die Wirkung des Dampfes, nicht die des erhitzten Rohres zur Geltung kommt. D. demonstriert die Wirkung des Apparates an einem exstirpierten Uterus, der kurz vor der Operation 3 Minuten lang vaporisiert worden war; an dem Uterus liess sich ausserdem nachweisen, dass nach der Vaginofixation mit isolierter Peritonealnaht nur zarte perimetritische Verklebungen zwischen hinterer Blasenwand und vorderer Uteruswand entstehen, die aber genügen, um den Uterus in Anteflexionsstellung zu erhalten. —

Diskussion zu dem Vortrag Dührssen's: Ueber vaginalen Kaiserschnitt. — P. Strassmann betont, dass die Indicationen des classischen Kaiserschnittes bei engem Becken durch den vaginalen Kaiserschnitt in keiner Weise berührt werden. Von den aufgestellten Indicationen erkennt St. nur diejenige bei Carcinoma uteri gravidi und bei gewissen Fällen von Eclampsie an. — Gottschalk lehnt ebenfalls die Indication des vaginalen Kaiserschnittes bei nicht compensirten Herzfehlern ab; auch glaubt er, dass die Placenta praevia eine Contraindication abgiebt, wegen der Gefahr der Blutung und der Luftembolie. — Dührssen giebt zu, dass seine Indicationen keine absolute Gültigkeit haben; in dem von ihm erwähnten Fall mit Herzfehler muss er jedoch daran festhalten, dass die betreffende Patientin moribund war. —

II. Gesellschaft der Charitéärzte zu Berlin.

19. 1. 1899. Green: 1. Präparat von einem in Schädellage geborenen Kinde ohne Knochen des Schädeldaches. Von der Kopfhaut ziehen Stränge nach den Eihäuten und der Nabelschnur; es handelt sich also um amniotische Abschnürung. —

2. Hemicephalus mit Defect des Schädeldaches, der hier auf fötalen Hydrocephalus zurückzuführen ist.

III. Aerztlicher Verein in Hamburg.

20. 12. 1898. Sick: 1. Uterus myomatosus mit dreimonatlicher Graviditât. 38jährige Opara, Menses ausgeblieben: Myome rasch gewachsen, starke Beschwerden. Totalexstirpation per Laparotomiam: Heilung. —

2. Uterus mit Portio-Carcinom und dreimonatlicher Graviditât; vaginale Totalexstirpation; Heilung. —

Urban: 2 Fälle von Tubenabort, aus den ersten 4—6 Schwangerschaftswochen. U. ist für die operative Behandlung, namentlich bei Frauen, die sich nicht genug schonen können.

Diskussion: Wiesinger ist ebenfalls für die operative Behandlung in allen Fällen von gesicherter Diagnose. — Prochownick hält auch im Allgemeinen ein operatives Vorgehen für besser, wenn auch Fälle vorkommen, die sich allmälig zurückbilden können. —

17. 2. 99. Urban: Angeborene Missbildung des Urogenitalapparates bei einem an acutem Darmverschluss gestorbenen 15jährigen Mädchen. Mangel der rechten Tube, des rechten Ovarium und Ligamentum rotund.: linke Adnexe normal; der Uterus misornis ist am Fundus nach links abgebogen. Ausserdem Mangel der rechten Niere und des rechten Ureters: in der normalen Harnblase keine Bndeutung einer rechten Uretermündung, linke normal. Linke Niere hypertrophisch; rechte Nebenniere normal entwickelt —

IV. Medizinische Gesellschaft zu Leipzig.

10. 1. 1899. G. Abel: 1. Vergleich der Dauererfolge nach Symphyseotomie und Kaiserschnitt. A. berichtet über 25 Symphyseotomien, darunter einen Fall mit 2, und über 53 Kaiserschnitte, darunter

11 Fälle mit 2 und 4 Fälle mit 3 Operationen. Die Symphyseotomien wurden $3^1/_2$ Jahre, die Kaiserschnitte $6^1/_2$ Jahre lang beobachtet. — Die Wiedererlangung des vollen Gehvermögens nach der Symphyseotomie schwankt zwischen 5 Wochen und 10 Monaten; je enger das Becken, um so schlechter das Gehvermögen. Die Verschieblichkeit der Symphyse betrug in allen Fällen $^1/_2$—$^3/_4$ cm; wichtig ist die Verheilung der Weichteilwunde; Dauererfolge gut; alle Frauen haben ihre volle Arbeitsfähigkeit wiedererlangt.

Die Heilung nach Sectio caesarea wird beeinträchtigt durch das Herauseitern der Uterusnähte und die Verwachsungen zwischen Uterus und Bauchwand; letztere machen Beschwerden bei den Menses und zur Zeit der Schwangerschaft. A. sah in einem Fall Zerreissung der überdehnten hinteren Uteruswand im 6. Schwangerschaftsmonat. In 8 Fällen bildeten sich Bauchhernien.

Von den Symphyseotomierten sind 14 wieder schwanger geworden; in 1 Fall musste die Symphyseotomie wiederholt werden; 7 Frauen haben nach der Symphyseotomie 11mal spontan geboren. — Die Wiederholung des Kaiserschnittes erhöht weder die Operationsgefahr noch bringt sie eine vermehrte Schädigung der Erwerbsfähigkeit mit sich.

2. Ist man berechtigt, bei absolut verengtem Becken die Frauen unfruchtbar zu machen? A. ist auf Grund der guten Erfolge des wiederholten Kaiserschnittes für eine Einschränkung der präventiven Sterilisation; gegebenen Falls ist er für die Excision der Pars isthmica tubae.

Diskussion: Sänger ist überrascht über die guten Endresultate der Symphyseotomie, der er nicht oppositionell gegenüber steht. Zur Uterusnaht nach Kaiserschnitt wendet S. feine Seide an; Catgut hält er für überaus gefährlich. — Die unbedingte Sterilisierung von Frauen mit hochgradig verengtem Becken hält S. ebenfalls für unberechtigt; eventuell würde er nach Durchschneidung der Tuben die Schleimhaut aller 4 Stümpfe einstülpen und mit Peritoneum übernähen.

Hennig erwähnt, dass man früher versucht habe, die Tubenschleimhaut zur Sterilisierung mit Höllenstein von der Vagina und dem Uterus aus zu ätzen.

Zweifel hat bisher 34mal die Symphyseotomie ohne Todesfall und 67mal den Kaiserschnitt mit einem Todesfall (Sepsis bereits vor der Operation) ausgeführt. Z. zieht bei der Sectio caesarea den Sagittalschnitt vor; die Uterusnaht macht er mit 2—3 feinen Seidennähten und im übrigen mit Catgut; die alleinige Catgutnaht hält er für zu gefährlich. Schlechte Resultate bei der Symphyseotomie treten nur dann ein, wenn die Geburt nachträglich noch künstlich beendet werden muss; daher ist bei schlechten Wehen der Kaiserschnitt vorzuziehen. — Z. hält die künstliche Sterilisierung nur in besonderen Fällen für berechtigt. Als sicheres Verfahren ist erprobt: doppelte Unterbindung mit Seide, Durchtrennung der Tuben in der Mitte mit dem Thermokauter, Verschorfung der Schleimhaut und Uebernähen der Stümpfe mit Peritoneum. Bei diesem Verfahren ist es möglich, später die Tubenenden wieder zu vereinigen und so die Sterilität wieder zu beseitigen.

V. Medizinische Gesellschaft zu Liverpool.

5. 1. 1899. Briggs: Demonstration eines Uterusmyom. Der Tumor stammt von einer 33jährigen Pat.; er wog $13^1/_2$ Pfd. und erstreckte sich bis zur Cervix und in das rechte Ligament; das rechte Ovarium war cystisch; nach Enucleation des Tumor wurde der Uterus exstirpiert. — Tumor und Uterus hatten zusammen die Grösse eines im 8. Monat schwangeren Uterus.

VI. Medizinische Gesellschaft von Birmingham und Mittel-England.

12. 1. 1899. L. Tait: 1. Fall von infantilem Uterus bei einer 35jährigen Pat.; starke dysmenorrhoische Beschwerden; Spaltung des Cervicalkanals und gestieltes Pessar ohne dauernden Erfolg; tiefe vaginale Totalexstirpation des Uterus und der Adnexe.

2. Doppelseitige Pyosalpinx und Ovarialabscess bei einer 37jähr. Jungfrau; vor 18 Monaten war ein unbekannter operativer Eingriff gemacht worden; dann wurden die Tumoren diagnostiziert; Entfernung derselben; glatte Heilung.

S. Savage: Fall von Tubarschwangerschaft bei einer 29jähr. Frau, IIIpara; seit 7 Wochen Blutungen und Schmerzen; Uterus vergrössert; linke Tube geschwollen. Laparotomie: Entfernung einer ungeborstenen Ilaematosalpinx; mikroskopisch wurden in dem Tubeninhalt Chorionzotten nachgewiesen. Heilung. —

J. Hall-Edwards: Demonstration einer Röntgen-Photographie, durch welche eine Haarnadel in der Vagina eines 7jährigen Kindes diagnostizirt wurde; die Nadel wurde durch die Vagina entfernt.

VII. Klinische Gesellschaft zu Manchester.

17. 1. 1899. — E. St. Bishop: Operation der Uterusmyome. B. betont die Abnahme der Mortalität, beschreibt die Entwickelung der Operation und hebt hervor, dass bei Fehlen von irgendwelchen Symptomen keine Operation bedingt sei, beim Auftreten derselben sei stets ein operativer Eingriff in Betracht zu ziehen.

Fothergill: Ueber Milderung der Schmerzen während der Geburt. F. ist für Anwendung des Chloroform während des 2. Geburtsstadiums, im 1. Stadium können durch Cocain und Chinin die Schmerzen gelindert werden. — Das Chloroform hat keinen Einfluss auf den Blutverlust und bringt dem Kind keinen Nachteil; bei operativen Eingriffen ist Chloroform unbedingt notwendig: — Der Hypnotismus kann ebenfalls versucht werden. —

VIII. Medicinisch-chirurgische Gesellschaft zu Nottingham.

18. 1. 1899. Michie: Ueber Eiterungen in der Nähe des schwangeren Uterus. M. berichtet über 7 derartige Fälle; im 1. Falle handelte es sich um einen perityphlitischen Abscess, in Folge von Perforation des Processus vermiformis durch einen Kotstein, bei gleichzeitiger 5 monatlicher Gravidität; Entfernung des Processus und Drainage des bis in den Douglas reichenden Abscesses; Heilung, Pat. trug aus. — Die 2. Gruppe betrifft 4 Fälle von Pyosalpinx, die alle exstirpirt wurden; in dem ersten dieser Fälle bestand eine 5monatliche Schwangerschaft, die normal endigte; im 2. eine 4monatliche Schwangerschaft, nach 24 Stunden Abort, am 4. Tage Exitus an septischer Peritonitis; in den beiden anderen Fällen wurden gleich nach der Entbindung, einem Abort im 4. Monat und einem ausgetragenen Partus, mit gutem Erfolg operirt. In der 3. Gruppe handelt es sich um 2 verweiterte Ovarialcysten; in dem einen Fall Ovariotomie während einer 6monatlichen Geburt; die Entbindung trat 4 Stunden nach der Operation ein; Heilung. Im letzten Fall wurde eine verweiterte Cyste im 5. Monat der Schwangerschaft exstirpirt; die Schwangerschaft verlief normal. M. betont, dass derartige Fälle leicht zu Verwechselungen mit Puerperalfieber Veranlassung geben können.

Diskussion: Cattle, Chirken, Hogarth, Wood. —

IX. Medicinische Gesellschaft vom Bezirk San Francisco.

10.1.1899. J.H.Barbat: Drei Fälle von ectopischer Schwangerschaft. — 1. Fall: Multipara, mit Schmerzen und Blutungen; orangengrosser Tumor links vom Uterus und ein kleinerer rechts; Laparotomie: Blut im Abdomen, Tubarabort links; Heilung. — 2. Fall: 30jährige IIpara; Schmerzen und Blutungen seit 3 Monaten; Tumoren beiderseits; Laparotomie: Blut im Abdomen; rechtsseitige Tubengravidität (Abort). — 3. Fall: 33jährige Ipara (Partus vor 7½ Jahren); letzte Menses vor 2 Monaten; plötzlicher Schmerz im Abdomen. Tumor rechts vom Uterus. Laparotomie: Viel Blut im Abdomen, rechtsseitig geplatzte Tubenschwangerschaft; es wurden 2 Foeten gefunden. — B. betont schliesslich die Schwierigkeit der Diagnose; er ist stets für einen operativen Eingriff und zwar per Laparotomiam.

Diskussion: E. E. Kelley glaubt, dass Haematome ähnliche Symptome hervorrufen können. — Mc Cone berichtet über drei selbst beobachtete Fälle von ectopischer Schwangerschaft; er ist ebenfalls für die Laparotomie. — F. B. Carpenter verwirft die Operation von der Vagina aus. — Weiter beteiligen sich an der Diskussion: Kukim, Ford, Hess, Barbat. —

Buchanzeigen.

Ernst Fraenkel-Breslau. Die allgemeine Therapie der weiblichen Geschlechtsorgane. (Lehrbuch der allgemeinen Therapie und der therapeutischen Methodik von Dr. A. Eulenburg und Dr. Samuel.) Wien 1899, Urban und Schwarzenberg.

Dem Verfasser war in diesem Lehrbuche die Aufgabe gestellt, nur einige auf den körperlichen und geistigen Eigentümlichkeiten des Weibes beruhende allgemeine Grundsätze für die Behandlung der Frauenkrankheiten zu erörtern. Diese beschränkte Aufgabe ist keine leichte. Einmal sollen Wiederholungen vermieden werden, andererseits muss der Autor von seinem gynaekologischen Standpunkte die therapeutischen Massnahmen in der Frauenpraxis eingehend behandeln, da nur eine solche Behandlung für den praktischen Arzt von Wichtigkeit ist. Dass die Lösung dieser Aufgabe dem Verf. vollkommen gelungen ist, brauchen wir nicht weiter zu betonen. Es enthält die Arbeit eine Fülle von höchst interessanten Belehrungen, die gestützt auf grosse eigene Erfahrung des Verf. doppelten Wert haben. Die Arbeit wird jedem Arzte, der sich mit ihr beschäftigt ein guter Wegweiser bei seinem therapeutischen Handeln sein. Zahlreiche der Arbeit beigegebene Zeichnungen dienen sehr zur Erläuterung.

Verf. geht gleich in medias res und erwähnt zunächst als Krankheitsursachen die bei Wunden und Operationen entstehenden Infektionen. Daran anschliessend bespricht er die Asepsis und Antisepsis, wie sie heute in der Gynaekologie und Geburtshilfe geübt wird. Obwohl dies Thema schon zahlreiche Bearbeitungen gefunden hat, so muss man dem Verf. doch dankbar sein, dass er dasselbe nochmals so genau und eingehend behandelt. Ist es doch mit das wichtigste in der ganzen Gynaekologie. Wir sehen täglich, dass die grössten Operationen ohne Schaden für die Patientinnen unternommen werden können, wenn nur die Asepsis peinlichst gewahrt wird. Aber strenge Aseptik zu üben ist nicht leicht besonders für den dem gynaekologischen Anstalten fernstehenden praktischen Arzt. Deshalb ist es gut, wenn ihre Anwendung und Handhabung immer und immer wieder gepredigt wird. Die Aseptik ist, wie Brennecke sagt, eine Kunst, deren Wert und Schönheit in dem Maasse wächst, als es uns gelingt mehr und mehr in ihren Geist einzudringen.

Bei der Besprechung der Instrumente spricht sich der Verf. gegen die Anwendung des Glaskatheters aus wegen der Möglichkeit, dass in der Spitze Depots von Infektionsstoffen sitzen bleiben können. Wir glauben, dass sich Verfasser hier im Gegensatz zu den meisten Gynaekologen befindet.

Dass die Laminariastifte an ihrer Quellfähigkeit besonders einbüssen durch längeres Liegen in Jodoformäther können wir nicht finden. Saenger lässt die Stifte stets in Jodoformäther liegen und nicht wie Verf. angiebt einige Tage, trotzdem behalten die Stifte ihre volle Quellfähigkeit. Auch ziehen wir nicht durchbohrte Stifte den durchbohrten vor. Der durchgeführte Faden hat unseres Erachtens wenig Wert. Beim Herausnehmen des Stiftes muss derselbe, wie ja Verf. auch angiebt, immer am Ende mit der Kornzange gefasst werden.

Wie der grösste Teil der Gynaekologen spricht sich auch Verfasser für die möglichste Einschränkung des Gebrauchs der Uterussonde aus, doch scheint er dieselbe noch mehr anzuwenden als viele Andere. Er sagt an einer Stelle, dass die Sondierung jeder Ausspülung, Erweiterung und Austastung, Ausschabung und Injektion oder Aetzung vorauszugehen hat.

Auf die mechanische Reinigung bei der Desinfektion legt Verf. mit Recht das Hauptgewicht. Er ist Gegner der Berieselung der nicht peritonealen Wunden wegen Beeinträchtigung der Prima intentio. In der Saenger'schen Klinik wird bei Colporrhaphieen regelmässig und auch bei anderen Operationen manchmal mit blossem Wasser gespült, lediglich um das Gesichtsfeld klar zu machen, ohne dass je die prima intentio dadurch gestört würde.

Auch der Hygiene des weiblichen Geschlechts widmet Verf. ein eigenes Kapitel; hier spricht er sich besonders für eine Reform der weiblichen Kleidung aus. Das Radfahren hält er im Grossen und Ganzen für nicht schädlich, vorausgesetzt, dass es den individuellen Körperanlagen und Kräften entsprechend getrieben wird. Guten Einfluss kann es haben bei anaemischen und chlorotischen Personen mit Amenorrhoe und Dysmenorrhoe. Es enthält dieses Kapitel über Hygiene noch viele interessante Punkte, über die der praktische Arzt fast täglich Auskunft erteilen muss.

Bei der intrauterinen Therapie behandelt Verf. das Curettement besonders ausführlich. Betreffs der Ausführung derselben in der Praxis scheint Verf. seine Ansicht gegen früher geändert zu haben. In seinen Tagesfragen der Gynaekologie 1896 sagt er ausdrücklich, dass er das Curettement ambulant ausübe. Er lässt nach der dortigen Ausführung die Kranken einige Zeit im Nebenzimmer ruhen und schickt sie dann nach Hause mit der Weisung eine zweitägige Bettruhe zu halten. In der jetzigen Behandlung des Gegenstandes verbietet er die ambulante Behandlung. Er sagt: Die Ausschabung soll nicht ambulant vorgenommen werden. Nach derselben soll die Frau etwa 5 Tage das Bett hüten.

Auch die Elektrizität erwähnt Verf. noch als Heilmittel in der Frauenpraxis und hebt hervor, dass dieselbe besonders durch die Arbeiten Apostoli's zu Ruf gekommen ist. Die meisten Gynaekologen haben, wie wahrscheinlich auch Verf., nach vielen Misserfolgen die Anwendung der Elektrizität wieder vollständig verlassen.

Der Pessarbehandlung hat der Verf. ganz besondere Aufmerksamkeit geschenkt. Die Verlagerungen und Knickungen der Gebärmutter sind dasjenige Gebiet in der Pathologie der weiblichen Genitalorgane, mit welchen der praktische Arzt am meisten zu thun hat und wo er, bei völliger Beherrschung der Therapie Segensreiches leisten kann. Verf. verwirft alle gestielten Pessare. Wir sahen bei Anwendung der E. Martin'schen gestielten Pessare sehr schöne Erfolge bei älteren Frauen. Sie liegen fest, halten die Gebärmutter und Scheide zurück und irritieren in keiner Weise, wenn sie richtig ausgewählt sind.

Schliesslich bespricht Verf. noch die gynaekologische Massage, deren Anwendung er auf das richtige Maass als Unterstützungsmittel bei einigen Erkrankungen der Genitalorgane zurückführt, dann die Balneo- und Hydrotherapie in der Gynaekologie und die interne Medikation.

Es ist Schade, dass die Arbeit nicht als sogenannte Monographie im Buchhandel erscheint, sie würde gewiss auf keinen Tische des Arztes fehlen, der sich für Behandlung von Frauenkrankheiten interessiert.

Hartz-Leipzig.

E. von Leyden, Handbuch der Ernährungstherapie und Diätetik. I. Bd. 2. Abteilung. Leipzig 1898. Georg Thieme.

Das Leyden'sche Werk, dessen Anfangsband wir bereits eingehend gewürdigt haben, schreitet in seiner Entwickelung rüstig vorwärts. Die 2. Abteilung des I. Bandes bringt als Schlusskapitel der allgemeinen Ernährungstherapie „die Technik und den Comfort der Ernährung", „die künstliche Ernährung" und „die diätetischen Curen". Im 1. Kapitel, das aus der Feder Mendelssohn's stammt und flott und fliessend geschrieben ist, wird auseinandergesetzt, dass die Technik der Ernährung einer sorgsamen Kenntnis und einer ausnahmslosen exakten Anwendung bedarf, soll anders nicht der

Gesamteffekt der Ernährungstherapie Schaden leiden oder ganz und gar illusorisch werden. Der Stoff ist nach 2 Hauptrichtungen hin gegliedert, einmal in die Herrichtung und ferner in die Darreichung der Nahrung. In den Ausführungen über die Herrichtung wird der physikalische Zustand der Nahrung, insbesondere ihre Temperatur, Consistenz und Volumen, sowie die zur Speisebereitung dienenden technischen Apparate sorgfältig abgehandelt, in den Ausführungen über die Darreichung der Nahrung ist der Akt der Nahrungsaufnahme, das persönliche Verhalten des Kranken und die Gestaltung der Umgebung beim Essakt untergebracht. Als besonderer Vorzug verdient es hervorgehoben zu werden, dass der Leser mit allen erdenkbaren Gerätschaften, die für eine rationelle Ernährung in Betracht kommen, durch gut ausgeführte Abbildungen bekannt gemacht wird, so dass er der Mühe überhoben wird, im Gebrauchsfall die in der Litteratur ganz verstreuten einschlägigen Angaben zusammen zu suchen.

Das Kapitel über die künstliche Ernährung ist von Leube geschrieben und umfasst die Ernährung mittels Schlundsonde, mittels Nährklystiere und auf subcutanem Wege. Die Materie, zu deren Darstellung der Autor wie kein zweiter berufen erscheint, ist mit so erschöpfender Gründlichkeit behandelt, dass die Grundzüge einer künstlichen Ernährung in geradezu klassischer und mustergültiger Weise hervortreten. Ganz besonders wertvoll ist der Abschnitt über die Ernährung von der Haut aus, ein Gebiet, auf welchem Leube selbst bekanntlich neuerdings mit Erfolg bahnbrechend vorgegangen ist. In jeder Zeile prägen sich die Vorzüge der Leube'schen Arbeiten, gründlichste eigene Forschung, eingehendste Berücksichtigung der Litteratur und überaus klare Diktion in so hervorragender Weise aus, dass die Lektüre stets eine genussreiche und gewinnbringende ist. Dabei berührt es äusserst wohlthuend, dass die neuesten Forschungen, denen der Verf. im vollsten Umfang Rechnung trägt, überall in Einklang mit den älteren Erfahrungen gebracht und für die Therapie fruchtbar gemacht sind.

Die Bearbeitung der diätetischen Curen ist Albin Hoffmann zugefallen. Bei der grossen Bedeutung, welche diätetische Behandlungsmethoden gerade in der neueren Zeit gewonnen haben, und bei der Flut zeitgenössischer Beiträge zur Lehre des Stoffwechsels und Ernährung hat eine Darstellung der praktisch wichtigsten Ernährungsmethoden und ihrer Brauchbarkeit mit nicht geringen Schwierigkeiten zu kämpfen. Indessen ist es Hoffmann in sehr glücklicher Weise gelungen, aus dem Strom schwankender Anschauungen ein klares und festes Bild herauszuheben, das als trefflicher Wegweiser zu dienen vermag. Er berücksichtigt in seiner Monographie alle für die Ueber- und Unternährung in Betracht kommenden Massnahmen, ferner den Vegetarianismus, die Milch-, Molken-, Citronen-, Trauben- und endlich die diätetischen Wasser- und Mineralkuren. Das Material wird mit einer Vollständigkeit und Sachkenntnis gebracht, welche den Ausführungen des Verf. eine unleugbare Bedeutung als Ratgeber in therapeutischen Angelegenheiten verleiht. Dabei trägt die Arbeit den Stempel ernster wissenschaftlicher Forschung an sich und bewegt sich vollständig auf der Höhe der modernen Stoffwechselpathologie. Dass H. anscheinend nicht unbedingt die Anschauung vertritt, dass die Stoffwechseluntersuchungen einen ganz untrüglichen Wert für die Praxis besitzen, wird ihm gewiss Niemand als Fehler anrechnen. Kein Leser wird die Arbeit, die sich den vorgängigen Kapiteln des Werkes in würdigster Weise anschliesst, ohne Nutzen aus der Hand legen. Freyhan-Berlin.

E. Finger und M. Saenger. Die Pathologie und Therapie der Sterilität beider Geschlechter. I. Theil: Die Pathologie und Therapie der Sterilität beim Manne von E. Finger. Mit 8 Holzschnitten, Leipzig 1898, Arthur Georgi.

Zur Behandlung der wichtigsten Fragen der gesundheitlichen Verhältnisse des Ehelebens haben sich zwei Autoren vereinigt, deren jeder ein vorzüglicher Kenner auf dem von ihm bearbeiteten Gebiete ist. Eine Vereinigung dieser beiden Autoritäten kann nur ein Werk von hohem Werte schaffen, ein Werk, dem wir eine wertvolle Förderung der Kenntnisse auf dem Gebiete der Sterilität verdanken werden.

Der I. Teil, von der berufenen Feder Finger's, behandelt die Patho-

logie und Therapie der männlichen Unfruchtbarkeit. Sie in dieser Fachzeitschrift zu besprechen, könnte als nicht zweckentsprechend erscheinen. Da aber in Laienkreisen noch immer der Ruf der Unfehlbarkeit des Ehemannes gilt, da der Frauenarzt in den meisten Fällen der Sterilität zunächst um Rat gefragt zu werden pflegt, so würde es wohl empfehlenswert sein, wenn auch die Leser dieser Monatsschrift dem Gegenstand ihr Interesse widmen möchten. Ref. kann dazu die Schrift mit ihrer ausgezeichnet klaren Darstellung und dem erschöpfenden Inhalt als bestgeeignet empfehlen.

F. trennt die männliche Sterilität in die Impotentia coeundi und die Impotentia generandi. Erstere zerfällt in zwei Gruppen, je nachdem die Ursachen der Impotenz in pathologisch-anatomisch nachweisbaren Veränderungen liegen oder nicht. Den Krankheitssymptomen nach unterscheidet er: 1. die ungenügende oder fehlende Erektion, 2. die reizbare Schwäche, 3. die paralytische Impotenz, bedingt durch Atonie oder Degeneration der den sexuellen Vorgang vermittelnden nervösen Apparate. Für diejenigen Fälle, bei denen eine Reizung der centripetalen Nervenenden von der Peripherie aus Impotenz veranlasst, teilt F. genauere pathologisch-anatomische Untersuchungen mit, die er an 12 Fällen gewonnen hat. Es hat sich dabei herausgestellt, dass die durch chronische Urethritis posterior bedingten Veränderungen bes. das Caput gallinaginis und die Ductus ejaculatorii betreffen; hier sind es entweder eitrige Infiltrate, oder Schwielenbildungen, die zu den Störungen des normalen Ablaufes des Geschlechtsaktes Veranlassung geben. Die folgende Besprechung der Prognose und Therapie ist für unsere Leser von geringerem Interesse, weil die Impotentia coeundi ja weniger den Frauenarzt beschäftigen wird.

Ganz anders liegt es bei der Impotentia generandi. Gerade hier, wo beim Mann ja anscheinend normale Verhältnisse bestehen, wird in den meisten Fällen zunächst der Gynäkologe consultiert werden. F. unterscheidet hier einmal die Sterilität infolge pathologischer Veränderung des Sperma, d. h. es wird kein befruchtungsfähiges Sperma produciert. Die beiden hier in Betracht kommenden Fälle sind: 1. das gänzliche Fehlen von Spermatozoen, die Azoospermie — sie kann bedingt sein durch Mangel der Hodensecretion oder durch Verlegung der Samenleiter. Diese Unwegsamkeit, die häufigste Ursache der Azoospermie, ist bekanntlich fast stets durch Gonorrhoe bedingt. In 242 Fällen von doppelseitiger Epididymitis fanden sich 207 Fälle von Azoospermie; aber auch ohne doppelseitige Nebenhodenentzündung fand sich Azoospermie. Die Spermauntersuchung ist also bei den meisten Fällen von Sterilität von ausschlaggebender Bedeutung auch für den Gynäkologen! Die andere Form ist das Vorhandensein nichtlebensfähiger Spermatozoon: die Nekrospermie. Dieser Zustand lässt sich mit Sicherheit nur dadurch feststellen, dass man ganz frisches, höchstens ein bis 2 Stunden altes Ejaculat untersucht.

Finger warnt hierbei auch vor der Untersuchung des Sperma aus der Vagina, der uns Frauenärzten am meisten geläufigen Art der Untersuchung. Auch Fürbringer (Störungen der Geschlechtsfunktionen des Mannes. Wien, Hölder 1895) hat den gleichen ablehnenden Standpunkt für diesen „keineswegs angenehmen“ (Levy) Weg der Untersuchung.

Andere Formen des Impotentia generandi haben ihre Ursache in dem Umstande, dass der Mann nicht im stande ist, sub coitu sein normales Sperma in die weiblichen Sexualorgane zu ergiessen, einen Zustand den F. als Aspermatismus bezeichnet. Er unterscheidet dabei: 1. den mechanischen oder organischen A., der dadurch entsteht, dass ein mechanisches Hindernis beim Mann besteht, sodass der Samen nicht in die Vagina gelangt. Solche Hindernisse finden sich in Missbildungen der Harnröhre, sowie in Stricturen derselben und in Obliterationen des Ductus ejaculatorii. Für die zweite Form des 2. nervösen oder psychischen A. ist veranlassend dass entweder infolge primärer Unerregbarkeit (angeboren oder erworben durch Erschöpfung, Alkohol-Erkrankung [Tabes]), oder infolge gehemmter Erregbarkeit (psychische Hemmung), oder endlich infolge ungenügender Erregung des Ejaculationscentrums die rechtzeitige Samenentleerung ausbleibt.

Als dritte Form der Impotentia generandi bezeichnet F. die Fälle von relativer Sterilität, indem ein kopulations- und zeugungsfähiger

Mann mit einem bestimmten zweifellos zeugungsfähigen Weibe (meistens seiner Ehefrau) einen befruchtenden Beischlaf nicht auszuüben vermag. —

Alles in allem genommen hat die Darstellung Finger's etwas so klares, bestimmtes, dass jeder Leser ein sicheres Bild von den verschiedensten Formen männlicher Sterilität erhält. Wenn die Frauenärzte sich auch zunächst nur über dieses fernerliegende Gebiet Aufklärungen aus dem Buche verschaffen können, so wird ihnen das doch gewiss in vielen Fällen sehr zu statten kommen.

Im übrigen können wir auf den II. Teil, die Sterilität des Weibes, von der berufenen Hand Saenger's bearbeitet, sehr gespannt sein.

Spener-Berlin.

Litteratur-Verzeichniss.

I. Geburtshülfe.

1. Bücher. Monographien. Berichte.

Barbour, A. H. F., The Anatomy of Labor as studied in frozen sections and its bearing on clinical work. II. Edition. Edinburgh. W. & A. K. Johnston. 1899.

Marchand, F., Beiträge zur Kenntniss der Placentarbildung. Die Placenta des Kaninchens mit Bemerkungen über die Placenta der Katze. (Schriften d. Ges. z. Fördg. d. ges. Naturwissensch. Bd. B., 3. Abth.) Marburg, N. G. Elwert. 1898.

Zwölfter Jahresbericht des Frauenvereins zur Unterhaltung des unter dem Protektorate Ihrer Königlichen Hoheit der Grossherzogin Luise von Baden stehenden Wöchnerinnen-Asyls in Mannheim über das Jahr 1898. Mannheim, Mannheimer Vereinsdruckerei. 1899.

2. Allgemeines.

Brennecke, Die Stellung der geburtshilflichen Lehranstalten und der Wöchnerinnen-Asyle im Organismus der Geburts- und Wochenbetts-Hygiene. Wien. klin. Rundschau. 1898. No. 50 u. 51.

Weichardt, Wochenbettfieber-Erkrankungen durch Hebammen-Infektion. Sond.-Abd. a. d. offic. Ber. d. XV. Hauptversamml. d. Preuss. Medicinalbeamten-Ver. am 26. u. 27. Sept. 1898.

3. Physiologie und Pathologie der Schwangerschaft, der Geburt, des Wochenbetts.

Bar, Paul et Keim, Accouchement rapide avec chute de l'enfant et rupture du cordon; mort de l'enfant par rupture de la capsule de Glisson et hémorrhagie profuse dans le péritoine. Bull. de la Soc. d'Obst. de Paris. No. 7. 1898.

Bernard, H., Sarcome cérébral à évolution rapide au cours de la grossesse et pendant les suites de couches. Bull. de la Soc. d'Obst. de Paris. No. 7. 1898.

Blumer, George, A case of mixed puerperal and typhoid infection in which the streptococcus and the typhoid bacillus were isolated both from the blood and the uterine cavity. The Am. Journ. of Obst. and Dis. of Wom. and Ch. Vol. XXXIX. No. 253. 1899.

Bouffe de *Saint-Blaise, G.*, Les auto-intoxications gravidiques. Ann. de Gyn. et d'Obst. Tome 1. Déc. 1898.

Brindeau, A., De la glycogénèse placentaire. Bull. de la Soc. d'Obst. de Paris. No. 8. 1898.

Brocard, La glycosurie de la grossesse. Thèse de Paris. 1898.

Le Clerc, Intoxication mortelle due à une injection de sublimé au 1/500 chez une nouvelle accouchée. Bull. de la Soc. d'Obst. de Paris. No. 7. 1898.

Davis, P. Edward, Two cases of sacro-iliac disease in parturient women. The Am. Journ. of Obst. and Dis. of Wom. and Ch. Vol. XXXIX. No. 253. 1899.

Demelin, Leroy et *Dominici*, Un cas de charbon interne chez une femme en couches. Bull. de la Soc. d'Obst. de Paris. No. 8. 1898.

Duret, H., Des pyohémies utérines puerpérales. La Sem. Gyn. No. 3. 1899.

Fournier, C., Loi d'adoptation utéro-foeto-placentaire. Bull. de la Soc. d'Obst. de Paris. No. 8. 1898.

Grünfeld, Felix, Ueber Tympania uteri, ihre Ursachen und Gefahren. Inaug.-Diss. Würzburg. 1898.

Hermanni, Zur Behandlung des Erbrechens während der Schwangerschaft. Sond.-Abd. aus Therap. Monatsh. Jan. 1899.

Jakob, Benno, Ueber infectiöse Embolie im Wochenbett. Inaug.-Diss. Erlangen 1898.

Jaeckel, Otto, 25 Fälle von „Placenta praevia". Inaug.-Diss. Giessen 1898.

Keim, G., Recherches sur la glycosurie de la grossesse et de la puerpéralité. Bull. de la Soc. d'Obst. de Paris. No. 7. 1898.

Lehman, Des hémorragies rétro-placentaires. Thèse de Paris. 1898.

Leduc, Recherche sur les sucres urinaires physiologiques des femmes en état gravido-puerpéral. Thèse de Paris. 1898.

Neale, W. H., A case of double placenta. Brit. Med. Journ. No. 1979. 1898.

Petersen, Otto, Ueber Paralyse der Placentarinsertionsstelle. Inaug.-Diss. Erlangen 1898.

Pitha, W., Beitrag zur Actiologie und Therapie des Tetanus puerperalis. Klin.-therap. Wochenschr. No. 1 u. 2. 1899.

Sopp, A., Ueber den Einfluss der Geburt auf Temperatur und Puls beim Einzelindividuum. Inaug.-Diss. Marburg. 1898.

Trotta, Per la gravidanza cervicale. Arch. Ital. di Gin. Num. 6. Anno I. 1898.

Varnier, H., Du ralentissement du pouls pendant les suites de couches. Ann. de Gyn. et d'Obst. Tome LI. Janv. 1899.

4. Enges Becken.

Hemptenmacher, Ernst, Cystenchondrome des kleinen Beckens als Geburtshinderniss. Inaug.-Diss. Leipzig. 1898.

Monreat, Peter, Ein Fall von spondylolisthetischem Becken. Inaug.-Diss. Würzburg. 1898.

Zeltner, Edwin, Ein Fall von Beckenenchondrom. Inaug.-Diss. Erlangen. 1898.

5. Geburtshilfliche Operationen. — Abortus. — Operationen im Wochenbett.

Guzzoni Degli Ancarani, Contributo alla storia del taglio cesareo sulla donna agonizzante. Ann. di Ost. e Gin. Num. 12. 1898.

Bar, Paul et *Keim*, Rupture de la symphyse pubienne au cours d'une application de forceps; déchirure du vagin avec hémorrhagie grave; tamponnement avec la gaze imbibée de gélatine; infection mortelle. Bull. de la Soc. d'Obst. de Paris. No. 7. 1898.

v. Braun-Fernwald, R., Zur Kranioklastfrage. Centralbl. für Gyn. No. 3. 1899.

Decio, Congetture sull'epoca della introduzione del forcipe in Milano. Ann. di Ost. e Gin. Num. 12. 1898.

Dührssen, Ueber vaginalen Kaiserschnitt. Berliner Klin. Wochenschrift. No. 6. 1899.

Fehre, Bernhard, Decapitation des Foetus. Inaug.-Diss. Halle a. S. 1898.

Giraud, Quelques considérations sur la rétention placentaire post-abortive et son traitement. Thèse de Bordeaux. 1897—1898.

Haneke, Paul, Ueber Kaiserschnitte nach Erfahrungen der Hallenser Klinik 1894—1898. Inaug.-Diss. Halle a. S. 1898.

Hess, V., Die Wegnahme des inficirten, kreissenden oder puerperalen Uterus zwecks Erhaltung der Frau. Inaug.-Diss. Marburg. 1898.

Igelsrud, Kr., Et tilfalde of uterusruptur med delvis udtradelse of fosteret. Opereret 11 maaneder senere. (Fall von Ut. r. mit theilw. Austritt d. Frucht. Oper. 11 Monate später). Norsk. Mag. for Lagevid. No. 1. 1899.

Munro Kerr, J. M., A protest against the present day teaching of applying the blades of the obstetric forceps with exclusive reference to the transverse diameter of the maternal pelvis. The Lancet. No. 3917. 1898.

Kuhn, Alfred, Die rectativen Indicationen zum Kaiserschnitt. Inaug.-Diss. Strassburg. 1898.

Pinard, Adolphe, De l'avortement médicalement provoqué ou avortement thérapeutique. Ann. de Gyn. et d'Obst. Tome LI. Janv. 1899.

Spinelli, Nuovo processo per provocare il parto prematuro. Arch. Ital. di Gin. Anno 1. No. 6. 1898.

6. Ektopische Schwangerschaft.

Belzer, L'expectation et l'intervention dans le traitement de l'hématocèle rétro-utérine. Thèse de Bordeaux. 1897—1898.

Bolte, Richard, Ueber frühzeitige Ruptur bei Tubargravidität unter Berücksichtigung eines in der Leipziger Frauenklinik beobachteten Falles. Inaug.-Diss. Leipzig. 1898.

Le Dentu, Traitement de la grossesse extra-utérine. La Sem. Gyn. No. 1. 1899.

Külme, Fritz, Beiträge zur Anatomie der Tubenschwangerschaft. Hab.-Schrift. Marburg. 1898.

Vogeler, Julius, Ein Fall von abgelaufenem tubaren Aborte. Inaug.-Diss. Kiel. 1898.

Weil, Josef, Ueber wiederholte Eileiterschwangerschaft. Prag. Med. Wochenschrift. No. 1. 1899.

Wiggins, J. L., Extrauterine gestation. The Am. Journ. of Obst. and Dis. of Wom. and Ch. Vol. XXXIX. No. 253. 1899.

7. Eklampsie.

Hönig, M., Zur Therapie der Eclampsie und des Status epilepticus. Ung. Med. Presse. No. 1. 1899.

Kreutzmann, Henry, Albuminuria during pregnancy, without convulsions of the mother, but with eclampsia of the new-born infant. New-York. E. B. Treat & Co.

Merletti, Profilassi dell'eclampsia puerperale secondo le moderne vedute intorno alla sua patogenesi. Arch. Ital. di Gin. Anno 1. Num. 6. 1898.

Stewart, R. W., Puerperal eclampsia. Report of a case, with the treatment of same patient during a subsequent pregnancy. The Am Journ. of Obst. and Dis. of Wom. and Ch. Vol. XXXIX. No. 253. 1899.

Winkler, Karl, Beiträge zur Lehre von der Eclampsie. Arch. für pathol. Anat. und Phys. und für klin. Med. Band IV. Folge XV. Heft 2 1898.

8. Foetus. — Neugeborenes. — Laktation.

Blumensaat, Carl, Zur Casuistik des schweren Ikterus bei Neugeborenen. Inaug.-Diss. Würzburg. 1898.

Brindeau et *Bouchacourt*, Foetus papyraceus expulsé trois jours après un accouchement à terme (radiographie). Bull. de la Soc. d'Obst. de Paris. No. 8. 1898.

Chavane, Ophthalmie „in utero": présentation de malade. Bull. de la Soc. d'Obst. de Paris. No. 7. 1898.

Dössekker, W., Infantile Cerebrallähmung bei Drillingsgeburt. Correspond.-Blatt für Schw. Aerzte. No. 3. 1899.

Fein, Johann, Ueber die Ursachen des Wolfsrachens und der hinteren Gaumenspalten. Wien. klin. Wochenschr. No. 4. 1899.

Gähtgens, Rudolf, Die membranöse Einhüllung von Embryonen als Ursache von Missbildungen. Inaug.-Diss. Giessen. 1898.

Hammer, Hans, Ein weiterer Fall von congenitaler Magenocclussion. Prag. Med. Wochenschr. No. 3. 1899.

John, Rudolf, Ueber die sogenannte foetale Rachitis. Inaug.-Diss. Berlin. 1898.

Loewenheim, Julius, Beitrag zur Kenntniss der Missbildungen mit Nabelschnurbruch. Inaug.-Diss. Berlin. 1898.

Luithlen, Friedrich, Pemphigus neonatorum. Wien. klin. Wochenschrift. No. 4. 1899.

Macdonald, Willis G., A case of spina bifida treated by excision. Albany Med. Ann. Vol. XX. No. 1. 1899.
Macé, Le poids et les lésions anatomiques de la rate peuvent-ils, chez les foetus macérés, servir au diagnostic de syphilis? (11e partie). Bull. de la Soc. d'Obst. de Paris. No. 7. 1898.
Marchand, F., Ueber die Fortdauer der automatischen Herzkontraktionen nach dem Tode bei Neugeborenen. Centralbl. für Gyn. No. 3. 1899.
Soltmann, Otto, Phlebitis umbilicalis. Sep.-Abd. a. d. Real-Encycl. der gesammt. Heilk. Wien. Urban & Schwarzenberg. 1898.
Szalárdi, M., Die Mortalität in den Säuglingsspitälern. Ung. Med. Presse. No. 1. 1899.
Uhlenbrock, Johann, Beiträge zur Lehre der primären Säuglingsnephritis. Inaug.-Diss. Leipzig. 1898.

II. Gynaekologie.

9. Bücher. — Monographien. — Berichte.

Burnett, J. Compton, The change of life in women, and the ills and ailings incident thereto. Philadelphia. Boericke and Tafel. 1898.
Fritsch, Gynäkologische Kleinigkeiten. Samml. klin. Vortr. N. F. No. 235.
Gebhard, C., Pathologische Anatomie der weiblichen Sexualorgane Mit 200 z. Th. farb. Abbildungen. Leipzig 1899. S. Hirzel.
Mendelsohn, M., Die Stellung der Krankenpflege in der wissenschaftlichen Therapie. Leipzig 1898. G. Thieme.

10. Allgemeines.

Bovée, J. Wesley, The use and abuse of normal salt solution. The Am. Journ. of Obst. and Dis. of Wom. and Ch. Vol. XXXIX. No. 253. 1899.
Delagénière, P., Anomalies des organes génitaux. Ann. de Gyn. et d'Obst. Tome LI. Janv. 1899.
Hanks, H. T., Intravenous injections of decinormal salt solutions. Med. Record. Vol. LV. No. 2. 1899.
Homeister, H., Ueber die diagnostische Bedeutung von Tumoren im Douglasschen Raume. Inaug.-Diss. Göttingen. 1898.
Klein, Ein Fall von Pubertas praecox. Deutsche Med. Wochenschrift. No. 3. 1899.
Kraft, Ludwig, Den peritonäale Septikämi og dens Behandling. Nord. Med. Archiv. Ny Följd. Band IX. Häft 6. 1898.
Manton, W. P., The frequency of pelvic disorders in insane women. The Am. Journ. of Obst. and Dis. of Wom. and Ch. Vol. XXXIX. No. 253. 1899.
Noble, Charles P., Abdominal section on a patient suffering from exophthalmic goitre. The Am. Gyn. and Obst. Journ. Vol. XIII. No. 6. 1898.
De Paoli, Studio clinico ed istologico sui casi di ginecologia curati nel biennio 1896—1898. Arch. Ital. di Gin. Anno 1. No. 6. 1898.
Pichevin, R., Quelques mots sur la pratique gynécologique aux Antilles françaises. La Sem. Gyn. No. 2. 1899.
Seeligmann, L., Ueber einen Fall von Spontanheilung eines ausgedehnten Lupus faciei nach abdomineller Exstirpation eines (tuberkulösen) eitrigen Tuboovarialtumors und eines (tuberkulösen) periproktitischen Abscesses. Centralbl. für Gyn. No. 4. 1899.

11. Anatomie und pathologische Anatomie. — Entwicklungsgeschichte. — Missbildungen.

Ferroni, Osservazioni sulla struttura delle cisti della glandula vulvo-vaginale. Arch. Ital. di Gin. Anno 1. No. 6. 1898.
Glaeser, E., Zur Histologie und Histogenese des Uterus-Sarkoms. Arch. für pathol. Anat. und Phys. und für klin. Med. Band IV. Folge XV. Heft 2. 1898.
Kossmann, R., Ueber die „Zweckmässigkeit" des Uterusepithels. Centralblatt für Gyn. No. 3. 1899.
Merkel. Hermann, Beitrag zur Kenntniss der sog. embryonalen Drüsengeschwülste der Niere. Inaug.-Diss. Erlangen. 1898.
Leopold Meyer et *E. Hauch*, Monstre anencéphale diprosopique (monstre monosomien iniodyme de Geoffroy Saint-Hilaire); présentation de

photographies, radiographies, etc. Bull. de la Soc. d'Obst. de Paris. No. 8. 1898.

Resinelli, Osservazioni cliniche od anatomo-patologiche su di un caso di corio-epitelioma maligno. Ann. di Ost. e Gin. No. 12. 1898.

Robb, Hunter, A case of endothelioma lymphangiomatodes of the cervix uteri. The Am. Journ. of het Med. Scienc. Vol. CXVII. No. 321. 1899.

Tintrelin, Essai d'anatomie comparée sur les ligaments utérins. Thèse de Paris. 1898.

12. Vulva. Scheide. Damm. Beckenbindegewebe.

Duff-Bullard, W., Elephantiasis of the vulva, with report of a case. Med. Record. Vol. LV. No. 4. 1899.

Caruso, Sopra un caso molto raro di ciste da echinococco dei genitali esterni muliebri. Arch. Ital. di Gin. Anno 1. No. 6. 1898.

Doizy, H., De l'ichthyol dans le prurit vulvaire des femmes enceintes. L'Echo Méd. de Lyon. No. 9. 1898.

Franke, Richard, Beiträge zur Kenntniss maligner Tumoren an den äusseren Genitalien des Weibes. Virchow's Archiv. Folge XV. Bd. IV. Heft 2. 1898.

Kummer, E., Zur Kenntniss des erworbenen Scheidenverschlusses. Correspondenz-Bl. für Schw. Aerzte. No. 1. 1899.

13. Uterus und Operationen an demselben.

Verdelet et *Binaud*, Les accidents qui surviennent du côté de l'intestin au cours de l'hystérectomie. Ann. de Gyn. et d'Obst. Tome 1. Déc. 1898.

Buist, R. C., An experiment in the treatment of in radicable cancer of the uterus. The Scott. Med. and Surg. Journ. Vol. IV. No. 1. 1899.

Mc Cann, Frederick J., Six cases of malignant disease of the cervix uteri treated by vaginal hysterectomy. The Lancet. No. 3918. 1898.

Delbet, Pierre, Traitements des métrites chroniques par les injections de chlorure de zinc. Ann. de Gyn. et d'Obst. Tome LI. Janv. 1899.

Downes, Andrew J., Myomectomy during pregnancy: report of a case with successful removal of eleven fibroids and an ovarian cyst. The Am. Gyn. and Obst. Journ. Vol. XIII. No. 6. 1898.

Dührssen, De l'hystérepoxie vaginale (vagino-fixation). Ann. de Gyn. et d'Obst. Tome LI. Janv. 1899.

Dührssen, Die Verhütung des Gebärmutterkrebses. Deutsche Med. Wochenschrift. No. 4. 26 Januar 1899.

Gottschalk, S., Zur Behandlung des ulcerirenden, inoperablen Cervixcarcinoms. Centralbl. für Gyn. No. 3. 1999.

Gottschalk, S., Die rein intraperitoneale Fixirung des Uterus von der Scheide aus zur Heilung der Retroflexio uteri. Centralbl. für Gyn. No. 4. 1899.

Hofmeier, Zur abdominalen Myomotomie. Münch. Med. Wochenschr. No. 48. 1898.

Bowreman Jesset, Fred., Three cases of myomata of the uterus complicating pregnancy; pan-hysterectomy performed in two cases and subperitoneal hysterectomy in the third; recovery in each case. The Lancet. No. 3917. 1898.

Longuet, L., L'hysterectomie vaginale totale pour cancer de l'uterus. Le Prog. Méd. No. 3. 1899.

Pincus, L., Einige Bemerkungen zu dem Aufsatz über Zestocausis aus der Treub'schen Klinik. Centralbl. für Gyn. No. 4. 1899.

Pinzani, Ricerche sperimentali intorno agli effetti dell'amputazione della portio sulla nutrizione dell'utero. Ann. di Ost. e Gin. No. 12. 1898.

Ries, Emil, Results of the extended operation for carcinoma of the uterus. The Am. Gyn. and Obst. Journ Vol. XIII. No. 6. 1898.

Roncaglia, Dell'isterectomia abdominale totale. Arch. Ital. di Gin. Anno 1. No. 6. 1898.

Sapelli, Della isterectomia vaginale. Arch. Ital. di Gin. Anno 1. No. 6. 1898.

Semb, Oscar, Om „Alexander's operation". Norsk Mag for Laegevid. No. 1. 1899.

Sunderland, Septimus, Uterine haemorrhage as affected by the climate of altitudes. The Lancet. No. 3920. 1898.

Baraban et *Vautrin*, Tumeur fibrokystique du col utérin d'origine congénitale. Ann. de Gyn. et d'Obst. Tome 1. Déc. 1898.

Westermark, F., Ein Fall von Uterusinversion, nach einer neuen Methode operirt. Centralbl. für Gyn. No. 4. 1899.

14. Ovarien. Tuben. Ligamente.

Berger, Bruno, Ein Fall von Fibromyom des Eileiters. Inaug.-Diss. Halle a. S. 1898.

Koetzle, Hermann, Ein Fall von alveolärem Sarkom des Ovariums mit Dermoidcyste. Inaug.-Diss. Tübingen. 1898.

Kreuzmann, Henry T., Torsion of the pedicle of an ovarian tumour with acute symptoms. Pacific. Rec. of Med. and Surg. Oct. 1898.

Kürle, Hans, Die Erfolge der letzten 100 Ovariotomien an der kgl. Universitäts-Frauenklinik zu Würzburg Inaug.-Diss. Würzburg. 1898.

Marchesi, Ulteriore contributo allo studio della rotazione assiale dei tumori ovarici. Arch. Ital. di Gin. Anno 1. No. 6. 1898.

Palmer, Chauncey D., What is the proper field of salpingo-oöphorectomy? The Am. Journ. of Obst. and Dis. of Wom. and Ch. Vol. XXXIX. No. 253. 1899.

Pinzani, Ricerche sperimentali intorno ad alcune modificazioni portate dalla castrazione ovarica sul ricambio materiale e sulla costituzione del sangue. Arch. Ital. di Gin. Anno 1. No. 6. 1898.

15. Bauchhöhle. Bauchschnitt. Scheidenbauchschnitt.

Bell, Joseph, On some cases of abdominal abscess treated by incision and drainage. The Scott. Med. and Surg. Journ. Vol. IV. No. 1. 1899.

Deaver, John B., Suture of the wound after abdominal section. The Am. Journ of Obst. and Dis. of Wom. and Ch. Vol. XXXIX. No. 253. 1899.

Delagénière, H., Nouvelle technique de drainage de la cavité péritonéale. Arch. Prod. de Chir. 1898.

Fonviellе, Considérations sur le traitement des suppurations et des hématocèles pelviennes par la colpotomie postérieure suivie de drainage. Thèse de Paris. 1898.

Henrotin, Fernand, The indications for interference by way of the vagina in pelvic diseases. An answer to Dr. Joseph Price. The Am. Gyn. and Obst. Journ. Vol. XIII. No. 6. 1898.

Mills, H. W., A case of septic peritonitis; laparotomy; recovery. The Lancet. No. 3918. 1898.

Price, Joseph, Abdominal versus vaginal section in pelvic surgery. The Am. Gyn. and Obst. Journ. Vol. XIII. No. 6. 1898.

16. Harnorgane. Fisteln.

Blaess, Philipp, Zur Casuistik der Nierengeschwülste. Inaug.-Diss. Giessen. 1898.

Bockmann, Fritz, Ueber den Werth der Methylenprobe für die Prüfung der Function der Niere. Inaug.-Diss. Leipzig. 1898.

Braun, H., Ein Fall von Peritonitis in Folge Pyelonephritis. Inaug.-Diss. München. 1898.

Casper, Therapeutische Erfahrungen über Uretherenkatheterismus. Berliner klin. Wochenschr. No. 2, d. 9. 1. 1899.

Cheyne, Watson, A case of haematuria from a movable kidney cured by nephrorrhaphy. Brit. Med. Journ. No. 1984. 1898.

Floderus, Björn, Nagra fall af nefrektomi fran Upsala kirurgiska klinik. (Einige Fälle von N. aus d. ch. Kl. in U.) Hygiea. No. 12. 1898.

Goldberg, Beitrag zur Behandlung der Urogenitaltuberculose. Berliner klinische Wochenschrift. No. 6. 1899.

Hartwig, Marcell, Surgery of the kidney. Buff. Med. Journ. Vol. XXXVIII. No. 6. 1899.

Heimann, Sigmund, Einige Fälle von Steinen in der Urethra. Inaug.-Diss. Strassburg. 1898.

Hohlbeck, Otto, Ueber Nierenverletzungen und ihre Behandlung. St. Petersb. Med. Wochenschr. No. 51. 1898.

Israel, Was leistet der Uretherenkatheterismus der Nierenchirurgie? Berliner klin. Wochenschr. No. 2. 1899.

Landau, Der Harnleiterkatheterismus in der Gynäkologie. Berliner klin. Wochenschr. No. 2. 1899.

Mundé, Paul F., A complicated case of vesico-peritoneal fissure; coeliotomy, vesico-uterine suture; cure. Med. Record. Vol. LV. No. 3. 1899.
Plassmann, Ueber Urogenitalfisteln. Inaug.-Diss. Berlin. 1898.
Wunitschek, Ueber ein Nierensarkom bei einem Kinde. Prag. Med. Wochenschr. No. 52. 1898.
Warden, Instillations and their value in the treatment of cystitis. The Ed. Med. Journ. Vol. V. No. 1. 1899.
Willms, F., Ein Beitrag zur Uterustransplantation. Inaug.-Diss. Heidelberg. 1898.

17. Gonorrhoe.

Price, Gonorrhoe and pelvic suppurations. Med. Record. Vol. LV. No. 2. 1899.
Welander, Ed., Protargol als Prophylacticum gegen Gonorrhoe. Wien. Med. Blätter. No. 2. 1899.

18. Nervöse Erkrankungen. Hysterie.

Barth, Engelbert, Ueber hysterische Schlafzustände. Inaug.-Diss. Kiel. 1898.
Humiston, William H., The graver nerve disturbances due to organic changes in the genital organs. Ann. of Gyn. and Ped. Vol. XII. No. 4. 1899.
Klippel, M., Les accidents nerveux du cancer. Arch. Gén de Méd. Tome I. No. 1. 1899.
Maues, Georg, Ueber Aetiologie und Prognose der Herzneurose bei jugendlichen Frauen. Inaug.-Diss Würzburg. 1898.
Morison, Alexander, On the relation of the nervous system to disease and disorder of the viscera-disorder of visceral sensibility. The Ed Med. Journ. Vol. V. No. 1. 1899.
Mullick, Sarat K., A case of hysterical contraction of the forearm successfully treated by suggestion. The Lancet. No. 3920. 1898.
Sherwood-Dunn, B., The relation of diseases of the female generative organs to nervous and mental affections. Ann. of. Gyn. and. Ped. Vol. XII. No. 4. 1899.
Witte, Friedrich, Ueber einen Fall von Selbstbeschädigung bei einer hysterischen Frau. Inaug.-Diss. Kiel. 1898.
Wood, Casey A., The ocular evidences of hysteria. The Ann. Journ. of the Med. Scienc. Vol. CXVII. No. 321. 1899.

19. Mamma.

Blome, August, Ueber Carcinomentwicklung in versprengten Brustdrüsenkeimen. Inaug-Diss. Würzburg. 1898.
Butlin, Henry, T. Clinical lecture on Halsted's operation for removal of cancer of the breast. Brit. Med. Journ. No. 1979. 1898.
Gassert, Alfred, Ueber Adenom und Carcinom derselben Mamma. Inaug.-Diss. Würzburg. 1898.
Maeusel, Stanislaus, Zur Casuistik der Riesenzellensarkome der Mamma. Inaug.-Diss. Giessen 1898.
Matthias, Franz, Ueber Angioma cavernosum der Mamma. Inaug.-Diss. Würzburg. 1898.

20. Technisches. Akiurgie.

Berndt, Zur Technik der Dampfsterilisirung von Verbandstoffen. Münch. Med. Wochenschr. No. 3. 1899.
Duke, Alex., A modified uterine sound. The Lancet. No. 3917. 1898.
Hewitt, Fred., A new anaesthetic bottle. The Lancet. No. 3917. 1898.
Pfeilsticker, Ein zusammenlegbarer, transportabler Operationstisch. Münch. Med. Wochenschr. No. 3. 1899.
Phelps, O. S., Four-bladed uterine dilator. Med. Record. Vol. LV. No. 1. 1899.
Zepler, E., Mitteilung über ein Verfahren der Instrumenten- und Verbandstoff-Sterilisation am Krankenbett mittelst eines neuen Apparates für den Praktiker, der Sterilisirtrommel. Zeitschr. für Krankenpfl. Januar. 1899.

21. Darm-Hernien.

Asef, Nota, Die Mortalitätsstatistik der Perityphlitiden in der Schweiz. Eine medicinische statistische Studie. Inaug.-Diss. Würzburg. 1898
Conitzer, Ueber die Behandlung der Afterschrunde (Fissura ani) mit Ichthyol Münch. Med. Wochenschr. No. 3. 1899.

Gidionsen, Herman, Ueber die congenitalen Stenosen und Atresien des Darmes mit Ausschluss der Atresia ani et rect. Inaug.-Diss. Freiburg i. B. 1898.

Good, William Ernest, A case of hernia of the appendix vermiformis, operation, recovery. The Lancet. No. 3918. 1898.

Hennig, Hans, Ein Fall von papillomatösem Krebs des Rectum mit Durchbruch in Blase und Bauchhöhle. Inaug.-Diss. Erlangen. 1898.

Hopkins, George, G. Radical cure of hernia. Med. Record. Vol. LV. No. 3. 1899.

Jones, William B., The principles of the radical cure of inguinal hernia. Buff. Med. Journ. Vol. XXXVIII. No. 6. 1899.

Koch, Ueber die Eröffnung der im kleinen Becken (Douglas) sich bildenden perityphlitischen Abscesse durch den parasaeralen Schnitt. Münch. Med. Wochenschr. No. 1. 1899.

Martin, Thomas Charles, Complete inspection of the rectum by means of neiwer mechanical contrivances. The Ann. Gyn. and Obst. Journ. Vol. XIII. No. 6. 1898.

Maude, Arthur, Perforative appendicitis; diffused peritonitis; double laparotomy. The Lancet. No. 3920. 1898.

Mayer, Quirin, Ueber multiple Polypenbildung im Darm und deren Beziehung zur Krebsentwicklung. Inaug.-Diss. Giessen. 1898.

Quensel, Ulrik, Beiträge zur Kenntniss der angeborenen Darmgeschwülste. Nord. Med. Archiv. Ny Följd. Band IX. Häft. 6. 1898.

Quosig, Karl, Ueber Gastrostomien. Inaug.-Diss. Heidelberg. 1898.

Routier, A., Appendicite et salpingite. Ann. de Gyn. et d'Obst. Tome 1. Décemb. 1898.

Schwalbe, Ueber congenitale Zwerchfellshernien. Münch. Med. Wochenschr. No. 1. 1899.

Spohr, R., Die Behandlung der Blinddarmentzündung. Arch. für Phys.-diät. Therap. in der ärztl. Praxis. Heft 1. 1899.

Sullivan, M. B., Traumatic appendicitis. Med. Record. Vol. LV. No. 1. 1899.

Winselmann, Hermann, Zur Kenntniss der Invaginatio colico-rectalis durch Neubildung. Inaug.-Diss. Jena. 1898.

Wyeth, John A., Abscess of the appendix discharging throug the umbilicus. Med. Record. Vol. LV. No. 2. 1899.

22. Anaesthesie. Anti- und Asepsis.

Flux, George, A method of administering nitrous oxide gas for the production of anaesthesia, avoiding the use of a closed mask or of valves. The Lancet. No. 3919. 1898.

Lawrie, Edward, A case of accidental overdose of chloroform. The Lancet. No. 3918. 1898.

Luxenburger, Ueber das neue Localanaestheticum „Nirvanin". Münch. Med. Wochenschr. No. 2. 1899.

Meyer, G., Ueber Carbolsäuretabletten. Deutsche Med. Wochenschr. No. 4 1899.

Mosbacher, „Aneson" als Ersatz des Cocains in der Schleich'schen Infiltrations- und der Oberst'schen regionären Anaesthesie. Münch. Med. Wochenschr. No. 3. 1899.

Robson, A. W. Mayo, A simple and effectual method of sterilising catgut. The Lancet. No. 3918. 1898.

Schmidt, Samuel, Ueber Veränderungen der Herzganglien durch Chloroformnarkose. Inaug.-Diss. Würzburg. 1898.

Wanscher, Aether versus Kloroform. Nord. Med. Arkiv. Ny Följd. Band IX. Häft 6. 1898.

23. Bakteriologie.

Saunders, E. W., Serum treatment of streptococcic infection. A report of five cases. The Ann. Journ. of Obst. and. Dis. of Wom. and Ch. Vol. XXXIX. No. 253. 1899.

Semple, D., The treatment of tetanus by the intracerebral injection of antitoxin with particulars of a case treated by this method, followed by recovery. Brit. Med. Journ. No. 1984. 1899.

Verantwortlicher Redakteur: Prof. Dr. A. Martin in Berlin.

Originalarbeiten.

I.

Zur Casuistik der Complication von Schwangerschaft durch einen Ovarialtumor.

Von

Dr. RICHARD v. BRAUN FERNWALD.

Die Erfahrungen über vaginale Cystenexstirpationen intra graviditatem sind entsprechend der kurzen Zeit, dass solche auch an Nichtschwangeren ausgeführt werden, gewiss noch sehr gering, weshalb die Publication auch nur eines Falles angezeigt erscheint.

Frau J. W., 33 Jahre alt, will immer gesund gewesen sein. Die Periode war stets regelmässig, von vierwöchentlichem Typus, 3—4tägiger Dauer. Die erste Geburt (1880) sowie die zweite (1881) verliefen normal: bei der dritten (1882) wurde eine Craniotomie, angeblich wegen grossen Kopfes, ausgeführt; die vierte (1885) verlief wieder leicht, ebenso die fünfte (1886); bei der sechsten (1887) musste die Zange angelegt werden; bei der siebenten Geburt (1898) traten am 5. Januar um 5 Uhr Morgens die Wehen auf, um 7 Uhr erfolgte der Blasensprung und um 9 Uhr wurde die Geburt mittelst hohen Forceps unter grossen Schwierigkeiten von dem behandelnden Arzte der Pat. in ihrem Heimatsdorfe in Niederösterreich beendigt; nach der Angabe der Frau sollen durch eine halbe Stunde Tractionen ausgeführt worden sein. Sechs Kinder wurden lebend geboren, zwei davon sind gestorben. Alle Puerperien waren angeblich afebril, doch entspricht dies nicht den Thatsachen, indem bei dem letzten Puerperium, in dem ich die Frau gesehen habe, Fieber bestand.

Unmittelbar nach der letzten Geburt bemerkte Patientin ein kindskopfgrosses Haematom der rechten Vulva. Es wurden vom Arzte kalte Umschläge verordnet; das Haematom soll hierauf an Grösse nicht zugenommen haben.

Am achten Tage post partum incidirte ich das Haematom, räumte die Blutcoagula aus und tamponirte mit Jodoformgaze. Nach ca. dreiwöchentlicher Bettruhe war die Incisionswunde geheilt.

Anfangs März sah ich die Frau wieder und constatirte ein Exsudat, das hinter dem Uterus lag, das hintere Scheidengewölbe herabdrängte, ganz hart war und auf die Beckenwand in der Weise überging, dass es den Eindruck machte, als ob man es mit einem retrouterinen parametranen Exsudate zu thun hätte.

Ich verordnete die gewöhnliche conservative Therapie zur Aufsaugung des Exsudates und bedeutete der Frau, dass sie nicht schwanger werden solle, weil es bei zu geringer Rückbildung des Exsudates nothwendig werden

könnte, am Ende der Schwangerschaft den Kaiserschnitt auszuführen, und trug ihr auf, falls sie dennoch schwanger werden sollte, in den ersten Schwangerschaftsmonaten mich wieder aufzusuchen, in der Absicht, dann die Grösse des Exsudates festzustellen und, falls es nicht kleiner geworden sein sollte, mich für die künstliche Unterbrechung der Schwangerschaft oder das Fortbestehen derselben zu entscheiden.

Am 13. November suchte mich die Frau wieder auf und erzählte, dass vor vier Monaten die letzte Periode aufgetreten war. Bei der äusseren Untersuchung fand ich den Fundus des dextrovertirten Uterus über der Nabelhöhe, also unverhältnissmässig hochstehend im Vergleiche zur Dauer der Schwangerschaft.

Bei der innerlichen Untersuchung fand ich eine sehr weite Vulva, eine weite, stark aufgelockerte Vagina; die Portio gleichfalls aufgelockert, lacerirt, stand in der Höhe des oberen Symphysenrandes. Das Orificium quer gespalten, für die Fingerkuppe eröffnet.

Die Portio erschien nach vorne und aufwärts gedrängt durch einen den Douglas stark herabdrängenden Tumor, der als mannsfaustgross angesprochen wurde. Er zeigte eine glatte Oberfläche, die Consistenz war eine sehr verschiedene, in den unteren Partien mehr derb elastisch, rechts unten in der Nähe des unteren Poles tastet man eine nussgrosse Stelle von knochenharter Consistenz; in den oberen, nahe dem Promontorium gelegenen Partien fand man deutliche Fluctuation. Ein Theil des Tumors ragte in das kleine Becken hinein und drängte den Douglas nach abwärts, der andere Theil lag oberhalb des Beckeneingangs. Der Tumor erfüllte den oberen Theil des kleinen Beckens theilweise aus, liess sich gar nicht hinaufdrängen, geschweige denn reponiren. Mit der hinteren Beckenwand war er besonders innig verwachsen, so dass es den Eindruck machte, wie wenn er in dieselbe übergehen würde.

In Berücksichtigung dieses Befundes wurde die Diagnose auf irreponible Dermoidcyste mit festen Adhaerenzen in Folge der abgelaufenen Perimetritis gestellt und die vaginale Exstirpation in Aussicht genommen.

Vaginale Operation am 16. November. Chloroformnarkose. Nach Einstellen und Fassen der Portio wird dieselbe noch mehr nach vorne gedrängt, das hintere Scheidengewölbe in Spateln eingestellt und durch einen circa 6 cm langen Schnitt quer gespalten, das Peritoneum eröffnet, so dass man auf die Cyste gelangte. Es zeigte sich nun, dass dieselbe in starken Verwachsungen eingebettet ist; diese werden mit zwei durch das Peritonealloch eingeführte Finger stumpf gelöst, dabei blutet es aus der gesetzten Vaginalwunde sehr stark.

Nun wird versucht, während gleichzeitig vom Bauche aus ein Druck auf die Cyste ausgeübt wird, dieselbe einzustellen, um sie mit dem Troikart punktiren zu können. Die Blutung aus dem vaginalen Schnitte ist dabei so heftig, dass sie vor Allem temporär zum Stehen gebracht werden musste. Ich comprimirte die Wundränder daher mit Krallenzangen, die Peritoneum und Vaginalwand fassten.

Punction der Cyste mit dem Troikart, es entleert sich typischer Dermoidinhalt. Nun wird die vorsichtige Entwicklung des Sackes vorgenommen. Dieser stellt sich auf beiden Seiten ein Widerstand entgegen.

Als der Cystenbalg auf der rechten Seite tief heruntergezogen wurde, kam das abdominale Ende der Tube zum Vorschein, es hing durch eine ganz kleine Brücke mit dem Cystenbalg zusammen. Durchtrennung der Brücke und Ligatur derselben.

Nun wurde der Cystenbalg vollends entwickelt, dabei zeigte es sich, dass er an der linken Seite an der Flexura sigmoidea breit fixirt war. Beim vorsichtige Abpräpariren riss die äussere Schicht der Flexur in einer Ausdehnung von etwa 4 cm ein. Vernähung dieser spaltförmigen Verletzung mit 6 Seidensuturen. Schluss der Wunde im hinteren Scheidengewölbe mit Seidensuturen bis auf eine 2 cm breite Lücke, durch die das Peritoneum mit einem Jodoformgazestreifen drainirt wird.

Der Verlauf nach der Operation war ein besonders befriedigender. Keine Temperatursteigerung, kein Erbrechen, kein Brechreiz, durch 5 Tage wegen der Darmverletzung flüssige Diät. Am 6. Tage auf Darreichung eines Laxans per os dünnflüssiger Stuhl. Die Frau hatte überhaupt nicht das Gefühl, dass an ihr eine Bauchoperation vorgenommen worden wäre.

Am 3. Tage wurde der Drainagestreifen, am 10. Tage die Nähte entfernt. Die Wunde war auch an der Drainagestelle vollständig verheilt. Am 12. Tage verliess die Patientin das Bett, am 14. Tage fuhr sie in ihre Heimat. Es wäre noch hervorzuheben, dass die Frau während dieser Zeit absolut keine wehenartigen Schmerzen verspürt hat.

Am 24. December sah ich die Frau wieder; die Schwangerschaft besteht fort, im Douglas fühlt man eine querverlaufende lineare Narbe.

Im Präparate findet man an einer Stelle des Cystenbalges ein wallnussgrosses knöchernes Gebilde, dem mehrere Zähne aufsitzen, ausserdem waren in der Cyste ziemlich viele Haare eingelagert.

In diesem Falle hat offenbar schon bei der letzten Geburt, die schwer durch eine hohe Zange beendigt wurde, die im Douglas fixirte Cyste das Geburtshinderniss abgegeben, und als ich nach ca. 2 Monaten die Frau untersuchte, fand ich ein so ausgedehntes Beckenexsudat, dass die Diagnose der offenbar in das Exsudat einbezogenen Cyste unmöglich war. In Folge der resorbirenden Therapie ist der grösste Theil des Exsudates geschwunden und nur die festen Adhäsionen der Cyste mit der hinteren Beckenwand geblieben, so dass jetzt die Diagnose des Dermoids möglich war. Auffallend ist das Fehlen eines eigentlichen Stieles. Die geringe Adhäsion mit der Tube kann kaum als Stiel gedeutet werden. Es scheint der Tumor durch die Verwachsung der Flexur ernährt worden zu sein.

Der vaginale Weg war durch den tiefen Sitz des Dermoids vorgezeichnet.

Die Vortheile des vaginalen Weges vor dem abdominellen in dazu geeigneten Fällen an Nichtschwangeren sind jetzt so allgemein anerkannt, dass wir, wenn es nur irgend möglich ist, trachten müssen, jenen einzuschlagen.

Die meisten Fälle von Complication einer Schwangerschaft durch einen Ovarialtumor kommen erst intra partum, wenn der Tumor ein Geburtshinderniss abgiebt, zur Beobachtung, daher Operationen einer im Douglas festsitzenden Cyste während der Gravidität seltener sein müssen, als solche während der Geburt. Es ist mir auch aus der Litteratur kein während der Gravidität vaginal operirter Fall erinnerlich.

Wenn wir auch wissen, dass abdominelle Koeliotomien wegen Ovarialtumoren von den Graviden sehr gut vertragen werden, ohne dass die Schwangerschaft gestört wird, so ist doch in einem Falle, wie der beschriebene, der abdominelle Weg etwas erschwert, die Auslösung des fest verwachsenen Tumors ohne ein Platzen desselben in Folge der Grösse des graviden Uterus schwieriger. Um ein Platzen der Cyste sicherer zu vermeiden, wäre man gezwungen, den Uterus vor die Bauchdecken zu heben, was eine Vergrösserung des Bauchschnittes erfordert und auch eine Vermehrung des Reizes auf die Gebärmuttermuskulatur bedingt.

Bei der vaginalen Operation muss man wohl die Cyste punktiren, es wird dadurch immerhin das Operationsfeld beschmutzt, wir wissen aber von den vaginalen Operationen von Dermoiden an Nichtschwangeren, dass dies ohne Einfluss auf den Wundverlauf ist. Zur Vorsicht wende ich die Drainage mit einem Jodoformgazestreifen an.

Die Schwangerschaft erleichtert geradezu die vaginale Exstirpation, weil die Vulva und Vagina so weit, das Gewebe des Genitaltractus so dehnbar ist.

Erschwerend und bei der Operation störend wirkt nur die starke Blutung aus der im hinteren Scheidengewölbe gesetzten Wunde. Wegen des Blutreichthums des Gewebes blutet es aus jedem Stichkanal, aus jeder Verletzung der Schleimhaut durch die eingesetzten Kugelzangen. In dem beschriebenen Falle musste ich die Wundränder durch Krallenzangen, die das Peritoneum und die Vaginalwand fassten temporär comprimiren.

Der vollständig reactionslose Verlauf nach der Operation spricht besonders für den vaginalen Weg. Meiner Patientin sah man es in den ersten Tagen nach der Operation wirklich nicht an, dass sie eine Operation überstanden hatte, bei der die Bauchhöhle eröffnet worden war. Die Winde gingen vom ersten Tage an ab, und sie klagte schon am ersten Tage über Hunger. Diese, wie bekannt, geringen Folgeerscheinungen nach vaginaler Koeliotomie haben gewiss einen besonderen Werth für Fälle, in denen während der Gravidität operirt wird.

Wenn auch Cystenexstirpationen durch Laparotomie in den meisten Fällen keine Störung der Gravidität bedingen, so erscheint mir doch für Fälle von im Douglas liegenden Cysten, sowie für Fälle, in denen der untere Pol einer einkämmerigen Cyste durch ein Scheidengewölbe zu erreichen ist, für die ersten 5—6 Monate unbedingt vorzuziehen.

Für die spätere Schwangerschaftszeit ist es fraglich, ob nicht durch das starke Hinunterziehen am Stiele, um die Ligaturen genügend hoch anlegen zu können, ein zu starker Reiz auf den graviden Uterus ausgeübt wird und ob nicht dieser Reiz vielleicht stärker ist, als der Reiz, der durch die Laparatomie und deren Folgen verursacht wird.

Wenn aber eine Cyste im Douglas eingekeilt ist, so dass die Entwicklung derselben nach vorgenommener Laparotomie unmöglich oder zu mindest gefährlich ist, bietet der vaginale Weg den grossen Vortheil, dass die Sectio caesarea sicher erspart werden kann.

Gewöhnlich wird durch eine im Douglas sitzende Cyste der ganze Uterus und die Portio hinaufgedrängt, so dass unter Umständen die Portio kaum erreicht werden kann. In Folge dieses Hinaufdrängens des graviden Uterus steht der Fundus unverhältnissmässig hoch.

Es kann aber auch der Fall eintreten, dass die Portio durch den Tumor nicht hinaufgedrängt, sondern herabgedrängt wird,

durch das Wachsen des Tumors wird der durch die Schwangerschaft auch an Dicke zunehmende Cervix gepresst, die Portio schwillt zu bedeutender Grösse an und drängt sich in Folge dessen immer mehr durch die Vulva vor. In Folge der Compression des Cervix kann die Patientin an starken Schmerzen leiden. In einem solchen Falle muss der Tumor so gross sein, dass er nur wenig Raum im kleinen Becken hat und wegen der Raumbeschränkung den Cervix gegen die hintere Symphysenwand anpresst.

Durch die starke Schwellung des unterhalb des Tumors liegenden Cervixantheiles wird der Uterus indirekt nach unten fixirt. Wenn man in einem solchen Falle bei schon vorgeschrittener Gravidität die Laparotomie ausführt, so kann man gezwungen sein, die sectio caesarea vorzunehmen, um Platz zu bekommen und den incarcerirten Tumor entwickeln zu können. In dieser Weise musste ich in einem Falle operiren, den ich seinerzeit in der geburtshilflich-gynaekologischen Gesellschaft in Wien am 12. Februar 1895 kurz demonstrirt habe. Da die Indicationsstellung zu dieser Operation von Rubeška einer abfälligen Kritik unterzogen wurde (Beitrag zur Complication der Schwangerschaft und Geburt mit Ovarialgeschwülsten, Monatsschrift für Geburtshilfe und Gynaekologie. Band II. H. 3), so möchte ich zur besseren Beurtheilung des Falles, da ich gerade über dieses Thema spreche, die ausführliche Krankengeschichte vorlegen, umsomehr als das officielle Sitzungsprotokoll damals noch nach stenographischen Aufzeichnungen verfasst wurde und bei etwas raschem Reden daher stets etwas lückenhaft ist.

Caecilia R., 43 Jahre alt, Bäuerin, aufgenommen am 12. Januar 1895. VIII gravida. Der Vater der Pat. starb an Tbc., die Mutter an einem Nierenleiden. Pat. selbst war angeblich nie krank, ist seit dem 16. Lebensjahre normal menstruirt. Sie hat 7 mal spontan geboren. 5 Kinder leben, die Puerperien waren stets normal. Seit fünf Jahren hat die Frau bei körperlichen Anstrengungen heftiges Herzklopfen. Potus wird zugestanden. Anfangs Juli d. J. blieb die Periode aus. Seit dieser Zeit bemerkt Pat., dass ihr Leib, besonders auf der linken Seite, immer grösser wurde, ohne dass ihr dies Beschwerden verursachte. Vor sechs Wochen bemerkte sie, dass sich aus der Scheide etwas hervordrängte: der Vorfall nahm stetig zu. Seit drei Wochen liegt sie im Bette.

Status praesens: Pat. ist mittelgross, von mittlerem Ernährungszustande, grazilem Knochenbau. Ausgedehnte Varicositäten an den unteren Extremitäten. Leichtes Lungenemphysem. Leichte linksseitige Bronchitis. Herzdämpfung nicht vergrössert, an der Spitze ein schabendes systolisches Geräusch, zweiter Pulmonalton etwas accentuirt, Herzaktion arythmisch. Radialis geschlängelt, etwas rigid. Urin normal.

Der gravide Uterus, dem 8. L. M. entsprechend, reicht bis zwei Querfinger unter den Proc. xyph., Frucht beweglich, Kind auf 2000 g geschätzt.

Durch die weite Vulva drängt sich die hypertrophische, oedematös geschwellte Portio von Ganseigrösse, auf deren vorderer und hinterer Lippe Ulcera sitzen, vor. Vordere Vaginalwand theilweise prolabirt. Hintere Scheidenwand nicht vorgedrängt.

Im Douglas fühlt man einen schwach fluktuirenden Tumor von glatter Oberfläche, der das Becken derart erfüllt, dass dadurch der Uterus stark comprimirt und so die oedematöse Schwellung des hypertrophirten unteren Cervixantheiles bedingt ist. Beiläufig in der Medianlinie tastet man in der

Cystenwand eine circa kreuzerstückgrosse Stelle, die als scharf gesäumtes Loch in der Cyste imponirt; es hat den Anschein, als ob hier die Cystenwand usurirt wäre. Bezüglich der Grösse der Cyste lässt sich keine sichere Diagnose stellen, es scheinen noch Antheile derselben über dem Beckeneingang hinter dem Uterus zu liegen.

Laparotomie am 21. Januar 1895: Nach vergeblichem Versuch, den Tumor zu entwickeln, typische Sectio caesarea. Der Schnitt fällt in die Placentarinsertionsstelle. Das Kind schreit sofort nach der Entwicklung. Naht der Uteruswunde mit tiefgreifenden und oberflächlichen, durch Serosa und Muscularis gelegten Nähten. Uterus kontrahirt sich sehr gut. Entwicklung der im Douglas adhaerenten Cyste, die vom linken Ovarium ausgeht, ohne vorherige Punktion derselben, Unterbindung des Stieles in drei Partien, Secundärligatur der Gefässe. Während der Operation drei Ergotininjectionen. Das rechte, ganz atrophische Ovarium wird belassen. Zweifache Etagennaht der Bauchdecken.

Verlauf nach der Operation ganz normal, keine Temperatursteigerung, hoher Puls von 120 am 2. Tage, der aber in einigen Tagen zur Norm abfällt.

Die erste Frage, die aufgeworfen werden muss, ist die, warum wir in der Schwangerschaft operirt haben. Dazu wurden wir durch das stetig zunehmende Oedem der prolabirten Portio gedrängt, durch die Compression des Cervix litt die Patientin an sehr starken Schmerzen, von denen sie befreit zu sein wünschte. So mussten wir uns zur baldigen Vornahme einer Operation entschliessen.

Nun blieb noch zu erwägen, ob die Cyste sich ohne vorherige Eröffnung des Uterus werde entfernen lassen, oder ob die Sectio caesarea vorher würde vorgenommen werden müssen. Ich muss erwähnen, dass die Patientin schon im 5. Lunarmonate von einem hervorragenden Wiener Chirurgen untersucht wurde und dass derselbe einen energischen Repositionsversuch erst ohne, dann mit Narkose vornahm, ohne das die Reposition gelang.

Als wir die Patientin in Behandlung nahmen, war die Gravidität schon bis zum Ende des 8. Lunarmonates vorgeschritten, die circa ganseigrosse Portio war zwischen die Labien vorgetreten, die Muttermundslippen exulcerirt, trotz längerer Ruhelage im Bette ging diese Schwellung auch nicht zurück, wie wir es auch nicht anders erwartet hatten, da wir diese starke Hypertrophie eines Theiles der Cervix und der ganzen Portio als eine ödematöse Schwellung auffassten, die durch die starke Compression der Cervix durch den Tumor einerseits und durch den Beckenring andererseits bedingt war. Das hintere Scheidengewölbe war durch einen wenig fluctuirenden Tumor, der das ganze kleine Becken ausfüllte, herabgedrängt; über die obere Grenze konnte man begreiflicherweise keinen Aufschluss erhalten. Beiläufig in der Medianlinie tastet man an der grössten Convexität des Tumors eine einkreuzerstückgrosse, scharfrandige Stelle in der fixirten Cystenwand, die wir als Usurstelle der Cyste auffassten. Die Diagnose eines glandulären Kystoms erschien daher, wenn wir uns zugleich die geringe Fluctuation des Tumors vor Augen hielten, gerechtfertigt. Ich erwähne diesen Umstand deshalb, weil wir infolge dieser Diagnose und, wie sich nach der Operation herausstellte mit Recht auf eine

Punktion der Cyste während der Operation verzichteten. Aber auch für eine uniloculäre Cyste wäre für den Fall starker Verwachsungen, die wir ja annehmen konnten, die Punktion nicht geeignet gewesen, da sich ja bekanntlich ein Cystenbalg viel schwerer ausschälen lässt als die prall gefüllte Cyste. Ausserdem konnte man ein Dormoid auch nicht mit Sicherheit ausschliessen.

Als die Bauchhöhle eröffnet war, überzeugte mich ein Griff gegen den Tumor, dass eine Entfernung desselben ohne vorherige Entleerung des Uterus kaum denkbar war. Er reichte mit seinem oberen Pole über den Beckeneingang herauf und war fest an die Beckenwand und den Cervicalantheil des Uterus gepresst. Als Beweis dafür, wie stark der Tumor eingeklemmt war, kann die Umschnürung an der Stelle, wo er dem Beckeneingang anlag, dienen.

Die Geschwulst selbst hatte eine Länge von circa 25 cm, war in der Partie, die unter der Umschnürung lag, nahezu rund, circa 13 : 15 cm im Durchmesser, in der oberen Partie war der Durchmesser etwas geringer. Wenn man bedenkt, dass auch noch der Cervicalantheil des Uterus den Raum des Beckeneingangs verkleinerte, so ist es begreiflich, dass sich der Tumor nicht entwickeln liess; da ein diesbezüglicher Versuch missglückte, so entschloss ich mich umso eher zur raschen Sectio caesarea, da ich fürchtete, dass ein zu langes Vorgewälzterhalten des Uterus in Folge der Compression der Uterinae durch den Rand der Bauchdecken ein vorzeitiges Athmen der Frucht indirekt bewirken konnte.

Die Indicationsstellung für solche Fälle lässt sich eben nicht aus dem kurzen Berichte eines Protokolles beurtheilen; es ist ja richtig, dass die Angabe über die Grösse des Tumors darin fehlt. Die sanduhrförmige Einziehung an der Stelle des Beckeneingangs scheint mir aber allein schon zu beweisen, dass die unter dem Beckeneingang gelegene Partie des Tumors entschieden grösser gewesen sein muss, als die Dimensionen des Beckeneingangs. Ebenso beweist — ohne eine Grössenangabe des Tumors — die starke Schwellung des descendirten Cervixantheiles den starken Druck, den die Cyste ausgeübt hat. Ein solcher Druck kann nur bei einem das Becken fast ausfüllenden Tumor entstehen.

Rubeška hat bei dem Vergleich seines Falles, „bei welchem die Operation wegen der festen und stark blutenden Adhäsionen länger und schwieriger war", mit meinem Falle übersehen, dass in seinem Falle die Portio hoch stand, in meinem dagegen die Portio bei der Vulva hinaussah. Die Schwierigkeiten, die eine Incarceration bei der Entwicklung der Cyste bietet, lässt sich mit denen, die Verwachsungen verursachen, wohl kaum vergleichen.

Demnach kann Rubeška glauben, dass ich nicht die Sectio caesarea im nächstbesten Falle von Complication von Gravidität mit einem im Douglas sitzenden Kystom vorgenommen habe,

sondern dass die Verhältnisse des Falles derartige waren, dass mir bei ruhiger Ueberlegung die Vornahme der Sectio caesarea vor der Entwicklung des Tumors nothwendig erschien.

Es ist ja richtig, dass nach der Entleerung des Uterus die Geschwulst sich relativ leicht entwickeln liess. Die mässigen Verwachsungen hatten eben nicht so sehr das Hinderniss abgegeben als vielmehr die mechanische Behinderung durch den Beckeneingang und den gefüllten Uterus. Dass die 2020 Gramm schwere und 43 Centimeter lange, also lebensfähige Frucht drei Tage post partum an Lebensschwäche (Lungenatelectase) gestorben ist, beeinträchtigt sicher den Effekt der Operation.

Nun zum zweiten Punkte: Darf man die Sectio caesarea in der Schwangerschaft überhaupt ausführen, und ist dieselbe wirklich riskirt? Rubeška schreibt nämlich: „Die Gefahr der Blutung war aber bei dem vor Beginn der Wehenthätigkeit ausgeführten Kaiserschnitte, wie schon Schauta in der Discussion erwähnt hatte, sehr gross. Hätte man wegen der Blutung den Uterus amputiren müssen, so wäre die Frau unnöthig verstümmelt worden.“ Letzteres ist aber keineswegs eingetreten, wie wir richtig vorausgesehen haben. Wir waren eben durch unsere Erfahrungen, die wir in Fällen machten, in denen wir den conservativen Kaiserschnitt am Ende der Schwangerschaft an Schwangeren ausgeführt haben, zur Vornahme der Sectio caesarea vollständig berechtigt.

Die fast allgemein in der Litteratur verbreitete Furcht vor der Sectio caesarea in der Schwangerschaft, weil sich der Uterus nicht genügend contrahire und daher schwere, nur durch die Ausführung eines Porro stillbare Blutungen auftreten können, war uns wohlbekannt. In den meisten dieser Fälle dürfte nun der Grund für die schwere Blutung in der Lähmung der Nerven der Uterusmuskulatur infolge der Constriction durch einen provisorisch angelegten Kautschukschlauch zu suchen sein.

Ausser diesem beschriebenen Falle hatten wir schon damals in mehreren Fällen die Sectio caesarea in der Gavidität ausgeführt, und zwar immer ohne provisorische Ligatur, wenn nothwendig, nur mit manueller Compression der Ligamente. Jedesmal wurde zu Beginn der Narkose die erste, zu Beginn der Operation die zweite subcutane Injection von Ergotin Bombelon verabreicht. In keinem Falle fanden wir einen auffallenden Unterschied in Bezug auf die Raschheit der Contraction des Uterus im Vergleich zu den Fällen, in denen wir bei bestehender Wehenthätigkeit operirten. Dementsprechend konnten wir in keinem Falle eine abnorme Blutung constatiren. Nach dem raschen Anlegen und Knüpfen der Nähte war in allen Fällen der Uterus fest contrahirt, so dass wir ihn mit ruhigem Gewissen versenken konnten. In anderen Fällen legten wir zwar keine Nähte an, weil wir die Amputation des Uterus auszuführen beabsichtigten, es wurde aber in der Weise operirt, dass die Wundflächen des Uterus, nachdem eine Bauchcompresse provisorisch in das Cavum eingelegt worden war, durch Kugelzangen aneinandergehalten wurden, bevor ein

Schlauch um das untere Uterinsegment gelegt wurde; auch in diesen Fällen zog sich der Uterus stets prompt zusammen. Wir wurden auf die Möglichkeit der Ausführung der Sectio caesarea conservativa in der Schwangerschaft direkt aufmerksam gemacht durch Fälle von Porro, in denen wir den Schlauch erst später angelegt hatten. Alle die angezogenen Fälle hatten in uns die Ueberzeugung wachgerufen, dass man auch ohne ein Bestehen von Wehen die Sectio caesarea conservativa im Nothfalle ausführen kann und die Erfahrungen, die wir seit dieser Zeit weiter gemacht haben, haben uns von der Richtigkeit dieser Ansicht überzeugt.

Ich sehe auch nicht ein, warum eine Atonie des Uterus eintreten soll. Der grösste Reiz, den man auf den Uterus ausüben kann, ist seine Entleerung, auf die seine Muskulatur mit Contractionen antwortet. Mit dieser Ansicht sind auch die Erfahrungen in Einklang zu bringen, die ich bei der Anwendung des Accouchement forcé durch die mechanische und blutige Erweiterung der Cervix resp. Muttermundes in der Schwangerschaft gemacht habe. Obwohl der Uterus im Verlaufe einer halben oder einer Stunde entleert wurde, habe ich keine Atonie beobachtet. In ähnlicher Weise zieht sich der Uterus ganz prompt und sofort zusammen, wenn man ihn beim künstlichen Abortus in einer Sitzung ausräumt.

Wenn man auch diese Beobachtungen nicht ohne weiteres vergleichen kann mit den Verhältnissen am Ende der Schwangerschaft, so sehe ich doch auch hier einen Beweis dafür, dass die Entleerung des Uterus einen solchen Reiz auf ihn ausübt, dass er sich kräftig contrahirt.

Es kann wohl auf einem Zufall beruhen, dass in unseren Fällen jedesmal nach der Entleerung des Uterus durch die Sectio caesarea eine ausgezeichnete Contraction desselben eintrat, da ja sogar in manchen Fällen eine Atonie eintritt, in denen man bei bestehender Wehenthätigkeit auch ohne Kautschukschlauch operirt, wie wir unter unseren Fällen von Sectio caesarea wiederholt zu beobachten Gelegenheit hatten. Hätten wir einen solchen Fall ohne Bestehen von Wehen operirt, so hätten wir wohl wahrscheinlich diesem Umstande die Schuld an der Atonie gegeben.

Auch darin hat Rubeška nicht vollständig Recht, wenn er sagt, dass man bei dem Auftreten einer schweren Atonie gleich gezwungen ist, den Uterus zu amputiren; es giebt ja auch noch eine intrauterine Tamponade, die schon Sänger für Atonie bei Sectio caesarea verwerthet hat, in der Weise, dass man die Uterushöhle tamponirt und die Wunde darüber vernäht. Wir haben eine solche noch in keinem Falle nothwendig gehabt und haben daher darüber keine Erfahrung. Trotzdem habe ich die Ueberzeugung, dass sie ebenso gut wirken muss, wie die intrauterine Tamponade von der Vagina aus, worüber wir viele vorzügliche Erfahrungen gemacht haben.

Ich will durch diese Auseinandersetzungen durchaus nicht die Deduktion ziehen, dass man allgemein die Sectio caesarea

conservativa am Ende der Gravidität ohne Bestehen von Wehen ausführen soll, falls man die Schwangere schon vorher in Beobachtung hat.

Dabei schlage ich die Gefahr einer Atonie sehr gering an; was zu fürchten ist, ist die eventuelle Lochialstauung, wenn man bei engem Muttermund besonders bei Erstgeschwängerten operirt. Eine besondere Gefahr liegt darin, dass bei engem Muttermund, wenn die Eihäute in der Gegend des Muttermundes nicht genügend gelöst wurden, der Ausgang aus dem Uterus vollständig verschlossen bleibt. Tritt eine nachträgliche Erschlaffung des Uterus ein, ist diese sehr gefährlich, da es nicht durch die Vagina hinausverblutet und die Atonie daher übersehen wird. Dies ist uns vor drei Jahren in einem Falle passirt, in dem wir in der Schwangerschaft conservativ operirt haben.

Es hat in den Uterus und aus Stichkanälen in die Bauchhöhle in geringer Menge nachgeblutet. Der Uterus war vor Schluss der Bauchwunde vorzüglich kontrahirt. Da es sich um einen Status thymicus handelte, hat der betreffende Obducent, Herr Professor Weichselbaum, als Todesursache die Chloroformintoxication bestimmt.

Ein solcher übler Zufall kann sich aber auch ereignen, wenn man bei bestehender Wehenthätigkeit bei engem Muttermund operirt, weshalb eine Sectio caesarea bei engem Muttermund weder in der Gravidität noch in der Geburt rathsam erscheint, zum mindesten aber in dieser Hinsicht eine grosse Vorsicht am Platze ist.

Nach dem damaligen Stand der operativen Technik war in dem früher beschriebenen Falle, wie ich gezeigt zu haben glaube, die Sectio caesarea conservativa mit nachfolgender Exstirpation der Geschwulst indicirt.

Bei meinen heutigen Erfahrungen über die vaginale Coeliotomie würde ich in einem gleichen Falle die vaginale Exstirpation bevorzugen. In diesem Falle wäre wohl die hypertrophische, stark descendirte Portio hinderlich gewesen, doch dürfte dies Hindernis überwindbar sein.

Anders als bei Complication von Schwangerschaft mit Ovarialtumoren ist die Indicationsstellung bei der Complication der Geburt mit denselben.

In den meisten Fällen von Einkeilung von Cysten im Douglas intra partum (von den seltenen soliden Tumoren will ich absehen, in denen unter allen Umständen die Laparotomie indicirt sein dürfte) handelt es sich um Dermoidcysten. Die sichere Diagnose, ob Dermoid- oder colloider, seröser Inhalt vorhanden ist, lässt sich gerade intra partum, wo die Cyste unter hohem Drucke steht, häufig nicht stellen, und es ist daher im Allgemeinen rathsamer, einen dermoiden Inhalt anzunehmen und davon sein Handeln abhängig zu machen.

Einem jeden operativen Eingriff müssen selbstredend Repositionsversuche, eventuell in Knieellenbogenlage und Narkose,

vorausgehen, nur dürfen sie nicht mit Gewalt ausgeführt werden, da sonst ein Platzen der Cyste möglich ist und die Patientin einer Peritonitis erliegen kann. Sind aber diese Versuche vergebens, dann sind wir zum operativen Eingreifen gezwungen.

Welchen operativen Eingriff wir wählen, hängt von der Technik, über die der Operateur verfügt, ferner von dem Umstande ab, ob der Fall sich auf der Klinik oder im Privathause ereignet, und auch vom Stande der Geburt, welch' letzteres Moment schon Brünings („Ueber Geburtsstörungen durch Tumoren." Monatsschr. für Geb. u. Gyn. 1898. 7. Bd. Heft 3) hervorgehoben hat.

In der ersten Zeit der Geburt, wenn noch nicht die Gefahr besteht, dass nach Behebung des Geburtshindernisses durch Punktion des Tumors der Schädel unaufhaltsam tiefer tritt, wäre wohl die vaginale Coeliotomie zu bevorzugen, da sie einen unvergleichlich kleineren Eingriff vorstellt als die abdominale Coeliotomie. Sollte die Ligatur des Stieles nicht gelingen, weil er sich bei vollem Uterus nicht genügend herabziehen lässt, so könnte man nach Vernähung der Punktionsöffnung und der Vaginalwunde entweder laparotomiren oder bei nicht infectiösem Inhalt den Stiel anseilen und nach der Geburt die Exstirpation vaginal beenden oder, wie Brünings für den Fall empfiehlt, dass man nicht Zeit hat, die Cyste zu exstirpiren, die Vaginalwunde mit der Cystenwand nach Fritsch vernähen, die Geburt vor sich gehen lassen und post partum die vaginale Exstirpation vollenden.

Handelt es sich aber um ein Dermoid, ist das Anseilen des Stieles wegen der von der eröffneten Cyste ausgehenden Infectionsgefahr verwerflich und ich halte auch die Einnähung des Cystenbalges nach der Methode von Fritsch deshalb für gewagt, weil während der Geburt Dermoidinhalt in die Vagina gepresst wird und auf diese Weise bei dem Vor- und Zurückrücken der Frucht in der Scheide eine Infection des Uterus entstehen kann. Es kann dann in ganz ähnlicher Weise eine Infection des Uteruscavums erfolgen, wie wenn man die Cyste nur punktirt, wie es sich in dem zweiten, von Brünings l. c. publicirten Falle thatsächlich ereignet hat. Er sagt ausdrücklich, dass nach dem Sectionsbefund die Infection als vom Uterus ausgehend gedacht werden muss. Wiewohl immerhin eine Infection aus anderer Ursache intra partum möglich war, so liegt die Annahme, dass die Infection vom Dermoid aus erfolgt ist, sehr nahe. Diese Betrachtungen bringen uns auf den Gedanken, ob zur Vermeidung einer Infection bei angenommenem Dermoiden-Inhalt nicht die primäre Laparotomie das rathsamste Verfahren ist. Ich möchte für eingekeilte Dermoide intra partum den ventralen Weg vorziehen (vergl.: Ueber den Einfluss der modernen Gynaekologie auf die Geburtshülfe. Wiener medicin. Wochenschrift. 1898. No. 28. etc.).

Nach Schauta[1]) ist das Verfahren nach Fritsch unsicher,

[1]) Schauta: Lehrbuch der gesammten Gynaekologie. I. Theil. S. 431.

da durch den folgenden Geburtsact mit seinen vielfachen Verschiebungen und Zerrungen der Beckenorgane die frischangelegten Nähte leicht zum Durchschneiden gebracht werden könnten. Sei aber auch nur eine Naht insufficient geworden, so könne der Cysteninhalt nun trotzdem ins Peritonealcavum eingepresst werden. Obwohl Schauta dieses Urtheil über die Methode Fritsch's nicht im Zusammenhange mit einer nachfolgenden Exstirpation des Cystenbalges fällt, so möchte ich mich doch auch für diesen eben in Besprechung stehenden Fall seinen Befürchtungen vollinhaltlich anschliessen.

Es ist noch eines üblen Zufalles, der sich bei der vaginalen Exstirpation ereignen kann, zu gedenken, wenn auch zugegeben werden muss, dass ein solcher Fall gewiss sehr selten ist. Es kann ein Dermoid vorgetäuscht werden durch ein retroflektirtes Horn eines uterus bicornis, wie ich es in einem Falle erfuhr. Prot. No. 183 en 1895. Es handelte sich um eine 29jährige VIIIpara, deren Kinder theils todtgeboren, theils gestorben waren. Bei normalem Becken kam sie mit den Symptomen einer drohenden Uterusruptur an die Klinik. Das Geburtshinderniss war gebildet durch eine im Douglas fixirte, das hintere Scheidengewölbe stark herabdrängende Geschwulst, die prall gespannt war, im allgemeinen eine glatte Oberfläche erkennen liess, nur an einer Stelle fand man eine wallnussgrosse Prominenz von viel härterer Consistenz.

Nach sehr vorsichtigen (wegen der drohenden Uterusruptur) Repositionsversuchen, führte ich die Sectio caesarea conservativa aus. Nach Eröffnung des Bauches fand man das unregelmässig aussehende gravide rechte Horn mit Tube und Ovarium. Die Diagnose war nun leicht zu stellen. Man hätte wohl daran denken können, das incarcerirte Horn über den Beckeneingang zu heben und die Geburt spontan vor sich gehen zu lassen. Bei den vorhandenen Erscheinungen einer drohenden Uterusruptur war die sofortige Entleerung desselben absolut vorzuziehen. Nach der Entleerung des Uterus und Vernähung seiner Wunde, liess sich das linke Horn leicht heraufheben. Die auf Dermoid verdächtigende Stelle des Tumors war nichts anderes, als das dem Uterus fest angepresste und daher nicht bewegliche Ovarium.

Die Therapie würde durch den Irrthum in der Diagnose in keiner Weise beeinflusst. Die richtige Diagnose ist in einem gleichen Falle vielleicht zu stellen, wenn man nur das eine Ligamentum rotundum fühlt. Doch wird immerhin eine Diagnose auf eine so seltene Complication keine allzusichere sein, besonders wenn man noch keinen ähnlichen Fall erlebt und daher an diese Complication gar nicht denkt.

Würde man in einem solchen Falle den vaginalen Weg einschlagen, könnte man schön aufsitzen, besonders wenn man nach Eröffnung des Scheidengewölbes nicht erkennt, dass der Uterus vorliegt. Eine Verwechslung wäre bei der sehr starken Blutung aus der vaginalen Wunde, die das Operationsfeld überschwemmt, ganz leicht möglich. Eine nun folgende Punction des Uterus

würde eine starke Blutung hervorrufen. Wenn auch durch Vernähung die Blutung gestillt und die Operation ventral beendigt werden kann, so würde dies eine wegen des verlorenen Blutes nicht geringfügige Complication der Operation bedeuten.

Wird aber bei einer im Douglas fixierten Cyste in der ersten Zeit der Geburt der abdominale Weg betreten, so hängt es von den Umständen ab, ob man die Cyste exstirpirt, die Bauchwunde vernäht und die spontane Geburt abwartet oder ob man gleich die Sectio caesarea conservativa mit nachfolgender Exstirpation der Cyste ausführt.

In Fällen, in denen die Cyste stark adhaerent oder in Folge ihrer Grösse incarcerirt ist, wird vor der Entwicklung des Tumors die Sectio caesarea vorzunehmen sein, umsomehr, als dieser Eingriff die Operation nicht bedeutend complicirt und wir erfahrungsgemäss wissen, dass die Uterusnarben so gut halten, dass sie durch wiederholte Geburten nicht gedehnt werden, ja in manchen Fällen einer folgenden Geburt Uterusruptur an einer von der Narbe entfernten Stelle erfolgt.

Ich halte die Gefahr der Sectio caesarea für viel geringer als die Infectionsgefahr, die durch ein langes Herauswälzen des Uterus, das notwendig erscheint, um einen in der Tiefe des Douglas sitzenden Tumor aus seinen Verwachsungen zu lösen bedingt ist. Wenn eine Infection bei der Loslösung des Tumors eingetreten ist, so ist der Druck und die Zerrung des Gewebes, die intra partum erfolgt, sicher nicht belanglos für die Propagirung der Infection.

Es ist ausserdem noch zu bedenken, dass durch die lange Nachvorwärtsbeugung des Uterus das Kind Schaden leiden kann, und in Folge dessen wir zwar eine spontane Geburt aber die eines todten Kindes verzeichnen würden.

Sind die Wehen schon stürmisch, so ist der vaginale Weg für die Entfernung des Tumors durchaus nicht angezeigt, da nach Eröffnung des Scheidengewölbes und Punktion der Cyste der vorliegende Kindesteil tiefer tritt, der Cystenbalg zurückweicht und so die Beschmutzung des Peritonealcavums mit Cysteninhalt und deren Folgen, weniger die Blutung zu befürchten ist.

Wenn das Tiefertreten des Kopfes erst erfolgt, nachdem der Stiel abgebunden ist, wie es Staude („Complicationen der Geburt durch Ovarialtumoren." Monatsschrift für Geb. u. Gyn. Bd. II, H. 4.) erlebte, so hat dies weniger Bedeutung, besonders wenn es sich nicht um ein Dermoid handelt. Die Blutung wird keine zu bedeutende sein, da ja während des Durchtretens des Kindes die Vaginalwunde gedehnt und dadurch theilweise comprimirt wird. Staude konnte erst nach Entwicklung des Kindes die Vaginalwunde nähen; wie bekannt, war der Verlauf glatt.

Wie auch Brünings (l. c. p. 520) citirt, tritt Pfannenstiel für die vaginale Methode ein, während Hohl sich dagegen ausspricht. In der neuesten Auflage der Schroeder'schen Geburtshülfe von Olshausen und Veit, wie in den meisten Lehr-

büchern, ist die vaginale Methode bei Complication von Schwangerschaft bez. Geburt mit Tumoren nicht erwähnt, es scheinen also die Verfasser keine Anhänger derselben zu sein.

Nicht einverstanden bin ich mit dem Vorschlage Brünings's, „wenn die Geburt sehr weit vorgeschritten sein sollte, also sofort nach Entfernung des Hindernisses das Tiefergehen des vorliegenden Theiles erfolgen und den Operationsverlauf vor der Beendigung stören könnte, zunächst zu punktiren, dann den Geburtsverlauf abzuwarten, und wenn nöthig operativ einzugreifen und erst nach vollendeter Geburt die vaginale Coeliotomie vorzunehmen. Gelingt dies nicht, so wäre auf abdominalem Wege die Operation zu beenden."

Ferner schreibt Brünings: „Ergiebt die Punktion infectiösen oder colloiden Inhalt, so kann zunächst die vaginale Incision nach dem Vorschlage von Fritsch vorgenommen werden und nach der Beendigung der Geburt, je nach dem Zustand der Mutter, die Höhle drainirt und ausgespült oder ebenfalls die vaginale Ovariotomie angeschlossen werden. Die Incisionmethode käme natürlich auch in Betracht, wenn nach erfolgter Punktion im Befinden der Mutter Störungen eintreten, die eine eingreifende länger dauernde Operation contraindiciren."

Die Punction der Cyste wäre sehr gefährlich, wenn die im Douglas sitzende Cyste bei infectiösem Inhalt nicht mit ihrer Umgebung verwachsen, sondern nur durch den grossen Uterus im Douglas festgehalten wird. Dann wird durch die Punktion die Cyste verkleinert, sie kann nun zurückweichen, durch die Geburtsthätigkeit wird immer wieder ein neuer Druck auf sie ausgeübt, und deren Inhalt in die Bauchhöhle gepresst. Aber auch für den Fall, dass der Cystenbalg allseits verwachsen ist, ist aus den früher angeführten Gründen (Infectionsgefahr des Uterus) die Punktion nicht rathsam.

Für eine Klinik ist dieses Verfahren nicht angezeigt, da man wie schon hervorgehoben, den Inhalt nicht vorher diagnosticiren kann, und wir in der Laparotomie ohne oder mit sectio caesarea ein nach den modernen Anschauungen nahezu sicheres Operationsverfahren besitzen. Ich ziehe wenigstens die heutzutage schon recht geringe Infectionsgefahr des Peritoneums durch die Operation der unsicheren, durch die Punktion bedingten, vor.

Dies gilt besonders für Fälle, in denen die Geburt aseptisch geleitet wurde, wo man also mit Beruhigung im gegebenen Falle die Sectio caesarea conservativ ausführen kann.

Bei Fieber intra partum ist die Entscheidung eine viel schwierigere, da wir die Frau durch Amputation des Uterus verstümmeln müssten, falls sich die Sectio caesarea vor der Entwicklung des Tumors als nothwendig erweisen würde.

Für aseptische Fälle kann ich mich für den von Brünings im zweiten Absatz befürworteten Vorgang nicht erwärmen, da ich für den Fall des Vorhandenseins eines Dermoids, wie schon früher erwähnt, die Infection des Uterus einerseits, die Möglich-

keit des Durchreissens der nach der Fritsch'schen Methode angelegten Nähte und die daraus erwachsende Infection des Peritoneums fürchte (Schauta l. c.).

Handelt es sich um eine intra partum bestehende Infection, so könnte man sich für den Fall, dass die Cyste fest verwachsen ist, mit der Incision und Drainage begnügen. Dann dürfte es zu einer Vereiterung der Cyste kommen. Bei nicht verwachsener Cyste aber ist die Infection des Peritoneums durch den Inhalt des Genitaltraktus unter allen Umständen zu fürchten. Ein Anschliessen der vaginalen Exstirpation des Cystensackes wäre für das Peritoneum zu gefährlich. Aber auch die Ausführung der Fritsch'schen Methode muss uns als recht gefährlich erscheinen, da ja ein Durchschneiden der Suturen, die die Cystenwand mit der Vaginalwunde vereinigen, von noch grösserer Gefahr sein wird, da die Möglichkeit vorhanden ist, dass nicht nur, wie bei der Besprechung der aseptischen Fälle erwähnt, Dermoidinhalt, sondern auch noch der infectiöse Uterusinhalt in die Peritonealhöhle gelangt.

Ich möchte daher auch für fiebernde Fälle die Laparotomie vorziehen. Sollte sich der Tumor nicht ohne vorher erfolgter Entleerung des Uterus entwickeln lassen, so wären wir wohl gezwungen den Uterus zu entfernen.

Da solche Geburtscomplicationen immerhin selten sind, so fehlen grössere Reihen von beobachteten Fällen, die nach verschiedenen Methoden operirt wurden; es wird daher stets mehr von der subjectiven Ansicht abhängen, welche Methode man wählt, je nachdem man bei Fieber der Gebärenden die Infectionsmöglichkeit bei der ventralen oder vaginalen Methode für grösser hält.

Der praktische Arzt am Lande, der wohl gewöhnlich nicht über die nöthige Laparotomie-Technik verfügt, wird in der Fritsch'schen Methode, die er ja mit Assistenz wird ausführen können, ein Hilfsmittel haben, die Frau vielleicht zu retten. Sollte er sich nicht zu dieser Methode entschliessen können, so bleibt ihm nichts anderes übrig als die Punktion; es hängt dann eben vom Zufall ab, ob es sich um einen infectiösen Inhalt handelt oder nicht, ferner davon, ob die Cyste nur eingeklemmt oder im Douglas verwachsen ist.

Eine Zerstückelung der Frucht oder die Vornahme einer Kraniotomie, um die Frucht neben der nicht eröffneten Cyste vorbei durch das Becken zu ziehen, ist entschieden zu widerrathen, weil auf diese Weise nur zu leicht die Cyste zum Platzen gebracht werden könnte, wodurch die Mutter trotz Vernichtung des kindlichen Lebens schwer gefährdet werden würde. Aber auch bei todter Frucht wird für die Fälle, in denen die Cyste eine starke Verengerung des Beckens bedingt, wegen der Gefahr der Ruptur der Cyste eine Zerstückelung der Frucht contraindicirt sein. — Ganz ausnahmsweise kann der Operateur von einem solchen Glücke begünstigt sein, wie Treub (Central-

blatt f. Gyn. 1898, pag. 1066) erzählt: Durch den Druck des kindlichen Kopfes auf die Geschwulst riss der Stiel derselben durch und es bildete sich eine Perforation des hinteren Scheidengewölbes, durch die der Tumor in die Scheide und sodann nach aussen gelangte, worauf das Kind geboren wurde. Es traten keine schlimmen Folgen darauf ein.

II.

(Aus der II. gynaekolog. Klinik im städt. Krankenhause l. J. München, Vorstand: Priv.-Doc. Dr. I. A. Amann jr.)

Zur Kenntnis des Endothelioms im Anschluss an ein Endothelioma lymphaticum ovarii.

Von

MAX HERZ.

(Hierzu Taf. IV u. V.)

Legt man sich die Frage vor: was ist der durchgreifende Unterschied zwischen Endo- und Epithel, so bereitet die Antwort darauf einige Verlegenheit; man ist nicht imstande, eine präcise Definition beider Gewebsarten zu geben — und das muss um so mehr Wunder nehmen, als man doch auf Grund einer Trennung beider eine Sonderung von Geschwülsten vorgenommen hat. Ja nicht einmal klar ist die Frage, was soll man zum Endothel rechnen und was nicht. Allgemeine Einigkeit scheint darüber zu herrschen, unter den Begriff Endothel die Auskleidungszellen der Saftspalten, Lymph- und Blutgefässe zu subsummieren. Hingegen scheint die Auffassung angreifbar, die die Wandzellen der serösen Höhlen zu diesem Endothel schlägt. Allerdings gehören diese Leibeshöhlen (die Pleura-, Pericardial- und Peritonealhöhle) zum Lymphsystem[1]) — aber fragt man nach ihrer embryologischen Verwandtschaft, so ergiebt sich hinsichtlich der Abstammung dieser Endothelzellen eine wesentliche Verschiedenheit. Als allgemein anerkannt darf man wohl den Ursprung des Epithels der Leibeshöhlen aus den Seitenplatten annehmen[2]), also aus einem Teile des mittleren Keimblattes, der daneben noch wahre epitheliale Gebilde (Epithel der Geschlechtsdrüsen, der Nieren und Ureteren) liefert.

Woher stammen nun die Endothelien der Blut- und Lymphräume? Nach einer Ansicht (Ziegler) entstehen sie aus den Mesenchymzellen, die aus dem Verbande der Keimblätter ausgeschiedene Wanderzellen darstellen; nach einer zweiten Anschauung

[1]) Böhm und Davidoff. Lehrbuch der Histologie. 1895. Seite 269.
[2]) Hertwig. Entwickelungsgeschichte.

höhlen sich aneinander gelegte Mesenchymzellen aus. Beide betonen einen genetischen Zusammenhang zwischen den Bindesubstanzen und dem Endothel und Blute. Eine dritte Gruppe von Autoren vertritt einen getrennten Ursprung einerseits der Bindesubstanzen, andererseits des Gefässendothels und Blutes, und lassen erstere durch Auswanderung von Zellen aus dem mittleren Keimblatte sich anlegen, während das Gefässendothel aus Zellen des Darmdrüsenblattes hervorgeht. Nach Rückert tragen unzweifelhaft die eigenthümlichen, mit grossen Kernen versehenen Zellelemente des Dotters zur Bildung von Blutinseln bei, indem sie in Haufen kleiner Zellen sich auflösen, vom dotterhaltigen Teil des unteren Keimblattes sich absondern und sich einerseits in die Wandzellen der ersten Gefässe, andererseits in Blutkörperchen differenzieren. C. K. Hoffmann[3]) gelang es nun, bei Acanthias vulgaris zu zeigen, dass nicht nur das Endothelium des ganzen Gefässystems aus dem Hypoblast seinen Ursprung nimmt, sondern auch, dass das Herz, Aorta, Venae omphalo-meseraicae, Truncus arteriosus nichts Anderes als abgeschnürte Stücke des Urdarms sind.

So steht die Frage augenblicklich, und nichts bürgt dafür, dass morgen nicht verneint wird, was heute als allgemein anerkannt dasteht.

So muss es denn einigermassen Wunder nehmen, dass auf diesem schwachen Fundamente man eine reinliche Scheidung von Geschwülsten vornehmen konnte. Die Entwickelungsgeschichte giebt diesem Bau keine feste Stütze. — Aber verzichtet man auf eine embryologische Begründung, so ist es dennoch möglich, die Trennung aufrecht zu erhalten. Denn eine Sonderung des Epithels im engeren Sinne und Endothels ist aus theoretischen Gründen sehr zweckmässig — nur halte man sich vor Augen, dass genetisch eine Grenze zwischen beiden nicht zu ziehen ist.

Wie Volkmann[4]) mit Recht betont, hat es wenig Wert, auf die erste Anlage der Keimblätter zurückzugreifen. Denn unsere Tumoren gehen aus fertig differenzirten Zellen hervor, denen die Entwicklungsfähigkeit embryonaler Zellen abhanden gekommen ist. Und nichts hindert uns anzunehmen, dass das Epithel sich in Sonderarten geschieden hat, dass sowohl Endo- wie Epithel ihre besonderen Entwicklungswege gegangen sind, die gemeinsam beginnend im Verlaufe des Weiterschreitens sich von einander entfernen. Nun behauptet Volkmann, im extrauterinen Leben giebt es keinen Uebergang mehr von Epithel zu Endothel — während er bald darauf selbst zugiebt, dass häufig anschwellende Endothelien cubische oder cylindrische Gestalt annehmen, so dass sie Epithelien zum Verwechseln ähnlich sehen. Hier kann man wohl zwanglos annehmen, dass es sich nur um eine morphologische Gestaltveränderung handele, während der differenzirte Charakter des Endothels davon unberührt bleibt; aber es ist eine Annahme.

[3]) Morpholog. Jahrbuch. 1893. XIX. B. Heft 4.
[4]) Zeitschrift für Chirurgie. 41. B. Heft 1.

Mit Ribbert[5]) hingegen annehmen zu wollen, die so veränderten Endothelien kehren zu der Form zurück, die sie entwicklungsgeschichtlich besessen haben, hiesse vielleicht über das Ziel hinausschiessen. Die Endothelzelle würde demnach also ihre Charaktereigenschaften länger bewahren als ihre Form, und daraus liesse sich auch eine Deutung dafür gewinnen, dass hier und da (Rosinsky[6]), Volkmann l. c.) endotheliale Proliferationen in schleimig erweichtem oder degenerirtem, aber anscheinend reinem Bindegewebe beobachtet wurden, eine Thatsache, die Rosinsky zu der wohl irrigen Meinung veranlasste, einen direkten Uebergang der Neoplasmazellen aus den Bindegewebezellen anzunehmen, während Volkmann die hier auftretende Neubildung teils auf eine Wucherung der platten Epithelien der Saftspalten, teils auf eine solche der Myxomzelle zurückführt. Es dürfte sich aber hier nur um Proliferation der ursprünglichen Endothelzelle handeln, die bei der Degeneration ihrer Umgebung ihre Gestalt verändert hat. Und so wäre der Uebergang des Endothels zum Bindegewebe mindestens so unbewiesen wie der des Endothels zum Epithel. Man ist also nicht berechtigt, gestützt auf Veränderungen im extrauterinen Leben eine genetische Verwandtschaft zwischen Endothel und Bindegewebe anzunehmen. Es erscheint daher angebracht, streng zu scheiden zwischen Bindegewebe und Epithel, einem Epithel, das sich in verschiedene Arten u. a. in Endothel scheidet.

Pick[7]) hat die Trennung des Epithels und Endothels für conventionell erklärt, nachdem die essentielle Scheidung aus entwicklungsgeschichtlichen Gründen durch die neuere Forschung den Todesstoss erhalten habe. Dabei bestreitet er der Nomenklatur „Endotheliom" jede thatsächliche Begründung und reklamirt diese Tumoren als wahre Carcinome. Dieser Autor stellt sich auf den morphologischen Standpunkt, den auch Hausemann[8]) theilt, wenn er eine Eintheilung der „Endotheliome" vorschlägt, die diesen Namen selbst vollständig über Bord wirft; er classificirt dort:

1. Sarcoma endotheliale,
2. Carcinoma endotheliale,
3. Carcinoma sarcomatodes endotheliale,
4. Adenoma endotheliale,
5. Endotheliale Tumoren mit specifischer Entwicklung des Stromas.
   a. Cylindrome,
   b. Myome,
   c. Chondrome,
   d. Skirrhus,
   e. Mischformen zwischen Sarkom und Carcinom.

---

[5]) Festschrift der Naturforscher-Gesellschaft in Zürich. 1746—1896. Bd. II.
[6]) Zeitschrift für Gyn. u. Geb. Bd. 35. Heft 2.
[7]) Archiv für Gynäk. Bd. 48. Heft 1.
[8]) Deutsche medizin. Wochenschrift. 1896. 4.

Diese Einteilung erscheint aber etwas reichlich weitschweifig; sie giebt kein deutliches Bild von dem, was der Tumor darstellt — und vor allem — und das ist das Hauptbedenken gegen diese Disposition — erkennt sie eine selbständige Art der Endotheliome nicht an, sie nimmt einer wohl charakterisierten Geschwulstgruppe eine ihr zukommende eigene Benennung. Der Autor scheint indess selbst seine Ansicht darüber geändert zu haben; denn neuestens[9]) stellt er einer Nomenclatur, die ein „Endotheliom" als Geschwulstnamen annimmt, kein Bedenken entgegen; er hat selbst die Histogenese eines solchen Tumors in der Niere deutlich verfolgt. Damit lässt er wohl seine früher vorgeschlagene Einteilung fallen, die, soweit ich die Litteratur übersehe, von keiner Seite angenommen ist.

Einen grösseren Anklang fand die Classificierung dieser Endotheliome, die Amann jr.[10]) nach histogenetischem Principe proponirte. Er teilte dort ein:

1. Perithelioma.
2. Endothelioma (intra) vasculare.
3. Endothelioma lymphaticum und als Unterart event. ein End. perivasculare.

Einwendungen erhob Pick[11]) gegen die Aufstellung des Begriffes „Peritheliom" für Geschwülste, die aus Wucherungen der Adventitiazellen sich entwickeln. Er betont, dass das von Eberth aufgestellte Perithel die dem Blutgefässe anliegende Grenze der perivasculären Lymphräume darstellt, also grundverschieden sind von den Adventitiazellen. Und wohl nicht mit Unrecht. Das Perithel ist weiter nichts als eine Auskleidung von Lymphräumen, die die Gefässe umspinnen. Capillaren entbehren solcher Umhüllungen. Darnach erscheint die Aufstellung einer eigenen Art der Peritheliome unnötig gegenüber einem Begriff des Endothelioma lymphaticum perivasculare. In der That sind die Peritheliome demnach eine Unterart des Endothelioma lymphaticum, sie sind der von Amann selbst gegebenen Unterabteilung des End. perivasculare einzureihen. Man thut also wohl gut, das Peritheliom als eigene Geschwulstform fallen zu lassen; denn um zu wiederholen, das Perithel ist eine Austapezierung von Lymphräumen und ordnet sich so dem allgemeinen Begriffe der Lymphendothelien zwanglos unter. Dadurch gewinnt die Einteilung an Einfachheit; man hätte nur zu unterscheiden zwischen einem:

I. Endothelioma intravasculare, das einer Wucherung der Blutgefässendothelien seine Existenz verdankt, und einem

II. Endothelioma lymphaticum, das von dem Endothel der Saft- und Lymphspalten, Lymphgefässen und perivasculären Lymphräumen seinen Ausgang nimmt. Allerdings wird es manchmal — namentlich in vorgeschrittenen Stadien — äusserst

[9]) Die mikroskop. Diagnose d. bösart. Geschw. 1897. Seite 166.
[10]) Archiv für Gyn. u. Geburtsh. Band 46. 3.
[11]) Arch. für Gyn. Bd. 49, 1. Seite 20—21.

schwierig, ja fast unmöglich sein, den Ursprungsort mit Sicherheit feststellen zu können.

Nun werden aber doch Bedenken rege hinsichtlich einer Unterbringung jener Tumoren, die von den Adventitiazellen der mittleren Gefässe ihren Ausgang nehmen sollen und doch unzweifelhaft endothelialer Natur sind. Man wäre wohl nicht berechtigt, dann, wenn eine Abstammung aus dem „Perithel" mit Sicherheit auszuschliessen wäre, diese Geschwülste den „Endotheliomen" zuzurechnen. Aber handelt es sich hier wirklich auch um eine Wucherung der Adventitiazellen? Oder sind hier die ersten Anfänge nicht in dem „Perithel" zu vermuten, ein Ursprung, der sich bei dem vorgeschrittenen Prozess nicht mehr feststellen liess? Es ist dies ja nur eine theoretische Vermutung, aber sie scheint einer Berechtigung nicht zu entbehren; und künftige Beobachtung wird wohl über diese Frage Klarheit bringen; dazu bedarf es eingehender Beschreibung und Abbildung derartiger Tumoren.

Es verlohnt sich der Mühe, einen Augenblick bei der Frage zu verweilen: sind die Endotheliome als selbständige Geschwulstformen aufzustellen, oder sind sie den alten Rubriken der Carcinome oder Sarkome einzureihen.

Hansemann's (l. c.) Stellung zu dieser Frage ist nicht ganz klar; früher verwarf er die Endotheliome, neuerdings lässt er sie gelten; Pick[7]) verlangt, sie den Carcinomen einzureihen. Amann (l. c.) äussert sich zu dieser Frage nicht weiter, aber er veröffentlicht seine citierte Arbeit unter dem Titel „Ovarial-Sarkome"; ebenso Langer[12]); auch Volkmann (l. c.) scheint die Zugehörigkeit zu den Sarkomen anzunehmen. Eine eingehende Darlegung der Gründe, die diese Autoren zu der Stellungnahme veranlasst haben, vermisst man. Von vorn herein hielt man an einer genetischen Verwandtschaft des Bindegewebes und Endothels fest, und da man in den Sarkomen Geschwülste der Bindesubstanzen sieht, schlug man logischer Weise auch die Endotheliome zu den desmoiden Tumoren. Dazu scheinen noch einige pathologische anatomische Momente zu kommen; Volkmann (l. c.) und Rosinsky (l. c.) wollten den direkten Uebergang von Endotheliomzellen aus Bindegewebe beobachtet haben, Amann (l. c.) constatierte ein festeres Anhaften der Neoplasmazellen an das bindegewebige Stroma bei mechanischen Zerstörungen, als es bei Carcinomen der Fall ist.

Dargelegt wurde oben bereits, wie die Entwicklungsgeschichte in diesem Falle im Stiche lässt, wie sie vielmehr zu der Anschauung führt, das Endothel dem „Epithel" für zum mindesten gleichwertig zu erachten. Und bei den Beobachtungen Rosinsky's und Volkmann's muss es doch zweifelhaft bleiben, ob man hier aus dem Nebeneinander auf ein Aufeinander schliessen darf — namentlich in schleimig erweichtem oder

[12]) Archiv f. Gyn. 49. 3.

degenerierendem Bindegewebe. Jedenfalls liegt die Annahme viel näher, dass auch hier es die Endothelien der Saftspalten waren, die den Wucherungsprocess begannen. Amann's Beobachtung findet sich nicht in allen Fällen. In unserem Fall, einem unzweifelhaften Endotheliom, liess sich nirgends ein Uebergang der Neubildungszellen aus dem bindegewebigen Stroma nachweisen; wohl sah man indess Bilder, die zu einer solchen Annahme nur zu leicht hätten verführen können, da das Bindegewebe allmählich in die Geschwulstformen überzugehen schien. Bei genauester Untersuchung liess sich aber jedesmal feststellen, dass dieses Bild nur einen Schein darstellte, indem die wachsenden Zellen das Stroma langsam zwischen sich erdrückten. Mit Stratz [13]) in diesen Endotheliomen ein Vorstadium der Sarkome zu sehen, ist wohl nicht angängig; ein Beweis für diese Vermutung ist nicht beigebracht, vielmehr drängt Alles darauf hin, in diesen Geschwülsten mit ihren massenhaften Degenerationsformen des Parenchyms und Stromas ausgebildete Tumorformen zu sehen. Würde man rein nach histogenetischem Principe Carcinome und Sarkome unterscheiden, so hätte man eigentlich keinen Grund in den Endotheliomen fernerhin Sarkome zu sehen. Unser Tumor genügt dadurch, dass Parenchym und Stroma eine deutliche Trennung zeigen, dass seine Zellen keine Intercellularsubstanz besitzen, den Forderungen, die Hansemann auf morphologischer Grundlage für Carcinome aufstellt. Es wäre also ein Carcinom. Von anderer Seite (Schmaus*) wird dagegen betont, dass sich auch zwischen den einzelnen, epithelialen Zellen mehr oder weniger Intercellularsubstanz bildet, oder die Zellen Ausläufer aufweisen, durch die sie mit dem bindegewebigen Stroma oder unter sich zusammenhängen. Das wären freilich Erscheinungen, die sich bei echten Carcinomen nicht vorfinden.

Wenn wir auch auf Grund unserer Untersuchung der Reclamation Picks (l. c.) — die Endotheliome sind Carcinome — Berechtigung zusprechen können, so muss doch die endgiltige Entscheidung der Frage nach der Zugehörigkeit der Endotheliome der Zukunft überlassen werden; bei den sich widersprechenden Befundangaben, erscheint die Sachlage noch nicht genügend geklärt, die Frage ist noch nicht spruchreif; genaueste Untersuchungen und Beschreibungen sind notwendig.

Warum lassen wir nun, diesen Begriff „Endotheliom" nicht fallen? Mit anderen Worten: bieten die Endotheliome etwas Specifisches, Charakteristisches, etwas, das berechtigt, sie gesondert als Unterabteilung der Carcinome zusammenzufassen? Man vergleiche nur die Bilder, die Volkmann, Amann, Rosinsky, Langer, v. Rosthorn [14]), Pick [15]) u. a. gegeben haben — sie

[13]) Gynaekolog. Anatomie. (Die Geschwülste der Eierstöcke.) 1894. pag. 25.

*) Schmaus, Pathol. Anatomie. 4. Aufl. 1898.

[14]) Archiv für Gynaek. 41, 3.

[15]) Berl. klin. Wochenschrift 1894. No. 45, pag. 1017.

alle gleichen sich. Schon bei schwacher Vergrösserung ist das Bild ein ungemein charakteristisches; an einer Stelle alveoläre Anordnung der Neoplasmazellen im Stroma, an anderen weit ausgedehnte Felder nur von Tumorzellen, die durchsetzt sind von Blutgefässen; beide Teile äusserst reich an degenerativen Processen, die kreisrund mit cylindrisch angeordneter Zellumrahmung sich darstellen, oder die abenteuerlichsten Formationen angenommen haben. Dieser Anblick lässt den Verdacht auf ein Endotheliom rege werden. Bei genauer Prüfung erblickt man hauptsächlich dreierlei Zellformen. Erstens: kurze im Bindegewebe, das des öfteren hyalin entartet ist, oft rosenkranz- oder bandartige Zellstreifen in den Saftspalten des Stromas liegend, die sich nach beiden Seiten verjüngen und keine Spur einer endothelialen Auskleidung zeigen. Zweitens: grössere Zellschläuche oder Zellstränge i. e. Zellstrecken, die ein deutliches Lumen zeigen oder solid sind. Drittens: diffuse Ausbreitung von Zellen, regellos nebeneinander liegend, an vielen Stellen in Metamorphose begriffen. Das ist im grossen das Bild des Endothelioms.

Vitalis Müller [16]) wollte das unterscheidende Merkmal der Carcinome und Endotheliome in einer intracanaliculären Papillenbildung, den Corps oriformes Mallassez sehen; wenn bei einem Tumor das hyalin degenerierende Stroma knopfartige Einstülpungen — das cubische Wandepithel vor sich herdrängend — in die Hohlräume der Geschwülst macht, so spräche das mit Sicherheit für ein Endotheliom. Aber es handelt sich doch hier wohl nur um hier und da vorkommende papilläre Wucherungen der Hohlraumwandungen, und Pick hat mit Recht auf den höchst problematischen Wert eines solchen Merkmals hingewiesen.

Das Einzige, was die Diagnose sicher stellt, ist der Nachweis der zugespitzten, kleinen Zellstreifen im Bindegewebe, die absolut keine Endothelauskleidung zeigen. Diese letzte Bedingung muss allerdings erfüllt sein; Pick geht zu weit, wenn er auch bei den grösseren Zellsträngen und Schläuchen constant die Abwesenheit von Endothelauskleidung verlangt. Bei der weitaus grössten Mehrzahl dieser Formationen wird dieses ja der Fall sein, aber es lässt sich doch denken und ist mit dem Bilde eines echten Endothelioms wohl vereinbar, wenn man Zellstränge mit Endothelauskleidung sieht; der Process hat dann an einer anderen Stelle seinen Ausgang genommen und in die Lymphgefässe nicht ergriffener Teile Zellmassen vorgeschoben; bei echten Endotheliomen wird sich dann auch ein Zusammenhang mit dem Herde eventuell durch Serienschnitte nachweisen lassen.

Nur bei den vereinzelt liegenden, rosenkranz- oder bandartigen, sich nach beiden Enden zu verjüngenden Zellreihen muss das absolute Fehlen von Endothelzellen constatiert werden. Erst

[16]) Arch. für Gyn. 42, II.

dann ist der autochthone Ursprung entschieden, und die Benennung Endotheliom gerechtfertigt. *)

Diesen Anfangsstadien wird man zumeist in der Peripherie der Geschwulst begegnen. Nun hat Ribbert (l. c.) wiederholt[18]) geltend gemacht, dass das Wachstum aller Geschwülste nur aus sich heraus, durch centrales Wachstum erfolgt, und nicht durch geschwulstartige Umwandlung der Umgebung des Tumors, also durch Apposition. Diese Ansicht hat bereits mehrere Gegner auf den Plan gerufen, so Hansemann (l. c.) und Ziegler.[19]) Beide warnen vor Allem vor Verallgemeinerung dieser Ansicht, die eben in ihrer Generalisierung unrichtig ist. Auch unsere echten Fälle sprechen entschieden dagegen. Wie will man denn das Verschwinden der Endothelzellen erklären, wie will man das als centrales Wachstum bezeichnen, wenn eine Endothelzelle zu wuchern beginnt, der sich die anderen anschliessen, bis der Zellstreifen die Saftspalte füllt? Das lässt doch wohl nur die einzige Deutung einer Wucherung an Ort und Stelle zu. Soviel von dem Nachweise des Endothelioma lymphaticum.

Bei den früher eigens als „Peritheliom" aufgestellten Fällen, wird man wohl selten über eine gewisse Wahrscheinlichkeit der Diagnose hinauskommen. Gelingt es aber Bilder zu zeigen, wie Amann (l. c. Taf. XII. Fig. 1, 2) sie veröffentlicht, so erhebt sich die Vermutung fast bis zur Sicherheit. Sind in einem so neoplasmafreien Gewebe Geschwulstzellen eng um ein Gefäss gelagert, dessen Endothelien intakt sind, so kann man wohl ohne Fehler die Diagnose „perithelial" stellen, i. e. aus dem perivasculären Lymphendothel stammend.

Eine radiäre Anordnung von Geschwulstzellen um ein intaktes Gefäss in einem ausgedehnten Tumorzellenfeld, wie es Pollak[20]) abbildet, kann wohl nicht genügen zur Diagnose eines „Perithelioms". Die rosettenartige Anordnung der Zellen ist häufig; die pallissadenartige gegen die bindegewebige Alveolenwand sogar Regel, verläuft nun zwischen zwei Alveolen zufällig nur ein Gefäss, und wird dieses quer geschnitten, so ist das Bild möglich, ohne dass es sich um eine „peritheliale" Wucherung handelt.

Bei dem Endothelioma intravasculare sind Bilder erforderlich, die den Uebergang des normalen Blutgefässendothels in gewuchertes zeigen, oder Blutgefässe, deren Auskleidung völlig in Wucherung übergegangen ist; bei dem letzten Punkte hat man sich aber sehr vor Irrtümern zu hüten, da Blutergüsse in das Gewebe sehr häufig zu Verwechslungen Anlass geben können.

---

*) Ob das bei der von Voigt[17]) Arch. f. Gyn. 47, 3 veröffentlichten Geschwulst der Fall ist, geht aus Text und Abbildung nicht klar hervor; sie ist also nicht als echtes Endotheliom anzusprechen.

[18]) Ueber Rückbildung der Zellengewebe und über die Entstehung der Geschwülste. Bibl. med. 1897. C. Heft 9.

[19]) Verein Freiburger Aerzte, Sitzungsbericht vom 26. 11. 97. Münch. med. Wochenschrift. No. 10 v. 8. 3. 98.

[20]) Monatsschrift f. Geb. u. Gyn. Bd. VII, 1898.

Das muss zur sicheren Diagnose von den Bildern verlangt werden.

Um einen Augenblick bei der klinischen Seite dieser Tumoren zu verweilen, so trifft man sie nicht gar selten im jugendlichen Alter an; auch die zu beschreibende Geschwulst stammt von einem 14jährigen Mädchen; Amann publicierte ein Endotheliom bei einer 7jährigen, Leopold bei einer 8jährigen. Praedisponiert sind nach Pick Frauen zwischen 40—50 Jahren; er rechnet 50 pCt. Unter 11 Fällen am Ovarium waren acht einseitig, drei doppelseitig. Den malignen Tumoren sind sie zuzurechnen, da schrankenlose Wucherung und Metastasenbildung nachgewiesen sind (Pick, Rosinsky). Therapeutisch ist die operative Entfernung angezeigt, wenn noch keine Metastasen aufgetreten sind. Durch Ovariotomie erzielte Pick eine Heilung, die $1^1/_4$ Jahre (bis zur Publikation) recidiv frei blieb. Unser Fall wurde durch Herrn Dr. J. A. Amann jr. operiert; bis nach einem Jahre ist kein Recidiv aufgetreten (es handelte sich um einen Ovarialtumor).

Dieser Tumor, den ich zu untersuchen Gelegenheit hatte, wurde von Herrn Dr. Amann der Münchener Gesellschaft für Geburtshilfe und Gynaekologie am 21. Januar 1897 demonstriert. Ich darf wohl seine Angaben über die klinische, operative und makroskopische Seite nach dem Sitzungsberichte[21]) hier citieren. Der „Tumor stammt von einem 14jährigen Mädchen, welches seit einem Vierteljahre ein Grösserwerden des Leibes und Schmerzen im Kreuz bemerkte. Die Menstruation war im zehnten Lebensjahre eingetreten, regelmässig alle vier Wochen von 4—5tägiger Dauer, gering, bis zum zwölften Lebensjahre. Seitdem sistieren die Menses. Bei der Untersuchung konnte man einen ovoiden, circa mannskopfgrossen Tumor constatieren, welcher sich zum Teil im kleinen Becken befand und den kleinen Uterus nach rechts und vorn verlagerte. Freie Flüssigkeit war im Abdomen nicht zu constatieren. Bei der Laparatomie konnte der an der Oberfläche glatte und nirgends verwachsene Tumor leicht hervorgewälzt und der Stiel desselben zur linken Uteruskante hin verfolgt werden. Der somit dem linken Ligamentum ovarii proprium entsprechende Stiel wurde in Etagen unterbunden, durchschnitten und die Wundfläche übersäumt. Das rechte, erbsengrosse Ovarium wurde zurückgelassen und die Bauchwunde in Etagen nach Spaltung beider Rektusscheiden geschlossen. Die Heilung verlief vollkommen reaktionslos, und Patientin konnte nach drei Wochen entlassen werden.

Die Form des Tumors entspricht, wie die vieler solider Ovarialtumoren, der eines enorm vergrösserten Ovariums: der Stiel befindet sich zugleich mit einem etwa 8 cm langen Stück unveränderter Tube in einer leichten Einziehung in der Mitte der einen Längsseite. Die Oberfläche ist, abgesehen von einigen flachen Prominenzen, glatt und von grauroter Farbe. Reichlich erkennt man an derselben Netze dicker Venen.

Auf einem den Tumor der ganzen Länge nach durchtrennenden Durchschnitte zeigt sich grauweisse, markige Beschaffenheit der Schnittfläche und ferner einige wenige wallnuss- bis pflaumengrosse Hohlräume, welche mit durchsichtigem, dünnflüssigem Inhalt gefüllt waren. Mit Lupenvergrösserung lässt sich auf dem Durchschnitte ein feines Netz anastomosierender weisslicher Faserzüge erkennen, welche die graurötlichen Geschwulstmassen einschliessen, so dass man an eine carcinomatöse Neubildung in erster Linie denken möchte, wenn nicht die Consistenz eine hierfür zu weiche wäre."

---

[21]) Monatsschrift f. Geb. u. Gyn. 1898, pag. 131.

Mikroskopisch gewährt der in Sublimat fixierte Tumor in einem Präparate die verschiedensten Bilder. Finden wir an einigen Stellen — namentlich an den der Tumorperipherie entnommenen Stückchen — vereinzelte Anhäufungen von grossen Zellen in einem kernarmen, öfters hyalin degenerierenden Bindegewebe. so erscheinen an anderen Stellen Reihen von solchen Zellen nebeneinander liegend; an wieder anderen ist das Stroma durchsetzt von Geschwulstnestern, grösseren und kleineren Umfangs — und endlich an neuen Orten haben sich diese Zellen über das ganze Gesichtsfeld hin ergossen, nur hier und da Reste früheren Stromas zeigend, meist da, wo sie Blutgefässe einschliessen. Die Nester und Felder bieten einen eigenartigen Anblick infolge der massenhaft auftretenden Degenerationsformen, die kreisrund, länglich, verzweigt — in allen möglichen Configurationen sich darstellen. Umsäumt sind sie jedesmal von einem Kranz cylindrischer Zellen, denen man auch an der Peripherie der Nester begegnet an der Grenze gegen das Bindegewebe.

Das Stroma zeigt im allgemeinen eine reticuläre Anordnung, grosse und kleine Alveolen zwischen sich lassend, zwischen denen die Neoplasmazellen sich hindurchwinden. An der Peripherie des Tumors ist es in grösserer Ausdehnung erhalten, als gegen das Centrum zu. Mit dem Wachsen des Geschwulstparenchyms geht fast proportional ein Rückgang des Stromas einher, durch die weitere Ausdehnung der im Bindegewebe liegenden Geschwulstzellen wird das Stroma gleichsam erdrückt: das geht so weit, dass an einzelnen Stellen nur mit der stärksten Vergrösserung bindegewebige Reste zu finden waren, während bei oberflächlicher Betrachtung Alveole unvermittelt an Alveole zu liegen schien. Bild 3 giebt eine Stelle in einem Präparate wieder, die diesen Process auf einen kleinen Ort zusammengedrängt zeigt. Auch die Zellstränge erdrücken das sie trennende Bindegewebe, so dass zwischen ihnen nur vereinzelte Reste stehen bleiben: diese Bilder namentlich sind es, die so leicht dazu verleiten können, eine Herkunft der Parenchymzellen aus dem Stroma anzunehmen. Es war aber hier durch genaue Untersuchung diese Möglichkeit auf das bestimmteste auszuschliessen. An den weitaus meisten Stellen des Tumors, welcher Region dieselben auch entnommen sein mochten, war das Bindegewebe in Degeneration begriffen. Von glasiger, mit Säurefuchsin und Pikrinsäure sich stark rot färbender Beschaffenheit, liess das Plasma nur an wenigen Orten Struktur erkennen. Die Kerne aufgetrieben in den verschiedensten Formen sich darstellend, folgten in ihrer Längsachse zumeist dem Fibrillenverlauf: grösstenteils haben sie ihre Färbbarkeit eingebüsst, die einen mehr, die anderen weniger. An keinem Präparate liess sich irgend ein Rest ovarialen Gewebes nachweisen.

Die Parenchymzellen zeigen sich im wesentlichen in dreierlei Anordnung.

Namentlich an der Peripherie der Geschwulst, aber auch in den den Tumor durchsetzenden Septen begegnet man kleinen Zellansammlungen. Gleichsam als Band liegen hier 3, 4 und mehr Zellen aneinander: die Grenzen der einzelnen Zellen sind verwischt, die Kerne zeigen sich stark gefärbt und chromatinreich: nach beiden Seiten hin ziehen diese Gebilde sich haarförmig aus. Nirgends zeigte sich irgend welche endotheliale Begrenzung dieser Formationen (Fig. 1).

Dicht nebeneinander gelagert. hier und dort bindegewebige Reste zwischen sich lassend, präsentieren sich einreihige Stränge von 10 und mehr Zellen, auch hier sind die Grenzen der einzelnen Glieder nicht immer deutlich erhalten; die Kerne sind stark gefärbt. (Fig. 2.)

Von mehrreihigen. von vier und mehr Zellen gebildeten Strängen wird an anderen Stellen das Stroma durchsetzt; auch hier wie bei den einreihigen Strängen keine endotheliale Auskleidung. Diese Nester haben die verschiedenste Grösse, von kleinstem Umfange dehnen sie sich bis zu ziemlicher Bedeutung aus. In den Zellcomplexen mittlerer Grösse begegnet man schon dem eigentümlichen Degenerationsprocess der Parenchymzellen, auf den später noch näher eingegangen werden muss.

Die ausgebreiteten Geschwulstzellenfelder sind im Grunde nichts als riesenhafte Geschwulstzellennester, die entsprechend ihrem höheren Alter auch ausgedehntere metamorphotische Processe zeigen. An den gesunden Stellen

des Parenchyms zeigt das Protoplasma der Zellen eine körnige Struktur: die Kerne von kräftiger Farbe.

Ueberall da, wo mehrreihige Zellvereinigungen an das Stroma angrenzen, zeigt sich die äusserste Reihe, die Grenzreihe, in cylindrischer Gestalt pallisadenförmig angeordnet mit peripher gestelltem Kerne (Fig. 4).

Die Zellen liegen, wie das namentlich an den grossen Feldern zu sehen ist, ohne jede Intercellularsubstanz lose nebeneinander. Zelle an Zelle, nur hier und da durchsetzt von Blutgefässen, die normale Auskleidung zeigen. An einigen Stellen findet sich auch Blut frei im Gewebe, was wohl von Hämorrhagien in das Gewebe herrührt. Die Trennung von Parenchym und Stroma ist überall eine deutliche und strenge.

In Zellanhäufungen mittleren und hohen Grades trifft man ausserordentlich zahlreiche Degenerationsprocesse; in den grossen Feldern machen sie fast allein das Centrum aus, während ihre Zahl gegen deren Peripherie — also dem Stroma zu — abnimmt, resp. ihre Ausdehnung an Grösse verliert. Entweder ist das Protoplasma der Zelle in toto degeneriert, wie es Fig. 4 zeigt — dabei kann der Kern noch deutlich erkennbar im Centrum liegen oder stark seine Färbbarkeit eingebüsst haben — oder — eine zweite Form — nur der Zellrand ist von dieser Metamorphose ergriffen, in diesem Falle beteiligen sich gewöhnlich die Zellen eines Bezirkes, die degenerierten Ränder confluieren, so dass das Bild einer Bienenwabe entsteht, in deren Lücken die Kerne mit wenig Protoplasma erhalten bleiben. Fig. 5. Wieder anders ist ein drittes Bild, das grosse Degenerationsfelder darbietet: hier und da trifft man in der Masse — die sich übrigens wie die der beiden erwähnten Formen mit Pikrinsäure gelb färbt — Trümmer von Kernen.

Die Umwandlungsprodukte sind in kleinerer Ausdehnung kreisrund: die grösseren jedoch bieten alle möglichen Formationen. Begrenzt, also nach den erhaltenen Zellen zu abgeschlossen, sind sie von einem Saume cylindrischer Neoplasmazellen.

Fasst man alles unter einem histogenetischen Gesichtspunkte zusammen, so trifft ein unbekannter Reiz die Endothelien der Saftspalten eines Abschnittes; mag man den Reiz sich nun formativ denken oder glauben, er räume Wachstumshindernisse aus dem Wege (Ribbert[1]) — jedenfalls ist seine Folge eine Wucherung, deren Bild sich in Fig. 1 darstellt (hier und da beginnt das Bindegewebe zugleich seine hyaline Metamorphose — vielleicht auch eine Wirkung des Reizes). Diese Anfangsstadien wachsen weiter, hauptsächlich in zwei Richtungen, in die Breite, — und das ist die überwiegende Wuchsform — so dass aus einer einreihigen Anordnung eine doppel- und mehrreihige wird (Fig. 6, 3) oder in die Länge (Fig. 2).

Beide Male wird das trennende, meist degenerierende Stroma erdrückt. Haben die Nester einige Grösse erreicht, so beginnen öfter ihre Zellen im Centrum zu zerfallen; das hindert aber nicht, dass die Randzellen weiterwuchern, so dass schliesslich Parenchymvereinigungen von grosser Ausdehnung entstehen.

Fasst man die für diesen Fall charakteristischen Befunde zusammen, so sind es zunächst die kleinen, nach beiden Seiten sich verjüngenden, der Endotheleinkleidung baren Zellbänder im Bindegewebe des Stromas, die uns die Diagnose sichern; dann ist das Bindegewebe bald nesterartig durchsetzt, bald aber völlig verschwunden vor den andrängenden Parenchymzellen, die mit zunehmender Ausbreitung eine grössere Neigung zu Zerfall haben. Zu erwähnen bleiben noch die scharfe, strenge Scheidung des Parenchyms und Stromas und das Fehlen jeder Intercellularsubstanz.

Zum Schlusse spreche ich Herrn Dr. J. A. Amann jr. für die gütige Ueberlassung des Materials, für das grosse Interesse und die fördernde Unterstützung bei der Arbeit meinen verbindlichsten Dank aus.

---

[1]) Zur Geschwulstfrage. Münch. med. Wochenschrift. 1898. No. 25. Vom 21. Juni 1898.

Erklärung der Abbildungen auf Taf. IV und V.

(Die Bilder sind vom Verf. gezeichnet.)

Fig. 1. (Seibert Oc. 4. Imm. $^1/_{12}$). Im Bindegewebe (bg) liegen Streifen (gz) von Geschwulstzellen, die sich nach beiden Seiten zuspitzen; Endothelauskleidung fehlt; das Endothel der Gefässe (gf) ist normal.

Fig. 2. (Leitz Obj. 1, Oc. 6. Vergr. 275) einreihige Zellstränge (gz), dicht aneinandergelagert, lassen hier und da zwischen sich Bindegewebe (bg) erkennen.

Fig. 3. (Leitz Oc. 3. Obj. 4. Vergr. 110). Geschwulstzellen (gz) mit Degenerationsformen (dgf) erdrücken gleichsam die sie durchsetzenden, bindegewebigen, hyalin degenerierenden Septa (bwg). gf. Gefässe.

Fig. 4. (Leitz. Oc. 1. Ol.-Imm. $^1/_{12}$; Vergr. 570) cylindrische Zellen grenzen pallisadenartig angeordnet die Geschwulstzellen gegen das Stroma (bdg) ab: Degeneration ganzer Zellen, stellenweise mit erhaltenem Kern (df).

Fig. 5. (Leitz. Oc. 1. Imm. $^1/_{12}$). Degeneration der Randzonen der Zellen (dg), die confluierend den meist erhaltenen Kern (k) von wenig Protoplasma (pl) umgeben, einschliessen.

Fig. 6. (Seibert Oc. 4. Obj. 8 mm). Zellmassen (gz) durchwuchern in Nestern das zellarme, hyalin degenerierende Bindegewebe (bg).

III.

(Aus dem Evangelischen Hospital in Odessa.)

Seltene Fälle von Extrauteringravidität.

Von

H. THOMSON.

Unter 14 anderweitig genauer zu beschreibenden operirten Fällen von Extrauteringravidität verdienen nachfolgende 2 Beobachtungen ein besonderes Interesse. Die erste, ein Fall von wiederholter Tubenschwangerschaft bei derselben Frau, die zweite eine gleichzeitig bestehende intra- und extrauterine Gravidität.

Die Krankengeschichten sind folgende:

1. Graviditas tubaria dext. rupt.-Laparotomia-Sanatio. — T. S., 30 Jahre alt, Russin, Bürgersfrau, hat 3 mal normal geboren, zuletzt vor einem Jahre. Die immer regelmässigen Menses verspäteten sich vor 2 Wochen um einige Tage; seitdem bestehen unbedeutende Blutungen und Schmerzen im Leibe. Letztere traten 2 mal sehr stark auf, wobei Pat. ohnmächtig wurde; dieselbe ist fast immer gesund gewesen.

Pat. ist kräftig, gut genährt, blass, Puls klein, etwas über 100, der Leib mässig aufgetrieben, die Scheidenschleimhaut livid verfärbt, Milchabsonderung aus der rechten Brust. Der Uterus ist ein wenig vergrössert, der Unterleib auf Druck empfindlich. Nach rechts von der Gebärmutter eine unbestimmte Resistenz. Am anderen Tage, 11. 10. 1897, im Leibe starke Schmerzen und Ohnmachtsanfall; Gesichtsfarbe blass, Nase kalt, Puls klein, um 100. Pat. verweigerte die vorgeschlagene Operation. Darauf er-

holte sich die Kranke allmählich, aber am 12. 10. wieder starke Schmerzen im Unterleibe, Uebelkeit, Erbrechen, Schwarzsehen, Verschwinden des Pulses. Pat. erklärt sich jetzt mit der Operation einverstanden: Nach Eröffnung des Leibes in der lin. alba unterhalb des Nabels werden eine beträchtliche Menge dunklen Blutes und eine Geschwulst der rechten Adnexa entfernt, die linken, augenscheinlich normalen, bleiben intact. Es wird nach Möglichkeit alles Blut aus der Bauchhöhle entfernt und die Bauchwunde mit tiefen, durchgreifenden Seidennähten geschlossen. Der kleine Puls besserte sich bald nach der gewöhnlichen Exintension und einer subcutanen Kochsalzinfusion. — Der Verlauf ist ein günstiger, nur am 20. 10. traten Schmerzen im gering aufgetriebenen Leibe auf, Erbrechen und Temperaturerhöhung bis 39 Grad. Am andern Tage ist der Zustand nach einer Ausleerung ein guter. 25. 10. werden die Bauchnähte entfernt, prim. int. — 1. 11. wurde Pat. als gesund entlassen, nirgends im Becken Resistenzen durchzufühlen.

Die entfernte Geschwulst besteht aus der Tube und dem Eierstock. Die 7 cm lange Tube ist an ihrem uterinen Ende in einer Ausdehnung von 1 cm augenscheinlich normal, darauf erweitert sie sich und zeigt etwa in der Mitte eine wallnussgrosse geborstene Geschwulst: die Einrissstelle mit unregelmässigen Rändern ist 3 cm lang, das Lumen ist ausgefüllt mit Blutcongula, Zottengewebe und zerrissenen Eihäuten. Das abdominale Ende des Eileiters ist verdickt und zusammen mit den Fimbrien in peritonealen Verwachsungen eingehüllt. Ebenso finden sich Adhäsionen um das normal grosse Ovarium, welches ein Corpus luteum von 1 cm. Durchmesser und eine erbsengrosse Cyste enthält. — Dieselbe Person kam am 23. 1. 1898, also nach Ablauf von ca. 3 Monaten wieder zur Aufnahme:

2. Graviditas tubaria sin. — Abortus tubarius incompletus. Kolpotomia post. — Sanatio. Pat. fühlte sich nach der Entlassung sehr wohl. Im nächsten Decembermonat erfolgte normal die Periode, im Januar blieb jedoch die Regel zum Termin aus und 2 Wochen später stellten sich plötzlich starke wehenartige Schmerzen im Unterleibe ein, welche mit Unterbrechungen 3 Tage andauern, Blutabgang ist nicht vorhanden.

Das Gesicht und die sichtbaren Schleimhäute sind blass, der Puls unter 100, ziemlich voll. Aus der rechten Brust lässt sich Milch ausdrücken, die Scheidenschleimhaut schwach livid verfärbt, der Muttermund geschlossen, keine Blutung. Die etwas vergrösserte Gebärmutter ist ein wenig nach rechts verlagert. Hinter derselben im Douglas'schen Raum und etwas nach links lassen sich eine wallnussgrosse, runde Resistenz und eine grössere elastische, etwas bewegliche Geschwulst durchfühlen, welche mit der linken Uteruskante in Verbindung steht. —

Am anderen Tage 24. 1. ist der Zustand derselbe. Da die Diagnose auf eine linksseitige Eileiterschwangerschaft gestellt war, so wurde zur Operation geschritten: Kolpotomia post., zu einem Längsschnitt wurde noch ein Querschnitt der besseren Uebersicht wegen hinzugefügt. Aus dem Douglas'schen Raum entleert sich eine grosse Quantität dunklen Blutes, darauf wird das vergrösserte Ovarium und die auf 2fingerbreite verdickte Tube hervorgezogen, wobei noch Blutgerinnsel aus der Bauchhöhle nachfolgen. Die Unterbindung des Stieles mit 2 Ligaturen und noch einer Gesammtligatur geht verhältnissmässig leicht, die Adnexe werden abgetragen und der Stumpf reponirt. Eine mässige Blutung dauert an aus dem Douglas'schen Raum, wo um die Adnexa herum einige Adhäsionen durchgerissen wurden, daher Tamponade mit Jodoform-marly, ein Theil der Wunde wird zugenäht, wonach die Blutung steht. — Nach der Operation ist der Zustand gut, Puls 58; aus der Scheide reichliche blutige Ausscheidung. In den ersten Tagen p. op. ist am Abend die Temperatur etwas erhöht bis 38°, darnach normal. 30. 1. Vollständige Entfernung des Tampons. 8. 2. Pat. wird bei gutem Zustande ausgeschrieben, die Wunde ist verheilt, der Uterus in der Mitte des Beckens. Schmerzen und Druckempfindlichkeit sind nicht vorhanden. —

An den entfernten Adnexen finden sich leichte peritoneale Auflagerungen. Die Länge der bogenförmig gewundenen Tube beträgt 8—9 cm, die

Fimbrien und das abdominale Ende sind etwas verdickt, das uterine in einer Ausdehnung von 1 cm annähernd normale Ende erweitert sich bis zur Mitte der Tube hin spindelförmig bis zum Umfang eines Hühnereies. Bei der Entfernung der Tube floss Blut aus dem abdominalen Ende, so dass der Umfang derselben sich verringerte. Nach dem Aufschneiden des Eileiters findet sich als Inhalt ein Blutgerinnsel von Taubeneigrösse, die Tubenwand ist verdünnt, die Innenfläche uneben, stellenweis zottig. Die mikroskopische Untersuchung ergab Deciduazellen. Die abdominale Tubenöffnung ist auf 5—6 mm erweitert und in ihr ein Blutgerinnsel sichtbar (Abort). — Das Ovarium enthält ein grosses corpus luteum, dessen Durchmesser 2,5 cm beträgt, im Centrum befindet sich eine blutige Flüssigkeit, die äussere Schicht ist gelb (beginnende Cystenbildung). —

II. Graviditas intra- et extrauterina. Haematocele retrouterina. Incisio-Sanatio. J. J., 36 Jahre alt, Polin, Bäuerin, hat vor 10 Jahren die letzte der 3 normalen Geburten überstanden. Am 1. Januar erfolgte ein Abort, es gingen Stücke von Gewebe ab und ein Foetus, von der Grösse etwa zweier Finger nach der genauen Beschreibung der zuverlässigen und intelligenten, verheiratheten Patientin. Vordem waren 2 Monate die Menses ausgeblieben, während dessen zuweilen Schmerzen und Blutabgang. Früher war die Menstruation immer regelmässig gewesen, von 3—4tägiger Dauer. Während des sonst spontan und glatt verlaufenen Abortes bestanden mässige Wehenschmerzen, aber am 4. Tage nachher traten starke Schmerzen am Unterleibe auf und Pat. wurde ohnmächtig. In den letzten Tagen wiederholten sich die starken krampfartigen Schmerzen, daher trat Pat. am 11. 1. ins Hospital. Während der ganzen Zeit nach dem Abort bestand mässiger Blutabgang.

Pat. ist von mittlerer Ernährung und Statur, die sichtbaren Schleimhäute blass, Vaginalschleimhaut aufgelockert, der Muttermund geschlossen, geringer Blutabgang. Port. vaginalis hinter der Symphyse: der Douglassche Raum und das kleine Becken nimmt eine derbelastische, unbewegliche, nicht empfindliche Geschwulst ein, von welcher der Uterus nicht abzugrenzen ist, Temperatur normal. —

18. 1. Starke Schmerzanfälle im Unterleib, die Geschwulst vergrössert sich, die T. während der ganzen Zeit normal (Eis, Morphium). Allmählich lassen die Schmerzen nach. 23. 1. Wieder ebensolche starke Schmerzen, Puls 70, klein, Extremitäten kalt, Gesicht und Schleimhäute blass, hinteres Scheidengewölbe wölbt sich deutlich vor, oberer Rand des Tumors über der Symphyse, undeutlich abzugrenzen. 27. 1. Der obere Rand der etwas flachen, ziemlich festen Geschwulst befindet sich 3 Fingerbreiten unterhalb des Nabels, die Schmerzen haben aufgehört, T. normal, Allgemeinzustand befriedigend. 3. 2. Der Tumor vergrössert sich, Schmerzen, etwas Blut abgang. 10. 2. Der obere, undeutlich abzugrenzende Rand der derbelastischen Geschwulst erreicht fast den Nabel, das hintere Scheidengewölbe ragt stark hervor; Anzeichen von ziemlich starker Anämie — Ohne Narcose Längsschnitt im hinteren Scheidengewölbe, es fliesst eine grosse Menge dunklen Blutes ab. 12. 2. Der Verlauf ist günstig, der Abfluss von dunklem Blut ist sehr reichlich, die Geschwulst verkleinert sich, die Schmerzen haben aufgehört (Drainage, Ausspülungen). 21. 2. Es ist noch übelriechender, blutiger Ausfluss aus der Wunde vorhanden. 28. 2. Der Ausfluss fast vollständig sistirt, die vergrösserte Gebärmutter ist rechts und vorn abzutasten, im kleinen Becken fühlt man noch eine Resistenz, Schmerzen und Druckempfindlichkeit fehlen. Eine kleine Sonde geht durch die kleine Oeffnung im hinteren Scheidengewölbe auf einige Cm ein, der Allgemeinzustand ist gut, Pat. hat sich bedeutend erholt. — Vom 3. 2. bis zur Operation stieg die Temperatur am Abend bis 38,5° an, darauf allmähliches Abfallen, vom 20. 2. ab normal.

Mit der wachsenden Zahl der Mittheilungen über Extrauteringravidität überhaupt mehren sich auch dementsprechend die Beobachtungen über wiederholte Extrauteringravidität bei derselben Frau, wie die unlängst erschienenen Publikationen von

Falk[1]) und Zangemeister[2]) darthun. Besonders letzterer berücksichtigte zugleich eingehend die zugehörige Litteratur.

Zangemeister erwähnt im Ganzen 34 Fälle. Wir finden aber beispielsweise noch in ganz letzter Zeit von Strauch[3]) über 3 Fälle und von Muret[4]) über einen Fall berichtet. In allen genannten Fällen wurde die Tubengravidität in verschiedenen Tuben und nur in denjenigen von Coe (Frommel 1893), Ruge (cf. Martin-Krankheiten der Eileiter) und Prewitt (cf. Centralbl. f. Gyn. 1897. p. 1429) in einer und derselben Tube beobachtet.

Eine genaue Untersuchung und Analyse der Fälle von recidivirter Extrauteringravidität müsste uns am ehesten Klarheit über die Aetiologie verschaffen, welche jedenfalls keine einheitliche ist.

In unserem Falle erweisen sich bei der ersten Operation die Adnexe der anderen Seite makroskopisch vollständig normal. Der Verlauf nach der Operation war ein glatter, Pat. hatte vorher 3mal normal geboren, ist nie besonders unterleibskrank gewesen. Die Verwachsungen, die bei der zweiten Operation gefunden wurden, hatten sich augenscheinlich, wie jetzt auch meist angenommen wird, erst secundär in Folge der anormalen Einsertion gebildet. Bei der ersten Operation waren um die schwangere Tube auch in geringem Maasse Adhäsionen vorhanden.— Man sollte auch wohl hier bei Abwesenheit jeder anderen Anomalie annehmen, dass die Ursache vorzüglich in einer entzündlichen Schwellung der Tubenschleimhaut oder in einem frühzeitig befruchteten, zu grossen Ei zu suchen sei, wodurch die Passage verlegt wurde. Klinisch sprach für erstere Ursache nichts, ebenso konnte man auch makroskopisch an den Tuben, an den uterinen Enden derselben, ausser einer vielleicht geringen Verdickung, nichts Besonderes wahrnehmen. Eine von Dr. Rechtsamer vorgenommene genaue mikroskopische Untersuchung der uterinen und abdominalen Partieen der Tuben ergab nur geringe Abweichungen von der Norm, welche auch als Folgeerscheinungen der Gravidität aufgefasst werden können, jedenfalls nicht in dem Sinne von Dührssen[5]) für die Aetiologie zu verwerthen sind Es fand sich in der linken Tube eine gleichmässige, nicht starke kleinzellige Infiltration der Tubenwand, mehr zum Peritonealüberzug hin ausgesprochen; dasselbe ist an dem rechten Eileiter nur am abdominalen Ende wahrzunehmen. Die Schleimhaut ist überall intact.

Auch die Ueberwanderung des Eies als aetiologisches Moment (Sippel[6]), Gottschalk) kommt hier nicht in Betracht, da beide Male das grosse Corpus luteum im gleichseitigen

[1]) Zeitschr. f. Geb. u. Gyn. Bd. XXXVIII. p. 270.
[2]) Ibid. p. 404.
[3]) Wratsch. No. 18. — p. 523 — 1898.
[4]) Revue de Gynéc et de Chir. abdom. p. 219. 1898.
[5]) Arch. f. Gyn. Bd. 54. p. 207.
[6]) Monatsschr. f. Geb. Bd. 5. p. 441.

Ovarium — im rechten bestand gleichzeitig eine kleine Cyste — beobachtet wurde. In Folge der im Allgemeinen negativen Ergebnisse muss man vor allen Dingen wohl annehmen, dass im vorliegenden Falle die Tuben eine besondere Disposition und Fähigkeit besassen, das befruchtete Ei aufzunehmen (Webster, Mandl und Schmidt[1])

Der Zeitraum zwischen der ersten Operation und der später eingetretenen extrauterinen Schwangerschaft betrug etwa 2 Monate. — Der Ausgang war bei der ersten Gravidität Ruptur, bei der zweiten unvollkommener Abort. — Ausserdem lehrt unser Fall uns deutlich, dass die Operation bei Extrauteringravidität sowohl per abdomen als auch per vaginam, je nach den Verhältnissen, seine Indication findet. Die zweite Operation, wo die schwangere, nicht besonders grosse Tube im Douglas'schen Raum sich befand und etwas beweglich war, konnte deshalb ziemlich bequem durch die Scheide beendet werden. Bei der ersten Schwangerschaft unseres Falles wäre eine Operation auf diesem Wege von unten her sehr schwer, wenn nicht gar undurchführbar gewesen. —

Fälle von gleichzeitiger intra- und extrauteriner Gravidität hat Gutzwiller[2]) zusammengestellt, im Ganzen 19. Hierzu kommen noch Fälle (cf. Martin) von Browe, Cragin, Dickson, Washborn, Cabot, Gottschalk, Walther[3]), Raleigh[4] u. A.

In den meisten Fällen ging zuerst die intrauterine Frucht ab und darauf erst wurde die extrauterine Gravidität festgestellt. Dasselbe geschah auch in unserem Falle. Obgleich der intrauterine Abort nur von der Pat. beobachtet war, so ist doch an den genauen Angaben der höchst zuverlässigen Person nicht zu zweifeln. Und wenn auch die Aetiologie der Haematocele mikroskopisch nicht festgestellt war, so muss ich mich nach meinen Erfahrungen zu der Ansicht derjenigen Autoren (Küstner[5]), L. Tait, Cullingworth u. A.) bekennen, dass jede Haematocele mit Sicherheit oder grösster Wahrscheinlichkeit auf eine Extrauteringravidität zurückgeführt werden kann. Aus der Krankengeschichte ist ersichtlich, dass die Haematocele sich nach dem Aborte während der starken Schmerzen ausbildete. In Betreff genauerer Angaben über diese seltene Complication verweise ich auf die Arbeit von Gutzwiller.

---

[1]) Arch. f. Gyn. Bd. LVI. H. 2.
[2]) Arch. f. Gyn. No. 43. 1893.
[3]) Zeitschr. f. Geb. No. 33. 1895.
[4]) The Amer. Journ. of Obst. 1897.
[5]) Deut. med. Woch. p. 945. 1894.

IV.

Aus der gynäkologischen Abteilung des Allerheiligen-Hospitals zu Breslau.
(Primärarzt Dr. Asch.)

Beitrag zur Colpo-Coeliotomia posterior, insbesondere ihrer Verbindung mit der Alexander-Adams'schen Operation*).

Von

Dr. OTTO FUCHS,
Assistenzarzt.

Bis in die neueste Zeit hinein kannte man zu den Organen des kleinen Beckens nur einen einzigen Weg, die Laparotomie. Waren auch schon früher Unternehmungen gemacht worden, von der Scheide aus in die Bauchhöhle operativ vorzudringen, so blieb es doch bei einzelnen schüchternen Versuchen; erst wenige Jahre ist dieses Vorgehen in das dauernde Repertoir gynäkologischer Technik aufgenommen.

Der Vorteil vaginaler Operationen vor der Laparotomie ist ein so in die Augen springender, dass bei voraussichtlich gleichem Heilerfolg wohl jeder Operateur heutzutage diesen Weg einschlägt. Wie immer, so machte sich auch beim Beschreiten des vaginalen Operationsweges ein gewisser Radikalismus geltend und erst eine ins Feine ausgebildete Technik liess einen wünschenswerten, konservativen Standpunkt gewinnen.

Zwei Operationen sind es, die an Uterus und Adnexen unter Erhaltung des Gesunden die Fortnahme erkrankter Partieen gestatten, die vordere und hintere Colpo-Coeliotomie. Während sich nun erstere Operation eine grosse Anhängerschaft erworben hat, wird die letztere verhältnismässig selten geübt; der Streit, welche Operation vorzuziehen sei, wogt hin und her. Wie so oft, liegt auch hier die Wahrheit in der Mitte, jede der beiden Operationen hat ihre Vorzüge und vor allem ihre Grenzen. Man stelle also nicht die Frage, ob vorderer oder hinterer, sondern wann vorderer und wann hinterer Scheidenbauchschnitt. In den letzten Jahren traten für den hinteren Schnitt Boisleux[1]), Mackenrodt[2]), Gottschalk[3]), Veit[4]), Döderlein[5]), Doyen[6]) u. A. ein.

*) Nach einem im physiologischen Verein gehaltenen Vortrage.

[1]) Verh. d. deutsch. Ges. f. Gyn. Wien. 744.

[2]) Berl. klin. Wochenschr. 1896, S. 237 und Samml. klin. Vortr. N. F. No. 156.

[3]) Berl. klin. Wochenschr. 1894, S. 700 und 1896, S. 329.

[4]) Centralbl. f. Gyn. 1896. S. 858 ff.

[5]) Centralbl. f. Gyn. 1896. S. 863.

[6]) Centralbl. f. Gyn. 1897. S. 1163.

Auf unserer Abteilung wurde der vordere Scheidenbauchschnitt relativ selten angewandt und meist erst dann, wenn wir mit dem hinteren Schnitt nicht zum Ziele kamen oder bereits vor der Operation dies nicht zu können annahmen. Es lassen sich durch die Colpocoeliotomia anterior noch Tumoren herausholen und Adhäsionen in einer Höhe lösen, wo man dies bei der posterior nicht mehr kann; wenn wir trotzdem letztere Operation bei weitem häufiger ausübten, so liegt dies daran, dass sie gegenüber der ersteren den ungleich leichteren Eingriff darstellt.

Während man bei dem hinteren Scheidenbauchschnitt oft mit einem Scheerenschlage Scheide und Peritoneum durchtrennt, wobei eine Verletzung des Rektums bei einiger Vorsicht kaum erfolgen kann, hat man bei dem vorderen ein lebenswichtiges Organ, die Blase, zu dislocieren. Diesem gewaltsamen Vorgehen entsprechen nach der Operation zurückbleibende Schädigungen. Die Blase beantwortet die Dislokation mit längere oder kürzere Zeit nach der Operation bestehenden cystitischen Beschwerden; die durch Abschieben der Blase von der Cervix gesetzte Bindegewebswunde zieht nach der Heilung durch narbige Retraktion die Portio nach vorn oben und giebt ihr so eine von der Normallage erheblich abweichende Stellung. Dysmenorrhöen, die nach derartigen Operationen auftreten, sind bei stark anteflektiertem Uterus mit dieser Verlagerung der Portio in Verbindung zu bringen.

Solche Rückstände finden sich nach Colpocoeliotomia posterior nicht. Die Lage des Uterus bleibt unverändert, die Wunde im hinteren Scheidengewölbe verheilt, entsprechend der Verletzung geringerer Lagen Bindegewebes, so gut, dass man bei späterer Vorstellung der Patientinnen, auch bei scharfem Hinsehen, nur mit Mühe die feine Narbe entdecken kann. Dahingegen ist bei dieser Operation die Zugänglichkeit zu den Adnexen keine ganz leichte. Und wenn Gottschalk[1]) behauptet, der hintere Scheidenbauchschnitt sei deshalb leichter und dem vorderen vorzuziehen, weil die Kreuzbeinaushöhlung dem operierenden Finger genügenderen Spielraum gewähre, so wird dieser Vorteil reichlich dadurch kompensiert, dass bei dem vorderen Schnitt Ligament und Adnexe sich in Normallage befinden und daher einem bei der Operation erfolgenden Zerren besser nachzugeben im Stande sind.

Was den Einwand anlangt, der häufig der hinteren Colpocoeliotomie gemacht wird, dass man bei ihr stets im Dunklen operiert, so suchten wir die diesem Vorgehen anhaftenden Gefahren auf ein Minimum zu reduzieren. Das Operationsfeld wurde stets durch Spekula und Ekarteure freigelegt und erst, nachdem die Organe resp. die Stellen des Beckens, an denen operiert werden sollte, gesehen, wurde zur operativen Behandlung derselben geschritten. Handelte es sich um Adhäsionen, so wurden dieselben zuerst, wie erwähnt, dem Auge wahrnehmbar

[1]) l. c.

gemacht und sodann nach Entfernung aller raumbeengenden Instrumente gelöst. Konnte man daher auch nicht während jeder Phase der Operation das Operationsgebiet genau besichtigen, so gelang es doch, sich soweit zu orientieren, dass man bei genügender Vorsicht in der Lage war, ohne Furcht vor Nebenverletzungen an die Lösung von Adhäsionen gehen zu können. Das Vorgehen ist also genau entsprechend demjenigen bei einer schwierigen Laparotomie, während der man stets den Angriffspunkt bei Trennung von Adhäsionen besichtigt, um dann in der Tiefe des kleinen Beckens sich nur auf das Tastgefühl zu verlassen.

Dieses ausgiebige Freilegen des Operationsfeldes gestattet, auch überall dort Klemmen oder Ligaturen anzulegen, wo es einem notwendig erscheint; man ist durch dieses Verfahren in den Stand gesetzt, die Blutung vollständig zu beherrschen. Die einzig zu befürchtende Eventualität wäre ein Abreissen und Zurückschlüpfen der Spermatika am Beckenrand, doch wird man dies bei genügender Vorsicht leicht vermeiden. Es kommen ja Fälle mit ganz straffem Lig. infundibulo-pelvicum vor, die nicht die geringste Zerrung gestatten, dann soll man aber nicht forcieren, sondern lieber die diesem Eingriff gesetzten Grenzen anerkennen und einen anderen Operationsweg beschreiten.

Uebrigens empfiehlt es sich, was z. B. auch Chrobak[2]) betont, die Patientinnen wie zur Laparotomie vorzubereiten, um gegebenen Falls von unten nicht zu überwältigende Schwierigkeiten von den Bauchdecken aus anzugreifen. Wie sehr diese Vorsicht gerechtfertigt war, beweist ein Fall (No. 4), welcher nach Durchreissung der Tube noch laparotomiert werden musste. Es ist vielleicht kein Zufall, dass dieses Ereignis nur einmal und zwar in der ersten Zeit der Ausübung dieser Operation eintrat, während später eine sorgfältigere Technik viel kompliciertere Operationen glatt zu Ende zu führen gestattete. Die Eröffnung des Leibes geschah hier übrigens nicht wegen Blutung, sondern wegen der Gefahr einer Infektion, die man von dem nicht für einwandsfrei gehaltenen Tubeninhalt befürchtete.

Hinsichtlich der Technik selbst ist zu erwähnen, dass stets mittelst Längsschnitt vorgegangen wurde (ausser bei Fall No. 5). Dabei war der, schon früher von Anderen betonte Gedanke massgebend, dass womöglich auch die Lig. sacro-uterina, als für die Lage des Uterus wichtig, geschont werden müssten; ausserdem hatten wir uns durch Leichenversuche überzeugt, dass der Querschnitt keine grössere Zugänglichkeit gewährleistet als der Längsschnitt. Nach Vernähung des Peritoneums mit der Scheide wurde der Uterus unter Hinaufschieben der Portio nach hinten oben gestülpt; gelang die Stülpung wegen bestehender Adhäsionen nicht, so wurden dieselben nach vorheriger Einstellung durch Spekula und genauer Besichtigung gelöst. Dies geschah, wie schon oben erwähnt, nach Entfernung aller Instrumente aus der

[2]) Centr. f. Gyn. 1897. S. 813.

Scheide und unter Entgegendrücken der einen Hand von den Bauchdecken aus. Nach Lösung der Adhäsionen und Stülpen des Uterus wurde das Operationsfeld wieder entfaltet, die erkrankten Adnexe mit feinen Muzeux gefasst und dann von der Spermatikalseite aus abgebunden, Dass man sich dabei vor gewaltsamem Zerren zu hüten hat, ist ja selbstverständlich; der eine unglückliche Fall (No. 4), der in dieser Richtung hin unter den Erstlingsoperationen passierte, fällt der damals noch mangelhaften Kenntnis von der Ausdehnungsfähigkeit der Ligamente nach hinterer Stülpung des Uterus zu Last. Auch von anderer Seite ist auf das Kippen des Uterus grosser Wert gelegt worden. Wenn jedoch Gottschalk dies erst nach Ablösung der Blase von der Cervix thut, so mag dies ja die genannte Procedur wesentlich erleichtern, nötig ist dies nach unseren Erfahrungen nicht. Unternimmt man es erst, die Blase von der Cervix abzuschieben, so ist die Eröffnung der vorderen Plika gewiss kein so eingreifendes Verfahren mehr, dass man deshalb auf die leichtere Entfernung von Adnexgeschwülsten von vorn her verzichten sollte. Nachdem der Uterus wieder in die richtige Lage zurückgebracht ist, geht man an den Verschluss der Scheidenwunde, der durch mehrere Scheide und Peritoneum fassende Katgutsuturen erzielt wird. Das Peritoneum wird dabei ziemlich weit gefasst, damit durch die Verklebung der Serosaflächen die blutige Schnittlinie ausgeschaltet wird, die einer Neigung der Därme zu Adhäsionen Vorschub leisten könnte. Das Hochstellen des Bettendes erstrebt dasselbe Ziel der Vermeidung von Adhäsionen mit der Scheidenwunde.

Diese Operation wurde in folgenden Fällen ausgeführt, die teils dem Hospitalmaterial, teils der Privatpraxis des Herrn Dr. Asch entstammen:

No.	Name, Alter	Diagnose	Operation, Bemerkungen	Datum der Operat.	Datum der Entlss.	Ausgang
1	Bertha R. I p. 28 J.	Kystoma ovar. dextr.	Entfernung der apfelgrossen Cyste und der gleichseitigen Tube	16. 7. 96	28. 7. 96	geh.
2	Anna M. 29 J.	Perisalpingitis et Perioophorit. dextr.	Salpingo-Oophorectomia dextr.	21. 7. 96	5. 8. 96	geh.
3	Martha M. I p. 27 J.	Perisalpingitis chron. et Hydrosalpinx utraque	Lösung der Adhäsionen, Salpingostomatoplasis utraque. Vor 9 Jahren Partus, 1 Kind Sterilität, Gonorrhoe nicht nachzuweisen	31. 8. 96	12. 9. 96	geh.
4	Anna N. I p. 32 J.	Salpingo-Oophoritis sin.	Lösung der Adhäsionen, Tube reisst ab, Laparotomie. Salpingo-Oophorectomia sin. Bauchdeckeneiterung	28. 9. 96	25.11.96	geh.
5	Clara H. III p. 26 J.	Endometritis, Metritis, Salpingo-Oophorit. dupl.	Salpingo-Oophorectom. dextr., Salpingostomia sin. Drainage. Mann zur Untersuchung nicht zu bewegen. Verdacht auf Gonorrhoe trotz negativen Gonokokken-Befundes. 1 Jahr später Laparotomie wegen Recidivs	8. 10. 96	28.18.96	geh.

Nr.	Name, Alter	Diagnose	Operation. Bemerkungen	Datum der Operat.	Datum der Entlss.	Ausgang
6	Petronella Sch. 31 J.	Perimetritis chron.	Lösung der sehr festen Adhäsionen. Ovarien nicht auszulösen. Unvollkommene Operation. Drainage. Bei der Section Adnexe dem Darm so adhärent, dass sie nicht gelöst werden können	23.10.96		† 26. 10. 96 an eitriger Peritonitis
7	Bertha G. VIIIp. 30 J.	Perisalpingit. et Perioophor. dextr.: Descensus vagin. ant.: Ruptura perinei vetus	Salpingo-Oophorectom. dextr., Colporrhaphia ant., Perineoplastik. Von 88—94 sieben Graviditäten, 4 davon ausgetragen. Krankheit entstand im Anschluss an Abort vor $1^1/_2$ Jahren mit febrilem Verlauf	13. 1. 97	30. 1. 97	geh.
8	Ernestine P. IIIp. 35 J.	Retroflexio uteri fixat; Perisalpingitis Perioophoritis dupl.:	Lösung der spärlichen Adhäsionen, Tuben nicht atretisch. Alex.-Adams-sche Operation. Beschwerden im Anschluss an einen Abort.	18. 3. 97	30. 3. 97	geh.
9	Ernestine Sch. 0 p. 32 J.	Perisalpingit. et Perioophorit. dupl.	Lösung der Adhäsionen. 8 Jahre lang steril verheiratet. Mann litt an Lues. Jetzt zweite Ehe, Mann ohne gonorrh. Erscheinungen	26. 4. 97	16. 5. 97	geh.
10	Martha L. 0p. 29 J.	Retrofl. uteri mobil. Degeneratio cyst. ovar. dextr.	Resectio ovar. dext., Alex.-Adams-sche Operation	27. 4. 97	12. 5. 97	geh.
11	Auguste M. 0p. 27 J.	Degeneratio cyst. ovar. sin.: Kystoma parovar. sin.	Entfernung der l. Adnexe. Cyste haselnussgross	3. 5. 97	1. 6. 97	geh.
12	Bertha R. Ip. 31 J.	Retrofl. uteri fixat.: Degeneratio cyst. ov. dext.: Ruptura perinei vetus	Oophorectomia dextr. Alex.-Adams-sche Operation; Perineoplastik. Vereiterung der Leistenwunden. Recidiv	17. 5. 97	23. 6. 97	geh.
13	Josepha P. Ip. 26 J.	Retrofl. ut. fix.; Ruptura perinei vetus	Lösung d. Adhäsionen, Alex.-Adams. Perineoplastik. 1 Kind Sterilität. Entbindung vor $1^3/_4$ Jahr. Mann $1^1/_2$ J. ante nuptias gonorrh. inficiert, soll geheilt sein. Bei Frau nichts zu finden	21. 5. 97	12. 6. 97	geh.
14	Ida J. 0p. 24 J.	Retrofl. uteri fixata.	Lösung d. Adhäsionen. Alex.-Adams-sche Operation	27. 6. 97	6. 7. 97	geh.
15	Martha K. IIp. 37 J.	Kystoma dermoid. ovar. dextr.; Ruptura perinei vetus	Entfernung der 2 faustgrossen Cyste. Dammplastik	21. 6. 97	6. 7. 97	geh.
16	Christine H. IIp. 27 J.	Retrofl. uteri fix.: Degeneratio cyst. ovar. utriusque; Ruptura cervicis et perinei vetus; Descens. vagin. ant. et post.	Curettage. doppelseitige Sänger-sche Cervixplastik, Lösung der Adhäsionen, Oophorectomia sin., Ignipunctio ovar. dextr.; Colporrh. ant., Perineoplastik, Alex.-Adams. Linkes Lig. rot. so aufgefasert, dass es nicht verkürzt und angenäht werden kann. Trotzdem voller Erfolg	16. 8. 97	6. 9. 97	geh.
17	Caroline H. Ip. 51 J.	Kystoma ovar. utriusque	Entfernung der faustgrossen Cysten. Tuben mitentfernt. Heilung durch Lungeninfarkt gestört	17. 9. 97	19.10.97	geh.

No.	Name, Alter	Diagnose	Operation, Bemerkungen	Datum der Operat.	Datum der Entlss.	Ausgang
18	Meta R. I p. 24 J.	Kystoma parovarii sin.	Entfernung der faustgrossen Cyste und der linken Adnexe	22. 9. 97	7. 10. 97	geh.
19	Martha B. 31 J.	Retrofl. uteri mobilis: Perisalpingitis et Perioophorit. sin.	Lösung der Adhäsionen. Salpingostomatoplasis sin.: Ignipunctio ovar. dextr.: Alex.-Adams. Wiederholtes Auftreten von Perimetritiden bei Ausschluss von Gonorrhoe. Vaginaefixatio im J. 93 erfolglos	24. 9. 97	14.10.97	geh.
20	Amanda V. 27 J.	Retroversio uteri fixata	Lösung der Adhäsionen, Alex.-Adams'sche Operation. Uterus leicht aufrichtbar, trotz Pessar zurücksinkend. Adhäsionen vor der Operation vermutet	8. 10. 97	30.10.97	geh.
21	Hedwig D. 26 J.	Endometritis catarrhalis. Salpingo-Oophor. dextr.: Descens vagin. ant.: Ruptura perinei vetus	Curettage. Salpingo-Oophorectomia dextr.. Colporrh. ant., Perineoplastik	15.11.97	3. 12. 97	geh.
22	Laura St. 29 J.	Kystoma parovar. dextr.: Ruptura perinei vetus	Entfernung der über faustgrossen Cyste und der gleichseitigen Adnexe. Dammplastik	26.11.97	17.12.97	geh.
23	Auguste K. I p. 32 J.	Salpingo-Oophorit. dextr.: Perisalpingo-Oophorit. dextr.	Lösung der Adhäsionen, Entfernung der rechten Adnexe. Heilung verzögert. Spitzenkatarrh	3. 2. 98	19. 3. 98	geh.
24	Elisabeth M. II p. 36 J.	Graviditas tub. sin.	Salpingo-Oophorect. sin. Bildung eines Stumpfexsudats, bei der Entlassung nur noch ein platter wenig empfindlicher Strang vorhanden	24. 2. 98	26. 3. 98	geh.
25	Franciska Sch. II p. 35 J.	Retrofl. uteri fixata. Ruptura perinei vetus	Lösung. Dammplastik. Alex.-Adams'sche Operation. Beschwerden im Anschluss an die zweite Geburt	29. 2. 98	13 3. 98	geh.
26	Bertha R. III p. 24 J.	Retrofl. ut. fix.: Perisalpingo-Oophorit. dextr.: Descens. vagin. ant. et post.: Ruptura perinei vetus	Lösung, Colporrh. ant.: Perineoplastik, Alex.-Adams	26. 3. 98	21. 4. 98	geh.
27	Pauline K. I p. 25 J.	Degeneratio cyst. ovar. dextr.	Curettage. Resectio ovar. dextr. Sehr starke Schmerzhaftigkeit des Uterus. der Adnexe. des ganzen Beckenperitoneums. Die subjektiven Beschwerden entsprechen nicht dem Palpationsbefund. Vom 20. 3.—30. 4. konservativ behandelt	30. 4. 98	18. 5. 98	geh.
28	Bertha Sp. 0 p. 22 J.	Salpingo-Oophorit. dextr., Retrofl. uteri mobilis	Salpingo-Oophorectom. dextr. c. resectione Lig. rot. Alex.-Adams (nur links! trotzdem Erfolg	25. 5. 98	12. 6. 98	geh.

No.	Name, Alter	Diagnose	Operation, Bemerkungen	Datum der Operat.	Datum der Entlss.	Ausgang
29	Bianka M. 32 J.	Retroversio uteri fixata. Geringe Ausbildung des vorderen Scheidengewölbes	Curettage, Adhäsionslösung, Alex.-Adams'sche Operation	24. 6. 98	11. 7. 98	geh.
30	Marie R. II p. 24 J.	Kystoma ovar. dextr. intraligamentare	Entfernung der apfelsinengrossen Cyste, Tube mitentfernt.	9. 7. 98	23. 7. 98	geh.
31	Veronica B. III p. 29 J.	Retroflexio uteri mobilis, Perioophor. dextr.	Curettage, Lösung der Adhäsionen, Alex.-Adams'sche Operation	22. 8. 98	10. 9. 98	geh.

Unter den 31 Operationen hatten wir einen Todesfall zu beklagen (No. 6). Es handelte sich dabei um eine echte Perimetritis mit abgekapseltem Exsudat. Es fiel sofort bei der Operation auf, als man sich schichtenweise durch die sehr festen Adhäsionen heraufarbeiten musste, dass sich dünnflüssige, grünlich schillernde, offenbar höchst infektiöse, seröse Flüssigkeit entleerte. Soll man nun diesen Misserfolg der Methode als solcher zur Last legen? Ich glaube, man kann diese Frage mit nein beantworten; denn auch bei der Laparotomie wäre es bei der Lösung der Adhäsionen zu einer Ueberschwemmung des noch nicht infizierten, bis dahin durch die sehr feste Abkapselung geschützten Peritonealraums gekommen, und selbst bei sorgfältigstem Auftupfen des Exsudats hätte der in demselben arbeitende Finger Impfkeime genug in der Bauchhöhle verstreut, um einen ungünstigen Ausgang herbeizuführen.

Das Peritoneum wurde in den allermeisten Fällen geschlossen, ein Schaden erwuchs daraus nicht. Eine grosse Anzahl der Patientinnen konnte nachkontroliert werden, bei keiner einzigen wurden Verwachsungen mit dem Darm konstatiert. Unbedingt nötig ist also die Drainage der Scheiden-Peritonalwunde, wie sie Steffeck[1]) zur Vermeidung von Adhäsionen empfiehlt, nicht. Dieser Verschluss der Wunde wurde aber nur in nicht eitrigen Fällen vorgenommen, anderenfalls wurde drainiert (No. 5 und 6).

Klemmen wurden nie liegen gelassen oder auch nur provisorisch angewandt; es gelang stets, die Operation mittels Ligatur zu Ende zu führen und dies selbst bei Nulliparen mit sehr enger Scheide. Obwohl in den vorliegenden Fällen kein Scheiden-Dammschnitt zwecks besserer Freilegung des Operationsfeldes zur Verwendung kam, kann es doch, wie es manche Operateure thun, zweckmässig sein, sich eines solchen zu bedienen.

In den meisten Fällen gaben Adhäsionen des Uterus und der Adnexe die Anzeige zur Operation ab; es war oft geradezu erstaunlich, wie leicht sich Ovarien, die fest mit der Umgebung verbacken schienen, vollständig ausschälen liessen. Die Be-

[1]) Berl. klin. Wochenschr. 1896 S. 978.

fürchtung, dass die Verwachsungen sich wieder bilden würden, lag ja nahe, doch hat sich dieselbe in der Praxis nicht bewahrheitet. Allerdings muss man zur Operation nur Fälle aussuchen, welche nach Anamnese und Befund auf einen abgelaufenen Entzündungsprozess hindeuten. Mit ziemlicher Sicherheit wird dies bei Veränderungen nach Puerperalerkrankungen geschehen können, während bei Gonorrhoe besondere Vorsicht geboten ist. Fälle der letzteren Art kann man erst dann als zur Operation geeignet betrachten, wenn durch jahrelange, sorgfältige Beobachtung das völlige Erlöschen des gonorrhoischen Prozesses sichergestellt ist (natürlich vergewissert man sich auch von der Ausheilung des Ehemannes). Zum Belege für diese Ansicht dient Fall No. 5, bei dem trotz häufiger Untersuchungen des Uterussekretes keine Gonococcen gefunden wurden, bei dem aber nach Konsistenz und Konfiguration der Adnextumoren eine Gonorrhoe vermutet wurde. Der dringende Wunsch der jung verheirateten Patientin nach Nachkommenschaft bestimmte schliesslich zur Operation, die in einseitiger Entfernung der Adnexe und Salpingostomatoplasis der anderen Seite bestand. Der Erfolg war derartig, dass die vor der Operation bestehenden Schmerzen sich verschlimmerten und nach andauernd trostlosem Befinden der Kranken eine zweite Operation vorgenommen werden musste. Hierbei wurden die bei der ersten Operation geschonten Adnexe wieder in Adhäsionen eingebettet, das künstlich hergestellte abdominelle Tubenostium verschlossen gefunden.

In einer zweiten Serie von Fällen gaben cystische Degeneration der Ovarien resp. Ovarialkystome die Anzeige zur Operation ab. Letztere ist bei diesen Fällen ungleich leichter als bei den vorher erwähnten; denn nach Punktion und Fassen der Geschwulst mittels kleiner Muzeux'scher Zangen, wobei sich die enthaltene Flüssigkeit entleert, gelingt es leicht, einen Stiel zu bilden und zu unterbinden. Auf die Gefahr einer möglichen Verimpfung wurde kein zu grosses Gewicht gelegt. Dieses unglückliche Ereignis, auf dessen Vorkommen Sänger[1]) und Pfannenstiel[2]) hingewiesen haben, scheint so selten vorzukommen, dass es gerechtfertigt erschien, die Patientin vor der Laparotomie, die allerdings eine sorgfältigere Entwicklung von Cystomen gestattet, zu bewahren. Uns erschien die Gefahr eines nach der Operation drohenden Bauchbruchs mit seinen Gesundheit und Erwerbsfähigkeit schädigenden Folgen viel beachtenswerter zu sein, als die entfernte Möglichkeit eines eventuellen Recidivs. Einmal wurde eine Dermoidcyste entfernt (No. 15); das Abhalten der ihren Inhalt bildenden, schmierigen Massen gelang durch geeignete Lagerung von Gazetupfern um die Geschwulst leicht. Die durch den hinteren Scheidenbauchschnitt entfernten Cysten waren nicht übermässig gross, die Grösse eines Kindskopfs wurde nicht überschritten. Bei dem geschilderten Vorgehen, d. h. der vorher-

[1]) Centrbl. f. Gyn. 1897 S. 806.
[2]) Handbuch d. Gyn. von Veit. Bd. III. S. 306.

gehenden Punktion der zu entfernenden Cyste, bildet die Grösse derselben an sich gewiss keinen Gegengrund für die vaginale Entfernung; es muss nach Abfluss der Flüssigkeit möglich sein, auch ganz grosse, unverwachsene Cystome zu entfernen. Eine Kontraindikation bedeuten allein ausgedehnte Verwachsungen mit dem Darm, wie sie bei grossen Cystomen zuweilen angetroffen werden. Diagnostiziert man vor der Operation derartige Adhäsionen, so wählt man den abdominellen Weg, glaubt man dieselben ausschliessen zu können, den vaginalen. Trifft man dabei dennoch gegen Erwarten auf ausgedehnte, von unten her nicht lösbare Adhärenzen, so unterbricht man die Operation, wozu man sich bei der vorher betonten Möglichkeit vollständiger Blutstillung ohne Bedenken entschliessen kann, und setzt dieselbe von oben fort.

Die gute Zugänglichkeit des Operationsfeldes erhellt auch daraus, dass es gelingt, intraligamentär entwickelte, cystische Tumoren zu entfernen. Die Fälle No. 18 und 22 betrafen grössere Parovarialcysten, die unter Erhaltung der Adnexe der betreffenden Seite nach Spaltung des hinteren Ligamentblattes herauszuschälen versucht wurden. Technisch stellten sich diesem Unternehmen durchaus keine unüberwindlichen Schwierigkeiten entgegen, aber die ausserordentliche Zerreisslichkeit der dünnen Sackwand und die durch das stückweise Herauszerren der Cyste zerfetzte Ligamentfläche bewogen schliesslich zur Opferung der entsprechenden Adnexe.

Bei doppelseitigem Sitz der Cysten wurden dieselben unter Erhaltung des Uterus entfernt (No. 17). In diesen Fällen erscheint vielleicht die vaginale Radikaloperation das einfachere Vorgehen zu sein, zumal der Uterus nach Entfernung der Eierstöcke seine physiologischen Funktionen nicht mehr zu erfüllen imstande ist. Aber es ist doch nicht angängig, die Gebärmutter so ganz als quantité négligeable zu betrachten, nachdem Freund[1]) gelehrt hat, ein wie vortreffliches plastisches Material der Uterus bei Fistelbildung — hier kommen natürlich nur Fisteln in Betracht, die nach Perforation von Eiterherden entstehen — im Bereiche des kleinen Beckens abgiebt. Zudem entschliesst man sich nicht gern allein aus technischen Rücksichten, ein sonst gesundes Organ zu entfernen. Der Hinweis auf die Mitentfernung des Uterus bei doppelseitiger Vereiterung der Adnexe infolge Gonorrhoe trifft dabei nicht ganz zu, weil in diesen Fällen die meist vorhandene Endometritis und Metritis einen wesentlichen Anteil an der Grösse der Beschwerden hat.

Einmal wurde eine Tubargravidität (No. 24) durch den hinteren Scheidenbauchschnitt angegriffen. Es handelte sich um eine Mehrgebärende mit weiter, gut zugänglicher Scheide; die schwangere Tube hatte sich hinter den Uterus geschlagen und lag dem Douglas direkt auf. Dieser bequemen Zugänglichkeit entsprechend gestaltete sich die Abbindung der gleichnamigen

[1]) Hegar's Beitr. z. Geb. u. Gyn. 1898 Heft 1.

Adnexe einfach. Es soll damit jedoch keineswegs der operativen Entfernung von Eileiterschwangerschaften von der Scheide aus das Wort geredet werden. Ist es doch bekannt, wie morsch und zerreisslich dabei die Ligamente gefunden werden, die oft einen ganz geringen Zug mit abundanter, lebensgefährlicher Blutung beantworten. Nur besonders günstig liegende Fälle, wie der vorliegende, werden daher eine Operation der Tubargravidität auf diesem Wege gerechtfertigt erscheinen lassen, und auch dann wird man dies nur unter steter Berücksichtigung der drohenden Gefahr und unter sofortiger Bereitschaft zur Laparotomie thun.

Endlich wurde bei einer Reihe von Patientinnen der hintere Scheidenbauchschnitt in Verbindung mit der Alexander-Adams'schen Operation ausgeführt. Gerade in neuerer Zeit machen sich gegen diese mit soviel berechtigtem Enthusiasmus wieder aufgenommene Operation gewichtige Stimmen geltend und Mackenrodt[1]) geht sogar so weit, zu Gunsten der Vaginaefixation ihr vollständiges Verschwinden zu fordern, weil sie allein die Geraderichtung des Uterus gewährleistet, ohne etwas gegen die begleitenden Komplikationen auszurichten. Jedenfalls steht soviel fest, dass die Alexander-Adams'sche Operation, wie keine zweite Retroflexionsoperation, die Richtiglagerung des Uterus vornimmt, indem sie zugleich mit der Richtiglagerung des Corpus eine solche der Portio verbindet, ohne irgendwelche künstliche Adhäsionen mit anderen Organen zu setzen. Auch wir haben trotz eines schon mehrere Jahre auf der Abteilung erprobten, besonders schonenden Nahtverfahrens — von Calmann[2]) publiciert —, mittelst dessen die Ligamenta rotunda fixiert werden, Recidive erlebt; trotzdem war das Gesamtresultat soweit zufriedenstellend, dass wir die Indikationen für diese Operation nicht nur nicht einschränkten, sondern im Gegenteil erweiterten. Anfangs galt die absolute Mobilität der Gebärmutter als strikteste Indikation für die Alexander-Adams'sche Operation, ausgeschlossen waren Fälle mit Adnexveränderungen oder Fixation des Corpus. Wir gingen bei derartig komplicierten Fällen — ein Verfahren, das auch von Burrage[3]) eingeschlagen wurde — so vor, dass zuerst durch den hinteren Scheidenbauchschnitt Adhäsionen gelöst resp. veränderte Adnexe entfernt wurden, um dann an dem mobil gemachten Uterus die Verkürzung der Ligamenta rotunda vom Leistenkanal aus vorzunehmen. Gerade beim Entstehen so grosser Wundflächen, wie sie nach Lösung flächenhafter Verwachsungen der hinteren Uteruswand entstehen, liegt die Gefahr einer frischen Adhäsionsbildung nahe. Nach Martin[4]) wird dieselbe am besten durch möglichste Entfernung der wunden Peritonealflächen erreicht; ihm erscheint zur Erreichung dieses Ziels die Vaginaefixation am geeignetsten zu sein. Genau das Gleiche erreicht man mit der

[1]) Arbeiten aus der Privatfrauenklinik von Mackenrodt. Heft 3.
[2]) Centrbl. f. Gyn. 1897. No. 4.
[3]) Ref. Frommel's Bericht. 1896. S. 43.
[4]) Centrbl. f. Gyn. 1897. S. 1133.

Alexander-Adams'schen Operation, eine ausgiebige Verkürzung der Lig. rotunda hebelt den nunmehr freien Uterus so weit nach vorn, dass eine Wiedervereinigung der gelösten Flächen zur Unmöglichkeit wird.

Von besonderem Interesse sind die Fälle No. 16 und 28, bei denen die Alexander-Adams'sche Operation nur einseitig ausgeführt werden konnte. Bei der vor Kurzem erfolgten Vorstellung der Patientinnen wurde nun eine ganz korrekte Lage des einseitig vorn gehaltenen Uterus konstatiert, Beschwerden irgend welcher Art waren nicht vorhanden. Auch bei den übrigen so behandelten Patientinnen — die meisten konnten nachkontroliert werden — trat ein Recidiv der Retroflexio nicht ein. Ausgenommen ist Fall No. 12, bei dem die Wunden in der Leistengegend nicht per primam heilten; hier wurde das Recidiv schon bei der Entlassung gefunden.

Bisher galt vielfach bei Fällen von komplicierter Retroflexio — zur vorderen Colpocoeliotomie mit nachfolgender Vaginalfixation entschliessen sich im conceptionsfähigen Alter nur wenige Operateure — die Laparotomie als einziger Operationsweg; ist die Komplikation allein durch hintere Fixation des Uterus gegeben und fehlen Veränderungen der Adnexe, so käme noch forcierte Mobilisation nach Schultze in Frage. Auch Rumpf, der meistens bei fixierter Retroflexio die Laparotomie anwandte, hat einige Fälle so behandelt, dass er nach vorheriger, gewaltsamer Dehnung der Adhäsionen die Alexander-Adams'sche Operation anschloss. Er betont mit Recht, dass man dabei eine Gewähr für vollständige Trennung der Verwachsungen nicht habe und dass erst die Zukunft bei seinen Fällen lehren werde, inwieweit die Verkürzung der Lig. rotunda einem Zuge etwa zurückgebliebener Adhäsionen zu widerstehen vermöge. Wir halten das Beschreiten dieses Weges für unsicher und ziehen die sichere Durchtrennung aller fixierender Stränge durch die hintere Colpocoeliotomie vor, zumal die dabei gesetzte Wundfläche so unbedeutend und damit der Eingriff ein so kleiner ist, dass er gegenüber dem Gewinn völliger Sicherheit bei der Operation nicht in Frage kommen kann.

Die geringe Schwere des Eingriffs lässt den hinteren Scheidenbauchschnitt auch als Probeincision zu diagnostischen Zwecken bei Fällen geeignet erscheinen, in denen die Grösse der Beschwerden sich mit dem klinischen Befunde nicht ganz deckt. Auch bei vermuteter Malignität von Ovarialtumoren giebt die Colpocoeliotomia posterior genügenden Aufschluss über die Inoperabilität in Fällen, in denen dies durch die vorherige Untersuchung nicht möglich war. Hier kommt es bei der schnellen Wiederansammlung des Ascites und dem leichten Uebergreifen der Degeneration auf die Bauchwundfläche oft zu Störungen der Heilung der Laparotomiewunde, die man so vermeidet.

V.

Bemerkungen zu dem Aufsatze von **Boldt, Eine aussergewöhnliche Verletzung bei einer versuchten Ausschabung des Uterus.**

(3. H., S. 360 dies. Monatsschrift) u. zu jenem von Sänger (ibidem).

Von

R. CHROBAK.

Habe ich auch mit wahrer Freude die Bemerkungen Sänger's zu dem ersterwähnten Aufsatze gelesen, so drängt es mich doch seinem warnenden Rufe auch den meinen hinzuzufügen. Leider kann ich aus jener Erfahrung, die ich bei Consultationen mache und gemacht habe, sagen, dass das Curettement der Uterushöhle in für meine Auschauung unverantwortlicher Weise angewendet wird. Es gilt dies von der Ausschabung der Gebärmutterhöhle überhaupt, ganz besonders aber von jener des puerperalen und abortirenden Uterus. Verschärft wird die Sache noch dadurch, dass es nicht die in der Schule gewonnene Erfahrung und Belehrung ist, welche so viele Aerzte zu diesem Eingriffe veranlassen, sondern die Vielgeschäftigkeit des meist jüngeren Arztes, vielleicht auch die tadelnswerthe Unkenntniss des physiologischen Verlaufes.

Möchten doch die so rasch mit der Curette hantirenden Collegen die Lehren beherzigen, welche in den Lehrbüchern der Geburtshülfe niedergelegt sind — ich nenne da beispielsweise nur Ahlfeld, Olshausen — Veit, Schauta — erinnerten sie sich an die Warnung Hegar's und so vieler wahrhaft erfahrener Fachmänner — sie würden sicher weniger auskratzen, dann zwar um zahlreiche Operationen „ärmer" sein, dafür würden aber viele von ihren Pflegebefohlenen nicht krank und functionsuntüchtig geworden sein.

Ich möchte mich hier auf die Ausschabung des puerperalen und abortirenden Uterus beschränken, von der ich nie versäume in meinen Vorlesungen zu sagen, dass sie viel zu häufig gemacht werde und einen Eingriff darstelle, der nur zu oft von den schwersten Folgen begleitet ist und hieran habe ich trotz der bekannten Empfehlungen in früherer Zeit von Anfang an festgehalten. Und doch wird der puerperale Uterus so häufig ausgekratzt, dass ich aussagen kann, ich habe in der Consultationspraxis der letzten Jahre mehr schwere Erkrankungen nach der leichtfertigen und meiner Auffassung nach unbegründeten Anwendung der Curette gesehen, als puerperale Todesfälle.

Wenn ich die Anwendung dieses Instrumentes auf die wahrlich ganz seltenen Fälle beschränkt wissen will, in denen es anders nicht gelingt, blutende oder jauchende festhaftende Gewebsstücke zu entfernen, so leitet mich dabei nicht so sehr die Furcht vor der Perforation des puerperalen Uterus, obwohl dieselbe bestimmt besteht, doch ist diese Gefahr, falls man breite Curetten verwendet, nicht so gross als z. B. bei Anwendung der Sonde.

Die Häufigkeit der Perforation des Uterus anlangend, habe ich sie am öftesten selbst mit der Sonde, weniger häufig mit der Curette, dem Metalldilatator oder dem Hegar'schen Stifte, ein einziges Mal durch die Kornzange erzeugt gesehen.

Ich kann dieses Instrument, vorausgesetzt, dass es richtig construirt ist und von nicht ungeübten Händen gebraucht wird, nicht für gefährlich halten und schliesse mich demnach der Verdammung, welche dasselbe vielerorts gefunden hat, nicht an. Falls die Branchen nicht zu dünn sind und gut schliessen, falls die Zange geschlossen eingeführt wird, halte ich dafür, dass eine zart tastende Hand einen schweren Schaden damit zu erzeugen nicht im Stande ist. Dasselbe Urtheil trifft die verschiedenen Löffelzangen.

Trotzdem habe ich daran festgehalten, zu lehren, das richtige Verfahren sei die intrauterine Ausschabung oder Application der Korn- und Löffelzange unter Leitung des Fingers. Nur mit diesem vielseitigsten und ungefährlichen Instrumente ist man in der Lage, eine sichere Diagnose und Therapie zu vermitteln.

Aber selbst der Finger wird speziell bei Abortus zu häufig gebraucht; wie oft wird bei engem Halse der Finger eingebohrt, die Fruchtblase zerrissen, der Abortus, welcher sich durch Zuwarten glatt vollzogen hätte, zu einer schwierigen und leicht gefahrbringenden Sache gestaltet, da nun erst vielleicht die Nothwendigkeit einer instrumentellen Entleerung des Uterus, oder wenigstens der Erweiterung eintritt. —

Es kommt weiter nicht allein die Gefahr der Perforation in Betracht, wird doch hier durch die Curette nicht bloss die Schleimhaut mit Hinterlassung eines zur Regeneration nöthigen Restes entfernt, sondern sie geht beim puerperalen Uterus tiefer, die Fundi der Drüsen, wohl auch noch Muskulatur der Wand werden abgekratzt, eventuell bei roher Anwendung von Zangen ohne Leitung des Fingers Stücke Muskulatur herausgerissen. Dass hieraus schwere Verstümmelungen und Functionsstörungen des Uterus entstehen können, hat ja unlängst wieder Fritsch betont.

Aber alles das ist verschwindend gegen die Gefahren, welche dadurch entstehen, dass das Curettement der puerperalen Uterushöhle eine Menge schon thrombosirter Blutgefässe wieder eröffnet, jenen schützenden Granulationswall, den sich die heilende Natur aufrichtet, zerstört, auch die eitrigen Thromben und Gewebspartikel zerquetscht und geradezu direct in die nun offenstehenden Venen hineindrückt.

Wenn man schon um jauchende, infectiöse Gewebspartikel zu beseitigen, zur Curette greift, so ist es geradezu widersinnig jedesmal, wie es meist beliebt wird, die ganze Uterushöhle auszuschaben, dadurch alle Gefässe wieder zu eröffnen und Verhältnisse für die Resorption der infectiösen Stoffe zu schaffen, wie sie günstiger nicht gedacht werden können. Wie oft habe ich es gesehen, dass Aerzte in der Meinung pathologisches zu entfernen, die durchaus normale Placentarinsertionsstelle abgekratzt haben, weil sie nicht wussten wie diese Stelle normaler Weise aussieht. Aber auch wenn es sich wirklich um Entfernung der obengenannten Stoffe handelt, kann nur dringendst empfohlen werden, nichts ohne Leitung des Fingers zu unternehmen, was um so leichter ist, als ja die Uterushöhle meist die Passage des Fingers gestattet. Nur im äussersten Nothfalle greife ich da zur Curette, wenn der Finger allein nicht ausreicht, so ist die Korn- oder Löffelzange, und nur wenn es sich um flächenhafte Wucherungen oder Gewebsreste handelt die erstere zu verwenden.

Was soll man aber zu jener Praxis sagen, welche von manchen befolgt wird, nach der jedesmal, wenn ein Blutcoagulum oder ein etwa zurückgebliebenes Placentastückchen abgegangen ist, auch ohne Vorhandensein stärkerer Blutung und Fiebers die Uterushöhle sofort ausgekratzt wird?

- - -

VI.

Zur Prophylaxe der Neuritis puerperalis.[1])

Von

Dr. W. HUBER

in Leipzig.

In einem Vortrage über Neuritis gravidarum et puerperalis hat Windscheid[2]) auf eine Reihe von Entstehungsursachen hingewiesen, die zu der Frage anregen, ob es nicht durch bestimmte prophylaktische Maassnahmen möglich sei, die Entwickelung dieses Leidens zu verhindern.

Ich werde mich zunächst ausschliesslich an die Frage der Neuritis puerperalis halten aus Gründen, die unmittelbar aus dem weiteren Inhalte meines Vortrages hervorgehen werden. Die Bezeichnung „Neuritis“ werde ich im Folgenden als eine

---

[1]) Vortrag in der medicinischen Gesellschaft zu Leipzig am 21. Juni 1898.

[2]) Gehalten am 24. Mai 1898 in der medicinischen Gesellschaft zu Leipzig. Inzwischen erschienen in der Sammlung zwangloser Abhandlungen a. d. Gebiete der Frauenheilkunde und Geburtshilfe von M. Graefe in Halle a. S. II. Band. Heft 8. (Besprechung in diesem Hefte der „Monatsschrift“).

Art Sammelbegriff für alle hierher gehörigen Nervenaffectionen anwenden, und sie auch da beibehalten, wo strenggenommen von einer Neuralgie, einer Parese etc. gesprochen werden müsste.

Grundsätzlich habe ich von vornherein zu betonen, dass ich als denjenigen Zeitabschnitt des Fortpflanzungsprocesses, in dem die meiste Gelegenheit zum Zustandekommen einer puerperalen Neuritis sich bietet, nicht sowohl die Schwangerschaft betrachte, auch nicht das Wochenbett, sondern in erster Linie die Geburt. Hier sind mechanische Einwirkungen auf die Nervenstämme des kleinen Beckens in ausgiebiger Weise gegeben, nächstdem spielen aber auch in gewisser Beziehung thermische und chemische und nicht zum Wenigsten toxische Reize eine Rolle; kurz eine ganze Anzahl von Schädlichkeiten können im Verlaufe der Geburt die Beckennerven treffen, die sich in ihrer Gesammtheit ja wohl nie ganz werden vermeiden lassen, auf deren möglichste Einschränkung jedoch in jedem einzelnen Falle besonders zu achten ist.

In der Hauptsache ist es der Druck des Kopfes auf die Nerven des kleinen Beckens, der zu Neuritis führen kann und der um so schwerwiegender sich geltend machen wird, je grösser das räumliche Missverhältniss ist zwischen dem kindlichen Kopfe und der mütterlichen Beckenhöhle — vorausgesetzt, dass der erstere überhaupt in den Beckeneingang einzutreten vermag —, und je länger der Druck auf die Nerven gewirkt hat. Da wir nun in keinem einzelnen Falle vorweg bestimmen können, von wann ab der Druck krankheitserregend wird, so ergiebt sich daraus ohne weiteres als prophylaktische Forderung die Bestimmung, keine Kreissende länger in der Geburt liegen zu lassen, als nothwendig ist, d. h. als bis die mütterlichen Weichtheile in der nöthigen Weise zur Entbindung vorbereitet sind. Ich stehe durchaus nicht auf dem Standpunkte, jede oder auch nur die grösste Mehrzahl der Geburten kritiklos durch „Kunst" beendigt sehen zu wollen — ganz im Gegentheil! Die Natur macht das ohne unser Zuthun in den meisten Fällen viel besser. Aber sobald die Geburt stockt und die Kräfte der Kreissenden nachlassen, dann hat der Geburtshelfer, bei genügender Eröffnung der weichen Geburtswege, im Interesse der Kreissenden die Pflicht, durch kunstvolles Eingreifen die Natur zu unterstützen und die Kreissende zu entbinden.

Diese Kunsthilfe muss nach drei Seiten hin wohl erwogen sein: erstens sie muss eine möglichst schonende sein, zweitens muss sie auf einer absolut sicheren Diagnose beruhen, und endlich muss sie eine streng durchgeführte Indicationsstellung zur Voraussetzung haben. Wo eines dieser Erfordernisse fehlt, kann durch einen Eingriff mehr Schaden angerichtet werden als Nutzen. Denn wenn schon bei spontanem Geburtsverlaufe der Druck des Kopfes auf die Nerven des kleinen Beckens schädigend einwirken kann, so ist dazu mindestens ebensoviel Veranlassung gegeben bei operativen Entbindungen. Hier ist es ja nicht mehr

der Druck des Gebärmutterinhaltes allein, sondern ausserdem noch der von Seiten der Instrumente und der Hände des Operateurs. So kann ich mir sehr wohl vorstellen, dass gelegentlich einer intrauterinen Manipulation, ja sogar bei einer einfachen Abortausräumung die in die Scheide eingeführte Hand ganz unbeabsichtigt derart auf einen grossen Nervenstamm drückt, dass nachträglich eine schwere Neuritis dadurch entsteht.

Was die von mir geforderte Sicherstellung der Diagnose und eine strenge Indication betrifft, so erinnere ich nur an zwei Beispiele: den tiefen Querstand der Pfeilnaht und die hohe Zange. Wollte ein Geburtshelfer einen im Beckenausgang quer eingestellten Kopf, ohne diese fehlerhafte Einstellung erkannt zu haben, mit der Zange entwickeln, so müssten — ganz abgesehen von den technischen Schwierigkeiten dieses Eingriffes — schwere Druckerscheinungen der Nerven die nothwendige Folge sein. Andererseits stellt die Zangenentwickelung des hochstehenden Kopfes, wie bekannt, einen so schweren geburtshilflichen Eingriff dar, dass derselbe nur auf ganz strenge und dringende Indication hin vorgenommen werden darf. Wer diese Operation ausführen will, muss sich von vornherein klar darüber sein, dass er durch den unter Umständen recht lange dauernden, intensiven Zug am kindlichen Kopfe auch die Nerven des kleinen Beckens schweren Schädigungen aussetzen kann. Bei Zangenentbindungen kann eben der forcirte Zug, der ja nichts anderes darstellt, als einen fortgesetzten Druck, allein schon eine nachhaltige Beeinträchtigung eines oder mehrerer Nerven im Gefolge haben, es braucht daran noch gar nicht ein mangelhaft angelegter, am Kopfe vorstehender Zangenlöffel die Schuld zu tragen.

Dazu kommt noch als weiteres beachtenswerthes Moment die Thatsache, dass die Kreissende, sobald sie Schmerzen empfindet, ganz unwillkürlich ihre Muskeln, natürlich auch diejenigen des kleinen Beckens, anspannt. Dadurch kommen die Nerven erst recht zwischen harte Wiederlager zu liegen und haben nun nicht den nöthigen Spielraum mehr, um dem sie treffenden Drucke auszuweichen.

Das ist sofort wieder möglich, sobald eine künstliche Erschlaffung der Muskulatur durch Chloroform-Narcose erzielt ist. Eine ausgiebige Verwendung derselben kann ich für die operative Geburtshülfe nur dringend empfehlen. Bei Erstgebärenden, bei engem Becken, bei verzögerter Geburt sollte eine Narcose niemals versäumt werden. Gerade Kreissende vertragen das Chloroform ausgezeichnet, und wenn nur einigermassen vorsichtig angewandt, kann absolut kein Schaden damit angerichtet werden. Ich habe nur Nutzen davon gesehen, insbesondere sind mir neuritische Erscheinungen, selbst nach den schwersten operativen Entbindungen, fast noch nie zur Beobachtung gekommen. Ich möchte desshalb für die Prophylaxe der puerperalen Neuritis der Chloroformnarcose die erste Stelle einräumen.

Ueber thermische und chemische Reizung der Beckennerven intra partum kann ich mich kurz fassen. Es kommen ja

wohl intensive Wärme- und Kältegrade in Gestalt von vaginalen und intrauterinen Spülungen zum Zwecke der Blutstillung zur Verwendung; dadurch wird aber wohl kaum eine Neuritis veranlasst werden. Für nicht so unschuldig möchte ich es jedoch bezeichnen, wenn von übereifrigen Anhängern der Wasserheilmethode unmittelbar post partum der Wöchnerin ein kaltes Sitzbad verabreicht wird. Ich kann es mir sehr leicht denken, dass der durch die Geburtsthätigkeit abgemattete und erhitzte weibliche Körper auf eine solche Abkühlung ebenso leicht mit einer Störung im Bereiche der Nervus ischiadicus reagiren wird, wie auf jede andere intensive Erkältung. Derartige hydropathische Maassnahmen sind also vom neurologisch-gynaekologischen Standpunkte aus nicht gutzuheissen.

Die chemischen Reize werden heutzutage bei der Prophylaxe der Neuritis puerperalis kaum mehr in Frage kommen, nachdem das systematische Ueberschwemmen der Genitalien mit starken Desinfectionsflüssigkeiten, insbesondere mit starken Sublimatlösungen von der Bildfläche verschwunden ist, und man immer mehr die Ueberzeugung gewonnen hat, dass als Hauptangriffspunkt für die geburtshülfliche Desinfection nicht der Körper der Kreissenden, sondern der des Geburtshelfers zu gelten hat.

Um so wichtiger sind nach wie vor die toxischen Einflüsse auf die Nerven während der Geburt. Ich verstehe hierunter nicht etwa Intoxikationen mit chemischen Giften, sondern die direkte Einwirkung septischer Processe auf die Nerven und theile dabei vollständig Windscheid's Ansicht von der Neuritis puerperalis septica. Dass sich hier der Prophylaxe ein weites Feld erschliesst, liegt klar zu Tage, aber nicht bloss der Prophylaxe für das unmittelbar bevorstehende Puerperium, sondern ebensosehr auch derjenigen für eine folgende Schwangerschaft: schwere Störungen, insbesondere septischer Art, im Verlaufe eines Puerperiums bilden in der grössten Mehrzahl der Fälle die Veranlassung zu einer späteren Neuritis gravidarum. Diese ist fast immer als eine secundäre Erkrankung aufzufassen, hervorgegangen aus einer früher bestandenen, primären Neuritis puerperalis.

Aber nicht bloss die directe Einwirkung septischer Produkte auf die Nerven habe ich hier im Auge, sondern auch die indirecte. Wenn sich nämlich schwere septische Vorgänge im kleinen Becken während des Wochenbettes abgespielt haben, so werden die Reste derselben in Gestalt von Exsudaten, Narben, Verwachsungen u. s. w. späterhin auch im Bereiche der grossen Nervenstämme ihren nachtheiligen Einfluss fühlbar machen, ganz besonders bei einer erneuten Schwangerschaft. Schon allein durch die Grössenzunahme der Gebärmutter, dann aber auch sobald der vorliegende Theil sich fest in den Beckeneingang einstellt, werden die Nerven durch Dehnung und Zerrung allerlei Druck ausgesetzt sein, und darauf viel leichter mit neuritischen Erscheinungen antworten,

als wenn das frühere Wochenbett glatt, ungestört, aseptisch verlaufen wäre. Fraglos liegt hierin mit ein Grund, warum Neuritiden während der ersten Schwangerschaft so überaus viel seltener auftreten als während der folgenden.

Hier trifft auch die Prophylaxe der Neuritis gravidarum und die der Neuritis puerperalis zusammen. Sie gipfelt in der strengen prophylaktischen Forderung, durch exacte Technik, durch sorgfältige Durchführung der geburtshülflichen Antiseptik, durch peinliche persönliche Reinlichkeit intra partum einen absolut glatten Wochenbettsverlauf in allen Fällen anzustreben.

Mit wenigen Worten möchte ich noch die Frage der Autointoxication als ursächlichen Momentes für das Zustandekommen einer Neuritis gravidarum streifen. Windscheid hat sich in diesem Punkte vorsichtig und mit Reserve ausgedrückt; ich kann das nur billigen. Es werden ja wohl immer eine Anzahl von Fällen übrig bleiben, deren Entstehung nicht mit Sicherheit ergründet werden kann, und für diese mag die Annahme einer Autointoxication naheliegend sein. Doch möchte ich vor einer Verallgemeinerung des Begriffes „auto“ in der Geburtshülfe warnen, insbesondere im Hinblick auf die Verwirrungen, die mit der Bezeichnung Autoinfection seiner Zeit angerichtet worden sind und zu deren Klarstellung es erst jahrelanger exacter Forschung bedurft hat. Man sollte den Begriff „auto“ in der Geburtshülfe möglichst ferne halten von dem geburtshülflichen Objecte, der Schwangeren, Kreissenden oder Wöchnerin und ihn in erster Linie gebrauchen mit Rücksicht auf die subjective Person des Geburtshelfers, mehr in dem Sinne des delphischen γνῶθι σεαυτόν. Auf diese Weise werden — ganz besonders bei genauer Berücksichtigung aller äusseren Verhältnisse, vornehmlich bei sorgfältiger Ergründung der Vorgeschiche, vorangegangener Geburten und Wochenbetten u. s. w. — manche Fälle von Neuritis gravidarum in befriedigenderer Weise sich erklären lassen und wären vielleicht auch primär zu verhüten gewesen, als wenn schlechthin eine Autointoxication als Ursache angenommen wird. Die Diagnose Autointoxication möchte ich deshalb lediglich für solche Fälle von Neuritis gravidarum vorbehalten wissen, bei denen mit aller Bestimmtheit nicht bloss eine vorangegangene Geburt, sondern auch ein früher erfolgter Abort bezw. eine auch Jahre zuvor stattgefundene Entzündung im Bereiche des kleinen Beckens ausgeschlossen werden kann.

VII.

Ueber Vagitus uterinus*).

Von

Dr. L. GUMMERT

in Essen.

Unter Vagitus uterinus versteht man bekanntlich das Ausstossen von Schreilauten des Kindes im Uterus.

Schon aus alter Zeit werden Beobachtungen dieses Phänomens berichtet; so erzählt uns Schurig in seiner Embryologie, von dem „Lachen" des Zoroaster im Mutterleibe, sowie von dem „Io-triumphe"rufen eines Römers während der Geburt.

Die neuere Literatur über dieses Ereignis knüpft sich an die Namen von Kunze (1) und Falk (2), die bis zum Jahre 69 im Ganzen 33 Fälle von Vagitus uterinus zusammenstellten. Dieselben entbehren jedoch meistens der Unterlage ausführlicher Krankengeschichten und sind deshalb nicht einwandfrei. — Genau beobachtet und ausführlich beschrieben sind 7 Fälle, die Gutherz (3), Bartscher (4), Kristeller (5), Schaller (6), Flateau (7) und Thorn (8) veröffentlicht haben.

Stand man früher dieser Beobachtung skeptisch gegenüber, so zweifelt wohl heute niemand mehr an dem thatsächlichen Vorkommen des Vagitus uterinus. —

Die Geburtsgeschichte meines Falles ist folgende:

Am 22. Nov. 1896 erbat Dr. Beckmann meine Hilfe nach Gladbeck bei Essen zu einer kreissenden Frau B. Es handelte sich um eine 7. Gebärende, 37 Jahre alte Frau, mittelgross und sehr korpulent. Die letzten 4 Geburten waren mit Kunsthilfe beendet worden, 2mal Forceps, 2mal Wendung. Acht Tage vorher war die Frau bei Glatteis ausgeglitten, dabei war Fruchtwasser in grosser Menge abgegangen und seither immer abgeflossen. Vor 2 Tagen hatten die Wehen begonnen. Der Kollege beobachtete die Geburt circa 30 Stunden. Während dieser Zeit seien stets in längeren und kürzeren Pausen kräftige und langdauernde Wehen eingetreten, der Kopf liege vor, im Beckeneingang, beweglich. Bei der letzten Untersuchung vor 2 Stunden habe er den Muttermund fast verstrichen gefunden, der Kopf stelle sich nicht ein.

Status: Die Kreissende war ziemlich erschöpft; Puls 100 Temp. 37,5 Achselhöhle. Zeichen überstandener Rhachitis nicht vorhanden. Starker Hängeleib, Uterus sinistroponiert, handbreit vom Rippenbogen beiderseits entfernt, kleine Teile links, grosser Teil (Kopf) liegt vor, mässig beweglich, Hinterhaupt rechts. Der Uterus befindet sich während der Untersuchung ständig im Contraktionszustand, Contraktionsring nicht zu fühlen. Herztöne in der Mitte am Nabel, 140 in der Minute.

*) Vortrag gehalten in der 1. Sitzung der niederrh.-westf. Gesellschaft für Geburtshülfe und Gynäkologie in Bochum am 26. Februar 1899.

Beckenmaasse: Spin. 27 cm, Crist. 29 cm, Troch. 33 cm, D. B. 17 cm.

Vulva klafft, alter Dammriss bis zum After, hühnereigrosser Prolaps der hinteren Scheidenwand, Scheide weit, Muttermund bis auf einen fingerbreiten Saum vorn verstrichen, Blase gesprungen. Kopf beweglich, liegt vor, Stirn in der Führungslinie, grosse Fontanelle rechts oben zu fühlen, Promontorium leicht zu erreichen.

Conj. diag. $10^3/_4$ bis 11.

Nach diesem Befund entschloss ich mich zur Wendung, über deren Indication ich mich hier nicht näher verbreiten möchte.

Lagerung auf dem Querbett. Die Narcose leitete der consultierende Kollege, Hebamme und Ehemann halten die Beine der Frau.

Uebliche Desinfection. Die Kontrolle der Herztöne ergiebt auch jetzt noch 140 in der Minute.

Ich ging mit der rechten Hand ein, bequemes Einführen wegen der weiten Scheide, hierbei strich hörbar und fühlbar Luft an der Innenfläche des Armes nach oben. Die Hand führte am Kinn des Kindes dicht vorbei und stiess wenig höher auf einen von der äusseren Hand entgegengedrückten Fuss.

In diesem Moment vernahm man ein deutliches Schreien, das zweifelsohne vom Kinde herrührte. Die Hebamme wurde sofort zu dem Ausruf veranlasst: das Kind schreit ja. Der Kollege, der Ehemann und ich selbst waren ebenso überrascht. Dem ersten Schrei folgte unmittelbar ein zweiter und dritter; ich bat den Kollegen, den Uterus zu auscultieren, während ich die Hand still am Fuss hielt. Er zählte 35 Herztöne in der Viertelminute, genau wie ich vor dem Eingriff. Atmungsgeräusche wurden bei dem Auscultieren nicht gehört. Wir wurden in unserer Beobachtung gestört durch heftige Brechbewegungen der Frau. Da der Uterus sich fest contrahierte, wartete ich mit der Wendung bis zur wieder eingetretenen vollständigen Narcose, was geraume Zeit in Anspruch nahm. Die Vornahme der Wendung verzögerte sich immerhin 5 Minuten.

Bei nunmehr tiefer Narcose und schlaffem Uterus gelang die Wendung ziemlich leicht, ebenso die Extraktion bis zum Kopf. Die Lösung der Arme machte erhebliche Schwierigkeit, auch die Extraktion des Kopfes ging trotz Impression von oben nur langsam vor sich. Ich wandte hierbei den Veit-Smellie an, fühlte aber ebensowenig wie bei der Extraktion des Rumpfes irgendwelche Inspirationsbewegungen des Foetus. Zu meinem Erstaunen sah das Kind, ein Knabe, lebensfrisch aus und schrie, nachdem es kurze Zeit in Apnoë verweilt hatte, gleich kräftig heraus. Der Knabe war 51 cm lang und wog 3900 g.

Das intra uterine Schreien des Kindes stand für alle Beteiligten ausser Zweifel. Es charakterisierte sich als ein exspiratorisches Quäken, gedämpft wie aus der Ferne klingend, aber doch laut und deutlich vernehmbar, von je ca. 2—3 Sek. Dauer.

Die Bedingungen, die den Vagitus uterinus ermöglichen, sind ersichtlich. Es gehört dazu 1. dass Luft in den Uterus eindringt und mit den Respirationsöffnungen des Kindes in Berührung kommt; 2. dass diese Luft in die oberen Luftwege eintritt und 3. dass diese Luft wieder ausgestossen wird.

Im vorliegenden Falle waren die Verhältnisse für das Eindringen der Luft in den Uterus und die Luftwege des Foetus äusserst günstig. Die klaffende Vulva, die weite Scheide, die abgeflossenen Fruchtwässer, der in der Narcose wehenlose, schlaffe Uterus, das Einführen der Hand zwecks Wendung und insonderheit die Stirnlage, welche ermöglichte, dass die an der Innenfläche des Armes und der Hand hinaufstreichenden Luftblasen direkt an den Mund des Kindes geleitet wurden. Es ist auch wohl anzunehmen, dass die hochgeführte Hand beim Passieren des Kinns dieses hoch schob und so den Mund des Kindes öffnete, sodass die an der Innenfläche des Armes und der Hand aufsteigenden Luftblasen in den Mund und die oberen Luftwege des Kindes eindringen konnten.

Die dritte Bedingung ist die Expression derselben durch die Stimmritze; wodurch das Schreien erfolgte. Hierbei müssen wir etwas länger verweilen. Ich möchte zunächst aus meiner Beobachtung die Thatsache herausgreifen, dass die Herztöne des Kindes vor, während und nach dem Schreien 140 betrugen und dass Atmungsgeräusche nicht gehört wurden, ferner die Thatsache, dass das Kind, trotzdem eine verhältnismässig lange Zeit bis zur perfekten Extraction verstrich infolge der Störung durch die Narcose, die Schwierigkeit der Armlösung und die durch das enge Becken und den starken Kopf des Kindes verzögerte Extraction nicht asphyktisch geboren wurde und gleich laut schrie.

Wir müssen also annehmen, dass der Placentarkreislauf des Kindes zur Zeit des intrauterinen Schreiens vollständig intakt war. Einzuwenden wäre ja, dass die Fruchtwässer schon lange Zeit abgeflossen und bei den Wendungsmanipulationen Störungen des Placentarkreislaufs eingetreten seien. Diese hätten sich jedoch wohl durch Unregelmässigkeiten in den Herztönen des Kindes bemerkbar gemacht.

Nehmen wir nun an, dass der Vagitus uterinus durch vorzeitiges Atmen, d. h. durch Inspiration und Exspiration mit Lungenatmung zustande gekommen sei, so könnten wir bei der Intaktheit des Placentarkreislaufs für die stattgehabte Lungenatmung nur die äusseren Reize, die bei der Wendung auf den Foetus einwirkten, für das Zustandekommen des Vagitus uterinus verantwortlich machen. Schaller, der die gleiche Beobachtung machte, hat seinen Fall so aufgefasst und ihn als eine Stütze für die Theorie Preyer's hingestellt, wonach die Hautreize das eigentlich Wirksame für das Zustandekommen der Respirationsbewegungen, d. h. Lungenatmungen, sind.

Ich habe schon oben darauf hingewiesen, dass nach der Beobachtung des Vagitus uterinus bis zur vollendeten Extraktion eine geraume Zeit verstrich, ich schätze mindestens 10 Minuten.

Der Knabe schrie sofort laut. Trotz der stattgehabten Lungenatmung hätte also der foet keinerlei Beeinträchtigung in seinem apnoëschen Zustande erlitten. Ich kann deshalb für meinen Fall der Deutung Schaller's nicht folgen. Thorn hat einen Fall beschrieben, wo nach dem Hören des intrauterinen Schreien noch 12 Stunden bis zur Vollendung der Geburt verstrichen, und gleichfalls wurde ein frisch schreiender Knabe geboren. Thorn hatte zur Einleitung der künstlichen Frühgeburt den mit Luft gefüllten Barnes'schen Dilatator eingelegt; derselbe war geplatzt und der Foet hatte schreiende Laute hervorgestossen. Erst 12 Stunden später war die Geburt in Kopflage erfolgt. Diese Beobachtung veranlasste Thorn die Frage aufzuwerfen: Ist es nötig, dass beim Eintreten von Luft in die oberen Luftwege und bei Expression derselben thatsächlich auch eine Erweiterung und Aufnahme von Luft in die Lungen statt hat? Thorn hält es für möglich, dass Luft in die oberen Luftwege eintritt und durch eine reflektorische Thätigkeit der Atmungsmuskulatur wieder ausgestossen wird, ohne dass die Lunge lufthaltig wird. Er stützt sich hierbei auf die bekannte Beobachtung Glöckner's (9), die derselbe bei Atembewegungen frühzeitig geborener Früchte gemacht hat und auf die Beobachtungen Ahlfeld's (10), der feststellte, dass der Foet intrauterine rhythmische Atembewegungen ausführt. Thorn (8)[1]) unterscheidet infolge seiner Beobachtung 2 Arten von Vagitus uterinus. „Eine, wo Störungen in der placentaren Circulation leichtere Grade der Asphyxie erzeugen und wo gleichzeitig stärkere äussere Reize den foet zur Schmerzäusserung bewegen und eine andere, wo bei ungestörter placentarer Atmung die grossen Luftwege des foetus so stark gereizt werden, dass vermittels sensibler Nerven eine Reflexaktion der Atemmuskulatur, quasi zur Abwehr, ausgelöst wird, deren Effekt bei Vorhandensein von genügender Luft und günstigen Resonanzverhältnissen ein dem kindlichen Geschrei ähnliches Geräusch sein kann. Bei beiden Arten des Vagitus ist Vorbedingung, dass Luft nicht nur in das Cavum uteri, sondern auch in die Respirationsöffnungen des foetus eindringt."

Ich möchte meinen Fall dieser 2. Art zuzählen. Die Placentarcirculation war ungestört, wie die Auscultation vor und nach dem Vagitus uterinus beweist. Bei der vorhandenen Stirnlage und bei dem Einführen der Hand, führte die Hand am Mund und Kinn des Kindes in die Höhe; die aufsteigende Luft konnte direkt in den Mund und weiter hinauf gelangen; hierdurch wurden reflektorische Bewegungen der Atmungsmuskulatur hervorgerufen und die eingedrungene Luft ausgestossen, wodurch der Vagitus uterinus zustande kam. Bei dieser Annahme würde auch die Schwartz'sche Theorie, wonach der erste Atemzug nur bei vorhandener Störung des Placentarkreislaufs (Venosität des Blutes) eintreten könne, mit unserer Beobachtung nicht collidieren.

[1]) S. Thorn, Vagitus uterinus (Sammlung klinischer Vorträge No. 189 Seite 1014.

Literatur.

1. Kunze, Der Kindermord. Leipzig. 1860.
2. Falk, Vierteljahrschr f. ger. Med. 1869.
3. Bayer. Intelligenzbl. 1865. 20—22.
4. M. f. G. Band 9.
5. M. f. G. Band 25.
6. Zeitschr. f Gebh. u. Gyn. 1895. S. 359.
7. Flatau, Centralbl. f. Gyn. Band 20.
8. Sammlung klin. Vortr. No. 189.
9. Glöckner, Centralbl. f. Gyn. 1890. No. 1.
10. Ahlfeld, Zeitschr. f. Gebh. u. Gyn. Band 32.

VIII.

Ein Fall von Cystenniere.

Von

Dr. A. THEILHABER.*)

Geburtsstörungen bedingt durch fehlerhafte Beschaffenheit des kindlichen Bauches sind ziemlich selten. Die die Dystokie hervorrufende Vergrösserung des Bauches wird am häufigsten verursacht durch Abnormitäten von Seiten der Urin bereitenden und Urin abführenden Organe, seltener liegt die Ursache der Geburtsstörung in einer Erkrankung der Leber oder des Ovariums.

Hier erlaube ich mir ihnen Präparate von Nierendegeneration vorzulegen, die eine beträchtliche Anschwellung des Bauches eines Kindes verursachten, bei dessen Geburt ich zugegen war.

Am 5. 10. 98 abends 6 Uhr wurde ich zu Frau E. gerufen. Sie gab an, dass sie am 5. Januar 98 ihre letzte Regel gehabt hätte. Die Wehen begannen am 4. Oktober nachmittags, wurden jedoch erst am 5. Oktober nachmittags 3 Uhr häufiger und stärker. Ich fand bei der äusseren Untersuchung den Leib stärker als gewöhnlich ausgedehnt, der Fundus uteri ging bis zur Herzgrube, der Rücken des Kindes war rechts zu fühlen, der Kopf oben, das Steissende unten am Beckeneingang. Die Herztöne waren deutlich zu hören. Bei der inneren Untersuchung fühlte man den Steiss am Beckeneingang, der Muttermund 5 Markstück gross, das Becken von normalen Dimensionen. Patientin hatte sehr kräftige, rasch aufeinanderfolgende Wehen. Um 9½ Uhr sprang die Blase bei völlig erweitertem Muttermund. Es ging sehr wenig Fruchtwasser ab, kaum 1 Kaffeelöffel voll. Die Wehen waren nach dem Blasensprung sehr heftig und häufig, trotzdem machte die Geburt langsame Fortschritte. Da jedoch die Herztöne des Kindes deutlich zu hören waren, so wartete ich zu. Die ausserordentlich heftigen Wehen brachten um 2 Uhr den Steiss des Kindes zum Einschneiden. Doch dauerte es noch über 1 Stunde, bis das Steissende durchgeschnitten war. Nach der Geburt des Nabels erfolgte die Ausstossung des übrigen Teiles des Kindes sehr rasch. Das Kind wurde tot geboren. Nach dem Abnabeln fiel mir sogleich der grosse Umfang des Bauches auf. Bei der Untersuchung merkte ich, dass sich ein Tumor im Unterleib befand. Am nächsten Morgen um 11 Uhr nahm Herr Dr. Mirabeau in meiner Gegenwart die Sektion des Kindes vor.

*) Demonstration in der Sitzung der gyn. Ges. in München im October 1898.

In der Brusthöhle fand sich keine Abnormität, nur die beiden Ventrikel des Herzens zeigten sich hypertrophisch. Bei der Eröffnung des Unterleibs präsentierte sich ein grosser Tumor, der fast den ganzen Bauchraum ausfüllte, der gleich unterhalb der Leber begann und bis ins grosse Becken herunter ging. Vor demselben befanden sich die leeren Därme. Es zeigte sich bei näherer Untersuchung, dass der Tumor aus den beiden bedeutend vergrösserten Nieren bestand, die mit ihren medialen Flächen sich berührten. Die Länge einer jeden Niere betrug 13 cm, die Breite $7^1/_2$ cm, der grosse Umfang senkrecht zur Längsachse $18^1/_2$ cm. Beide Nieren erscheinen in ihrer natürlichen Form nach allen Seiten hin gleichmässig vergrössert. Die Oberfläche zeigt stark ausgesprochene fötale Lappung. Die Fettkapsel ist sehr spärlich entwickelt; die Nieren stark ödematös. Die fibröse Kapsel der Nieren ist stellenweise nur schwer abziehbar. An der Oberfläche allenthalben kleine von der Grenze der Sichtbarkeit bis zur Stecknadelkopfgrösse variirende Punkte von dunkler Farbe, die, wie die spätere Untersuchung erweist, kleinen Cysten entsprechen.

Die Schnittfläche erscheint in frischem Zustande homogen, Rinde und Mark nicht zu unterscheiden. Die Innenfläche des Nierenbeckens fettarm, glatt, ohne entzündliche Auflagerung. Aus den Papillen entleerte sich auf Druck etwas helle Flüssigkeit. Nach der Konservierung in Formalin tritt auf der Schnittfläche auch schon makroskopisch die kleincystische Beschaffenheit des ganzen Nierenparenchyms deutlich zu Tage. Mikroskopisch erscheint die Niere in allen ihren Teilen von der Rinde bis zu den Papillen cystisch degeneriert. Die grössten Cysten auf der Schnittfläche erreichen in maximo einen Durchmesser von etwa 2 mm, die kleinsten sind kaum grösser als das normale Lumen eines Harnkanälchens. Innerhalb dieser Grenzen sieht man fast auf jedem Schnitte alle Grössen vertreten. Die Cysten sind sämtlich ausgekleidet von einem gleichmässigen, vollkommen regelmässig gestalteten, cubischen Epithel, zum Teil hat das Epithel sogar cylindrischen Charakter. Vielfach konfluieren die einzelnen Cysten mit einander und bilden dann grössere gemeinschaftliche Hohlräume von unregelmässiger Gestalt, in deren Lumen noch Reste der einzelnen Zwischenwände sprossenartig hervorragen. An anderen Stellen sind die einzelnen Cysten nur noch durch eine zwischen beiden verlaufende, mit deutlichem Endothel versehene Capillare getrennt. Wenn dann diese letzte Scheidenwand durchbrochen wird, so kommt es zu Blutungen in die Cystenhohlräume hinein; in einzelnen Gesichtsfeldern findet man daher die Cystenräume mit Blutkörperchen gefüllt. An anderen offenbar älteren Stellen findet man nur noch amorphen Cysteninhalt mit deutlichem Blutpigment. Das Bindegewebe tritt in den meisten Gesichtsfeldern der Menge nach gegenüber den Epithelbildungen (Cysten und Harnkanälchen) zurück. An einzelnen Stellen jedoch, namentlich dem Centrum zu, besteht entschieden eine Hypertrophie des Bindegewebes, jedoch nirgends in dem Masse, dass Bilder von Compression oder Strangulation der Harnkanälchen durch wucherndes Bindegewebe sich konstatieren liessen. An diesen Stellen ist das Bindegewebe ziemlich kernreich und hat auch sonst jugendlichen Charakter. Die Gefässe und die Capillaren sind grösstenteils strotzend mit Blut gefüllt. In der Rindenschicht sind die Malpighi'schen Körperchen vollkommen erhalten, nur an ganz wenigen erscheinen die Bowmann'schen Kapseln etwas cystisch erweitert. Urethra durchgängig. Blase leer, kontrahiert.

Im Trigonum Lieutaudii befinden sich 3 Lumina, und zwar links 2, die dicht aneinanderliegen, rechts eines, das in der Gegend der normalen Ureterenöffnung sich befindet. Jedes dieser Lumina entspricht der Mündung eines Ureters. Von der linken Niere verlaufen also zwei Ureteren ganz getrennt in die Blase. Der eine derselben endigt in einem Nierenbecken mit deutlich nachweisbaren Papillen, während der andere linksseitige Ureter sich direkt in der Nierensubstanz verliert, ohne in ein Becken überzugehen. Von der rechten Uretermündung der Blase aus geht ein Ureter ab, der sich aber 3 cm oberhalb der Blase in zwei ganz gleich starke Arme teilt, die sich bei ihrer Einmündung in die rechte Niere genau wie die linken Ureteren verhalten, indem der eine Ureter ebenfalls ein Nierenbecken bildet, während der andere ohne ein solches in die Nierensubstanz übergeht. —

Das hier vor uns liegende Präparat wird von den Autoren als „Cystenniere“ bezeichnet.

Das Wesen und die Entstehung dieser merkwürdigen Geschwulstbildung ist der Gegenstand zahlreicher Untersuchungen gewesen. Lange Zeit glaubte man, dass die Cysten entstanden seien infolge Verschlusses der abführenden Harnwege, dass es sich also um Retentionscysten handle. Namentlich hat Virchow (Ges. Abhandl. Frankfurt 1856, p. 871) versucht, die Gesamtheit der angeborenen und der im späteren Leben vorgefundenen Cystennieren auf ein und denselben Grundprozess zurückzuführen (s. später auch Deutsche med. W. 1892, No. 2). Als wesentliche Ursache der Entstehung der Cystennieren nimmt er eine Atresie der Harnkanälchen in den Papillen durch einen Verwachsungsprozess an, der sich zu irgend einer Zeit des embryonalen Lebens entwickelt hat und der als ein interstitiell-nephritischer bezeichnet werden muss. Ist ein Teil des Parenchyms unverändert geblieben, so ist es nach Virchow möglich, dass der kongenital entstandene Zustand bis in spätere Jahre getragen werden kann. Nach den Untersuchungen von Virchow, Durlach (über Entstehung der Cystennieren, Inaug.-Diss., Bonn 1885), Thorn (Beitrag zur Genese der Cystenniere. Inaug.-Diss., Bonn 1882), und anderen scheint es allerdings wahrscheinlich, dass bei bestehender Atresie der Harnkanälchen in den Pyramiden sich Cystennieren herausbilden können; fraglich ist es, ob die papillären Atresien wirklich regelmässig entzündlicher Natur sind. Diese papillären Atresien fanden sich manchmal allein, manchmal waren sie vergesellschaftet mit einer Obliteration der Kelche oder des Nierenbeckens. Es ist naheliegend, anzunehmen, dass es sich zuweilen oder vielleicht sogar meistens nicht um Folgezustände von Entzündungen, sondern um einen primären Bildungsfehler handeln möge. Schon vor mehr als 30 Jahren war es Koster (Nederlands Arch. vor Genees en Naturkunde II. Pag. 774) aufgefallen, dass die kongenitale Cystenniere sich meistens mit anderweitigen Missbildungen kombiniert findet. Er meinte deshalb, dass ihre Entstehung ebenfalls auf primäre Missbildung zurückzuführen sei. Der Koster'schen Theorie haben sich in neuerer Zeit ebenfalls einzelne Forscher angeschlossen, Hanau (Inaug.-Diss. über kongenitale Cystenniere, Giessen 1890) und andere.

Eine weitere Theorie wurde von Brigidi und Severi (lo sperimentale 1880) aufgestellt. Sie untersuchten einen Fall von doppelseitiger Cystenniere von einem 50jährigen Manne, bezeichneten dieselbe als „Cystoma del reni“ und stellten sie mit den Ovarialkystomen in eine Reihe. Im Jahre 1892 beschrieben Nauwerk und Hufschmid (Ziegler, Beiträge zur patholog. Anatomie, B. 12, H. 1) einen Fall von Cystenniere bei einem 53jährigen Manne. Sie kommen zum Schlusse, dass für ihren Fall die Retentionstheorie sich als unzulänglich erweist, dass es sich hier um eine wahre Geschwulstbildung handelt. Dieselbe geht von den vorhandenen normalen Harnkanälchen aus und die

Epithelwucherungen entfernen sich nicht so weit von dem Bau derselben, dass nicht die Bezeichnung eines Adenoms noch gerechtfertigt erschiene. Die Wucherung des Epithels geht hier zeitlich der des Bindegewebes voraus; wo sie einen papillären Charakter trägt, dürfte der Vorgang an beiden Geweben gleichzeitig in die Erscheinung treten. Mit Rücksicht auf die massenhaften Cystenbildungen schlagen die Autoren vor, der Geschwulst den Namen eines multiloculären Adenokystoms zu geben. Die Verfasser glauben auf Grund ihrer Litteraturstudien, dass wahrscheinlich auch ein Teil der kongenitalen Cystennieren zu den ächten Neoplasmen zu rechnen sei. Zu dem gleichen Resultate kommt v. Kahlden auf Grund von 3 Fällen, die er selbst zu untersuchen Gelegenheit hatte (Ziegler, Beitr. zur pathol. Anatomie Bd. 13, H. 2 und Bd. 15, H. 3). Auch er fand neben cystischen Bildungen eine ganze Reihe von Bildern, die nur als Wucherungserscheinungen und Neubildungsvorgänge gedeutet werden konnten, und kommt zu dem Schlusse, dass es sich in seinen Fällen um ächte Geschwülste, um Adenokystome gehandelt habe. Die Wucherung des Zwischengewebes hält er für einen mehr koordinierten Prozess, der seine Analogie in der Adenofibrombildung anderer Organe finden würde.

In dem hier von mir demonstrierten Falle ist die Geschwulst in der Hauptsache jedenfalls nicht durch eine Stauung entstanden. Hier hat die Untersuchung keine Atresie der abführenden Harnwege ergeben. Auch der anatomische Befund spricht gegen die Annahme, dass die Hauptmasse der Geschwulst durch Stauung entstanden sein könne, dies scheint schon unwahrscheinlich bei der Besichtigung der Tumoren mit dem blossen Auge, dagegen spricht aber auch das Intaktsein der Epithelauskleidungen sämtlicher Cysten, die mangelnde Beteiligung der Malpighi'schen Körperchen etc. Unter Berücksichtigung der oben beschriebenen anatomischen Verhältnisse und der bereits erwähnten in der Litteratur niedergelegten, dem vorliegenden ähnlichen Falle erscheint es am meisten gerechtfertigt, diesen Fall von „Cystenniere" im wesentlichen als Neubildung, kombinirt mit fötaler Missbildung, zu betrachten, während entzündliche Vorgänge mit ziemlicher Sicherheit ausgeschlossen werden können. Ob sekundär auch noch Retentionsvorgänge eine Rolle spielen, lässt sich nicht mit Bestimmtheit entscheiden, jedenfalls haben dieselben für die Entwicklung und Charakterisirung dieser Erkrankungsform gar keine Bedeutung. — Der anatomische Theil der Arbeit, der von Herrn Dr. Mirabeau stammt, wird anderweitig eingehender behandelt werden.

Klinische Berichte über Geburten mit kongenitalen Cystennieren sind in recht spärlicher Anzahl vorhanden und ein Theil derselben ist so kurz referirt, dass sehr wichtige Fakta, wie Lage des Kindes, Verlauf der Geburt etc. gar nicht erwähnt sind. Unter den einigermassen genau referirten Fällen finde ich, dass die Kinder relativ häufig mit dem Beckenende sich zur Geburt stellten und zwar war dies der Fall im Falle Uhde's

(M. f. Geb., B. VIII, p. 1), in einem Falle von Levy (Günzburg Zeitschr. 1856, pag. 424), Cummins (Dublin Journ. Mai 1873, p. 499), im Falle von Zervais (cf. in Winckel's Lehrb. f. Geb., I. Aufl., p. 431), in dem einen Falle Wolff's (Berl. Klin. W., 1867, No. 46), bei dem einen Falle von Adam Kiewicz (J. D. Berlin, 1843), und von Nieberding (Münch. med. Woch., 1887, No. 34). Schädellage fand ich angegeben bei den Fällen von Siebold (M. f. G., Bd. 4, H. 3), Oesterlen (N. Z. f. Geb., Bd. VIII., p. 384), in 2 bei Adam Kiewicz referirten Fällen (l. c.), in beiden Fällen Brückner's (Virch. Arch., B. 46, p. 503), im Fall Mansa's (E. v. Siebold J. f. Geb., B. 15, p. 683), Voss (M. f. G., Bd. 27, p. 15), Wegscheider's (M. f. G., B. 27, p. 27), Lammert's (Verh. d. phys. med. Ges. z. Würzb., 2. Bd., 1. u. 2. H.), Kanzow's (M. f. Geb., 1859, Bd. XIII, Heft 3), Höring's (Würt. med. Corr., Bd. 7., p. 126), in einem Falle Levy's (l. c.) und in einem Falle Wolff's (Berl. Kl. Wochenschr., 1866, No. 26).

Im allgemeinen war der Geburtsverlauf günstiger bei den Steisslagen. Einzelne Male (bei kleinen Tumoren) erfolgte die Geburt spontan, in einigen Fällen gelang es durch sehr starke, lange fortgesetzte Traktionen, die Kinder ohne Evisceration zur Welt zu befördern. Nur Nieberding hatte einen Fall, in dem ganz ungewöhnliche Schwierigkeiten zu überwinden waren. Es handelte sich um eine Frühgeburt von 34 Wochen bei einer Primi-para. Das Kind lag in Fusslage, jeder Fuss zeigte sechs Zehen. Es waren schon lange vergebliche Extraktionsversuche ausserhalb der Entbindungsanstalt gemacht worden. Das Kind war todt. Nieberding entfernte mit der Knochenzange die untere Partie des Fötus, trennte das Becken vom Rumpfe ab nnd stellte auf diese Weise eine grosse Oeffnung in den unteren Partieen des Unterleibes her, dann förderte er zwei beträchtliche Geschwülste (Cysten-Nieren) heraus. Die Extraktion der oberen Körperhälfte des Fötus gelang dann leicht, es fand sich noch eine Hasenscharte, ferner eine Encephalocele und Mangel des Ductus arteriosus Botalli.

Bei den Lagen mit dem Kopfende voraus verlief die Mehrzahl der Geburten recht schwierig, zweimal wurde es schon für notwendig gehalten, den Schädel mit der Zange zu entwickeln, fast immer jedoch entstand eine Verzögerung der Geburt nach dem Sichtbarwerden des Schädels oder des Thorax. Meist wurde nun sehr lange Zeit, oft stundenlang und sehr kräftig gezogen, hierbei einzelne Male der Kopf abgerissen und schliesslich wurde dann häufiger mit, zuweilen ohne Evisceration die Geburt vollendet. Manchmal wurde hierbei der Widerstandskraft der mütterlichen Geburtsteile recht Erhebliches zugemutet: So berichtet Mansa (Ed. von Siebold, Journal f. Geb. Bd. 15, 36, pag. 683), dass die Hebamme den Kopf des Kindes abgerissen hatte, der Geburtshelfer setzte dann einen Haken in die Achselhöhle, riss erst den einen und dann den anderen Arm ab und sah sich zuletzt genötigt, das Kind zu exenterieren!! In dem

Falle Hoerings (Württ. med. Korresp.-Bl. B. 7 S. 126) hatte ein Wundarzt bereits das Kind zerstückelt, war aber nach Wegnahme des Kopfes und der Brust doch nicht imstande, den Rest des Kindes zu entfernen; Hoering entfernte dann die Rippen und die Nieren und vollendete auf diese Weise die Geburt. —

Es ist also die Prognose für die Kinder recht schlecht, denn die meisten starben während der lange dauernden Geburt, aber auch von den lebend zur Welt gekommenen lebte die Mehrzahl nur noch einige Stunden. Nur in einem Falle fand ich eine Lebensdauer von 14 Tagen angegeben (Ackermann, Deutsches Arch. f. klinische Med. B. 1 Pag. 456). Hier handelte es sich allerdings um relativ kleine Tumoren. Die Nieren waren etwa halb so gross wie in meinem Falle, es bestanden Atresie beider Harnleiter, Cystennieren, ausserdem zeigte die linke Niere noch Hydronephrose. Eine Urinentleerung war während der ganzen Lebensdauer des Kindes nicht beobachtet worden.

Allgemein besteht jetzt die Auffassung, dass der Tod in den eben beschriebenen Fällen gewöhnlich erfolgte infolge der mechanischen Behinderung der Atmung durch die grossen Tumoren; dass es in der Regel nicht die Aufhebung der Nierenfunktion war, die den letalen Ausgang herbeiführt, wie von Foerster behauptet wurde, dafür spricht unter anderem auch der vorhin angeführte Fall Ackermanns. —

Dagegen ist die Prognose für die Mütter bei dieser Anomalie im allgemeinen eine günstige. Wenigstens ist in den publizierten Fällen nirgends der Tod der Wöchnerin berichtet. Da die grösste Peripherie des Abdomens durch Weichteile gebildet wird, so erleiden eben die mütterlichen Genitalien nicht so erhebliche Quetschungen, wie dies z. B. bei vergrössertem Kopf der Fall ist.

Bezüglich der Diagnose meint Hohl (die Geburten missgestalteter und toter Kinder, Halle 1850), „dass bei nach der Geburt des Kopfes eintretendem Hindernisse man daran zu denken habe, dass zusammengewachsene Zwillinge, Wassersäcke und Geschwülste im unteren Körperteil, die Bauchwassersucht, Verkrümmungen im unteren Teil der Wirbelsäule, der Kopf eines zweiten Kindes, der zugleich mit dem Rumpf in das Becken eingetreten ist, und Vergrösserung der Leber oder der Nieren ein gleiches Verhältnis bedingen können. Eine sorgfältige äussere und innere Untersuchung wird immer Aufschluss geben. Ist die Vergrösserung eines inneren Organs allein die Ursache des starken Umfanges des Bauches, so finden wir ihn gespannter als bei der Bauchwassersucht, fester, die Bauchdecken leisten einen grösseren Widerstand beim Druck gegen sie, und wir stossen auf einen festen Körper. Dieser wird uns in Hinsicht seiner Lage das Organ erraten lassen und besonders dann, wenn beide Nieren vergrössert sind. In demselben Falle ist der Bauch besonders nach den Seiten hin ausgedehnt.“ —

In den mir vorliegenden Berichten wurde jedoch die Diagnose anfangs niemals richtig gestellt; es wurde zunächst meist Ascites

angenommen, das Abdomen eröffnet, und als dann keine Flüssigkeit herausfloss, ein fester Tumor diagnostiziert. Man fühlt eben, so lange des kindliche Abdomen sich noch im Uterus befindet, bei der Untersuchung nur eine grosse Ausdehnung des kindlichen Bauches. Die Spannung desselben ist jedoch in utero zu gross, als dass sich unterscheiden liesse, ob diese Ausdehnung durch Ansammlung von Flüssigkeit oder durch die Anwesenheit von Tumoren bedingt ist. — Bezüglich der Ursache der Cystennieren ist es von Interesse, dass einmal Lues nachgewiesen wurde (Osterloh, Winckel's Berichte B. 1 Pg. 210). Ausserordentlich häufig fand man Kombination mit anderen Missbildungen. So fand Virchow einmal Hydrocephalus, zweimal eine Hydroencephalocele, zweimal eine verschrumpfte und verbildete Harnblase, einmal Hufeisenniere. Schupmann erwähnt (Org. f. d. ges. Heilk. Bonn 1842), dass das von ihm beobachtete Mädchen das dritte missbildete Kind gesunder Eltern war. Bei der Autopsie fand er Duplicität der Scheide und des Uterus. In dem Falle von Siebold bestand beginnender Wasserkopf. In Hoering's Fall waren neben der Nierenvergrösserung Klumpfüsse vorhanden. In dem einen Falle von Wolff bestand geringer Grad von Hydrocephalus. Bei dem Kinde, das Kanzow beschreibt (M. f. Geb. B. 13 S. 182) fand sich Hydrocephalocele und Gaumenspalte, auch Herzhypertrophie. Das Kind von Voss (Martin, M. f. Geb. B. 27 Pag. 15) hatte einen Gehirnbruch, Hasenscharte, Gaumenspalte, kurzen Nacken, kurze Arme und Beine, überzählige Finger und Zehen. Bei dem Kinde von Madge (London Obst. transact. vol. 11 S. 55) fehlten Nierenbecken und Ureteren. Brückner (Virch. Arch. B. 46 S. 503) fand zweimal hintereinander bei derselben Frau Kinder mit cystisch degenerierten Nieren, das erste Kind hatte dabei einen geplatzten Hydrocephalus, einen kurzen Hals, Hände mit 6 und 7 Fingern. Auch das zweite Kind zeigte einen geplatzten Hydrocephalus, jede Hand hatte 6 Finger, jeder Fuss hatte 6 Zehen. Hydrocephalus zeigte sich auch in einem Falle von Wolf und Levi.

In unserem Falle ist erwähnenswert bezüglich der Aetiologie, dass die Mutter des Kindes die Frau ihres eigenen Onkels ist. Bekanntlich kommen in Ehen unter nahen Blutsverwandten Missbildungen nicht allzu selten vor.

Interessant ist ferner noch, dass eine Reihe von Fällen in der Litteratur existieren, in denen mitgeteilt wird, dass in Ehen anscheinend gesunder Eltern zwei-, drei-, ja sogar viermal Kinder mit Cystennieren geboren wurden, es wechselte einzelne Male die Geburt solcher Kinder mit Geburten völlig gesunder Kinder ab.

Es ist wohl von vornherein kein Zweifel, dass Kinder mit solchen Abnormitäten, wenn dieselben in geringem Grade ausgebildet sind, monate-, ja jahrelang leben können; dafür sprechen aber auch einzelne Mitteilungen in unserer medizinischen Litteratur. Unwahrscheinlich jedoch ist die Ansicht mancher Autoren, dass die Cystennieren der Erwachsenen meistens aus dem

fötalen Leben stammen. Es wurde ja diese Affektion bei Erwachsenen nicht so sehr selten gefunden, manchmal zufällig bei der Sektion von Leuten, die an anderen Krankheiten gestorben waren, ohne dass die Cystenniere jemals Symptome gemacht hatte; zuweilen war die Cystenniere gefunden worden bei Leuten, die ohne irgend ein Zeichen einer Nierenerkrankung zu bieten, kurz vor dem Tode an einer Affektion des Verdauungskanales, an einer Hirnerkrankung, Neurose, an kardialem oder pulmonalem Asthma zu leiden schienen; bisweilen fand sich die Cystenniere bei Patienten, bei denen Erscheinungen einer chronischen, interstitiellen Nephritis vorhanden waren; bei letzteren war der Tod dann durch Urämie oder entzündliche Erkrankung der Brustorgane erfolgt. Dass diese Form von Cystenniere sich schon im fötalen Leben gebildet hat, ist für die meisten Fälle unwahrscheinlich, denn 1) fand sich die Cystenniere der Neugeborenen fast regelmässig mit sonstigen Missbildungen verbunden, häufig auch mit solchen, die die Lebensfähigkeit nicht aufheben; die Cystenniere bei Erwachsenen findet sich jedoch meistens bei Leuten ohne jegliche Missbildung. 2) Wenn die Cystenniere gewöhnlich aus dem fötalen Leben stammen würde, so müsste man eine grosse Zahl von Cystennieren in jungen Jahren finden. Namentlich die im Kindesalter so häufigen Infektionskrankheiten, Scharlach, Diphtherie etc. würden viele dieser Individuen hinwegraffen. Statt dessen fanden sich die zur Beobachtung gelangten Cystennieren vorwiegend bei Leuten in vorgerückteren Lebensjahren. 3) Wäre es allerdings nicht unmöglich, dass Retentionscysten symptomlos viele Jahre getragen würden. Würde man jedoch die Präparate von Cystennieren, die als Retentionscysten gedeutet wurden, heute nach den Untersuchungen von Kahlden u. s. f. mit Rücksicht auf deren Befund nachuntersuchen, so würde die Zahl der Cystennieren, die als Retentionscysten angesehen wurden, wohl ganz ausserordentlich zusammenschrumpfen. Von Cystadenomen jedoch kann man wohl nicht annehmen, dass sie häufig 50 und 60 Jahre lang symptomlos getragen werden.

Bei dem hier demonstrierten Kinde war die Urinblase leer, es war fast gar kein Fruchtwasser abgegangen. Dies spricht für die von manchen Seiten angegriffene Lehre, dass die Nieren sich in den späteren Monaten der Schwangerschaft an der Fruchtwasserbildung beteiligen. Ahlfeld will das Fehlen des Fruchtwassers bei Tumoren der Harnorgane damit erklären, dass die grosse Frucht durch die Raumbeengung das Fruchtwasser verdränge. Nun war jedoch in unserem Falle die Ausdehnung des Uterus lange nicht so gross, wie man es z. B. manchmal bei Zwillingen findet, bei denen dann doch noch jede Amnionhöhle ein ganz gehöriges Quantum Fruchtwasser enthält. Es ist auchnicht festgestellt, dass bei ungewöhnlich grossen Kindern die Fruchtwassermenge auffallend gering sei, im Gegenteil, ich wenigstens habe oft bei recht grossen Kindern auch noch recht erhebliche Quantitäten Fruchtwasser gesehen.

Für die Annahme, dass die Nieren sich bei der Fruchtwasserbildung beteiligen, sprechen auch die in dem Fruchtwasser gefundenen Harnstoffmengen, die nach den Untersuchungen einzelner Forscher die im Blutserum enthaltene Harnstoffmenge weit übersteigen. Prochownik fand im Fruchtwasser allerdings nur 0,016—0,034 Harnstoff, Fehling 0,03—0,04, dagegen hat v. Winckel bei 4 Untersuchungen 0,05, 0,086, 0,1 und 0,42 gefunden und Litzmann sogar 0,5. Die grossen Differenzen in der Menge des Harnstoffes erklären sich durch die grössere oder geringere Beteiligung der Transsudation der Gefässe an der Fruchtwasserbildung, durch die mehr oder weniger ausgiebige Funktion der Nieren. Auch der Umstand, dass sich bei Neugeborenen regelmässig Urin in der Blase findet und die gute Entwicklung der Nieren sprechen dafür, dass die Nieren des Fötus funktionieren. In der ersten Zeit ist das Fruchtwasser sicherlich ein Transsudat der Gefässe, denn man sieht es schon zur Zeit, wo der Fötus noch keine sezernierenden Organe besitzt. z. B. nach dem Absterben von ganz frühzeitigen Embryonen. Andrerseits ist gar nicht zu bezweifeln, dass die Niere des Fötus in der Schwangerschaft, wenn auch nur wenig, sezerniert. Würde das Sekret nicht entleert werden, so müsste es manchmal zu recht erheblichen Dilatationen der Blase kommen. Da dies bei normalen Harnwegen noch nicht beobachtet wurde, so ist wohl anzunehmen, dass dem von der Mutter herrührenden Bestandteil des Fruchtwassers in der späteren Zeit der Schwangerschaft fötaler Urin beigemengt wird.

Berichte.

(Aus der Universitäts-Kinderklinik zu Breslau.)

Ueber den Einfluss der Ernährung und Lebensweise auf die Zusammensetzung der Frauenmilch.

Kritisches Sammelreferat (II. Teil) und eigene Versuche.

Von

Dr. MARTIN THIEMICH,
klinischem Assistenten.

Neben den im ersten Teile dieser Arbeit besprochenenen Umständen, welchen Speculation oder ärztliche Erfahrung eine Bedeutung für die Milchbeschaffenheit beigemessen haben, spielt die Ernährung und Lebensweise der Stillenden eine besonders wichtige Rolle. Der Grund dafür scheint mir darin zu liegen, dass erstens eine Abhängigkeit der chemischen Zusammensetzung des Brustdrüsensecretes von der Art

und Menge der eingeführten Nahrungsstoffe physiologisch wahrscheinlich scheint und dass zweitens hier die Möglichkeit einer therapeutischen Beeinflussung als abnorm betrachteter Milchsecretionen naheliegend ist.

Was zunächst den ersten Punkt angeht, so wissen wir aus physiologischen und pathologischen Untersuchungen über die Chemie der verschiedensten Secrete, dass innerhalb gewisser Grenzen die Entziehung oder übermässige Verabreichung gewisser Nahrungs- und Genussmittel nicht ohne Einfluss auf die Secretionsvorgänge bleibt. Ferner scheint gerade hier ein wichtiges und sicheres Mittel zum Studium dieser Verhältnisse durch das Tierexperiment geboten. Bekannt ist ja, ein wie grosses Gewicht die Landwirte der Fütterungsart ihrer Milchtiere beizulegen gewohnt sind. Nun muss aber gleich hier betont werden, dass erstens in dieser Richtung keine Übereinstimmung zwischen den einzelnen Untersuchern sowie zwischen Laboratoriumserfahrungen und landwirtschaftlicher Überlieferung besteht und dass zweitens die ausschliesslich an Pflanzenfressern gewonnenen, für diese Thierclasse unbestrittenen Beobachtungen nicht ohne Einschränkung auf die Verhältnisse des omnivoren Menschen zu übertragen sind. Auf die Erfahrungen, welche uns das Recht geben, dies zu behaupten, komme ich später noch zurück.

Eher noch würden experimentell gesicherte Thatsachen vom omnivoren Hunde auf die Verhältnisse beim Menschen übertragbar sein, allein gerade am Hunde ist wenig und mit wenig glücklichem Erfolge in dieser Richtung studirt worden, vielleicht schon aus dem Grunde, weil Milch von einer Hündin zu sammeln eine sehr langwierige und umständliche Arbeit ist, so oft sie nicht überhaupt auf unbesiegbare Hindernisse stösst. Leicht und sicher ist die Entleerung der Drüsen ja nur bei den Tieren, welche über eine Milchcysterne verfügen, die Kuh, die Ziege u. ähnl. Ich gehe im folgenden auf die Versuche an Tieren nicht ein.

Ehe wir dazu übergehen, die Wirkung der einzelnen Hauptbestandteile unserer Nahrung auf die Qualität und Quantität der Milchsecretion kennen zu lernen, müssen wir uns danach umsehen, ob es für die Milchsecretion schon einen Unterschied bedeutet, ob die Stillende reichlich oder ungenügend ernährt wird, ob sie mit andern Worten gemästet wird oder hungert.

Gegenwärtig finden wir noch in allen Lehrbüchern u. s. w. die Angaben von Decaisne[1]), welcher während der Hungersnot in Paris, als dies im Jahre 1870/71 von den deutschen Heerschaaren belagert wurde, Untersuchungen über den Einfluss der Unterernährung an 3 stillenden Frauen anstellte. Die Milch derselben erwies sich ärmer an Fett, Zucker, Casein und Asche, während gleichzeitig der Albumingehalt eine Steigerung erfuhr. Nachdem diese Frauen 4—5 Tage ausreichend ernährt worden waren, ergaben sich umgekehrte Beziehungen. Sowohl wegen der Mangelhaftigkeit der Methodik als auch wegen der zu kleinen Zahl der Einzeluntersuchungen sind die Analysen von Decaisne durchaus wertlos.

Bisher hat kein zweiter Untersucher Gelegenheit gehabt, die Wirkung so schweren Nahrungsmangels am Menschen zu studieren, wie Decaisne und nur annähernd vergleichbar sind die Beobachtungen von

Schukowski[2]), welche sich übrigens nur auf den Fettgehalt beziehen. Dieser Autor untersuchte vergleichsweise die Milch derjenigen Mütter, welche nach meist langer Fusswanderung hungrig und müde ins Moskauer Findelhaus kamen und zwar unmittelbar nach der Aufnahme in die Anstalt und daneben die Milch derjenigen, welche schon längere Zeit bei ausreichender Ruhe und Beköstigung im Findelhause Ammendienste thaten.

Er fand den Fettgehalt der Milch bei den Neuaufgenommenen zwischen 1,8 und 3,0 %, bei den älteren zwischen 3,2 und 4,0 %. Ferner untersuchte derselbe die Milch der Findelhausammen während der Fastenzeit — bei knapper und stickstoffarmer Kost — und ausserhalb derselben und stellte eine zugleich mit dem Beginne der Fasten eintretende Verminderung des Fettgehaltes fest, welche sich aber bis gegen Ende der Fastenzeit selbst wieder ausglich.

Diese Angaben von Schukowski, dessen Arbeit mir nicht im Original zugänglich gewesen ist, dürfen jedenfalls nur mit der allergrössten Vorsicht aufgenommen werden, da gerade die Höhe des Fettgehaltes durch physiologische Schwankungen und durch Fehler bei der Probeentnahme ungemein wechselnd gestaltet wird.

Kolesinsky[3]) bestimmte bei 5 Ammen des Petersburger Findelhauses eine Steigerung des Eiweiss- und Fettgehaltes der Frauenmilch, wodurch diese gleichsam concentrierter erscheint, bei besserer Ernährung als die gewöhnliche Ammenkost. Seine Untersuchungen trifft derselbe Einwand wie diejenigen von Decaisne und Schukowski.

Pfeiffer konnte bei einer Frau, welche zuhause „eingestandenermassen kaum satt zu essen hatte" und sich deswegen als Amme in eine wohlhabende Familie verdingte, die Milch während der unzureichenden und später während der reichlichen und „kräftigen" Beköstigung untersuchen. Er fand:

	Gesamteiweiss	Butter	Zucker	Feuerbest. Salze	Trockensubstanz
I.	1,604 pCt.	2,830 pCt.	5,270 pCt.	0,165 pCt.	9,872 pCt.
II.	1,622 „	2,298 „	5,442 „	0,182 „	9,544 „
III.	2,092 „	4,689 „	4,507 „	0,148 „	11,436 „

Analyse I und II sind vor, Analyse III ist nach dem Eintritt in die günstigeren Ernährungsbedingungen gewonnen. „Man sieht, dass sich Eiweissstoffe und Butter vermehrt, Zucker und Salze aber vermindert haben, im ganzen resultiert jedoch eine Vermehrung der festen Bestandteile von 1,9 pCt."

Dass diese einzelne Beobachtung von Pfeiffer ebenso wenig wie die von Schukowski und Kolesinsky eine Entscheidung ermöglichte, muss ohne weiteres zugestanden werden.

Umgekehrt wie in den bisher erwähnten Fällen sah Zaleski (4) bei einer Amme in vornehmem Hause eine Veränderung der Milch bei knapper, einfacher Kost auftreten, nachdem er vorher dieselbe während einer Periode der Ueberernährung untersucht hatte. Die Zusammensetzung war nach seiner Meinung durch die abnorm reichliche Kost (mit sehr viel Eiweiss und Fett und mässigem täglichem Biergenuss) so nachteilig beeinflusst, dass er darin die Ursache für

das Nichtgedeihen des Säuglings erblickt. Bei der knapperen Diät der Amme erholte sich das Kind rasch.

Ich lasse in verkürzter Form die Mittelzahlen aus den Parallelbestimmungen folgen:

Trockensubstanz pCt.	Casein pCt.	Albumin pCt.	Fett pCt.	Zucker pCt.	Asche pCt.	Eisen pCt.
N.-reiche Nahrung; Bier:						
13,45	1,90	0,76	6,29	4,40	0,20	0,0008
N.-arme Nahrung; Wasser:						
12,05	1,68	0,80	3,97	5,46	0,28	0,0007

Die Differenzen, ja selbst die auffälligen im Fettgehalt, fallen alle innerhalb der früher geschilderten physiologischen Schwankungen und rechtfertigen in keiner Weise die Schlüsse, die der Autor gezogen hat, ganz abgesehen davon, dass sich dieselben auf diese zwei Untersuchungen an einer einzigen Person gründen.

Auf eine grössere Zahl sorgfältiger Einzeluntersuchungen gestützte kritische Anschauungen finden sich zuerst in der Arbeit von Johannessen: Studien zur Secretionsphysiologie der Frauenmilch.

„Was den Einfluss der Ernährung," schreibt dieser, „auf die Menge der verschiedenen Bestandteile betrifft, so habe ich versucht zu einem Resultate zu kommen, indem ich teils die Individuen in drei Gruppen zusammenstellte, nach ihrer freiwillig aufgenommenen Nahrung, teils direkte Nährungsversuche anstellte, sowohl mit gemischter als mit einseitiger Kost. Die allgemeinen Resultate dieser Versuche scheinen zu zeigen, dass, wenn auch die Nahrung Einfluss auf die Zusammensetzung der Milch hat, dieser Einfluss doch nicht überschätzt werden darf. Es liegen offenbar in individuellen Verhältnissen Factoren von weit grösserer Tragweite inbezug auf die Zusammensetzung der Milch, als die Art und Menge der Nahrung, wenn diese nur innerhalb physiologischer Grenzen fällt. Ich habe z. B. diejenigen Individuen, welche von unzureichender Nahrung lebten, von einer Kost, die wesentlich aus Amylacea zusammengesetzt war, jenen andern gegenübergestellt, die eine reichlichere Nahrung genossen, namentlich mehr Fett und Proteinverbindungen, und habe dann gefunden, dass die ersteren allerdings weniger Albumin und Zucker als die letzteren producierten (1,09 und 4,42 pCt. gegen 1,35 und 1,55 pCt.), aber dass sie zum Ersatz eine Milch lieferten, die fast 1 pCt. fetthaltiger war (3,82 gegen 2,87 pCt.).

Bei den Nährungsversuchen mit reichlicher Kost, bestehend aus Protein und Fett, zeigt es sich, dass das Albumin und das Fett in der Milch zunimmt, wenn das betreffende Individuum früher unzureichende Nahrung gehabt hat. Der Zucker dagegen scheint abzunehmen oder sich auf demselben Punkt zu halten.

Nach einer früheren reichlichen Ernährung ist es dagegen nicht möglich gewesen, selbst mit einer Luxusernährung, das Fett in der

Milch zu vermehren, ja es scheint sogar nach meinen Versuchen, es könne die Fettmenge abnehmen, während allerdings unter diesen Umständen eine geringe Vermehrung der Zuckermenge stattfindet. Ich muss indessen darauf aufmerksam machen, dass diese Resultate nichts aussagen hinsichtlich der absoluten Mengen secernirter Stoffe. Dazu gehört Kenntnis auch von der Menge des Secrets, und auf diesem Punkte sind meine Untersuchungen nicht so zahlreich, dass ich aus ihnen Schlüsse ziehen dürfte."

Zu dieser Stellungnahme der Frage von Nahrungseinflüssen gegenüber, wie sie sich aus vorstehenden Worten von Johannessen ergiebt, ist zu bemerken, dass die von ihm beobachteten Differenzen zwischen der Milch bei dieser und jener Ernährung geringer sind, als die physiologischen Schwankungen bei derselben Frau und derselben Ernährung, dass sie also kaum einen verallgemeinernden Schluss zulassen.

Fast gleichzeitig mit Johannessen haben Baumm und Illner Untersuchungen über den Einfluss der Ernährung auf die quantitative Zusammensetzung der Frauenmilch publicirt. Die Form, in der sie dieselben angestellt und mitgeteilt haben, scheint mir mustergiltig zu sein. Sie verwahren sich ausdrücklich gegen die Methode, die Einflüsse bestimmter Ernährungsweisen durch Vergleiche mit den üblichen Durchschnittszahlen bestimmen zu wollen und gehen deshalb so vor, dass stets mehrere Tage die Milch bei der gemischten Kost der Entbindungsanstalt untersucht wird, um von Zufälligkeiten an einem oder dem andern Tage möglichst unabhängig zu sein, und dann in mehrtägigen Perioden die verschiedenen Ernährungsweisen verabreicht werden, immer unter fortlaufender Controle der Milchbeschaffenheit sowie der Entwicklung des Kindes. Im ganzen haben sie an 12 Frauen experimentirt und zwar wurden folgende Kostformen zur Untersuchung herangezogen. 1) Eiweisskost: Brühe, Fleisch, Eier, Käse; kein Fett, kein Mehl, kein Zucker. 2) Möglichst stickstofffreie Kost, eiweissarme Fett- und Mehldiät. 3) Mastkost, gemischtes, schmackhaft zubereitetes Essen, das in möglichst grossen Mengen verabfolgt wurde. 4) Saure, salzige und Gemüsekost: Gemüse, Salate, Heringe, saure Gurken u. a. saure und salzige Speisen. 5) Alcohol in mässiger Menge, meist $1^1/_2$ Liter Lagerbier pro Tag. 6) Viel Getränke und flüssige Nahrung neben der gewöhnlichen Kost: Kaffee, Milch, Suppen, einfaches Bier in möglichst grossen Mengen.

Oefter wurden mehrere dieser Ernährungsformen nach einander, meist mit Zwischenschaltung kurzer Perioden gewöhnlicher Anstaltskost, gegeben und untersucht. Von jedem Falle liegen in Form übersichtlicher Tabellen genaue Protokolle vor, als Belege für die Schlussfolgerungen der Autoren. Eine Durchsicht ihrer Tabellen lehrt, dass mit vereinzelten Ausnahmen, auf die ich noch zurückkommen werde, die Aenderungen in der Zusammensetzung nur das Fett betreffen und zwar ausnahmslos im Sinne einer Steigerung desselben. Dieselbe wurde herbeigeführt zweimal durch stickstoffarme, dreimal durch stickstoffreiche Kost unter je 5 Versuchen, dreimal unter 3 Versuchen durch Mastkost und einmal unter 2 Versuchen durch reichliche Flüssigkeitszufuhr. Alcohol blieb ohne Wirkung, ebenso saure und Gemüsediät. Die Werte für das Fett, welche bei allen Versuchen zur Beobachtung kamen, überschritten nie

die auch bei gewöhnlicher Kost beobachteten, die Differenzen sind öfter unbedeutend von den höheren unter den Vergleichswerten verschieden und nur durch die Gruppierung in den Tabellen in die Augen fallend. Nach dem, was wir früher über die Grösse der physiologischen Schwankungen gerade im Fettgehalt erfahren haben, müssen die hier beschriebenen Schwankungen als gleichgültig erscheinen, eine Ansicht, welche auch Baumm und Illner vertreten.

Einmal bei reichlicher Flüssigkeitszufuhr erfuhr der Zucker eine kleine Steigerung, zweimal bei saurer und Gemüsekost und einmal bei stickstoffreicher Ernährung zeigte der Aschengehalt geringe Verminderung, doch beweist auch hier die Inconstanz des Befundes ebenso wie die absolute Kleinheit der registrierten Differenzen, dass es sich kaum um einwandsfreie Folgen der Diätänderung handelte.

So bestätigen diese Forschungen in zahlenmässiger Weise die in jedem Findelhause und ähnlichem Institute immer wieder gemachte Beobachtung, dass die Ernährung der Stillenden innerhalb physiologischer Grenzen keinen Einfluss auf die Beschaffenheit der Milch ausübt, dass also ängstliche Auswahl einer besonderen Ammenkost nicht begründet ist, dass es daher auch nicht möglich ist, durch besonders kräftige und reichliche Ernährung der Amme die Gewichtszunahme des Säuglings zu steigern.

Weitere Untersuchungen über diese Frage liegen beim Menschen nicht vor.

Zweckmässig scheint mir, hier einige Bemerkungen anzufügen über ein modernes Präparat, das, teils als Nahrungs- bezw. Genussmittel, teils als Medikament eine besondere Wirkung auf die Milchsecretion haben soll: die Somatose.

Im Jahre 1898 stellte Drews (5) gelegentlich einer Publication über die Somatose die Behauptung auf, dass diese eine „fast spezifische" günstige Wirkung auf die Brustdrüsensecretion habe, insofern sie in manchen Fällen von beginnendem Versiegen derselben imstande sei, die normale Secretion wieder in Gang zu bringen und die subjektiven Beschwerden der Stillenden zu beseitigen; verabreicht wurde 3—4 mal täglich 1 Theelöffel in Milch, Suppe, Cacao oder ähnlichem. Diese Behauptung hat Drews nun in der Folgezeit noch mehrfach — mir sind 3 weitere Publikationen darüber bekannt geworden — wiederholt und durch eigene und fremde Erfahrungen zu beweisen gesucht. Welcher Art das Material ist, an welchem er beobachtete, sieht man leicht sowohl aus seinen eigenen Berichten als aus der Enquête, an welcher sich 31 Aerzte mit in Summa 45 Fällen beteiligt haben; bei solchen Beobachtungen aus der Praxis spielt die Suggestion eine kaum hoch genug anzuschlagende Rolle, was für die betreffenden Fälle übrigens noch durch die stets berichteten und stets beseitigten subjectiven Beschwerden der Stillenden bewiesen wird. Ausserdem aber weiss Drews anscheinend nichts von dem Einfluss, den die mehr oder minder vollkommene Entleerung der Brustdrüse d. h. in vielen Fällen: das Nahrungsbedürfnis bezw. der Appetit des Säuglings auf die Milchsecretion ausübt. Trotz aller lärmenden Reclame von Drews, und obwohl seine Behauptungen auch von anderer Seite, zuletzt von Joachim (6), auf Grund ebenso mangelhafter Beobachtungen bestätigt worden sind, dürfen wir die spezifische

Wirkung der Somatose für mindestens unbewiesen halten und ruhig abwarten, bis auch dieses Präparat derselben Geringschätzung und schliesslichen Vergessenheit anheimfällt, wie alle die anderen zahllosen, ebenso marktschreierisch gepriesenen Galactagoga.

Ich habe nicht die Absicht auf die zur Beförderung der Milchsecretion empfohlenen Mittel, welche unter diesem Namen zusammengefasst werden können, einzugehen, möchte aber die Gelegenheit nicht vorübergehen lassen, hervorzuheben, dass die Bestimmung der Milchquantität, welche eine Brust hervorbringen kann, überhaupt unmöglich ist. Durch Wägung des normal gedeihenden Säuglings vor und nach jeder Mahlzeit bestimmen wir dieselbe nicht, denn normaler Weise wird die Brust nicht maximal entleert und wenn wir dann durch Anlegen eines zweiten hungrigen Kindes — manuell ist das nicht ausführbar — eine völlige Entleerung der Brust erhalten, so alteriert dies wieder die Thätigkeit der Drüse so störend, dass wir über die physiologischen Zahlen auch dadurch keinen Aufschluss erhalten. Diese einfache Ueberlegung zeigt die Unmöglichkeit, die Wirkung eines sogenannten Lactagogons überhaupt zu beweisen und die ärztliche Erfahrung stimmt damit überein, trotz so gearteter Empfehlungen, wie die von Drews und von Anderen. Das gleiche wie für die medicamentösen Galactagoga gilt natürlich für die vielfach empfohlene Behandlung mit Massage der Brüste, Electrisierung und dergl.

Alle bisher erwähnten Arbeiten beschäftigen sich ausschliesslich mit der Frage nach den quantitativen Verschiebungen der einzelnen Hauptbestandteile unter dem Einfluss bestimmter Nahrungsmittel. Dabei wird vorausgesetzt, dass Milcheiweiss immer Milcheiweiss, Milchfett immer Milchfett bleibe, ohne qualitative Veränderungen mehr oder weniger feiner oder grober Natur erleiden zu können. Sehen wir uns, da dies a priori nicht selbstverständlich erscheint, nach den Beweisen in der Litteratur um, so werden wir auf nur sehr spärliche Mitteilungen stossen, welche sich mit diesem Thema überhaupt beschäftigen.

Wie wenig erforscht bisher die Chemie der Eiweisskörper der Milch ist, habe ich schon im ersten Teile dieser Arbeit erwähnt; es darf uns deshalb nicht Wunder nehmen, wenn über Veränderungen, welche dieselben unter dem Einfluss verschiedener Nahrung zeigen könnten, nichts bekannt ist. Falls die in letzter Zeit von Basch (7) aufgestellte Hypothese, „wonach das Casein in der Milchdrüse dadurch entsteht, dass die Nucleinsäure des frei gewordenen Kernes sich intraalveolär mit dem transsudierten Serum zu einem Nucleoalbumin, dem Casein, verbindet," sich durch weitere Untersuchungen bestätigen sollte, wurde damit ein Zusammenhang zwischen Milcheiweiss und Blut- bezw. Körpereiweiss begründet sein und es erscheint nicht ausgeschlossen, dass auf diesem Umwege auch eine Beziehung des Milcheiweisses zu den Eiweisskörpern der Nahrung bestände. Thatsachen wurden nach dieser Richtung weder an Tieren noch an Menschen festgestellt.

Vom Zucker können wir a priori keine qualitative Abhängigkeit von der Ernährung erwarten, da die als einziges Kohlehydrat in der Milch enthaltene Lactose jedenfalls ein spezifisches Produkt der thätigen Brustdrüse darstellt.

Hinsichtlich der Salze erscheint die Möglichkeit, durch einseitige Verabreichung bestimmter Nahrungssalze die Zusammensetzung der Milchsalze zu beeinflussen, nicht ausgeschlossen, wenigstens liegen bei Tieren schon einige spärliche, bisher nicht allgemein acceptierte Versuche mit positivem Ergebnis nach dieser Richtung hin vor. Für die Frauenmilch sind keine Untersuchungen darüber mitgeteilt, doch sei hier daran erinnert, dass Schiff bei fiebernden Wöchnerinnen einen vermehrten Chlorgehalt der Milch wahrscheinlich gemacht hat, der am einfachsten durch die gesteigerte Chlorretention im fiebernden Organismus überhaupt erklärt werden kann. Wenn es also, ebenso wie hier durch das Fieber, durch einseitig vermehrte Zufuhr gelingt, den Körper mit irgend einem Salze, z. B. mit Chloriden, anzureichern, so könnte dies in einem veränderten Salzgehalte der Milch zum Ausdrucke kommen.

Etwas mehr wissen wir heut schon über das Verhalten der Fette. Sicher ist, dass Nahrungsfett im Körper abgelagert werden kann und dass die Beschaffenheit des Milchfettes bestimmte Beziehungen zum Körperfette besitzt; wenigstens kann man sich nicht vorstellen, dass das Fett ähnlich dem Casein und dem Zucker ein Produkt der thätigen ausschliesslich Milchdrüse sei, weil es im Gegensatz zu beiden genannten Körpern ganz enorme physiologische Schwankungen erkennen lässt. Es muss also wohl das Fett in die Drüse hineingelangen, entweder als Abkömmling irgend eines Fettdepots im Körper oder als Nahrungsfett.

Für das Tier sind beide Möglichkeiten erwiesen, insofern der Uebergang des Körperfettes durch Rosenfeld (8) bei einer Hündin, durch Soxhlet (9) bei Kühen festgestellt, der Uebergang von Nahrungsfett von Winternitz (10) durch zwei Versuche an einer Ziege, welche er mit Jodsesamöl fütterte, gezeigt worden ist.

Die Analysen des Frauenmilchfettes von Laves (11) und von Ruppel (12), die einzigen, welche bisher in der Litteratur vorliegen, beziehen sich auf Gemische von Milch vieler Frauen unter verschiedenartigen Lebens- und Ernährungsbedingungen und lassen möglicherweise vorhandene Schwankungen in der Zusammensetzung bei verschiedenen Individuen und verschiedener Lebensweise nicht erkennen.

Ich unternahm es deshalb, Versuche über die Möglichkeit bezw. den Umfang des directen Ueberganges von Nahrungsfett in die Milch stillender Frauen anzustellen.

Als geeignetes Material dienten mir die Ammen der Breslauer Kinderklinik, da es sich hier um gesunde, milchreiche Personen handelte, welche ich Tag und Nacht unter strengster klinischer Aufsicht halten konnte. Ich wählte absichtlich nicht die damals wenigstens kurz publicirte Methode der Jodfett-Fütterung, obwohl die Mitteilung von Winternitz über seinen ersten Versuch an einer Ziege den Anstoss zu meinen Untersuchungen gab, und zwar aus dem Grunde, weil mir infolge der complicierten Umlagerungen bei der alkalischen Reaction der Gewebe und des Blutes Irrtümer mit dieser Methode nicht ausgeschlossen schienen. Ich benutzte deshalb die schon vielfach erprobte Methode der Fütterung fremder Fette. Da mir nun selbst bei reichlich entnommenen Milchproben doch nur einige Gramme Milchfett täglich zur Verfügung stehen konnten, welche für eine genauere Analysirung nicht zureichend sind, so bediente ich mich der Jod-

additionsmethode von Baron Hübl (13), welche wenigstens eine quantitative Trennung der Triglyceride der Oelsäurereihe (Oleïnfette) von den Triglyceriden der gesättigten Fettsäuren (im wesentlichen Palmitin und Stearin) ermöglichte, insofern die ersteren Jod in ihr Molekül aufnehmen, „addieren", während die letzteren dazu nicht imstande sind. Durch volummetrische Bestimmung der „addierten" Jodmenge in einer gewogenen Menge des Fettes bezw. der durch Verseifung erhaltenen Fettsäuren ergiebt sich, wie gross in einem Fett bezw. Fettsäuregemisch der Gehalt an gesättigten und an ungesättigten Fettsäuren ist. Bezüglich der Ausführung der Methode muss ich auf die Arbeit von Hübls verweisen; eine gute Anleitung findet sich auch in Ernst Schmidt's Lehrbuch der pharmaceutischen Chemie. II. Teil. Organische Chemie. 1896. Ich bemerke noch, dass ich niemals die Fette direct untersuchte, sondern die mit siedendem destilliertem Wasser auf dem Filter gewaschenen Fettsäuren und dass ich mich zur Verseifung mit grossem Vorteil der Kossel-Obermüllerschen (14) Natriumalcoholatmethode bediente. Die zur Characteristik der Fettsäure verwendete „Jodzahl" bedeutet die Menge Jod, welche 100 g des Gemisches zu addieren imstande sind.

Einige Vorversuche bei gemischter Anstaltskost ergaben, dass die Jodzahlen des Fettsäurengemisches der Milch in ziemlich engen Grenzen um 37 schwankten, ich stellte deshalb zuerst einen Versuch mit Verfütterung von Gänsefett an, dessen Jodzahl höher ist.

Versuch I.

Vom 8. bis 15. November 1897 wurden bei gemischter Kost von einer kräftigen, zweitgebärenden Amme an 3 Tagen Milchproben entnommen, vom 16. bis 19. ebenso bei einem täglichen Verbrauche von 40—105 g Gänsefett. Zugleich wurde die übrige Nahrung möglichst fettarm gemacht, die Butter entzogen, abgerahmte Milch (bis 0,1 pCt. Fett) gegeben und Fleisch u. s. w. mit Gänsefett gebraten. Bei der Amme traten an 2 Tagen infolge der forcierten Fettdarreichung Uebelkeit und Erbrechen ein, ihr vorher gesundes Kind zeigte keinerlei Störungen.

Die Jodzahl der Fettsäuren des zum Versuche verwendeten Gänsefettes betrug 59,3, die Jodzahlen der Milchfettsäuren an den normalen Controltagen bewegten sich zwischen 33,6 und 39,8. Während der Gänsefetttage fehlten Werte unter 38,1, doch überstiegen sie nicht 40,4 (am ersten Tage der Gänsefettnahrung), so dass eine ausreichend deutliche Veränderung nicht eingetreten war. Ob beim Abklingen der Gänsefettwirkung die Schwankungen nach unten wieder grösser wurden, konnte leider nicht festgestellt werden, da ich das Sammeln der Milchproben mit dem letzten Fütterungstage abgebrochen hatte.

Da das unbefriedigende Versuchsergebnis vielleicht davon abhängen konnte, dass die Jodzahl der Gänsefettsäuren nicht weit genug von der mittleren normalen Jodzahl der Milchfettsäuren, so dass also eine geringe Beimengung von Nahrungsfett keinen deutlichen Ausschlag erkennen lassen könnte, so sah ich mich nach einem genießbaren Fett mit möglichst hoher Jodzahl um und verfiel dabei auf das Leinöl, dessen Jodzahl (nach Schmidt citiert) auf 162 bis 181 angegeben wird.

II. Versuch.

Am 8. Februar 1898 begann ich denselben bei einer anderen Amme, welche sich bereit erklärte, eine Zeit lang statt jedes anderen Speisefettes frisch geschlagenes Leinöl, wie es hier auf den Markt gebracht wird, zu geniessen. Dasselbe wurde, um ansehnliche Mengen unterbringen zu können, teils roh mit magerem Schabefleisch, magerem Schinken, Brot, Semmel u. s. w. genossen, teils zu Pfannkuchen verbacken, auf die Gefahr hin, durch die bei der Erhitzung eintretende partielle Verharzung eine Verminderung des Jodbindungsvermögens des Leinöls zu erleiden. Als Getränk wurde wieder stark abgerahmte Milch neben Bier und Kaffee gegeben. Der tägliche Verbrauch an Leinöl wurde durch Wägung der gefüllt gewogenen Leinölflasche am Ende jedes Versuchstages bestimmt, die Milchproben zur Untersuchung wurden von der Amme im Laufe des Tages gesammelt, wobei auf Entleerung der Brüste kein Wert gelegt wurde. Das Befinden von Mutter und Kind war während der ganzen Beobachtungszeit völlig ungestört. Ich lasse die Zahlen des ganzen Versuches sammt den Controltagen mit gemischter Kost folgen.

Die Jodzahl der Fettsäuren des benutzten Leinöls betrug 114,0 bezw. 114,2.

Datum	In Arbeit genommene Milchmenge in Grammen	Fettgehalt in pCt.	Jodzahl[1]) der Fettsäuren	Bemerkungen
3. 2.	200,3	3,0	35,8	
5. 2.	159,5	5,03	37,0	gemischte Kost, Butter,
6. 2.	143,0	2,8	37,3	Milch, Fleisch u. s. w.
7. 2.	165,5	2,77	36,1	
8. 2.	188,0	3,9	36,2	Von Vormittag bis Abends 75 g Leinöl
9. 2.	151,0	2,4	51,7	105 „ „
10. 2.	189,0	3,7	64,9	55 „ „
11. 2.	214,0	3,9	63,0	60 „ „
12. 2.	154,0	5,5	62,8	70 „ „
13. 2.	172,0	4,48	56,9	50 „ „
14. 2.	180,0	2,32	61,9	90 „ „
15. 2.	209,0	3,83	64,1	130 „ „
16. 2.	191,0	4,08	68,9	90 „ „ im Laufe des Tages, Abends wieder gemischte Kost mit Butter u. s. w.
17. 2.	151,0	—	—	wie früher
18. 2.	185,0	4,2	52,0	„
19. 2.	203,0	?	34,5	„
20. 2.	222,0	3,08	40,7	„
21. 2.	183,0	3,9	38,4	„
22. 2.	158,0	4,4	38,3	„

[1]) Ich gebe der Uebersichtlichkeit wegen nur die Mittel aus den stets ausgeführten Parallelbestimmungen und bemerke dabei, dass diese niemals grössere Differenzen unter einander als 0,9 pCt. erkennen liessen.

Ein Blick auf die Columne IV der Tabelle lehrt, dass die Jodzahlen hier während der Verabreichung von Leinöl erhöht sind, entsprechend dem grösseren Jodbindungsvermögen des eingeführten Speisefettes, um nach Beendigung des Versuches ziemlich rasch auf die früheren Werte abzusinken.

III. Versuch.

An derselben Amme wurde ein weiterer Versuch mit Leinöl gemacht, mit der Vorsichtsmassregel, dass die Amme, welche übrigens in jeder Beziehung auf das genaueste beaufsichtigt wurde, nicht die Milch im Laufe des Tages abspritzte und mir übergab, sondern dass sie in meiner Gegenwart die nötige Milchmenge abziehen musste. Um einen möglichst grossen Ausschlag zu erzielen und andererseits die Amme nicht unnötig zu belästigen, erhielt sie an zwei Tagen zusammen 250 g Leinöl, die sich ungefähr zu gleichen Teilen auf beide Tage verteilten. Das Ergebnis war folgendes:

Datum	In Arbeit genommene Milchmenge in Grammen	Fettgehalt in pCt.	Jodzahl der Fettsäuren	Bemerkungen
28. 2.	206	4,39	39,9	gemischte Diät
1. 3.	111	4,68	48,2	} 250 g Leinöl
2. 3.	128	4,00	47,6	}
3. 3.	134	3,70	66,1	gemischte Diät
Morgens				
3. 3.	171	3,20	65,7	„
Abends				
4. 3.	138	2,74	50,8	„

Auch hier ist die Steigerung evident; beachtenswerter Weise sind die höchsten Werte an den beiden Tagen zu constatieren, welche der Leinölfütterung folgen, an denen bereits gemischte Kost genossen wurde.

Die Zahlen dieser beiden Versuche als zwingenden Beweis für den direkten Uebergang von Nahrungsfett anzusehen ist nur dann statthaft, wenn das in der Milch gefundene Fett nach seiner chemischen Beschaffenheit keinesfalls Körperfett sein kann, besonders, wenn das Jodbindungsvermögen des letzteren geringer ist als das des Milchfettes. Nun sind die in der Litteratur vorliegenden Werte für das Fett des Erwachsenen von Lebedeff (15) (74,4—80,0 pCt. Triolëin) und Langer (16) (89,8 pCt. Triolëin) wegen der abweichenden Methodik nicht vergleichbar, aber die von Mitschel (17) neuerdings für die Fettsäuren des Unterhautzellgewebes gefundene Jodzahl 64, welche für das Fett der übrigen Körperdepots (Nieren-, Mesenterial-, Herzfett) noch geringe Verschiebungen nach oben oder unten erleiden kann, liegt meinen höchsten Jodzahlen in beiden Versuchen so nahe, dass eine Deutung derselben immerhin schwer ist. Infolge dessen schien es wünschenswert, zu untersuchen, ob umgekehrt wie in diesen beiden Beobachtungen die Jodzahl der Milchfettsäuren herabgesetzt

werden könnte bei Verfütterung eines Speisefettes, dessen Jodbindungsvermögen ein sehr viel kleineres ist, sowohl als das des Milch- wie das des Körperfettes. Zu diesem Behufe reine Palmitin- oder Stearinsäure, deren Jodbindungsvermögen = 0 ist, zu verabreichen, blieb als letzter Ausweg, wenn mit anderen Praeparaten kein einwandsfreier Ausschlag zu erzielen war. Das käufliche Olcum cocois, dessen Jodzahl 8,5 bis 9,5 beträgt, erwies sich als ungeniessbar, ebenso ein Palmkernöl.

Schliesslich gelangte ich in den Besitz einer von der Firma H. Schlinck & Cie. in Mannheim unter dem Namen Palmin in den Handel gebrachten Cocosnussbutter, dessen Jodzahl 8 — nach Angabe des Fabrikanten — betrug und welche durch seinen erträglichen Geschmack für meinen Zweck geeignet schien. Die von mir vorgenommene Untersuchung des Jodadditionsvermögens ergab in guter Uebereinstimmung mit der Mitteilung der Firma die Zahlen 7,85 und 8,64.

Ich benutzte dieses Fett zum folgenden

IV. Versuch.

Die Versuchsperson war eine andere als bei den vorigen Malen, eine kräftige Erstgebärende, die sich ebenso wie ihr Kind normales Verhalten zeigte. Die folgende Tabelle enthält die nötigen Zahlen:

Datum	In Arbeit genommene Milchmenge in Grammen	Fettgehalt in pCt.	Jodzahl	Bemerkungen
2. 2.	161	4,62	33,9	gemischte Diät
9. 2.	201	2,96	31,2	„
2. 3.	158	4,10	42,2	50 Gramm Palmin
3. 3.	103	3,49	31,0	45 „ „
4. 3.	133	3,15	38,5	87 „ „
5. 3.	153	4,31	24,8	105 „ „
6. 3.	147	2,63	28,4	gemischte Diät
7. 3.	128	4,82	40,7	„
8. 3.	152	4,54	40,0	„
9. 3.	139	?	40,5	„
10. 3.	116	2,41	37,1	„

Hier ist, obwohl die Schwankungen der Jodzahlen bei gemischter Diät ziemlich erheblich sind, die Herabsetzung des Jodbindungsvermögen der Milchfettsäuren unter der Einwirkung des oleïnarmen Palmins unverkennbar. Dies Versuchsergebnis, als experimentum crucis im Vergleich mit dem Leinölversuch beweist, dass die Aenderung des Jodbindungsvermögens des Milchfettes in gleichem Sinne wie die der Nahrungsfette erfolgt, eine Thatsache, die keine andere Deutung zulässt, als die des direkten Ueberganges von Nährungsfett in die Milch. In welchem Umfang dies geschieht und in welcher Abhängigkeit von dem mehr oder minder grossen Fettgehalte der Nahrung überhaupt, das entzieht sich bisher ganz unserer Beurteilung.

Selbst in meinem 9tägigen Leinölversuche, dem ausgedehntesten, über den ich verfüge, ist bis zum letzten Versuchstage eine Steigerung

der Jodzahlen erkennbar, was nur so zu deuten ist, dass anfangs aus dem Darme nicht Leinöl sondern ein Gemisch von Leinöl und Resten früherer Nahrung resorbiert wurde, ein Gemisch, das gegen Ende des Versuches immer leinölreicher wurde, dessen Jodbindungsvermögen aber kaum annäherungsweise zu schätzen ist. Nur ein wochenlanger Versuch könnte nach dieser Richtung Aufklärung bringen und auch dann wäre durch besondere Untersuchungen erst festzustellen, ob im Laufe solcher Zeit die chemische Beschaffenheit des Körperfettdepots verändert wird.

Soviel aber lässt sich aus meinen Ergebnissen schliessen, dass erstens Nahrungsfett in — vorläufig unbestimmter — Menge in die Milch einer stillenden Frau übergeht und zweitens, dass die unter dem Einfluss solcher Nahrung auftretenden, von den gewöhnlichen unter Umständen recht erheblich differenten Fette vom Säugling ohne jede Störung vertragen werden.

Ich hebe das besonders hervor, da Schlossmann (18) auf die Verschiedenheit zwischen Frauenmilch- und Kuhmilchfett und Klemm (19) auf die bei der Milch verschiedener Frauen bestehenden Differenzen hinweist als auf eine vielleicht wesentliche Ursache pathologischer Vorgänge im Säuglingsdarm. Bestimmte Anhaltspunkte für diese Meinung hat keiner von beiden angeführt.

Wenige Wochen nach Abschluss meiner Versuche, ehe dieselben noch publicirt wurden, erschien eine Mitteilung über das gleiche Thema von Bendix (20). Derselbe benutzte ein von Dr. Winternitz hergestelltes, 2,19 pCt. Jod enthaltendes Jodsesamöl, um an einer Frau, welche mit ihrem Säugling in poliklinischer Beobachtung war, einen dem Winternitzschen Experiment an der Ziege analogen Versuch zu machen. Die Frau befand sich hinsichtlich ihrer Ernährung in ihren gewohnten häuslichen Verhältnissen und nahm ausserdem täglich in Gegenwart von Bendix einmal eine Portion Jodsesamöl zu sich, so dass sie im Laufe von 5 Tagen 239 gr mit insgesamt 5,2 gr Jod erhielt. Als Fettausscheidung in diesen 5 Tagen wurde berechnet 137 gr mit 0,210 gr ausschliesslich im Fette der Milch gebundenem Jod = 4 pCt. des eingeführten Jods, sodass rund 7 pCt. des Milchfettes aus Jodsesamöl bestehen. Dieser Zahl erkennt übrigens Bendix selbst keine grosse Bedeutung zu, weil nicht controliert werden konnte, wieviel anderes Nahrungsfett ausserdem noch übergegangen sein mag. Jedenfalls beweist auch dieser eine Versuch den thatsächlich erfolgten Uebergang des Fettes aus dem Darm in die Milch.

Dieser Thatsache, dass Nahrungsfett beim Menschen in die Milch übergeht, steht eine neue bisher nicht widerlegte Angabe von Soxhlet entgegen, welcher bei Kühen durch Zugabe von Fett bezw. Oel zum Heu die Milch wesentlich fettreicher machen konnte, wobei aber kein Fett aus der Nahrung in die Milch überging. Oelreiches Futter gab nicht, wie zu erwarten, ein Milchfett mit niedrigem, sondern mit ungewöhnlich hohem Schmelzpunkt; „das Nahrungsfett geht nicht in die Milch über, sondern schiebt Körperfett, also Rindstalg in die Milch und vermehrt so indirect die Menge des Milchfettes.“ Ob zwar diese Resultate von Soxhlet im directen Widerspruch stehen mit andern, ebenfalls an Pflanzenfressern gewonnenen Befunden, z. B. von F. W. Morse (21), welcher Jodzahl und Gehalt an flüchtigen Fettsäuren sich bei wechselnder

Fettfütterung im Sinne der Zusammensetzung des Nahrungsfettes verschieben sah und von G. Spampani und L. Daddi (22), welche Sesamöl, das sie milchenden Ziegen beibrachten, in der Milch derselben mit einer angeblich specifischen Reaction (nach Baudoin-Ambühl) wieder finden konnten, so giebt mir doch die verwickelte Sachlage das Recht, die Uebertragung am Tiere, speziell am Pflanzenfresser gefundener Verhältnisse auf den Menschen abzulehnen, wie ich dies im Anfang dieser Arbeit gethan habe.

Mit dem bisher Geschilderten ist unsere Kenntnis von dem Einfluss der Ernährung auf die Milch der Frauen erschöpft. Hervorzuheben wäre vielleicht noch, dass exacte Untersuchungen über die Einwirkung des Alcohols nach dieser Richtung nicht vorhanden sind. Weder hat jemand mit einwandsfreier Methodik eine von der Norm in characteristischer Weise abweichende Zusammensetzung der Milch nach selbst excessivem Alcoholgenuss zahlmässig festgestellt, noch ist für den Menschen der directe Uebergang des Alcohols in die Milch bewiesen. Vielmehr sprechen die in exacter Weise durchgeführten Untersuchungen am Tiere von Klingemann (23) dagegen, insofern es diesem bei Verabreichung von 100 g Alcohol an eine Ziege nur Spuren desselben in der Milch aufzufinden gelang und selbst wenn er das Versuchstier mit einer Dosis von 200 g schwer vergiftete, nicht mehr als 0,35 cc Alcohol in die Milch übergingen. Die zum Beweise des Uebergangs von Alcohol in die Frauenmilch mitgeteilten zahlreichen Fälle von Erkrankungen der von trunksüchtigen oder reichlich Alcohol geniessenden Ammen gestillten Säuglinge sind durch die mangelhafte Art der Beobachtung nicht geeignet, diese Frage zu lösen. Dass mittlere Dosen von Alcohol für das Kind gleichgiltig sind, ist überdies von Baumm und Illner gezeigt worden.

Es erübrigt noch, über den Einfluss zu sprechen, welchen man der körperlichen Ruhe und der körperlichen Anstrengung, ebenso wie der nervösen Erregung zugeschrieben hat.

Ueber den ersten Punkt liegen ausser einigen Tierversuchen, welche mangelhaft ausgeführt sind und zu widersprechenden Resultaten geführt haben, nur spärliche Angaben vor bei Vanderpoel and John Adriance. Sie behaupten, dass eine für den Säugling zu geringe Milchmenge oft durch mässige Bewegung vergrössert werde, dass mangelnde ebenso wie übermässige körperliche Arbeit den Eiweissgehalt abnorm vermehre, wodurch Schaden für Mutter und Kind entsteht, dass mithin nach dieser Richtung eine genaue Ueberwachung der Stillenden erforderlich sei. Aus ihrem spärlichen, in Form einer dürftigen Casuistik mitgeteilten Untersuchungen ergiebt sich ein Beweis für diese Behauptungen nicht. Ebensowenig ist von anderer Seite brauchbares Material beigebracht worden. Unbefangene ärztliche Beobachtung lehrt die Unrichtigkeit solcher Behauptungen; wir sehen das Kind der hart arbeitenden Tagelöhnersfrau ebenso gut gedeihen, wie das der trägsten Amme in reichem Hause.

Viel mehr Bedeutung hat man von jeher den nervösen Einflüssen zugesprochen; in aller jüngster Zeit hat Klemm sogar bei den Kühen einen Einfluss des „Gemütszustandes" (sic!) auf die Milchbeschaffenheit angenommen.

Sehen wir uns zunächst nach den durch das Tierexperiment gesicherten Thatsachen über die Abhängigkeit der Brustdrüsensecretion vom Nervensysteme um, so erkennen wir, dass trotz einer Reihe von Arbeiten noch wesentliche Fragen offen sind. Den bekannten Arbeiten von Eckhard (24), Röhrig (25) und Winkler (26), welche zu widersprechenden Resultaten über das Vorhandensein spezifischer secretorischer Nerven sowie über die Bedeutung der vasomotorischen Nerven auf den Secretionsvorgang in der Milchdrüse gekommen sind, habe ich zwei anscheinend wenig bekannt gewordne Mitteilungen von Laffont (27) und von De Sinéty (28) hinzuzufügen. Der erstere fand bei einer Hündin einen Nerven, dessen Reizung den Blutdruck im zugehörigen Gefässbezirke unverändert liess oder etwas herabsetzte, zugleich aber Schwellung und Erection der Warze der von ihm versorgten Drüse bewirkte. Aus einer, so von ihrem Nerven aus gereizten Drüse liess sich leicht Milch im Strahle herauspressen, was sonst nicht möglich war. De Sinéty schildert seinen Versuch am Meerschweinchen, der zu entgegengesetztem Ergebnis führte, folgendermassen:

„Nous avons sectionné chez le cobaye le gros tronc nerveux qui se rend à la mamelle et qui est situé en dehors des vaisseaux qu'il accompagne. La section pratiquée, soit avant, soit pendant la lactation, n'a eu aucune influence appréciable sur la sécrétion. L'excitation du même nerf par des courants électriques ne nous a donné non plus aucun résultat. Mais nous avons constaté qu'il contient des fibres douées d'une sensibilité excessive, fait qui avait été également observé par Eckhard sur la chèvre."

Wie widerspruchsvoll die vorliegenden Untersuchungen sind, das eine lässt sich aus ihnen schliessen, dass eine so directe Abhängigkeit der Milchsecretion vom Nervensystem nicht einwandsfrei nachgewiesen ist, wie sie z. B. für die Speicheldrüsen nicht mehr zweifelhaft ist.

Allerdings liegt in der älteren und neueren Litteratur eine Legion von Einzelbeobachtungen vor über plötzliches Versiegen der Milchsecretion oder schwere Veränderungen der chemischen Beschaffenheit der Milch mit event. plötzlichen Todesfällen der mit dieser Milch ernährten Kinder, alles das als Folge nervöser Erregungen, welche die Stillende betroffen haben. Einwandsfreie Bestimmungen über die Veränderungen, welche die Milch unter diesen Umständen dargeboten hat, sind von keiner Seite mitgeteilt und alles klinisch Beobachtete darf ohne weiteres ins Reich der Fabel verwiesen werden. Dafür spricht genügend deutlich die Uebertreibung, die Maaslosigkeit in allen diesen Berichten. So wird mehrfach erzählt, dass nach einem hysterischen Anfalle die Milch für Stunden hinaus zäh und durchsichtig wie Molke, ohne Zuckergeschmack gewesen sei [Burdach (29) und A. Vogel (29)] oder dass ein Kind, das nach einem heftigen Aergernis der Mutter angelegt wurde, trank, leichenblass wurde und rechtsseitige Convulsionen und linksseitige Hemiplegie davontrug. In einem von Levrat (29) berichteten Falle soll eine Frau, welche nach einem heftigen Zorne einen jungen Hund anlegte, diesen in Convulsionen versetzt haben. Ich könnte diese Blütenlese mühelos um das Vielfache vermehren, es ist aber, denke ich, auch ohne dies klar, dass in allen

diesen Fällen leichtgläubige und unerfahrene Aerzte beabsichtigten oder nicht beabsichtigten Täuschungen hysterischer Individuen zum Opfer gefallen sind. Wo, wie in einem Findelhause, ein riesiges Beobachtungsmaterial sich ansammelt, da kann man sich leicht überzeugen, dass schwere psychische Exaltations- und Depressionszustände — welche keineswegs nur dem Boudoir angehören — ohne Einfluss auf die Milchsecretion und auf das Befinden des Säuglings bleiben.

Zum Schlusse ist es noch erforderlich, einiges über die angeblich pathologische, zum Säugungsgeschäfte untaugliche Milch gesunder Frauen zu sprechen. Es ist klar, dass auf diesem Auswege am leichtesten Misserfolge in der Ernährung von Brustkindern zu erklären, oder vielleicht richtiger gesagt, zu beschönigen sind und dass schon aus diesem Grunde immer und immer wieder diese Annahme gemacht worden ist. Untersuchungen, welche dieselbe zu stützen geeignet sind, liegen in der Litteratur nicht vor; weder die Angaben von Monti, welche sich nur auf spezif. Gewicht und Fettgehalt in fehlerhaft entnommenen Proben beziehen, noch die eine bei Guiraud citierte Beobachtung von Marchand, welche sich auf eine Frau mit abnorm fett- und eiweissarmer Milch bezieht, deren Kinder bei dieser Ernährung krank wurden und starben, noch die Befunde von Adriance an der Milch solcher Frauen, deren Säuglinge Verdauungsstörungen zeigten, sind nach dieser Richtung verwertbar. Ganz im Gegenteil beweisen z. B. die mit einwandsfreier Methodik erhobenen Zahlen von Johannessen im Falle 4 (Aasheim) und bei der zweitgebärenden Wienerin, dass selbst so hohe Eiweisswerte wie 2,6—2,8 pCt. (gegen kaum 1,2 pCt. im Durchschnitt) vom Säugling ohne Schaden vertragen werden, also innerhalb der physiologischen Grenzen liegen.

Dass auch Milchzuckerwerte über 6 pCt., nicht sogleich nachteilig auf die Gesundheit des Säuglings wirken, wie dies von Pfeiffer (während der Menstruation), von Monti, von Klemm u. a. angenommen worden ist, geht aus den Erfahrungen an manchen künstlich genährten Säuglingen hervor, welchen in dem Heubner-Hoffmann-Soxhlet'schen Gemisch, abgesehen von allen anderen Unterschieden von der Brustmilch, sehr viel grössere Mengen Milchzucker ohne Nachteil zugeführt werden können.

Auf Grund aller dieser Erfahrungen müssen wir uns ohne Vorbehalt auf den in der Literatur bisher von Schlichter, Heubner, Baumm und Illner verfochtenen Standpunkt stellen, dass nur die Quantität der Milch und die Gesundheit der Stillenden bei der Wahl einer Amme von Bedeutung sind.

Literaturverzeichnis.

Die schon im ersten Teile citierten Arbeiten sind in dies Verzeichnis nicht aufgenommen worden.

1. Decaisne, Gazette médicale de Paris. 1871. Citiert nach No. 4.
2. Schukowski, Moskauer Findelhausbericht pro 1871. Ref. Oesterreich. Jahrbuch für Paediatrik. Bd. 4. Sammelbericht. Seite 2.

3. Kolesinsky, Citiert nach No. 4.
4. Zaleski, Von dem Einfluss der Nahrung auf die Zusammensetzung und die Nährfähigkeit der Frauenmilch. Berliner klinische Wochenschrift. 1888. No. 4 u. 5.
5. Drews, Ueber Somatose, ein geruch- und geschmackloses Albumosenpräparat und seine Anwendung in der Praxis. Allgem. medizin. Centralzeitung. 1894. No. 94.
Derselbe, Ueber den Einfluss der Somatose auf die Secretion der Brustdrüsen bei stillenden Frauen. Centralbl. f. innere Medizin. 1896. No. 23.
Derselbe, Weitere Erfahrungen u. s. w. Ebenda. 1898. No. 3.
Derselbe, Zur Kenntnis der Somatose. Wiener medizin. Presse. 1897. No. 5—17.
6. Joachim, Ein Beitrag zur Frage der Somatosenwirkung u. s. w. Centralbl. f. innere Medizin. 1898. No 10. Weitere Literaturangaben finden sich sowohl bei Drews wie bei Joachim citiert.
7. Karl Basch, Die Entstehung des Caseins in der Milchdrüse. Jahrbuch für Kinderheilkunde. Bd. 47. 1898. S. 102.
8. Rosenfeld, Giebt es eine fettige Degeneration? Verhandlungen d. Congresses f. innere Medizin. 1897. S. 427.
9. Soxhlet, Die Erzeugung fettreicher Milch. Ref. nach Malys Jahresbericht d. Thierchemie. Bd. 26 (über das Jahr 1896). S. 305.
10. Winternitz, Findet ein unmittelbarer Uebergang von Nahrungsfetten in die Milch statt? Deutsche mediz. Wochenschr. 1897. No. 30 — und: Ueber Jodfette und ihr Verhalten im Organismus u. s. w. Zeitschrift f. physiolog. Chemie. Bd. 24. 1898. S. 425.
11. Laves, Zeitschrift f. physiolog. Chemie. Bd. 19. 1894. S. 369.
12. Ruppel, Zeitschrift f. Biologie. 1895. Bd. 31. S. 101.
13. von Hübl, Dingler's polytechnisches Journal. 1884. Bd. 253. S. 281.
14. Kossel und Obermüller, Zeitschrift f. physiolog. Chemie. Bd. 14. 1890. S. 599.
15. Lebedeff, Ebenda. Bd. 6. 139.
16. Langer, Sitzungsberichte der k. k. Academie d. Wissenschaften, III. Abteilung. Juniheft. 1881.
17. Mitschel, Citiert nach Knöpfelmacher, Untersuchungen über das Fett im Säuglingsalter. Jahrbuch f. Kinderheilkunde. N. F. Bd. 25. S. 177. 1897.
18. Schlossmann, Verhandlungen der 14. Versammlung der Gesellsch. f. Khk. in Braunschweig. 1897. S. 134.
19. Klemm, Ueber Grundprincipien der Säuglingsernährung. Jahrb. f. Khkd. Bd. 47. 1898. S. 1.
20. Bendix, Ueber den Uebergang von Nahrungsfetten in die Frauenmilch. Deutsche mediz. Wochenschrift. 1898. No. 14. (7. April).
21. Morse, Einfluss des Futters auf die Zusammensetzung der Butter. Refer. nach Maly's Jahresbericht über das Jahr 1893. S. 193.
22. G. Spampani und L. Daddi, Beitrag zur Kenntnis des Ursprungs der Fette in der Butter. Aus dem Italien. refer. nach Malys Jahresber. für. d. Jahr 1896. S. 298.

23. Klingemann, Uebergang des Alcohols in die Milch. Deutsche medizin. Wochenschrift. 1892. No. 22.
24. Eckhard: Ueber Nerven der Mamma. Beiträge zur Anatomie u. Physiologie. Giessen. 1855.
25. Röhrig, Dasselbe. Virchow's Archiv. Bd. 67. S. 294.
26. Winkler, Dasselbe. Archiv für Gynaekologie. Bd. XI. S. 294.
27. Laffont, Recherches sur la sécrétion et l'innervation vaso-motrice de la mamelle. Gazette médicale. 1879. pag. 565.
28. de Sinéty, Manuel de gynécologie. pag. 776.
29. Citiert nach Jacobi, Die Pflege und Ernährung des Kindes, im Gerhardt'schen Handbuche. Band I. Teil 2.

Sammelbericht über niederländische geburtshülfliche und gynaekologische Litteratur.

Von

DR. TIMMERMANNS

in Utrecht.

1. W. S. Ovink, Over intrauterine injecties ter opwekking van vroeggeboorte. Inaug. Diss. Amsterdam 1896.
2. N. J. Rooswinkel, Over tubo-uterine Graviditeit. Diss. Inaug. Leiden. Mei. 1896.
3. J. H. Simon Thomas. Bydrage tot de operatieve behandeling der tuberculosis peritonei. Diss. Inaug. Leiden. Mei. 1896.
4. P. C. T. van der Hoeven, De aetiologie der eclampsie. Diss. Inaug. Leiden. Mei. 1896.
5. L. W. H. Tjeenk Willink, Bekkenveranderingen na heup gewrichtsontsteking. Diss. Inaug. Leiden. Febr. 1897.
6. W. Holleman, Bydrage tot de kennis der pathologie van het deciduoma malignum. Diss. Inaug. Leiden. Mei. 1897.
7. J. Korswagen, De physiologische loslating der placenta. Diss. Inaug. Amsterdam. Juni. 1897.
8. J. P. H. Evertz, De ontijdige loslating van de normal gelegen placenta. Diss. Inaug. Leiden. Juni. 1897.
9. Dr. Cath. van Tussenbroek, Eenige ervaringen betreffende de gynaecologische Electrotherapie volgens Apostoli. Geneeskund. Bladen. Derde Reehs. No. 4. 1896.
10. G. C. Nyhoff, Het bevruchte ei in den eileider. Geneeskund. Bladen. Derde Reehs. No. 4. 1896.
11. Doorman, De vasthechting van de kiemblaas aan den uteruswand by het Konijn. Nederl. Tijdschr. v. Verlosk. en Gyn. 1896. Afl. 1.
12. Dr. Pompe van Meerdervoort, Het baarmoederslymvlies in normalen toestand en gedurende de menstruatie. Nederl. Tijdschr. voor Verlosk. en Gyn. 1896. Afl. 1.

13. A. G. Th. Becking, Bydrage tot de casuistiek der laparotomie tijdens graviditeit gecompliceerd met fibromyomen. Nederl. Tijdschr. voor Verlosk. en Gyn. 1896. Afl. 3.
14. Dr. Kouwer, Een uretersteen als orzaak van oponthoud gedurende de baring. Nederl. Tijdschr. voor Verlosk. en Gyn. 1896. Afl. 3.
15. G. C. Nyhoff, Eenige opmerkingen naar aanleiding van een vaginale hysterectomie volgens de methode Doyen. Nederl. Tijdschr. voor Verlosk. en Gyn. 1896. Afl. 3.
16. Mendes de Leon, Over Dysmenorrhoe. Nederl. Tijdchr. voor Verlosk. en Gyn. 1896. Afl. 3.
17. Dr. Pompe van Meerdervoort, Hypertrophia mucosae uteri. Nederl. Tijdschr. voor Verlosk. en Gyn. 1896. Afl. 4.

1. W. S. Ovink, Ueber intraut. Einspritzungen zur Erregung von Frühgeburten:

Von der grossen Zahl der zur Einleitung der künstlichen Frühgeburt vorgeschlagenen Methoden widmet Verfasser der intrauterinen Injection, der Cohen'schen Methode, eine ausführliche Besprechung. In vielen Fällen mit gutem Resultat angewandt, hat sich bald ergeben dass relativ oft Erscheinungen von Infection und Luftembolie (nach Zweifel 12 mal unter 68 Fällen) danach auftraten. Indess war die Thatsache festgestellt, dass in den meisten Fällen das Verfahren rasch und sicher zum Ziele führte. Als Pelzer im Jahre 1891 seine Resultate mit der intrauterinen Glycerininjection veröffentlichte, hatte es den Anschein, dass die Methode von Neuem Anklang finden würde; schon bald darauf kam aber Pfannenstiel durch die schlimmen Erfahrungen, welche er in zwei Fällen mit dieser Methode gemacht hatte, zu dem Schlusse, dass auch dieses Verfahren nicht immer rasch und sicher zum Ziele führte und dass es überdies Besorgniss erregende Intoxicationserscheinungen (Somnolenz, Sopor, Cyanose, Fieber, Pulsverlangsamung, Albuminurie, Haematurie u. s. w.) verursachen konnte, Erscheinungen die auch beim Müller'schen Falle beobachtet wurden. Verfasser erwähnt ausführlich 2 Fälle aus der Klinik des Herrn Prof. van der Mey, in denen die Pelzer'sche Methode zur Anwendung kam. In den beiden Fällen bildete Beckenverengung die Indication zur Einleitung der künstlichen Frühgeburt. Im ersten Falle wurde 3 mal mit Intervallen von je einem Tage Glycerin (50, 60. 70 ccm.) eingespritzt. Es folgten schwache Wehen, die aber bald aufhörten; nach der dritten Injection beunruhigende Erscheinungen, die allmälig nachliessen. Erst am fünften Tage nach der letzten Einspritzung traten kräftige Wehen auf. Im zweiten Falle wurden ebenso drei Einspritzungen, mit längeren Intervallen, gemacht (2 von 30 ccm Glycerin 50 %, und eine von 30 ccm unverdünnter Glycerin). Es folgten gar keine Wehen, so dass die Krause'sche Methode angewandt werden musste. In diesem Falle zeigten sich deutliche Intoxicationserscheinungen: der Urin, der kurz vorher ganz normal war, enthielt jedesmal einige Stunden nach der Einspritzung Eiweiss und Cylinder; dazu kam Fieber und vorübergehende Hämaturie —

2. N. J. Rooswinkel, Ueber tubo-uterine Schwangerschaft:

In der älteren Literatur hat Verfasser 12 Fälle finden können, von denen es unzweifelhaft feststeht, dass sie als tubo—uterine Schwangerschaft aufgefasst werden müssen. Manche als solche beschriebene Fälle sind verwechselt worden mit Schwangerschaft in dem rudimentären Horn eines Uterus bicornis. Schon im Jahre 1867 hat Baart de la Faille 25 veröffentlichte Fälle kritisch gesichtet und glaubte er sich zur Annahme berechtigt, dass 8 Fälle unter ihnen gewiss nicht zu dieser Kategorie gehörten. Mit derselben Arbeit beschäftigte sich Simon im Jahre 1885 und kam dabei zu dem Schlusse, dass unter 40 beschriebenen Fällen nur 9 (der von ihm beobachtete mitgerechnet) unzweifelhafte Fälle von interstitieller Schwangerschaft waren; 15 mal müsse die Diagnose als zweifelhaft, 16 mal als entschieden falsch erachtet werden. Auch Verfasser hat sich bemüht, den verschiedenen Fällen nachzuforschen; im Allgemeinen hält er die Simon'sche Ansicht für richtig, meint aber im Gegensatz zu der Anschauung Simon's, dass auch die Fälle von Rosshirt und Ramsbotham als interstitielle Schwangerschaft zu deuten sind. Auch noch in neuerer Zeit sind Nebenhornschwangerschaft und interstitielle Schwangerschaft verwechselt worden, sogar an der Leiche (Fall von Jochwer). — Die Frage, ob intra vitam die Diagnose zu stellen sei, meint Verfasser unter besonderen Umständen bejahend beantworten zu können. Bei der interstitiellen Schwangerschaft muss ein Unterschied in der Lage entstehen zwischen den beiden Ostia tubo-uterina, sowie zwischen den beiden Eileitern und den runden Mutterbändern (auf der schwangeren Seite höher als auf der nicht schwangeren). Dieses Kennzeichen fehlt oder wird jedenfalls nicht angegeben in den Fällen, die in der letzten Zeit besonders in England und Amerika veröffentlicht worden sind. Es sind meist Fälle, in denen ein Durchbruch in die Uterinhöhle anstatt in die Bauchhöhle aufgetreten ist. Auch die Mehrzahl dieser Fälle (21) ist nach Verfasser als Nebenhornschwangerschaft zu deuten, und seiner Meinung nach können im Ganzen nur 17 Fälle mit genügender Sicherheit als interstitielle Schwangerschaft betrachtet werden. Zum Schlusse erwähnt er ausführlich einen Fall aus der Klinik von Treub. Aus der Beschreibung entnehme ich das Folgende: 34 jähr. V gravida: letzte Periode Anfang Febr. 1893; 21. Mai heftiger Schmerz, Schwindel. Langsame Besserung, nur der Bauchschmerz auf der linken Seite verschwand nicht. Mitte Sept. etwas Blutverlust. Man stellte die Diagnose: ektopische Schwangerschaft. 23. Sept. wurde Patientin in die Klinik aufgenommen; Bestätigung der Diagnose. Um ein lebendes Kind zu erhalten, wollte Prof. Treub, wenn möglich, noch einige Wochen abwarten; schon am 15. Oktober aber traten Wehen auf. In der Narkose wurde der Uterus leer gefunden und in der linken Bauchseite war deutlich der Fötus zu palpiren. Laparotomie. Das Kind lag ganz frei zwischen den Darmschlingen; kein Tropfen Flüssigkeit in der Bauchhöhle. Amput. uteri supravagin. Die Frau genas, das Kind wurde lebend geboren, starb aber 50 Stunden nach der Geburt. Ausführlich wird die Gebärmutter und Geschwulst beschrieben und betont, dass

dieser Fall mit Bestimmtheit als eine geplatzte interstitielle Schwangerschaft aufzufassen ist. —

3. J. H. Simon Thomas, Beitrag zur operativen Behandlung der Tuberculosis peritonei:

Im ersten Capitel wird das klinische Krankheitsbild der Peritonealtuberculose besprochen in ihren anatomisch und klinisch verschiedenen Formen, die in der Praxis aber am häufigsten gemischt vorkommen (die acute Miliartuberculose des Bauchfells, die ulceröse und die fibrinöse Peritonitis tuberculosa). Während bei der acuten Form gewöhnlich schon innerhalb eines Monates der Tod erfolgt, kann ausnahmsweise bei der chronischen Peritonealtuberculose eine rein symptomatische Behandlung (Opium, Priessnitz, Roborantia) zur Heilung führen. —

Im zweiten Capitel betrachtet er in kurzem Ueberblick die verschiedenen Behandlungsmethoden; ausführlich bespricht er den Bauchschnitt. Im Ganzen hat er in der ausländischen Litteratur 346 Fälle erwähnt gefunden, in denen der Bauchschnitt angewandt wurde. Zur Darstellung einer Statistik hat er die bekannten Eintheilungen nach Aldibert, Pic, Lindfors u. A. nicht verwenden können, wesshalb er die folgende, einigermassen abweichende Eintheilung angenommen hat: a trockene, fibrinöse Form; b mit abgekapselter Flüssigkeit; c mit freier Flüssigkeit; d trockene, ulceröse Form; e eitrige, ulceröse Form. 7 Fälle waren auch nach dieser Eintheilung nicht brauchbar; die Statistik umfasst also 339 Fälle und ergiebt die folgende Tabelle:

a	72	Fälle,	Heilung	57 %,	Besserung	14 %,	Todesfälle	26 %,	zweifelhaft	3 %
b	103	„	„	65 %,	„	14½ %,	„	15½ %,	„	5 %
c	129	„	„	73 %,	„	7 %,	„	17½ %,	„	2 %
d	8	„	„	25 %,			„	75 %,		
e	27	„	„	70 %,			„	30 %,		

Die angegebenen Zahlen lauten am günstigsten für die Fälle mit abgekapselter Flüssigkeit, wenn man die grössere Mortalität bei denen mit freier Flüssigkeit berücksichtigt. Was die Indicationen und Contraindicationen zur Ausführung der Laparotomie anbelangt, so ist bei der acuten Miliartuberculose die operative Behandlung nur gerechtfertigt bei einer Indicatio vitalis. Bei den Formen, welche mit Ascites einhergehen, soll immer operirt werden, es sei denn, dass schon Erscheinungen einer Allgemeininfection vorhanden seien. Manche Autoren sind erklärte Gegner der Operation bei der trockenen, fibrösen Form; dringend geboten aber ist sie in den Fällen mit heftigen Bauchschmerzen und hartnäckiger Stuhlverstopfung, Vorboten einer allmählig sich ausbildenden Darmverschliessung. Bei der trockenen, ulcerösen Form operire man nur im Anfange; bei der eitrigen, ulcerösen Form aber immer, es sei denn dass sehr viele, verschiedene Eiterhöhlen angenommen werden müssen. Auch bei Darmverschluss ist die Operation indicirt. Wie kommt die Heilung nach Laparotomie zu Stande? Verfasser ist der Meinung, dass der Luftcontact eine reactive Entzündung zur Folge hat, wodurch ein günstiger Einfluss ausgeübt wird. Im dritten Capitel erwähnt er die Krankengeschichten, den Operationsbefund und Verlauf von 33 in Holland operirten Fällen. Nach der angegebenen Eintheilung ergab die Statistik die günstigsten Resultate bei den Formen mit freier

Flüssigkeit. 25 mal war eine richtige Diagnose gestellt worden; in 4 Fällen hatte man nach dem Bauchschnitt Ausspülung, Injection oder Drainage angewandt, aber ohne merkbaren besonderen Einfluss. Er erklärt sich für Einschränkung der Nolen'schen Methode auf diejenigen Fälle, in denen das Allgemeinbefinden ein gutes ist, ein Ausbleiben eines günstigen Einflusses die Prognose einer späteren Operation noch nicht verschlechtert. —

4. P. C. T. van der Hoeven, Die Aetiologie der Eclampsie.

Verfasser giebt eine ausführliche, kritische Uebersicht über die verschiedenen Theorien der Eklampsie. Im ersten Capitel bespricht er die Herzkrankheiten (Hyperaemie, Anaemie, Neurose), welche nach einander als Ursache der Eklampsie gelten. Im zweiten Capitel erwähnt er die Theorien, nach welchen die Eklampsie die Folge ist von Circulationsveränderungen.

Ausführlich wird die Traube-Rosenstein'sche Theorie mit ihren Postulaten (Hypertrophie des linken Ventrikels, Erhöhung des Druckes im Aortensystem, Hydraemie, Hirnödem und Hirnanaemie) betrachtet und darauf hingewiesen, dass die von Rosenstein angenommenen Voraussetzungen entweder gar nicht oder jedenfalls nicht als Regel bei Schwangeren und ebensowenig bei Eklamptischen vorhanden sind. Rosenstein hat seine Auffassung modificirt und anerkannt, dass seine Theorie nur für einen Theil der Fälle zutrifft, nämlich für diejenigen, welche während des Geburtsaktes oder kurz vor demselben auftreten. Es hat sich sogar herausgestellt, dass die wichtigste Voraussetzung, die Hirnanaemie, durchaus kein regelmässiger Leichenbefund nach Eklampsie ist. Unwahrscheinlich kommt es Verfasser vor, dass der schwangere Uterus Circulationsveränderungen hervorbringen könne durch Druck auf die Aorta, auf die Nierengefässe oder durch Erhöhung des intraabdominalen Druckes. —

Im dritten Capitel werden nach einer Besprechung der Ansichten über die Aetiologie der Schwangerschaftsniere die Intoxicationstheorien durch fehlerhafte Function des uropoëtischen Systemes erwähnt. Als Ursache der Schwangerschaftsniere hat man angenommen: eine Nierenentzündung; Hyperaemie (weder Stauung noch ihre Folgen sind nachgewiesen); Anaemie (es fehlt jede Entstehungsweise); Hydraemie (ist nicht vorhanden); Superalbuminose des Blutes bei Schwangeren (Menge Eiweiss im Blute ist nicht vermehrt); Uretercompression (über diese später); Infection (es fehlt das Fieber); Intoxication (wird von ihm als Ursache angenommen). — A priori hält er eine Identificirung der Eklampsie mit der Uraemie für nicht gut annehmbar; sie erfordert eine Nierenabweichung, während die anderen Veränderungen im mütterlichen und foetalen Organismus nicht erklärt werden. Ausführlich wird die Frerichs'sche Theorie besprochen und bestritten; ebenso diejenige Halbertsma's: Eine Ureterverengung kann weder die Schwangerschaftsniere noch die Eklampsie erklären, während der Ureterverschluss immer eine Hydronephrose zur Folge haben muss. Ueberdies bleiben dann unerklärt die Fälle von Eklampsie während der Schwangerschaft, welche aufhören ohne dass das Kind abstirbt. — Bei Uterusfibroiden müsste dann ebenfalls ein Druck auf die Ureteren vorkommen. —

Im 4. Capitel erwähnt er die Infectionstheorie. Von Delore wurde die infectiöse Natur angenommen, von Doléris u. A. wurden Mikroorganismen nachgewiesen; Gerdes meinte sogar den „Eklampsiebacillus" gefunden zu haben. Von Blanc, Favre u. A. wurden experimentelle Forschungen angestellt. Ausführlich wird betont, dass eine Infection nicht angenommen werden kann. —

Im fünften Capitel bespricht er Rivière's Theorie, nach welcher die Schwangerschaft in Leber, Haut, Lungen, Intestinaltractus und Nieren anatomische und functionelle Veränderungen hervorruft. Die im Körper aufgenommenen und gebildeten toxischen Producte können nicht genügend eliminirt werden und verursachen eine Autointoxication. Namentlich die Nieren erkranken am meisten. Es kommt dies Verfasser unwahrscheinlich vor. Ganz anders aber verhält sich die Sache, wenn man annimmt, dass während der Schwangerschaft eine grössere Menge von toxischen Producten gebildet wird und die genannten Organe also eine grössere Arbeit zu leisten haben. Dieses Thema wird im sechsten Capitel besprochen, in welchem er die Veränderungen in den verschiedenen Organen nach Eklampsie erwähnt, und auch die Abweichungen in der Placenta und den Organen des Fötus näher betrachtet. Alle diese Veränderungen in den mütterlichen und foetalen Organen und in der Placenta sind zurückzuführen zu einer Ursache, nämlich der übermässigen Bildung von toxischen Producten während der Schwangerschaft, welche namentlich die Nieren insufficient machen. Bei hohen Graden von Intoxication entsteht Eklampsie. Das Uebermass von giftigen Substanzen während der Schwangerschaft wird vom Fötus geliefert. Das Aufhören der Eklampsie nach dem Tode des Kindes wird seiner Meinung nach durch diese Theorie am einfachsten erklärt, ebenso das öftere Vorkommen bei Zwillingsschwangerschaft (durch Bildung einer grösseren Menge toxischer Substanzen) und bei Primiparen, bei welchen stärkere Reize vorhanden sind —

Was die Therapie betrifft, so wird vorgeschlagen: bei drohender Eklampsie: Milchdiät, Laxantia, Klysmata, Injection einer physiologischen Kochsalzlösung, eine oder mehrere subcutane Einspritzungen von 10 bis 15 Milligr. Morphin. hydrochlor.; beim Ausbruche der Convulsionen: subcutane Injectionen von 20 Milligr. Morphin. hydrochl. bis 80 Milligr. pro Tage, Chloroform, Injection von physiol. Kochsalzlösung; nach dem Aufhören der Convulsionen: Milchdiät bis jegliche Spur von Albuminurie verschwunden ist; Laxantia. —

Wenn irgend möglich beschleunige man die Geburt: eine eingreifende, geburtshülfliche Behandlung aber, wie Kaiserschnitt, Accouchement forcé u. A. braucht man nicht. Directe Gefahren werden nur durch die Convulsionen und ihre Folgen bedingt, und diese kann man mit ungefährlichen Mitteln bekämpfen. —

A priori kommt mir (Refer.) eine Intoxication der Schwangeren durch Stoffwechselproducte ihres Kindes unwahrscheinlich vor. Wenn das Uebermass von toxischen Substanzen, die Ursache der Intoxication, vom Kinde geliefert wurde und das fötale Blut also noch mehr toxische Producte enthielt als das mütterliche, so muss man sich wundern, dass nicht jedes Kind nach Eklampsie schwerkrank zur Welt komme. Und doch wird, wie die Erfahrung lehrt, nach der Geburt das Kind nur

sehr selten von Krämpfen befallen. Ganz unerklärt bleiben durch diese Theorie die Fälle, in denen die Eklampsie aufhört, ohne dass das Kind abstirbt, und die wenn auch seltenen Fälle von Eklampsie bei Uterusfibroiden. Und wenn Verfasser's Annahme, dass ein grösserer Reiz bei Primiparen ihre relativ häufige Erkrankung an Eklampsie erkläre, richtig wäre, so sollte man erwarten, dass nach vorhergegangener Entzündung, bei regelwidriger Lage des Kindes, in welchen Fällen wirklich ein grösserer Reiz vorhanden ist, oft Eklampsie vorkommen müsse. —

Weiter will es mir scheinen, dass dann und wann eine eingreifende geburtshülfliche Behandlung zur Anwendung kommen müsse. Es giebt Fälle, in denen die medicamentöse Behandlung im Stiche lässt und die Geburt entweder gar nicht oder nur sehr langsam von statten geht. In solchen Fällen ist eine baldige Entleerung des Uterus unbedingt erforderlich, ein exspectatives Verhalten für Mutter und Kind ausserordentlich gefährlich. Zum Schlusse noch einige Bemerkungen über Verfasser's Einwände gegen die Halbertsma'sche Lehre. Es ist nicht wahr und niemals von Halbertsma behauptet worden, dass Harnretention nur durch Druck auf die Ureteren bedingt werden kann. Auch eine Zerrung der Harnleiter wurde von ihm angenommen und auf diese ein grosser Wert gelegt. — Verfasser's Angabe, dass viele Fälle von Eklampsie ohne Albuminurie vorkommen, steht diejenige Anderer gegenüber. Olshausen hat angegeben, dass sie auf 168 Fällen nur einmal fehlte, Dührssen constatirte Albuminurie in 98%, Fehling konnte sie immer nachweisen. Die Behauptung, dass wenn die Theorie richtig wäre, man ebenfalls und wenigstens eben so oft bei Uterusfibroiden einen Druck auf die Ureteren erwarten sollte, ist nicht stichhaltig; das oft unregelmässige, langsam gewachsene Uterusfibroid ist in dieser Hinsicht durchaus nicht gleichwertig mit dem regelmässig ausgedehnten, schnell gewachsenen Uterus gravidus. Was den Einwand betrifft, dass die Halbertsma'sche Theorie nicht auf die Fälle von Eklampsie in der Schwangerschaft passt, welche aufhören, während das Kind am Leben bleibt, so kommt es mir vor, dass solche Fälle noch eher durch die Halbertsma'sche, als durch die vom Verfasser angenommene Theorie erklärt werden können. —

5. L. W. H. Tjeenk Willink: Beckenveränderungen nach Hüftgelenkentzündung. —

Vom Verfasser werden 7 Becken aus der Leidener Sammlung beschrieben, bei denen es nach Hüftgelenksentzündung zu bedeutenden Veränderungen gekommen ist. Zweimal ist auf der gesunden Seite Verengerung aufgetreten; von diesen Becken giebt er Projectionsfiguren nach Breisky mit einer Auseinandersetzung, wie diese konstruirt worden sind. Nach einer kurzen Literaturübersicht bespricht er die Entstehungsweise der vorhandenen Abweichungen und weist darauf hin, dass bei der Coxitis sehr verschiedene Beckenformen erwartet werden können. Man darf nie generalisiren. Nicht die Hüftgelenksentzündung, sondern ihre secundären Folgen bestimmen die daraus resultirenden Beckendeformitäten. Von der grössten Bedeutung sind: das Alter der Patientin

beim Auftreten des Prozesses, seine Ausbreitung, der Gebrauch der Extremitäten u. s. w.

6. W. Holleman: Beitrag zur Kenntniss der Pathologie des Deciduoma malignum:

Eine Gebärmuttergeschwulst zeigte dieselben Bestandtheile, welche bei dem sogenannten Deciduoma malignum vorkommen, nämlich zwei Zellarten: a) grosse, hellgefärbte Zellen mit deutlicher Zellmembran und vielen Mitosen, und b) dunkelgefärbte, grosse Protoplasmahaufen mit unregelmässigen Kernen ohne Zellmembran, nämlich Syncytium. Ueberdies haben Marchand und Siegenbeck van Heukelom an den Präparaten die Richtigkeit der Diagnose bestätigen können. In der Literatur hat Verfasser 62 derartige Geschwülste beschrieben gefunden: 32 mal waren sie aufgetreten nach einer Fehlgeburt oder normalen Geburt, 30 mal nach einer Blasenmole. Vom klinischen Standpunkte betrachtet, bietet Verfasser's Fall eine besondere Wichtigkeit: bei der Patientin war schon vor 4 Jahren eine Blasenmole abgegangen; innerhalb kurzer Zeit folgte die Menopause, welche mehr als 3 Jahre ungestört fortdauerte. Nur die Fälle von Löhlein (Blasenmole vor 2 Jahren) und von Treub-Doorman (Abort vor 2 Jahren) können in dieser Hinsicht mit dem erwähnten Falle verglichen werden. Bis 1893 wurde allgemein angenommen, dass diese Geschwülste von zurückgebliebenen Eiresten herrührten; nur über die Herkunft der verschiedenen Zellen waren die Meinungen getheilt (nach Sänger eine sarcomatöse Entartung der Decidualzellen, nach Gottschalk eine solche des Stromas der Chorionzotten). Im Jahre 1893 aber ist von Veit die Ansicht aufgestellt worden, dass die bösartige Neubildung schon vor der Schwangerschaft vorkomme, dass Schwangerschaft respekt. Geburt ein schnelles Wachsthum verursachen und Symptome hervorrufen, welche bis dahin fehlten. Eine Auffassung, welche derjenigen Veit's schon etwas nahe kommt, wird von Menge vertreten; nach diesem Autor entsteht die Geschwulst wohl aus der Placenta, die sarcomatöse Degeneration tritt aber schon in den ersten Schwangerschaftsmonaten auf und spielt eine ätiologische Rolle beim Entstehen der Blasenmole. Auch für seinen Fall nimmt Verfasser, wie Veit, eine primäre maligne Entartung der Uterusschleimhaut an, welche man als eine besondere Art von Corpuscarcinom aufzufassen habe, aus dem Uterus — und Drüsenepithel stammend (Carcinoma syncytiale uteri nach Kossmann). Das Syncytium hält er für umgewandeltes Uterus- und Drüsenepithel, während er die grossen, hellgefärbten Zellen betrachtet als eine reaktive Veränderung der Uterusschleimhaut.

7. J. Korswagen: Die physiologische Ablösung der Placenta.

Es handelt sich hierbei um ganz verschiedene Fragen: a) der Zeitpunkt der Lösung? b) der Mechanismus der Lösung? c) welcher Theil löst sich zuerst? d) die Art und Weise und der Zeitpunkt der Austreibung der schon gelösten Placenta? Was den ersten Punkt anbelangt, so sind die meist verschiedenen Ansichten aufgestellt worden. Einige Autoren waren der Meinung, dass die Lösung bei der Geburt

des Kindes schon vollendet sei (Baudelocque, Kilian, Ritgen, Kiwisch u. A.); Andere, dass sie nur theilweise stattgefunden habe, dass sie durch die Nachgeburtswehen vervollständigt werde (Spiegelberg, Rosshirt), während ein anderer Theil die Lösung erst in der Nachgeburtsperiode zu Stande kommen liess (Lobstein, Grenser). Von Anderen wurde angenommen, dass die Geburtsdauer nicht ohne Einfluss sei, und dass weiter in dieser Hinsicht Erst- und Mehrgebärende sich nicht gleich verhalten. Auch heute herrscht noch keine Einigkeit. Während Berry Hart, Schröder und Charpentier die Lösung erst nach der Geburt des Kindes anfangen lassen, wird von Schultze, Ahlfeld, Dohrn u. A. die Ansicht vertreten, dass die Placenta bei der Ausstossung des Kindes schon ganz oder theilweise gelöst sei. Indess haben experimentelle Forschungen von Zinnstag dargethan, dass wenigstens in einigen Fällen die Lösung nach der Geburt des Kindes noch nicht stattgefunden habe. — Auch über die zweite Frage gehen die Meinungen noch auseinander; Schultze und Ahlfeld lehren, ähnlich auch schon Baudelocque, dass die Uteruscontractionen die Lösung bewirken, wobei nach Schultze ein sich bildender retroplacentarer Bluterguss eine wichtige Rolle spielt. Ribemont-Dessaignes u. A. stellen sich die Trennung vor durch eine einfache Flächenreduktion. Lobstein legt grossen Wert auf eine Gewichtszunahme der Placenta durch Aufhören des Druckes von Seite des Kindes; von Berry Hart wird angenommen, dass die Trennung in der Wehenpause zu Stande komme. — Bei der Besprechung der sub c und d genannten Fragen wird ausdrücklich hervorgehoben, dass sowohl die Schultze'sche als die Duncan'sche Lehre sich auch schon bei Baudelocque finde, dass es also richtiger sei die Lösung nach Schultze, Baudelocque I, und die Lösung nach Duncan Baudelocque II zu nennen. Schröder ist der Meinung, dass der Schultze'sche, Fehling dagegen, dass der Duncan'sche Mechanismus am häufigsten vorkomme, während von Zinnstag angenommen wird, dass dann und wann noch ein dritter Mechanismus stattfinde (die Fötalfläche nach aussen, der Rand geht jedoch voran). Die Insertionstelle der Placenta an der Gebärmutterwand sei von Bedeutung für den Mechanismus: beim Sitze am Fundus Baudelocque I, an der Vorder- oder Hinterwand Baudelocque II, beim Sitze theils am Fundus, theils an der Vorder- und Hinterwand der gemischte Mechanismus. — Durchschnitte durch gefrorene Leichen, von Patientinnen, welche sofort nach der Entbindung gestorben sind, herrührend, müssen über die verschiedenen Streitfragen entscheiden. Solche Durchschnitte, von Pestalozza und Pinard und Varnier angefertigt, zeigen am deutlichsten, dass nach der Geburt des Kindes die Placenta noch ganz fest an der Haftfläche des Uterus sitzt; durch eine Contractionswelle der Uterusmuskel löst sich die Nachgeburt vom Rande her los und bei vollendeter Lösung beginnt die Austreibung nach Baudelocque I. Man sieht die Fötalfläche der Placenta nach aussen, es befindet sich Blut zwischen Nachgeburt und Uteruswand, aber in so geringer Menge, dass es gewiss nicht zur Lösung beigetragen habe. Weder Baudelocque I, noch Baudelocque II betreffen die Frage der Lösung; wir sehen nämlich, dass die Placenta sich vom Rande her loslöst, (wie Duncan meint und woraus er auf Ausstossung

mit dem Rande voran schliesst), und später ausgetrieben werden kann nach Baudelocque I.

8. J. Ph. Evertz: Die vorzeitige Lösung der sitzenden Placenta.

Bis 1885 wurde angenommen, dass nur Trauma eine vorzeitige Lösung der normal-sitzenden Nachgeburt verursachen konnte; in diesem Jahre aber machte Winter auf die Nephritis als ein wichtiges, ursächliches Moment aufmerksam. Schon vor ihm hatte Moir auf die Coincidenz von Nephritis mit Veränderungen der Placenta hingewiesen; diese Coincidenz wurde von jetzt an von mehreren Autoren konstatiert; über den ätiologischen Zusammenhang aber wird noch vielfach gestritten. Fehling scheint es noch fraglich, ob die Placentarerkrankung oder die Nierenstörung das primäre Moment sei; Wiedow hält es wenigstens in einigen Fällen für nicht unwahrscheinlich, dass zwischen Nephritis und Veränderungen der Placenta kein ursächlicher Zusammenhang besteht, dass die beiden Abweichungen als die Folge eines tertium quid aufgefasst werden müssen: Cohn glaubt sich berechtigt die Erkrankung der Placenta als Folge der Nierenentzündung aufzufassen. Nach Dumarcet ist die Blutung zwischen Nachgeburt und Uteruswand als eine weiterschreitende intraplacentare Blutung zu betrachten und wohl durch Nephritis verursacht. Auch eine abnorme Kürze des Nabelstranges spiele eine Rolle: Rombach erwähnt überdies den Morbus Basedowii als Ursache der vorzeitigen Lösung, worauf auch schon Benicke hingewiesen hatte. Im Jahre 1889 hat J. Veit auf die Wichtigkeit einer Entzündung der Decidua für die vorzeitige Lösung aufmerksam gemacht, was durch die Untersuchungen von Meyer und Otto von Weiss bestätigt wurde. Der letztgenannte Autor veröffentlichte 8 Fälle, davon 5 mit und 3 ohne Nephritis. Er konnte eine Infiltration und Degeneration der Decidua basalis nachweisen, während in 2 Fällen, in denen zugleich die Gebärmutter untersucht werden konnte, sich Zeichen von Endometritis vorfanden. Verfasser erwähnt ausführlich 3 Fälle: nur in einem Falle handelte es sich um Nephritis, in 2 Fällen wurde die Nachgeburt untersucht und eine Endometritis decidualis gefunden, während sich in der Placenta materna mit Blut angefüllte Höhlen vorfanden. Er ist der Meinung, dass Trauma, Kürze des Nabelstranges bisweilen, in den meisten Fällen aber eine Endometritis die Ursache sei der vorzeitigen Lösung der Nachgeburt. Nephritis wird von ihm nicht als Ursache angenommen; die Frage, ob der Morbus Basedowii die Lösung zur Folge haben könne, will er unentschieden lassen. Zum Schlusse werden die Symptome, Diagnose, Prognose und Therapie besprochen. Handelt es sich um eine innere Blutung, so ist eine möglichste Beschleunigung der Entbindung unbedingt erforderlich. Dehnung, Wendung und sofortige Extraction, nötigenfalls Perforation; der Kaiserschnitt kommt ihm nicht empfehlenswert vor. Handelt es sich um eine äussere Blutung, so kann man bisweilen noch exspectativ verfahren; muss auch in diesen Fällen die Entbindung beschleunigt werden, so ist es schwierig anzugeben, in welchen Fällen die Tamponade, in welchen der Blasenriss zur Anwendung kommen muss. Die Metrocolpeuryse nach Mäurer bietet zu grosse Infectionsgefahr.

9. Dr. Cath. van Tussenbrock: Einige Erfahrungen über die gynaekologische Electrotherapie nach Apostoli.

Nach einer Besprechung der Technik im Allgemeinen hebt Verfasserin einige Punkte hervor, in Bezug auf welche sie von der Apostoli'schen Behandlungsart abgewichen ist. Anstatt der Apostolischen Thonelectrode hat sie eine Mooselectrode benutzt, während sie anstatt einer geraden eine gekrümmte Intrauterinelectrode angewandt hat, welche von Verfasserin Apostoli gegenüber immer innerhalb eines Fergusson'schen Spiegels in die Uterushöhle eingeführt wurde. Die durch die Mooselectrode bedingte Hautreizung ist nur vorübergehender Natur. Sie hat auch Versuche gemacht mit einer Aluminiumsonde; dieses Metall bekommt aber bald Rauhigkeiten an der Oberfläche und wird porös und brüchig. Als Electricitätsquelle hat sie in der letzten Zeit einen Apparat von Hirschmann mit Leclanché-Elementen angewandt. Sie weist nochmals darauf hin, dass der Galvanometer und Rheostat unbedingt erforderlich sind. Von Apostoli u. A. ist die Electrotherapie nicht nur bei Blutungen, sondern auch bei Entzündungen und verschiedenen Neurosen empfohlen worden; Verfasserin darf nur ein Urtheil aussprechen über ihre Wirkung bei Blutungen in Folge von Pseudo-Endometritis und Fibromyomen. Nicht anwendbar ist sie bei submucösen, zum Theil nekrotischen Geschwülsten und ebensowenig bei den im Centrum kystisch degenerirten Fibromen. Zu Anfang kam eine Stromstärke von 50 Milliampères zur Anwendung; jede Sitzung dauerte 5 Minuten, und wurde jeden dritten Tag wiederholt; die Zahl der Sitzungen variirte. Die subjectiven Empfindungen wurden sehr verschieden angegeben, waren aber in der Mehrzahl der Fälle unbedeutend. Nachtheile erlebte sie niemals. Ausführlich werden danach einige Krankengeschichten und der Verlauf während und nach der Behandlung mitgeteilt; in allen Fällen von Pseudo-Endometritis (9) erreichte sie ein gutes Resultat; 2 Mal trat Recidiv auf, das aber durch einige Sitzungen wieder beseitigt werden konnte; in 8 Fällen von Fibromyom folgte 6 Mal ein gutes Resultat, während sie bisweilen eine deutliche Verkleinerung beobachten konnte. Die Galvanopunctur hält sie für irrationell; ihrer Meinung nach sitzt der Hauptfactor der Wirkung nicht in einem Todtbrennen der Uterusschleimhaut, vielmehr dagegen in einer interpolaren, die Ernährung der Geschwulst beeinträchtigenden Wirkung.

10. Dr. G. C. Nyhoff: Das befruchtete Ei im Eileiter.

Bei Tubargravidität geht im Allgemeinen die Entwicklung des Eies wie in der Gebärmutter vor sich. Es giebt jedoch wichtige Unterschiede. Der basale Theil der Decidua bildet sich weniger stark aus, der capsulare Theil gar nicht oder nur ganz unvollkommen, während die Decidua vera sich nicht über die ganze Tube ausdehnt. Nach einigen Autoren fehlt die Hypertrophie der Muskulatur fast ganz; jedenfalls ist die Wanddicke ungleichmässig (in einem Falle von Werth variirend zwischen 2 cm und 1 mm). Bei der Eileiterschwangerschaft sind die Veränderungen an der Tube nicht im Einklang mit der Entwicklung des Eies: die Ausbildung der Tube zum Fruchthalter kann einen sehr verschiedenen Höhegrad erreichen, was den verschiedenen

Verlauf erklärt. Die alte Lehre, dass es immer im 3. oder 4. Monat zum Platzen des Fruchtsackes kommen müsse, ist entschieden falsch. Es werden heute 4 Möglichkeiten angenommen: a) das Ei kann eine höhere, in seltenen Fällen sogar seine volle Entwicklung durchlaufen; b) die Ruptur des Eileiters; c) ein primäres Absterben des Eies und d) eine Austreibung des Eies auf dem natürlichen (abdominellen oder uterinen) Wege. c und d zusammen bilden den Tubarabort. Verfasser bespricht diese Möglichkeiten; nicht selten ist das Vorkommen des Tubaraborts, worauf Werth (1884) zuerst hingewiesen hat: eine Blutung zwischen dem Ei und der Tubarwand, die Folge der ungenügenden Placentation und der abnormalen Deciduabildung, bildet dazu den primären Anlass. Der Verlauf ist weniger stürmisch, der Blutverlust weniger bedeutend als bei der Ruptur. Das Sondiren zur Feststellung der Diagnose will Verfasser ganz unterlassen sehen wegen Gefahr der Ruptur des Fruchtsackes. Ist die Diagnose einer Extrauteringravidität gestellt in den 4 ersten Schwangerschaftsmonaten, so soll so bald wie möglich der Fruchtsack exstirpirt werden; in der zweiten Hälfte der Schwangerschaft bei lebendem Kind kann auch ein Abwarten bis zur Lebensfähigkeit des Kindes in Betracht kommen. — Wird, was am meisten der Fall ist, die Diagnose erst gestellt nach der Ruptur, so berechtigen nur sehr ungünstige Verhältnisse ein exspectatives Verfahren. Hört die Blutung auf, so kann es immer von Neuem an zur Blutung kommen und noch später eine operative Behandlung indicirt sein. Auch eine auftretende Eiterung und eine hochgradige Störung der Harn- und Kothentleerung können später eine Operation nothwendig machen. Ist im letztgenannten Fall die Geschwulst nach oben scharf umschrieben, so darf eine Operation von der Scheide aus zur Anwendung kommen, andernfalls verdient die Laparotomie den Vorzug, bei welcher oft zugleich die Tube oder der Fruchtsack entfernt werden kann.

11. Dr. Doormann: Die Haftung der Keimblase an der Uteruswand beim Kaninchen.

In seiner Inaug. Dissert. (1893) hat Verfasser die Vorgänge beschrieben, welche an den Eihüllen und an der Uteruswand bei schwangeren Kaninchen vom ersten bis zum neunten Tage zu beobachten sind und meint er den Beweis erbracht zu haben, dass die intermediäre Lage als ein Degenerationsproduct der Uterusepithelien zu betrachten sei, während Matthias Duval und Masius dieselbe auffassen als ein Product des embryonalen Ectodermes. Die Frage, ob diese intermediäre Lage von Bedeutung sei für die Ernährung des Embryo, oder ob sie nur die Rolle eines Syncytiums spiele, hat er ganz offen gelassen. Diese Untersuchungen hat er jetzt verfolgt bis zum 14. Tage der Schwangerschaft; die Placenta hat sich dann schon stark entwickelt. Er ist dabei zu den folgenden Schlüssen gekommen: Die Placenta entsteht hauptsächlich durch eine mächtige Wucherung der Ectodermzellen. Die Neubildungen des Ectoderms nehmen die stark wuchernden Gefässe der Uterusschleimhaut auf, während die embryonalen Gefässe in die sackförmigen Höhlen zwischen den Falten des Ectodermes im Centrum der ectodermalen Neubildung eingehen. Die mütterlichen Gefässe

kommen also in einem innigen Contact mit den Gefässen des Embryo, wodurch ein Gasaustausch und eine Nahrungsaufnahme ermöglicht wird. Uterusepithel fehlt in der ectodermalen Neubildung ganz und spielt gar keine Rolle bei der ersten Anlage der Placenta. Nur die Schleimhautgefässe, von Zellen des Bindegewebes begleitet, helfen mit bei der Entwicklung der Neubildung. Er hält es für höchst wahrscheinlich, dass die sogenannte intermediäre Lage, ebenso wie in früheren Stadien die Eiweissschicht des Cystoblasts, zur Ernährung des Embryo beitrage, und dass die Ueberreste der Epithelzellen aus den tieferen Theilen der Drüsenschläuche aufgenommen werden in die Lymphspalten, welche sich zwischen den sternförmigen Zellen des Bindegewebes der Schleimhaut vorfinden.

12. Dr. Pompe van Meerdervoort: Die Gebärmutterschleimhaut im normalen Zustand und während der Menstruation.

Verfasser untersuchte die Schleimhaut an Uteris, welche entweder von der Scheide aus exstirpirt oder bei der Obduction entfernt worden waren. Im Durchschnitt 0,0—1 mm dick geht sie ohne Vermittelung einer Submucosa in die Muscularis über. Eine Membrana propria und glatte Muskelfasern um die Drüsen herum, welche Boldt erwähnt, hat er nicht nachweisen können. Zwischensubstanz hat er wohl an in Alcohol fixirten Präparaten, niemals aber an in Müller'scher Flüssigkeit gehärteten Objecten constatiren können; er weist darum auf die Möglichkeit hin, dass sie nur ein Artefakt sei, verursacht durch Alcohol in dem mit Serum durchtränkten Gewebe. Mit Leopold ist er der Ansicht, dass die spiralig geschlängelten Schleimhautgefässe kleine Arterien sind. Herrscht noch keine Einigkeit über den normalen Bau der Mucosa, so gehen die Ansichten noch viel weiter auseinander über die Veränderung der Elemente und die Abstossung der Schleimhaut während der Menstruation. Es giebt hierbei noch verschiedene Streitfragen: Sind die Stromazellen verändert? Besteht eine Vermehrung der intercellularen Substanz? Kommt eine zellige Infiltration vor? Finden sich Riesenzellen vor? Kommt es zur fettigen Degeneration? Was die Abstossung der Schleimhaut betrifft, so bleibt nach Möricke, de Sinèty und Doléris sogar das Deckepithel intact; nach Leopold und Wyder wird nur die oberste Schleimhautschicht, nach v. Kahlden dagegen die ganze, haemorrhagisch infiltrirte Schleimhaut abgestossen, während Christ der Meinung ist, dass die Abstossung individuell sehr verschieden ist. Auch über die Entstehungsweise der Blutung sind die Meinungen noch getheilt. Verfasser untersuchte 6 Uteri, welche zur Zeit der Menstruation exstirpirt worden waren. Fixation in Müller-scher Flüssigkeit. Einschliessung in Celloïdin und Färbung mit Hämatoxylin, Eosin und Orange. 3 mal war die Schleimhaut normal, 3 mal war sie hypertrophisch. Seine Untersuchungen ergaben folgendes: Die Erscheinungen sind quantitativ sehr verschieden, qualitativ aber stimmen sie überein. Der Prozess ist immer nahezu auf zwei Dritttheil der Schleimhaut beschränkt: keine oder nur geringfügige Abweichungen im untern Abschnitt. Die Hauptsache ist eine Capillarectasie, namentlich in der obersten Schicht der Schleimhaut. Diese Ectasie

geht einher mit einer Vergrösserung der Endothelien und mit einer relativen Vermehrung von Leucocyten den Chromocyten gegenüber auf Gefässdurchschnitten und verursacht eine seröse Infiltration der Schleimhaut, zu Folge welcher die Stromazellen mit ihren Kernen sich vergrössern und die Epithelien mehr oder weniger hydropisch degeneriren. Die Abstossung der Schleimhaut ist individuell sehr verschieden. Blutung per Diapedesin ist nicht unmöglich, häufiger aber kommt sie per Rhexin zu Stande, wie aus der Grösse und der ziemlich scharfen Begrenzung der verschiedenen Blutherde hervorgeht. Die Menge und Grösse dieser Extravasate bestimmt den zur Abstossung kommenden Theil der Schleimhaut (bisweilen geht nur das Deckepithel verloren, andernfalls ein grösserer Theil der Mucosa). Das nicht in die Höhle abfliessende Blut wird resorbirt; eine zellige Infiltration und Riesenzellen hat er nicht nachweisen können. — Auch an der Cervix beobachtete er eine seröse Infiltration, welche sich zwischen die Muskelfasern fortsetzte. Capillarectasie, Stromazellen unverändert: spärliche Mastzellen. Epithelien an der Oberfläche stellenweise fehlend. Epithelien schleimig degenerirt, während neugebildete Epithelien sich schon vorfinden, welche vermuthlich von den Kernen der Basalmembran stammen. Auch an der Tubarschleimhaut und ihrer Umgebung Capillarectasie und bisweilen die Schleimhaut zum Theile verschwunden. Das Wesentliche der Menstruation ist nach Verfasser eine paralytische Ectasie der Genitalgefässe; die Blutung aus der Schleimhaut ist nur ein Symptom und zugleich mit dem erhöhten, physiologischen Schleimausfluss aus der Cervix nur die Folge der Ectasie. —

13. A. G. Th. Becking: Beitrag zur Casuistik der Laparotomie in der Schwangerschaft complicirt durch Fibromyom.

Verfasser erwähnt 3 Fälle, in denen die Laparotomie bei Myomen während der Schwangerschaft ausgeführt wurde. Im ersten Fall handelte es sich um eine I gravida, bei welcher im sechsten Schwangerschaftsmonate eine Geschwulst heftige Bauchschmerzen verursachte. Ein erweichtes Myom wurde ausgeschält und die Uteruswunde nach Resection des Sackes vernäht. Reactionsloser Verlauf. Schwangerschaft, Geburt und Wochenbett ungestört. In den anderen Fällen waren die Patientinnen ebenfalls im sechsten Schwangerschaftsmonate; in einem Fall bildeten Incarcerationserscheinungen, im anderen ein schnelles Wachsthum der Geschwulst die Indication zur operativen Behandlung. Supravaginale Amputation nach von Ott. Gutes Resultat. —

14. Dr. Kouwer: Ein Ureterstein als Ursache von Geburtsstörung.

Verfasser beschreibt einen Fall, wo bei einer schwierigen, forcipalen Extraction zugleich mit dem Kinde ein pfirsichkerngrosser Stein abging. Die auftretende, starke Blutung wurde durch Tamponade gestillt. Wochenbett nicht fieberfrei. In der dritten Woche traten Erscheinungen einer Urinfistel ein. Nach Angabe der Patientin hatten vor 16 Jahren heftige Schmerzen in der linken Nierengegend bestanden, später nicht mehr. Die Untersuchung ergab eine an der linken Seite eingerissene Portio vaginalis und oberhalb des Risses im Laquear eine

für die Sonde durchgängige Oeffnung. Die Incontinenz verringerte sich allmählich; der Urin wurde aber eitrig: der Blasenurin blieb völlig klar. Ein Jahr nach der Entbindung war deutlich der linke verdickte Ureter und neben dem Uterus dann und wann eine fluctuirende hühnereigrosse Geschwulst nachweisbar. Die linke Niere deutlich vergrössert. Da sich das Befinden stets verschlimmerte, wurde die Nierenexstirpation beschlossen. Lumbalschnitt. Schwierige Ausschälung; der verdickte und erweiterte Ureter wurde an der Hautwunde genäht, drainirt, und allmählich zur Obliteration gebracht. Reactionsloser Verlauf. Die exstirpirte Niere zeigte das Bild einer vollkommenen Pyonephrose. Das Nierenparenchym fehlte ganz. —

Derselbe Verfasser beschreibt weiter einen Fall, in dem eine hysterische Patientin ganz genau die Erscheinungen einer Ureterfistel simulirte. Der Fall wurde nach langem Beobachten entlarvt. Die grossen Schamlippen und der Damm waren ausserordentlich dehnbar. Der Damm konnte so stark nach oben gezogen werden, dass beim Urinlassen der Urin in die Scheide entleert wurde. —

15. Dr. G. C. Nyhoff: Einige Bemerkungen in Anlass einer vaginalen Hysterectomie nach Doyen.

Verfasser betrachtet in kurzem Ueberblick die verschiedenen Methoden der blutsicheren Versorgung der Lig. lata, die wichtigste Aufgabe bei der vaginalen Totalexstirpation. Im Allgemeinen die Vortheile des Doyen'schen Verfahrens anerkennend, ist er aber der Meinung, dass dieses, besonders die Abklemmung der Lig. lata von oben nach unten, Gefahren bedingen könne. Bei diesem Vorgehen werden die Lig. lata stark torquirt und kommt der untere und hintere Theil höher als zuvor. Zugleich wird die hintere Scheidenwand nach oben gezogen und wird eine retro-vaginale Spalte gebildet, in welcher Darmschlingen eingeklemmt werden können. Dieses üble Ereigniss hat er in einem Fall beobachtet: Am fünften Tage erfolgte der Tod unter überhandnehmendem Collaps und Erbrechen ohne Fieber. Die Section ergab: Zwei Dünndarmschlingen am abgeklemmten Theile des Lig. lat. angeheftet; der Douglas'sche Raum sich stark in die Tiefe ausdehnend bildet eine Höhle, in welcher sich eine dritte abgeknickte, aber nicht adhärente Dünndarmschlinge vorfindet; der zuführende Schenkel stark ausgedehnt, der abführende collabirt. —

16. Dr. Mendes de Leon: Ueber Dysmenorrhoe.

Die Sims'sche Lehre, dass die Dysmenorrhoe immer eine mechanische Ursache habe, galt durch lange Zeit als ein Axiom. Besonders Vedeler und Hulbert haben diese Lehre bestritten; jedoch die meisten Autoren glauben sich noch wenigstens für die Mehrzahl der Fälle zu ihrer Annahme berechtigt. Neben ihr werden von ihnen andere, ganz verschiedene Ursachen angenommen (Entzündung; nervöse, vasomotorische Störungen u. s. w.). Unter 17 klinischen Fällen von Dysmenorrhoe hat Verfasser nur einmal eine ausgesprochene, 8 mal eine unbedeutende Verengerung gefunden, während in 8 Fällen sich gar keine Stenose vorfand. Gerade in den letztgenannten Fällen war die

Menstrualblutung auffallend gering, der Schmerz ausserordentlich stark, während nur geringfügige, mikroskopische Abweichungen nachgewiesen werden konnten. Auch unter 37 poliklin. Fällen war 5 mal keine lokale Abweichung von einiger Bedeutung nachweisbar. In solchen Fällen wird die Dysmenorrhoe bedingt durch Krampf des Uterushalses (Hysterospasmus), was mit den Keiffer'schen Untersuchungen übereinstimmen würde. Bei dieser idiopathischen Dysmenorrhoe können warme Sitzbäder, Kataplasmata, lokale Anwendung von Cocain eine vorübergehende Linderung der Schmerzen herbeibringen; als ultimum refugium kann die Entfernung der normalen Adnexe oder der normalen Gebärmutter indicirt sein. Verfasser erwähnt zwei Fälle dieser Art: Castration in einem, Totalexstirpation des Uterus von der Scheide aus im zweiten Falle. —

17. Dr. Pompe van Meerdervoort: Hypertrophia mucosae uteri.

Als die wichtigsten Merkmale der Hypertrophia mucosae während des menstruellen Intervalles werden vom Verfasser hervorgehoben: das Lumen der Drüsenschläuche besonders in der oberen Hälfte ist erweitert und enthält oft einen feinkörnigen Inhalt. Die Epithelzellen der Drüse sind grösser und geschwellt, wie bei der Menstruation, bedingt durch eine hydropische Entartung. Die Drüsenschläuche können sehr verschieden konstruirt und gestaltet sein; als Hauptformen begegnet man: a) die Zahl der Drüsendurchschnitte ist nur mässig vermehrt; es giebt aber doppelte Schläuche, durch Inversion entstanden; b) korkzieherartige Schläuche; c) sägeförmige Schläuche, nicht von Wucherungen, sondern nur von Faltenbildung herrührend; d) Schläuche mit einer doppelten Lage von Epithelzellen. — All' die genannten Abweichungen der Drüsenschläuche werden bedingt durch die seröse und hämorrhagische Infiltration der Schleimhaut, welche eine Dehnung der Schläuche während und vor der menstruellen Schwellung zur Folge hat. Nach der Periode, beim Aufhören der Dehnung, entsteht die eine oder die andere eigenthümliche Form. Die Dilatation der Capillaren verschwindet auch während der Intervalle nicht; ebensowenig die Schwellung ihres Endothels. Der ganze Prozess ist auf eine Gefässalteration zurückzuführen. —

Robert P. Harris †.

Ein Brief H. A. Kelly's vom 25. Februar brachte mir die Nachricht von dem Tode seines väterlichen Freundes, dem er auch seine operative Gynäkologie gewidmet hatte, Dr. Robert P. Harris in Philadelphia. Er starb hochbetagt nach dreitägiger Krankheit am 19. Februar nach wiederholtem Schlaganfall.

Eine eigenartige wissenschaftliche Persönlichkeit ist mit ihm von dem Schauplatz einer reichen Thätigkeit abgetreten, ein Mann, der hohe altclassische Bildung mit umfassendem medizinisch-litterarischem Wissen vereinte, das er besonders auf dem Gebiete der Geburtshülfe verwerthete und hier wieder meist in einer Richtung, die er selbst in unerreichter Weise ausbildete und übte, der klinischen Statistik. Bis in die jüngste Zeit

folgte er den grossen modernen geburtshülflichen Operationen, der Porro-operation, dem conservativen Kaiserschnitt, der Symphysiotomie, der Entbindung lebensfähiger ectopischer Früchte durch die Coeliotomie in einer langen Reihe meisterhafter, von sachkundigen, klaren, geistvollen Epikrisen gefolgten Statistiken, welche den jeweiligen Stand der Entwicklung der betreffenden Operation erschöpfend wiedergaben und so für die Ausbreitung, wie für die gegenseitige Abwägung und die bestgeeignete Auswahl der einzelnen Operationen der Praxis ausserordentliche Dienste leisteten.

Mich selbst hat Harris zu grösster Dankbarkeit verpflichtet dafür, dass er von der ersten Zeit der Einführung des verbesserten Kaiserschnittes an durch sein persönliches Eintreten für die Sache durch seine regelmässigen Listen der operirten Fälle mit ihren in steigendem Maasse sich bessernden Ergebnissen zur raschen Ausbreitung der Operation und zur Widerlegung ihrer Gegner nicht nur in den Vereinigten Staaten, sondern überallhin ungemein viel beitrug. Jahrelang bin ich so von Harris auch ausgiebig unterstützt worden durch Ergänzung der für die Frommel'schen Jahresberichte gelieferten Kaiserschnitt-Casuistik. Die liebenswürdigen und lehrreichen Briefe, die ich in jener Zeit von seiner Hand erhielt, haben mich zu einer Verehrung dieses mir leider nur im Bilde bekannt gewordenen milden und gelehrten Mannes geführt, die gewiss von Allen getheilt wird, die je mit ihm persönlich oder durch seine weitumfassende Correspondenz in Beziehung traten.

Nachdem die Abgrenzung der concurirenden grossen geburtshülflichen Operationen zu einem gewissen Abschluss gekommen war, richtete sich Harris' Interesse auf die Coeliotomie bei ectopischer Schwangerschaft mit lebendem und lebensfähigem Kinde. Seine Statistiken haben wesentlich dazu beigetragen, die noch unter dem Einflusse Litzmann's stehende Scheu vor einem operativen Eingriff in derartigen Fällen zu brechen. Es gereicht uns zur besonderen Befriedigung, dass einer der letzten dieses Thema betreffenden Aufsätze von Harris in der Monatsschrift (Bd. VI, Heft 2) veröffentlicht worden ist.

In den alten Sprachen wohlbewandert, hat Harris auch auf dem Gebiete der medicinischen Onomatologie manchen Strauss ausgefochten, wovon derjenige für Einführung der Bezeichnung „Coeliotomie" an Stelle der widersinnigen „Laparotomie" der bekannteste ist. Gewiss hat es ihm noch grosse Freude bereitet, dass sein Vorschlag nicht nur in der englischen Welt eine sich immer weiter ausbreitende Annahme erfährt.

Unter seinen Landsleuten genoss Harris noch besonders grosse Popularität als Herausgeber der americanischen Ausgabe des beliebten und sehr verbreiteten Lehrbuches der Geburtshülfe von William Playfair, welches er mit Anmerkungen und Zusätzen versah. Mehr Gelehrter als Praktiker, nicht selbst Operateur, verfolgte Harris die moderne operative Aera in Geburtshülfe und Gynäkologie mit dem grössten Verständniss und wusste ebenso anregend wie fördernd auf jüngere Fachgenossen einzuwirken, die ihm dafür, wie Kelly's Beispiel zeigt, die grösste Dankbarkeit bezeigten.

Dass ein solcher Mann noch gar manche andere geistige Interessen verfolgte, ist naheliegend: verschiedene Werke ethnographischen, geschichtlichen, religiösen Inhaltes bezeugen es. So sehen wir in Harris einen Mann, der, ohne selbst eine wissenschaftliche Grossthat geleistet zu haben, dennoch unserer Fachwissenschaft wesentliche Dienste erwiesen hat, ein idealer Gelehrter, der in tiefer Religiösität, allzeit nach Wahrheit und Vollendung strebte, eine edle, sympathische Menschengestalt. So wird die Geschichte, so werden seine Freunde das Gedächtniss an Robert P. Harris festhalten.

Sänger.

Tagesnachrichten und Notizen.

Gestorben am 6. Februar in New-Orleans, wo er dem nationalen Gefängnisscongress beiwohnte, Dr. George Henry Rohé aus Baltimore, eine der bekanntesten und beliebtesten ärztlichen Persönlichkeiten in der Union, zuletzt Leiter der grossen staatlichen Irrenanstalt zu Springfield in Pennsylvania. Als Arzt und Autor von ausserordentlicher Vielseitigkeit und Fruchtbarkeit schrieb R. Lehrbücher und Aufsätze über Dermatologie, Hygiene, Gefängniss- und Militärwesen, Gynaekologie und Chirurgie, innere Medicin, Neurologie und Psychiatrie. Auf letzterem Gebiete besonders als Autorität geltend, hat er viel dazu beigetragen, den Zusammenhang zwischen Psychosen und Sexualerkrankungen aufzuklären und das noch vielfach bestehende Vorurtheil gegen die operative Behandlung der letzteren bei Geisteskranken zu beseitigen. Er zeigte in mehreren Arbeiten an einem grösseren Material, dass die Vornahme nothwendiger Operationen, besonders die Coeliotomie bei Erkrankung der Beckenorgane, sehr oft zur Besserung und Heilung auch des psychischen Leidens führe.

Auch in Deutschland sind es viele Freunde, welche den frühen Heimgang Dr. Rohé's (er war erst 48 Jahre alt) beklagen.

A. Martin ist als Nachfolger des in den Ruhestand tretenden Geheimen Medicinalrats Prof. Pernice zum ordentlichen Professor der Geburtshülfe und Gynaekologie in Greifswald ernannt worden.

In Paris hat sich eine Gesellschaft für Geburtshülfe, Gynaekologie und Paediatrie gebildet, an der sich Pinard, Pozzi, Segond, Bouilly und Perier mit ihren Schülern und einer grossen Anzahl anderer Fachgenossen als Begründer betheiligt haben.

Es ist hocherfreulich, dass unsere Fachwissenschaft in dieser Weise eine weitere Vertretung gefunden hat, in welcher sich verschiedene Richtungen zu gemeinsamer Arbeit zusammenschliessen können, nachdem sie bis dahin sich auf mehrere Gesellschaften vertheilt hatten.

Wir heissen die junge Gesellschaft lebhaft willkommen und sind überzeugt, dass die noch heute in Frankreich bestehende Trennung der Geburtshülfe von der Gynaekologie, die zumeist von den Chirurgen betrieben wird, dadurch mehr und mehr verschwindet und die in Deutschland festgehaltene Auffassung ihrer Zusammengehörigkeit Platz greift.

In der ersten Liste der Begründer vermissen wir wohl nur aus dem Grunde einige bekannte Namen, weil die Betreffenden sich erst später der Gesellschaft angeschlossen haben. Es ist bemerkenswerth, dass sich die neue Gesellschaft auf eine bestimmte Mitgliederzahl beschränkt hat; und zwar sollen 22 Mitglieder der geburtshülflichen, 22 der gynaekologischen und 12 der Abtheilung für Kinderkrankheiten angehören. Die Zahl der auswärtigen Mitglieder ist auf 20 bemessen, die der französischen Correspondenten auf 40, die der fremden Correspondenten auf 50. Die Zahl der Ehrenmitglieder soll eine sehr beschränkte sein.

Offenbar hat sich die junge Gesellschaft als hohes Ziel die Bildung einer Art von Akademie gesetzt, die, ähnlich wie die englischen Colleges of surgeons and physicians, eine leitende Rolle zu erringen bemüht ist.

Die British Medical Association tagt in den Tagen vom 1.—4. August dieses Jahres unter dem Vorsitz von Granville Bantock in Portsmouth.

Als Diskussions-Themata werden vorgeschlagen: 1. Die Behandlung fieberhafter Erkrankungen nach der Entbindung, mit specieller Beziehung auf die Serumtherapie und 2. die Vergleichung der natürlichen Menopause mit derjenigen nach Entfernung der Adnexorgane, bez. nach Entfernung des Uterus ohne gleichzeitige Exstirpation der Adnexorgane.

Neu gegründete Fachzeitschriften:

1. La Clinica ostetrica. Rivista di Ostetricia, Ginecologia e Pediatria. Rom. Fratelli Capaccini.

Herausgeber: Prof. Felice La Torre. In der Hauptstadt Rom erschien bisher keine gynäkologische Zeitschrift.

Diesem Mangel soll die neue Rivista abhelfen.

2. Revue mensuelle de Gynécologie, Obstétrique et Paediatrie de Bordeaux, herausgegeben von R. Lefour, Prof. der Geburtshülfe an der medicinischen Facultät.

Umgekehrt will diese Revue eine solche der Provinz sein.

Geheimrath Prof. Leopold in Dresden ist zum Ehrenpräsidenten der spanischen, sowie zum Ehrenmitglied der italienischen geburtshülflichen Gesellschaft ernannt worden.

Wir erhielten folgende Circulare:

Achter Congress

der

Deutschen Gesellschaft für Gynäkologie.

Der achte Congress der Gesellschaft findet vom 24. bis 27. Mai d. J. in Berlin statt.

Die Sitzungen sind im Langenbeckhause (Ziegelstrasse 10).

Der Beginn der Sitzungen findet Mittwoch, den 24. Mai, 10 Uhr Vormittags statt.

Die Morgensitzungen dauern von 10 bis 1 Uhr; die Nachmittagssitzungen von 2 bis 4 Uhr. Am Sonnabend, den 27. Mai findet eine Nachmittagssitzung nicht mehr statt: eine Morgensitzung nur dann, wenn noch genügendes Material an Vorträgen vorliegt.

Am Vorabend des Congresses, Dienstag, den 23. Mai, versammeln sich die Mitgliedern des Congresses zu geselliger Vereinigung 8 Uhr Abends im Centralhôtel (Zugang: Der Haupteingang, gegenüber dem Bahnhof Friedrichstrasse). Die Gesellschaft für Geburtshülfe und Gynäkologie in Berlin wird daselbst die Mitglieder unserer Gesellschaft begrüssen und bewirthen.

Am gleichen Tage, den 23, findet um 2 Uhr eine Sitzung des Vorstandes der Gesellschaft statt, zu welcher noch eine besondere Einladung ergehen wird.

In der ersten Sitzung, am Mittwoch Vormittag, wird der Ort der nächsten Zusammenkunft festgesetzt und danach der Ausschuss gewählt.

Das Thema der „Behandlung der Myome" kommt am Mittwoch Vormittag zur Verhandlung; das Thema: „Puerperalfieber" am Donnerstag Vormittag.

Ankündigungen von Vorträgen und Demonstrationen bitte ich bis zum 1. Mai an meine Adresse: R. Olshausen, Berlin N., Artilleriestrasse 19, gelangen zu lassen.

Von auswärts kommende Kranke finden nach vorheriger Anmeldung Aufnahme in der Universitäts-Frauenklinik, Artilleriestrasse 20. Eben dahin können Präparate, Instrumente etc. gesandt werden.

Berlin, den 17. März 1899.

R. Olshausen
z. Z. I. Vorsitzender.

München, im März 1899.

71. Versammlung deutscher Naturforscher und Aerzte zu München 1899.

Der unterzeichnete Vorstand der Abteilung für

Geburtshülfe und Gynaekologie

giebt sich die Ehre, die Herren Fachgenossen zu der vom 18. bis 23. September hier stattfindenden Versammlung deutscher Naturforscher und Aerzte ganz ergebenst einzuladen.

Da den allgemeinen Einladungen, die anfangs Juni zur Versendung gelangen, bereits ein vorläufiges Programm der Versammlung beigefügt werden soll, so bitten wir, Vorträge und Demonstrationen spätestens bis Ende April bei einem der Unterzeichneten anmelden zu wollen.

Es liegt in der Absicht der Geschäftsführung, dem in den letzten Versammlungen hervorgetretenen Wunsche auf Beschränkung der Zahl der Abteilungen dadurch gerecht zu werden, dass sie versuchen wird, thunlichst einzelne Abteilungen zu gemeinsamen Sitzungen zu vereinigen.

Indem wir um Ihre Unterstützung bei diesen Bestrebungen bitten, ersuchen wir Sie ergebenst, uns Ihre Wünsche in Betreff gemeinsamer Sitzungen einzelner Abteilungen gütigst übermitteln und Beratungsgegenstände für diese Sitzungen bezeichnen zu wollen.

Endlich wollen wir nicht unterlassen, schon heute mitzuteilen, dass gemäss einer in der letzten Vorstandssitzung der Gesellschaft getroffenen Verabredung einstweilen Mittwoch der 20. September für gemeinsame Sitzungen jeder der beiden Hauptgruppen freigehalten werden soll. Die für diese Verhandlungen in Aussicht genommenen Gegenstände hofft die Geschäftsführung in kurzem bekannt geben zu können.

Der Einführende:
Dr. M. Stumpf, Professor,
Sophienstrasse 6.

Die Schriftführer:
Dr. G. Klein, Privatdozent,
Louisenstrasse 17.

Dr. A. Lamping,
Spezialarzt für Frauenkrankheiten,
Kaufingerstrasse 3.

Vereins- und Litteraturbeilage.

I.

Original-Sitzungsberichte

aus

geburtshülflich-gynaekologischen Gesellschaften.

I. Niederrhein.-Westfäl. Gesellschaft für Geburtshilfe und Gynäkologie.

Bochum den 26. Februar 1899.

Vorsitzender: Dr. Everke. Schriftführer: Dr. Gummert.

Linkenheld-Elberfeld: Geburtsbeschleunigende Wirkung des Chloroforms. (Auszug).

Die Ansichten der Autoren gehen weit auseinander. Nach meiner Erfahrung besitzt das Chloroform unter bestimmten Voraussetzungen die im Titel genannte Eigenschaft 1. bei Wehenanomalie in der Eröffnungsperiode: wenn bei anhaltenden Schmerzen die Contractionen schwach werden, die Pausen sich verkürzen, um schliesslich ganz zu verschwinden. Dieser Zustand, der bei gesprungener Blase das Leben des Kindes gefährdet, tritt meistens ein, wenn bei verstrichener Portio der Muttermund sich etwa bis Markstückgrösse erweitert hat. Bei den heftigsten Schmerzensäusserungen schreitet die Geburt nicht voran, weil an Stelle der Wehen ein krampfartiger Ermüdungszustand getreten ist. Im Anfang meiner Praxis habe ich von prolongirten warmen Bädern mitunter sehr in die Augen springenden Erfolg gesehen. Ferner habe ich Narcotica per os und Clysma angewendet. Am besten hat sich mir das so gut zu dosirende Chloroform erwiesen. Ich habe stets nur so viel einathmen lassen, um die grösste Schmerzempfindlichkeit aufzuheben ohne Betäubung zu beabsichtigen. Die Kreissenden hielten sich meist die mit nur wenigen Tropfen begossene Maske vor im Beginn der Wehe. Der nie versagende Erfolg war nun der, dass wirkliche Wehen entraten: kräftige Contractionen (dabei bin ich mir bewusst, dass die aufgelegte Hand dieselben nicht beweiskräftig fest-

stellen kann), gefolgt von längeren Pausen, mit dem weiteren Erfolge, dass die Geburt dann rasche Fortschritte machte. In einem Falle trat nach 3stündiger Anwendung die spontane Austreibung ein, wo eine 36stündliche Geburtsarbeit den Muttermund nur auf Thalergrösse erweitert und den Kopf nicht ins Becken eingetrieben hatte. Würde man die Arbeit vor und nach Verabreichung des Chloroforms sphygmographisch darstellen, so würde man Bilder bekommen, wie sie ein ermüdeter und ein ausgeruhter Herzmuskel darstellt.

2. In der Austreibungsperiode, wenn der Schmerzen wegen nicht mitgepresst wird. In solchen Fällen habe ich durch geeignete (analgesirende) Dosis die Zange vermeiden können. Ich habe nur chloroformirt bei pathologischen Wehen, nicht aber bei physiologischem Wehenschmerze. Es fehlt mir daher die Erfahrung, ob hierbei die Geburt verzögert wird.

Nicht verständlich ist mir der Rath: erst nach vollständig erweitertem Muttermunde zu chloroformiren. Ist die Eröffnung einmal so weit vorgeschritten, dann bedarf man meist des Mittels nicht mehr.

Diskussion:

Dönhoff erwidert, dass die so lange bestehende Controverse über die Wirkung des Chloroforms nur dadurch zu erklären ist, dass der Beurteilung der Wehenstärke durch Abtasten des Uterus und der Beobachtung der Schmerzäusserung von Seiten der Kreissenden ein zu weiter Spielraum gegeben ist. Bei meiner Beobachtung der Wehen mit dem Tokodynamometer habe ich mich überzeugt, dass die Abschätzung der Wehenstärke nicht übereinstimmt mit dem Resultat der manometrischen Messung. Die Einwirkung des Chloroforms auf den kreissenden Uterus wird bei allen experimentellen Beobachtungen als eine Abschwächung und nachhaltige Lähmung angegeben.

1. Die Wehenkraft nimmt sogleich mit der Dosierung des Chloroforms ab und sinkt bis zu $^2/_3$ der vor der Narkose bestehenden Stärke.

2. Die Pausen werden sogleich länger, so dass sich zuweilen die Zahl der Wehen auf die Hälfte verringert[1]).

3. Bei allen experimentell beobachteten Geburten bleibt in der Eröffnungsperiode der Wehenpausendruck fast konstant, so dass auch die relative Differenz zwischen Pausen- und Wehendruck in der Narkose sinkt.

4. Da die Widerstände nicht durch die Narkose verändert werden, so tritt aus diesen Gründen durch Choroform eine Verzögerung der Geburt ein.

5. Es ist nicht möglich bei längerer Dosierung von Chloroform eine Narkose à la reine d. i. das Stadium der Analgesie beizubehalten; es tritt doch auch bei vorsichtiger Anwendung bald das Stadium der Anaesthesie ein. —

Aus den von dem Vorredner geschilderten Symptomen kann ich nicht entnehmen, dass es sich bei den Geburten um eine Wehenanomalie, besonders um „krampfhafte Wehenschwäche", d. h. auch um geringere Grade des Tetanus uteri gehandelt hat. —

In diesen Fällen ist die lähmende Wirkung des Chloroforms als Heilfactor nötig und deshalb auch als bestes Mittel anerkannt.

Wenn schon bei einer Erweiterung des Muttermundes bis 3 Markstückgrösse bei einer Ip., wie Herr Dr. L. empfiehlt, Chloroform gereicht werden darf, so wird leicht eine frühzeitige operative Beendigung der Geburt, eine gefährlich werdende Narkose des Foetus und eventl. Atonie post partum die Folge sein können. Denn es ist zu berücksichtigen, dass der lähmende Einfluss des Chloroforms sich auf lange Zeit (bis zu 2 Stunden Dauer) erstreckt.

In dieser Beziehung ist, wie Hensen[2]) nachgewiesen hat, Aether in seiner Wirkung weniger bedenklich.

---

[1]) Dönhoff Archiv f. Gynäkolog. 1892 und Polaillon, Archive d. Physiolog 1880. — Acconci, Turin. 1891.

[2]) Archiv f. Gynäkologie. B. 55.

Die auch hierbei eintretende „erhebliche Schwächung der Uterusarbeit" stellt sich nach dem Aussetzen des Aethers schon nach 5—20 Minuten wieder her. —

Ich habe den Eindruck gewonnen, dass es sich bei den von Herrn Dr. L. geschilderten Geburtsfällen um Angst- und Aufregungszustände handelt, die eine Hyperaesthesie erzeugt haben. Es werden die schwachen als Wehen nicht wirksamen Contractionen infolge des psychischen Zustandes der Kreissenden als lebhafte Schmerzen empfunden.

Eine psychische, beruhigende Beeinflussung mit Anwendung von nicht schädlichen, mehr suggestiv wirkenden Mitteln scheint mir dabei am Platz zu sein.

Um der aufgeregten Kreissenden die nötige Ruhe und eventl. Schlaf zu verschaffen, ist Morphium dem Chloroform vorzuziehen. Von diesem hat Hensen (s. oben) nachgewiesen, dass es in einer subkutanen Dosis von 0,5—2 cg wohl schmerzlindernd, aber nicht lähmend auf die Uteruscontractionen wirkt.

Linkenheld: Ich habe Eingangs betont, dass der Titel des Vortrages zu weit gefasst ist. Nur bei den erwähnten pathologischen Wehen halte ich das Chloroform für geburtsbeschleunigend und ich habe meine Erfahrungen nur deswegen mitgeteilt, weil auch bei dieser Indication die Autoren nicht einig sind.

Werden bei normalem Geburtsverlauf die Wehen excessiv schmerzhaft, so würde ich Chloroform geben, weil dann ein — wenn auch relativer — pathologischer Zustand vorliegt. Tritt einmal bei besonderer Idiosyncrasie der bei Kreissenden vielleicht noch nicht beobachtete Chloroformexitus ein, so steht man vor sich und dem Richter gerechtfertigt da, falls man nach einer stricten Indication gehandelt hat.

Bezüglich der Austreibungsperiode wird von vielen Seiten behauptet, dass man bei nicht ganz vorsichtiger Dosierung die Bauchpresse ausschalten und damit die Geburt aufhalten würde. Ich glaube vielmehr, dass die Kunst des Narcotiseurs darin besteht, nicht zu wenig Chloroform zu verabreichen, weil sie sonst die Erhaltung des Dammes nicht mehr in der Gewalt haben. Ich habe gefunden, dass selbst bei den Narcosen, welche sich sehr der vollkommenen nähern, sehr energisch mitgepresst wird.

Bezüglich der suggestiven Wirkung des Chloroforms bemerke ich, dass es mir auf den Enderfolg und nicht auf das „warum" ankommt. Das Hypnotisieren ist übrigens nicht Jedermanns Sache.

Linkenheld: Verwendung des Darmes zu plastischen Zwecken.

Vor 10 Jahren beobachtete ich die Perforation eines an der Hinterwand der Harnblase sitzenden Ulcus in die Bauchhöhle. Bei der Morschheit der Blasenwände musste die versuchte direkte Vereinigung aufgegeben werden. Ich nähte nun die nächst gelegene Dünndarmschlinge auf die Oeffnung auf, mit dem Effecte, dass der Urin sich wieder aus der schon lange vorher angelegten Urethrotomieöffnung entleerte — ohne jedoch den Exitus aufzuhalten. Später habe ich dann von dem Verfahren Gebrauch gemacht, um nicht perforirte Defecte in der Darmwand, welche Gangrän befürchten liessen, zu decken. Letzteren begegnet man nicht selten bei Ablösung von Därmen, die mit Tumoren verwachsen sind, es lässt sich da nicht immer bestimmen, wie tief der Defect geht. Zur Umgehung der immerhin nicht ungefährlichen Darmresektion habe ich auf den Defect eine benachbarte Darmschlinge aufgenäht. Vor einigen Wochen hatte ich Gelegenheit, das Verfahren zur Anwendung zu bringen. Es handelte sich um ein fast den ganzen Bauch ausfüllendes Kystom, das, im Puerperium vereitert, zuerst mit Incision behandelt worden war. Bei der späteren radicalen Entfernung des Geschwulstrestes mussten die mit der Bauchwand fest verwachsenen Darmschlingen in Handlänge mit dem Messer

abgelöst werden. Trotz des Bestrebens die Trennung möglichst in der dem Peritoneum parietale entsprechenden Schicht vorzunehmen, hatte ich doch den Eindruck, dass der Darm in seiner Ernährung gefährdet sei und ich deckte den Defect in beschriebener Weise. Dass die Befürchtung gerechtfertigt war, lehrte die Entstehung einer unbedeutenden, sich bald von selbst schliessenden Darmfistel. Der ungefährliche Eingriff, der sich rasch ausführen lässt, erhöht in zweifelhaften Fällen die Sicherheit und giebt ein beruhigendes Gefühl.

Eine fernere Indication bot mir folgender Fall: Nach einer von einem anderen Operateur ausgeführten Coeliotomie machte eine Verwachsung des Dünndarmes mit der Incisionswunde erhebliche Beschwerden. Die Lösung der Adhäsion brachte nur vorübergehende Erleichterung, ebenso die zweite Lösung der Verwachsung, die statt der ursprünglichen ungefähr 3 cm grossen Ausdehnung eine solche von vierfacher Länge angenommen hatte, trotz der Verkohlung der wunden Fläche. Zur Erfüllung des Wunsches der Patientin, die unter allen Umständen auf Linderung ihrer Leiden drang, kam zunächst die Resection des wunden Darmstückes in Frage. Es schien mir zunächst sehr wahrscheinlich, dass die Nahtstelle wieder anwachsen würde. Der zweifelhafte Erfolg würde also eine nicht ungefährliche Operation vorausgesetzt haben. Da ja hier keine Gangrängefahr nahe lag, so nähte ich, um Schädigung des serösen Darmüberzuges möglichst zu vermeiden, mit ganz weiten Stichen benachbarten Darm auf den Defect auf; die Nahtlinien kamen auf die dem mesenterialen Theile des Eingeweides zu gelegenen Abschnitte zu liegen, also entfernt von den Bauchdecken. Bei meinem Verfahren kann das Manipuliren an den betreffenden Darmtheilen gegenüber der Resection auf ein Minimum beschränkt werden; mit dem Wegfalle des mechanischen Insultes verringert sich die Gefahr der Adhäsionsbildung.

Patientin ist mit ihrem jetzigen Zustande seit ungefähr 3 Jahren sehr zufrieden. Wäre das Netz nicht zu geschrumpft gewesen, so hätte ich es zur Deckung benutzt. Vielleicht liesse sich auch — ähnlich den Hautüberpflanzungen — ein abgetrennter Netzlappen benutzen. Es müsste jedoch erst experimentell festgestellt werden, ob abgetrennte Netzstücke ebenso wie Hautlappen anheilen. Seitdem uns Schulze-Duisburg gezeigt hat, dass handtellergrosse Epidermislappen, besonders wenn die Ränder durch Nähte befestigt und dadurch der Lappen glatt ausgespannt wird, anheilen, so käme auch dieses Verfahren in Betracht, aber nur in den Fällen, wo keine Gangrän zu erwarten steht, wo es sich also nur darum handelt, Wiederverwachsungen zu verhüten. Einen dünnen Epidermislappen möchte ich nicht als Panzer gegen eine Perforation ansehen. Zudem müsste der Theil der Haut, von welchem die Oberhautschicht genommen wird, durch tagelange Praeparation sicher aseptisch gemacht worden sein.

Als letzte Indication führe ich noch Perforationen am Magen-Darmcanale an, bei denen der Zustand der Kranken kürzestes Vorgehen erheischt.

Aus einer im vergangenen Sommer erfolgten Veröffentlichung über Bauchverletzungen, ersehe ich, dass das Verfahren auch in der Münchener chirurg. Klinik angewendet worden ist.

Diskussion:

Everke: Verletzungen des Darms sind bei Laparotomieen wegen verwachsener Tumoren häufig nicht zu umgehen. Sind die Verklebungen frisch, so sind sie leicht und ohne Verletzung des peritonealen Ueberzuges des Darms zu lösen. Sind sie älteren Datums, so ist gewiss in vielen Fällen eine Verletzung des Darms nicht zu vermeiden. Bei Perforation, und tiefer, bis zur Mucosa reichender Verletzung haben wir durch sofortige Naht die Wunde geschlossen. In anderen, nur den peritonealen Ueberzug betreffenden Verletzungen haben wir nur nach Mikulicz drainiert. Durch Verklebung der Serosa wird der drainirte Teil von der Bauchhöhle ausgeschlossen, und entsteht dann wirklich eine Perforation, so wird der Darminhalt den vorgezeichneten ungefährlichen Weg nach aussen nehmen, ohne die abgeschlossene Bauchhöhle zu inficieren. Wir sahen so einige Male Darmfisteln entstehen, die aber, abgesehen von einem Falle, der später durch Anfrischung und seroso-seröse Naht geheilt wurde, alle spontan heilten, ohne später irgend welche Beschwerden zu hinterlassen. Man soll nur nicht zu frühzeitig diese Fisteln anrühren.

Linkenheld (Schlusswort.): Bezüglich der künstlich hervorgerufenen Verwachsungen betone ich, dass dieselben nur dann Beschwerden machen, wenn ein bewegliches Organ an ein fixiertes angewachsen ist. Ich habe den Darm zur Deckung des Loches in der Blase nur deswegen benutzt, weil mir kein anderes Mittel zur Verfügung stand. Verwachsungen der Därme unter sich haben erfahrungsgemäss keine Circulationsstörungen im Gefolge. Die Enteroanastomose wäre sonst auch keine eingebürgerte Operation geworden.

Ich glaube, dass Herr Everke die Drainage mit Gaze überschätzt. Sobald die letzere sich mit Secret vollgesaugt hat, hört die drainierende Wirkung auf, nach Entfernung des Tampons findet man fast immer Secretstauung. Ich stimme mit E. vollkommen darin überein, dass der Wert der Tamponade in Erzeugung von Abkapselungen gelegen ist. Es ist jedoch nicht vorherzubestimmen, ob die letzteren so stark sind, den Inhaltsdruck des Darminhaltes auszuhalten: derselbe ist viel stärker als der langsam anwachsende Druck eines Exsudates. Wäre die Schutzkraft der Tamponade eine so grosse, dann wäre für die Darmresectionen geradezu goldene Zeiten zu erwarten.

Jedenfalls empfehle ich, das ungefährliche und nicht viel Zeit beanspruchende Verfahren anzuwenden. Doppelt genäht hält besser.

Wie sich die aufgenähte Darmwand verhält, resp. welche Veränderungen sie eingeht, darüber habe ich keine Erfahrung, da meine Fälle nicht zur anatomischen Untersuchung kamen. W. A. Freund hat ohne Nachteil den Uterus zur Deckung von Blasendefecten verwendet, da kam auch die Serosa in das Blaseninnere zu liegen.

Schücking-Pyrmont theilt mit, dass nach den von ihm im Physiologischen Institut zu Bern angestellten Untersuchungen die Injection grösserer Mengen von 0,8 procentiger Kochsalzlösung in die Venen oder das Unterhautzellgewebe resp. die Peritonealhöhle nicht als ganz unbedenklich angesehen werden könnte. Die rothen Blutkörperchen zeigen danach deutliche Schrumpfungen. Vorzüglich vertragen werden aber Combinationen von 0,7 pCt. Kochsalzlösungen mit 0,025 pCt. Chlorcalcium und 0,05 pCt. Natriumsaccharat. Das Natriumsaccharat, das bisher weder pharmakologisch noch physiologisch geprüft sei, habe sich nach seinen Untersuchungen als ein werthvolles Belebungsmittel für das erschöpfte Herz erwiesen. Seine Wahl sei auf dieses Präparat gefallen, da die Kohlensäure, von der dem Herzen die Hauptgefahr drohe, sich begierig des Natrons bemächtige und das Präparat daher geeignet erscheine, die Alkalialbuminate des Serums zu ersetzen. Es gelingt nicht selten ein scheinbar abgestorbenes Herz,

das durch die übrigen üblichen Lösungen nicht wieder zum Schlagen gebracht werden kann, durch das Natriumsaccharat von Neuem zu beleben und lebensfähig zu erhalten. Im Uebrigen verweist Vortragender auf seine demnächst im Druck erscheinende ausführliche Arbeit, in der er auch über andere in den Kreis der Untersuchungen gezogenen Alkalisaccharate berichten wird.

Everke demonstrirt: 1. Eine Ovarialcyste mit primärer Tubentuberculose.

Es handelt sich um eine Virgo intacta, welche wegen einer mannskopfgrossen Ovarialcyste zur Operation kam. Sonst keine Klagen, erblich mit Tuberculose nicht belastet, übrigen Organe gesund.

Am 7. 1. 99. Laparotomie: Bei Eröffnung der Bauchhöhle präsentiert sich eine oben nicht verwachsene Ovarialcyste. Beim Versuch, den Tumor vorzuwälzen, zeigt sich, dass derselbe im Becken fest sass. Die den Stiel bildende linke Tube war daumenballendick, allseitig verwachsen. Peritonealhöhle wird geschützt. Bei stumpfer Loslösung platzt die Tube und stinkender Eiter ergiesst sich. Es gelingt, die Bauchhöhle vor Verunreinigung zu schützen. Die Tube wird abgetragen und nach Mikulicz drainiert.

Verlauf anfangs günstig: Flatus am 2., Defaecation am 4. Tage, Appetit, Allgemeinbefinden gut, fieberfreier Verlauf. Am 5. Tage Verbandwechsel: aus dem Sack entleert sich stinkender Eiter. Abends leichte Temperaturerhöhung, Allgemeinbefinden gut. Am 7. Tage Verbandwechsel, Fieber bis 39° C. Am 8. Tage (14. 1) Verbandwechsel, reichlicher Eiter entleert sich. Druck auf die Bauchdecken, um den Eiter aus der Tiefe des Sackes zu entleeren. Hierbei plötzlich heftigster Schmerz.

Nach einigen Stunden Aufstossen, Erbrechen etc., kurz Erscheinungen einer acuten septischen Peritonitis, an der Patientin nach 18 Stunden starb.

Section: In der Bauchhöhle etwa 1/2 Liter stinkenden Eiters, peritonitische Auflagerungen und Verklebungen. Die Eiterhöhle ist durch ein bleistiftdickes Foramen mit der Bauchhöhle verbunden. An allen übrigen Organen keine Anzeichen von Tuberculose.

Der Tumor besteht aus einer mannskopfgrossen Ovarialcyste. An der Tube finden sich 5—6 stinkenden Eiter enthaltende, wallnussgrosse Höhlen. Wandungen verdickt, an der Innenseite mit Granulationen ausgekleidet.

Mikroskopisch fand sich typisches Granulationsgewebe mit zahlreichen Riesenzellen.

Auch klinisch ist der Fall interessant. Trotz des offenbar sehr virulenten Eiters war es uns gelungen, durch Drainage die Bauchhöhle von Infection frei zu halten. Die Bauchhöhle war gut abgeschlossen, und der stinkende Eiter wurde nach aussen entleert. Als am 3. Tage durch Druck auf die Bauchdecken der Eiter energisch entleert werden sollte, löste sich an einer kleinen Stelle die Verklebung, Eiter drang in die Bauchhöhle und die eitrige Peritonitis war da. Klinisch beweist der Fall die Zweckmässigkeit der Drainage bei virulentem Eiter und wird uns in Zukunft eine Mahnung sein, in ähnlichen Fällen solche Wundflächen gar nicht anzurühren.

2. Einen durch abdominelle Totalexstirpation gewonnenen Uterus mit zwei verschiedenen Carcinomen.

Es handelte sich um eine stark ausgeblutete Frau, bei der man bei digitaler Untersuchung ein Cervixcarcinom als Ursache für die seit 1/2 Jahr bestehende Blutung diagnosticierte. Der abdominelle Weg wurde gewählt,

um sich von der Beschaffenheit der Bauchhöhle zu überzeugen und sich bei Vorhandensein von Metastasen auf eine Laparotomia probatoria zu beschränken. Da sich nichts Carcinomatöses in der Bauchhöhle nachweisen liess, so wurde der Uterus von oben entfernt.

Man sieht in dem durchschnittenen Uterus im Fundus einen wallnussgrossen, noch nicht zerfallenen hervorragenden Tumor, dann kommt nach unten zu eine ca. 3 cm lange gesunde Zone, hierauf beginnt eine, die ganze Cervix einnehmende ulcerierte Neubildung mit scharf gegen die Umgebung abgegrenztem, markigem Rande. Beide Neoplasmen sind Carcinome und histologisch, obwohl eigentlich beide Adenocarcinome, doch so verschieden, dass der Annahme nichts im Wege steht, dass sich beide unabhängig von einander entwickelt haben.

a) Das Cervixcarcinom. Zellreiche compacte Krebsstränge dringen in die Muskulatur ein, einige jedoch lassen noch drüsigen Charakter erkennen.

b) Das Corpuscarcinom setzt sich von der Muskulatur scharf ab und zwar in einzelnen papillenartigen Strängen, die dann adenomatös gewuchert sind und an einigen Stellen Haufen von epitheloiden Zellen zeigen. Das mikroskopische Bild beider Präparate ist auf den ersten Blick ganz verschieden.

3. Zwei Uteri mit Chorionepitheliom.

Im ersten Falle handelt es sich um jenen von Marchand beschriebenen Fall 2 in der Monatsschrift für Geburtshilfe und Gynaekologie 1895, Band 1.

Bei dieser Frau traten im Anschluss an eine Geburt starke Blutungen auf, die den Collegen wiederholt Veranlassung gaben, Ausräumungen mit der Hand zu machen, händevoll Gewebsmassen wurden entfernt. Da trotzdem die Blutungen andauerten, so kam die Patientin in sehr anämischem Zustande am 19. 4. 1894 zu mir. Bei der Aufrichtung des retroflectierten, vergrösserten Organes zum Zwecke der Ausräumung desselben reisst derselbe ein, und deshalb wurde sofort Totalexstirpation angeschlossen. Glatte Heilung. Obwohl zweifellos Tumormassen an der losgelösten Stelle in der Bauchhöhle zurückgelassen werden mussten, auch bei der mikroskopischen Untersuchung sich Infiltrationen im Parametrium nachweisen liessen, so blieb die Frau bis heute gesund. Vor kurzem (Dezember 1898) habe ich die Frau noch selbst untersucht, sie sieht blühend und gesund aus, und arbeitet; in der Vagina findet sich eine glatte Narbe, nirgends Resistenzvermehrung.

In dem 2. Falle handelte es sich um eine 46jährige Frau, die seit einigen Jahren verheiratet ist. Sie hat nicht geboren. Vor etwa 5 Monaten traten im Anschluss an einen Abortus stärkere Blutungen auf. Die sehr starken Blutungen machten dreimal eine Tamponade durch den Collegen nötig. Die Patientin kam durch die Blutungen immer weiter herunter, ist bettlägerig wegen Schwäche und wird zu uns geschickt. Sie ist sehr hinfällig, sieht kachectisch, gelblich aus.

Uterus antevertiert, hinten fixiert, Fundus fühlt sich weich an; Portio frei. Da die Diagnose auf eine maligne Neubildung im Fundus gestellt wird, wird sofort zur vaginalen Totalexstirpation am 15. 12. 1898 geschritten. Zunächst Eröffnung des Bauchfells im vorderen Scheidengewölbe. Es entleert sich eine ziemliche Menge Ascitesflüssigkeit, ca. $^1/_2$ l.

Wegen der Grösse und festen Verwachsungen ist die Totalexstirpation erschwert, doch gelingt dieselbe ohne grösseren Blutverlust. Die Bauchhöhle wird grösstentheils geschlossen. Am zweiten Tage post operationem flatus, am dritten Defäcation.

Dauerndes Wohlbefinden. Fieberfreier Verlauf. Bauchorgane functionieren normal. Am achten Tage erfolgte an zunehmender Cachexie Exitus. Section wurde leider verweigert.

Bei beiden Präparaten sehen wir im Fundus die ganze Uteruswand zerstört durch ein zerfallenes Neoplasma.

Das erste Präparat ist in der genannten Arbeit von Marchand beschrieben.

An dem zweiten Präparat finden wir mikroskopisch folgendes: Der Muskel ist überall gequollen und überall entzündlich — zellig infiltriert. In einer Gewebslücke des ausgestellten Präparats sieht man einen Haufen grosser deciduaähnlicher Zellen, von denen man zwei zwischen Muskelfasern gelagert sieht.

In dem anderen Präparat sieht man die ganze Muskulatur von deciduaähnlichen Zellen durchsetzt. Dieses Präparat dürfte mit dem von Marchand beschriebenen, unserem ersten Fall identisch sein. Die Schnitte sind mit grossem Fleiss von Peitmann im Münchener pathologischen Institut angefertigt.

Gummert demonstriert

1. einen circa 4 Pfd. schweren myomatösen Uterus einer 37jährigen Patientin, den er vor 14 Tagen per laparatomiam total exstirpierte. Indication zur Operation ergaben hochgradigste Incarcerationserscheinungen. — Repositionsversuche in Narcose waren erfolglos.

Von der Scheide aus fühlte man den unteren Pol des Myoms, der wie ein auf den Beckenboden geborener Kopf das ganze kleine Becken ausfüllte. Von einer Portio war nichts zu fühlen. Nur mit Mühe konnte der Finger zwischen Symphyse und Myom eingeführt werden, ohne die Portio zu erreichen. Nach oben hin erreichte das Myom fast Nabelhöhe.

Am Präparat sieht man, wie der ganze Cervix und untere Teil des Uterus fast 20 cm lang dünn ausgezogen ist und dass das Myom sich lediglich im Fundus uteri entwickelt hat.

Patientin geht es gut.

2. das Präparat eines Ovariums, das aus einer rechtsseitigen Inguinalhernie durch Operation entfernt wurde.

Am 7. 2. 1898 wurde ich zu einer Wöchnerin, Frau Möller, gerufen, die 10 Tage vorher ihr 5. Kind spontan geboren hatte. Gleich nach der Geburt hatte sich in der rechten grossen Schamlippe eine Blutgeschwulst gebildet, die sich wurstförmig nach dem äusseren Leistenring fortsetzte. Pat. gab an, dass sie schon früher an dieser Stelle einen nussgrossen Knoten gehabt habe, der ihr nur zur Zeit der Regel Schmerzen gemacht habe und auch nicht grösser geworden sei. Der Tumor war etwa faustgross, die bedeckende Haut blaurot: kleinwellige Fluktuation, kein Darmschall, kein Fieber. —

Ich liess Pat. Bleiwasserumschläge auflegen, die Schmerzen liessen nicht nach.

Ich entschloss mich deshalb zur Incision, die ich zwei Tage später ausführte. Hierbei entleerte sich flüssiges, dunkles Blut und Blutcoagula und nun fand ich auf dem Grunde dieses Hämatoms dieses Gebilde, dessen Stiel sich bis in den Inguinalring verfolgen liess. Ich präparierte ihn aus, unterband ihn und vernähte die Schenkel der Inguinalpforte.

Es handelt sich hier wohl mit Sicherheit um eine angeborene Inguinalhernie des Ovariums. Die Quelle der Blutung konnte ich nicht auffinden, ist aber wohl zweifelsohne aus dem Stiel des Ovariums entstanden.

Patientin befindet sich dauernd wohl.

3. ein Blutcoagulum, welches einen genauen Ausguss des ganzen Genitalrohrs, des Fundus uteri, der Cervix und der Vagina darstellt mit folgender Krankengeschichte:

Vor 4 Wochen wurde ich von H. Koll. Doevenspeck in Essen zu einem 15jährigen Mädchen gerufen, angeblich Bluterin, die eine schon seit 3 Wochen bestehende profuse Menstruation habe und bei der alle üblichen Mittel, Hydrastis, kaffeelöffelweise, Tinct. ham., Eisblasen, heisse und kalte Irrigationen ohne Erfolg gewesen seien.

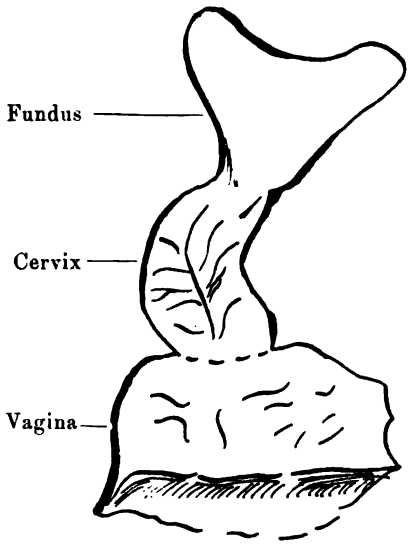

Blutcoagulum, natürliche Grösse.

Ich fand eine fast ausgeblutete Pat. von wachsbleichem Aussehen, farblosen Schleimhäuten und Fingernägeln, schwachem Puls von 140, Temp. 38. — Pat. war früher angeblich gesund gewesen, hatte nur an häufigem, starken Nasenbluten gelitten, auch sonst immer bei kleinen Verletzungen auffallend geblutet und jedesmal bei leichtem Stoss oder bei Kneifen breite mit Blut unterlaufene Stellen bekommen. Aehnliches war in der Familie der Mutter und des Vaters nicht bekannt. Pat. hat drei gesunde Geschwister, die Nahrungsaufnahme war immer eine reichliche gewesen; weder Leib- noch Kopfschmerzen.

Bei der Abtastung des Abdomens fand sich nichts Besonderes. Zwischen den Schenkeln fand ich diesen Blutklumpen, der zu meinem Erstaunen genau die Form des Uterus, einem Ausguss ähnlich, darstellte. Solche Blutklumpen seien während der 3 Wochen fast täglich mehrere abgegangen.

Bei der inneren Untersuchung, welche mit einem Finger ausgeführt werden konnte, fühlte ich in der Scheide Blutcoagula, welche ich mit dem Finger herausbeförderte und diesem zweiten Präparat, welches Sie hier sehen, entsprechen. Es stellt wiederum einen Ausguss der Uterushöhle, der Cervix und des Scheidenrohrs im Zusammenhang dar. Der Uterus fühlt sich weit an, normal gelagert und gross; die Anhänge zeigten nichts Besonderes.

Bevor ich auf die Therapie eingehe, bitte ich Sie, m. H.! sich diese merkwürdigen Gebilde genauer zu betrachten. Sie sehen, wie das ganze Genitalrohr, Uterus, Cervix, Vagina bis ins Kleinste genau sich darstellt. Die Form des Uterus ist die eines Uterus arcuatus. Der Teil, der dem Cavum uteri entspricht, von glatter Oberfläche. An dem der Cervix entsprechenden Ausguss sehen Sie sogar die Plicae palmatae eingedrückt und im Zusammenhang mit dem Cervixausguss den etwas unregelmässigen des Scheidenrohrs und auch hier an einigen Stellen die Columnae rugarum angedeutet. Wie ich Ihnen mitteilte, habe ich dieses so geformte Blutcoagulum mit einem Finger aus dem engen, virginellen Scheidenrohr ohne seine Form zu verletzen, herausgebracht. Ein Beweis für die gummiartige Elasticität und Consistenz dieses Blutcoagulums.

Ich habe ein derartiges Präparat noch nicht gesehen, auch in der Literatur nichts darüber finden können.

Was die Therapie anbetrifft, so schlug ich dem Kollegen die Anwendung des heissen Dampfes vor, die ich mit dem Apparat von Pincus ausführte. Die Wirkung war ein sofortiges Aufhören der Blutung und ich kann diese Methode den Herrn auf das Eingehendste empfehlen. —

Ich hatte die Pat. in meine Klinik überführen lassen, wo ich die Anwendung des Dampfes sofort ohne Narcose vornahm.

Ich hakte eine Kugelzange in die Portio ein; der Uterus liess sich ohne Mühe soweit herunterziehen, dass der äussere Muttermund im Scheideneingang sichtbar war. Da ich selbst die kleinste Nummer des Pincus'schen Holzspeculums wegen der Enge des Scheideneingangs nicht anwenden konnte, liess ich durch ringförmige Holzstücke, die um die sichtbare Cervix gelegt wurden, die äusseren Teile schützen.

Der Cervicalkanal liess sich bequem durch nach einander eingeführte Dilatatoren bis auf fast Kleinfingerdicke schmerzlos erweitern.

Ich liess nun auf 110 Grad überhitzten heissen Wasserdampf während einer Viertelminute einwirken. Die Blutung hörte sofort auf und ist auch heute (nach 4 Wochen) noch nicht eingetreten.

Pat. empfand dabei gar keine Schmerzen.

Ich habe sonst nur bei klimakterischen Blutungen den Vaporisator angewandt: in diesem Falle schien mir eine Indicatio vitalis vorzuliegen. Bei der $^1/_4$ Minute nicht überdauernden Einwirkung des Dampfes scheinen auch Verklebungen nicht zu drohen. —

Gummert: Ueber Vagitus uterinus. (Der Vortrag erscheint in extenso in diesem Heft.) —

II. Geburtshilflich-gynäkologische Gesellschaft in München.

Sitzung am 17. November 1898.

Vorsitzender: G. Klein. Schriftführer: A. Mueller.

I. Dr Krecke demonstrirt:

1. Den Stammbaum einer Familie, in der wiederholt Zwillingsschwangerschaften beobachtet wurden:

1. Generation. Beide Eheleute zeichneten sich durch hohes Alter (105 und 95 Jahre) aus und zeugten 19 Kinder, darunter viele Zwillinge.

2. Generation. Von 4 Schwestern näheres bekannt:
   a) 17 Kinder, 3 Zwillinge.
   b) 1 Zwilling.
   c) 3 Zwillinge.
   d) mit $13^1/_2$ Jahren verheirathet, bis zum 55. Jahre menstruirt. 23 Kinder, 7 mal Zwillinge (6 mal Knabe und Mädchen).

3. Generation, Kinder von d.
   1. Schwester, in 3 Jahren 5 Kinder, darunter 2 mal Zwillige.
   2. Schwester, schwanger mit Zwillingen (nach Aussage ihres Arztes).

K. weist auf die Arbeit von Kellin hin, der die mehrfache Zwillingsschwangerschaft als eine atavistische Erscheinung erklärt. Die mehrfachen Schwangerschaften der Uniparen entstehen in der Regel

durch das gleichzeitige Platzen von mehreren Follikeln, das wiederum bedingt ist durch das Vorhandensein einer grösseren Anzahl von Eiern im Ovarium. Daraus erklärt sich, warum die Zwillingsmütter gewöhnlich überfruchtbar sind.

Das Familienglied, dem K. diesen Stammbaum verdankt, war eine junge Dame von 23 Jahren, die — vielleicht im Hinblick auf ihre hereditären Verhältnisse — an ihrem Oberschenkel sich folgende polnischen Worte hatte eintätowiren lassen: „Nstep wzbroniong!“ das heisst „Eintritt verboten!“ Da sie heirathen wollte, wurde ihr diese Inschrift unangenehm, und sie liess sich dieselbe durch das Messer entfernen.

2. Ein Desmoid der Bauchdecken. Dasselbe stammt von einer 25jährigen Frau, hatte sich während der Schwangerschaft entwickelt und hatte die Grösse einer Männerfaust erreicht. Bei der Operation erwies sich, dass der Tumor vom rechten M. obliquus internus ausgegangen und mit dem Peritoneum in etwa 5 Markstückgrösse verwachsen war. Der entstehende Muskeldefekt liess sich durch direkte Vereinigung der Muskelstümpfe decken. Glatte Heilung. Die mikroskopische Untersuchung ergab, dass es sich um ein Fibrosarkom (Spindelzellen) handelte.

3. Präparate von einem Fall von Paget's Disease of the nipple.

Eine 43jährige Patientin hatte vor einem Jahre ein Nässen und Brennen an der rechten Brustwarze bemerkt, und allmählich hatte sich im Anschluss daran eine Verhärtung der rechten Brustdrüse und eine Geschwulst in der rechten Achselhöhle ausgebildet. Bei der Untersuchung fand sich an Stelle der rechten Brustwarze eine etwa bohnengrosse, oberflächlich ulcerirte Fläche, eine diffuse Verdickung der rechten Mamma und ein etwa taubeneigrosser Drüsentumor der rechten Axilla. Die Mamma wurde in typischer Weise entfernt, die Axilla ausgeräumt. Die Untersuchung der erodirten Parthie an der Brustwarze ergab den auch in den übrigen Fällen erhobenen Befund: atypische Epithelwucherung, in derselben ausserordentlich zahlreiche grosse Zellen mit grossem, aufgequollenem, hellem Hof und vergrössertem Kern. Die vorgelegten Präparate gleichen ausserordentlich den von Karg in seiner Carcinomarbeit gegebenen Abbildungen. Diese von Wickham. Darier u. A. als Sporozoen beschriebenen Gebilde werden jetzt allgemein als veränderte Carcinomzellen aufgefasst. Die gleichen Zellen fanden sich auch in den Metastasen, in der Mamma und in den Lymphdrüsen. Auffällig erscheint in diesem Falle das rasche Umsichgreifen der sonst verhältnissmässig gutartigen Erkrankung.

Diskussion:

Amann jr.: Ich habe das Präparat der 3. Demonstration des Herrn Dr. Krecke angesehen und handelt es sich hier offenbar um Veränderungen der Carcinomzelle selbst, nicht um Entozoen.

Vor einigen Jahren habe ich diese Veränderungen eingehender Untersuchung unterzogen und auf dem Gynäkologencongresse in Wien darüber Vortrag gehalten. Ich demonstrire Ihnen hier die Abbildungen, welche ich in meinem Lehrbuche der mikroskop. gynäkolog. Diagnostik darüber gegeben

habe und aus denen sie deutlich erkennen können, wie die Degenerationsvorgänge sowohl bei der ruhenden Zelle, als in den einzelnen Stadien der Proliferation der Zellen einsetzen können.

Früher war durch experimentelle Untersuchungen (besonders an der Leber) nachgewiesen worden, dass Degenerationsveränderungen der Zellen besonders nach Unterbindung der zuführenden Gefässe zu Stande kommen, und die hierbei beobachteten verschiedenen Stadien der Degeneration konnte ich auch an den Carcinomzellen erkennen.

Im ruhenden Zellkern treten pyknotische oder andere Veränderungen des Chromatins auf, in den verschiedenen Etappen der Mitose, Knäuel, Aequatorialplatte, Diaster etc. kommen ebenfalls durch Verklumpung der Chromosome usw. eigenartige Figuren zu Stande, welche zu Verwechselungen mit Entozoen Veranlassung geben können.

Besonders in dieser Beziehung zu erwähnen ist die Auswanderung verklumpter Chromatinpartikel in den Zellleib; an Stelle des Kerns kann dann noch die achromatische Spindelfigur erhalten sein. Ferner habe ich öfters Einschlüsse von Leucocyten in den Carcinomzellen selbst beobachtet, wobei dann meist der Zellkern zur Seite geschoben wird. Dass es sich hierbei um Leucocyten und nicht etwa um Entozoen handelte, konnte ich aus den für die Leucocyten characteristischen Degenerationsveränderungen derselben erkennen.

Besonders die letzten beiden Arten dürften zu Verwechselungen mit Entozoen Veranlassung geben und so halte ich es für nothwendig, dass bei der Diagnose von Entozoen in Carcinomzellen stets die verschiedenen Degenerationsvorgänge berücksichtigt werden.

Herr Amann jr. (zur 2. Demonstration des Herrn Krecke): Nach meinen Erfahrungen halte ich diese Tumoren nicht für so selten. Im Laufe der Jahre habe ich mindestens 5 derartige Fälle operirt oder beobachtet. Darunter erinnere ich mich sicher eines Falles, bei dem keine Geburt vorausgegangen war. In einem Falle konnte der Ausgang des Tumors von den Fasern des ligament. rotundum nachgewiesen werden; in manchen Fällen dürfte es sehr schwierig sein, mit Sicherheit die Tumoren des lig. rotund. scharf von den anderen zu trennen.

In 2 Fällen musste ich das Peritoneum eröffnen und ein Stück reseciren: der Verlauf war bei allen Fällen ein glatter.

II. Herr A. Theilhaber: Die Therapie der tuberculösen Peritonitis. (Wird anderweitig in extenso publicirt.)

Die Spontanheilung ist bei der tuberculösen Peritonitis durchaus kein seltenes Vorkommniss, namentlich resorbiren sich häufig ohne ärztliches Eingreifen die Producte der Entzündung, das flüssige oder fibrinoplastische Exsudat. Die Tuberkel selbst verschwinden ebenfalls zuweilen, oft bleiben sie Jahre lang bestehen, auch nach Aufsaugung der Exsudate.

Die Incision des Abdomens ist ein vorzügliches Mittel, um ein flüssiges Exsudat zu entfernen, sie ist in der Hauptsache ein Palliativmittel, ähnlich wie die Punction beim Pleuraexsudat. Doch ist behufs Entfernung des Exsudats bei der Peritonitis die Incision der Punction weit vorzuziehen, weil im Bauchraume die Exsudate gewöhnlich abgesackt sind, daher durch die Punction nicht genügend Flüssigkeit entleert würde.

Nach Beseitigung des Exsudats können die Tuberkel sich spontan zurückbilden, wie auch bei der tuberculösen Pleuritis, Synovitis etc. oft Spontanheilung der Tuberkel beobachtet wird. In einer grossen Anzahl von Fällen bleiben jedoch die Tuberkel bestehen, ohne neue Exsudation hervorzurufen. Die Entfernung des flüssigen Exsudats schafft

günstigere Circulationsverhältnisse im Abdomen, kann also die Resorption der Tuberkel einigermassen erleichtern.

Bei der fibrinoplastischen Form der tuberculösen Peritonitis ist ein Heileffect der Incision höchst unwahrscheinlich.

Discussion (am 21. Dez. 1898):

Herr Mirabeau: Erst vor kurzer Zeit erlebte ich mit dem Herrn Referenten zusammen einen Fall von tuberculöser Peritonitis, der letal endete. Die Sektion ergab als Todesursache Peritonitis tuberculosa exsudativa. So günstig, wie Herr Dr. Th. meint, dürfte also die Prognose dieser Erkrankung ohne Operation nicht sein.

Herr Klein: Auch bei Operationen wegen nicht-exsudativer Bauchfell-Tuberculose habe ich gleich anderen Operateuren guten Erfolg gesehen. In einem Falle war das Netz in einen armdicken Strang verwandelt: Laparotomie (Dr. Jochner u. ich); nach einem Jahre ist der Strang höchstens fingerdick, obwohl wegen der allseitigen Verwachsungen nicht einmal die ganze Netz-Oberfläche blosgelegt worden war. Allerdings starb die Frau 1½ Jahre post operat. unter den Erscheinungen einer basilaren Meningitis: Obduction nicht gestattet. Aber dieser Ausgang ist doch nicht die Regel, sondern sehr selten. Und auch in diesem Falle war eine langdauernde erhebliche Besserung durch die Operation erzielt worden. Eine ebenfalls ganz unzweifelhafte und erhebliche Besserung trat in einem zweiten von Herrn Dr. Jochner und mir vor 8 Wochen operirten Falle nicht-exsudativer Bauchfell-Tuberculose schon wenige Wochen nach der Laparotomie ein und die Besserung schreitet fort, wie ich durch den Hausarzt der Kranken, Herrn Dr. v. Roeder, erfuhr.

Herr Amann jr.: Nach meinen Erfahrungen kann man sowohl bei den mit Exsudatbildung verbundenen Formen der Peritonealtuberkulose, als auch bei denen ohne Exsudat im Allgemeinen von einem günstigen Einflusse der abdominalen Koeliotomie sprechen. Ich erinnere mich einer Anzahl von Fällen, in denen enorme knollige tumorartige Veränderungen der Serosa und besonders des Netzes ohne Exsudatbildung im Anschluss an abdominale Koeliotomieen in verhältnissmässig kurzer Zeit verschwunden waren. Die Wirkung der Koeliotomie beruht wohl auf den sicher nicht unbedeutenden Veränderungen durch Alteration der Circulation und Läsion des Peritoneums, Veränderung des Luftdruckes, Exsudatbildung (Serum) und Verklebung. Wenn man auch bei späteren Koeliotomien keine Verwachsungen mehr constatiren kann, so ist daraus nicht zu schliessen, dass nach dem ersten Eingriffe keine solchen entstanden waren. In manchen Fällen, in denen ich lange Zeit nach vaginalen Totalexstirpationen mit Klammern laparotomiren musste, habe ich gar keine Verwachsungen am Beckenboden mehr gefunden und es ist doch anzunehmen, dass der Abschluss der Bauchhöhle über den Klammern und der vaginalen Drainage nur durch eine Verklebung der Darmschlingen erfolgt war.

Natürlich fehlt es mir auch nicht an Erfahrungen von einigen negativen Erfolgen nach solchen Eingriffen; doch glaube ich, dass der Versuch in jedem Falle zu empfehlen ist.

Herr Jochner: Herr Dr. Theilhaber meint, bei der Incision sei die Entleerung von Flüssigkeit die Hauptsache. Gerade aber die doch günstig verlaufenen Fälle von Dr. Klein und Dr. Amann sind solche von trockener Peritonitis. Also ganz allein nur mit der Entleerung von Flüssigkeit ist es nicht gethan. Ich selbst habe allerdings kein grosses Material, um so auffallender ist es, dass davon gerade ein Fall entschieden an tuberculöser Peritonitis zu Grunde ging — wie auch die Sektion ergab, und ich möchte deshalb der Behauptung, dass wohl selten eine tuberculöse Peritonitis zum Tode führt, doch widersprechen. Ich glaube also, dass der Standpunkt, eine tuberculöse Peritonitis mit Laparotomie zu behandeln, noch immer seine Berechtigung hat.

Herr Theilhaber: Ich möchte blos bezüglich der Aetiologie noch bemerken, dass es doch zweifelhaft ist. ob diese Affection wirklich häufiger bei Frauen vorkommt. Es geht vielleicht so wie bei der tuberculösen Peritonitis. Unter den wegen dieser Affection Operirten befinden sich 90% Frauen und 10% Männer, so dass man glaubte, dass bei Frauen die tuberculöse Peritonitis häufiger vorkäme, wahrscheinlich durch das nicht allzuseltene Vorkommen der tuberculösen Salpingitis.

Nun haben einzelne Anatomen Untersuchungen angestellt und da stellte sich heraus, dass bei den Sectionen 3 mal soviel Männer wie Frauen secirt wurden. Wenn man auch zugeben muss, dass mehr Männer wie Frauen im Krankenhaus sind, so spricht diese Beobachtung doch nicht dafür, dass die Affection bei Frauen häufiger ist, wie bei Männern. Es scheint also offenbar eine grössere Neigung bei Frauen zu bestehen, sich wegen Bauchtumoren operiren zu lassen. Es consultiren auch offenbar häufiger die Frauen wegen eines Bauchtumors den Operateur als die Männer und vielleicht gilt das gleiche auch für die Desmoide der Bauchwand.

Nach den in der Literatur mitgetheilten Beobachtungen war die eigentliche Todesursache meist die Entkräftung in Folge von Lungen-, Darm-Tuberculose etc., nicht die tuberculöse Peritonitis. Auch bei der exspectativ behandelten tuberculösen Peritonitis ist die Neigung zur Spontan-Heilung eine sehr grosse. Daran ist kein Zweifel, dass nach der Incision Heilungen eintreten. Die Incision schafft jedoch nur mechanisch den Flüssigkeitserguss weg, ist also nicht Heilmittel der Tuberculose, sondern des Flüssigkeitsergusses. Was die Arbeit Hildebrandt's in der Münchener medicin. Woch. 1898, No. 51, betrifft, so stützt sie meine skeptische Auffassung von dem Heilwerthe der Laparotomie. H. hat zahlreiche Laparotomien bei Tuberculösen mit tuberculöser Peritonitis gemacht. In den frischeren Fällen wurde mit der Operation meist kein Effect erzielt, nur in den älteren Fällen wurden Heilungen nach der Operation erreicht. H. kommt selbst zu dem Schlusse, dass die Laparotomie die Heilung nicht hervorruft, sondern nur die an und für sich bestehende Tendenz zur Heilung unterstützt. Ich habe dem von Dr. Mirabeau citirten Fall ½ Jahr lang beobachtet und bereits vor dem Eintritt der tuberculösen Peritonitis die letale Prognose gestellt und zwar auf Grund der hochgradigen Cachexie, die nach der Section bedingt war durch kolossale tuberculöse Lymphome.

Was nun die Wirkung bei der fibrinoplastischen Peritonitis betrifft, so habe ich nie bezweifelt, dass die fibrinoplastische Peritonitis ausheilen kann nach Incision. Ich sagte blos, es ist nicht die Incision, die die Heilung bewirkt.

In der Literatur liegen übrigens auch eine ganze Anzahl von Beobachtungen vor, in welchen trotz Incision die fibrinoplastische Peritonitis nicht geheilt. sondern verschlimmert wurde. Gegen die Incision bei Tuberculose mit beträchtlichem Ascites wollte ich durchaus nicht opponiren; ich meine nur, wir sollten einen allzu grossen Enthusiasmus bezüglich der Wirkung der Laparotomie etwas eindämmen; wir werden sonst zu viele Enttäuschungen erleben.

Sitzung am 21. Dezember 1898.

Vorsitzender: G. Klein. Schriftführer: A. Mueller.

1. Diskussion über Herrn Theilhaber's Vortrag am 17. Nov. (s. o.).

2. Herr Fraenkel: Demonstration eines Falles von interstitieller Gravidität.

Das Präparat von interstitieller Gravidität, das ich Ihnen heute vorlegen möchte, stammt von einer 31jährig. Fabrikarbeiterin, VIIIpara, die wegen sehr heftiger Schmerzen die Klinik aufsuchte. Bei der Untersuchung in der Klinik wurde von Herrn Geheimrat v. Winckel

die Diagnose einer interstitiellen Gravidität gestellt. Nachts kollabierte die Patientin sehr rasch und ging, bevor man ihr operativ zu Hilfe kommen konnte, an Verblutung zu Grunde.

Bei der Sektion fand sich die Bauchhöhle voll von flüssigem Blute, das nach der Durchschneidung der Bauchdecken in grosser Menge hervorquoll. Der Uterus ist stark vergrössert. Im Ganzen hat er eine Länge von 14 cm. Er ist von der linken Seite her aufgeschnitten. Die Uterushöhle ist durch den von rechts her sich vorwölbenden ca. mannsfaustgrossen Fruchtsack nach links verdrängt und verläuft in nach links konvexem Bogen. Sie ist von einer sehr massig entwickelten, an der Oberfläche unebenen Decidua ausgekleidet. Die Breite von Uterus und Fruchtsack von einer Tubenecke zur andern beträgt 13,5 cm. Der Fundus uteri ist nach links verdrängt. Der Fruchtsack hat sich nach hinten besonders stark entwickelt. Von der vorderen Uteruswand ist nur ein relativ geringer Teil in die Fruchtsackwand einbezogen. Die Scheidewand, die die Fruchthöhle von der Uterushöhle trennt, ist ausserordentlich dünn. Die Fruchthöhle ist von einem glatten Amnion überzogen, das in der Gegend des rechten Tubenansatzes eine kleine Bucht auskleidet. Die Placenta sitzt an der hinteren, fast papierdünnen Wand und erreicht eine Dicke von 13 cm. An der hinteren Sackwand sieht man eine, von festanhaftenden Gerinnseln umgebene, ca. 2 cm lange, etwa 1 cm klaffende Rissstelle, aus der Zotten herausragen. Von hier aus hat sich Patientin in kürzester Zeit verblutet.

Das Ligamentum rotundum der rechten Seite inseriert lateral vom Fruchtsacke. Die Tube zeigt keinerlei Veränderungen. Die Frucht ist wohlgebildet und misst 18 cm. Von mikroskopischen Befunden ist besonders das Fehlen von Decidua vera und reflexa zu erwähnen.

Diskussion: Gossmann, Theilhaber, A. Mueller, Klein, Fraenkel. —

3. A. Mueller: Demonstration eines Cervixdilatators (erscheint im Centralblatt für Gynaekologie).

Der Umstand, dass bei Versuchen, die Cervix uteri bei Gravidität zu dilatieren, die Kugelzangen häufig durch die aufgelockerte Portio durchrissen und dieselbe zerfetzten, wenn ich mit grösseren conischen Dilatatoren arbeitete, veranlassten mich zu anderen Instrumenten überzugehen, bei deren Anwendung ein Gegenzug mit Zangen nicht nötig ist. Die im Handel vorrätigen Instrumente, welche ich in verschiedenen Ausführungen und zwar stets die stärksten, versuchte, erwiesen sich starkem Narbengewebe, ja selbst der leicht entzündlich infiltrierten Portio gegenüber nicht als kräftig genug. Ich liess mir daher nach dem Muster des üblichen Handschuherweiterers vorliegendes Instrument anfertigen, welches mir schon in mehreren Fällen zur digitalen Ausräumung des Abortes sowohl wie zur Einlegung meines Ballons zur Einleitung der künstlichen Frühgeburt, gute Dienste gethan hat. Bei der hierzu nötigen geringen Erweiterung ist eine Zerreissung sicher auszuschliessen.

III. Geburtshilflich-gynaekologische Gesellschaft in Wien.

Sitzung vom 29. November 1898.

Vorsitzender: Lott. Schriftführer: Hübl.

I. v. Erlach zeigt zwei Präparate: 1. Sarcoma uteri et myomata uteri; 2. Lithopaedion et Pyosalpinx bilateralis.

1. Das eine betrifft eine 66 Jahre alte Frau (3. P.), welche im Juni 1898 ins Maria Theresien Frauen-Hospital kam. Seit März waren profuse Blutungen aufgetreten.

Die vaginale Untersuchung ergab einen ziemlich grossen retroflectirten Uterus, dessen Vaginalportion normales Aussehen darbot. Nach Einführung eines Laminariastiftes wurde durch digitale Untersuchung, vom Fundus ausgehend, eine wallnussgrosse Geschwulst in die Uterushöhle hineinragend gefunden. Behufs microscopischer Untersuchung wollte ich dieselbe mit der Schultze'schen Löffelzange herausnehmen. Der erste Versuch förderte etwas weiche Geschwulstmasse zu Tage: beim zweiten Eingehen mit der Zange konnte ich ohne einen Wiederstand von Seite des Uterus zu fühlen ca. 20 cm weit eindringen und in der herausgenommenen Zange fand ich Fettgewebe. Es war somit klar, dass ich den Uterus durchbohrt hatte. Es wurde nun sofort die vaginale Totalexstirpation des Uterus vorgenommen; dieselbe war erschwert durch die hochgradige Zerreisslichkeit des Uterusgewebes, sowie durch die grosse Brüchigkeit der Ligamente.

Der entfernte Uterus war 12 cm lang, der Fundus 8 cm breit; die Dicke des Fundus an der Perforationsstelle $^1/_2$ cm; an der vorderen Seite des Fundus central befindet sich eine ovale, $1^1/_2$ cm breite, 1 cm lange Perforationsstelle. Die Innenfläche des Uterus zeigt eine glatte Schleimhaut mit einzelnen flachen Erhebungen, welche kleineren Myomen entsprechen. Die microscopische Untersuchung (Prof. Paltauf) ergiebt: eine maligne Geschwulst dem Hämato-angio-endotheliom wahrscheinlich sehr nahe stehend.

Der Verlauf war vollkommen fieberfrei. Patientin konnte nach 3 Wochen geheilt entlassen werden. — Nach drei Monaten war jedoch bereits Recidiv aufgetreten. Neuerliche Untersuchung der aus dem Narbengewebe excochleirten Massen ergab Sarcom.

2. Der zweite Fall betrifft eine 44 Jahre alte Frau, welche einmal geboren hatte. Im Jahre 1893 war die Periode 12 Monate ausgeblieben. Ein Arzt machte die Diagnose der Schwangerschaft und glaubte, dass Patientin am selben Tage noch entbinden werde.

Die Entbindung blieb aus, der Bauch wurde wieder kleiner, die Periode trat wieder regelmässig ein. Patientin hatte aber vielfache Schmerzen und im Januar d. J. traten heftige Blutungen auf, welche zur Diagnose Myom Veranlassung gaben. Patientin wünschte nun selbst operirt zu werden.

(4. 10. 1898). In der Mittellinie eine etwas über den Nabel reichende, kugelige derbe, nach den Seiten nur wenig, nach oben gar nicht bewegliche Geschwulst. Dieselbe war mit der Vaginalportion in fixer Verbindung. Der Uterus war nicht zu differenziren. Rechts und links waren die Parametrien verdickt zu tasten. Die vorgenommene Laparotomie ergab die vordere Bauchwand mit dem grossen Netz verwachsen. Dasselbe ist hochgradig verdickt und bedeckt im Verein mit dem nach unten dislocierten Quercolon den dahinter liegenden Tumor. Nach Lösung der festen Verwachsungen kommt der kugelige, kindskopfgrosse Tumor zum Vorschein. Derselbe ist durch bandartige Adhaesionen weiter mit dem Dickdarm (appendices) und mit Dünndarmschlingen innig verwachsen und steht mit den rechtsseitigen Adnexen in fester Verbindung.

Nach mühsamer Auslösung des Tumors werden die beiderseits in Pyosalpinx umgewandelten Tuben sichtbar und entfernt. Der Uterus sitzt tief im Becken, mit der vorderen Peritonealwand fest verwachsen. Serosa-Naht der theilweise von der Serosa entblössten Darmschlingen. Resection

des grössten Theiles von dem vielfach blutenden, grossen Netze. Drainage nach Mikulicz.

Der Tumor ist kuglig, 12 cm lang, 10 cm hoch und breit, theilweise knochenhart (Schädelknochen), daran schliesst sich die bogenförmig gekrümmte Wirbelsäule mit den Rippen, nach vorne zu liegen die Extremitäten. Der ganze Embryo ist in starker Ventralflexion, durch die zwischen den Knochentheilen liegende schmierige, fettige, kittartige Substanz fixirt.

Es handelt sich demnach um ein 5 Jahre altes Lithopaedion.

Der Wundverlauf war vollkommen fieberfrei, so dass Patientin in der 3. Woche das Bett, in der 4. Woche das Spital verlassen konnte.

II. Foges (als Gast) bespricht einen seltenen Fall von Blasenectopie (Inversio vesicae cum prolapsu per fissuram) bei einer 31jährigen Frau; an derselben wurde von Gersuny eine Operation vorgenommen, welche als eine Modification der Maydl'schen Methode zu betrachten ist und die im Wesentlichen darin besteht, dass in das ausgeschaltete Rectum die Blase mit den Ureteren implantirt wird.

Patientin starb an einer schon seit langem bestehenden Pyelonephritis am 5. Tage post oper.

Demonstration des Spaltbeckens. (Erscheint ausführlich.)

Discussion.

Ewald spricht sich gegen diese Operationsmethode, die er für eine unberechtigte Complication der Maydl'schen Methode hält, aus. Sowohl die Indicationsstellung, als auch die Befürchtung, dass bei der Maydl'schen Operation die Infection vom Darm aus die Ureteren ergreifen könne, seien anfechtbar und unberechtigt. Es sei eine grosse Zahl von Fällen bekannt, die länger als 2 Jahre nach der Operation gelebt haben, ohne dass eine Störung von Seite der Nieren eingetreten wäre. E. hat selbst einen solchen Fall operirt, der sich seit mehr als 2 Jahren vollständig wohl befindet.

Bezüglich des vom Herrn Vorredner angeführten Falles sei zu bemerken: Wenn eine Pyelonephritis nach einer Enteritis auftritt, so beweist dies noch nichts für eine ascendirende Infection, aus der mit dem Darm communicirenden Blase. Man müsste ferner wissen, ob der Sphincter des Ureter nicht betroffen war, ob nicht eine Ureterfistel vorhanden war. Wir sind nach den bis jetzt gemachten Erfahrungen mit der Maydl'schen Operation berechtigt, die Gefahr einer aufsteigenden Pyelitis nicht allzu hoch veranschlagen zu müssen. Auch sind nicht alle jene Fälle beweiskräftig, in denen sich eine Pyelitis an eine Epispadie-Operation anschliesst. Es muss eben erst der Beweis geführt werden, dass jene nicht schon zur Zeit der Operation bestanden hat. E. hält die angeführte Operationsmethode nicht für geeignet, die gefürchtete aufsteigende Infection hintanzuhalten. Wenn man a priori annimmt, dass die Implantation nach Maydl eine Gefahr involvire, dann muss man annehmen, dass die Infectionskeime auch aus dem ausgeschalteten Darmstücke nach aufwärts wandern können, da die Trennung desselben vom neuen Mastdarme ungenügend erscheinen muss. E. glaubt aber auch auf Grund der bei Rectum-Operationen gemachten Erfahrungen annehmen zu müssen, dass der Sphincter ani bedenklich geschwächt werden und das Herabziehen des oberen Darmstückes nicht immer möglich sein dürfte. E. hat einmal versucht, den Sphincter vom Rectum abzulösen, das Rectum zu exstirpiren und dann das Amputationsende des Mastdarmes in den Sphincter hineinzulagern, aber der Sphincter functionirte dann nicht. E. möchte auch die Grösse des Eingriffes nicht zu gering veranschlagen.

Da keine Nöthigung besteht, von der einfacheren Maydl'schen Operation abzugehen, so halte es E. für unberechtigt, diese complicirtere Methode anzuwenden.

Gersuny anerkennt die Einwürfe Ewald's, wenn auch nicht ganz ohne Einschränkung.

Die Operation Maydl's ist in Betracht der früheren mühsamen und nicht erfolgreichen Operationsmethoden bei Extrophia vesicae eine meisterhafte Lösung der Aufgabe, Continenz zu erzielen. In Bezug auf die Dauerresultate ist die Frage noch nicht gelöst; man weiss noch nicht, wie häufig eine weitere Pyelitis den Erfolg der Operation beeinträchtigt. Wenn sich eine beträchtliche Zahl von minder guten Erfolgen aus diesem Grunde ergeben sollte, wäre die von G. versuchte Modification der Maydl'schen Operation berechtigt. Sie unterscheidet sich ja doch nur dadurch von dieser, dass oberhalb der Implantationsstelle der Ureteren der Darm quer durchschnitten wird: dadurch wird das Rectum (dessen Querschnitt vernäht wird) ausschliesslich Harnreservoir. Das abgeschnittene Ende des S. romanum wird dann (nach genügender Mobilisirung des Mesosigma) unmittelbar vor dem Anus innerhalb des Sphincter ani, dessen Innervation dabei nicht leidet, nach aussen geleitet.

Diese Form der Trennung des Harnreservoirs vom Kothreservoir würde in Betracht zu ziehen sein, wenn die theoretischen Bedenken gegen Maydl's Operation durch die Erfahrung als begründet erwiesen würden.

III. Breus, „Ueber Spaltbecken." B. demonstrirt vier Spaltbecken Erwachsener und skizzirt in Form einer vorläufigen Mittheilung die Gesichtspunkte, zu welchen er und Kolisko hinsichtlich der Entstehung der den Symphysendefect begleitenden Gestaltveränderungen des Beckens gelangt sind.

Breus und Kolisko unterscheiden zwei Formen des Spaltbeckens, welche im Verhalten des Sacrums von einander abweichen.

Die Litzmann'sche Beschreibung des Spaltbeckens darf nicht als den einheitlichen Typus dieser Becken bezeichnend angesehen werden. Sie passt nur auf eine Form des Spaltbeckens, welche charakterisirt ist durch Doppelpromontorium, Protrusion und convexe Beschaffenheit der Ventralfläche des Sacrums. Neben dieser Litzmann'schen Form kommt, wie es scheint, ebenso häufig noch eine zweite vor, bei welcher das Doppelpromontorium fehlt und das Sacrum die Concavität seiner ventralen Fläche nicht verloren hat.

Der Litzmann'schen Theorie, welche die Gestaltmodification des Spaltbeckens aus der Beeinflussung durch die Rumpflast erklärt und so erst als extrauterine mittelbare Folge des angeborenen Symphysendefectes ansieht, schliessen sich Breus-Kolisko nicht an. Sie fassen vielmehr die gesammte Gestaltveränderung dieser Becken, abgesehen von unwesentlichen Details auf als die unmittelbare Folge der Missbildung des Individuums und sehen den Beweis für diese Erklärung der Genese der Spaltbeckenform Erwachsener in der Inconstanz der von Litzmann beschriebenen Kreuzbeinform, sowie in der Beckenform Neugeborener solcher Missbildungen oder nicht lebensfähiger höherer Grade derselben. (Demonstration.)

Breus weist darauf hin, dass auch das soeben von Foges demonstrirte Becken in die 2. Kategorie der Spaltbecken gehört.

IV. Lihotzky: Eine neue Naht bei Dammplastik (erscheint ausführlich).

Discussion.

Fleischmann hat diese Methode dreimal mit bestem Erfolge angewendet.

IV. Geburtshülflich-gynaekologische Gesellschaft zu Petersburg.

Sitzung am 30. Januar 1899.

Vorsitzender: Prof. v. Ott. Schriftführer: Dr. Litschkus.

Die Herren Schriftführer, Schatzmeister und Bibliothekar verlesen den Bericht für das verflossene Jahr.

Prof. Stroganoff referirt über einen Fall von Uterusruptur während der Geburt. Eine 24 Jahre alte Zweitgebärende trat den 22. 12. 1898 um 10 Uhr 20 Minuten Abends in die kaiserliche klinische Gebäranstalt ein. Die erste Geburt war sehr schwierig: das Puerperium fieberhaft, so dass die Patientin 9 Wochen bettlägerig blieb. Letzte Regel im März 1898. Aeussere Untersuchung: Wuchs 145 cm: Distantia trochanterica 29, d. spinarum 24, d. cristarum $26^1/_2$, conjugata externa $18^1/_2$, conjugata diagonalis $10^1/_2$. Erste Schädellage. Herztöne der Frucht normal, links unter dem Nabel. Temperatur 37.2°: P. 72. Innere Untersuchung: Mutterhals erhalten, äusserer Muttermund zwei Finger breit; Kopf über dem Becken: Nähte und Fontanellen sehr weit: Blase gesprungen: keine Blutung. Diagnose lautet: Hydrocephalos. Vier Stunden später stieg die Temperatur bis zu 37,9, P. 72. Die Wehen wurden schmerzhaft. Befund ohne Veränderung. Lauwarmes Bad und subcutan 0,01 Morphium. Eine Stunde später fiel die Temperatur bis zur Norm, P. 74. Am 13. 12. um 8 Uhr 30 Minuten Morgens zeigten sich in der Scheide einige Blutcoagula und Patientin collabirte. P. 100. Muttermund vier Finger weit. Kopf etwas niedriger. Bei der äusseren Untersuchung fühlt man unter den Bauchdecken rechts unter dem Nabel die Extremitäten des Kindes. Nach fruchtlosem Zangenversuch erfolgte Perforation. Die Nachgeburt wird manuell entfernt; dabei konnte man rechts eine perforirende Ruptur des Corpus und der Cervix diagnosticiren. Da keine Blutung vorhanden war. wurde der Riss einfach tamponirt. Eine halbe Stunde nach Beendigung der Operation war die Temperatur 37,2. P. 100. Bald trat aber wieder Kräfteverfall und Haemorrhagie ein, die die Coeliotomie indicirten. Der Riss lief der rechten Kante des Uterus entlang vom Horn fort bis zum äusseren Muttermund; am Peritoneum ging der Riss rechts fort bis zur linea innominata. Der Riss wurde durch Seiden-Knopfnähte geschlossen. Das Puerperium wurde durch Bronchitis und Pleuritis complicirt, die Prof. Stroganoff als grippös bezeichnet. Die Uterusruptur soll nach Stroganoff durch Degeneration der Uteruswand nach vorheriger Erkrankung entstanden sein. Als Ursache muss auch der Hydrocephalos der Frucht angesehen werden.

Die genesene Kranke wurde der Gesellschaft demonstrirt.

Ratschinski frägt, ob die Tamponade allein nicht genügt hätte, da die Blutung unbedeutend war. — Prof. Stroganoff erwidert, dass die an und für sich geringe Blutung für die Patientin bedenklich werden konnte, da diese schon sehr blutarm war.

Prof. v. Ott glaubt nicht, dass das Fieber grippöser Natur gewesen, eher könnte man an eine septische Erkrankung denken, da die Temperatur schon bald nach der Operation stieg und am 5. Tage die Lochien übel-

riechend wurden, die Pleuritis aber erst später zukam. — Prof. Stroganoff erwidert, dass, wenn die Pleuritis auch septischer Natur sein konnte, die Bronchitis jedenfalls für Influenza spräche.

Prof. Samschin referirt über einen Fall von Kaiserschnitt bei absoluter Indication. 28 Jahre alte Erstgebärende. Letzte Menstruation 24. 2. 1898 dauerte nur einen Tag, vorletzte dauerte vom 24. bis zum 27. Januar 1898. Wann die erste Bewegung der Frucht bemerkt wurde, kann Patientin nicht angeben. Grösse 137 cm. Dist. trochanterica 32 cm, spinarum 27, cristarum 30. conjugata externa 16, conjugata diagonalis $7^1/_2$, vera $5^1/_2$. Diagnose lautet: allgemein verengtes plattrachitisches Becken. In der Nacht vom 30. zum 31. November, sofort nach Wehenbeginn, wurde, trotz dem Fehlen der kindlichen Herztöne, wegen absoluter Beckenverengerung und Grösse des Kindes der Kaiserschnitt vorgenommen. Placenta praevia. Sectio caesarea. Faultodtes Kind. Uterus und Bauchwunde in der üblichen Art geschlossen. Die ersten Tage des Puerperiums wurden durch das Fortdauern der schon vor der Operation vorhandenen Influenza complicirt, weiter glatte Heilung. Das Kind wog 3370 g, war 53 cm lang, der Kopfumfang $37^1/_2$ cm.

Prof. Samschin referirt über einen Fall von Coeliotomie behufs Entfernung eines schwangeren rudimentären Hornes. Patientin 25 Jahre alt, vierte Schwangerschaft. Letzte Menstruation 5. 1. 1898. Einige Monate fühlte Patientin die Kindesbewegungen: seit drei Monaten fühlte sie dieselben nicht mehr. Vor dem Aufhören der Kindesbewegungen waren die Brüste stark geschwollen und es zeigte sich Milchsecretion, die bis jetzt andauert. Der Uterus liegt nach links: die Länge der Uterushöhle 6.5 cm. Rechts eine mannskopfgrosse Geschwulst, die mit dem Uterus durch einen breiten Stiel vereinigt ist. Vom rechten Winkel der Geschwulst geht bis zur rechten Leistengegend ein Strang, offenbar das ligamentum rotundum. Kindesbewegungen oder Herztöne nicht vorhanden. Diagnose: ausgetragene Schwangerschaft im rudimentären rechten Horne mit nachfolgender Verkleinerung des Inhaltes des Fruchtsackes, infolge der nach dem Tode des Kindes eingetretenen Resorption der flüssigen Theile. Coeliotomie, Ausschälung der Geschwulst aus dem rechten ligamentum latum. Der musculöse Stiel, der die Geschwulst mit dem Uterus vereinigte, wurde durchtrennt nach vorheriger Unterbindung und durch Peritoneum bedeckt. Das Geschwulstlager im ligamentum latum wurde durch eine Gazebinde ausgefüllt, deren Ende durch das hintere Scheidengewölbe herausgeleitet wurde. Die Peritonealhöhle wird über der Binde geschlossen. Glatte Heilung. Der Gesellschaft wird der Gefrierschnitt durch das schwangere Horn, sowie die Abbildung des Hornes vor dem Durchschnitt vorgelegt. Zwischen den Eihäuten und der Uterinwand ist Kalkablagerung vorhanden.

Der vorgetragene Fall ist also der dritte aus der Klinik von Prof. v. Ott, wo die genaue Diagnose der Schwangerschaft im rudimentären Uterushorn schon vor der Operation gestellt wurde.

Prof. Samschin demonstrirt ein Fibromyom des Uterus, nach der Methode von Prof. v. Ott operirt. Postoperativer Verlauf normal.

Prof. v. Ott bemerkt, dass im vorliegenden Falle, wie aus dem Präparate ersichtlich, die Enucleation der Geschwulst mit Erhaltung der Gebärmutter am Platze gewesen wäre.

Prof. Samschin giebt zu, dass die vorliegende Geschwulst wirklich enucleirt werden konnte, fügt aber hinzu, dass wegen der Weichheit der Geschwulst und der beträchtlichen Grösse der Uterushöhle (10 cm) die Möglichkeit der Enucleation kaum zu beurtheilen war. Ausserdem sprach auch das Alter der Patientin (40 Jahre) eher für die gewählte Methode, da bei derselben der Blutverlust geringer ist.

V. Gesellschaft für Geburtshülfe und Gynäkologie in Kiew.

Sitzung vom 3. (15.) Februar 1899.

Vorsitzender: Prof. G. Rein. Schriftführer: Dr. A. Redlich.

Shewachoff: Ueber einen Fall von Elephantiasis genitalium, der im vorigen Semester in der Universitätsfrauenklinik beobachtet wurde. Die 35jährige Multipara ist nachweislich erblich nicht belastet. Vor $1^1/_2$ Jahren bemerkte sie ein juckendes Knötchen von Hirsekorngrösse an ihren Genitalien, das im Frühjahr 1898 am Ende ihrer letzten Schwangerschaft und im darauffolgenden Puerperium bedeutend und ziemlich schnell an Grösse zunahm. Als Patientin mit der Diagnose Carcinoma praeputii clitoridis in die Klinik aufgenommen wurde, nahm die Stelle des praeputium clitoridis, der ganzen rechten und einen Teil der linken kleinen Schamlippe eine unregelmässig geformte Geschwulst von der Grösse einer Mandarine ein. Ihre Oberfläche ist höckerig, blumenkohlartig, mit Borken bedeckt und liefert ein blutig-eitriges, übelriechendes Secret. Auf der Kuppe der Geschwulst befindet sich eine kraterförmige Einsenkung, die übelriechenden Eiter entleert. Die Geschwulst sitzt auf einer schmäleren Basis und ist mit samt der umliegenden, infiltrierten Haut beweglich. In der Nähe der Basis der Geschwulst in der Umgebung des orificium externum urethrae befinden sich einige kleinere Knötchen, von ähnlicher Structur. Die Leistendrüsen sind geschwollen. Die mikroskopische Untersuchung, vom Professor der pathologischen Anatomie Wyssokowitsch ausgeführt, ergiebt Elephantiasis. Die Geschwulst wird operativ entfernt, recidiviert aber im Laufe von 40 Tagen worauf sie abermals entfernt wird. Die mikroskopische Untersuchung der entfernten Geschwulst ebenfalls von Prof. Wyssokowistch ausgeführt ergiebt diesmal Carcinoma incipiens (Cancroid). Die Operationswunde schliesst sich bald und Patientin kann nach 12 Tagen entlassen werden. Nach kurzer Besprechung der Differentialdiagnose und Aetiologie, wie Erwähnung der einschlägigen Litteratur, hebt Vortragender die Besonderheiten des vorliegenden Falles hervor: 1. die Schwierigkeit der Diagnose im gegebenen Fall. 2. die verhältnismässige Seltenheit der Elephantiasis in dortiger Gegend. 3. das Recidivieren der Geschwulst und 4. den Uebergang derselben in Krebs.

Diskussion: Lewitzky zeigt 2 Photographien (vor und nach der Operation) eines in der Form auffallend ähnlichen Falles, der sich aber von vornherein als Krebs erwiesen hat.

Woskressensky meint, dass der Fall von Shewachoff wohl von vorne herein ein Cancroid gewesen sei.

Shewachoff: Mitteilung eines Falles von Ruptura fornicis posterioris vaginae sub coitu (aus der Poliklinik der Universitätsfrauenklinik). Patientin suchte ärztliche Hülfe in Folge heftiger sub coitu eingetretener Blutung. Der Riss umgiebt bogenförmig im hinteren Scheidengewölbe die Portio, seine Länge beträgt 4 cm, links berührt er fast die Portio vaginalis, rechts ist er etwas weiter von ihr entfernt. Die Tiefe des Risses beträgt ungefähr 1 cm und dringt ins paravaginale Bindegewebe wohl bis zum Peritoneum ein. Im rechten Wundwinkel ist das durch einen Thrombus verschlossene Lumen eines grösseren Blutgefässes sichtbar. Wegen erhöhter Temperatur wurde nicht genäht. Als ätiologische Momente dienten im berichteten Falle: Hypoplasie der Scheide in Folge von Laktation und stürmischer Coitus. Nach 5tägigem Aufenthalt in der Klinik schloss sich der Riss per secundam ohne irgend welche Komplikationen. Zum Schluss giebt Vortragender eine kurze Uebersicht der Litteratur, erwähnt noch einen Fall von Gogotzky aus der Poliklinik der Universitätsfrauenklinik im Jahre 1895, der in Lage und Form dem mitgeteilten sehr ähnlich ist, sowie den Aufsatz von F. Neugebauer „Venus cruenta violans, interdum occidens."

Diskussion: Jarowoi hat gleichfalls einen seiner Zeit von Dr. Redlich, wieder vernähten Riss des hinteren Scheidengewölbes beobachtet.

Redlich teilt kurz den von Dr. Jarowoi erwähnten Fall mit, der ebenfalls vor einigen Jahren in der Poliklinik der Universitätsfrauenklinik beobachtet wurde. Der Coitus war in halbsitzender Stellung mit einem betrunkenen Individuum ausgeführt worden.

Rein verliesst die schriftliche Mitteilung von Modestow über einen Fall von Verletzung des Scheidengewölbes, durch einen zerbrochenen gläsernen Vaginalkatheter während der Scheidenspülung. Die Wunde wurde von Rein, der zur Konsultation hinzugezogen worden war, genäht. Rein bemerkt, dass nach seinen Beobachtungen die Verletzungen der Scheide ausserhalb der Geburt nicht so selten seien als angenommen werde, es kommen aber wohl nur die wenigsten Fälle zur Beobachtung des Arztes und unter diesen vorzugsweise solche, die mit heftiger Blutung verbunden sind. Letztere wurden aber nur bei Scheidenrissen beobachtet, wobei grössere Gefässe verletzt worden sind. Im Falle von Shewachoff war das verletzte Gefäss deutlich zu sehen.

(Alexander Hausmann.)

VI. Geburtshülfliche Gesellschaft zu London.

Sitzung vom 20. Februar 1899.

Vorsitzender: C. J. Cullingworth.

Die Sitzung trug im Wesentlichen einen rein geschäftlichen Character; wir erwähnen aus der Rede des Vorsitzenden, der wie üblich am Ende seiner einjährigen Amtsperiode einen Ueberblick über das verflossene Jahr gab, dass die Gesellschaft zur Zeit 692 ordentliche, sowie 10 Ehren- bezüglich correspondierende Mitglieder zählt. Als eine Haupterrungenschaft bezeichnet Vorsitzender die Fertig-

stellung der längst geplanten Aufstellung von Regeln und Bestimmungen für die Hebammen, die ein Zeugnis von der Gesellschaft bekommen wollen. Der Vorstand habe dieselben im Verein mit dem Collegium für die Prüfungen der Hebammen ausgearbeitet. In Angelegenheit der Hebammenprüfungen habe die Gesellschaft andauernd unter Anfechtungen zu leiden, die wohl unverdient seien und wahrscheinlich zur Abnahme ihrer Mitgliederzahl (30 traten aus) geführt hätten. Es müsse aber den Mitgliedern vor Augen gehalten werden, dass die Gesellschaft damit für die öffentliche Wohlfahrt ein gutes Werk thue. Es sei vergeblich versucht worden, die Regierung für diese Sache zu interessieren. Man würde diese Angelegenheit gerne fahren lassen, wenn nur der Staat sich derselben annehmen wolle, dem sie eigentlich zufalle und der sie allein richtig zu Ende führen könne. Vorsitzender gab dann einen Ueberblick über die gehaltenen Vorträge (10 geburtshülflichen und 5 gynäkologischen Inhalts) und die demonstrierten Präparate und widmete hierauf den 12 verstorbenen Mitgliedern einen Nachruf. — Zum Vorsitzenden für das neue Jahr wurde Alban Doran gewählt.

Sitzung vom 1. März 1899.

Vorsitzender: Alban Doran.

Vorsitzender hielt eine Ansprache, in der er darlegte, welch grosses Interesse die Londoner geburtshülfliche Gesellschaft von der frühesten Zeit an für die Gynäkologie an den Tag gelegt habe, eine nunmehr wohl anerkannte Specialität, die der allgemeinen Chirurgie grosse Dienste erwiesen habe. Auswüchse in der Therapie gäbe es auch hier, ebenso wie in der Medicin und Chirurgie; auch in der „kleinen“ Gynäkologie könnten ungeübte Hände mit Curette, Sonde und andern Specialinstrumenten grossen Schaden anrichten. Dann auf Einzelheiten eingehend, erwähnte er die grossen Fortschritte, welche die plastische Gynäkologie seit 1859 gemacht habe, bezeichnete die vaginale Hysterectomie wegen Carcinom als ein richtig chirurgisches Verfahren und leitete mit Erwähnung der Ovariotomie auf die abdominale Gynäkologie über, wobei er sich namentlich über die Adnexoperationen verbreitete. Als besonders wichtig hob er hervor, dass bei Veröffentlichung einer Serie von Operationen Nachprüfungen der Fälle unbedingt notwendig seien. Im Einzelnen verwarf er unter anderem die Castration wegen Neurosen, äusserte sich dann über die Behandlung der Myome und fügte daran eine Besprechung der Operationen wegen Lageveränderungen des Uterus. Er schloss mit der Betonung der Wichtigkeit einer exacten Diagnose und Indikationsstellung.

Hubert Roberts hielt dann einen Vortrag über einen zweiten Fall von primärem Tubencarcinom, eine 60jähr. Frau betreffend, die nie schwanger war und keine Unterleibserkrankung durchgemacht hatte. Menopause seit dem 50. Jahr. Sie befand sich am 27. Juni 1897 vollkommen wohl, als zum ersten Male ein rötlich gefärbter wässeriger Ausfluss auftrat, der 3 Tage anhielt. Eine vaginale Untersuchung war resultatlos. Am 3. Juli 1897 kehrte der Ausfluss wieder, er war

profuser, zeigte aber denselben Character und dauerte 2 Tage. September 1897 stellten sich heftige Schmerzen im Leibe ein, gefolgt von einem weiteren Erguss von wässeriger Flüssigkeit. Erneute Untersuchungen des kleinen Beckens und des Abdomens während der letzten Monate des Jahres 1897 ergaben keinen Tumor. Frühjahr 1898 kam eine 4. Attacke von wässerigem Ausfluss und starken Schmerzen. Am 3. April 1898 wurde zuerst eine Geschwulst hinten und links vom Uterus entdeckt. Eine weitere Untersuchung Ende April bestätigte die Anwesenheit eines schnell gewachsenen Tumors und die naheliegende Diagnose lautete auf einen malignen Ovarientumor.

Am 5. Mai 1898 Coeliotomie. Der Tumor entpuppte sich als eine Erweiterung der Tube, welche ein Gewächs enthielt. Infolge vieler Adhäsionen war die Operation schwierig und die Tube barst während der Operation. Das Ovarium derselben Seite war cystisch und nicht von Geschwulstmassen infiltriert. Die Adnexe der anderen Seite waren gesund. Es zeigte sich keine zweite Geschwulst oder Infiltration des Beckens zur Zeit der Operation, auch keine freie peritoneale Flüssigkeit. Die Pat. genas. Im November 1898 kam noch ein günstiger Bericht über ihr Befinden; aber kürzlich (im Januar 1899) befand sich Pat. nicht so wohl und eine Untersuchung ergab, dass schon ein deutlich zu palpierendes Recidiv der malignen Geschwulst im Becken bestand.

Vorsitzender bemerkte, dass das Carcinom der Tube wahrscheinlich aus einem Papillom entstehe, wie es sich gelegentlich in einer alten Hydrosalpinx entwickelte. Robert's Fall schiene dieser Art zu sein. In Tabellen, welche er selbst aufgestellt habe (Verhandlungen der Gesellschaft 1898), sei bei einer Gesamtzahl von 25 Fällen die Kranke in 2 derselben 60 J., in 2 andern zwischen 58 und 59 J. alt gewesen. Er glaube, Doléris habe Recht mit der Unterscheidung eines Papilloma endosalpingeale und habe selbst die Beziehungen des Papilloms zur Entzündung lange vor 1879 festgestellt und die maligne Entartung des Papilloms im Jahre 1888 mitgeteilt. Er habe kürzlich einen Fall erlebt, von einem Papillom der Tube im Verein mit einem malignen Tumor des Lig. latum. Er zweifle, ob man jemals in einer vorher gesunden Tube ein Carcinom habe sich entwickeln sehen.

Cullingworth sagte, die Frage nach den Beziehungen zwischen Papillom und Carcinom könne kaum geschlichtet werden, bis eine günstige Gelegenheit die Untersuchung einer carcinomatösen Tube im frühen Stadium ermögliche. Er (Redner) habe eine wirklich grosse Erfahrung in tubaren Affectionen, habe aber noch nicht das Glück gehabt, einem derartigen Fall zu begegnen.

Amand Routh kam auf einen Fall von primärem Carcinom der Tube zu sprechen, über den er der Gesellschaft berichtet habe. Er zweifle, ob diese Fälle als Papillome begännen; die mikroskopischen Schnitte zeigten nichts Gemeinschaftliches mit den Formen von malignem Papillom, wie er es in die Uteruswand habe eindringen sehen.

Roberts sagte, er habe keinen Fall unter 36 Jahren finden können. Er glaube, dass die Schmerzen auf die Ausdehnung der Tube durch Flüssigkeit zu beziehen seien; diese entweiche, wenn die Ausdehnung eine gewisse Grenze überschreite, als rötlich gefärbter Ausfluss. Roberts hielt es für vollkommen möglich, dass der Fall in einer alten Hydrosalpinx begann, wiewohl in der Anamnese nichts auf etwas derartiges hindeutete. Es sei sehr schwierig, wenn nicht unmöglich, zwischen Papillom und Carcinom der Tube zu unterscheiden.

Folgende Präparate wurden vorgezeigt:

Smyly (Dublin), 3 myomatöse Uteri, auf vaginalem Wege nach Doyen's Methode entfernt.

Bland Sutton, 1. Ein geplatzter Ovarialtumor. 2. Ein Acardiacus vom Kalb.

A. Lionel Smith, Ein Kind mit diffusem Sclerodermа.

Dakin, Ein Fibromyoma, spontan während der Geburt ausgestossen.

(Nach dem Originalbericht übersetzt von Dr. Füth-Leipzig.)

II.

Referate

aus

geburtshülflich-gynaekologischen Gesellschaften.

Referent: Dr. E. G. Orthmann-Berlin.

I. Gesellschaft für Geburtshülfe zu Leipzig.

Sitzung vom 16. Januar 1899.

Hennig: Ueber Purpura puerperalis. Hautblutungen kommen häufiger bei Schwangeren und Wöchnerinnen vor, ebenso der Skorbut: die Hautblutungen sind in idiopathische und in sympathische einzuteilen: es werden eigene und von anderen Autoren beobachtete Beispiele angeführt, aus denen die Mahnung hervorgeht, Schwangere, namentlich solche aus Bluterfamilien, besser zu nähren, besonders mit jungem Gemüse und reifem Obst und sie mit frischer Luft und Sonnenlicht zu versorgen, ferner die Gebärende nicht aufzuregen und nicht unnötig mit Operationen zu plagen, der Wöchnerin aber zeitig frische Fleischkost und Limonade zu verabreichen.

Diskussion: Sänger glaubt, dass die von Hennig erwähnten Todesfälle der Purpura im Wochenbett auf Sepsis zurückzuführen seien: die Ecchymosen bei hämorrhagischer Diathese mit „vikariirender Menstruation" in Beziehung zu bringen, erscheint sehr fragwürdig: S. steht der vikariirenden Menstruation überhaupt sehr skeptisch gegenüber. — Zweifel betont, dass nach Sublimatausspülungen Exantheme bei Wöchnerinnen beobachtet worden sind. — Sänger hat einen ähnlichen Fall von Sublimatausschlag gesehen. — Hennig führt einen von Wagner beobachteten Fall von vikariirender Menstruation an. — Abel ist der Ansicht, dass es doch vikariirende Blutungen gebe. — Windscheid weist auf die Beziehungen von periodischen Blutungen zur Hysterie hin, die hierbei relativ häufig auftreten. — Graefe hält die von Abel erwähnten Magenblutungen bei kastrirten Frauen für hysterischer Natur. — Sänger ist mit Windscheid und Graefe auch der Meinung, dass der Hennig'sche Fall auf Hysterie beruhte. —

Windscheid: Myelitis und Schwangerschaft. Bei einer 42jährigen XVIpara trat nach einem Fall auf das Kreuz im Beginn der Schwangerschaft Schwäche der Beine, Inkontinenz und Decubitus auf: allmählich stellten sich völlige Lähmung der Beine und Bauchmuskeln, Hyperästhesie, erhöhte Patellarreflexe, Decubitus am Kreuzbein und Schüttelfröste ein. Beim Partus gar keine Wehenempfindung; lebendes Kind spontan geboren; drei Tage nach der Entbindung Tod an Sepsis. — W. ist der Ansicht, dass die Uteruskontraktionen automatisch durch die in der Uteruswand liegenden Ganglienzellen ausgelöst werden. W. wirft schliesslich noch die Frage auf, warum im vorliegenden Falle die Wehenempfindung erloschen

war, da es sich um keine vollständige Leitungsunterbrechung handeln konnte, die hintere graue Substanz vielmehr als intakt angenommen werden musste.

Diskussion: Sänger betont, dass die Wehenschmerzen weniger im Corpus, als im Collum uteri empfunden werden; vielleicht war in dem vorliegenden Fall die Schmerzlosigkeit bei der Geburt durch besonders günstige mechanische Bedingungen von Seiten des Beckens, der Weichtheile und des Kindes bewirkt worden, während in Folge des Spinalleidens die Nerven des Beckenbodens analgetisch waren. — Zweifel erwähnt einen Fall von diphtheritischer Lähmung, bei welchem eine Geburt trotz vollständiger Paralyse der beiden Unterextremitäten leicht und schmerzlos von Statten ging. Nach den Versuchen von Goltz ist es wahrscheinlich, dass die motorischen Impulse für den Uterus durch das System des Sympathicus, die Sensibilität durch das Spinalnervensystem vermittelt werden. Z. glaubt, dass der Zweck der Schmerzen darin liege, dass die Kreissende gezwungen werden soll, ihr Blut im Interesse des Kindes mit Sauerstoff zu sättigen. — Abel betont, dass die Wehen kurz vor dem völligen Verstreichen des Muttermundes besonders schmerzhaft seien, wenn die Cervix ad maximum gedehnt werde. — Füth glaubt, dass die Schmerzlosigkeit vielleicht durch den in Folge der Sepsis aufgetretenen Sopor bedingt sei. — Windscheid hebt hervor, dass die Benommenheit der Pat. nicht so gross gewesen sei, dass hierdurch die Schmerzlosigkeit der Wehen erklärt werden könnte. —

II. Geburtshülfliche Gesellschaft zu Paris.

Sitzung vom 19. Januar 1899.

Chavane: Demonstration einer Placenta. Die Placenta stammt von einer Multipara: Geburt normal; lebendes Kind von 3400 gr. Bemerkenswerth war, dass an der uterinen Seite der 625 gr schweren Placenta ein gestielter Cotyledo, der 4 cm im Umfang mass, herabhing; der Stiel wurde von Gefässen gebildet. Ch. hat schon einmal eine derartige Beobachtung gemacht und betont, dass derartige gestielte Cotyledonen leicht abreissen und in der Uterushöhle zurückbleiben können.

Diskussion: Bar, Budin. —

P. Bar und Guieysse: Beitrag zur pathologischen Anatomie der Leber bei puerperaler Eclampsie. B. und G. haben in 23 Fällen von Eclampsie die Leber eingehend untersucht und gefunden, dass nur 6 mal hämorrhagische Herde fehlten. Sie schliessen aus ihren Untersuchungen, dass die Hämorrhagien keine zufälligen Befunde sind, dass ferner die einzige pathologische Veränderung des Leberparenchym in degenerativen Veränderungen der Zellen bestehen kann; diese Degeneration ist meist sehr ausgedehnt und wohl die primäre Erkrankung, während die Hämorrhagien erst secundär auftreten.

Diskussion: Schwab, Berthod, Bar. —

Brindeau und Chavane: Ueber Nieren- und Milz-Embolien bei puerperaler Infektion. Bei einer an septischem Abort im fünften Monat gestorbenen 23jährigen Frau fand sich eine auf die septische Infektion zurückzuführende Erkrankung der Valvula mitralis; von hier aus sind dann Embolien der Milz- und Nieren-Arterien entstanden. Die durch die Embolien der A. renal. hervorgerufene Anurie hat den Tod verursacht. —

Boissard: Ueber 2 Fälle von Extrauterin-Gravidität (Gr. abdominalis): Operation und Heilung. In dem ersten Falle handelte es sich um eine 29jährige Vpara, die im fünften Monat schwanger war, im zweiten Fall um eine 35jährige Ipara, die im neunten Monat schwanger war; im ersten Fall wurde nach der Laparotomie ein lebender Foetus, im zweiten Fall ein macerirter Foetus entwickelt. Die Placenta wurde zurückgelassen und die Eihöhle austamponirt; am 45. resp. 26. Tage nach der Operation wurde die Placenta extrahirt; die Patientinnen wurden mit kleinen Fisteln 77 resp. 85 Tage nach der Operation entlassen.

Diskussion: Sebillotte; Boissard. —

Maygrier: Blasensprung während der Schwangerschaft; Foetus ausserhalb der Eihöhle (Demonstration der Placenta).

Bar hat seiner Zeit nur zwei derartige Beobachtungen feststellen können. In dem von M. beobachteten Fall handelte es sich um eine 24jährige Multipara, welche bereits vor ca. einem Monat das Wasser verloren haben wollte. Geburt in Steisslage, das 2300 gr schwere Kind starb nach 1½ Stunden. Der Blasensprung hat in dem Fall von Tarnier 88 Tage, in dem Fall von Bar 1 Monat und in dem Fall von M. 58 Tage vor der Geburt stattgefunden. Die Eihöhle war sehr geschrumpft und fasste nur noch 450 gr Wasser. —

Diskussion: Dubrisay.

Brindeau und O. Macé: 3 Fälle von congenitaler Cystenniere. —

P. Bar: Ueber die Entwickelung der sklerotischen Processe bei der congenitalen cystischen Degeneration der Nieren und der Leber. B. hat 4 derartige Fälle untersucht und eine fibröse Degeneration resp. Sklerose zwischen den Harnkanälchen nachweisen können und ebenso in der Umgebung der Gallengänge.

Diskussion: Macé, Bar. —

III. Britische gynaekologische Gesellschaft zu London.

Sitzung vom 9. Februar 1899.

Bantock: Demonstration von zwei Präparaten von Uterusfibrom, von denen das eine durch Totalexstirpation des Uterus, das andere mit Hülfe von Serrenoeuds entfernt wurde. — Snow: 1. Demonstration eines Myom, das durch die abdominale Totalexstirpation entfernt wurde: bei der Lappenbildung wurde eine dünne Schicht von uterinem Gewebe mitbenutzt, anstatt nur Peritoneum zu verwenden. — 2. Demonstration eines kleinen, durch die Vagina entfernten Myoms.

M. Robson-Leeds: Ein Fall von vollkommener Entfernung von Foetus und Fruchtsack bei vorgeschrittener Extrauterin-Schwangerschaft: Die Operation wurde zwei Monate nach dem Schwangerschaftsende, an welchem die Kindsbewegungen aufgehört hatten, ausgeführt: nach Eröffnung des Fruchtsackes und Entfernung des Foetus wurden zunächst die Ovarialgefässe lateralwärts unterbunden und dann zwischen Sack und Uterus ein Stiel gebildet: dann konnte der Tumor ausgeschält werden. Glatte Reconvalescenz. Im Anschluss an diesen Fall stellt R. folgende Regeln auf: Wenn der Foetus zwischen den Därmen liegt und entfernt ist, so lässt sich die Placenta entfernen, für den Fall, dass dieselbe in der ausgedehnten Tube inserirt; ist die Placenta an den Därmen adhärent und besteht eine starke Gefässentwickelung, so lässt man sie besser zurück und tamponirt. Liegt der Foetus noch in dem geschlossenen Fruchtsack, so muss man die totale Entfernung versuchen nach Extraction des Foetus; erleichtert kann dieselbe werden durch Unterbindung der uterinen und ovariellen Gefässe. —

M. Lawrie-Weymouth: Ueber einen Fall ectopischer Schwangerschaft, den er für eine Ovarialschwangerschaft hält.

Diskussion: M. Jones hält den Beweis, dass es sich um eine Ovarialschwangerschaft handelt, nicht für erbracht. — B. Sutton betont den Unterschied zwischen abdominaler und intraligamentärer Entwickelung; die erste Art hat er nur einmal unter 16 Fällen von vorgeschrittener ectopischer Schwangerschaft gesehen. — Weiter betheiligten sich an der Diskussion: Bantock, W. Walter, F. Edge, A. Giles, M. Jones, Sutton und M. Robson.

IV. Geburtshülfliche und gynaekologische Gesellschaft von Nord-England.

17. 2. 1899. Walter demonstrirt Dermoidcysten des Ovarium, eine Ovarialcyste, ausgekratzte Uterusschleimhaut. — Briggs demonstrirt ein diffuses, benignes Adenomyoma uteri bei Uterus bicornis. — Gemmell demonstrirt einen wegen maligner Erkrankung entfernten Uterus mit mikroskopischen Präparaten. — Grimsdale demonstrirt einen durch

abdominale Totalexstirpation wegen multipler Myome entfernten Uterus nebst Pyosalpinx.

S. Buckley: Ueber 2 Fälle von Uterusmyom bei Schwangerschaft. 1. 28jährige Pat. im 3.—4. Monat der Schwangerschaft: rechts vom Uterus ausgehend eine bis zum Nabel reichende Geschwulst. Nach Eröffnung des Abdomen zeigte es sich, dass der Tumor nur zusammen mit dem Uterus entfernt werden konnte. Da keine bedrohlichen Symptome vorlagen, wurde das Abdomen wieder geschlossen und Pat. gebar nach fünf Monaten ein ausgetragenes Kind. — 2. 28jährige Pat., im 5.—6. Monat der Schwangerschaft: cocosnussgrosse Geschwulst an der linken Seite des Uterus. — Laparotomie: Abtragung des gestielten Tumors; glatte Reconvalescenz: Pat. ist jetzt nahe am Ende der Schwangerschaft.

A. Lea: Ueber einen Fall von Ovarialsarkom. 13j. Mädchen, schnellwachsender Tumor von der Grösse eines im 7. Monat schwangeren Uterus. — Laparotomie: Verwachsungen mit dem Netz: Exstirpation des Tumor: rechtes Ovarium gesund, blieb zurück. Glatte Heilung. — Prognose meist schlecht: unter 26 operirten Fällen fand S. 7 Todesfälle: meist Recidiv in 1 Jahr.

A. K. Wales: Ueber die Behandlung starker Haemorrhagien intra partum, auf Grund von 38 Fällen. W. verwirft den künstlichen Blasensprung bei Blutungen intra partum und ist für Anwendung des de Ribes'schen Ballon; bei fortbestehender Atonie nach Entleerung des Uterus kommt die vaginale Exstirpation in Betracht.

V. Geburtshülfliche Gesellschaft zu Edinburg.

Sitzung vom 8. Februar 1899.

H. Croom: Einfacher Ovarialtumor, nach dessen Exstirpation akute Manie mit tödtlichem Ausgang am zweiten Tage auftrat. — Simpson: Colloider Ovarialtumor, dessen Diagnose einige Schwierigkeit bereitete. — Haultain: Zwillings-Abort in Folge von Deciduitis tuberosa. — L. Lackie: Zeichnung einer incarcerirten Nabelhernie von einem Kinde.

J. W. Ballantyne: Das Pessar in der gynaekologischen Praxis. B. hat durch Nachfragen bei Instrumentenmachern festgestellt, dass der Gebrauch der Pessare in den letzten 20 Jahren stetig zugenommen hat, dass meist Ringe und Hodge'sche Pessare gebraucht werden, dass eine Zunahme in dem Gebrauch der Curette besteht und dass der Gebrauch von intrauterinen Pessaren fast vollkommen aufgehört hat. — Das Studium von 20 der bekanntesten Handbüchern ergiebt, dass acht Verfasser sehr für den Gebrauch der Pessare, fünf ganz dagegen sind und dass sich sieben dem Gebrauch der Pessare gegenüber skeptisch verhalten. - Als Nachtheile werden hervorgehoben die Unbequemlichkeit, die Unwirksamkeit und diverse Schädlichkeiten: die Anhänger der Pessare betonen die entgegengesetzten Eigenschaften. — Als Indicationen werden angeführt: unvollkommene und vollkommene Prolapse, Ante- und Retroversionen.

Diskussion: H. Croom, Timpson, H. Fergusson, Church. Brewis, Haultain, Lackie, Mc Vie, Ballantyne.

H. Croom: Vaginale Uterusexstirpation bei Carcinom. C. ist auf Grund seiner Beobachtungen innerhalb der letzten 10 Jahre zu der Ueberzeugung gelangt, dass das operative Vorgehen bei Uterus-Carcinom weder das Leben der Patientinnen verlängert, noch der Krankheit Einhalt thut. Eine tabellarische Zusammenstellung seiner Fälle hat ergeben, dass stets Recidive eingetreten sind und zwar in der Regel innerhalb eines Jahres; die Lebensdauer war bei der Operation stets kürzer, wie bei anderen Behandlungsweisen.

Diskussion: Brewis, Haultain, H. Ferguson, Lackie. H. Croom.

VI. Geburtshülfliche und gynaekologische Gesellschaft zu Glasgow.

Sitzung vom 21. December 1898.

J. Edgar demonstrirt einen achtmonatlichen Foetus mit Rückgratverkrümmung, einen Exencephalus von 3½ Wochen, einen Anencephalus mit completer Spina bifida bei einem 3½wöchentlichen Embryo, eine Placenta duplex bei Placenta praevia centralis, ein Khiva-Corset.

A. Miller: Ueber eine 20jährige geburtshülfliche Thätigkeit. M. berichtet über seine geburtshülflichen Erlebnisse in den letzten 20 Jahren und die Fortschritte in der Geburtshülfe.

VII. Gynaekologische und geburtshülfliche Gesellschaft zu Baltimore.

Sitzung vom 11. October 1898.

L. E. Neale: Ueber Symphyseotomie. Es handelt sich um eine 17jährige I para mit platt rhachitischem Becken; der Urin war eiterhaltig und es bestanden Complicationen von Seiten der Nieren. Frühzeitiger Blasensprung. Nach 12stündigem Kreissen wurde eine hohe Zange versucht, aber ohne Erfolg; dann wurde zur Symphyseotomie geschritten und das Kind mit der Tarnier'schen Zange entwickelt; es war während der Geburt abgestorben. Am zweiten Tage Temperatursteigerung; am vierten Tage wurde die Symphyse mit Silkworm vereinigt; nach langem fieberhaftem Verlauf trat vollkommene Heilung ein. N. glaubt, dass die Sectio caesarea hier besser am Platze gewesen wäre.

Diskussion: Williams, Cullen, Ashby, Brinton, Neale.

W. Williams: Die Scheidenbakterien und ihre praktische Bedeutung, auf Grund von bakteriologischen Scheidenuntersuchungen bei 92 Schwangern. (Ausführlich veröffentlicht im American Journal of Obstetrics, Oct. 1898).

Diskussion: Brinton ist ebenfalls der Ansicht, dass in den meisten Fällen die Infection von aussen kommt; er glaubt nicht an eine Selbstinfection. — Neale glaubt ebenfalls, dass die puerperale Infection stets von aussen kommt. — Williams betont noch, dass es sehr wichtig sei, die internen Untersuchungen auf das Aeusserste zu beschränken.

Sitzung vom 8. November 1898.

W. H. Mosley: Demonstration eines Myxofibroma uteri. Das Präparat stammt von einer 40jährigen Pat.: der Tumor wurde zuerst vor drei oder vier Jahren bemerkt. Laparotomie: der Tumor, allseitig verwachsen, ging von der hinteren Seite des Uterus aus; er wurde enucleirt; Gewicht: 12½ Pfund; Länge 28 cm, Breite 20 cm; Umfang 62 cm; Heilung.

T. A. Ashby: Darmverletzungen bei intraabdominalen Operationen; 5 Fälle von Ileum-Resection.

Diskussion: B. B. Browne hat keine Erfahrung über Murphy's Knopf; er hat in einem Fall von maligner Erkrankung des Ileum vor einem Jahr einen künstlichen After angelegt mit gutem Erfolg; Pat. befindet sich sehr wohl. — W. W. Russell fragt nach den speciellen Indicationen für die Darmresection. — J. W. Williams hat den Murphy-Knopf nur zweimal angewendet; von besonderem Interesse sind die Verletzungen nach Uterus-Perforationen. — Neale sah eine Uterusperforation, durch welche der Finger leicht in die Bauchhöhle geführt werden konnte, ohne Zwischenfall heilen. — Ashby hebt noch einmal kurz die Indicationen in seinen Fällen hervor.

G. B. Miller: Bakteriologische Untersuchung von exstirpirten Uteri.

Diskussion: J. W. Williams hat mit Interesse gehört, dass der Gonococcus am häufigsten im Uterus gefunden worden ist; W. hat denselben in fast allen Fällen von eitriger Salpingitis nachweisen können.

VIII. Geburtshülfliche und gynaekologische Gesellschaft zu St. Louis.

Sitzung vom 20. October 1898.

Prewitt: Demonstration einer Extrauterin-Schwangerschaft. Es handelte sich um eine Nullipara, welche die letzte Regel vor 3 Monaten

gehabt hatte und glaubte abortirt zu haben. Bei der Untersuchung fand sich ein mit dem Uterus in Verbindung stehender Tumor; Pat. fieberte. — Laparotomie: Der Tumor brach ein und entleerte Blut und einen Fötus: Tamponade; P. glaubt, dass es sich um eine Tubenschwangerschaft handelte.

Diskussion: Dorsett, Lutz, Brown, Crossen, Moore, Gehrung.

Sitzung vom 17. November 1898.

H. S. Crossen: Ueber die Vesico-Vaginalfistel zur Blasendrainage bei plastischen Operationen an der Urethra.

Diskussion: Prewitt, Dorsett, Neville, Hall, Crossen, Gehrung.

Crossen demonstrirt einen Anencephalus, der von einer 25jähr. IIpara spontan geboren war und 1 Stunde gelebt hatte.

IX. Geburtshülfliche Gesellschaft zu Philadelphia.

Sitzung vom 1. December 1898.

J. M. Baldy: Ueber die Entfernung einer grossen, adhärenten Ovarialcyste bei einem jungen Mädchen. Mädchen von 10½ Jahren: vor 2 Jahren war die Diagnose auf freien Ascites gestellt worden; trotz hochgradiger Abmagerung wurde die Laparotomie gemacht. Es handelte sich um eine multiloculäre Cyste, die mit der vorderen Bauchwand verwachsen war, aber ganz entfernt werden konnte. Tiefer Collaps; Strychnin, Kochsalzinfusion: — Heilung. B. sah niemals eine grössere Cyste bei einem Kinde.

L. C. Peter: Ueber lange Retention einer todten Frucht im Uterus. Bei einer 30jährigen IVpara wurden Knochen und verkalkte Körpertheile einer Frucht aus dem Uterus entfernt, welche angeblich von einer vor 5 Jahren stattgehabten Schwangerschaft stammen sollten; die Mutter hatte nie über unregelmässige und profuse Menstruation und schmutzigen Ausfluss geklagt.

X. Gynaekologische Section des Aerzte-Collegium zu Philadelphia.

Sitzung vom 15. December 1898.

Ch. P. Noble: Ueber drei Operationen an diabetischen Patientinnen. — 1. Multipara über 50 Jahre; Amputatio mammae und Ausräumung der Achselhöle wegen Carcinom; Heilung. Pat. ging später an einem Recidiv zu Grunde. — 2. Multipara über 50 Jahre, Bauchhernien-Operation nach einer früher zur Entfernung der Adnexe vorgenommenen Laparotomie; glatte Heilung. — 3. 50jährige Multipara: Totalexstirpation des Uterus wegen vollständigem Prolaps und Colporrhaphia anterior; am 6 Tage Tod im Coma.

Diskussion: J. M. Baldy hat ebenfalls dreimal Operationen an diabetischen Patientinnen ausgeführt und zwar stets mit gutem Erfolg. — R. C. Norris sah häufiger ungünstige Ausgänge nach Operationen an Diabetikern. — H. D. Beyea erwähnt einen Fall von Entfernung einer grossen Ovarialcyste bei einer diabetischen Pat. mit sehr günstigem Erfolg und die Möglichkeit, dass das Auftreten des Zuckers mit einer Compression des Pankreas durch Tumoren zusammenhängen kann. — Weiter betheiligen sich an der Diskussion: Shoemaker, Baldy, Longaker, C. P. Noble.

J. B. Shober: Die Anwendung von Brustdrüsen- und Parotis-Tabletten in der Gynaekologie. S. hat Brustdrüsen-Tabletten bei Uterus-Fibromen gegeben mit günstigem Einfluss auf die Blutungen; ferner Parotistabletten bei Ovarialerkrankungen, die nicht mit Tubenerkrankungen complicirt waren, ebenfalls mit gutem Erfolg.

Diskussion: C. P. Noble, Schober.

G. M. Boyd: Schnellwachsender solider Ovarialtumor (Sarkom). 30jährige IIpara, hochgradiger Ascites, der zunächst abgelassen wurde, dann

Entfernung des Tumors; Metastasen im Netz und Peritoneum. B. weist auf die Gefahr hin, bei schnellwachsenden Tumoren zu lange mit der Operation zu warten.

Diskussion: Davis, Noble, Baldy, Shoemaker, Boyd.

III.

Geburtshülflich-gynaekologische Mittheilungen

aus

anderen Gesellschaften und Vereinen.

Referent: Dr. E. G. Orthmann-Berlin.

I. Berliner medicinische Gesellschaft.

1. 2. 1899. Gottschalk: Operativ gewonnener myomatöser Uterus mit centralen Erweichungsherden im Myom bei einer Virgo intacta. Der Tumor stammt von einer 32jährigen Virgo, welche seit 4 Jahren über Menorrhagien und Anfälle von Athemnoth klagte; die letzte Periode dauerte über 3 Wochen; bei der Utersuchung fand sich ein vom Uterus ausgehender, bis zum Nabel reichender Tumor bei gleichzeitiger Mitralinsufficienz und Fieber von 38,8. — Laparotomie: supravaginale Amputation des Uterus. — Beim Durchschneiden des Tumors fanden sich im Innern 5 Erweichungsherde, welche das Fieber bedingt haben; anscheinend ist auch die Mitralinsufficienz durch das Myom hervorgerufen worden, da vor einiger Zeit von verschiedenen Aerzten kein organischer Herzfehler constatirt werden konnte; glatte Reconvalescenz.

II. Altonaer ärztlicher Verein.

11. 1. 1899. Sigismund: Demonstration eines durch die vaginale Totalexstirpation entfernten myomatösen Uterus von Kindskopfgrösse. Sitz des Myoms in der vorderen Uteruswand und im linken Ligamentum latum; nach Spaltung des Cervicalcanals und Ablösung der Blase wurde die Basis der Ligamenta lata unterbunden und am herabgezogenen Tumor der Längsschnitt bis an den unteren Pol des Fibroms durchgeführt. Es gelang zunächst, kleine Partikel zu entfernen und schliesslich die Totalexstirpation des Uterus auszuführen. S. zieht die Ligaturmethode der Klemmenbehandlung vor.

III. Aerztlicher Verein in Hamburg.

21. 2. 1899. Späth: Demonstration von Myxosarkomen der Ovarien und einem Myxosarkom des Uterus nebst Krankengeschichten und histologischen Beschreibungen.

IV. Medicinisch-naturwissenschaftl. Gesellschaft zu Jena.

2. 2. 1899. Skutsch: Ueber Wehenanomalien. S. bespricht Art, Ursachen und Bedeutung der verschiedenen Formen von Wehenanomalien und dann über einen Fall besonders heftiger Nachwehen bei einer 25jähr. IIpara; die äusserst schmerzhaften Nachwehen dauerten bis zum 5. Tage und wurden durch Morphium vergeblich bekämpft; sonst normales Wochenbett. Die Mutter und Grossmutter, ebenso die Schwester der Wöchnerin haben gleichfalls stets an heftigen Nachwehen gelitten.

V. Medicinisch-chirurgische Gesellschaft des Cantons Bern und klinischer Aerztetag.

26. 11. 1898. P. Müller: 1. Demonstration eines Falles von Querlage nebst Bemerkungen über die Indicationen, den Zeitpunkt und die Ausführung der Wendung.

2. Demonstration einer Reihe von Prolaps-Fällen im operirten und nicht operirten Zustande. M. führt meist gleichzeitig die Amputatio colli, die Vaginifixur und die Kolporrhaphia anterior und posterior aus; bei Frauen in der Klimax wird die Kolpektomie gemacht.

3. Demonstration eines Falles von Uteruscarcinom. M. berichtet im Anschluss daran über 53 Fälle von vaginaler Totalexstirpation wegen Carcinom mit 3 Todesfällen. Meist kommen die Patientinnen zu spät zur Operation: die nichtoperablen Fälle werden durch Auskratzung und Kauterisirung behandelt.

VI. Medicinische Gesellschaft von Forfarshire.

20. 1. 1899. Kynoch: Demonstration eines soliden Ovarialtumors in Verbindung mit einer multiloculären Cyste: der Tumor wog 7½ Pfund und wurde entfernt wegen hochgradigen Ascites. Als Ursache des letzteren fand sich eine Lebercirrhose. Ausserdem demonstrirte K. noch zwei andere Fälle von soliden Ovarialtumoren.

Halley: Demonstration eines schwangeren Uterus bei gleichzeitiger rupturirter Extrauteringravidität. 29jähr. Pat., hochgradig collabirt: im 2. Monat gravida. Laparotomie: Abdomen voll Blut: rechtsseitige geplatzte Tubenschwangerschaft: Abtragung der Tube. Nach 10 Stunden Exitus.

VII. Medicinische Gesellschaft von Birmingham und Mittel-England.

9. 2. 1899. L. Tait: Vielknolliges Uterusmyom. Der Uterus wurde total exstirpirt; der Tumor füllte das ganze Becken aus, comprimirte die Blase und war allseitig verwachsen; die Patientin starb am 9. Tage.

Purslow: Uterusfibrom mit Ovarialcyste. 40jährige O-para, mit starken Blutungen; bei der Laparotomie fanden sich 2 grosse Tumoren: die Cyste wurde nach Anlegung einer Doyen'schen Klammer abgetragen und die Totalexstirpation des myomatösen Uterus ausgeführt. Glatte Heilung.

VIII. Pathologische und klinische Gesellschaft zu Glasgow.

9. 1. 1899. A. Napier: Ueber drei Fälle von primärem Ovarialsarkom. 1. Fall: 11jähriges Mädchen: Probeincision: Tumor vom linken Ovarium ausgehend; ausgedehnte Metastasen im Netz und Peritoneum. Eine Probexcision vom Peritoneum ergab ein grosszelliges Rundzellensarkom. — 2. Fall: 28jähr. Patientin: Probeincision: 10 Tage später Exitus. Bei der Sektion fand sich ein Tumor mit ausgedehnten Verwachsungen der Leber, des Magens, der Nieren etc.; Durchbruch durch das Zwerchfell in die linke Lunge; linkes Ovarium stark vergrössert. Die mikroskopische Untersuchung ergab ein Rundzellensarkom. — 3. Fall: 23jährige Frau. Tumoren im Abdomen bei hochgradigen Ascites; Exitus. Bei der Sektion finden sich zwei Ovarialtumoren, mit Metastasen in der Lunge, dem Mediastinum, dem Netz, Nieren etc.

IX. 20. Versammlung der balneologischen Gesellschaft zu Berlin.

„Die Diät in Kurorten" wurde von Herrn Klemperer als Referenten und Herrn H. Strauss als Correferenten eingehend besprochen. Beide Redner stehen auf dem Standpunkt, dass es keine eigentliche „Kurdiät", sondern nur eine Diät bei bestimmten Krankheiten geben solle. Von diesem Gesichtspunkt aus behandelt Herr Klemperer diejenigen Krankheiten, welche in Kurorten vorkommen und einen „Abbau" (Entfettung) verlangen, wie die Fettsucht, Gicht und Diabetes, wobei die bekannten, allgemeinen Gesichtspunkte zur Geltung kommen. Herr Strauss behandelt die Ernährungstherapie bei solchen Störungen, welche eine Anbildung erfordern

durch Eiweiss-, Kohlenhydrat- und Fettmast. Der Appetit kann durch Brunnenkuren, Luftgenuss und Bewegung mächtig gesteigert werden. Einzelne Heilquellen vermögen verschiedene Störungen der Magen-Darmverdauung günstig zu beeinflussen, im Prinzip schliessen sie aber keinerlei Ernährungsformen aus. Die verschiedenen Albumosenpräparate können zur Unterstützung der Ernährung mit Vortheil verwendet werden.

Herr Kisch (Marienbad): „Ueber die Verbindung der Bewegungstherapie mit der Balneotherapie". K. ist im Prinzip kein Freund dieser Combination und will besonders die Maschinengymnastik (Zander) und Massage auf die Nachbehandlung von Verletzungen beschränkt wissen. Die gynäkologische Massage (Thure Brandt) sollte von den Badekuren völlig getrennt werden, die Terrainkur (Oertel) auf jugendliche Personen mit Mastfettherz und Kyphoskoliosen beschränkt und das Velocipedfahren nur bei intactem Herzen und Gefässsystem und nur mit Vorsicht gestattet werden.

Herr Wegele (Königsborn) spricht „Ueber Massage vom Magen- und Dickdarm nach Einführung medicamentöser Flüssigkeiten" unter genauer Beschreibung der Technik und Angabe der Indicationen und Contraindicationen.

Herr Lindemann (Helgoland) demonstrirt einen „elektrischen Heissluftapparat" in welchem einzelne Körpertheile Temperaturen bis zu 130° C. ausgesetzt werden können und berichtet über sehr günstige Erfolge mit dieser Heisslufttherapie unter Vorzeigung von Röntgenaufnahmen vor und nach der Behandlung, auf denen die so bewirkte bedeutende Einschmelzung gichtiger und rheumatischer Ablagerungen deutlich zu erkennen ist.

Herr Fellner (Franzensbad) sieht in Uterinblutungen nicht nur keine Contraindication der Anwendung von Moorbädern, sondern will solche sowohl bei allgemeinen Dyscrasieen (Purpura, Haemophilie) als auch bei Blutungen in Folge von mangelhafter Involution des Uterus und kleiner Fibromyome mit günstigem Erfolg angewandt haben, wenn er kühle Temperaturen und kurze Dauer der Bäder vorschrieb.

Wegele-Königsborn.

Buchanzeigen.

E. Rossa, Die gestielten Anhänge des Ligamentum latum. S. Karger 1899. Berlin.

In der kritischen Einleitung wird zunächst festgestellt, dass unter dem Namen der „Morgagni'schen Hydatide" sehr verschiedene cystische Gebilde in der Umgebung der Tube beschrieben wurden und dass daher die älteren Angaben bezüglich ihrer Herkunft, Häufigkeit und Beschaffenheit nicht verwertbar sind. Rossa selbst hat ebensowenig wie Roth und Kossmann je eine „Morgagnische Hydatide" (gestielte Fimbrienendcyste) gesehen und glaubt daher, dass dieselbe sich nur äusserst selten, vielleicht nie findet.

In einer genauen Analyse der Kossmann'schen bekannten Arbeiten wird dann nachgewiesen, dass dessen Gründe gegen die parovarielle Herkunft der fraglichen Gebilde nicht stichhaltig, und seine Behauptung, dass die Mehrzahl der gestielten Anhänge des Lig. lat., namentlich die geschlossenen, cystischen, accessorische Nebentuben seien, als vollständig hypothetisch dargethan. Doch wird das Vorkommen accessorischer Nebeneileiter nach Angaben Nagels, Wendelers, Peters' u. A. bei Embryonen zugegeben, sowie dass daraus gestielte mit Infuntibulum versehene Anhänge entstehen könnten.

Rossa selbst hat 16 Fälle untersucht; je 8 bei Neugeborenen bezw. Embryonen und bei Erwachsenen. Die ersteren hält er wegen des Fehlens secundärer Veränderungen für besonders wertvoll. Es liessen sich 4 Gruppen unterscheiden:

1. Gebilde mit Cystenraum in der Endanschwellung, mit vielfachen Vorsprüngen der Wandung, hohem Cylinderepithel, sehr zellreichem, rundzelligem Subepithelialgewebe, Cylinderepithel auf der Oberfläche des Stiels,

der knapp an der Tube entspringt und keinerlei Beziehungen zum Parovarium aufweist.

2. Kein Lumen in der Endanschwellung, die aus rundzelligem Bindegewebe besteht und von Cylinderepithel überzogen ist, welches verschiedentlich Einsenkungen bildet und sich auch auf dem Stiel findet.

Diese beiden Gruppen sind nach ihrer Lokalisation und der Beschaffenheit der Wandung, wobei besonders auf die charakteristische subepitheliale Gewebsschicht Gewicht gelegt wird, als excessive bezw. unregelmässige, abgeschnürte oder ausgezogene Teile des Fimbrienapparats der Tube zu betrachten, analog den Divertikeln der Tube.

3. Cystchen mit glatter Innenfläche, hohem Cylinderepithel, unter welchem sofort zirkulär angeordnetes, faseriges Bindegewebe folgt: Stiel aus der Gegend des oberen Teiles des Parovarium entspringend, dessen Kanäle dicht an den Stiel herantreten; letzterer ohne Oberflächenepithel.

4. Bei Embryonen aus dem 4. Monat halbkugelige, knopfförmige Anschwellungen auf der Vorderfläche des Ligaments, welche sich auf Serienschnitten als vortretende Teile des Parovarium erwiesen.

Gruppe 4 wird wohl mit Recht als Vorstufe von 3 betrachtet, beide also hiernach und nach der Lokalisation und der identischen Beschaffenheit der Wandung als sichere Parovariumgebilde bezeichnet.

Das regelmässige Hervortreten an der Vorderfläche des Ligaments ist aus der Lage des Parovarium dicht unter der vorderen Lamelle des Bauchfells zu erklären, während die hintere Lamelle desselben durch die Gefässe und das sie begleitende Bindegewebe vom Parovarium getrennt ist.

Bei den Erwachsenen zeigten die cystischen Gebilde alle enge Beziehungen zum Parovarium: doch ist ein kleiner Teil derselben auch als gestielte, Epitheleinschlüsse enthaltende Fimbrien deutbar.

In einem Falle hatte eine bohnengrosse, inmitten veränderter Parovarialschläuche gelegene, noch intraligamentäre Cyste das vordere Blatt des Peritoneum an der hervorragendsten Stelle durchbohrt, woraus geschlossen wird, dass die cystischen gestielten Anhänge aus dem Parovarium zum Teil noch im späteren Leben aus cystisch erweiterten Parovarialschläuchen nach Usurierung des vorderen Blattes des Lig. entstehen (zum anderen Teil während der Fötalzeit durch Stielung und Erweiterung vorgeschobener Schlauchanteile).

5 Mal wurden offene Anhänge mit Fransen, identisch mit Roth's trichterförmigen Parovarialanhängen und Kossmann's Nebentuben, gefunden. Bei den Entstehungsmöglichkeiten wird auch die alte Rokitansky'sche Theorie (durch Bersten gestielt gewordene, cystische Teile des Parovarium) für nicht ganz unwahrscheinlich erklärt; der Umstand, dass Rossa auch in den geschlossenen, sogar noch intraligamentär inmitten des Parovarium gelegenen Cystchen vielfach ausgebuchtete Lumina fand, scheint, da so die Fransenbildung nach dem Bersten leicht erklärlich ist, dem Referenten diese Möglichkeit noch näher zu rücken (ebenso wie der von letzterem in der Zeitschrift für Geburtshilfe, Bd. 39, nachgewiesene Uebergang von sicheren Urnierengängen in nebentubenähnliche, noch geschlossene, aber mit Faltungen der Wand versehene Gebilde).

Schliesslich wird mit Recht ausgesprochen: Die Herkunft der gestielten und gefransten Anhänge ist noch nicht sichergestellt; möglicherweise sind sie Ueberbleibsel der segmentalen Verbindungen zwischen Urniere und Leibeshöhle (Roth) oder auf pathologische Coelomepitheleinstülpungen zurückzuführen (Peters), oder durch Berstung cystischer Anhänge entstanden (Rokitansky); die Möglichkeit der Entstehung als Nebentuben, wenn auch in Ausnahmefällen, ist schon oben erwähnt.

v. Franqué-Würzburg.

Ernst Lilienfeld, Ueber den anatomischen Befund an dem Genitalapparate einer 31jährigen Frau, 7 Jahre nach bilateraler Castration. (Aus Prof. Chiaris path.-anat. Inst. d. deutsch. Univ. in Prag. Zeitschr. f. Heilk. XIX. 1898.) — Selbstbericht.

Die bisherigen Kenntnisse über Veränderungen des weiblichen Geschlechtsapparates nach Castration beruhen zum grössten Theile auf den Ergebnissen klinischer Beobachtung und experimenteller Untersuchungen.

Nur in 6 Fällen hatte man Gelegenheit gehabt, auch anatomisch-histologische Studien über diesen Gegenstand anzustellen, jedoch nur an einzelnen Abschnitten des Genitaltractes oder an vorher kranken Organen, an welchen das Bild „reinster Castrationsatrophie" nicht in dem hohen Grade zur Ausbildung gelangen konnte, wie in dem Falle, welcher Ausgangspunkt für vorliegende Arbeit geworden ist. Denn hier handele es sich, wie aus den klinischen Daten hervorgeht, um eine Frau mit ganz normal funktionierendem Genitalapparate, an welcher mitten in der Fortpflanzungsperiode die bilaterale Castration wegen Hystero-Epilepsie vorgenommen wurde, ohne dass zu jener Zeit oder weiterhin irgend ein die atrophischen Vorgänge hinderndes Moment vorhanden gewesen wäre. Es war aber auch ausser der Castration keine andere Ursache im Sinne dieser Veränderungen wirksam gewesen. Als dann die Frau nach 7 Jahren der Grundkrankheit erlag, gewann man ein den gesammten Genitaltract umfassendes Präparat, welches einer sehr eingehenden makroskopischen und histologischen Untersuchung unterzogen wurde, Der Bericht über die Art der letzteren und ihre Ergebnisse an den einzelnen Abschnitten des Geschlechtsapparates in Bezug auf alle Wandbestandtheile bildet den grössten Theil der 36 Seiten umfassenden Arbeit. Die speciell-pathologische Bedeutung der erhobenen Befunde erscheint noch dadurch erhärtet, dass allenthalben die analogen Verhältnisse an normalen gleichaltrigen und klimakterisch- senilen Organen zum Vergleiche herangezogen wurden.

Wie vielfach im natürlichen Klimax so kann es auch nach der Castration zu einer Verkürzung und Erschlaffung der Scheide mit Glättung ihrer Oberfläche und infolge totalen Schwundes der Pars infravaginalis colli zu einem trichterförmigen Abschlusse derselben nach oben. Die erwähnte Portio-atrophie war bedingt durch eine Verringerung des Blutsinus-führenden Bindegewebes und insbesonders der elastischen Fasern, deren spärliche Reste mit relativ gut erhaltener Muskulatur einem glatten Schleimhautstreifen an der Utero-Vaginalgrenze zu Grunde lagen, der eben als Portiorest anzusprechen war. — An der Gebärmutter selbst äusserte sich die Atrophie als eine „concentrische totale" und sie verwandelte das vorher normal geformte Organ in ein „plattenartiges Gebilde", dessen Dickendurchmesser auf die Hälfte verringert war, während Länge und Breite um je $^1/_5$ abgenommen hatten. Wenn auch Corpus und Cervix hievon gleichmässig betroffen waren, so erschien doch der Fundus uteri am meisten verändert, da diese, sonst über die Nachbarschaft prominente Parthie ausgesprochen eingesunken, nach oben concav gestaltet war. Die Höhle des Uterus war 7 cm lang, seine Wand durchschnittlich 0,7 cm dick. — Histologisch ergab sich weitgehende Atrophie der Schleimhaut, bedingt durch Abflachung und partielle Abstossung des Oberflächenepithels, durch eine Verminderung der Drüsen an Zahl und Grösse und durch Schwund von Spindelzellen, Muskelfasern und Capillaren aus der Interglandularsubstanz. Infolge dieser regressiven Metamorphose wurde die Muscularis uteri in ein Gewebe umgewandelt, welches vorwiegend aus dem intermusculären Bindegewebsnetze bestand. Die Lücken desselben waren durch die Reste der Muskelfaserkerne nur unvollkommen erfüllt, da denselben entweder gar kein Protoplasma oder nur eine sehr dünne Schichte des letzteren anhaftete. Stellenweise waren auch diese Kernreste zu Grunde gegangen. Diese Rückbildung war in der ganzen Uteruswand zur Entwicklung gekommen, doch nach abwärts zu in abnehmender Stärke, so dass in der Cervix die Plicae palmatae und die subperitoneale Muscularis ein normales Bild darboten. Von Interesse ist es, dass diese so eigenartige Veränderung sich doch nur als ein, freilich weit vorgeschrittener Grad physiologischer (unter normalen Verhältnissen von einer Regeneration bald gefolgten) Degeneration herausstellte, die der Verfasser bei seinen Untersuchungen an Organen aus der Fortpflanzungsperiode spurenweise, an solchen aus dem Klimax in grösserer Ausdehnung gesehen hat. Eine vicariierende Hypertrophie des intermusculären Bindegewebes, wie selbe sonst nach Atrophie der specifischen Gewebselemente, so auch im Senium, vorzukommen pflegt, war nach der Castration nicht eingetreten, ebensowenig auch irgendwelche Veränderungen an den Gefässen, die man als Effect des „künstlichen Klimax" ansehen könnte. Hingegen waren allenthalben die elastischen Fasern von der allgemeinen Involution betroffen. — Auch an den Adnexen-

stümpfen war eine Rückbildung nachweisbar gewesen, indem das Ligamentum ovarii völlig geschwunden war, das Lig. teres infolge der gleichen regressiven Metamorphose seiner Muskelfasern, wie selbe oben für den Uterus beschrieben ist, als eine bandartige Peritonealverdickung erschien. In den Tubenresten äusserte sich die Atrophie in einer Einziehung der Mucosafalten, bei Ersatz der Schleimhaut durch Bindegewebe; von den Muskelfasern hatten nur die inneren eine Verminderung an Zahl erfahren. Für diese Veränderungen ist aber nicht blos die Castration, sondern auch die Zerrung der Adnexstümpfe bei der Ventrofixation verantwortlich zu machen. Auch der histologische Befund an den eingeheilten Catgutfäden ist in der Publication erwähnt.

Nach einer Epikrise des Falles, die zu der Auffassung desselben als „reinster Castrationsatrophie" führt und einem Hinweise auf die Theorien der letzteren, werden noch die sonstigen Formen der „Atrophia uteri", sowie vorher der natürliche Klimax in Betracht gezogen, insofern sich anatomische Vergleichsmomente ergeben. Den Abschluss der Arbeit bildet eine kurze Zusammenstellung der gesammten hierher gehörigen Literatur, welcher die, eingangs des Referates, erwähnte Notiz über die bisherigen Kenntnisse der Castrationsatrophie entnommen ist.

Bolle, Die Erfolge der Radikaloperation der Encephalocele. Diss. inaug. Berlin 1898. (Selbstbericht.)

Die bisherigen Veröffentlichungen über die Erfolge der Radikaloperation der Encephalocele berücksichtigten immer nur die primären Resultate und den primären Ausgang der Operation. Der Autor hat in seiner unter Olshausen angefertigten Inaugural-Dissertation sämtliche Fälle, bei denen von Dauerresultaten die Rede sein konnte, weiter verfolgt und zusammengestellt.

Die auf dem Gynäkologentage in Leipzig 1897 von Winter, Kehrer und Schatz aufgeworfene Frage: Was wird aus solchen Kindern, die einen Teil des wichtigsten Organs, des Centralnervensystems, eingebüsst haben, in späterer Zeit? unterzieht Verfasser einer eingehenden Beantwortung.

Bei den mit Encephalocele geborenen Kindern muss man vor allem bedenken, dass es sich um Individuen handelt, die eben erst ins Leben getreten sind und sich noch entwickeln sollen in körperlicher und geistiger Beziehung. Wird nun das Gehirn in so früher Zeit verstümmelt, so ist von vornherein anzunehmen, dass der Einfluss der Operation auf das spätere Leben des Kindes ein sehr zweifelhafter ist. Betrachtet man ferner den idealen Erfolg, so soll es doch die Hauptsache sein und bleiben, das Kind durch die Operation in den Stand zu setzen, ein würdiges Mitglied der menschlichen Gesellschaft zu werden.

Um über diesen Punkt Klarheit zu erhalten, um zu erfahren, ob ein solcher Erfolg je erzielt oder ob er überhaupt zu erzielen ist, hat Verfasser bei den durch die Litteratur bekannt gewordenen Fällen durch Fragebogen sich zu orientieren gesucht. Die Fragen erstreckten sich hauptsächlich auf die spätere Entwickelung der Kinder.

10 Fälle der vorantiseptischen Zeit (Reali, Zürich 1874) sind zuerst erwähnt. Von diesen starben 8 Kinder in einer Zeit, die zwischen 12 Stunden und 14 Tagen nach dem chirurgischen Eingriff liegt. Ein Kind, das allerdings nur 3 Wochen der Beobachtung zugänglich war, befand sich zu dieser Zeit wohl und nahm zu, ein anderes, bei dem die Abtragung des vorgefallenen Kleinhirns nicht vorgenommen wurde, lebte 11 Jahre mit der Hernie. Bei leichtem Druck auf den Tumor trat sofort Besinnungslosigkeit ein. Patientin starb mit 11 Jahren plötzlich, nachdem sie einen Eimer auf dem Kopfe getragen hatte.

Reali, der sämtliche Fälle aus der vorantiseptischen Zeit zusammengestellt hat, führt im ganzen 66 Fälle auf, wobei aber der grösste Teil nicht verwertet werden konnte, weil keine Abtragung von Hirnteilen stattfand. Wo jedoch dies stattfand, war das Resultat ein überaus trauriges. Nach Einführung der Anti- resp. Asepsis wurden natürlich die Operationen der Encephalocele viel häufiger vorgenommen und ist Verfasser bemüht gewesen, sämtliche Fälle, wo eine Radikaloperation der Encephalocele vorgenommen wurde, in ihrer weiteren Entwickelung zu verfolgen. Er stellt zunächst die

Fälle zusammen, die mit dem Tode endigten resp. die der Beobachtung nicht weiter zugänglich waren. Zum Schluss seiner Arbeit geht Verfasser auf die Fälle ein, wo die Kinder nach der Operation lebensfähig sich zeigten und bespricht die Weiterentwickelung der Kinder. Zunächst sind da zwei Fälle von Schatz erwähnt, die bereits in der Berliner Klinischen Wochenschrift 1885 besprochen werden und über die Schatz auf dem vorjährigen Gynäkologentage in Leipzig nähere Auskunft gab. Die Kinder lernten nie selbständig gehen oder sprechen und waren eine schwere Last für die Eltern. Das eine Kind lebt jetzt noch und ist 12 Jahre alt, während das andere im Alter von 11 Jahren starb. Der dritte Fall, wo eine dauernde Beobachtung möglich war, ist der von Kehrer in Heidelberg operierte. Während der letzten Beobachtung war das Kind 14 Monate alt. Es kann weder sitzen, noch stehen oder gehen, der Kopf fällt fortwährend hin und her, dargereichte Gegenstände lässt es fallen; beiderseits Opticusatrophie, Pupillen reactionslos. Die einzigen Erscheinungen des Intellectes sind Lachen beim Singen der Schwester und Aussprechen des Wortes „Mam“ bei Hunger. Kehrer kann angesichts dieser Erscheinungen die Exstirpation des Tumors in derartigen Fällen kaum befürworten. Ein vierter Fall, der 6 Monate in der Chrobakschen Klinik in Beobachtung von Ludwig war, ist in der Wiener Klinischen Wochenschrift 1897 No. 21 von Teuner genau besprochen worden. Das Allgemeinbefinden war sehr schlecht und bestand starke Anämie und hochgradiger Hydrocephalus. Weitere Beobachtungen wurden bei diesem Kinde nicht gemacht. Der fünfte Fall, den Verfasser in seiner Arbeit eingehend bespricht, ist der von Winter auf dem vorjährigen Gynäkologentage in Leipzig erwähnte. Das Kind war 1 Jahr lang in Beobachtung und wurde mehrmals von Professor Silex der Augenbefund aufgenommen. Im 3. Monat fand Silex Sehnerven-Atrophie, während im 7. Monat eine Besserung des Sehvermögens festzustellen war. Als das Kind 1 Jahr alt war, war die Pupillenreaction prompt, das Kind folgte mit den Augen vorgehaltenen Gegenständen, obwohl beide Sehnerven total atrophisch sind. Bei diesem Kinde waren die Hinterhauptlappen abgetragen und es ist daher doppelt merkwürdig, dass das Kind im Alter von 1 Jahre sehen kann: es müssen demnach noch einige Faserbündel erhalten sein. Das ganze Jahr hindurch hat das Kind an Krämpfen gelitten, die jedoch in der letzten Zeit etwas nachliessen. Auch ist es im Vergleiche zu einem normal entwickelten Kinde bedeutend in der Entwickelung zurückgeblieben. Nur der Leibesumfang ist grösser als der eines normal entwickelten Kindes. Die Nähte am Kopfe stehen noch ziemlich weit auseinander, die Fontanellen klaffen und an der Operationsstelle besteht eine Hernie, die sich öfters bis zu Grösse einer Citrone ausstülpt. Die Sensibilitätsprüfung ergab nach einem Jahre einen normalen Befund. Der Geschmackssinn ist gut ausgeprägt, der Gehörssinn scheint auch nicht gelitten zu haben.

Bei allen diesen 5 Kindern, wo eine dauernde Beobachtung möglich war, enthielt der abgetragene Tumor Grosshirn- resp. Kleinhirnmasse; die Operation wurde innerhalb 4 Stunden nach der Geburt und dem 37. Lebenstage ausgeführt. Die beiden Schatz'schen Fälle lernten jedoch niemals selbständig gehen, niemals sprechen, während in den drei anderen Fällen kaum die Hoffnung zu hegen ist, dass die Kinder ein würdiges Mitglied der menschlichen Gesellschaft werden. Der Erfolg der Operation ist kein idealer zu nennen, die Prognose absolut schlecht zu stellen. Man kann nicht verhehlen, dass hier durch die Operation nichts gewonnen wird und dass die Resultate derartig sind, dass sie nicht zur weiteren Ausführung der Operation ermutigen.

Litteratur-Verzeichniss.

I. Geburtshülfe.

1. Bücher. Monographien. Berichte.

Peters, Hubert, Ueber die Einbettung des menschlichen Eies und das früheste bisher bekannte menschliche Placentationsstadium. (Mit 14 lithogr.

Tafeln und einer Abbildung im Texte). Leipzig und Wien, Franz Deuticke, 1899.

Piering, Oscar, Ueber den Abortus. Ein Leitfaden für Aerzte u. Studirende. Mit 7 Abb. im Text. Berlin 1899. Verl. Fischer's Med. Buchh.

2. Allgemeines.

Anders, Zur klinischen Bedeutung der chorio-epithelialen Neubildungen. Münch. Med. Wochenschr. No. 5. 1899.

Clinton, Edgar J., The practical application of asepsis in normal labor. Med. Record. Vol. LV. No. 6. 1899.

Hammond, J. S., A résumé of one thousand cases of labor. The Am. Journ. of Obst. and Dis. of Wom. and Ch. Vol. XXXVIII. No. 252. 1898.

Löwy, Emil, Aus der geburtshilflichen Praxis. Wien. klin. Wochenschr. No. 8. 1899.

Nijhoff, G. C., Een paar opmerkingen ten opzichte der verloskundige deagnostiek en therapie. Ned. Tijds. voor Geneesk. 1899. 1. Deel. No. 3.

Preston, J. H., Hygiene of pregnancy. Ann. of Gyn. and Ped. Vol. XII. No. 5. 1899.

Thorn, Edwin J., A contribution to the literature of maternel impressions. Med. Record. Vol. LV. No. 8. 1899.

3. Physiologie und Pathologie der Schwangerschaft, der Geburt, des Wochenbetts.

Blaybock Atherton, Ella. Salicin used in a case of puerperal fever. Ann. of Gyn. and Ped. Vol. XII. No. 5. 1899.

Brindeau et *Chavane*, Infection puerpérale: embolies rénales et spléniques (présentation de pièces, etc.). Bull. de la Soc. d'Obst. de Paris. No. 1. 1899.

Bumm, E., Zur Desinfection des Begriffs „Puerperalfieber". Centralbl. für Gyn. No. 6. 1899.

Olshausen, R., Erwiederung auf die vorstehende Abhandlung. Centralbl. für Gyn. No. 6. 1899.

Carstens, J. H., A case of rupture of the body of the uterus during confinement; celiotomy. The Am. Journ. of Obst. and Dis. of Wom. and Ch Vol. XXXVIII. No. 252. 1898.

Chavane, Présentation d'un placenta. Bull. de la Soc. d'Obst de Paris. No. 1. 1899.

Dawson, Henry K., Case of puerperal septicaemia. The Lancet. No. 3921. 1898.

Mac Donald, Charles F., Puerperal insanity — a cursory view for the general practitioner. Med. Rec. Vol. LV. No. 7. 1899.

Fenwick, Collingwood. Cocaine in placenta praevia. Brit. Med. Journ. No. 1988. 1899.

Jolly, F., Ueber zwei Fälle von unmittelbar ante partum entstandener Aphasie mit Hemiplegie. Char.-Annal. XXIII. Jahrg. 1898.

Jones, D., Use of Credé's silver ointment in puerperal sepsis.-author's remarkable case. Med. Record Vol. LV. No. 6. 1899.

Maygrier, Rupture des membranes pendant la grossesse: un foetus extra-membraneux (présentation du placenta). Bull. de la Soc. d'Obst. de Paris. No. 1. 1899.

Perey, Henry, Curettement in puerperal fever. Ann. of Gyn. and Ped. Vol. XII. No. 5. 1899.

Peters, Ein Fall von Puerperalfieber behandelt mit Unguentum Credé. Deutsche med. Wochenschr. No. 10, vom 9. 3. 1899.

Rondino, A., Ricerche sperimentali sulla patogenesi e sull' istologia patologica dell'infezione endo-uterina postpartum. Arch. di Ost. e Gin. Anno VI. No. 1. 1899.

Schaller, Ueber Phloridzindiabetes Schwangerer, Kreissender und Neugeborener und dessen Beziehungen zur Frage der Harnsecretion des Foetus. Arch. für Gyn. LVII. Bd. 3. Heft. 1899.

Siebourg, Ueber spontane Abreissung der Scheidengewölbe in der Geburt. (Kolpaporrhexis). Münch. Med. Wochenschr. No. 5. 1899.

Sintenis, E., Ein Fall von incarcerirter Inguinalhernie bei Gravidität. Centralblatt für Gyn. No. 9. 1899.

Tridondani. Diagnosi di morte del prodotto del concepimento. Ann. di Ost. e Gin. Anno XXI. No. 1. 1899.

Vineberg, H. N., Puerperal sepsis a surgical disease: - the ointmen useful in mild puerperal sepsis; objects to wholesale hysterectomy; — the (Credé-) ointment worthey of trial. Med. Record. Vol. LV. No. 6. 1899.

Whitridge, Williams J, The cause of the conflicting statements concerning the bacterial contents of the vaginal secretion of the pregnant woman. The Am. Journ. of Obst. and Dis. of Wom. and Ch. Vol. XXXVIII. No. 252. 1898.

Wippermann, Untersuchungen über das Gewichtsverhältniss zwischen Foetus und Placenta bei der Albuminurie in der Schwangerschaft. Arch. für Gyn. LVII. Bd. 3. Heft. 1899.

4. Geburtshilfliche Operationen. — Abortus. — Operationen im Wochenbett.

Dickinson, Robert L., The combined Trendelenburg-Walcher posture in obstetric operating. With notes on other postures. The Am. Journ. of Obst. and Dis. of Wom. and Ch. Vol. XXXVIII. No. 252. 1898

Lobti, Caesarean section in the Philippines. Brit. Med. Journ. No. 1985. 1899.

Morisani, T.. Dieci casi di parto cesareo. (Contribuzione clinica). Arch. di Ost. e Gin. Anno VI. No. 1. 1899.

Nörregaard, A. G., Jordemödrene og tangen (Die Hebammen und die Zange). Norsk. Mag. for Lagevid. No. 2. 1899.

Schrader, Th, Noch ein Wort zur Kranioklastfrage. Centralbl. für Gyn. No. 8. 1899.

Sippel, Bemerkungen zur Naht- und Schnittführung am Uterus bei Kaiserschnitt (hinterer Längsschnitt). Arch. für Gyn. LVII. Bd. 3. Heft. 1899.

Truzzi, Sedici casi di operazione cesarea. Ann. di Ost. e Gin. Anno XXI. No. 1. 1899.

Westphalen, Zur Behandlung des Uterus gravidus incarceratus mit dem elastischen Ballon. Centralbl. für Gyn. No. 5. 1899.

5. Ektopische Schwangerschaft.

Boissard, Deux cas de grossesse extra-utérine (variété abdominale); opération et guérison (présentation de pièces). Bull. de la Soc. de'Obst. de Paris. No. 1. 1899.

Ferguson, James Haig, Repeated ectopic pregnancy in the same patient, with account of a case where two gestation sacs (one a lithopaedion) were successfully removed from either side at one operation. The Ed. Med. Journ. Vol. V. No. 2. 1899.

Haeberlin, Zur Diagnostic und Therapie der Extrauterinschwangerschaft. Correspond.-Bl. für Schw. Aerzte. No. 4. 1899.

Levy, Heinrich, Die vaginale Coeliotomie bei der operativen Behandlung der Tubarschwangerschaft. Wien. Med. Blätter. No. 6. 1899.

Ross, James F. W., Ectopic gestation occurring twice in the same patient; two operations and two recoveries. The Am. Journ. of Obst. and Dis. of Wom. and Ch. Vol. XXXVIII. No. 252. 1898.

Schober, John B., Ectopic gestation associated with primary tuberculosis of the fallopian tube. The Am. Journ. of Obst. and Dis. of Wom. and Ch. Vol. XXXVIII. No. 252. 1898.

Thorn, W., Grenzen der operativen Therapie der Extrauterinschwangerschaft und ihrer Ausgänge. Therap. Monatsh. Heft 1 u. 2. 1899.

6. Eklampsie.

Blailock, W. R., Treatment of eclampsia. Ann. of Gyn. and Ped. Vol. XII. No 5. 1899.

Bar et *Guieysse*, Note sur un point de l'anatomie pathologique du foie dans l'éclampsie puerpérale (présentation de pièces, de préparations histologiques etc. Bull. de la Soc. d'Obst. de Paris. No. 1. 1899.

Shearer, T. W., Symptomatology of puerperal eclampsia. Ann. of Gyn. and Ped. Vol. XII. No. 5. 1899.

7. Foetus. — Neugeborenes. — Laktation.

Bendix, Bernhard, Der Einfluss der Menstruation auf die Lactation. Char.-Annal. XXIII. Jahrg. 1898.

Bókay, Beiträge zur Kenntniss des angeborenen äusseren Hydrocephalus. Ung. Med. Presse. No. 5. 1899.

Cramer, H., Der Argentumkatarrh des Neugeborenen. Centralbl. für Gyn. No. 9. 1899.

Dössekker, W., Infantile Cerebrallähmung bei Drillingsgeburt. Correspond.-Blatt für Schw. Aerzte. No. 4. 1899.

Marchesi, P., Ipertrofia della porzione sopravaginale del collo, con sviluppo nella cavità uterina, in un feto a termine. Arch. di Ost. e Gin. Anno VI. No. 1. 1899.

Schlesinger, Ueber künstliche Säuglingsernährung. Therap. Monatsh. Heft 12. 1898.

Wolff, Ueber Missbildungen mit einfacher Nabelarterie. Arch. für Gyn. LVII. Bd. 3. Heft. 1899.

II. Gynaekologie.

8. Bücher. — Monographien. — Berichte.

Flaischlen, N., Ueber die Alexander-Adams'sche Operation. Samml. zw. l. Abh. a. d. Geb. d. Frauenheilk. u. Gebh. III. Bd. Heft. 2. 1899.

Mittheilungen aus der Gynaekologischen Klinik des Prof. Dr. Otto Engström in Helsingfors. Bd. II. Heft 2. Berlin 1898. S. Karger.

Inhalt: *Engström, Otto*, Zur Behandlung von Läsionen und Ernährungsstörungen der Darmwand bei peritonealen Operationen.

Boije, O. A., Zur Ventrofixation der prolabirten Gebärmutter.

Engström, Otto, Zur Behandlung von Myom der schwangeren Gebärmutter.

Lindeblom, A. A., Eine neue Beobachtung von wiederholter Tubenschwangerschaft bei derselben Frau.

Report of the Kensington Hospital for women. From Oct. 1897 to Oct. 1898. Philadelphia. 136. Diamond street.

La Torre, F., L'istituto ostetrico-ginecologico „La Torre". (Rendiconto statistico di nove anni di pratica e d'insegnamento) con 12 figure nel testo. Roma 1899. Tip. Innocenzo Artero.

Velde und *Volkmann*, Bericht über das Jahr vom 1. April 1897 bis 1. April 1898. Char.-Annal. XXIII. Jahrg. 1898.

9. Allgemeines.

Fiaux, L., La prostitution en Suisse. Le Prog. Méd. No. 5. 1899.

Hichens, Peverell S., A case of chronic constipation ending fatally and associated with enormous dilatation of te sigmoid flexure. The Lancet. No. 3922. 1898.

Jacobson, Nathan, The curability of cancer. Med. Record. Vol. LV. No. 8. 1899.

Mitchell, William, Formalin in the treatment and removal of inoperable malignant growths. Brit. Med. Journ. No. 1989. 1899.

Ransom, The vis medicatrix naturae. The Ed. Med. Journ. Vol. 5. No. 7. 1899.

Walzer, F., Ueber heisse Scheidenirrigationen. Centralbl. für Gyn. No. 7. 1899.

10. Anatomie und pathologische Anatomie. — Entwicklungsgeschichte. — Missbildungen.

Bar, Note sur l'évolution du processus scléreux dans la dégénérescence polykystique congénitale des reins et du foie (présentation de moulage, préparations histologiques, etc.) Bull. de la Soc. d'Obst. de Paris. No. 1. 1899.

Brindeau et *Mucé*, Remarques anatomiques sur la dégénérescence kystique congénitale des reins (présentation de pièces). Bull. de la Soc. d'Obst. de Paris. No. 1. 1899.

Fothergill, The function of the decidual cell. The Ed. Med. Journ. Vol. V. No. 3. 1899.

Klaatsch, Ueber den jetzigen Stand der Keimblattfrage mit Rücksicht auf die Pathologie. Münch. Med. Wochenschr. No. 6. 1899.

Neugebauer, F., Ein in der Kasuistik des Pseudohermaphroditismus einzig dastehender Fall: „Aut penis rudimentarii ant clitoridis hypertrophicae implantatio perinealis infra vulvam". Centralbl. für Gyn. No. 5. 1998. 1899.

Parker, William Rushton, A menstruating man, a curious form of hermaphroditism. Brit. Med. Journ. No. 1988. 1899

Pick, Zur Anatomie und Genese der doppelten Gebärmutter. Mit 2 Abb. auf Tafel XXVI. Arch. für Gyn. LVII. Bd. 3. Heft. 1899.

Steinhaus, Julius, Beitrag zur Casuistik der malignen Chorionepitheliome. Centralbl. f. Allgem. Path. u. Path. Anat. Bd. X. No. 2—3. 1899.

11. Vulva. Scheide. Damm. Beckenbindegewebe.

Macleod, K., The control of haemorrhage in operations for the removal of labial elephantiasis. Brit. Med. Journ. No. 1987. 1899.

Phillips, John, On fibromyomata of the vagina. Brit. Med. Journ. No. 1988. 1899.

Smith, J. B., Operation for elephantiasis of the vulva. Brit. Med. Journ. No. 1986. 1899.

Lippmann-Wolf. L., Ueber Spiegeluntersuchung des Mastdarms. Berl. klin. Wochenschr. No. 8. 1899.

12. Uterus und Operationen an demselben.

Beuttner, Oscar, Zur Technik des Curettement und der Einführung von Gaze in den Uterus nach incompletem Abortus. Zeitschr. f. Krankenpflege. Febr. 1899.

Boldt, Herman J., The treatment of the uterine hemorrhage with stypticin. Med. Record. Vol. LV. No. 5. 1899.

Boldt, H. J., Vorläufige Mittheilung über die Wirkung des Stypticins bei Gebärmutterblutungen. New-York. Med. Monatsschr. Dec. 1898.

Croom, J. Halliday, Vaginal hysterectomy for cancer. The Ed. Med. Journ. Vol. V. No. 3. 1899.

Grisstede, Ueber operative Behandlung der Retroflexio uteri fixata. Arch. f. Gyn. LVII. Bd. 3. Heft. 1899.

Kreutzmann, Henry J., Diabetes mellitus and carcinoma uteri: hysterectomy, recovery. The Am. Journ. of Obst. and Dis. of Wom. and Ch. Vol. XXXVIII. No. 252. 1898.

Lauro, T., Indicazioni e tecnica operativa dell'amputazione del collo dell'utero. Arch. di Ost. e Gin. Anno VI. No. 1. 1899.

Longuet, L., L'hystérectomie vaginale totale pour cancer de l'utérus. Le Prog. Méd. No. 3. 1899.

Mackenrodt, A., Zur Operation bei Retroflexio-uteri. Centralbl. für Gyn. No. 8. 1899.

Mangin, Action de la ligature des artères utérines dans les hémorrhagies de l'utérus. Ann. de Gyn. et d'Obst. Tome LI. Fév. 1899.

Myers, Elmer G., A new method of abdominal hysterectomy. Movable kidney versus distended gall bladder. Med. Record. Vol. LV. No. 5. 1899.

Noble, Charles P., Shall absorbable or non-absorbable ligatures and sutures be employed in hysterectomy and salpingo-oophorectomy? Med. News. Oct. 1898.

Nijhoff, G. C., Over den invloed van de z. g. chronische endometritis op het generatieproces. Geneesk. Cour. No. 5. 1899.

Oliver, James, Sudden and complete inversion of the uterus and cervix after menopause: very small fibroid nodule in the fundus; gangrene; operation: recovery. The Lancet. No. 3921. 1898.

Pichevin, R., A propos du cancer utérin. La Sem. Gyn. No. 6. 1899.

Pichevin, R., Traitement des métrites chroniques. La Sem. Gyn. No. 7. 1899.

Pichevin. R., Rétrodéviation utérine et colpo-hystéropexie antérieure. La Sem. Gyn. No. 8. 1899.

Robb, Hunter, The treatment of retrodisplacements of the uterus. Philadelphia. Med. Journ. 1898.

Ruggi, (Modena), Behandlung der Lageveränderungen der Gebärmutter. XIII. Kongress der italienischen chirurgischen Gesellschaft, gehalten in Turin vom 4.—7. Oct. 1898. Centralbl. für Chir. No. 51. 1898.

Schichhold, E., Ueber die Dampfanwendung nach Sneguireff zur Verhütung des Uteruscarcinoms. Deutsche Med. Wochenschr. No. 9. 1899.

De Sinéty, Hypertrophie glandulaire utéro-vaginale de nature bénigne simulant une tumeur maligne. Ann. de Gyn. et d'Obst. Tome LI. Fév. 1899.

Sprigg, William Mercer, Pessaries in the treatment of retroversion of the uterus. The Am. Journ. of Obst. and Dis. of Wom. and Ch. Vol. XXXVIII. No. 252. 1898

Thumim, L., Die Hebelklemme zur Blutstillung für die vaginale Radikaloperation. Centralbl. für Gyn. No. 5. 1899.

Turretta (Trapani), Behandlung der Retroversionen der Gebärmutter. XIII. Kongress der italienischen chirurgischen Gesellschaft, gehalten in Turin vom 4.—7. Oct. 1898. Centralbl. für Chir. No. 51. 1898.

13. Ovarien. Tuben. Ligamente.

Baldy, J. M., Ovarian cyst protruding through the inguinal canal. The Am. Journ. of Obst. and Dis. of Wom. and Ch. Vol. XXXVIII. No. 252. 1898.

Deaver, John B., Peritonitis — cause: twisted ovarian pedicle. The Am. Journ. of Obst. and Dis. of Wom. and Ch. Vol. XXXVIII. 1898.

Dietrich, Säurefeste Bacillen in einer vereiterten Ovarialcyste. Berl. Klin. Woch. 1899. No. 9.

Fraenkel, Ueber Corpus-luteum-Cysten. Arch. für Gyn. LVII. Bd. 3. Heft. 1899.

Gersung, R., Ueber partielle Exstirpation des Ovariums. Centralbl. für Gyn. No. 5. 1899.

Glass, J. H., An experiment in ovarian transplantation. Med. Record. Vol. LV. No. 5. 1899.

Jordan, J. Furneaux, A contribution to the treatment of pus in the pelvis. Brit. Med. Journ. No. 1986. 1899.

Knauer, Beitrag zur pathologischen Anatomie der Tubentuberkulose. (Mit 4 Abb. auf Taf. XXVIII.) Arch. für Gyn. LVII. Bd. 3. Heft. 1899.

Mainzer, Zur Aetiologie und Therapie der Gynatresien, insbesondere der Hämatosalpinx bei Gynatresie. Arch. für Gyn LVII. Bd. 3. Heft. 1899.

Marshall, Lewis, Case of dermoid cyst of broad ligament in a girl aged eleven years. Brit. Med. Journ. No. 1989. 1899

Morris, Robert T., Conservative treatment of the ovary and of the appendix vermiformis. Med. Record. Vol. LV. No. 8. 1899.

Robb, Hunter, Case of papilloma of the ovary. Cleveland Med. Gaz. May. 1897.

Stratz, C. H., Zur Behandlung der Beckenperitonitis. Centralbl. für Gyn. No. 6. 1899.

La Torre, F., Contributo alla anatomia patologica del sarcoma ovarico. Osservazioni cliniche e ricerche istopatologiche. Roma. 1898. Tip. Elzeviriana di Adelaide ved. Pateras.

La Torre, F., Intorno alla chirurgia conservatrice delle suppurazioni pelviche. Roma. 1899. Tip. Innocenzo Artero.

14. Bauchhöhle. Bauchschnitt. Scheidenbauchschnitt.

Baldy, J. M., Abdominal section some three months after vaginal section. The Am. Journ. of Obst. and Dis. of Wom. and Ch. Vol. XXXVIII. No. 252. 1898.

Haultain, F. W. N., A retrospect of a first series of one hundred and ten abdominal sections for pelvoabdominal disease. The Ed. Med. Journ. Vol V. No. 2. 1899.

Pond, Edmund M., The advantage of intestinal drainage in certain cases of appendicitis and other abdominal inflammations. The Am. Journ. of Obst. and Dis. of Wom. and Ch. Vol. XXXVIII. No. 252. 1898.

Pryor, W. R., Why I perform vaginal ablation in pelvic inflammatory cases. The Am. Journ. of Obst. and Dis. of Wom. and Ch. Vol. XXXVIII. No. 252. 1898.

Thorne, May, After-effects of abdominal section. Brit. Med. Journ. No. 1988. 1899.

15. Harnorgane. Fisteln.

Borbély, J., Die Chirurgie der Nephrectomie und der Harnwege. Ung. Med. Presse. No. 4. 1899.

Bornhaupt, Leo, Ueber die Blasenhernien. St. Petersb. Med. Wochenschr. No. 6. 1899.

Doran, Alban, A case of cyst of the urachus with notes on urachal and so-called „allantoic cysts." Med. Chir. Trans. Vol. 81. 1898.

Goldberg, B., Beitrag zur Behandlung der Urogenitaltuberculose. Berl. Klin. Wochenschr. No. 5. 1899.

Houbston, Thomas, On a case of cystitis of three years duration due to the typhoid bacillus. Brit. Med. Journ. No. 1985. 1899.

Kahn, E., Noch zwei Fälle von Vesico-Vaginalfisteln operirt nach W. A. Freund. Centralbl. für Gyn. No. 7. 1899.

Romm, G., Neubildung einer zerstörten weiblichen Harnröhre unter Anwendung der Gersuny'schen Methode der Sphinkterenbildung. Centralbl. für Gyn. No. 8. 1899.

Romm, G., Vier Blasen-Scheidenfisteln operirt nach dem neuen Verfahren von W. A. Freund. Centralbl. für Gyn. No. 7. 1899.

Sendler, Ueber Indicationen und Resultate chirurgischer Eingriffe bei Erkrankungen der Nieren. Münch. Med. Wochenschr. No. 5. 1899.

Smith, A. Lapthorn, Un cas d'incontinence d'urine guéri par colporaphie antérieure et postérieure. La Red. Méd. Vol. II. No. 22. 1898.

La Torre, F., La cura della fistola vescico-vaginale col processo dello sdoppiamento. Estr. d. Bull. della Soc. Lancis. degli Osp. di Roma. Anno XIX. Fasc. 1. 1898.

Wolff, L., Ein Beitrag zur Frage des aseptischen Katheterismus. Deutsche Med. Wochenschr. No. 9. 1899.

16. Nervöse Erkrankungen. Hysterie.

Bourneville et *Katz*, Manie de l'adolescence avec nymphomanie; guérison. Le Prog. Méd. No. 7. 1899.

Clark, L. Pierce, Report of two cases of hysteria major associated with epilepsy. Buff. Med. Journ. Vol. XXXVIII. No. 7. 1899.

Hajós, L., Ueber die functionelle Nervosität der Männer und Frauen. Ung. Med. Presse. No. 5. 1899.

Morison, Alexander, On the relation of the nervous system to disease and disorder of the viscera — the disorders of visceral motion. The Ed. Med. Journ. Vol. V. No. 3. 1899.

Murray, Grace Peckham, Nervous dyspepsia. Med. Record. Vol. LV. No. 5. 1899.

Richter, Zur Behandlung des hysterischen und nervösen Erbrechens. Therap. Monatsh. Heft 12. 1898.

v. Voss, G., Ueber Hypnotismus. St. Petersb. Med. Wochenschr. No. 5. 1899.

Westphal, A., Ueber einen durch Hysterie complicirten Fall von Tetanie. Char.-Annal. XXIII. Jahrg. 1898.

17. Mamma.

Boid, Stanley, Remarks on oophorectomy in the treatment of cancer of the breast. Brit. Med. Journ. No. 1988. 1899.

Heurtaux, Apparition de noyaux carcinomateux multiples, métastatiques, plus de trente ans après l'ablation d'un carcinome du sein. Arch. Prod. de Chir. Tome VIII. No. 2. 1899.

Smith, Richard R., Tuberculosis of the breast, with report of a case. The Am. Journ. of Obst. and Dis. of Wom. and Ch. Vol. XXXVIII. No. 252. 1898.

18. Technisches. Akiurgie.

Aron, E., Ein Glas für eisgekühlte Getränke. Deutsche Med. Wochenschr. No. 9. 1899.

Berthier, Charles, Instruments gynécologiques du professeur Auguste Reverdin. Ann. de Gyn. et d'Obst. Tome LI. Fév. 1899

Heydemann, L., Ueber Ruptura perinei und einen „Selbstassistenten" bei Naht frischer Wunden. Deutsche Med. Wochenschr. No. 5. 1899.

Stelzner, Ueber einen neuen Operationstisch von Knoke und Dressler. (Mit 11 Holzschnitten.) Dresden. Knoke & Dressler.

19. Darm. Hernien.

Edebohls, George M., The relations of movable kidney and appendicitis to each other, and to the practice of modern gynaecology. Med. Record. Vol. LV. No. 5. 1899.

Hadra, B. F., Wanderniere und Appendicitis. Centralbl. für Gyn. No. 9. 1899.

Küster, Appendicitis oder Epityphlitis? Centralbl. für Chir. No. 50. 1898.

Lennander, K. G., Ueber die Behandlung des perforierenden Magen- und Duodenalgeschwüres. Mitteil. a. d. Grenzgeb. der Med. und Chir. Band IV. 1898.

Lévai, J., Ueber Mastdarmfisteln und periproctale Abscesse. Ung. Med. Presse. No. 6. 1899.

Nakashian, A. S., Suppuration in an old hernial sac. The Lancet. No. 3922. 1898.

Pfeilsticker, Ein neuer zusammenlegbarer und transportabler Untersuchungs- und Operationstisch. Zeitschr. für Krankenpfl. Febr. 1899.

Plantenga, B. P. B., Die Theorie Grützner's über die Darmbewegung bei Rectalinjectionen mit Kochsalzzusatz. Deutsche Med. Wochenschr. No. 6. 1899.

Schiemann, Oscar v., Zur Diagnose der Axendrehung bei bestehendem Mesenterium ileo-coeci commune. St. Petersb. Med. Wochenschr. No. 2. 1899.

20. Anaesthesie. Anti- und Asepsis.

Aronson, Emil, Notes on anaesthesia. Med. Rec. Vol. LV. No. 7. 1899.

Dauber, J. H., The sterilisation of catgut by dry heat. The Lancet No. 3921. 1898.

Evans, Jameson, Toxic effects of boracic acid. Brit. Med. Journ. No. 1987. 1899.

Graefe, M., Ein geburtshilfliches Besteck, zugleich Sterilisationsapparat. Centralbl. für Gyn. No. 6. 1899.

Hübener, W., Ueber die Möglichkeit der Wundinfection vom Munde aus und ihre Verhütung durch Operationsmasken. Zeitschr. für Hyg. und Infectionskr. XXVIII. Band. 3. Heft. 1898.

Kanthack, A. A., The use of formalin lamps for the desinfection of rooms. (Alformant lamps and Formogène Richard.) The Lancet. No. 3921. 1898.

Ruprecht, Max, Ein neuer Apparat zur Sterilisation elastischer Katheter. Zeitschr. für Krankenpfl. Febr. 1899.

Schächter, M., Die neuere Anwendung des Alkohol in der Chirurgie. Ung. Med. Presse. No. 6. 1899.

Warden, A. A., Urinary antisepsis. The Ed. Med. Journ. Vol. V. No. 3. 1899.

21. Bakteriologie.

Hallé, J., Recherches bactériologiques sur le canal génital de la femme. Ann. de Gyn. et d'Obst. Tome LI. Fév. 1899.

Percival Macki, F., Cases of generalised septic infection treated with anti-streptococcus-serum. Brit. Med. Journ. No. 1986. 1899.

Ramsay, Herbert M., A case of pyaemia treated with injections of anti-strepto-coccic serum. The Lancet. No. 3921. 1898.

Verantwortlicher Redakteur: Prof. Dr. M. Sänger in Leipzig.

Originalarbeiten.

I.

Multiple Embryome des Ovarium.

Von

Dr. M. WILMS,

Docent für Chirurgie in Leipzig.

(Mit 2 Abbildungen im Text.)

Im April des vorigen Jahres wurde mir von Herrn Prof. Sänger ein interessantes Präparat von multiplen Embryomen in einem Ovarium zur genaueren Untersuchung zur Verfügung gestellt.

Das Präparat war kurz vorher bei einer 26jährigen Frau durch Coeliotomie entfernt worden.

Aus der Krankengeschichte, für deren Ueberlassung ich Herrn Prof. Sänger, ebenso wie für das überwiesene Präparat zu grossem Dank verpflichtet bin, ist kurz folgendes mitzuteilen.

Die Patientin hatte vor 4 Jahren eine Geburt durchgemacht, die Menses waren stets regelmässig. Vor einem Jahr hat sie angeblich eine Blinddarmentzündung überstanden.

Bei der Untersuchung der kleinen, gesund aussehenden Frau fühlt man von aussen im rechten Hypogastrium einen ziemlich harten Tumor. Bei der inneren Untersuchung findet sich der Uterus in toto nach links gedrängt, nicht vergrössert, anteflectiert. Rechts vom Uterus liegt ein über kindskopfgrosser Tumor von wechselnder Consistenz, der gut abgrenzbar und beweglich, wohl vom rechten Ovarium ausgeht.

Bei der am 28. April in Beckenhochlagerung vorgenommenen Coeliotomie zeigte sich, dass man es mit zwei untereinander verwachsenen Tumoren zu thun hatte, von denen der kleinere, an einem langen Stiele sitzend, dem linken Ovarium angehörte. Dieser hatte über Hühnereigrösse. Die vom rechten Eierstock ausgehende Geschwulst war über kindskopfgross.

Nach Lösung der Verwachsungen wurde die Salpingo-Oophorectomia duplex ausgeführt, indem links der Stiel mittels eines Doppelfadens unterbunden wurde, während rechts die Adnexe in mehreren Partieen ligiert wurden. Bauchnaht. Die Heilung erfolgte per primam. Patientin wurde nach drei Wochen geheilt entlassen.

Die Tumoren der beiden Ovarien erweisen sich nach Eröffnung der Cystenwände als Embryome (Dermoide). Während der linke, wie gewöhn-

lich eine rudimentäre Embryonalanlage enthält, birgt der rechte Tumor abgeschlossen in 5 Cysten fünf Embryonalrudimente, deren interessante Ausbildung die folgenden Worte erläutern sollen.

Pathologisch-anatomischer Befund des rechtseitigen Tumor.

Faustgrosser Ovarialtumor, aussen glattwandig, mit normaler Tube exstirpiert. Bei einer Incision über den grössten Durchmesser der Geschwulst eröffnet man fünf verschieden grosse, mit Haaren und Talgmassen gefüllte Cysten, die nicht mit einander communicieren.

Fig. 1. Fünfkammeriges Ovarialembryom, in jeder Cyste ein Hautpürzel erkennbar, eine selbständige rudimentäre Fötalanlage.

Die beiliegende Abbildung zeigt das aufgeklappte, etwa halbierte Präparat nach Ausräumung der Talgmassen und der dunkelblonden, nicht sehr reichlichen Haare.

Die Wandungen aller fünf Cysten sind zum Teil glatt, zum Teil mit Haut besetzt. Innerhalb einer jeden Cyste springt ein kleinerer oder grösserer zottenförmiger Pürzel vor. In Cyste a, b und c, den oberen und der mittleren Cyste sind die Prominenzen etwa gleich gross, wie kleine höckerige und zottige Knöpfchen. Betastet man die Wand der Cyste um die Höckerchen, so fühlt man, dass diese Stellen verdickt sind. Die beiden grösseren Zotten in Cyste d links und Cyste e rechts unten, von denen die letztere durch einen Spalt geteilt ist, sind mit dicker zackiger Cutis besetzt. Schleimhautähnliche Flächen sind bei Betrachtung mit unbewaffnetem Auge nur an den grösseren Pürzel zu erkennen. Auch mit Lupenuntersuchung lassen sich keine bestimmten embryonalen Organteile an den einzelnen Zotten unterscheiden.

Die Untersuchung mit Röntgenstrahlen demonstriert uns zunächst auch ohne vorherige mikroskopische Untersuchung, dass entsprechend allen fünf kleinen Vorsprüngen in der Cyste Knochenanlagen sich befinden. In dem zur Cyste a gehörigen Pürzel — da das Röntgenbild ein umgekehrtes Bild des Präparates giebt, ist natürlich Cyste a hier oben rechts — sind vier kleine Knochenstückchen von unbestimmter Form sichtbar, die wie im Bogen

nebeneinander gelegen sind. In Cyste b lassen die der Zotte zugehörenden Knochenstückchen zum Teil scharfe Formen erkennen, zwei Stückchen haben die Gestalt von dünnen am Ende sich verbreiternden Spangen; die Rand-

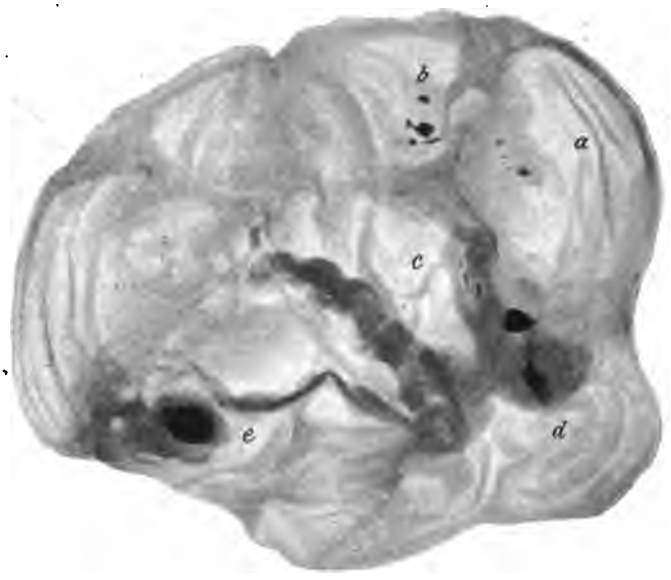

Fig. 2. Dasselbe mit Röntgenaufnahme. Entsprechend der Fötalanlage an allen 5 Stellen fötale Knochenrudimente verschiedener Form und Grösse. Ausgebildete Knochenentwicklung mit Zahnanlage in Cyste d und e. In Cyste a und b finden sich kleine Knochenstückchen in zierlichen Formen, in Cyste e nur zwei ganz schmale Knochenbälkchen, alle natürlich in ihrer Lage correspondierend den vorspringenden zottenförmigen Cutispartieen. Leider treten in der Reproduction die kleinen Knochenrudimente nicht in gewünschter Schärfe hervor.

linien sind ganz scharf, wie sie an Knochenanlagen im embryonalen Leben erkennbar sind. An Stelle des kleinen Höckers in Cyste c finden sich nur zwei schmale kleine Knochenstückchen und ein sehr kleines punktförmiges Partikelchen. Weiter ausgebildet sind die Knochenmassen der beiden anderen Zotten. In Cyste d liegt eine länglich ausgezogene Knochenmasse. Die dunkele für Röntgenstrahlen undurchlässigste Partie ist nach ihrer Form ein halb entwickelter Zahn. Ebenso enthält die Cyste e einen Zahn, der an einem für Röntgenstrahlen mehr durchlässigen Knochenstück liegt.

Demnach lässt sich nach Zuhilfenahme der Röntgenuntersuchung nicht nur mit Bestimmtheit nachweisen, dass an allen einzelnen Zotten der verschiedenen Cysten ausser der äusserlich sichtbaren Haut immer Knochen vorhanden sind, sondern man ist imstande, die Formen dieser Knochen, besonders Zahnentwicklung in äusserst bequemer Weise zu konstatieren.

Diese Untersuchung allein kann natürlich nicht genügen, darzuthun, dass wir es in jeder der fünf Cysten mit einem typischen Embryom, (Dermoid) einer Embryonalanlage zu thun haben; erst die genaue mikroskopische Untersuchung giebt darüber Aufschluss.

Nach Entkalkung und Durchsicht der Präparate auf Serienschnitten liefern die einzelnen Pürzel, die mit ihrer nächsten Umgebung herausgeschnitten wurden, folgende Bilder.

Die kleine Zotte aus Cyste a zeigt sich bedeckt mit dicker Cutis, welche reichliche, weit mit dem Lumen der Cyste communicierende Talgdrüsen

und teils normale, teils cystisch dilatierte Knäueldrüsen birgt. Eine kleine Partie der Oberfläche des Pürzels trägt Cylinderepithel, das aber meist durch die Läsion seitens der Haare und des Talgs zugrunde gegangen ist. Auch Flimmern finden sich auf einzelnen Epithelien noch in gutem Zustand. Unter der kleinen Cylinderepithelfläche lagern mehrere hyaline Knorpelinseln, die umsponnen werden von kleinen, mit cubischem Epithel ausgekleideten Hohlräumen. An ihnen liegen ferner Schleimdrüsen und Eiweissdrüsen, deren Läppchen in Fettgewebe eingelagert, genau wie Parotis oder andere Speicheldrüsen aussehen. Etwas seitlich von diesen Knorpelinseln lagern kleine Knochenstückchen und in deren Nähe unter der Haut eine kleine Masse Glia- und Nervengewebe mit nur ganz vereinzelten Ganglienzellen.

Unter der kleinen Hautdecke des Pürzels in a versteckt finden sich also eine Reihe der verschiedensten Organ- und Gewebsanlagen. Da die genannten Organanlagen Abkömmlinge aller drei Keimblätter repräsentieren, Gehirn und Kopfhaut vom Ectoderm, Flimmerepithel mit Schleimdrüsen als Rudimente der Trachealanlage vom Entoderm, Knorpel, Knochen, Fettgewebe etc. vom Mesoderm, so haben wir, wie gewöhnlich bei den Embryonen, ein Rudiment einer Fötalanlage vor uns. Die Cyste birgt also ein typisches Ovarialembryom.

Die Cyste b zeigt einen ähnlichen, nur noch flacheren Pürzel wie Cyste a. Auch hier findet sich Haut mit Talgdrüsen, Haaren und Knäueldrüsen. Unter diese Haut schiebt sich eine flache, mit Anzeichen von Windungen versehene Gehirnmasse hin, die umgeben ist von einer derben faserigen Capsel. An das vordere Ende des Gehirns stösst eine Reihe von kleinen Knochenstückchen und Knochenspangen, die sich bis zu einem Convolut kleiner hyaliner Knorpelinseln erstrecken. Zwischen den Knochen und Knorpelmassen ziehen lange Streifen schwarzen Pigmentes hin, die in Spalträumen des Bindegewebes zu liegen scheinen. Mit dem Gehirn haben sie keine Communication. Neben dem hyalinen Knorpel erscheinen Cysten und Canäle von cubischem und cylinderförmigem Epithel sowie in Entwicklung begriffene Drüsenformationen.

Auf den ersten Blick fällt die Gleichheit oder Aehnlichkeit der Zotte von b mit a in die Augen. Fast genau dieselben Organe und Gewebsanlagen begegnen uns hier wie dort, nur hier die entodermale Trachealpartie weniger vollkommen, dagegen Gehirn, Knochen und Kopfhaut stärker entwickelt. Mit den einzelnen, rudimentären Producten aller 3 Keimblätter documentiert sich auch dieser kleine, kaum 1 cbcm grosse Pürzel als Ovarialembryom, einem Rudiment einer dreiblättrigen Fötalanlage:

Ausser den Organen des Embryoms enthält die Wand der Cysten a sowohl wie b an der Stelle des Sitzes der Zotten Reste des normalen Ovariums. Primitivfollikel sind nur noch ganz vereinzelt nachweisbar, dagegen reichliche Corpora fibrosa und diese umgebend das kern- und gefässreiche Ovarialgewebe.

Betreffs der kleinen Zotte in Cyste c kann ich mich kurz fassen, da sie mit der vorigen im allgemeinen übereinstimmt. Das Entoderm ist auch hier nur sehr wenig entwickelt in Gestalt kleiner Cysten und Canäle in bekannter Zusammenlagerung mit Knorpel, Drüsen, glatter Musculatur. Das Gehirn zeichnet sich aus durch eine enorme Ausbildung der Plexus chorioidei. Die eigentliche Gehirnmasse ist klein und besteht im wesentlichen aus Gliagewebe.

Die vierte in der kleinen Cyste d vollkommener ausgebildete Embryonalanlage wölbt sich mit einem etwas grösseren Pürzel in die Cyste vor, auf deren einer Seite normale Haut, auf deren anderer Schleimhaut mit Cylinderepithel sich findet. Unter der Cutis liegt eine ziemlich beträchtliche Gehirnanlage mit Centralkanal, gut erhaltenem Glia- und Nervengewebe. Das Gehirn ist eingeschlossen in eine duraähnliche Capsel. An einem vorderen und unteren Pol lagern flache Knochen, wie sie auf der Röntgenphotographie sichtbar sind, die nach vorne mit einem Zahnrudiment in Verbindung stehen. Der Zahn sitzt in einer kleinen Knochenspange, ist ganz normal gebaut, aber etwas zusammengepresst. Es handelt sich hier also um die Anlage von Kopfknochen mit einem Kieferrudiment.

Unter der Schleimhautfläche und ventral vom Gehirn liegt ein Canalsystem, das mit hohem Flimmerepithel ausgekleidet ist und mit der Schleimhaut an der Oberfläche der Zotte communiciert. Knorpel, Schleimdrüsen und Züge glatter Musculatur umgeben die flimmernden Schläuche und bilden in ihrer Zusammenlagerung, zumal die Knorpel sich halbkreisförmig um die Canäle lagern, eine fast vollständige Trachealanlage. Mit den Flimmercanälen stehen weiter noch kleine gewundene Schläuche in Verbindung, welche mit cubischem und Schleimepithel innen bedeckt sind. An den Wänden dieser Canäle treten kurze zottenförmige Vorsprünge auf, die mit ihren Schleimzellen an die ersten Anlagen des Verdauungstractus erinnern.

Die Entwicklung der einzelnen Gewebe geht wie normal beim Fötus vor sich. Knochen sieht man aus Bindegewebe und Knorpel entstehen. Das Wachstum des hyalinen Knorpel ist in seiner Anlage ebenso wie beim Fötus.

Die grösste Zotte endlich der verhältnismässig kleinen Cyste e entspricht in ihrer Entwicklung etwa dem vierten Embryom aus Cyste d. Die Haut ist normal und stark entwickelt, sie schliesst als Kopfhaut ein etwa bohnengrosses, gut ausgebildetes Centralnervensystem ein, das reich an Ganglienzellen und Nervenfasern ist; auch Corpora amyloidea finden sich hier. Neben dem Gehirn liegt ein kleines Kopfganglion mit grossen Ganglienzellen entsprechend der Norm gebaut. Knochen des Kopfes und zwar speziell Kieferanlagen mit einem grossen gut entwickelten Zahn trennen die entodermalen Produkte vom Gehirn. Trachealanlage mit Schleimdrüsen und in deren Nähe Eiweissdrüsen, umgeben von grossen, zu einem ganzen System geordneten Knorpelspangen zeigen das Vorhandensein der Produkte des inneren Keimblattes an.

Unter diesem, wie angegeben, aufgebauten Pürzel liegt ein beträchtlicher Teil des normalen Ovarium mit kleinen Ovarialcysten und Follikel.

Diese kurze Schilderung der Bestandteile der fünf zottenförmigen Gebilde, wie sie je eins einer Cyste angehören, beweist, dass hier in fünf kleinen Ovarialfollikeln aus Eizellen fünf dreiblättrige Keimanlagen hervorgegangen sind, die durch das behinderte Wachstum in dem engen Raum der Follikel nur zu ganz rudimentärer Ausbildung gelangt sind. Ihre Entwicklung und ihr gleichartiger Bau entspricht in allem den gewöhnlichen Ovarialembryomen, deren multiples Auftreten äusserst selten ist, während sie ja sonst als einzelne Bildungen nicht zu den seltenen Geschwülsten des Ovarium gehören.

Das Embryom des linken Ovarium bot keine Abweichung von dem Befund bei den gewöhnlichen Ovarialembryomen.

In der Litteratur, soweit ich sie kenne, habe ich derartige Fälle nicht verzeichnet gefunden. Pfannenstiel erwähnt in dem Veitschen Lehrbuch III. Bd., dass er eine fünffache Anlage gesehen habe, doch ist auffallender Weise in der neuen Arbeit von Krömer (Arch. f. Gyn. 1898, XXVII. Bd.) davon keine Erwähnung gethan, trotzdem die interessanten Präparate Pfannenstiel's dort alle genau beschrieben sind.

Nicht zu den multiplen Formen rechne ich dabei das doppelseitige Vorkommen von Ovarialembryomen, das ja sehr oft beobachtet worden ist. Mantel berechnete schon, dass unter 191 Fällen 26 doppelseitige beobachtet worden sind. Ich mache ferner darauf aufmerksam, dass eine gewisse Form von Ovarialembryomen auch irrtümlich zu der Annahme einer multiplen

Bildung Veranlassung geben kann, wenn nämlich Teile einer dreiblättrigen Anlage durch perforierte Cystenwände in benachbarte Ovarialcysten einwuchern. Solche Präparate hatten mich anfänglich zuweilen irre geführt. Zu dem Nachweis einer multiplen Form der Anlage selbst ist also der Beweis nötig, dass jede Anlage für sich ein vollständiges Fötalrudiment ist mit Abkömmlingen aller drei Keimblätter, wie im obigen Falle.

Zum Schluss noch einige Worte zur fraglichen Genese der Ovarialembryome. Ich habe früher versucht betreffs der Genese durch Hypothesen weiter zu kommen, jedoch diese Versuche als nicht glücklich bezeichnet, da die Beweise für ihre Richtigkeit in der Luft stehen. Von anderer Seite sind solche Versuche mittlerweile wiederholt worden, wie mir scheint mit noch weniger Glück. Ich bedauere es im Interesse der Auffassung des Embryoms, dass Krömer in seiner schönen, meine früheren Resultate weiter festigenden Arbeit den Gedanken Pfannenstiels von der Zusammengehörigkeit der Kystome und Dermoide (Embryome) noch weiter ausbaut. Er sagt, die Dermoidkystome sind nämlich nicht einfache Geschwülste, sondern sie bestehen aus einem Kystomanteil und aus der embryonalen Keimanlage, die beide in verschiedenem Masse sich entwickeln können.

Dass in einem einzigen Follikel sich der epitheliale Anteil des Follikels zur cystischen Bildung entwickeln soll, zugleich wenn das Ei seine Furchung einleitet, ist eine durch nichts bewiesene Annahme. Allerdings ist richtig, dass in vielen Präparaten zugleich eine Kystombildung und Fötalanlage nachzuweisen ist, aber wie Krömer selbst zugiebt, trifft dies nur für einen Teil der Fälle zu. Es giebt eine Reihe von Embryomen in ganz gesunden Ovarien, das ist sicher. Wie damit der Gedanke einer Kombinationsgeschwulst von Kystom und embryonaler Keimanlage zu vereinbaren ist, bleibt dunkel. Auf jeden Fall ist der Gedanke geeignet, eher zu verwirren als zu klären.

Ein Versuch, die Fötalanlagenentwicklung durch die gleichartige Kystomentwicklung zu erklären, ist weiter nichts als die Unbekannte x durch die Unbekannte y erläutern. Ueberlegen wir uns dabei die Verhältnisse genauer, so ist die Bildung des Kystoms doch in erster Linie eine reine numerische Zunahme der Follikelepithelien. Wenn der sogenannte unbekannte Geschwulstreiz nun ebenso auf die Eizelle wirken sollte, wie auf die Follikelepithelien, so müssten diese sich doch auch numerisch vermehren.

Statt dessen geht die Eizelle den eigentümlichen Entwicklungsgang der Furchung ein, den sie sonst nur unter Mitwirkung des männlichen Spermas zu vollführen vermag. Hier ist wieder ein klaffender Spalt in der Beweisführung, es überbrückt ihn Niemand. Wir sehen, wohin uns die Hypothesen führen. Deshalb füge ich nochmals hier an: Ueber der Genese der Ovarialembryome herrscht ein undurchbrochenes Dunkel, fast noch dunkler wie dasjenige, welches über der ganzen Geschwulstgenese überhaupt schwebt.

Pfannenstiel hält den Namen Embryome nicht für geeignet, weil dadurch Verwechslungen mit den foetalen Inclusionen — auch Embryome genannt — nicht zu vermeiden wären. Ich kann den Grund nicht einsehen, denn mit dem Moment, wo wir die foetalen Inclusionen nur mit dem äusserst passenden Namen Inclusio foetalis bezeichnen, für die Ovarialbildungen aber den Namen Embryome reservieren, ist jede Verwechslung ausgeschlossen. Sehr unglücklich gewählt ist die Bezeichnung ovigene Tumoren von Pfannenstiel, denn man kann doch unmöglich die gleichartigen Hodentumoren als ovigene Geschwülste bezeichnen.

II.

Aus der chirurgischen Abtheilung des Maria-Magdalena-Hospitals in St. Petersburg.

Ueber Tumoren des Ligamentum rotundum uteri.

Von

Dr. F. WEBER.

Die Tumoren der runden Mutterbänder haben erst in der letzten Zeit die Aufmerksamkeit der Gynaecologen und Chirurgen auf sich gelenkt.

Rau, der im Jahre 1850 eine sehr ausführliche Monographie über die Erkrankungen der runden Mutterbänder schrieb mit Berücksichtigung der alten Literatur, führt nur einen Fall aus dem Berliner pathologischen Museum an; das war ein vollständig versteinerter Tumor des Ligamentum rotundum, der bei einer Section im Jahre 1796 gefunden und von Walter beschrieben wurde.

Spencer Wells war der erste, der auf operativem Wege im Jahre 1865 in zwei Fällen kleine Tumoren der runden Bänder entfernte, die in der Leistengegend ausserhalb des Leistencanals sassen, und der eine für eine Epiplocele, der andere für eine Lymphdrüsengeschwulst gehalten wurden.

Im Jahre 1883 gelang es Sänger schon 12 Fälle aus der Literatur zu sammeln, auf Grund derer er ein sehr genaues klinisches und pathologisch-anatomisches Bild der Erkrankung entwarf.

Seitdem sind in der Literatur wenige einzelne Beobachtungen zu verzeichnen. Im vorigen Jahre gelang es Delbet u. Heresco 4 Fälle von Tumoren, die sich in der Bauchhöhle entwickelt hatten, zu sammeln, und in diesem Jahre beschrieb Guinard 18 Fälle aus der ganzen ihm zu Gebote stehenden Literatur, die sich ausserhalb der Bauchhöhle entwickelt hatten.

Aus dieser kurzen Literaturübersicht sehen wir, dass die Tumoren der runden Mutterbänder zu den selteneren Erkrankungen der Genitalsphäre gehören. Daher hielt ich mich im Recht hier drei eigene Fälle zu beschreiben, die von mir in der chirurgischen Abtheilung des St. Maria-Magdalena-Hospitals zu St. Petersburg beobachtet worden sind.

Ich bin der Meinung, dass diese Tumoren in Wirklichkeit viel öfter vorkommen, als man nach den spärlichen Literatur angaben denken könnte, aber bis jetzt ist ihnen zu wenig Aufmerksamkeit geschenkt worden, so dass sie leicht übersehen oder aber für Geschwülste anderen Ursprungs gehalten wurden.

Das runde Mutterband beginnt, wie bekannt, am Uterushorn etwas tiefer und nach vorne von der Ansatzstelle der Tube, und geht zwischen den Blättern des breiten Mutterbandes zur Beckenwand, wo es in der Gegend des inneren Leistenringes durch den Leistencanal nach aussen tritt. Beim Verlassen des Inguinalcanals zerfällt das runde Mutterband, das gewöhnlich eine Breite von $1^1/_2$—3 mm (nach Beurnier) hat, gleich in einzelne dünne Fasern, die zur grossen Schamlippe und zur Symphyse gehen, theilweise sich aber mit der oberflächlichen Fascie verbinden. Das Ligamentum rotundum besteht hauptsächlich aus glatten Muskelfasern, die eine direkte Fortsetzung der oberflächlichen Muskelschicht des Uterus bilden; in seinem mittleren Theil enthält das Band ziemlich viele elastische Fasern; näher zur Peripherie verliert das Band seinen ausschliesslich musculösen Charakter und wird mehr fibrös. Einige Autoren behaupteten, dass das runde Mutterband in seiner Peripherie quergestreifte Muskelfasern enthält, die aus den Muskeln der vorderen Bauchwand ihren Ursprung nehmen und sich dem Bande bei seinem Durchgang durch den Inguinalkanal anschliessen. Beurnier bewies auf Grund peinlich genauer Praeparation des runden Mutterbandes, dass diese Annahme falsch sei.

Das runde Band ist sehr reich an Blut- und Lymphgefässen, die nicht nur in Form von dicken Gefässen das ganze Band durchziehen, sondern auch ein sehr feines Netz zwischen den einzelnen Muskelbündeln bilden. Diese anatomische Beschreibung zeigt uns, welcher Art die Tumoren sein können, die sich aus dem runden Mutterband entwickeln. Das sind vor Allen desmoide Geschwülste, die aus Muskel- und Bindegewebe bestehen — Myome und Fibrome. Zwischen diesen beiden Formen giebt es verschiedene Combinationen. Secundär entwickeln sich in diesen Tumoren verschiedenartige Degenerationen, vor allem die sarcomatöse Degeneration. In zwei Fällen (Walter und Duncan) fand sich eine vollständige Versteinerung der Tumoren, wegen Ablagerung von Kalksalzen im fibrösen Gewebe.

Verhältnissmässig oft enthalten Tumoren des Ligament. rot. Cysten von verschiedener Grösse, die mit Flüssigkeit ausgefüllt sind. Zuweilen sind die Cysten mehrkammerig, wobei die kleinen Cysten gewöhnlich unter einander kommuniciren. Es giebt richtige Cysten und Pseudocysten. Die ersten unterscheiden sich

dadurch, dass sie gut begrenzte meistens glatte Wände aufweisen und grösstenteils mit Epithel oder Endothel ausgekleidet sind. Pseudocysten entwickeln sich meistens in sarcomatös degenerirten Tumoren in Folge von oedematöser Durchtränkung und Blutergüssen ins Geschwulstgewebe mit nachträglichem Zerfall desselben. Dabei bilden sich im Tumor grössere Höhlen mit unregelmässig ausgebuchteten Wänden, die zuweilen starke Ablagerungen von Fibrin, Blutpigment und zerfallenem Gewebe aufweisen.

Die richtigen Cysten sind grösstentheils stark erweiterte Lymphgefässe, die hier gewöhnlich in grossem Reichthum vorhanden sind. Wenn der Abfluss gehemmt ist, so können solche Cysten und mit ihnen der ganze Tumor eine enorme Grösse erreichen. Als Beispiel kann der Fall von Leopold angeführt werden, wo der Tumor, der fast die ganze Bauchhöhle einnahm, 24 Pfund wog und faustgrosse Cysten enthielt; in diesem Falle waren alle cystösen Ausbuchtungen mit Endothel ausgekleidet und enthielten eine klare Flüssigkeit, die beim Durchschneiden der Cysten bald gerann.

Ausser diesen Cysten kommen in den Tumoren des Ligamentum rotundum, wenn auch selten, Cysten ganz anderen Ursprungs vor.

E. Weber behauptet, dass das runde Mutterband im Fötalleben ein inwendig hohles Gebilde darstellt. Dieser Canal kann in Ausnahmefällen ungeschlossen bleiben und somit der Ausgangspunct einer cystischen Neubildung werden. Die Mehrzahl der Autoren, die sich mit dieser Frage beschäftigt haben, erkennen die Ansicht Weber's nicht an, obgleich in der Literatur ein paar Fälle verzeichnet sind, die scheinbar für die Ansicht Weber's vom Präexistiren eines Canals im Ligamentum rotundum sprechen (Doormann).

In drei Fällen (Pfannenstiel, Ulesco-Stroganowa, Bluhm) wurde in solchen Cysten ein sehr gut erhaltenes Cylinderepithel gefunden. Alle drei Autoren suchen die Entstehung dieser Cysten durch eine Entwickelungsanomalie zu erklären, durch Zurückbleiben von Resten des Wolff'schen Körpers, der im Fötalleben in sehr innigem Zusammenhang mit dem Ligament. rot. steht (Wieger). Diese letzten Neubildungen sind vollständig analog den Cystomyomen und Adenomyomen, die sich in der Gebärmutter entwickeln. Von den letzten steht es dank den Untersuchungen von Recklinghausen fest, dass sie sich aus den Resten der Wolff'schen Körper entwickeln.

Die cystischen Neubildungen, die sich im äusseren Abschnitt des runden Bandes entwickeln, dürfen nicht mit der Hydrocele muliebris verwechselt werden. Bei der letzteren findet sich eine Flüssigkeitsansammlung im canalis Nuckii dem processus vaginalis peritonei, d. h. in einer Ausstülpung des Bauchfells durch den Leistencanal nach aussen, die in einigen seltenen Fällen nicht zuwächst. Hier sammelt sich die Flüssigkeit zwischen den Blättern also intraperitoneal an, wobei das Ligamentum rotundum

ganz intact bleibt und gewöhnlich längs der inneren Wand des Bauchfells, des Hydrocelesackes, hinzieht.

Uebrigens sind in einigen Fällen die anatomischen Verhältnisse so complicirt, dass man nicht genau bestimmen kann, ob man eine Hydrocele oder einen cystös degenerirten Tumor des Ligamentum rotundum vor sich hat. Jedenfalls ist die Benennung Hydrocele ligamenti rotundi, die von einigen Autoren gebraucht wird, vollständig unrichtig, da man bei Hydrocele immer eine Flüssigkeitsansammlung zwischen den Peritonealblättern voraussetzt.

Neubildungen von epithelialem Typus sind bis jetzt in den runden Mutterbändern nicht beobachtet worden. Aber da hier schon Epithel, wenn auch als Entwickelungsanomalie, nachgewiesen wurde, ist die Möglichkeit der Entwickelung einer Krebsgeschwulst im Ligamentum rotundum nicht von der Hand zu weisen.

Als Unicum ist der Fall von Fischer anzusehen, der eine Dermoidcyste im äusseren Theil des runden Mutterbandes beschrieb.

Ihrem Sitz nach werden die Tumoren des Ligamentum rotundum eingetheilt in

1. intraabdominale Geschwülste, die sich im abdominalen Theil des Ligamentum entwickeln,

2. intracanaliculäre, die sich im Inguinalcanal entwickeln und

3. extraabdominale, die aus dem äusseren Theil des Mutterbandes ihre Entstehung nehmen.

Natürlich ist diese Eintheilung nicht in allen Fällen durchzuführen, da sich Geschwülste zu gleicher Zeit aus zweien oder allen drei Abschnitten des Ligaments entwickeln können. Ausserdem dislociren sich die Tumoren, die ursprünglich im Inguinalcanal entstehen, nach aussen, nachdem sie eine bestimmte Grösse erreicht haben, und können für Tumoren der dritten Gruppe gehalten werden.

Die Grösse dieser Tumoren ist gewöhnlich nicht sehr bedeutend; doch sind einzelne Fälle beschrieben, wo die Geschwülste sarcomatöse oder cystöse Degeneration aufwiesen und eine ganz enorme Grösse erreichten, indem sie fast die ganze Bauchhöhle ausfüllten.

Die Aetiologie der Tumoren der runden Mutterbänder, wie die Aetiologie der Neubildungen überhaupt, ist wenig erforscht. Gleich den Inguinalhernien kommen Tumoren der rechten Seite häufiger vor, als auf der linken.

Schwangerschaften und Geburten spielen eine hervorragende Rolle in der Aetiologie dieser Tumoren, da die Mehrzahl der Frauen, die Geschwülste der runden Bänder haben, Mehrgebärende waren. Ohne Zweifel wird dies dadurch bedingt, dass die runden Mutterbänder während der Gravidität sehr stark gedehnt werden und öfters Traumen ausgesetzt sind. Auch beschleunigt das Tragen von Bandagen bei kleinen Tumoren, die in der Leistengegend

sitzen und für irreponible Hernien gehalten werden, das Wachsen der Geschwülste.

Symptome können bei den Tumoren der runden Mutterbänder vollständig fehlen, namentlich wenn die Geschwülste klein sind und sich im abdominalen Abschnitt des Ligaments entwickeln. In diesem Falle sitzen sie wie kleine gestielte Polypen dem runden Mutterband auf und werden gewöhnlich als zufälliger Befund bei Obductionen, wie im Falle von v. Winckel, oder bei Operationen angetroffen. Vergrössern sich solche Geschwülste, so können sie verschiedenartige leichte Beschwerden hervorrufen. Bei der gynäkologischen Untersuchung werden hier mehr oder weniger grosse Geschwülste ermittelt, die sich neben dem Uterus entwickeln und gewöhnlich für solide Geschwülste der Ovarien oder subseröse Myome gehalten wurden. Jedenfalls ist in allen 5 bis jetzt publicirten Fällen von intraabdominalen Tumoren der Ligamenta rotunda, die von Delbet und Hereseo gesammelt worden sind, kein einziges Mal vor der Operation die richtige Diagnose gestellt worden. Die beiden letzten Autoren weisen auf ein Symptom hin, das in einigen Fällen einen guten Anhaltspunkt für die richtige Diagnose bieten kann.

Wenn die Tumoren nämlich noch nicht sehr gross sind, so haben sie die Neigung sich vor dem Uterus zu lagern; gewöhnlich gelingt es sehr leicht bei gynäcologischer Untersuchung den Tumor aus dem vorderen Douglas zu entfernen, doch kaum lässt ihn die untersuchende Hand frei, so schnellt er gleich in seine alte Stellung zurück. Dieses Symptom ist, wie bekannt, von Küster für Dermoide der Ovarien als pathognomonisches Zeichen erkannt worden.

Die intracanaliculären und extraabdominellen Tumoren der runden Mutterbänder erscheinen in Form von harten, glatten, wenig empfindlichen Geschwülsten, die sich in der Leistengegend entwickeln. Am häufigsten senken sich allmählich die Tumoren, die sich zuerst im Inguinalcanal oder am äusseren Inguinalring entwickelt hatten, dank ihrer Schwere in die grosse Schamlippe, wobei übrigens ein Strang — das verdickte Ligamentum rotundum — bleibt, der vom oberen Pol der Geschwulst in den Inguinalcanal zieht. Die Grösse dieser Tumoren ist gewöhnlich nicht sehr bedeutend, doch sind einige Fälle beschrieben (Palaillon), wo sie die Grösse eines Kindskopfes erreichten und frei zwischen den Beinen der Kranken lagen.

In den Fällen, wo der Tumor sich ursprünglich im Inguinalcanal entwickelt, ist der letztere bedeutend dilatirt und zuweilen für 2—3 Finger frei durchgängig. Wenn der Tumor schliesslich auch den Canal verlässt, so bleibt doch noch ein breiter Spalt, der uns ganz sicher darauf hinweist, wo sich der Tumor ursprünglich entwickelt hat.

Das letzte ist sehr wichtig, da die Tumoren, die im Inguinalcanal oder im abdominellen Teil des Ligaments entstanden und allmählich nach aussen dislocirt sind, stets sehr fest mit dem Peritoneum vereinigt sind, so dass das Eröffnen desselben bei der

Operation kaum zu vermeiden sein wird. Wenn sich dagegen der Tumor aus den Fasern des Ligaments entwickelt, in die das Mutterband beim Austritt aus dem Inguinalcanal zerfällt, so kommt er mit dem Peritoneum gar nicht in Berührung.

Die Tumoren des runden Mutterbandes sind im Grossen und Ganzen ziemlich unschädliche Neubildungen, da sie gewöhnlich sehr langsam wachsen und wenigstens in den Anfangsstadien den Kranken sehr wenig Beschwerden bereiten. Uebrigens können solche Geschwülste zuweilen nach Traumen, bald aufeinander folgenden Geburten, oder veranlasst durch ein stark drückendes Bruchband, anfangen sehr rasch zu wachsen und den Kranken beim Gehen und Arbeiten hinderlich zu sein. In 2 Fällen (Leopold und Kleinwächter), wo die Tumoren enorme Dimensionen erreicht hatten, boten die Kranken einen kachectischen und sehr geschwächten Habitus dar.

In der grössten Mehrzahl der Fälle, die in der Litteratur beschrieben sind, wurde die richtige Diagnose erst nach der Operation gestellt. Am häufigsten wurden diese Geschwülste mit irreponiblen Hernien, geschwollenen Lymphdrüsen und Ovarialhernien verwechselt. Ich will nicht genauer auf die Differentialdiagnose eingehen und verweise auf die Arbeit von Sänger, der diese Frage genauer erörtert.

Hier möchte ich nur darauf hinweisen, dass bei allen Tumoren, die sich in den grossen Labien, in der Leistengegend oder in der Bauchwand über dem Inguinalcanal beim Weibe entwickeln, man die Möglichkeit der Entstehung aus dem Ligamentum rotundum im Auge haben muss.

Die Operation kann nur in der operativen Entfernung der Geschwulst bestehen.

Die Therapie bietet in den Fällen, wo die Geschwulst keine bedeutende Grösse erreicht hat, keine besonderen Schwierigkeiten. Nur muss man da, wo das Peritoneum eröffnet wird und der Inguinalcanal stark dilatirt ist, nach der Entfernung des Tumors die ganze Wunde in Etagen sorgfältig nähen, damit nachträglich sich keine Hernie bilden kann. In den Fällen, wo der Tumor des runden Mutterbandes bedeutende Dimensionen annimmt, kann die Operation sehr schwierig werden, da die Geschwulst sehr feste Verwachsungen mit den Bauchdecken im grossen Umfange aufweisen kann. Im Falle Leopold konnte deswegen die Operation nicht zu Ende geführt werden, und die Kranke starb nach zwei Tagen an Erschöpfung.

Von meinen drei Fällen sind die ersten zwei von mir und der dritte von Dr. Siem operirt worden.

Fall I. E. T., eine 58 Jahre alte Arbeitersfrau trat ins Hospital den 15. 6. 1896 mit einer Geschwulst in der linken Leistengegend. Die Kranke war in den früheren Jahren immer gesund, hatte 5 mal geboren, keine Aborte gehabt. Das Wochenbett immer normal verlaufen, niemals an weissem Fluss oder überhaupt an gynaecologischen Erkrankungen gelitten. Seit 15 Jahren befindet sie sich im Climacterium. Vor 3 Jahren bemerkte die Kranke zum ersten Mal eine kleine harte Geschwulst in der linken Leisten-

gegend, die sie im Anfang gar nicht beunruhigte. Indem sie sich allmälig vergrösserte, fing sie schliesslich an Schmerzen zu verursachen, die in die linke Schamlippe und das linke Bein ausstrahlten und beim Gehen und Arbeiten sich verstärkten. Vor einem Jahr bekam die Kranke beim Heben einer Last plötzlich das Gefühl, als ob der Tumor geplatzt wäre, wobei er sich vergrösserte, tiefer in die grosse Schamlippe senkte und beim Gehen frei zwischen den Beinen hing, so dass die Kranke den Tumor mit den Händen halten musste. Der allgemeine Zustand war dabei wenig verändert, Erbrechen und Störungen von Seiten des Darmes fehlten. Der hinzugerufene Landarzt hielt den Tumor für eine Hernie. Bei ruhiger Bettlage und unter Eisumschlägen verkleinerte sich der Tumor und hob sich allmälich näher zum linken Inguinalring. Seitdem hat die Kranke beständige ziemlich starke Schmerzen in der Inguinalgegend, die sie schliesslich veranlassten, operative Hülfe im Hospital zu suchen. Die Kranke ist mittelmässig genährt. In der linken Leistengegend bemerkt man eine Geschwulst von der Grösse eines Hühnereies, von länglicher Form, die sich vom linken äusseren Inguinalring schräg nach unten und innen in die linke grosse Schamlippe und zwar in den oberen Theil derselben erstreckt. Die Haut über der Geschwulst ist nicht verändert und hebt sich leicht in Falten. Der Tumor ist wenig empfindlich, glatt von gleichmässig harter Consistenz. Die Beweglichkeit des Tumors nach den Seiten hin ist ziemlich frei, beim Verschieben des Tumors nach unten in die Schamlippe fühlt man am oberen Pol der Geschwulst einen Strang, der sich in der Tiefe des Inguinalcanals verliert. Der letztere ist nicht besonders dilatirt und lässt kaum die Endphalange des Zeigefingers durch. Beim Husten und Drängen verändert der Tumor seine Lage und Grösse nicht und man merkt keine Hervorwölbung in der Gegend des äusseren Inguinalringes. Die Versuche, den Tumor in die Bauchhöhle zu reponiren, misslangen. Die gynaecologische Sphäre bietet sonst nichts abnormes; der Uterus lag leicht antevertirt, die Parametrien waren vollständig frei.

Es wurde eine irreponible Netzhernie diagnoscirt, obgleich der objective Befund und die Anamnese nicht ganz dafür sprachen. Bei der Operation stellte es sich heraus, dass man es mit einem solchen Tumor zu thun hatte, der aus seiner fibrösen Capsel fast vollständig stumpf herauspräparirt werden konnte; nur am oberen Pol der Geschwulst mussten einige sehr feste fibröse Stränge durchschnitten werden, wobei eine leichte arterielle Blutung eintrat. Vom Herniensack war nichts zu finden und überhaupt hatte die Wunde gar keine Communication mit der Bauchhöhle. Die Wunde heilte per primam und in 2 Wochen war die Frau vollständig hergestellt.

Die entfernte Geschwulst hatte die Form einer Niere mit einem gut ausgesprochenen Hilus. Ihre Länge beträgt 8 cm, Breite 5 cm und Dicke 3 cm. Der Tumor ist nicht besonders hart, hat eine glänzende nicht gleichmässig gefärbte Schnittfläche, wobei hellere Partien gleichmässig mit dunkleren abwechseln. Im Centrum enthält der Tumor eine ganze Reihe von kleinen unter einander communicirenden Höhlen, die mit einer glänzenden Membran ausgekleidet sind und helle, nicht coagulirende Flüssigkeit enthalten. Dadurch hatte der Tumor ein sehr eigenartiges Aussehen und ich war im Anfang geneigt, ihn für eine dislocirte atrophische Niere zu halten. Die microscopische Untersuchung zeigte uns, dass der Tumor fibromatöse Structur hatte, nirgends aber Reste von mit Epithel ausgekleideten Canälen aufwies. Ausserdem wurde durch die cystoscopische und klinische Untersuchung die Anwesenheit der linken Niere auf der normalen Stelle ermittelt, so dass dieser Tumor mit der Niere nichts Gemeinsames haben konnte. Der Umstand, dass der Tumor im Anfang am Inguinalring sass und erst allmälig sich in die grosse Schamlippe senkte, wobei vom oberen Pol der Geschwulst ein Strang in den Inguinalcanal zog, zeigt uns, dass der Tumor aus dem runden Mutterbande seine Entstehung genommen hatte, und zwar aus dem Theil, der ausserhalb des Inguinalcanals sich befindet. Das erklärt auch, woher während der Operation am oberen Ende der Geschwulst das Ligament nicht in Form eines dicken Stranges gefunden wurde, sondern nur als einzelne fibröse Fasern. Aus demselben Grunde war der Inguinalcanal

ganz unversehrt geblieben. Die microscopische Untersuchung von verschiedenen Theilen der Geschwulst zeigte ein Fibrom, das sehr reich an Bindegewebszellen und kleinen Lymphgefässen war. Stellenweise trafen sich dünne Züge von glatten Muskelzellen. Die Theile der Geschwulst, die den cystösen Hohlräumen anlagen, hatten ein eigenartiges Aussehen wegen des Reichthums an stark dilatirten Lymphgefässen. Die letzteren boten auf dem Querschnitt verschiedenartig gewundene Canäle dar, die untereinander communicirten und mit stark verdicktem Endothel ausgekleidet waren. Die Gefässwände waren ebenfalls stark hypertrophirt; sie hatten eine vollständig homogene Structur und wurden durch Haematoxylin gleichmässig rosig gefärbt. In einigen Stellen gelang es, wenn auch nicht ganz deutlich, den Zusammenhang der Gefässe mit den im Centrum der Geschwulst gelegenen cystösen Räumen, die ebenfalls mit Endothel ausgekleidet waren, nachzuweisen. Auf Grund dieses Befundes sind die im Centrum des Tumors gelegenen Cysten für stark dilatirte Lymphgefässe zu halten und der Tumor ein Fibroma lymphangiectodes ligamenti rotundi zu nennen.

Fall II betrifft ein junges Mädchen, die sich ans Hospital mit einer Geschwulst wandte, von der Grösse eines Kindskopfes, die dem linken unteren Theil der Bauchwand auf einem langen dicken nur theilweise aus Haut bestehenden Stiele aufsass und frei nach unten herabhing. Die Kranke hatte erst vor drei Jahren den Tumor bemerkt, der sich zuerst in den Bauchdecken entwickelte und erst allmählich nach aussen dislocirt wurde und einen Stiel bildete. Die Geschwulst bestand aus zwei Theilen, einem grösseren oberflächlichen höckerigen, etwas fluctuirenden Tumor und einem kleineren, der tiefer, näher zur Bauchwand lag und ganz glatt und gleichmässig hart war. Beide Geschwülste liessen sich sehr gut von einander trennen. Unter den Geschwülsten gelang es ziemlich leicht mit den Fingern in die Tiefe der Bauchwand zu dringen durch einen Spalt, der sich durch die Diastase der Bauchmuskelaponeurose gebildet hatte. Dabei gelang es nicht, einen Strang, der vom Tumor in die Tiefe der Bauchhöhle zog, zu palpiren. Daher wurde die Vermuthung ausgesprochen, dass der Tumor sich aus den tiefen Schichten der Bauchdecken entwickelt habe.

Die Operation war ziemlich blutreich, wegen einer Menge von grossen Venen, die den Tumor von allen Seiten umgaben. Nachdem endlich der Tumor herauspräparirt war, stellte es sich heraus, dass vom tieferen Abschnitt des Tumors in die Tiefe der Bauchhöhle ein dicker ziemlich weicher Strang hinzog. Bei der genaueren Untersuchung desselben stellte es sich heraus, dass derselbe zum linken Uterushorn hinzieht und somit als linkes Ligamentum rotundum anzusehen ist. Der Tumor wurde vom Ligament abgeschnitten und der letztere im unteren Wundwinkel fixirt. Bei der Exstirpation des Tumors wurde das Peritoneum breit eröffnet, da dasselbe sehr dicht mit der hinteren Fläche des Tumors verwachsen war. Der Inguinalcanal im gewöhnlichen Sinne des Wortes existirte nicht, er war in einen 14 cm langen und 3 cm breiten Spalt verwandelt, der vom Tuberculum pubis nach oben und aussen zur Spina ilei anterior superior hinzog. Durch diesen Spalt drangen drei Finger sehr bequem in die Tiefe der Bauchhöhle ein. Die grosse Wunde wurde sehr sorgsam in drei Etagen genäht, wobei zuerst das Peritoneum, dann die Aponeurose der Bauchmuskeln und schliesslich die Haut vereinigt wurde.

Der postoperative Verlauf war ein vollständig glatter, die Wunde heilte per primam und an Stelle des grossen Spaltes in den Bauchdecken bildete sich eine feste Narbe, die beim Husten und Drängen gar nicht nachgab.

Die entfernte Geschwulst bestand aus zwei Tumoren von verschiedener Grösse, wobei man an dem frischen Präparat sehr gut den Zusammenhang der beiden Tumoren mit dem stark verdickten Ligament verfolgen konnte. das in zwei Theile zerfallend beiden Tumoren seine Fasern zuschickte. Der grössere Tumor von graulicher Farbe, höckerig, bot beim Durchschneiden eine ganze Reihe von Cysten dar, die eine schmutzig-röthliche Flüssigkeit enthielten. Die eine Wand dieser Cysten war unregelmässig ausgebuchtet und stellenweise mit einer dicken Fibriuschicht bedeckt. An einigen Stellen waren im Geschwulstgewebe Haemorrhagien und necrotische Parthieen zu

verzeichnen. Die mikroskopische Untersuchung der gut erhaltenen Stellen des Tumors zeigte ein Myosarcom.

Die Cysten sind hier als Pseudocysten anzusehen und durch Blutergüsse im Geschwulstgewebe und darauf folgenden Zerfall desselben zu erklären.

Der kleinere Tumor ist hart, hat eine glatte Oberfläche und auf der Schnittfläche eine gleichmässig compacte Structur. Bei der mikroskopischen Untersuchung stellte er sich als ein Myom heraus, das sehr arm an Intercellularsubstanz war.

In diesem Falle entwickelte sich der Tumor zuerst im Inguinalcanal oder sogar theilweise im abdominolen Theil des Ligaments. Indem sich der Tumor vergrösserte, dilatirte er den Canal und brachte ihn allmählich vollständig zum Schwinden, indem er ihn in einen breiten Spalt verwandelte. Durch sein theilweises Entstehen aus dem abdominalen Theil des runden Mutterbandes erklärt es sich, weshalb der Tumor mit seiner hinteren Fläche so eng mit dem Peritoneum verbunden war.

Dieser Fall steht einzig in seiner Art da: in der Litteratur gelang es mir nicht einen analogen Fall zu finden, wo aus einem Ligament zwei so verschiedenartige Tumoren sich entwickelt hätten. Zuerst hatten wohl beide Tumoren einen rein myomatösen Bau; in den letzten Jahren aber ist ein Tumor dank den traumatischen Insulten, denen er wegen seiner oberflächlichen Lage ausgesetzt war, sarcomatös degenerirt.

Der III. Fall eines Tumors des runden Mutterbandes ist von mir als zufälliger Befund bei einer Kranken beobachtet worden, die von Dr. Siem im Januar 1898 wegen einer Inguinalhernie operirt worden. Die Hernie bestand von Kindheit an und war wahrscheinlich angeboren. In den letzten Jahren fing die Hernie an rasch zu wachsen und erreichte die Grösse einer Faust. Bei der Untersuchung des bei der Operation exstirpirten Herniensackes stellte es sich heraus, dass längst der medialen Wand des Sackes das stark verdickte runde Mutterband hinzieht, das sich allmählich ausbreitend ungefähr 10 cm vom Bruchhalse entfernt in eine flache feste Geschwulst übergeht, die in Form einer grossen Mandel in der Dicke des Herniensackes sitzt. Auf der Schnittfläche hat der Tumor eine gleichmässige fibröse Structur. Unter dem Mikroskop stellt der Tumor theils ein reines Myom, theils ein Fibromyom dar.

Zum Schluss sei es mir hier gestattet, Dr. Butz, dem Leiter der Abtheilung, für's Ueberlassen des Materials, und Dr. Siem für's Ueberlassen seines Präparates meinen besten Dank auszusprechen.

Litteraturverzeichniss.

1. Bandl, in Billroth, Handbuch f. Frauenkrankheiten.
2. Beurnier, Ligaments ronds de l'utérus. Thèse de Paris. 1886.
3. Bluhm, Agnes. Zur Pathologie des Ligamentum rotundum uteri. Arch. f. Gynaekol. Bd. LV. 3.
4. Costes et Pilliet, Société de Biologie. 1894. 20. X.
5. Costes, Recherches sur l'évolution des fibres de l'utérus et de ses annexes. Thèse de Paris, 1895.
6. Delbet et Heresco, Des fibromes de la portion abdominale du ligament rond. Revue de Chirurgie. 1896, p. 607.
7. Dorst, Tumoren van het Ligamentum uteri rotundum. Proefschrift. Leiden. 1891.
8. Doormann, Ein Tumor des Ligamentum rotundum. Centralbl. für Gynaekol. 1892. No. 19.
9. Eisenhart, Ueber Hydrocele feminae. Münch. med. Woch. 1894.
10. Fischer, Fibrom u. Dermoidcyste des Ligamentum rotund. je ein Fall. Monatsschr. f. Geburtsh. u. Gyaekol. V. p. 317.
11. Geinatz, Hydrocele feminae. Wratsch. 1894. No. 4, russ.
12. Gerke, Zur Therapie der Hydrocele feminae. Deutsche med. Wochenschrift. 1894. 23.

13. Gottschalk, Haematoma lig. rotundi uteri. Centralbl. f. Gyn. 1887.
14. Guinard, Tumeurs extraabdominales du ligam. rond. Revue de Chirurgie. 1898. No. 1—3.
15. Hansemann, Centralbl. f. Gynaek. 1896. Sitzung der gyn. Gesellsch. zu Berlin. 1896. 24. Jan.
16. Hasenbalg, Zeitsch. f. Geburtsh. u. Gynaek. 1892. Bd. XXIII.
17. Heydemann, Zur Kasuistik d. Fibromyome d. Ligam. rotund. Deutsche Zeitschr. f. Chirurgie. Bd. XLI. p. 425.
18. Koppe, Haematocele processus vagin. peritonei. Centralbl. f. Gynaek. 1886.
19. Leopold, Beitrag z. Lehre von d. cystischen Unterleibsgeschwülsten. Myoma lymphangiectodes lig. rotund. uteri. Arch. f. Gyn. Bd. XVI.
20. Pfannenstiel, Verhandl. d. VII. Versamml. der Gesellsch. f. Gynaek. Centralbl. für Gyn. 1897. No. 45.
21. Polaillon, Enorme fibromyome de la grande lèvre. Gazette médic. de Paris. 1892. No. 32.
22. Rau, Zur Kenntniss der runden Mutterbänder. Neue Zeitschrift für Geburtsh. Bd. XXVIII. 3. 1850.
23. Sänger, Weitere Beiträge z. Lehre von den primären desmoiden Geschwülsten der Gebärmutterbänder etc. Arch. f. Gynaek. Bd. XXI.
24. Schramm, Centralbl. f. Gynaek. 1896.
25. Spencer Wells, British med. Journal. 1865.
26. Tipiakoff, Zwei Fälle von Hydrocele ligam. rotundi. Medicinskoje Obosrenje. 1895. No. 13, russ.
27. Ulesko-Stroganowa, Zur Pathol. der Cysten der runden Mutterbänder. Journal Acuscherstwa. 1898, russ.
28. Walter, Anatom. Museum in Berlin. 1796.
29. Weichselbaum, Ueber Hydrocele muliebris. Arch. f. klin. Chirurgie. 1890. Bd. XL.
30. Wieger, Ueber die Entstehung und Entwickelung des weiblichen Genitalapparates beim Menschen. Arch. f. Anatomie u. Physiol. 1885.
31. v. Winckel, Pathol. d. weiblichen Sexualorgane. 1881.

III.

Ueber Behandlung des Abortus.

Von

Dr. E. LANTOS

in Budapest.

Angeregt durch den im Band VI, Heft 5 dieser Monatsschrift erschienenen Sammelbericht: „Neuere Arbeiten über Abortbehandlung“ von Stabsarzt Dr. Brausewetter, will ich es auch versuchen, dieser höchstwichtigen, in manchem noch uneinheitlichen Frage näher zu treten, umsomehr, da ich bereits einmal vor fünf Jahren im kgl. ungarischen Aerzteverein zu Budapest im Anschlusse von 100 selbst beobachteten Abortfällen einen Vortrag über Abortbehandlung hielt, in welchem ich einen einheitlichen Modus einzubringen trachtete. Die seit fünf Jahren geschöpften neueren Erfahrungen, Aufklärungen, die durch neuere Hülfsmittel, besonders aber durch unser genaueres bacteriologisches Wissen, bedingt sind, endlich die heute ebenfalls

schon ansehnliche Zahl meiner eigenen Fälle, ermächtigen mich, neuerdings zur Sache zu sprechen.

Es ist wohl zutreffend, was Brausewetter in seinem Bericht hervorhebt, wie es auffallend sei, dass sämmtliche Autoren der jüngsten Zeit sehr ruhig über die Behandlung des drohenden und vollendeten Aborts hinweggehen und meistens nur alte Massregeln rekapitulieren. Meines Erachtens nach geschieht dies hauptsächlich nur deshalb, weil auf diesem Gebiete noch ziemlich einheitlich vorgegangen wird. Dennoch möchte ich hier einige Bemerkungen fallen lassen.

Den drohenden Abort, also Wehen und Blutungen bei in der Regel geschlossenem Muttermunde, wird heute wohl jeder mit Bettruhe allein zu bekämpfen trachten, da ja eben bei geschlossenem Muttermunde die Blutung selten eine starke ist. Blutet es aber stark, in so bedrohlicher Weise, dass man sich veranlasst fühlt, in erster Reihe zur Scheidentamponade zu greifen, dann kann kaum mehr von einem drohenden, sondern nur von einem beginnenden Abort die Rede sein und da wird die Tamponade keinesfalls zum Bekämpfer des drohenden, sondern zum wirksamen Einleiter des Abortus selbst und somit zum Bekämpfer der Blutung werden. Es sind uns Allen zahlreiche Fälle bekannt, wo der drohende Abort bei geschlossenem Muttermunde durch Bettruhe allein siegreich bekämpft wurde. Fälle, wo bei geöffnetem Muttermunde der Abort aufzuhalten war, gehören allenfalls zu den Seltenheiten und sind auch a posteriori nicht als drohende Aborte, sondern als solche Ausnahmefälle zu betrachten, wo dem schon begonnenen Abort Einhalt geboten wurde und wo nach Rückgang der Symptome die Schwangerschaft weiter verlief. Mir kam bei einem ziemlich grossen Material bloss ein ähnlicher Fall zur Beobachtung, der eine Frau betrifft, die bereits einmal normal gebar und ein zweites Mal im 2. Schwangerschaftsmonate abortierte, bei welch letzterer Gelegenheit ich die Placenta manuell entfernen musste. In dem nun uns interessierenden Falle war im 3. Schwangerschaftsmonate bei ziemlich heftiger Blutung der Cervicalkanal für einen Finger gerade durchgängig, der in der Nähe des inneren Muttermundes das Ei deutlich fühlen konnte. Da mir der Eingriff in diesem Falle noch nicht unbedingt geboten schien, verordnete ich Ruhe und Ausspülungen, war aber fest überzeugt, dass ich den Abort nach einigen Stunden gewiss zu beendigen haben würde. Zu meiner grössten Ueberraschung konnte ich nach einigen Stunden constatieren, dass die Blutung minimal wurde und die Wehen gänzlich ausblieben. Nach 8tägiger Bettruhe konnte Pat. das Bett verlassen und verlief die Schwangerschaft nachher ganz ungestört. Die Geburt erfolgte ohne jeden Anlass am Ende des 7. Schwangerschaftsmonats und lebte das in seiner Entwicklung diesem Zeitpunkt entsprechende Kind bloss einige Stunden.

Dieser Fall nun kann ebensowenig als drohender Abort angesehen werden, wie ein solcher nicht als drohende, sondern

bloss als beginnende Geburt betrachtet werden muss, wo am Ende der Schwangerschaft Wehen auftreten, der Muttermund sich öffnet und Kindesteile direkt tastbar werden. Ich sah schon effectiv Gebärende mit 3 fingerweitem Muttermunde, wo die Wehen plötzlich ausblieben und die Geburt erst nach weiteren 3 Wochen erfolgte. Dies sind ebenfalls nur Ausnahmsfälle, wo eine bereits begonnene Geburt erst nach Wochen ihren Abschluss findet.

Also bei drohendem Abort ist unser souveränes Mittel die Bettruhe, mit welcher es sehr häufig gelingen wird, den Abort aufzuhalten. Bei nennenswerter Blutung aber, besonders wenn gleichzeitig der Muttermund geöffnet, ist der Abort mit den allerseltensten Ausnahmen unaufhaltbar. — Das Verhalten in solchen Fällen soll später eingehender besprochen werden.

Bevor ich nun kurz auf den vollendeten Abort übergehe, will ich bloss bemerken, dass ich in dieser Arbeit nur den Abort in den drei ersten Monaten der Schwangerschaft berücksichtige als solchen, dem Eigenheiten anhaften, die dem Abort der späteren Monate, der dann mehr oder minder die normale Geburt nachahmt, abgehen.

Was nun den vollendeten Abort betrifft, so ist es hier als Regel anzusehen, dass in Fällen, wo alles — also Ei und Anhänge — abging, die Blutung ganz aufhört oder sich höchstens einige Tage in sehr geringem Maasse zeigt. Damit ist gleichzeitig gesagt, dass, wenn es nach dem Abort noch fortblutet, fast mit Bestimmtheit angenommen werden kann, dass Eireste im Uterus zurückblieben. Bei der jetzt vorgenommenen inneren Untersuchung werden wir in der Mehrzahl solcher Fälle den Cervicalkanal für einen Finger durchgängig finden, als Beweis dessen, dass das Cavum nicht leer ist. Dieser Befund wird nur in jenen selteneren Fällen fehlen, wo nur geringe, der Gebärmutterinnenfläche anhaftende Deciduareste die Blutung verursachen. Die uns hier interessirende Frage ist: wie kann man den Blutungen post abortum vorbeugen? Die Beantwortung dieser Frage hängt davon ab, ob wir den Abort vollendeten oder aber ob wir bereits zum vollendeten Abort kamen. Da diese Frage meines Erachtens nach noch viel besser dort besprochen werden soll, wo wir uns über den Verlauf bezw. Endergebnisse der Abortbehandlung auslassen werden, will ich hier nur kurz bemerken, dass es als Regel gelten soll, dass dort, wo wir den Abort beendeten, Blutung nicht auftreten darf; blutet es dennoch, so sind Eihautreste im Uterus zurückgeblieben, die dann auf irgend eine Weise entfernt werden müssen. Kommen wir aber zum vollendeten Abortus, so soll es stets unsere Aufgabe sein, das ausgestossene Ei genau zu betrachten; nur eine eingehende Besichtigung desselben wird uns aufklären können, ob das Ei in toto abging oder aber, ob Teile desselben noch im Uterus verweilen. Finden wir Letzteres und blutet es, so ist eine innere Untersuchung am Platze, der sich, wenn der Cervicalkanal durchgängig gefunden wird, zweckmässig die Aus-

räumung des Cavum anschliesst. Ist der Muttermund bereits geschlossen und blutet es dennoch, so ist dies ein Beweis dafür, dass nur geringe Deciduareste zurückgeblieben sind; die Entfernung dieser Reste mit der Curette wird vom Grade der Blutung abhängen. Natürlich wird es auch Fälle geben, wo die Blutung nach vollendetem Abort bloss auf Atonie des Uterus zurückzuführen sein wird, — Fälle, denen ich persönlich bei Aborten bis zum Ende des 3. Schwangerschaftsmonats äusserst selten begegnete; derartige Blutungen aber halten höchstens einige Tage an und genügt meist zu ihrer Bekämpfung, nebst Bettruhe, Ergotin. Längere, Tage und Wochen anhaltende Blutungen weisen mit fast positiver Bestimmtheit auf zurückgebliebene Eireste hin, deren Behandlung weiter unten folgt.

Meines Erachtens nach handelt es sich also beim vollendeten Abort mehr um die Erkennung als Behandlung desselben. Haben wir den Abort vollendet oder verlief er von selbst, so ist in beiden Fällen nichts mehr zu thun, wenn nur nicht das Contentum bereits in einer oder in anderer Weise Symptome einer Zersetzung aufwies, in welchem Falle eine Gebärmutterausspülung mit einer antiseptischen Flüssigkeit (Sublimat, Lysol) vorgenommen werden soll. Blutet es, so war entweder die Diagnose falsch, der Abort nicht vollendet oder aber trägt, und dies sind die selteneren Fälle, eine Atonie des Uterus Schuld an der Blutung.

Ich muss gestehen, dass eine übersichtliche Darstellung der Abortbehandlung unter der Classification in drei Stadien sehr leidet und verliess ich diese Eintheilung nur aus dem Grunde nicht, weil ich doch auf einige strittige Punkte derselben zurückkommen wollte. Viel einheitlicher gestaltet sich das Bild und umfasst auch alle Phasen, wenn wir von der Behandlung des Abortes allein sprechen, die ja sich auf den completen gerade so erstreckt, wie auf den incompleten und natürlicher Weise auch die Nachbehandlung berücksichtigt. In diesem Sinne schreite ich zu meiner Hauptaufgabe, zur Behandlung des eigentlichen Abortes.

Ich fühle mich enthoben, an dieser Stelle den Gang der Entwicklung über die Lehre der Abortbehandlung auseinander zu setzen, erstens weil ich nur Bekanntes rekapituliren würde, zweitens aber, weil dies Jacub bereits in dieser Monatsschrift (Band II, S. 195) bewerkstelligte. Dass ich mich trotz der Jacub'schen Abhandlung entschloss, einen Beitrag zur Abortbehandlung zu liefern, geschah hauptsächlich, um in Anschluss an ein grösseres, aus der Privatpraxis entnommenes Material, der Frage näher zu treten und einige von ihm nicht gestreifte Fragen zu erörtern.

Den strittigen Punkt in der Behandlung des Abortes — ich wiederhole noch einmal, dass ich nur solchen bis zum Ende des dritten Schwangerschaftsmonates berücksichtige — bildet noch

immer die Frage, ob es thunlicher ist die Elimination der Frucht bezw. ihrer Anhänge der Natur zu überlassen oder aber den Abort durch actives Eingreifen zu vollenden. Mit Recht lenkt sich unser Augenmerk dieser Frage zu, denn mit den grössten Ausnahmen werden wir solchen Fällen zugezogen, wo es sich nicht um Feststellung der Diagnose des Abortes, sondern um Bekämpfung von im Verlaufe desselben aufgetretenen Unregelmässigkeiten handelt. In Anbetracht dieser Thatsache werde ich in folgendem über 300 in meiner Privatpraxis activ behandelte Fälle Rechenschaft ablegen und dort, wo es am Platze sein wird, auch jener Fälle eingedenk sein, in welchen ich ein actives Eingreifen für unnöthig hielt.

Bevor ich aber dazu schreite, halte ich die Erörterung einiger allgemeiner Gesichtspunkte, wie sie sich uns im Verlaufe des Abortes aufdrängen, schon desshalb für nothwendig, weil sie, wenigstens meines Wissens, in dieser Form noch nicht den Gegenstand einer systematischen Besprechung bildeten und weil ihre richtige Erkenntniss den allein zu befolgenden Weg von selbst vorzeichnet.

Im Verlaufe des Abortes auftretende Blutung und Fieber sind jene zwei Symptome, derenthalben unser Rath und Hülfe in den meisten Fällen in Anspruch genommen wird. Die Blutung wird in der Regel eine starke sein, da die Kranke, wie auch ihre Umgebung bei beginnendem Abort ebensowenig durch eine geringe Blutung beunruhigt sein wird, wie bei Beginn einer Geburt durch das Auftreten von Wehen; auch das Fieber giebt stets Grund zur Besorgniss. Die richtige Beurtheilung eines Falles soll stets von der Beantwortung folgender Fragen abhängen: 1. Wie lange und in welchem Grade blutet bezw. fiebert die Kranke? 2. Wie ist das Allgemeinbefinden? 3. Ging bereits etwas ab? (Frucht, Anhänge oder Beides) — und wann? 4. Wie ist der Muttermund beschaffen?

Ad. 1. Dauer und Grad der Blutung bezw. des Fiebers ist in erster Reihe in Anbetracht zu ziehen. Besteht die Blutung erst seit kurzer Zeit und in geringem Masse, so wird im Allgemeinen exspectativ vorgegangen. Bettruhe, Scheidenausspülungen mit einer antiseptischen Flüssigkeit — mit Vorliebe wende ich Lysol an — werden verordnet. Sehr häufig werden die Naturkräfte zur Austreibung des Contentum genügen. Ebenso wird bei einmaligem Fieber- oder Schüttelfrost gewartet werden können; bei Schüttelfrost ist allenfalls mit der grössten Wahrscheinlichkeit anzunehmen, dass die Frucht bereits abstarb und dass eine Resorption stattfand — ein Zustand, welcher aber, wenn das Fieber nicht anhaltend ist, prognostisch günstig sein wird. Hier sind ebenfalls Bettruhe und antiseptische Scheidenausspülungen am Platze. Nimmt die Blutung aber zu, wiederholen sich die Schüttelfröste, nun dann ist es unsere ernste Aufgabe, den Abort je rascher zu beendigen d. i. die Patientin je eher über die Gefahren hinwegzubringen. Jetzt etwa vor Furcht der Folgen des Eingriffes noch länger warten, hiesse die Pat.

möglicherweise den grössten Gefahren — Verblutung (Anaemie), Sepsis — aussetzen, umso eher, da wir in keinem Falle im Vorhinein den Zeitpunkt bestimmen können werden, wann die Blutung so bedrohlicher, das Fieber aber so deletären Charakter annehmen wird.

Ad. 2. In der Regel hängt das Allgemeinbefinden der Kranken von den Symptomen, die der Abort verursacht, ab. Je geringer die Blutung oder aber je seltener und schwächer das Fieber, um so zufriedenstellender wird das Befinden sein. Eine längere, wenn auch nicht sehr starke, wie auch eine plötzlich auftretende, aber heftige Blutung kann einen solchen Grad von Anaemie nach sich führen, dass schon deren endgültige Bekämpfung die totale Ausräumung der Gebärmutterhöhle erfordern kann. Oefter zurückkehrende Schüttelfröste und dementsprechend längeres Fieber werden die Kräfte ebenfalls untergraben und lassen die Beendigung des Abortes wünschenswerth erscheinen. Doch nebst diesen natürlichen Folgen des Abortes, die das Allgemeinbefinden beeinflussen, giebt es noch solche Zustände der Pat., die ein längeres Zuwarten selbst bei mässiger Blutung oder Fieber nicht gestatten. Organische Erkrankungen (Herz, Lunge, Niere), Schwächezustände, Krankheiten (Typhus, Pneumonie u. s. w.), Reconvalescenz können das Befinden der Kranken bereits so sehr alterirt haben, dass schon eine mässige Blutung oder Fieber genügen, um zur grössten Besorgniss Anlass zu geben.

Ad 3. So wichtig es auch ist, in jedem einzelnen Falle schon im Vorhinein im Reinen zu sein, ob und was bereits abging, so häufig geschieht es, dass wir in dieser Hinsicht nicht nur ungenügende Aufschlüsse, sondern oft auch bei der Untersuchung mangelhafte Anhaltspunkte gewinnen werden. Besonders wird dies der Fall bei Fehlgeburten bis zum Ende des zweiten Schwangerschaftsmonates sein. Die Frucht, die in solchen Fällen noch sehr klein ist, pflegt nach meinen Erfahrungen meistens bei Beginn des Abortes, in der Regel bevor noch Blutungen auftreten, die ja eigentlich die Pat. auf ihren unregelmässigen Zustand aufmerksam machen, ganz unbemerkt abzugehen, „sie schlüpft einfach aus dem Muttermunde heraus," der sich dann wieder schliesst. Treten jetzt Blutungen auf, derenthalben der Rath eines Arztes in Anspruch genommen wird, so findet derselbe eine mässig vergrösserte Gebärmutter, einen geschlossenen oder fingerspitz-weiten Muttermund und ist keineswegs in der Lage, zu entscheiden, ob bereits etwas abging. In den meisten Fällen — und mit Recht — wird er einen beginnenden Abort diagnosticiren und darnach handeln: bei mässiger Blutung Bettruhe verordnen, bei stärkerer tamponiren. War nun der Fall, dass die Frucht bereits eliminirt wurde, nun da kann die Tamponade oft nicht nur nicht vom gewünschten Erfolge begleitet sein, sondern — wie ich dies in 8 Fällen Gelegenheit hatte zu beobachten — zu lebensgefährlicher innerer Blutung führen, — ein Zustand, der nur durch schleunigste Ausräumung

der Gebärmutterhöhle behoben werden kann. Bei protrahirten Fehlgeburten bis zum zweiten Schwangerschaftsmonate saugt sich die Frucht auch häufig auf — oder aber kann zur Mola cruenta oder carnosa werden; wieder kann sie bei heftiger Blutung unversehrt wohl, aber auch unbemerkt abgehen. Genug häufig wird selbst der Abgang der Placenta, die ja doch viel umfänglicher als die Frucht ist, übersehen. Wie oft wird die Placenta für Blutgerinnsel gehalten und andererseits, wie oft wird — besonders mit Vorliebe von den Hebammen — Blutgerinnsel für die Nachgeburt gehalten! Wenn diese „vermeintliche Placenta" noch sorgfältig aufgehoben und uns zur Feststellung des stattgehabten Abortes überreicht wird, dann lässt sich der Irrthum sofort aufdecken; doch ist dies nicht immer der Fall. — Aus alldem ist ersichtlich, dass die Frage, ob und was bereits abging, in vielen Fällen weder auf anamnestischem Weg noch durch einfache Untersuchung, sondern blos durch direktes Austasten der Gebärmutterhöhle festgestellt werden kann.

Der Zeitpunkt des Abganges der Frucht oder der Anhänge ist auch von besonderer Wichtigkeit, da sehr häufig die Wahl des Eingriffes davon abhängen wird. Oft werden wir in der Lage sein, genaue Daten zu bekommen, oft aber wird uns die Anamnese im Zusammenhange mit den Erscheinungen bezw. dem Befunde Aufschluss über die Frage geben.

Ad 4. Die Beschaffenheit des Muttermundes wird in den meisten Fällen für die Beurtheilung des Falles ausschlaggebend sein und Fingerzeig für die zu befolgende Behandlung abgeben. Im Allgemeinen ist anzunehmen, dass bei geöffnetem Muttermunde entweder der Abort im Gange ist, oder aber die Placenta bezw. Theile derselben sich noch im Cavum befinden. Wenn der Uterus leer ist, schliesst sich mit seltenen Ausnahmen der innere Muttermund. Nur kann er sich auch schliessen nach Ausstossung der Frucht allein, in solchen Fällen werden die Grösse und Consistenz des Uterus, Blutungen, die häufig sehr heftig sind, Fieber darauf hinweisen, dass das Cavum noch nicht leer ist. Ebenso kann sich der innere Muttermund bei Anwesenheit von der Gebärmutterinnenfläche anhaftenden Deciduatheile schliessen: die langandauernde, wenn auch nicht profuse Blutung, die in solchen Fällen sehr selten ausbleibt, wird uns auf diesen Umstand aufmerksam machen. Ich will schon hier bemerken, worauf ich unten noch des Näheren zurückkommen werde, dass bei Retention der Placenta der scheinbar geschlossene Muttermund sehr leicht dehnbar ist, gewiss aus dem Grunde, weil die vollkommene Contraction des Uterus und somit der vollkommene Verschluss des Muttermundes noch nicht stattfand.

Nach dieser mir wichtig scheinenden Einleitung will ich nun auf die Besprechung meiner eigenen Fälle übergehen.

Zum activen Eingriff veranlasste mich 260 Mal heftige Blutung und 40 Mal Fieber, welches meistens mit Schüttelfrösten verbunden war.

Die Ausräumung der Gebärmutterhöhle in den 300 Fällen erfolgte 246 Mal manuell, 4 Mal mit der Polypenzange und 50 Mal mit der Curette.

Der Muttermund war in 250 Fällen — die 50 Fälle, wo ich wegen Deciduaresten zur Curette griff, lasse ich jetzt, da sie Tage und Wochen nach Abgang der Frucht in Anwendung kam, ausser Acht — 24 Mal fingerspitzweit, 32 Mal kaum für einen Finger durchgängig, 184 Mal ein- und 10 Mal zweifingerweit.

Vollkommen — wo Frucht und Anhänge im Uterus waren — war der Abort in 19 — unvollkommen aber in 281 Fällen.

Die Fälle von vollkommenen (completen) Abort waren nebst den 17 bereits erwähnten, wo nach exspectativem bezw. palliativem Verfahren, der schweren Symptomen halber, dennoch eingegriffen werden musste, noch 2 andere, wo die Erscheinungen ein längeres Warten nicht duldeten. In diesen 19 Fällen handelte es sich ausschliesslich um eine Schwangerschaft bis zum 2. Monate, einen Zeitpunkt, wo das Ei noch ziemlich klein ist und wurde der Abort stets manuell — Ablösung des Eies mit einem Finger — beendet. — 15 Mal war ich wegen heftiger Blutung gezwungen die Ausräumung vorzunehmen, die auch dann endgültig behoben wurde, und 4 Mal wegen mit Schüttelfrost verbundenem Fieber: 3 Mal folgte der Ausräumung gänzlicher Abfall des Fiebers und nur einmal, wo bereits bei ausgesprochener Sepsis die Frucht entfernt wurde, war mein Bemühen erfolglos — mein einziger tödtlich verlaufener Fall.

Wo einmal der Abort von schweren Symptomen begleitet ist, dort ist meistens eine Anomalie der Placenta, am häufigsten Anwachsung derselben vorhanden und da wird endlich — wenn auch nach langem Warten der Foetus schliesslich abging — doch nichts anderes übrig bleiben, als einzugreifen, die Placenta zu entfernen. Deshalb nützt hier die Tamponade nicht viel — statt eines Eingriffes haben wir dann deren zwei!

Um unvollkommenen (incompleten) Abort handelte es sich in 281 Fällen: 221 Mal war die ganze Placenta oder Theile derselben, 60 Mal Deciduareste zurückgeblieben. Die Placenta oder Theile derselben wurden 216 Mal manuell — 4 Mal mit der Polypenzange und einmal mit der Curette — Deciduareste aber 11 Mal manuell und 49 Mal mit der Curette entfernt.

Die 227 manuell beendigten Abortfälle waren alle, wenn ich sie so nennen darf, acute Fälle, wo der Eingriff innerhalb der ersten Tagen der aufgetretenen Störungen erfolgte. Die Beschaffenheit des Muttermundes, wenn er nur nicht geschlossen war (dies ist aber bei bedrohlichen Symptomen acuter Fälle, wie schon erwähnt, äusserst selten der Fall), bildet kaum ein Hinderniss; in den meisten Fällen lässt sich der selbst nur fingerspitzweit geöffnete Cervicalcanal mit einem Finger ohne Anwendung von Gewalt in kurzen Minuten soweit dehnen, dass er bequem in die Gebärmutterhöhle eindringen kann — genügend, um das Cavum auszuräumen. Wenn die Symptome es noch erlauben, so kann man bei kaum geöffnetem Muttermund wohl warten, oft wird man in kurzer Zeit ihn geöffnet finden. 10 Mal glückte es mir nach kurzem Warten den Muttermund geöffnet zu finden und nachher die Ausräumung anstandslos vorzunehmen. Wären die Symptome derartige, die ein selbst kurzes Warten nicht gestatten, dann natürlich muss die Dehnung auf andere Weise bewerkstelligt werden. Zum Glück sind dies nur seltene Fälle, mir nur 2 Mal vorgekommen; beidemal handelte es sich um Fiebererscheinungen bei minimaler Blutung. Im Falle vorgeschrittener Schwangerschaft wird es bei fingerweitem Muttermund kaum gelingen, die Eitheile in toto herauszubefördern; in diesen wohl seltenen Fällen wird der eingeführte Finger die Placenta verkleinern und sie dann ungehindert entfernen. Es soll stets unser Princip sein — und dies befolgte ich ausnahmslos —, je seltener, womöglich nur einmal in die Gebärmutterhöhle einzudringen und den Finger nur dann zu entfernen, wenn die Uteruswände ganz frei sind, d. h. Alles — Placenta und Decidua — abgelöst wurde. Wie sehr die schleunigste totale Ausräumung der Höhle geboten ist, zeigen u. A. einerseits 12 meiner Fälle, wo nach bereits von anderer Seite vorgenommener Evacuation die Blutung noch so heftig war, dass ich die betreffenden Kranken im höchsten Grad der Anaemie vorfand: in diesen 12 Fällen war nur noch Decidua in der Höhle nachweisbar, deren Entfernung dann die Blutung endgültig zum Stehen brachte, — andererseits jene 8 Fälle, wo die Blutung trotz genauer Scheidentamponade eine heftige

war und nur durch schleunige Ausräumung bekämpft werden konnte. Staunenswerth ist es, wie selbst die stärksten Blutungen schon während der Ablösung der Placenta nachlassen, um nach Entfernung des Contentum gänzlich aufzuhören.

Die manuelle Ausräumung war 196 Mal wegen Blutung bedingt und 195 Mal von unmittelbarem Erfolg begleitet, indem die Blutung gänzlich nachliess. Nur in einem Falle blieb sie erfolglos und war ich gezwungen, da die Blutung äusserst bedrohlich wurde, zur Curette zu greifen, die aber kaum einige kleine Deciduareste herausbeförderte; trotz Curettement und Scheidentamponade kam es nach 2—3 Stunden zu so heftiger Blutung, dass ich nach Entfernung des Scheidentampons zur Dührssen'schen intrauterinen Tamponade Zuflucht nehmen musste. Nach weiteren 8 Stunden erneuerte sich die Blutung bei der im höchsten Grade anaemischen Frau und konnte ich derselben endgiltig nur durch abermaliges Curettement, gefolgt von einer Braun'schen intrauterinen Injection von Liquor ferri sesquichlorati Herr werden. In diesem Falle handelte es sich zweifelsohne um eine schwere Atonie des Uterus. — Aber nicht nur der momentane Erfolg war so sehr zufriedenstellend, sondern auch der weitere Verlauf. Von den 196 Fällen verliefen 194 ganz fieberfrei; nur 2 Mal trat Fieber auf, welches aber dem Eingriffe nicht zuzuschreiben war: einmal bei einer Frau, die schon zu wiederholten Malen im Anschluss normaler Geburten, wie auch Aborten an parametranen Exsudat litt und wo sich auch diesem Wochenbette ein solches anschloss, in kurzen 2 Wochen aber heilte, — ein zweites Mal wieder bei einer Pat., deren Krankengeschichte zu lehrreich ist, um hier nicht kurz erwähnt zu werden. Am 3. März 1892 wurde ich zur 28jährigen VIIpara Frau B. gerufen, deren Geburten und Wochenbetten stets normal — zuletzt vor einem Jahre — verliefen. Letzte Menses vor $2^1/_2$ Monaten; sehr starke Blutung und schwerer Grad von Anaemie, Puls kaum fühlbar. Nachdem mir der Ordinarius noch vor dem schleunigst gebotenen Eingriff mittheilte, dass ein im selben Zimmer zu Bette liegendes Kind seit einigen Tagen an Scharlach erkrankt wäre, hielt ich es geboten, ihn sofort darauf aufmerksam zu machen, dass ich es keineswegs für ausgeschlossen halte, dass das im Krankenzimmer unzweifelhaft vorhandene Scharlachvirus eine locale Infection der Mutter verursachen könne. — Nach besonderer sorgfältiger subjectiver und objectiver Desinfection löste ich die angewachsene Placenta anstandslos ab und spülte den Uterus mit einer Sublimatlösung gründlich aus. Keine Blutung mehr; 5 Aetherinjectionen und Excitantien bekämpfen die Anaemie. Schon nach 2 Tagen 40° Fieber, Empfindlichkeit um den Uterus und am Ende der ersten Woche ein bis zur Crista ilei reichendes, hauptsächlich rechtsseitiges parametranes Exsudat, welches noch in der 4. Woche bestand. — Nach 2 Jahren consultirte mich die Patientin, die vorgab seit diesem Abort stets an Unterleibsbeschwerden zu leiden; die Untersuchung konnte in den Parametrien nussgrosse, harte Exsudatmassen nachweisen. Es liegt auf der Hand, in diesem Falle die Infection dem Scharlachvirus umso eher zuzuschreiben, da Pat. noch knapp vor dem Abort ihr krankes Kind bei sich im Bette hatte.

In den 31 wegen bestehenden Fiebers manuell beendigten Abortfällen handelte es sich meistens um Schüttelfrost mit bis 40° Temperatur und konnte die Placenta 29 mal anstandslos mit dem Finger entfernt werden. Nur 2 mal fand ich den Muttermund geschlossen, wesshalb ich auch in diesen Fällen zur Dührssen'schen Tamponade griff; beidemal liess ich den Tampon ca. 20 Stunden im Uterus liegen, wobei ich keinen Abfall des Fiebers constatiren konnte. Ich war in keinem der beiden Fälle in der Lage, die Placenta nach Entfernung des Tampons abgelöst in der Scheide zu finden, fand aber den Cervicalcanal für einen Finger durchgängig und somit die Möglichkeit gegeben, die noch angewachsene Placenta manuell entfernen zu können. In 30 Fällen folgte der Ausräumung Abfall des Fiebers; öfters kam es wohl vor, dass unmittelbar post evacuationem noch 1—2 Schüttelfröste auftraten, die aber dann einem fieberfreien Verlauf Platz machten. Nur in einem Falle wich das Fieber erst nach 10 Tagen, wo aber schon vor dem Eingriff peritoneale Reizung nachgewiesen werden konnte.

Mit der Polypenzange wurde die Placenta viermal entfernt, stets bei erheblicher Blutung. In allen 4 Fällen weiter keine Blutung und fieberloser Verlauf. Berechtigt fühlte ich mich zur Anwendung der Zange, die stets unter Aufsicht eines in den Uterus eingeführten Fingers operirte, aus dem Grunde, weil es mir nicht gelang, die Placenta blos mit dem Finger gänzlich zu umfassen bezw. abzulösen. Ich kann aber noch heute dieser Fälle, die den allerersten Jahren meiner Praxis angehören, nicht ohne die Empfindung gedenken, dass es mir mit etwas mehr Ausdauer auch hier gelungen wäre, die Placenta rein manuell zu entfernen, wie ich auch seither nie mehr in die Lage kam, in ähnlichen Fällen zur Zange zu greifen, deren Anwendung ich schon deshalb nicht empfehle, weil durch sie dem Postulat, alles zu entfernen, d. h. nichts zurückzulassen, nicht immer mit Gewissheit entsprochen werden kann.

Das Curettement wurde 50 mal vorgenommen, fast ausnahmslos in chronischen Fällen, d. h. wo der Abort vor Tagen oder vielmehr noch vor Wochen erfolgte u. zw.:

2	mal	vor	2	Tagen
1	„	„	4	„
12	„	„	1	Woche
12	„	„	2	Wochen
6	„	„	3	„
5	„	„	4	„
5	„	„	5	„
4	„	„	6	„
3	„	„	8	„

Es handelte sich 49 mal um zurückgebliebene Deciduareste und nur ein einzigesmal um Placentaretention — also stets um unvollkommenen Abort. In dem einen Fall, wo noch die Placenta in der Uterushöhle war — ein Fall, den ich vor bereits 8 Jahren beobachtete — entschloss ich mich gegen mein Princip nur deshalb zum Curettement, da Schüttelfröste bestanden (8 Wochen post abortum incompletum!) und mir daher die Erweiterung des Cervicalcanals mit Quellmitteln nicht geboten schien. (Die Erweiterung mit Jodoformgaze, die ich heute in solchen Fällen anwende, war damals noch unbekannt.)

Der Abort erfolgte in diesen 50 Fällen:

28	mal	im	I.—II. Monate
18	„	„	II. „
4	„	„	II.—III. „

Indication zum Eingriff bildete 44 mal Blutung: der Erfolg war stets günstig, der Verlauf aber in allen Fällen ein fieberloser. 6 mal wurde das Curettement wegen Fieber bezw. Schüttelfröste vorgenommen: auch hier wich das Fieber unmittelbar nach dem Eingriff und war die Reconvalescenz eine glatte, ohne consecutive Erkrankungen. Ueble Zufälle, wie Uterusperforation, wurden niemals beobachtet. —

Zum Schlusse will ich noch einige allgemeine Bemerkungen folgen lassen:

Die manuelle Ausräumung nahm ich stets ohne vorherige Desinfection des Genitalschlauches, bloss nach peinlicher Reinigung meiner Hände (meistens mit Seife und Sublimat) vor.

Der Ausräumung liess ich eine Ausspülung der Gebärmutterhöhle mit einer antiseptischen Flüssigkeit, anfangs mit Carbol- oder Sublimat-, heute aber mit Lysol- und in fieberhaften Fällen mit Sublimatlösung folgen. In 12 Fällen, wo die heftige Blutung rasches Handeln erheischte, mir aber keine Hülfsmittel, wie Irrigator u. dgl. zu Gebote standen, musste ich von der Ausspülung ganz absehen; dennoch verliefen auch sie ganz ungestört, fieberlos, so dass ich, wie ich dies später noch ganz besonders hervorheben werde, aus diesen Fällen den Eindruck gewann, dass meistens wir und nicht die Kranken Träger von Infectionsstoffen sind. Ich unterlasse aber die Irrigationen nach vollendetem Abort schon aus dem Grunde nicht, weil sie häufig genug bereits abgelöste, doch noch in der Gebärmutterhöhle gebliebene Placentar- oder Deciduareste herausbefördern.

Das Curettement erfolgte stets in Sims'scher Lage, mit Anhacken der Portio: ich liess ihm stets die Reinigung des Genitalschlauches vorausgehen und benützte zur Spülflüssigkeit anfangs Carbol-, seit Jahren aber ausschliesslich Lysollösung. Zur Dilatation des Cervicalcanales brauchte ich niemals zu schreiten.

Kein einzigesmal machte ich in meinen 300 Fällen von der Narcose Gebrauch: ich war stets im Stande, selbst die empfindlichsten und dicksten Bauchdecken so nachgiebig zu machen, dass ich, ohne besonderen Schmerz zu verursachen, den Uterus meinem inneren Finger nähern konnte. Geduld und Ausdauer führen auch hier selbst Schwierigkeiten gegenüber, die im ersten Momente nur durch die Narcose — die ja häufig sehr umständlich ist und oft nicht verlässlich ausgeführt werden kann — bekämpft zu werden scheinen, zum Ziel.

Die Nachbehandlung bestand in 8—10tägiger Bettruhe, wobei die im Wochenbette übliche Diät befolgt wurde. In den ersten drei Tagen lasse ich stets nur flüssige Speisen (Milch und Suppe) verabreichen und Priessnitzsche Umschläge auf den Bauch geben; für regelmässige Defäcation wird Sorge getragen. Die äusseren Genitalien werden zweimal täglich mit Lysollösung abgespült; Scheidenausspülungen werden nur bei fieberhaftem Verlauf — je nach Bedarf vorgenommen. Ich kann mich nicht entsinnen, dass in einem der von mir selbst beendigten Fällen eine nennenswerthe Nachblutung aufgetreten wäre. Oefters kam es wohl vor, dass sich in den allerersten Tagen nach Beendigung des Abortes ein wenig Blut zeigte, doch genügte in solchen Fällen die Verabreichung einer Ergotinlösung (20%), welche mir stets gute Dienste leistete.

Der Verlauf meiner Abortfälle war ein geradezu idealer. Von 300 Fällen, worunter 41 wegen bestehenden Fiebers beendigt werden mussten, verliefen 295 fieberlos. (Die Temperaturerhöhung innerhalb der ersten 24 Stunden nach Beendigung fieberhafter Fälle kann hier nicht in Betracht gezogen werden). Doch selbst die fünf fieberhaften Fälle konnten nicht dem Eingriffe zugeschrieben werden: Im Fall 1 musste unter ausgesprochenen peritonealen Reizerscheinungen (natürlich auch Fieber) die Gebärmutterhöhle ausgeräumt werden; nach 10tägigem Fieber allmähliche Genesung. Fall 2 betraf jene Frau, die schon des öfteren an parametranen Exsudaten litt; ebenfalls Heilung. Im Fall 3 handelte es sich mit der grössten Wahrscheinlichkeit um Scharlachinfection. Die Fälle 4 und 5 waren septische; ersterer genas, letzterer endete letal. (Die beiden Fälle werden des Näheren bei der Behandlung der Abortsepsis besprochen.) Kein einzigesmal zeigte sich dort im Wochenbette Fieber, wo vor dem Abort keines bestand, und betrug daher der fieberlose Verlauf, wenn ich von den zwei septischen Fällen absehe, die drei anderen aber, trotzdem sie dem Eingriffe nicht zugeschrieben werden können, berücksichtige, 99 pCt, ein Procentsatz, wie er günstiger kaum gedacht werden kann.

Wenn ich noch hinzufüge, dass in keinem der Fälle nennenswerthere Nachblutung, Deciduom- und Placentarpolypbildung oder sonst welche Complication beobachtet wurde, so bin ich zum Ende meines objectiven Referates angelangt und erübrigt mir nur noch mit einigen Worten der Abortsepsis zu gedenken.

Ueber die Behandlung der Abortsepsis kann ich mich nicht entschieden äussern, da ich mit Gewissheit nur über zwei Fälle verfüge, die beide, obwohl ich keine bacteriologische Untersuchung vornehmen konnte, untrügliche Symptome der Sepsis zeigten.

Im 1. Fall handelte es sich um eine IV para im vierten Schwangerschaftsmonate, die schon seit 6 Tagen blutete und fieberte und seit der tagsvorher erfolgten Geburt des Foetus bereits drei Schüttelfröste mit Anstieg der Temperatur bis 40° C. hatte. Jetzt zugezogen, entfernte ich nach einer Sublimat-Scheidenausspülung bei knapp fingerweitem Muttermunde die angewachsene, sehr übelriechende Placenta aus der bereits empfindlichen Gebär-

mutter und liess dem Eingriff eine intrauterine Sublimatirrigation folgen. Temperatur fällt während des Eingriffes von 40,2° auf 39°. — Nächstfolgenden Tag neuerdings Schüttelfrost, Erbrechen, beginnender Meteorismus, trockene Zunge; Temperatur 40°. Ausspülung der Gebärmutterhöhle, die ganz leer ist, mit einer Sublimatlösung. Die Symptome verschlimmern sich: ständig hohe Temperatur, höchster Grad von Meteorismus, unstillbares Erbrechen, fadenförmiger Puls und erfolgt der Tod in Folge septischer Peritonitis bei unbenommenem Sensorium sechs Tage nach Ausräumung der Gebärmutter. Es wurde mit allen Mitteln gegen die Sepsis gekämpft, der Uterus gleich nach meiner leider zu spät in Anspruch genommenen Hülfe entleert, die Höhle nachher täglich 1—2 mal antiseptisch ausgespült, sonst auch alles aufgeboten, doch nichts war im Stande der fulminanten Sepsis Einhalt zu bieten.

Im 2. Falle wurde ich zu einer II para gerufen, die seit 24 Stunden mässig blutete und vor 2 Stunden bereits einen Schüttelfrost hatte. Letzte Menses vor 7 Wochen. Bauch ein wenig meteoristisch, empfindlich, Temperatur 39,9°. — Patientin gesteht selbst, dass sie sich vor 2 Tagen behufs Einleitung des Abortes einer Manipulation unterzog, leugnet nicht, dass der Eingriff per vaginam erfolgte, weigert sich aber, sonst noch nähere Aufklärung zu geben. Aus der Grösse des Uterus musste ich auf eine Fehlgeburt in der sechsten Schwangerschaftswoche schliessen; der Muttermund war geöffnet, doch der Cervicalcanal für den Finger nicht durchgängig. — Ich liess Pat. sofort auf den Tisch bringen und nahm unter Assistenz des Hausarztes das Curettement in Sims'scher Lage vor. Die Curette förderte wenige Deciduatheile heraus; Ausspülung des Cavum in diesem Falle mit Sublimatlösung, Dührssen'sche uterovaginale Tamponade. Nachmittag Temperatur noch 39,2°, Meteorismus erheblicher, grosse Schmerzen, Erbrechen. Nächsten Morgen Meteorismus noch bedeutender, Temperatur aber blos 38,2°, Erbrechen; Nachmittag bei unveränderten Symptomen Temperatur 37,8°. Bei weiterhin fieberfreien Verlauf halten die peritonitischen Erscheinungen noch weitere zwei Tage an; nachher rapide Besserung. Pat. verlässt am 14. Tage geheilt das Bett. Ich fühle mich berechtigt diesen Fall für einen septischen anzusehen und ist es meine feste Ueberzeugung, dass ich die Genesung dem raschen Eingreifen — im Ganzen ein Schüttelfrost zwei Stunden vor der Operation — zu verdanken habe.

Die beiden Fälle aneinandergereiht zeigen auf den ersten Blick den grossen Unterschied, der zwischen ihnen herrschte. Im 1. Fall Beginn des Abortes unter wesentlichen Fiebererscheinungen sechs der Schüttelfröste aber 1—2 Tage vor der Ausräumung, im 2. Fall aber Beginn des Abortes einige, des einzigen Schüttelfrostes wieder nur zwei Stunden vor der Operation. Aus zwei Fällen lässt sich keine Schlussfolgerung ziehen, den Eindruck gewann ich aber doch, dass, wenn die Ausräumung und antiseptische Ausspülung der Uterushöhle gleich nach den ersten schweren Symptomen erfolgt, selbst der septische Abort günstig verlaufen kann; bestehen aber die Symptome schon seit längerer Zeit, nun dann werden die Ausräumung und Ausspülung nicht viel nützen und muss der Olshausen'sche Vorschlag, in solchen Fällen den Uterus mit den Adnexen zu exstirpiren, ernstlich in Erwägung gezogen werden.

— —

Die Anwendung bezw. Empfehlung eines Heilverfahrens findet dann seine Berechtigung, wenn es einem Uebel schonend und endgültig auf eine Weise abhilft, wie dies andere (active oder

passive) Methoden nicht im Stande sind und endlich auch dann, wenn es für späterhin von keiner nachtheiligen Wirkung begleitet ist. Unser geschildertes Verfahren entspricht diesen Anforderungen vollkommen: 1. es kann schonend genannt werden, weil es einem unabänderlichen Zustande schon zu einer Zeit ein Ende bereitet, wo die eventuell gefahrbringenden Symptome noch nicht auftraten (prophylactische Wirkung), 2. hilft es einer effectiven Gefahr endgültig ab (Blutung, Anämie, Fieber), 3. beugt es späteren Erkrankungen vor (Deciduom, Placentarpolyp, Endometritis u. A.).

Noch immer ist der Streit, ob bei Abortbehandlung passives (exspectatives) oder actives Verfahren gerechtfertigt ist, nicht endgültig beigelegt und ist somit der practische Arzt nicht in der Lage, nach einheitlichen Grundsätzen vorzugehen. Mehrere neuere Arbeiten sprechen dem passiven Verfahren das Wort und geht mancher Autor thatsächlich so weit, dass er selbst „bei aus sehr starker Blutung hervorgegangenem Schwächezustand" abwartet. Das passive Verfahren birgt unzweifelhaft directe und spätere Gefahren in sich; directe Gefahren bilden, wie ich dies mit unleugbaren Beispielen bestätigen konnte, Blutung bezw. schwere Anämie und Fieber, spätere Gefahren aber u. a. Deciduom und Placentarpolypbildung, Endometritis. Im Vorhinein zu entscheiden, in welchem Falle diese Gefahren auftreten werden, lässt sich nicht und somit wird die exspectative Methode a priori stets die genannten Gefahren mit sich führen können. Dass eine „starke", die Passivität vielleicht abschüttelnde Blutung nicht immer in unserer Gegenwart eintrifft, ist selbstredend, wie auch, dass in gegebenem Falle bis zur Ankunft des Arztes der Blutverlust ein so erheblicher sein kann, dass der Organismus an den Folgen lange zu tragen haben könnte. Uns allen sind Fälle bekannt, wo die Frauen nach exspectativer Verhaltung in die grösste Lebensgefahr geriethen; Todesfälle an Verblutung erlebte ich wohl nicht, doch sah ich den denkbar grössten Grad von Anämie sich entwickeln. Weiterhin kann eine exspectative Behandlung Fiebererscheinungen zur Folge haben, Decompositionen des Inhaltes, die dann häufig unter erschwerten Umständen die schleunigste Ausräumung erheischen.

Ich gebe wohl zu, dass wir nur recht handeln, wenn wir in Fällen, wo noch Alles im Uterus ist, also bei completem Abort und wo die Erscheinungen noch mässige sind, also gefahrdrohende Blutungen oder aber Fieber nicht auftraten, exspectativ vorgehen. Es verlaufen ja viele Abortusfälle spontan. Doch selbst bei vollkommenem Abort, wenn die Blutung eine excessive ist oder aber bei Fieber noch länger zu warten, ist geradezu ungerechtfertigt, da ja die Erfahrung lehrt, dass unter solchen Verhältnissen später dennoch eingegriffen werden muss. Geleitet von diesem Gedankengang sah ich wohl bei vollkommenem Abort genug oft spontanen Verlauf; war aber die Blutung eine bedeutende und wartete ich dennoch, wie ich dies auch in meinen 19 completen Abortfällen stets that, so konnte ich nur zweimal

die Genugthuung haben, den Abort ohne Eingriff verlaufen zu sehen; 17mal musste doch Hand angelegt werden, und zwar 10mal nach rein exspectativem Verfahren: Ruhe und Ausspülungen, 7mal aber nach Tamponade.

Das exspectative Verfahren bei unvollkommenem Abort kann ich aber gar nicht gelten lassen, denn, wenn das active Verfahren grössere Gefahren mit sich brächte, als dies eine „starke" Blutung oder Fieber im Stande sind, nun dann wäre der Standpunkt gerechtfertigt, er muss aber in dem Momente an Berechtigung verlieren, wo das Eingreifen quo ad valetudinem vortheilhafter erscheint. Die abwartende Behandlung ist aber auch schon deshalb nicht als Regel hinzustellen, weil wir ein Analogon für diese Ansicht bei anderen pathologischen Zuständen nirgends finden. Wem würde es einfallen, bei Placentarretention bezw. -accretion nach einer normalen Geburt, selbst ohne Blutung und Fieber, länger als einige Stunden zu warten! Es könnte ja nicht als Indication einer Placentalösung unter solchen Verhältnissen bloss der Umstand angesehen werden, dass sich der Muttermund nach einigen Stunden schliesst und nachher der Entfernung Schwierigkeiten in den Weg legt! Die Pat. blutet ja nicht, Fieber ist ja auch keines vorhanden! Andererseits haben wir ja denselben Vorgang beim Abort: blutet die Pat. nach Abgang der Frucht nicht und ist auch kein Fieber vorhanden, so wird sich ja die Cervix ebenfalls schliessen! Und dennoch im ersteren Falle eingreifen, im letzteren warten! Die Entfernung der Placenta nach normaler Geburt — natürlich muss uns die Expression im Stich gelassen haben — geschieht hauptsächlich deshalb, um einer aufzutretenden Blutung oder aber einem Fieber (in Folge von Decomposition) vorzubeugen, die Contraction des Muttermundes kommt nur in zweiter Reihe in Betracht, denn es könnten uns ja hier gerade so, wie beim unvollkommenem Abort Mittel zu Gebote stehen, den Muttermund zu erweitern.

Weshalb können sich denn die Anhänger des passiven Verfahrens zu keiner activen Therapie entschliessen? Hauptsächlich wegen der Gefahr einer Infection. Wie steht es aber mit der Infection in diesem Falle? Was lehrt uns eine rein objective Erfahrung? Von 300 activ beendeten Aborten, worunter effectiv 2, womöglich aber vielleicht auch mehr, bereits septisch inficirt waren, fieberten bloss fünf — also 1 pCt. Kann die abwartende Methode selbst nur in dieser Hinsicht bessere Resultate aufweisen? Nein! Ich und mit mir auch Andere sahen genug häufig ganz erhebliche Folgekrankheiten — Fieber, Entzündungen — Fälle, wo gar nicht eingegriffen wurde. Was die bacteriologischen Untersuchungen von Menge und Krönig feststellten: Keimfreiheit der Cervix und Vagina, bekräftigen nur unsere Erfahrungen. Wie wäre es denn sonst möglich, solche Resultate aufzuweisen? Die Desinfection des Genitalschlauches bei Eingriff wegen Blutung — die häufigste Indication — geschah stets nur nach Beendigung des Abortes. Hätte es sich nicht ein oder das andere Mal ereignen müssen, dass, wenn in der

Scheide oder im Cervix thatsächlich Infectionskeime vorhanden gewesen wären (wie dies s. Z. auch Winter behauptete), solche in den Uterus eingeführt und noch vor der Ausspülung mit einer antiseptischen Flüssigkeit in die Blutbahn aufgenommen worden wären. Dass dies der Fall sein müsste, beweisen ja diejenigen Fälle, wo wegen allenfalls gutartiger Decomposition der Placenta, selbe abgelöst werden muss, und nach kurzen (1—2) Stunden fast mit mathematischer Genauigkeit noch 1—2 Schüttelfröste auftreten, als Zeichen von Uebertragung von Saprophyten während der Ablösung der Placenta in die Blutbahn. Ich kann aber hier noch anführen, dass ich 12 mal dort, wo ich plötzlich, ganz unvorbereitet — natürlich handelte es sich um sehr bedrohliche Blutungen — gerufen, nichts als Sublimat für meine Hände hatte, die Ausräumung ohne nachherige Desinfection des Genitalschlauches vornehmen musste und auch im Verlauf dieser Fälle kein einzigesmal Temperaturerhöhung constatiren konnte. Eines natürlich ist erforderlich — und darauf wies ich bereits in meinem vor fast 5 Jahren gehaltenen Vortrag hin — approximative Gewissheit seitens des einschreitenden Arztes, umsomehr natürlich des Specialisten, dass er frei von Infectionskeimen sei. Es scheint im ersten Augenblick paradox, diese Forderung überhaupt als Bedingung aufzustellen, da sich in dieser Hinsicht ja keine Gewissheit verschaffen lässt. Und dennoch kann man auch dieser Anforderung gerecht werden. Ich habe schon seiner Zeit betont, „dass meiner Ansicht nach nichts so sehr im Stande ist, eine puerperale Infection zu verursachen, als jene Microorganismen, die erfahrungsgemäss als Erreger der Wund- und Infectionskrankheiten betrachtet werden. Mit einem Worte sehe ich in den allermeisten Fällen als Ursache der puerperalen Infection die Uebertragung genannter Keime auf die Gebärende mit Hülfe solcher Personen an, die mit Wund- und Infectionskranken in Berührung kamen. Nur in dem Umstand, dass ich im Laufe von Jahren niemals mit Infectionskranken in Berührung kam, finde ich die Ursache meiner ausser gewöhnlich günstigen Resultate.“ Diese Folgerung, zu der ich im Anschluss von 100 Abortfällen gelangte — von den anderen Geburtsfällen ganz abgesehen —, kann ich heute, wo ich über 300 Abort- und eine grosse Zahl von Geburtsfällen (worunter die schwersten geburtshülflichen Operationen) verfüge, vollinhaltlich bekräftigen. Ich bin mir natürlich in vollem Maasse bewusst, dass ich in dem Augenblick, wo ich diese Anforderung an den behandelnden Arzt stelle, auf fast unüberwindliche Schwierigkeiten stosse. Ich sage nur fast, da sich auch hier Vieles thun lässt. Was in erster Reihe den Wunsch, dass der eingreifende Arzt nichts mit Wunden zu thun gehabt habe, betrifft, ist dies nur ein pium desiderium, denn in der Unzertrennlichkeit der Geburtshülfe von der Gynäkologie liegt es, dass selbst Specialärzte täglich Wunden verschiedener Art behandeln werden. Wundkrankheiten gegenüber, da es sich ja hier schliesslich um unsere Hände handelt, die mit der Wunde in

Berührung kommend eventuell Keime in den Uterus übertragen könnten, müssen wir uns in erster Reihe durch peinlichste Desinfection unserer Hände schützen. In solchen Fällen muss auf die Aufweichung der Epidermis, energisches Reiben der Haut und langes Einwirken des Sublimats auf die Hände besonderes Gewicht gelegt werden. Auch können, wenn es nöthig ist, die Kleider gewechselt werden. — Auf diese Weise wird es nicht nur dem Special- sondern auch dem praktischen Arzte gelingen, sich von den ev. anhaftenden Wunderregern zu befreien. Viel schwerer steht es mit dem anderen Postulat, frei von Infectionskeimen, d. h. mit Infectionskranken nicht in Berührung gekommen zu sein. Dieser Punkt muss schon in zwei Theile getheilt werden, je nachdem der Special- oder der practische Arzt dem Falle gegenüber steht. Was den Specialisten betrifft, so soll es als Axiom hingestellt werden; der Geburtshelfer κατ' ἐξοχήν darf niemals Infectionskranke behandeln, woraus natürlicher Weise mit Wahrscheinlichkeit folgt, dass ihm kaum jemals Infectionskeime anhaften werden. In der Grossstadt wird dies auch leicht erfüllt werden, da ja der Frauenarzt hier mit seiner Specialität sein Auskommen findet und andererseits kaum anders Anerkennung finden wird; ebenso muss es sich mit dem „wahren" Specialisten in grösseren Provinzstädten verhalten, die ja mit Recht auf die Specialpraxis der ganzen Umgebung rechnen können, die aber dann genügen muss, ihren Lebensunterhalt zu bestreiten. Dort aber, wo es keine Specialisten giebt, auf dem Lande, wo sich der Arzt unwillkürlich mit Allem beschäftigen muss, steht die Frage anders. Wenn der Landarzt dann einem Geburtsfall, also auch einem Abort, wo er eventuell eingreifen muss, gegenübersteht, wenn er am selben Tage oder tags vorher einen Infectionskranken — par excellence Scharlach, Erysipel, Blattern, Diphtheritis — behandelte, sollte er in erster Reihe, wenn er dazu noch Zeit hat und sich im Orte oder in der Nähe ein zweiter Arzt befindet, der zufällig nicht in der selben Lage ist, wie er, die Hülfe dieses Arztes in Anspruch nehmen. Grosses Unheil kann in solchem Falle die Berufung eines zweiten Collegen vermeiden! Ist aber dieser College selbst nicht keimfrei, oder befindet sich überhaupt keiner in der Nähe, dann muss es die heilige Pflicht des einem vis major Folge leistenden Arztes sein, sich, soweit es nur menschenmöglich, „keimfrei" zu machen. Ein Sublimatreinigungsbad, ganz reine Leibwäsche, ein besonderer Anzug, Hut, die sich in einem zu diesem Zwecke abgesonderten Schrank befinden, sollen angelegt werden. Gesichts- und Kopfhaare müssen mit der grössten Sorgfalt im Bade antiseptisch gewaschen werden. Bei der Kranken dann selbstverständlich nochmals peinlichste Desinfection der Hände. Wenn zu Alldem keine Zeit bleibt, periculum in mora wäre, nun dann müsste der Arzt sich wenigstens Kopf- und Gesichtshaare, wie auch die Hände gut reinigen und desinficiren, wie auch sich ein reines Leintuch, welches vom Kinn bis zu den Sohlen reicht, vorbinden lassen und nur nachher zum Krankenbett bezw. zur Untersuchung

und Operation schreiten. Wenn dies stets befolgt würde, so müsste die Mortalitäts- bezw. Morbiditätsziffer nach geburtshülflichen Untersuchungen und Operationen auf das denkbarste Minimum sinken! Wie weit hier die in jüngster Zeit empfohlenen Operationshandschuhe Schutz gegen Infection bieten, und somit den Vorgang erleichtern werden, wird die Zukunft lehren; mir stehen bis heute diesbezüglich noch keine Erfahrungen zur Seite.

Und nun könnten ja die Anhänger des passiven Verfahrens gerade auf die schwierige Durchführbarkeit des Postulates einer absoluten Reinlichkeit hinweisend, die active Behandlung geradezu gefahrbringend nennen. Darauf aber kann ich nur erwidern und somit ihnen ihr einziges Schwert — die Gefahr der Infection — aus den Händen reissen, dass 1. bei Einhaltung der oben angegebenen Massregeln, die diesbezügliche Gefahr fast auf 0 sinkt. 2. aber, dass sie bei abwartendem Verfahren der Gefahr der Infection selbst nicht entrinnen können, denn, wie ich schon früher betonte, wird die Hülfe des Arztes meistens nur beim Auftreten beunruhigender Symptome in Anspruch genommen werden, also bei Blutung, die, wenn sie nur nicht gering ist, wo auch wir Activen nichts thun, eine innere Untersuchung erheischen wird. Diese Untersuchung muss eine genaue sein. da es sich ja um die Feststellung der Diagnose bezw. des Behandlungsplanes handelt, also sich mindestens bis zum Muttermunde erstrecken — genügende Passage um Infectionskeime zu deponiren. Ich würde es für einen schwachen Trost halten, wenn wir unter solchen Umständen bei auftretender Infection unser Gewissen damit beruhigen wollten, dass wir ja nicht eingegriffen haben und somit nicht Schuld an der Infection tragen; in diesem Falle ist ja die kaum vermeidliche Untersuchung schon ein Eingriff!

Also vor Furcht einer Infection, die ja äusserst selten vorkommen wird — und dann auch gerade so häufig, wie beim exspectativen Verfahren — die Kranke einer hochgradigen Blutung, Anaemie oder Fieber auszusetzen, um dann eventuell doch gezwungen zu sein, einzugreifen, kann als Argument nicht beistehen. Oder sollen wir auch weiterhin warten, wenn als Folgen, wie dies Winternitz anführt, Blutungen in späteren Stadien auftreten und zwar unter 70 Fällen 50 mal wegen Bildung von Placentapolypen, 12mal wegen Deciduome und 8 mal wegen Endometritis. Dieser Thatsache habe ich nichts beizufügen! Ich kann somit ganz ruhig aussprechen, dass bei unvollkommenem Abort, wo der Cervicalcanal für einen Finger nur halbwegs passirbar gefunden wird, die abwartende Methode keine Berechtigung hat, sondern einzig und allein das active Verfahren, von welchem ausnahmsweise nur dort abgesehen werden darf, — und auch nur, wenn die Symptome keine gefahrdrohenden sind — wo der behandelnde Arzt für seine Reinlichkeit nicht einstehen kann.

Auch der Behandlung des Abortes mit Uterustamponade (mit Jodoformgaze), wie diese Dührssen in Empfehlung brachte, kann ich nicht ohne Weiteres für alle Fälle beipflichten. Wenn

auch sein Verfahren kein direct actives genannt werden kann, birgt es doch so ziemlich sämmtliche Gefahren der activen Methode, ja sogar in erhöhterem Masse in sich; 1. wie aus seiner Tabelle ersichtlich, erfolgte unter 19 Fällen nur 10 mal der Abort, 7 mal war die Cervix zugänglich und 2 mal blieb der Erfolg aus, das heisst 19 mal wurde untersucht (Gefahr der Untersuchung), 10 mal erfolgte der Abort, also wurde Tampon und Placenta entfernt (wieder ein Eingriff), 9 mal kein Abort (Entfernung des Tampons) und nachher manueller Eingriff (Gefahr des Eingriffes). Dass die Methode seinem Zwecke nicht stets entsprechen kann, ist ja selbstverständlich, wenn wir uns ins Gedächtniss zurückrufen, dass ja ein ansehnlicher Theil der Abortfälle wegen Placentitis und Endometritis erfolgt, Veränderungen, die meistens die Accretion der Placenta zur Folge haben. Diese pathologische Anwachsung wird natürlich vom Tampon nicht gelöst und somit ist der Erfolg seiner Behandlung schon von Vornherein ein fraglicher. Diese Nachtheile haften unserem geschilderten Verfahren abermals nicht an, wo doch in der Regel nur ein einzigesmal eingegriffen wird. (Die Untersuchung fällt mit der Behandlung zusammen). In den seltenen Fällen — 2 mal —, wo ich bei zurückgebliebener Placenta den Cervicalcanal nicht passiren konnte, bediente ich mich des Dührssen'schen Verfahrens und hatte die Genugthuung, nach Entfernung des Tampons den Muttermund beziehungsweise Cervicalcanal für einen Finger durchgängig zu finden — somit den Abort manuell zu beendigen; die Placenta fand ich hier ebensowenig abgelöst in der Scheide, wie ich in drei Fällen von mittels Dührssen'scher utero-vaginaler Tamponade künstlich eingeleiteten Fehlgeburten auch nur die Erweiterung des Cervicalcanals, nicht aber die Geburt des Eies erzielen konnte.

Die Scheidentamponade in diesen Fällen anzuwenden, finde ich schon gar nicht gerechtfertigt, weil sie ja naturgemäss noch weniger leisten wird, wie die Uterustamponade.

Als Uebertreibungen der activen Methode ist die Anwendung des scharfen Löffels und der Curette zu betrachten. Ersteres Verfahren ist gänzlich zu verwerfen, selbst nach Abtastung der Uterushöhle, da in solchen Fällen der abtastende Finger viel sicherer und schonender die Ablösung bezüglich Entfernung der Placenta besorgen wird, als der Löffel.

Was nun die Curette betrifft, finde ich es hier am Platze, endlich endgültig über ihren Werth und Anwendung in der Abortbehandlung zu sprechen, da über dieselbe noch immer die vagesten und meiner Empfindung nach übertriebensten Ansichten herrschen. Ich kann mich vollinhaltlich Brausewetter anschliessen, der sich mit Recht gegen den Satz Abel's, dass „bei einer Blutung nach Abort, ohne weitere Vorbereitung die Portio angehackt und ausgekrazt wird", auflehnt und ihn nicht gelten lassen will. Die Aerzte werden sich ja in der überwiegenden Mehrheit der Fälle stets nach dem richten, was sie in der Schule vor sich gesehen haben. Mir ist keine Schule bekannt, die so ohne

Weiteres bei Abort zu curettiren lehrt. Es sind nur immer Einzelne, die aber nicht der deutschen Schule angehören, die für die Curette einstehen, ihren absoluten Werth preisen und behaupten, niemals Perforation oder andere Gefahren nach ihrer Anwendung gesehen zu haben. Dies sind aber nur vereinzelte Anpreisungen und sie werden nicht nur von den Lehrern, sondern auch von den nüchtern denkenden Lesern auf ihren wahren Werth reducirt werden. Es ist ja möglich, dass Aerzte, die in einer ansehnlichen Zahl von Fällen curettirt haben, die Curette so handhaben, dass sie keine üble Folgen von ihr sehen, aber Anspruch auf „Schule machen" dürfen sie nicht erheben. Bei acuten Fällen, ich meine solche, wo der Abort kurz vor unserem Erscheinen erfolgte und wo Blutung oder Fieber wegen Retention der Placenta, Eitheile oder Deciduareste bestehen, ist die Anwendung der Curette unbedingt zu verwerfen, da es ja in solchen Fällen ein leichtes ist, mit dem Finger die Ausräumung der Gebärmutterhöhle vorzunehmen, wobei der Operateur vielmehr wie beim Curettement die Sicherheit haben wird, alles entfernt zu haben. In chronischen Fällen, wo der Abort schon vor Tagen oder Wochen erfolgte, wird die Blutung oder das Fieber in den allermeisten Fällen von Deciduaresten und Chorionzöttchen bedingt sein, wie auch dann der Cervicalcanal geschlossen sein wird. Hier wird, wie dies Schröder auf so klassische Weise schilderte, die Curette ohne Dilatation des Cervicalcanales vortreffliche Dienste leisten. Mit etwas Uebung — und die muss vom Arzte mit Recht verlangt werden — wird die Curette da viel heilbringender sein, als Tamponade und forcirtes Eindringen mit dem Finger, um die Decidua, die ja in solchen Fällen der Uteruswand innig anhaftet, abzulösen. — In diesem Sinne ging ich auch stets vor und waren von meinen 50 mit der Curette behandelten Fällen 49 sogenannte chronische Fälle, wo die Decidua entfernt werden musste. (In den seltenen Fällen von chronischem Abort, wo die Placenta zurückblieb und die Cervix geschlossen ist, wird natürlich nicht zur Curette gegriffen.)

Die Schlussfolgerungen aus meiner Arbeit, die die Behandlung des Abortes bis zum Ende des dritten Schwangerschaftsmonates umfasst, glaube ich in folgenden Punkten zusammenfassen zu können:

1. Blutung bei geschlossenem Muttermund ist in der Regel minimal und genügen zu ihrer Bekämpfung meistens Ruhe und Scheidenausspülungen.

2. Bei nennenswerther Blutung, besonders wenn der Muttermund geöffnet ist, ist der Abort mit den seltensten Ausnahmen, unaufhaltbar und kann da exspectatives Verfahren von Lebensgefahr begleitet sein.

3. Nennenswerthe Blutung nach einem Abort, wie auch geringe aber Tage und Wochen anhaltende Blutung weisen auf Zurückbleiben von Eitheilen in der Gebärmutterhöhle hin.

4. Die Scheidentamponade ist keine curative, sondern bloss eine vorbereitende Behandlung.

5. Die Scheidentamponade kann nicht als Bekämpfer des drohenden, sondern nur als wirksamer Einleiter des verlaufenden Abortes angesehen werden.

6. Wenn der Uterus leer ist, schliesst sich in der Regel der Muttermund.

7. Bei erheblicher Blutung ist der Cervicalcanal in der Regel durchgängig.

8. Bei vollkommenem Abort, also wo noch Frucht sammt Anhängen im Uterus verweilen, soll nur bei ernster Gefahr — erhebliche Blutung oder Fieber — eingegriffen werden.

9. Bei unvollkommenem Abort soll es als Regel gelten, den Abort zu beendigen.

10. Wenn bei Blutung, wo noch gewartet werden kann, der Muttermund sich wiederholt nicht erweitert, kann und soll zur Dührssen'schen Tamponade gegriffen werden.

11. Je seltener man in die Höhle eindringt, also womöglich nur einmal, umso günstiger gestaltet sich der Verlauf.

12. Bei acutem, also bloss vor Stunden erfolgtem unvollkommenen Abort, wo der Cervicalcanal noch halbwegs durchgängig ist, kann und soll der Eingriff ein manueller sein und ist die Anwendung der Curette zu verwerfen.

13. Bei chronischem, also vor Tagen und Wochen erfolgtem unvollkommenen Abort, wo der Cervicalcanal geschlossen ist, soll und kann bei noch zurückgehaltener Placenta dieselbe nach der Dührssen'schen utero-vaginalen Tamponade manuell entfernt werden, bei Deciduaresten aber — und das ist der häufigere Fall — die Curette angewendet werden.

14. Behufs Curettement bei chronischem Abort ist die Dilatation des Cervicalcanals unnöthig.

15. Der Ausräumung soll stets eine intrauterine Ausspülung mit einer antiseptischen Lösung folgen.

16. Nach manueller oder instrumenteller Ausräumung darf es nicht bluten; bestehende Blutung weist in der Regel auf in dem Uterus zurückgebliebene Theile hin.

17. Das active Verfahren ist häufig auch ein prophylactisches, indem es sonst unvermeidlichen Gefahren vorbeugen kann.

18. Die Gefahren des exspectativen — passiven — Verfahrens sind directe: Blutung ev. Verblutung, Anaemie und Fieber und indirecte: Deciduom und Placentarpolypbildung, Endometritis.

19. Die Gefahren des activen Verfahrens sind nur dann möglich, wenn der Operateur für die Abwesenheit von Infectionskeimen nicht aufkommen kann.

20. Bei septischem Abort, wo das Ei in toto, oder Theile desselben noch im Uterus sind, soll die Höhle schleunigst ausgeräumt und mit einer Sublimatlösung ausgespült werden.

21. Bei Sepsis nach vollendetem Aborte muss, im Falle die antiseptischen Uterusausspülungen keinen Erfolg aufweisen, die Totalexstirpation des Uterus und seiner Adnexe nach Olshausen's Vorschlag in Erwägung gezogen werden.

IV.

(Aus dem anatomischen Institute der Jagellonischen Universität in Krakau.)

Ueber ein zwischen den Blättern des breiten Mutterbandes bei einem neugeborenen Mädchen gefundenes Ektodermalgebilde.

Von

Docent Dr. L. SWITALSKI.

Während meiner Untersuchungen[1]) über das Verhalten der Wolff'schen Kanäle bei Foeten und bei Neugeborenen weiblichen Geschlechtes habe ich bei einer während der Geburt gestorbenen reifen Frucht (50 cm Länge, 3000 g Gewicht) zwischen den Blättern des rechten Ligamentum latum ein eigenthümliches, haarähnlich aussehendes Gebilde gefunden.

Die exstirpirten, in drei Stücke getheilen, in Formalin und Alcohol gehärteten Geschlechtstheile wurden in 1proc. Haematoxylinlösung gefärbt und in Paraffin eingebettet. Der rechte Eierstock sammt Tube und dem oberen Theile des Ligamentum latum bildeten ein in Paraffin eingebettetes Stück, welches serienweise beinahe senkrecht zur Längsachse des Eileiters geschnitten wurde. Die Mehrzahl der so erhaltenen Präparate wurde noch mit Eosin nachgefärbt.

Bei der systematischen mikroskopischen Untersuchung der Präparate stellte es sich heraus, dass parallel zur Tube im oberen Theile des Ligamentum latum ein Gebilde verlief, welches ich auf 29 Präparaten von je 20 μ Dicke verfolgen konnte. Rekonstruirt man sich dasselbe aus diesen Serienschnitten, so sieht man, dass es von länglicher, spindelförmiger Gestalt ist. Die queren Durchschnitte dieses Gebildes sind rund, ganz regelmässig schon makroskopisch deutlich sichtbar von $^3/_4$ mm Durchmesser. Ungefähr in der Mitte seiner Länge kommt es in unmittelbare Berührung mit dem Wolff'schen Gange, welcher mit gut erhaltenem Cylinderepithel ausgekleidet ist. An dieser Stelle bemerkt man an der

---

[1]) Ueber das Verhalten der Urnierenreste bei weiblichen Embryonen und Kindern. Separatabdruck aus dem Anzeiger der Akademie der Wissenschaften in Krakau 1898.

hinteren Wand des Gebildes eine seichte Einbuchtung, ebenso ist der Wolff'sche Gang an dieser Stelle etwas abgeplattet.

Wie man aus der Serie der Präparate entnehmen kann, verläuft der Wolff'sche Gang sich schlängelnd und entfernt sich allmählich beiderseits von dem Gebilde.

Schon bei schwacher Vergrösserung sieht man, namentlich an den mit Eosin nachgefärbten und der Mitte des Gebildes entnommenen Präparaten mehrere Schichten, welche an die Zellenlagen der Epidermis erinnern.

Nach den beiden Enden des spindelförmigen Gebildes ist die Zahl der Schichten geringer. Bei starker Vergrösserung sieht man, dass die Enden des Gebildes von grossen epithelialen Zellen, welche in einigen Schichten liegen, gebildet werden. Die Zellen selbst sind blau gefärbt (die Endpräparate waren nicht mit Eosin nachgefärbt), haben einen grossen deutlichen ovalen Kern und sind von sehr zahlreichen, kleinen, blau gefärbten Körnchen angefüllt. Ausserdem sieht man in manchen Zellen kleine Ablagerungen eines braunen Farbstoffes. Nach aussen hin werden die Epithelzellen von einem schmalen Saume von Bindegewebe umgeben.

Nach der Mitte zu wird der schichtenartige Bau des Gebildes deutlicher, so dass in der Mitte selbst die einzelnen Schichten folgendermassen sich eintheilen lassen. Aussen haben wir eine Hülle aus Bindegewebe, dann folgt eine Schicht von Zellen mit deutlichen Kernen und braunen Pigmentkörnchen, sodann eine Schicht von Zellen, welche deutliche Kerne und sich mit Eosin intensiv roth tingirende Tropfen von verschiedener Gestalt und Grösse aufweisen. Schliesslich sehen wir eine Schicht von Zellen, deren Protoplasma ganz von feinen, in Haematoxylin intensiv blau gefärbten Körnchen erfüllt ist und daneben auch noch braune Pigmentkörnchen enthält. Das Innere des Gebildes besteht wiederum aus zwei Schichten, deren äussere von der letztgenannten Zellschicht scharf abgegrenzt ist. Sie besteht aus intensiv roth gefärbten homogenen, abgeplatteten, concentrisch angeordneten Zellen, in denen die Reste der Kerne gleichfalls roth, aber noch viel intensiver gefärbt erscheinen. Die innere Schicht besteht aus ganz homogenen blassrothen, concentrisch angeordneten Schüppchen. In beiden Schichten sind Ablagerungen von braunem Farbstoffe zu finden.

Aus der Beschreibung der Zellschichten des Gebildes geht hervor, dass wir es mit einer continuirlichen Reihe verschiedener aufeinander folgender Verhornungsstadien zu thun haben. Wenn auch eine vollkommene Identität mit den in der Haut sich vorfindenden Zellschichten nicht festgestellt werden kann, so ist es jedoch unverkennbar, namentlich wenn wir die Schicht der Zellen mit blauen Keratohyalinkörnchen, Keratoeleïntropfen berücksichtigen, dass eine grosse Aehnlichkeit mit den Zellen des Stratum granulosum et lucidum der Epidermis besteht. Die die centralen Schichten bildenden Zellen sind schon ganz verhornt und erinnern, abgesehen von ihrer concentrischen Anordnung, ganz an die im Stratum corneum sich vorfindenden Hornschüppchen.

Die braunen Pigmentablagerungen, welche wir im ganzen Gebilde zerstreut gefunden haben, erinnern an den in der Haut anzutreffenden Farbstoff. Es kann keinem Zweifel unterliegen, dass dieses Gebilde als ein Ektodermalgebilde aufzufassen ist. Das Vorhandensein dieses Gebildes zwischen den Blättern des Ligamentum latum ist nur aus den embryonalen Verhältnissen erklärbar.

Alle Autoren, welche die embryonale Entwickelung der Wolff'schen Gänge bei Säugethieren studirt haben, sind der

Meinung, dass die Wolff'schen Gänge, welche sich aus dem Mesoderm entwickeln, sich in einer sehr frühen Entwickelungsperiode dem äusseren Keimblatte nähern und eine Zeit lang mit demselben in Verbindung bleiben. Dies hat sogar zu der Hypothese Anlass gegeben, dass das äussere Keimblatt bei der Bildung des Vornierenganges betheiligt ist. Die Mehrzahl der Autoren (Waldeyer, Bornhaupt, Kölliker, Rabl) ist jedoch der Meinung, dass das Ektoderm sich bei der Bildung des Vornierenganges nicht betheiligt, sondern dass der Vornierengang sich nur immer an das Ektoderm anlege und demnach diese Verbindung nur eine vorübergehende sei.

Wenn wir diese Thatsache berücksichtigen, dass die beiden Gebilde in unmittelbarer Berührung sind, dass sogar eine gegenseitige Einbuchtung der Wand stattgefunden hat, so ist die Erklärung des ektodermalen Gebildes neben der Wand des Wolff'schen Ganges eine sehr leichte.

Wahrscheinlich wurden mit dem Wolff'schen Gange, als er sich von dem Ektoderm entfernte oder vielmehr durch dazwischenwachsendes Mesenchymgewebe weggedrängt wurde, einige Zellen des Ektoderms, die mit ihm in inniger Verbindung waren, mitfortgerissen und gelangten so mit ihm zwischen die beiden Blätter des breiten Mutterbandes.

Unser Befund ist, glaube ich, im Stande, einiges Licht auf die Herkunft der zwischen den Blättern des Ligamentum latum sich vorfindenden Ektodermalgebilde zu werfen.

Dass unabhängig von den Eierstöcken sich eine Dermoidcyste zwischen den Blättern des breiten Mutterbandes entwickeln kann, ist eine wohlbekannte Thatsache. Peters[1]) meint darüber: „Der Urnierengang tritt in einer gewissen frühen Entwickelungszeit mit dem Ektoderm in Berührung und ist es ja wohl denkbar, dass Elemente des letzteren mit zum Aufbaue des Ganges herangezogen, in demselben bis in spätere Zeit schlummern können, um dann den Ausgangspunkt für Dermoide zu bilden.“ Wie oben hervorgehoben, wissen wir, dass das Ektoderm sich bei der Entwickelung des Wolff'schen Ganges direkt gar nicht betheiligt, dass also in der Wand des Wolff'schen Ganges sich normal keine Ektodermelemente finden können. Wie die neuen Untersuchungen lehren und wie unser Fall zeigt, können aber ausnahmsweise Ektodermalelemente in Folge der sehr innigen Berührung mit dem Wolff'schen Gange mit demselben in das Ligamentum latum verschleppt werden.

Ja wir glauben in unserem Falle, der ein neugeborenes Kind betrifft, gewissermassen die erste Spur der Entstehung eines Dermoidalgebildes angetroffen zu haben, dessen enge Nachbarschaft mit dem Wolff'schen Gange den causalen Zusammenhang des Dermoidgebildes mit diesem ausser Zweifel setzt.

---

[1]) Peters: Die Urniere in ihrer Beziehung zur Gynaekologie. Samml. klin. Vorträge. No. 95. 1897.

Ob dieses Gebilde im weiteren Leben auf der hier angetroffenen Stufe stehen geblieben wäre oder ob es zur Ausbildung eines Dermoids von grösseren Dimensionen hätte führen können, ist eine Frage, die weder im bejahenden noch im verneinenden Sinne beantwortet werden kann. Dies beeinträchtigt aber in keiner Weise die Bedeutung, welche, unserer Ansicht nach, diese an sich kleine Beobachtung in theoretischer Beziehung für die Erklärung der Dermoide des Ligamentum latum besitzen dürfte.

V.

Zur Behandlung der Blutungen aus dem weiblichen Genitale.

(Weitere Erfahrungen über das Stypticin.[1])

Von

Dr. MAX NASSAUER,
Frauenarzt in München.

Unter den Kranken, die die Sprechstunde des Gynaekologen aufsuchen, ist eine hervorragende Anzahl solcher, welche unsere Hilfe in Anspruch nehmen wegen Blutungen aus dem Genitale. Es sind ja diese Blutungen eine Begleiterscheinung von sehr vielen Unterleibserkrankungen; mehr noch, bei jeder einzelnen Genitalerkrankung kann eine Blutung als Symptom mitauftreten und bei vielen Allgemeinerkrankungen ebenfalls. Unsere wichtigste Aufgabe ist natürlich, die Grundursache der Blutung zu erforschen. Die Erkenntnis dieser diktiert uns dann das therapeutische Handeln.

Von Allgemeinerkrankungen sind es die Phthise, Chlorose, Herzkrankheiten, Hysterie, viele Infectionskrankheiten u. a., welche oftmals Genitalblutungen auslösen. Bei jungen Mädchen oft eine uns unbekannte Ursache, die wohl auf nervöser Basis beruht. Beim Eintritt der Periode, bei „Erkältungen“ können Menorrhagien auftreten; congestive Blutungen, wobei ich an Nähmaschinenarbeiterinnen erinnere. Dann kommt das grosse Heer der „gutartigen“ Erkrankungen der Gebärmutterschleimhaut, Endometritis in jeder Form, Schleimhautpolypen; Myome, metritische, para- und perimetritische Processe; Erkrankungen der Eileiter und Eierstöcke verschiedenster Art. Zu diesen tritt die Reihe der malignen Degenerationen der Gebärmutter. Zu diesem gynaekologischen Kapitel treten die Blutungen, die aus den Geburtsvorgängen hervorgehen: Blutungen nach Schwangerschaft, Placentarresiduen, mangelhafte Rückbildung des Uterus nach Ge-

[1]) Vorgetragen in der Münchener gynaek. Gesellschaft am 22. 2. 1899.

burt und Abort, maligne Degenerationen der Chorionzotten und schliesslich klimakterische Blutungen.

Damit ist das Kapitel der Genitalblutungen noch nicht erschöpft. Diese Fälle werden naturgemäss bunt durcheinander gewürfelt zu unserer Beobachtung kommen.

Wenn nun auch, wie oben angeführt, das Grundübel vor allem bekämpft werden soll und muss, so sind wir leider in einem grossen Teil der Fälle aus äusseren Gründen nur in der Lage, das Symptom dieser Grundübel, eben die Blutungen zu attaquieren; in einem anderen Teil der Fälle erfordert auch nur die Blutung an sich eine Therapie.

Ich will heute von der Besprechung all der operativen und sonstigen Massnahmen zur Stillung der Genitalblutungen absehen. Ich will Ihnen nur über ein chemisches Mittel, über das noch nicht allzuviele Erfahrungen vorliegen, einen Bericht geben, das anzuwenden und zu erproben ich nunmehr in ca. 200 Fällen während mehrerer Jahre Gelegenheit hatte.

Es ist merkwürdig, dass auf diesem so dankbaren Gebiete der Arzneikunde im Gegensatze zu den anderen Gebieten, die uns mit internen Heilmitteln überschwemmen, so wenig neues und brauchbares zu Tage gefördert wird. Und doch müssen wir ein Stypticum, das unschädlich in der Anwendung und prompt in der Wirkung ist, mit Freuden begrüssen. Bis jetzt steht uns ausser dem Secale und der Hydrastis nebst ihren Derivaten kein Mittel zur Verfügung. Vor 4 Jahren ist das Stypticin dazugetreten.

Wie unzuverlässig das Secale ist, welch unangenehme Nebenerscheinungen es oft verursacht und wie beschränkt der Anwendungskreis der Hydrastis, samt Hydrastin und Hydrastinin ist, wissen Sie alle aus Erfahrung. Es ist nun oft eine missliche Sache, ein neues Mittel zu empfehlen, da eben die vielen neu erstehenden Präparate mit Recht die Aerzte von vornherein misstrauisch machen und auch aus anderen Gründen, wie sie unser Herr Vorsitzender, Herr Klein, vor einiger Zeit im hiesigen ärztlichen Verein mit vollem Recht auseinandergesetzt hat. Ich kann ihm nur in allen Punkten voll zustimmen. Aber es wäre auch ein Fehler, die neuen Mittel nicht zu prüfen, besonders dort, wo ein Mangel besteht, und es wäre eine Thorheit, ja ein Vergehen, ein Mittel nicht zu empfehlen, wenn man nach strenger objectiver Prüfung desselben an grossem Material und in längerer Zeit wirklich gute Resultate gesehen hat, ohne ausser im Interesse der Kranken und der Wissenschaft an der Vertreibung desselben irgendwie beteiligt zu sein.

Ich nun habe persönliche Erfahrungen über das Stypticin seit ungefähr 3 Jahren. Darüber will ich berichten.

Vor allem deucht mich, ist der Name unpassend gewählt. Ein „Stypticin" müsste allgemein ein Stypticum sein. Das ist es aber nur in beschränktem Masse. Es ist gewissermassen ein specialistisches, vorzügliches Stypticum. Es ist, wie Sie hier sehen, ein gelbes, in Wasser leicht lösliches Pulver, gewonnen

aus dem Opiumalcaloid „Narcotin". Cotarninum hydrochloricum. Wegen seiner chemischen Aehnlichkeit mit dem Hydrastin hatte es Prof. Freund meinem ehemaligen Chef Gottschalk-Berlin zu Versuchen überwiesen. 1895 auf dem Gyn. Congress zu Wien konnte dieser als erster über gute Erfahrungen mit demselben berichten. Ein Jahr später folgte Gärtig aus der Breslauer Klinik mit ca. 45 Fällen. Falk stellte an Tieren die physiologische Wirkung des Stypticins fest. Ich selbst habe dann an der Hand von 120 Fällen aus Gottschalk's Klinik die Indication des Mittels für die einzelnen Arten der Gebärmutterblutungen, genauer präcisiert und publiciert. Inzwischen sind nun mehrere Arbeiten erschienen — Backofen in der münch. med. Wochenschrift, aus Frankreich, Italien etc., die dann meine Angaben bestätigten.

Es ist selbstverständlich, und das will ich vornherein betonen, dass das Stypticin keine Panacee gegen Gebärmutterblutungen ist. Das wäre auch unnatürlich. Es kann dasselbe Mittel nicht zugleich dort wirken, wo z. B. durch Zusammenziehung der Muskulatur eine Blutung stehen soll und dort, wo etwa durch eine Erschlaffung derselben eine bessere Circulation und Blutabfuhr zustande kommen soll.

Es wurden an Gottschalk's ambulantem Material unterschiedslos seit 1895 alle Blutungen mit Stypticin symptomatisch behandelt, unbeschadet der event. späteren operativen oder sonstigen Therapie. Ich habe in meiner Assistentenzeit aus den genau geführten Journalen der sorgfältig beobachteten Fälle die vor mir und durch mich mit St. behandelten Fälle zusammengestellt. Da konnte es scheinen, als ob das Mittel sehr unbeständig sei. Bald wirkte es überraschend prompt, bald war es einflusslos. Als ich dann aber die gleichen Fälle zusammenstellte, schälten sich allmählich ganz deutlich die Fälle heraus und damit die Indication für das Mittel, wo es wirksam war, und die, wo es wirkungslos blieb.

Ich habe die ersten 50 Fälle ausführlich beschrieben und gestatte mir einen Abdruck herumzugeben. Von diesen waren 3 klimacterische Blutungen, mit idealer Wirkung, 12 Blutungen durch subinvolutio uteri post abortum — fast durchweg guter Erfolg. (Beim Zurückbleiben von Abortresten wenig Wirkung). Bei 11 fungös endometritischen Blutungen kein Erfolg, erst bei persistierender Blutung nach Curettement mit Erfolg; 6 Myomblutungen mit wechselndem Erfolg; 10 reflectorische resp. congestive Blutungen, das sind Gebärmutterblutungen bei Erkrankungen in der Umgebung des Uterus und an den Adnexen mit ausnahmslos vorzüglichem Erfolg, 2 Blutungen bei Virgines aus unbekannter Ursache mit guter Wirkung, 6 drohende Aborte und einige andere Fälle.

An diese Fälle reihten sich dann nach der Publikation etwa 100, bei denen sich stets das gleiche Resultat zeigte.

Ich verfüge nun aus meiner eigenen Praxis über einige 30 genau beobachtete Fälle, mit deren ausführlichen Verlesung ich Sie nicht ermüden will.

Es sind dies:

Diagnose	Fälle	Wirkung
Endometritis fungosa teilweise mit Ut. retrofl. etc.	5	Keine Wirkung. Hydrastis auch nicht.
Myome mit nervösen Beschwerden bei der Periode, mit Endometritis (Kreuzschmerz, Erbrechen etc.)	3	Blutung wenig beeinflusst Beschwerden auffallend gebessert!
dto. dto.	1	Ohne Erfolg.
Lues, Menorrhagie	1	8 Tage dauernde Blutung sistiert sofort.
Essentielle Blutungen (Menorrhagien) bei Mädchen. (Phthise Chloros. etc.)	5	Stets sehr gut.
Endometritis catarrhalis	3	Sehr gut.
Subinvolutio uteri post abortum (Vit. cordis)	1	8tägige Blutung sistiert sofort.
dto. dto.	2	Sehr gut.
Adnexerkrankungen (eitrig) Menorrhagien, später Kolpotomie, (mit Dr. Amann)	1	Sehr gut.
dto. beiderseitige Ovarialcysten mit Endom. fungosa (später Laparotomie mit Dr. Klein)	1	Kein Erfolg (mit Morphin) S. unten.
Oophoritis, Pyosalpinx etc., Parametritis. Perimetritis	8	Sehr gut; überraschend; Blutung ist beim Erwachen am Tage nach der Injection von 0,2 Stypticin verschwunden.
	31	

Ich habe mir nach meiner Erfahrung mit dem Mittel natürlich nun die einzelnen Fälle ausgesucht und nicht mehr unterschiedslos das Stypticin gegeben. That ich es doch, der Controlle wegen, manchmal, wo ich ein Resultat nicht erwartete, so blieb auch der Erfolg aus. „Wirkung sehr gut“ bedeutet in diesen Fällen, dass die Blutungen unzweifelhaft durch die Medication in spätestens 24 Stunden aufhörten oder bei prophylactischer Anwendung viel schwächer resp. normal waren.

Im grossen und ganzen wirkt das Stypticin nicht, wo eine Zusammenziehung der Gebärmutter bewirkt werden soll. Da ist das Secale am Platz. Es wirkt nicht gut, wo die Gebärmutterschleimhaut gewuchert und erkrankt ist und blutet: bei fungös endometritischen Blutungen. Wohl stillt es da die Blutung auf wenige Stunden; dann aber kehren

diese wieder; ist die Schleimhaut durch Curettement entfernt und blutet es weiter, dann ist es von guter Wirkung. Nun aber kommt das grosse Feld der Blutungen, die ihren Ursprung nicht oder nicht primär in der Gebärmutter mucosa haben. Und da wirkt es überraschend. Bei Myomen, solange nicht die secundäre Mucosawucherung schuld ist, wirkt es gut; bei Dysmennorrhoen und Menorrhagien ohne pathologisch-anatomische Unterlage, wie wir sie bei Virgines beobachten, ist es sehr verwendbar. Bei drohendem Abort scheint es indiciert (6 beobachtete Fälle sind nicht eindeutig); vor allem aber wirkt es überraschend, bei dem Heer der Menorrhagien, die bedingt sind durch eine Adnexerkrankung, durch pathologische Verhältnisse in der Umgebung des Uterus. Es ist in der That überraschend, wenn immer wieder, nachdem heute bei der Untersuchung ein Adnextumor, eine Salpingitis, Oophoritis, Parametritis etc. constatiert wurde und die Patientin ausser anderen Beschwerden vor allem über auffallend lange und starke Periode klagte oder unregelmässige Blutung und gerade der Blutung wegen Hilfe suchte — stets derselbe günstige Verlauf eintrat: Es werden 2 Spritzen der wässerigen 10proc. Stypticinlösung in die Musc. Glutaei gespritzt; das sind 0,2 Stypticin; Patientin wird etwas müde, schläft in der kommenden Nacht gut und hat beim Aufwachen die Blutung völlig verloren. Diese Patienten kommen typisch des anderen Tages mit dieser Erzählung und sagen: „ich bin ganz gesund etc.“ Ich verfüge in toto über 20 solcher ganz gleicher Beobachtungen.

Bei Carcinomblutungen wurde es mit wechselndem temporären Erfolg angewandt. In der geburtshilflichen Praxis habe ich mit dem Stypticin keine Erfahrung.

Aus der Zusammenstellung ergiebt sich ferner: Bei Myomen konnte 3mal die Blutung wenig beeinflusst werden; aber sonst ganz bedeutende Beschwerden schwanden. Es scheint mir ganz sicher, dass die Blutungen aus einer bestehenden Endometritis persistierten, während die sedative Wirkung des Stypticins in Wirkung trat. Es ist mir, wie hier, auch in anderen Fällen, das Stypticin gewissermaassen als differential-diagnostisches Mittel — ob die Schleimhaut erkrankt ist oder nicht — nützlich gewesen. Ich werde es in Zukunft auch bei Dysmennorrhoen, ohne zu starke Blutung, versuchen, da die Schmerzen gewiss oft durch die zu starken Contractionen bedingt sind, wo wir eine Verengerung des inneren M. M., starke Knickung etc. annehmen und da — wie wir sehen werden — gerade diese durch das Stypticin gemildert werden.

Eine üble Wirkung habe ich gar niemals gesehen. Niemals einen Abscess, eine Infiltration, niemals bei interner Anwendung etwas Schlimmes, auch bei durch Irrtum der Patienten exceptionell hohen Dosen. Die Stichwunden sind nicht schmerzhafter wie alle anderen; es erregt ganz bestimmt keine Wehen, keine Krämpfe. Die Anwendung ist ungemein einfach; gewöhnlich injiciere ich, noch während die Patientin auf dem

Untersuchungsstuhl liegt, unter Vermeidung der Gegend des Sitzknochens, da beim Hinsetzen sonst Schmerzen für ein paar Stunden entstehen, ohne dass es die Kranke überhaupt merkt. Steht Patientin, so bitte ich sie einfach, die Röcke etwas zu heben und sich nach vorne zu beugen.

Innerlich, wenn die Injection, die sofort wirken soll, nicht indiciert ist, verordnet man es in Tablettenform à 0.05, 4—6 mal pro die je 2 Tabletten, und lässt es bei der nächsten Periode vom 3. Tage ab nehmen. Zweimal habe ich Erbrechen beobachtet nach der Injection, als ich es mit Morphin, grosser bestehender Schmerzen halber, kombinierte.

Noch ein paar Worte über die physiologische Wirkung. Aus den klinischen Beobachtungen, wie aus den Tierversuchen ergab sich das gleiche:

Ueberall dort, wo eine Blutung bedingt ist, durch Erschlaffung des Uterus, ist es wenig wirksam. In den Fällen aber, in welchen der Uterus und seine Schleimhaut durch Erkrankung der Umgebung oder einen pathologischen Zustand der Uterussubstanz in einen gewissen Reizzustand versetzt ist, ist es bei daraus resultierenden Blutungen zu deren Stillung sehr wirkungsvoll. Dieser Reizzustand äussert sich in einer physiologischen Uebertreibung der normalen Funktion, übergrosser Straffheit und Contraction des Uterus, damit auch der Gefässe. Dadurch wird secundär eine venöse Hyperämie der Schleimhaut bedingt, vermehrte Secretion und Blutung — wie es Winckel ungefähr für alte Gebärmutterentzündungen angiebt. Auf diesen Zustand übt das Stypticin eine gewissermassen örtliche, den Genitaltractus beruhigende Wirkung aus. Es ist, als ob der vom alten Soranus als „straffe Faser" bezeichnete Zustand sich löse und dem normalen Platz mache. Da das Stypticin ein Opiumalcaloid ist, wäre diese örtlich sedative Wirkung daraus zu erklären. Und zwar scheint es auf die vasomotorischen Nervenbahnen des Genitaltractus einzuwirken. Dafür liefert auch einen — allerdings negativen — Beweis die Unwirksamkeit bei erkrankter und blutender Schleimhaut. Und diese bestimmte Unwirksamkeit hinwiederum schliesst eine allenfallsige Annahme von suggestiver Wirkung von vornherein aus. —

Meine Herren, ich konnte und wollte nur in grossen Zügen meine Erfahrungen mit dem Stypticin mitteilen. Sie werden bei zu langer, bei zu starker Periode, bei reflectorischen Blutungen, bei rein klimakterischen viel Freude an der so einfachen Medication haben, desgleichen Ihre Patientinnen. Sie werden sich und Ihren Kranken einen guten, wenn auch vorübergehenden, Erfolg schaffen, dort wo ein anderes Mittel nicht zur Verfügung steht oder versagt: bei Blutungen armer Krebskranker, Myomleidender oder wegen Endometritis blutender Frauen. Und — obwohl darüber die Akten noch offen sind — Sie werden vielleicht manchmal eine einen drohenden Abort anzeigende Blutung stillen und diesen aufhalten können. Und Ihre

erweiterten Erfahrungen werden es uns vielleicht auch in der Geburtshülfe am rechten Platze zu verwerten lehren; ich denke vor allem an Placenta praevia.

Ich glaube, jeder kleine Fortschritt unserer gynäkologischen Therapie auf nicht operativem Gebiete muss heutzutage doppelt willkommen sein und unseren armen Kranken ein helfender Arzt zu sein, ohne sie gleich mit dem Messer zu schrecken, dürfte uns ganz besondere Befriedigung gewähren. Dazu, glaube ich und hoffe ich, sollen meine Ausführungen ein wenig beitragen.

Litteratur.

1. Gottschalk, Berlin, Verh. d. VI. Congr. der deutschen Ges. für Gyn.
2. Derselbe, Ther. Monatshefte. 1895. Dez.
3. Gärtig, Breslau, Aus der Prov.-Hebammenanstalt. Ther. Monatsh. 1896.
4. Falk, Berlin. Virch. Arch. 1895 No. 142.
5. Derselbe, Ther. Monatshefte. 1896.
6. Nassauer. Wiener therap. Wochenschrift. 1897. No. 32 u. 33.
7. Backofen. Münch. med. Wochenschrift. 1898. No. 14.
8. Lavialle et Ruyssen. L'écho medic. du Nord. 1898.
9. J. Rousse et P. Walton. Belgique médic. 1898.
10. M. Passi. Corriere Sanitario. Milano. 1898.
11. Paoletti. Corriere Sanitario. Milano. 1898.
12. Nederodow. Medicinskoe Oborr. 1898.
13. Zarambella. Il. Pratico. 1898.
14. v. Braitenberg. Wien. med. Presse. 1898. 35.
(S. auch Freund, Monatsschr. für Geb. u. Gyn. Bd. IX. Heft 3.)

VI.

Beitrag zur Entwickelungsmechanik des Geschlechts.

Von

Dr. L. WEILL-Strassburg.

(Hierzu 1 Abbildung.)

Man nennt nicht mit Unrecht unser Zeitalter die Aera der mikroskopischen Forschungen.

In der That hat das Mikroskop in diesem Jahrhundert, was die Erschliessung und Offenbarung der physiologischen Funktionen und anatomischen Verhältnisse betrifft, geradezu unglaubliches geleistet.

Aber alles Ding hat seine Grenzen. Man verlange von dem Mikroskop nicht zu viel.

In den unendlichen Variationen des Albuminstoffes liegt eben doch nicht die Erklärung für seine sämtlichen Funktionen.

Es giebt doch auch Erscheinungen in der Zelle von rein physikalischer und chemischer Natur, die sich eben nur mit Hülfe unserer physikalischen und chemischen Gesetze erklären lassen.

Das Mikroskop hat uns bis jetzt über die Erscheinung der Differenzierung des Geschlechts keinen hinreichenden Aufschluss geben können, sehen wir einmal zu, inwiefern unsere physikalischen und chemischen Hülfsquellen zur Aufklärung dieses dunklen Gebietes beitragen können.

Jede lebende Zelle ist in Bewegung begriffen.

Die Bewegungen lassen sich einteilen:

I. in Bewegungen von der Stelle
II. „ „ auf „ „

Zu der ersten Kategorie von Bewegungen gehören:

1. die amöboide Bewegung
2. die gleitende „
3. die rollende „ und
4. die Geisselbewegung.

Die II. Kategorie von Bewegungen, die Bewegungen auf der Stelle hat folgende Unterarten:

1. die circuläre, wandständige Bewegung des Protoplasmas,
2. die molekuläre Bewegung
3. die Rotations- „
4. die Flimmer- „ und
5. die Undulations- und Vibrations-Bewegung.

Durch jede dieser Bewegungen wird eine Summe von Energie entwickelt.

Von den unter I aufgeführten Bewegungen wird die Geschwindigkeit am grössten sein bei der Geisselbewegung, von den unter II aufgeführten bei den molekulären Bewegungen.

Je rascher und je kürzer die Bewegung ist, desto grösser die Geschwindigkeit, desto grösser die entwickelte Energie. Je mehr Arten von derartigen Bewegungen sich nun in der einzelnen Zelle kombinieren, desto intensiver ist ihre Energie.

Am meisten Energie erfordert nun die Lebensthätigkeit derjenigen Zellen, welche abgeschlossen als Individuen leben, denen die ganze Fülle der verschiedenartigsten Lebens-Aufgaben zufällt, daher finden wir in ihnen die meisten Bewegungs-Arten kombiniert: sowohl fortschreitende Bewegung, als auch Bewegung auf der Stelle, circuläre, molekuläre, rotierende und Geissel-Bewegungen.

Von den organisierten, geschlossenen Zellformationen des Organismus werden wieder diejenigen am meisten Energie erfordern, denen die höchste und wichtigste, alle andere in sich schliessende, organische Funktion zukommt, nämlich die Befruchtungs-Zellen.

In der That sehen wir auch in den Generations-Zellen fast sämtliche oben angeführte Bewegungsarten kombiniert. Die Energie ist jedoch nicht allein abhängig von der Schnelligkeit der Bewegungen, es kommt vielmehr dabei noch ein anderer Faktor in Betracht; „die Masse".

Die Energie ist proportional der Masse und dem Quadrate der Geschwindigkeit.

Bezeichnen wir die kinetische Energie mit E, die Geschwindigkeit mit V, die Masse mit M, so ist nämlich nach einen bekannten physikalischen Lehrsatz: $E = \frac{M V^2}{2}$.

Die Energie einer Zelle kann geschwächt werden:

1. durch schädliche Beeinflussung der Masse,
2. „ „ „ „ Beweglichkeit.

Die Masse wird schädlich beeinflusst:

a) durch mangelhafte Ernährung,

b) durch atrophische Prozesse, Schrumpfungs- und Degenerations-Prozesse, unter dem Einfluss von α) Giften (Alkohol, Morphium u. s. w.), β) von konstitutionellen Krankheiten (Diabetes, Syphilis u. s. w.).

Die Beweglichkeit wird beeinflusst: durch lähmende Gifte, Alkaloïde, oder Toxine, ferner durch Alkohol-, Tabak- und Morphium-Genuss, und durch die lähmende Wirkung der aus den konstitutionellen Krankheiten (Syphilis, Diabetes u. s. w.) sich ergebenden Stoffwechsel-Produkte.

Von den beiden Generations-Zellen, welche beim Wirbeltier in Betracht kommen, überwiegt nun die weibliche Zelle die männliche bedeutend an Masse, dagegen ist bei der männlichen eine viel energischere Fortbewegung zu verzeichnen. Die kurzen, rasch auf einander folgenden Bewegungen der männlichen Geisselzelle entwickeln eine grössere Geschwindigkeit als die schwerfällige rollende Bewegung der weiblichen Eizelle. (Auch die karyokinetische Spindelfigur ist der Bewegungsform der männlichen Zelle näher verwandt als der weiblichen). Bei der einen überwiegt also die Masse, bei der anderen die Geschwindigkeit der Fortbewegung, während die Bewegung auf der Stelle bei beiden wohl eine annähernd gleiche sein wird. Stossen nun zwei Zellen von verschiedener kinetischer Energie, oder sagen wir besser: stossen zwei von verschiedenen Seiten angreifende Kräfte zusammen, so wird bekanntlich die Resultierende, geometrisch dargestellt, die Diagonale eines Parallelogramms sein, dessen zwei ungleiche Seiten von den beiden in Betracht kommenden Kräften repräsentiert werden. Die Diagonale wird natürlich der grösseren Seite zuneigen, mit der grösseren Seite des Parallelogramms wird sie einen kleineren Winkel bilden als mit der kleineren Seite. Denn die Seite eines Dreiecks ist eine Funktion des gegenüberliegenden Winkels.

Mit andern Worten:

Die aus zwei Komponenten zusammengesetzte Resultierende wird qualitativ sich der grösseren und kräftigeren Komponente am meisten nähern.

II. Satz. Bei zwei sich kopulierenden, um das Geschlecht ringenden Zellen bleibt die Geschlechtsbestimmung derjenigen vorbehalten, deren kinetische Energie überwiegt.

Kehren wir zu der Ausgangsformel zurück, so haben wir also für die weibliche Zelle: $\frac{E}{f} = \frac{M V^2}{2}$ (M der grössere Faktor)

für die männliche Zelle: $Em = \frac{mV^2}{2}$ (V der grössere Faktor) und das Geschlecht wird davon abhängen, ob $Ef > Em$, d. h., welche von beiden kinetischen Energien überwiegt, ob $\frac{MV^2}{2} > \frac{mV^2}{2}$ oder umgekehrt. Befindet sich das weibliche Ei unter besonders günstigen Entwicklungs-Bedingungen gegenüber der männlichen Zelle, so wird M grösser, MV^2 wird prädominieren (M kann dabei sehr gross, V sehr klein werden), umgekehrt kann auch V sehr gross, M sehr klein werden, und in diesem Falle das männliche Geschlecht überwiegen. Im allgemeinen wird nun, da der eine Faktor im Quadrat vorkommt, das Produkt nach derjenigen Seite hinneigen, wo eben der im Quadrat vorkommende Faktor der grössere ist, d. h. unter gewöhnlichen Umständen wird $\frac{mV^2}{2}$ etwas $>$ sein als $\frac{MV^2}{2}$, damit wäre die durch die Erfahrung bestätigte Thatsache der Tendenz zur Prädominierung des männlichen Geschlechts mathematisch dargestellt. Nun hängt einerseits die Masse der weiblichen, anderseits die Fortbewegungs-Geschwindigkeit der männlichen Zelle, von denen jede ein Hauptfaktor ist in dem Produkte, welches die kinetische Energie darstellt, von einer Reihe von äusseren Umständen ab, welche besonders in neuerer Zeit durch eine ganze Anzahl trefflicher Arbeiten illustriert worden sind.

Bevor wir jedoch auf diese Verhältnisse näher eingehen, möchtenwir ein paar allgemeine Bemerkungen vorausschicken, um zu zeigen, wie sehr die morphologischen Eigenschaften eines Körpers von äusseren Umständen beeinflusst werden. Nehmen wir zunächst ein Beispiel aus der anorganischen Natur:

Es giebt Krystalle, die in zwei verschiedenen Formen auftreten können, je nach den äusseren Verhältnissen, nach der Concentration und Gehalt der Lösung, aus welcher sie herauskrystallisieren, nach dem Atmosphärendruck, nach der Temperatur u. s. w. Wir erinnern hier nur an die beiden Krystallformen des Kalkspats (CO^3Ca), von denen die eine dem hexagonalen, die andere dem rhombischen System angehören (Arragonit). Bei vollständig gleichbleibender innerer Struktur sehen wir hier allein unter dem Einfluss der äusseren Umstände zwei vollständig verschiedene Typen entstehn.

Das gleiche gilt auch, wie wir gleich sehen werden, für die Entstehung der organischen Formationen.

Unter dem Einfluss rein äusserlicher Umstände kann auch hier bei vollständig gleichbleibender innerer Struktur ein und dasselbe Individuum, sagen wir besser ein und dieselbe Species, in den mannigfaltigsten Formen auftreten.

Diese äusseren Umstände, welche in besagter Weise die Form eines organischen Lebenwesens beeinflussen, können sich nun ihrerseits wieder in der denkbar verschiedensten Weise bemerkbar machen. Denken wir z. B. an den Einfluss des Klimas,

welches so tiefgreifende Veränderungen in den einzelnen Arten hervorruft: Veränderungen der Farbe, z. B. die weissen und schwarzen Menschen, das bunte Gefieder der Vögel der heissen Zone, im Vergleich zur faden, einförmigen Färbung des Gefieders der Bewohner des gemässigten Klimas, die Farbenpracht einzelner Arten der tropischen Vegetation, die bei uns in natürlichem Zustande nur in ganz matter, tonloser Färbung vorkommen, dann die Verschiedenheit der Behaarung, welche z. B. bei ein und derselben Pflanze bald auftritt, bald ausbleibt, je nachdem man sie auf dem Gebirge oder in der Ebene kultiviert.

Durch künstlich erhöhte Temperatur der Umgebung ist es bereits gelungen, bei sonst matten, farblosen Arten direkt Farben zu erzeugen, so z. B. erhält der Schmetterling Nemcophila plantagius bei der Zucht in erhöhter Temperatur gerötete Hinterflügel.

Ranunculus repens trägt im Wasser keine Haare, auf trockenem Boden tritt er behaart auf u. s. w. Ausser diesen klimatischen Einflüssen giebt es auch eine Menge von lokalen Reizen, welche an Ort und Stelle, unter Individuen desselben Bezirks, die verschiedensten Umbildungen resp. Formbildungen hervorrufen können: phototactische Reize: vom Licht getroffene Pflanzenteile können sich in eigentümlicher Weise krümmen und drehen, gewisse Pflanzenarten gedeihen besser unter rotem, andere mehr unter blauem Licht; ferner erinnern wir an den Einfluss des ultravioletten Teils des Spectrum auf die Pflanzenkultur, chemotactische Reize, auf welche wir gleich zurückkommen werden, ferner electrische Reize: wir erinnern nur an die modernen landwirtschaftlichen Versuche der Durchleitung des galvanischen Stromes durch gepflügtes Ackerland und die im Anschlusse daran beobachtete Hypertrophie und Turgescenz der Gewächse, die geotactischen Reize mit ihrem bekannten Einfluss auf die Hauptaxe u. s. w. Verweilen wir einen Moment bei den chemotactischen Reizen und fassen wir einmal von den verschiedenen chemischen Reizen diejenigen ins Auge, welche eben in der Zufuhr neuer chemischer Elemente bestehen, nämlich die Ernährung.

Wir erinnern an die mannigfaltigen Variationen ein- und derselben Pflanzenart, je nachdem sie auf feuchtem oder trockenem Boden wächst (vergleiche ob. Ranunculus repens), die Verschiedenartigkeit der Färbung je nach dem Eisengehalt des Bodens, manche Blüten nehmen unter verstärkter Eisenzufuhr direkt wärmere Farben an, rote Schmetterlinge können durch Ernährung ihrer Raupen von mit Kochsalz imprägnierten Blättern gelbe Flügel bekommen (Collimorpha hera und dominula), anämische Menschen können durch geeignete Eisenpräparate einen frischen, roten Teint erhalten; wir erinnern ferner an die Verkrümmung des Knochensystems bei mangelnder Phosphornahrung, an die tiefgreifende Veränderung, welche ein- und dieselbe Pflanzenspezies eingehen kann, wenn sie von einem

phosphor- und stickstoffarmen auf einen phosphor- und stickstoffreichen Nährboden versetzt wird.

Welche Formwandlungen hat z. B. nicht die Heckenrose durchgemacht, um zur Gartenrose zu werden. Der Einfluss der Ernährung kann sich aber nicht nur äussern in den mannigfaltigen Umwandlungen der Form, sondern auch in der Veränderung rein physikalischer Eigenschaften. Wir erinnern nur an die Veränderung der Leuchtkraft der sogenannten Leuchtbakterien je nach dem Zuckergehalt des Nährbodens. Geringer Zuckergehalt verstärkt die Leuchtkraft, erhöhter Zuckergehalt vermindert dieselbe resp. bringt sie zum Stillstand (durch Säureentwicklung vgl. Begerink). Welche chemischen Elemente resp. Verbindungen speziell für die Formwandlungen der einzelnen Teile verantwortlich gemacht werden müssen, ob sie in besonderen Hauptaffinitäten einzelner Pflanzengattungen zu diesem oder jenem chemischen Element, zu dieser oder jener chemischen Verbindung bestehen, darüber sind die Akten noch nicht geschlossen.

Kehren wir nach diesen allgemeinen Betrachtungen wieder zurück zu der allgemeinsten und verbreitetsten Formwandlung der befruchteten Zelle: der Geschlechtsdifferenzierung.

Die ganze Entwicklung der befruchteten Zelle weist darauf hin, dass bis zu einer gewissen Zeit, bis zu einem gewissen Grade, die befruchtete Zelle sich in einer Art von histologisch, indifferentem Stadium befindet und (nur histologische, nicht mechanische Indifferenz!) während dieser Zeit mehr oder weniger äusseren Einflüssen zugänglich ist, welche die Geschlechtsbildung bestimmen. Stellen wir nun in folgendem kurz zusammen, was die empirische und statistische Forschung in dieser Beziehung zu Tage gefördert hat, so haben wir zunächst die statistischen Arbeiten von Hofacker und Sattler zu gedenken.

Von ihnen stammt das bekannte Gesetz über die Abhängigkeit des Geschlechts von dem Alter der Zeugenden, ein Gesetz das bekannterweise neuerdings stark angezweifelt und auf demselben Wege, auf dem es entstanden ist, nämlich auf dem Wege der Statistik widerlegt worden ist. Greifen wir aus dem statistischen Jahrbuch der Stadt Berlin zwei Tabellen heraus, aus dem Jahre 1894 und 1895, so finden wir die Mädchengeburten gegenüber den Knabengeburten in Prozenten im Jahren 1895 bei einer 20—25jährigen Mutter, im Jahre 1894 bei einer 25—30jährigen Mutter:

	1894	1895
bei 28 Jahre älteren Vater	150	143
„ 23—27 „ „ „	71	122
„ 18—22 „ „ „	115	90
„ 13—17 „ „ „	97	102
„ 8—12 „ „ „	95	91
	Mutter 25—30 J.	Mutter 20—25 J.

Graphisch würden sich die Verhältnisse etwa folgendermassen darstellen lassen: Auf der Abszisse die progressive Altersdifferenz des Mannes, auf der Koordinate die Anzahl der Mädchengeburten in Prozenten bei 70 pCt. beginnend (da sie in diesen Jahrgängen nie unter 70 pCt. blieben, 70 pCt. bedeutet also 70 Mädchen auf 100 Knaben). Bei Hundert haben wir die Linie des sexuellen Gleichgewichts, welche, wie wir sehen, trotz des viel höheren Alters des Vaters zweimal zu Gunsten der Mädchen überschritten ist, entgegen dem Gesetz von Hofacker und Sattler, welches bei höherem Alter des Vaters stets Knabenüberschuss, bei höherem Alter der Mutter Mädchenüberschuss verlangt. Dagegen bleibt die von diesen Autoren festgestellte Relation zwischen dem Geschlechtsprodukt und dem Ernährungszustande der Zeugenden.

Ist die Ernährung der schwangeren Mutter resp. der befruchteten Zelle eine mangelhafte, einerlei ob der Vater gut oder schlecht genährt ist, so macht sich diese mangelhafte Ernährung meistens zum Schaden der weiblichen Geschlechtsprodukte geltend, das Geschlechtsproduckt neigt der männlichen Seite zu (um so mehr natürlich, wenn der Vater gut genährt war), das männliche Geschlecht scheint demnach zu seiner Entwicklung einer geringeren Ernährung zu bedürfen als das weibliche. Auf

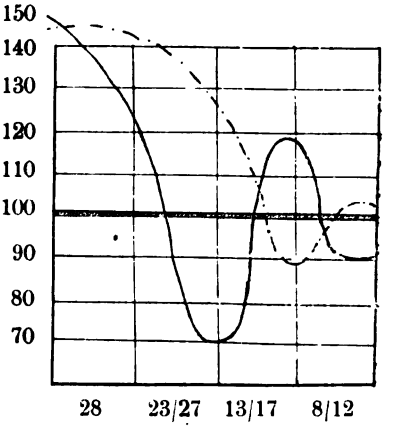

unsere Formel $\frac{1}{2}$ M V² angewendet würde das bedeuten:

Von der schlechten Ernährung wird hauptsächlich die Masse der Zelle, weniger ihre Bewegungsfähigkeit betroffen; im Gegenteil je leichter die Masse, desto schneller wird sie sich unter Umständen bewegen.

Da nun bei dem weiblichen Geschlechtsprodukt M der Hauptfaktor, so wird das weibliche Produkt $\frac{M V^2}{2}$ bedeutend beeinträchtigt werden, während das männliche Geschlechtsprodukt $\frac{M V^2}{2}$, wo M eine so geringe Rolle spielt, dass es als Faktor kaum in Betracht kommt, fast gar nicht unter der Beeinträchtigung der Masse leiden wird. Man kann dieses empirische Resultat aber noch von einer andern Seite auffassen. Unter schlechter Ernährung verstehn wir gewöhnlich: Ernährung mit vorwiegend stickstofflosen Elementen. Da diese es aber sind, die am meisten Spannkraft gebunden enthalten, so ist es klar, dass sie dazu beitragen werden, die Energie der männlichen

Zelle anzuspannen. Ist die Ernährung resp. der Ernährungszustand beider Teile vor der Begattung ein schlechter, so wird aus demselben Grunde, wenn nicht andere Umstände vorliegen, die Wagschale sich zu Gunsten des männlichen Geschlechts neigen, da eben von der Ernährung vorwiegend die Masse, weniger die Beweglichkeit der Zelle beeinflusst wird. Befindet sich dagegen die Mutter, die mütterliche Eizelle und damit auch die befruchtete Eizelle unter guten Ernährungs-Bedingungen, einerlei ob die Ernährung des Vaters eine gute oder schlechte war, so wird M ungeheuer gross, die Tendenz zur Prävalierung des weiblichen Geschlechtsprodukts liegt vor, daher die aus den Statistiken sich ergebende Prävalierung des weiblichen Geschlechts in besseren, die des männlichen Geschlechts in ärmeren Kreisen.

Dass die Ernährung resp. der Ernährungszustand ein ausschlaggebender Faktor bei der Bestimmung des Geschlechts ist, das beweisen auch die zahlreichen Züchtungsversuche (vergl. Giron de Buzareinges). Soviel scheint aus den zahlreichen Beobachtungen der Züchter hervorzugehen, dass von zwei kopulierenden Tieren, dasjenige dem Geschlecht den Ausschlag zu geben neigt, welches am besten und reichlichsten genährt war und dass das Geschlecht mit um so mehr Sicherheit vorausgesagt werden kann, je grösser der Contrast in der Ernährungsweise der beiden zu kopulierenden Tiere war. (Bei gleich schlechter Ernährung beider Teile haben wir gesehen, dass das Geschlecht nach der männlichen Seite hinneigt.)

Ob bei der Ernährung auch qualitative Unterschiede mitspielen, bleibt dahingestellt. Unsere Theorie scheint dafür zu sprechen, dass stickstoffloses Nahrungssubstrat mehr der Energie (V), stickstoffhaltiges mehr der Masse (M) (der weiblichen Zelle) zu Gute kommt, dass also das eine nach der Richtung des männlichen, das andere mehr in die Richtung des weiblichen Geschlechts ausschlaggebend wirkt.

Wir haben es absichtlich hier vermieden, auf die Schenkschen Untersuchungen einzugehen, da unsere Arbeit lange vor Veröffentlichung der Schenk'schen Untersuchungen fertiggestellt war und infolge dessen ganz unbeeinflusst davon entstanden ist.

Wie sehr die morphologischen Eigenschaften einer Zelle unter dem Einflusse der Ernährung stehen, das haben wir eben erläutert, dass aber in der That aus einer ursprünglich indifferenten Zelle unter dem Einfluss von verschiedenen äusseren Bedingungen in der That zwei vollständig von einander verschiedene Individuen hervorgehen können, je nachdem die Zelle nach der einen oder nach der anderen Seite beeinflusst wird, das geht auch noch aus anderen Naturerscheinungen hervor: z. B. aus dem Generationswechsel.

Aus ein und derselben Schmetterlingspuppe können zwei vollständig verschiedene Schmetterlinge hervorgehen, je nachdem sie in einer wärmeren oder kälteren Jahreszeit ausschlüpfen.

Wir führen nur z. B. das bekannte Beispiel von Vanessa prorsa und Vanessa levana an, beide aus derselben Puppe, zu verschiedenen Jahreszeiten, unter verschiedenen Ernährungsbedingungen entstehend. Dazu gehört ferner noch der Generationswechsel des Bandwurms, bei welchem offenbar die Ernährung eine Hauptrolle spielt.

Einen direkten Einfluss der Ernährung auf den sexuellen Dimorphismus sehen wir bei den Bienen:

Aus den befruchteten Eiern entschlüpfen weibliche Bienenlarven. Diese Bienenlarven bilden sich zu Arbeiterinnen aus, wenn sie schlecht, zu Königinnen, wenn sie gut genährt sind.

Interessant wäre dabei zu ermitteln, welche Art von Ernährung speziell zu dieser Entwicklungsdifferenz beiträgt, ob die künftigen Königinnen reichlicher mit Honig und Wachs oder reichlicher mit Eiweissnahrung bedacht werden.

Am naheliegensten wäre auch hier in Uebereinstimmung mit unserer Theorie um die Masse des weiblichen Eies zu vermehren, an eine vermehrte Eiweiss-, um die Energie der männlichen Samenzelle zu vermehren, an eine vermehrte Zufuhr von Spannkraft in Form von Kohlehydraten, Fetten u. s. w. zu denken. Leider sind die Züchtungsversuche, die bis jetzt gemacht worden sind, ebenfalls nur von allgemeinen Ernährungsgesichtspunkten geleitet worden (vgl. Giron de Buzareinges, Dartignes u. s. w.)

Paarung eines schlecht genährten männlichen Tieres mit einem gut genährten weiblichen Tiere hat fast immer einen Ausschlag zu Gunsten des weiblichen Geschlechts ergeben, und umgekehrt. Ebenso wird beim Menschen die Paarung eines schlecht genährten, durch Ausschweifung, Alkohol- und Tabak-Genuss in seiner Energie geschwächten männlichen Individuums mit einem gut genährten weiblichen Individuum fast immer weibliche Kinder ergeben, während die Kopulation eines schlecht genährten, durch Krankheit heruntergekommenen weiblichen Individuums mit einem gesunden, wohlgenährten männlichen Individuum mit grosser Wahrscheinlichkeit einen Ausschlag geben wird zu Gunsten des männlichen Geschlechts.

Fassen wir die bei der Geschlechtsdifferenzierung in Betracht kommenden Sätze noch einmal zusammen, so haben wir:

I. Satz. Bei zwei kopulierenden um das Geschlecht ringenden Zellen, bleibt die Geschlechtsbestimmung derjenigen vorbehalten, deren kinetische Energie überwiegt.

II. Satz. Die kinetische Energie eines Körpers ist proportional seiner Masse und dem Quadrate seiner Geschwindigkeit.

III. Satz. Masse und Geschwindigkeit einer Zelle werden beeinflusst von der Ernährung. Die Masse einer Zelle wird jedoch in höherem Grade beeinflusst von der Ernährung als ihre Geschwindigkeit. Die stickstofflosen Elemente sind mehr dazu angethan, die Geschwindigkeit, die stickstoffhaltigen Elemente, die Masse der Zelle zu vermehren. Inwiefern thatsächlich quali-

tative Unterschiede der Ernährung bei der Bestimmung des Geschlechts wirken, bleibt dahingestellt. (Vgl. oben das Beispiel von den Leuchtbakterien, deren Leuchtkraft durch Zufuhr stickstoffloser Substanz vermehrt wird).

IV. Satz. Die Masse einer Zelle kann beeinflusst werden durch alle diejenigen Krankheits-Zustände, welche ihre Ernährung stören: akute und konstitutionelle Krankheiten, Anämie, Chlorose u. s. w.

Die Beweglichkeit einer Zelle kann beeinflusst werden, durch alle diejenigen Elemente, organischen oder anorganischen Verbindungen, welche eine lähmende Wirkung ausüben.

Alkohol, gewisse Alkaloïde, gewisse im Gefolge von akuten und chronischen Krankheiten auftretende Toxine u. s. w.

Bevor wir diese unsere theoretischen Auseinandersetzungen schliessen, die wir hoffentlich demnächst im Stande sein werden, durch die Ergebnisse unserer soeben in Angriff genommenen Züchtungsversuche zu stützen, möchten wir nicht versäumen auf die Analogie hinzuweisen, welche zwischen den Ergebnissen unserer theoretischen Betrachtungen, und den inzwischen von Schenk gewonnenen empirischen Resultaten bestehen.

(Vorliegende Arbeit war nachweislich bereits Monate lang vor den Schenk'schen Veröffentlichungen fertig, ihre Veröffentlichung ist jedoch durch besondere Verhältnisse etwas verzögert worden).

Das Ergebnis unserer theoretischen Betrachtungen gipfelt nämlich in dem Satz, die endgiltige Formation des Geschlechts wird beeinflusst:

I. von der Quantität und

II. (wahrscheinlich auch) von der Qualität der zugeführten Nährstoffe, und zwar so, dass alle diejenigen Momente resp. Nährungselemente, welche im Stande sind, die Spannkraft der Zelle (V) zu erhöhen, also die N-losen Nahrungsbestandteile, die Entwickelung des männlichen Geschlechts begünstigen, während diejenigen Momente, welche die „Masse“ vermehren (M) also die N-haltigen Nahrungselemente, die Evolution des weiblichen Geschlechts befördern.

Das gleiche Resultat sollen bekanntlich auch die rein empirischen Versuche von „Schenk“ ergeben haben.

Wir weisen auf diese Analogie hin, ohne vor der Hand noch irgend einen Schluss daraus ziehen zu wollen.

Das Versehen der Frauen.

Von

Dr. med. RICHARD LANDAU

in Nürnberg.

Der angeborene Causalitätstrieb ist im Menschen zu mächtig, als dass er irgend etwas, das von der Regel abweicht und durch Besonderheit in die Augen springt, unerklärt lassen möchte, und nichts verrät mehr den gemeinsamen Ursprung aller Menschen, als die merkwürdige Uebereinstimmung in der Deutung derartiger Besonderheiten. Ob auch die Deutenden durch Tausende von geographischen Meilen getrennt wohnen, ob sie auch eine Kluft von Jahrhunderten scheidet, ob kaum noch ein Pfad von der Kulturstufe der einen zu jener der anderen führt, — immer und überall klingen Glauben und Aberglauben, Anschauungen und Ueberlieferungen in einander. Ja, noch mehr! Das Alter solcher Meinungen verleiht ihnen erneute Kraft und erhöhtes Ansehen; „das Jahr übt eine heiligende Kraft; was grau von Alter ist, das ist ihm göttlich". Doch der Sucher der Wahrheit darf sich nicht scheuen, „an dem würdig alten Hausrat, das teure Erbstück seiner Ahnen" mit Vorurteilslosigkeit zu rühren.

Von solchem Gesichtspunkte aus darf Gerhard v. Welsenburg unseres lebhaften Interesses und Dankes sicher sein, wenn er das Versehen der Frauen in Vergangenheit und Gegenwart zum Thema einer ungemein fleissigen Abhandlung gewählt hat.[1])

Unter Versehen der Frauen versteht man bekanntlich die Einwirkung psychischer Alterationen der Mutter auf den sich bildenden Foetus, also den Effekt auf den Foetus eines Affekts der Mutter. Diese erschrickt z. B. über ein plötzlich aufloderndes Feuer und ihr Kind wird durch ein Flammenmal entstellt, oder sie entsetzt sich über einen einarmigen Bettler, der sie unvermutet anspricht und gebiert ein einarmiges Kind u. dgl. mehr. Ein Gang durch die Kulturgeschichte aller Völker, zu dem uns Welsenburg sachkundiger Führer ist, lässt bei allen Nationen und zu allen Zeitepochen die Spuren dieses Glaubens erkennen, nicht nur bei Laien und Halbgebildeten, sondern auch bei den geistig Befähigsten ihrer Zeit, die sich durch mehr oder weniger scharfsinnige, häufiger noch durch kühne Spekulationen und nicht allein philosophische, sondern auch phantastische Erörterungen Beweis-

[1]) Gerhard von Welsenburg, Frauenarzt, Das Versehen der Frauen in Vergangenheit und Gegenwart. Leipzig. H. Barsdorf. 1899.

stücke für die Richtigkeit solcher Ansicht zu schaffen suchen. In der Bibel und im Talmud, bei Indern und Chinesen, bei den Klassikern des Alterthums und der arabischen Periode, im Mittelalter bis hinein in die Neuzeit und in die Gegenwart finden sich Stimmen über Stimmen, welche vollgültige Beweise für die Thatsache des Versehens beizubringen meinen. Zu Beginn des siebzehnten Jahrhunderts scheint der Glauben an ein Versehen zu dem wüstesten Aberglauben ausgeartet zu sein; denn, wenn einstens Plutarch die Meinung der Alten, „dass durch die Einbildung eine Mole, d. h. ein Fleischgewächs bei Jungfrauen in der Gebärmutter entstehen könne", überliefert hatte, so war jene Zeit fähig, selbst an eine Empfängnis ohne männlichen Samen lediglich als Ausfluss einer überaus starken Einbildung, dass eine geliebte Person die Umarmung vollführe, zu glauben, und der Gerichtshof von Havre erklärte durch öffentliches Urteil vom 13. Februar 1637 einen Knaben, der vier Jahre nach der Abwesenheit seines rechtmässigen Vaters zur Welt gekommen, für legitim, „nachdem seine Mutter ausgesagt hatte, sie habe geträumt, ihr Mann sei gegenwärtig und umarme sie mit derselben geschlechtlichen Inbrunst, die sie sonst bei der Gegenwart ihres Mannes empfunden" und dieses „auf das eidlich erstattete Gutachten der als Sachverständige geladenen Aerzte und Hebammen von Montpellier!" Unter solchen Umständen ist es begreiflich, dass im Jahre 1756 die kaiserliche Akademie der Wissenschaften zu St. Petersburg einen Preis zur Lösung der Frage ausschrieb und schon aus der Formulierung den Wunsch nach einer Bejahung durchblicken liess. Professor Krause in Leipzig, der dort Anatomie und Chirurgie las und eine Celsusausgabe veranstaltet hat, bejahte die Frage und erhielt den Preis — Roederer in Göttingen, der dort zuerst Geburtshilfe las, hatte sie verneint. Er war natürlich nicht der erste Gegner solcher Anschauungen; namentlich hatte vor ihm Blondel in einem aus dem Englischen in das Französische, das Holländische und das Deutsche übersetztem Buche[1]) sehr entschieden Stellung gegen den alten Glauben vom Versehen der Weiber genommen. Ueberhaupt drang das Licht der Aufklärung mehr und mehr in dieses dunkle Gebiet; während ehedem selbst Männer, wie Paracelsus, Ambroise Paré, Descartes u. A. Belege und Erklärungen für die Wahrheit des alten Glaubens zu geben wussten, gesellten sich zu Blondel und Roederer die erlauchten Geister von Albrecht v. Haller und seines Freundes Ludwig, des Lehrers Goethe's, des berühmten Anatomen Soemmering u. s. w. In unserem Jahrhunderte mussten freilich Mesmer und sein Anhang mit der Lehre vom tierischen Magnetismus und Reichenbach, der Schöpfer des Ods, neue Stützen für die Thatsache des Versehens werden. Doch ihnen stellen sich Männer von hervorragendem Wissen und Können gegenüber, so Adam Elias von Siebold, Gabriel Andral und vor allem Johannes Müller, Gabriel Gustav Valentin, Rudolf Wagner und Dubois Reymond.

---

[1]) Jacob August Blondel, The strength of the imagination of pregnant women examined and the opinion that marks and deformities are from them, demonstrated to be a vulgar error. London 1727.

Um so überraschender ist es, dass im Gegensatz zu diesen Vertretern der exakten Wissenschaft bis in die neueste Zeit hinein Praktiker und zwar sowohl Geburtshelfer als interne Kliniker und praktische Aerzte die Möglichkeit des Versehens zugeben. Welsenburg berichtet, dass der berühmte Karl Ernst von Baer, Schönlein, Litzmann, Kleinwächter u. s. w. einer solchen Meinung huldigen, und dass 1889 Richards auf eine Umfrage bei 50 Aerzten eine Anzahl bejahender Zuschriften mit neuen Belegen aus eigener Erfahrung erhielt.

Diesem Material wüsste ich nur das Urteil Ammon's, das Welsenburg nicht erwähnt, hinzuzufügen. Dieser hervorragende Gelehrte und grosse Praktiker sagt, „dass sogenanntes Versehen nie als genügende Ursache zur Entstehung von Bildungsfeldern am Leibe des Kindes angesehen werden können.“ [1])

Man muss nun ohne weiteres zugeben, dass solche Anhäufung von Thatsachenmaterial und so viele zustimmende Meinungen von grauer Vorzeit an bis in die Gegenwart hinein entschieden zum Nachdenken anregen müssen, und es ist Verdienst genug, wenn Welsenburg solche Anregung giebt. Er fasst seine Meinung in einem kritischen Schlusswort zusammen und stellt zunächst fest, dass das Versehen ein sehr seltenes Vorkommnis sei, da es z. B. Bischoff unter 11000 Entbindungen nicht ein einziges Mal beobachtet hat, und darum keinesfalls von hygienisch-diätetischer Wichtigkeit ist; doch die Seltenheit schliesse nicht die wirkliche Existenz aus. Es habe Meckel zur Lösung des Streites zwei Fragen aufgeworfen — einmal, ob Gemütsbewegungen Schwangerer Missbildungen der Kinder hervorrufen könnten, und zweitens, ob durch bestimmte Affekte Schwangerer bestimmte Missbildungen von Kindern entstehen könnten. Die erste Frage bejaht Welsenburg unbedingt, weil hundertfach eine Einwirkung des Geistes auf den Körper zu beweisen möglich ist, weil Freude, Kummer, Zorn, Schreck ganz ausgesprochene und von einander verschiedene Wirkungen auf Herzthätigkeit, auf Respiration, auf die glatte Muskulatur (z. B. Schreckdiarrhoe) u. s. w. ausüben und sogar sehr bedeutende Ernährungsstörungen setzen können, z. B. nach Seeligmüller, Charcot und Jackson durch Einwirkung dauernder Gemütsbewegungen knotige Gelenkentzündung entstehen könne. Gerade im Bereiche der Geschlechtsfunktionen trete ein Einfluss der Geistesthätigkeit am bedeutsamsten hervor und die Beeinflussung des schwangeren Uterus durch seelische Alterationen bewiesen „die zahlreichen Fälle von Fehlgeburt nach Schrecken.“ Dazu seien Störungen der Circulation in der Gebärmutter durch den Affekt beim Versehen ganz sicher, Störungen in ihrer Ernährung und dadurch in der des Foetus „durchaus nicht unwahrscheinlich“, und endlich komme die Einwirkung der Psyche auf den Stoffwechsel der Mutter und der innige Zusammenhang desselben mit dem Stoffwechsel des Kindes, den neuestens wieder Schenk betont habe, in Betracht. Was die zweite Frage Meckel's betreffs eines Causalnexus zwischen bestimmten Missbildungen und bestimmten Sinnes-

[1]) Fr. A. von Ammon, Die ersten Mutterpflichten. Leipzig. S. Hirzel.

eindrücken oder Gemütsbewegungen anlangt, so verweist Welsenburg auf sichere Beobachtungen, nach welchen wir durch rein geistige Thätigkeit bestimmte und umschriebene Körpergegenden beeinflussen können und rechnet hierher z. B. die Stigmatisation, das Auftreten von Hautblutungen nach heftigen Gemütsbewegungen, die Beeinflussung der Geschlechtsorgane durch Ideen und Gedanken u. ähnl. m. Unmöglich sei also nicht, „dass bestimmte Veränderungen am Leibe des Foetus Folgen einer bestimmten und vor allem dauernden Gemütsbewegung der Mutter sein könne." Ueberdies, schliesst Welsenburg seine Ausführungen, gäbe es kein Weib, das frei von dem Glauben an das Versehen sei, und so würden wir, abgesehen von wissenschaftlichen Gründen, aus dieser praktischen Ursache gezwungen, das Versehen anzuerkennen und die Schwangere einer psychischen Diätetik zu unterwerfen.

Ich glaube, die meisten Collegen werden gleich mir von solchen Schlüssen überrascht sein und mit einer gewissen Verblüffung hören, dass heute noch in das an sich so dunkle Gebiet der Aetiologie körperliche Veränderungen ein solch' geheimnisvolles Etwas, wie das Versehen, hineingetragen wird. Weil aber ungeprüft nichts verworfen werden darf, will ich versuchen, die Gründe Welsenburg's zu prüfen.

Dass wir praktisch zur Anerkennung der Lehre vom Versehen gezwungen wurden, bestreite ich. Ohne darüber urteilen zu wollen, ob wirklich alle Frauen diesen Glauben bekennen, muss ich sagen, dass es kein Beweis von hoher Kraft unserer wissenschaftlichen Erkenntnis, sondern ein Zeichen unwürdiger Schwäche wäre, wenn uns Laienglaube zu einer Anerkennung, mag sie praktisch sein oder nicht, zwänge; wer unter diesem Banne ein System der Heilkunde aufbauen wollte, möchte ein wunderliches Gebäude, ein wahres Luftschloss, errichten! Und dabei ist diese Anerkennung nicht einmal praktisch! Die psychische Diätetik, deren Notwendigkeit und Nutzen ich auch in der Schwangerschaftsperiode vollauf würdige, wird am besten erfüllt sein, wenn wir im gegebenen Falle durch entschiedene Verneinung einem Glauben an ein Versehen den Boden entziehen, gerade wie wir es für „praktisch" halten, Schwerkranke über den Ernst ihrer Lage hinwegzutäuschen, eben im Sinne einer psychischen Diätetik! Also dieser Gesichtspunkt muss von vornherein ganz ausscheiden.

Wie steht es mit den sachlichen Gründen? Eine Einwirkung der Psyche auf den körperlichen Organismus ganz im allgemeinen erkenne ich durchaus an; ja, es sind hier Seele und Leib untrennbar, so dass nach meiner Ueberzeugung eines ohne das andere weder gedeihen noch leiden kann. Alles, was Welsenburg scharfsinnig und geistreich über die Beeinflussung der Körperfunktionen durch Gemütserregungen anführt, ist richtig. Dass, wenn auch vielleicht nicht Arthritis deformans selbst, so doch akute Exacerbationen derselben durch seelische Verstimmungen in ihrem chronischen Verlaufe ausgelöst werden können, beweist mir ein Fall eigener, mehrjähriger Beobachtung. Ich erinnere auch an die ungünstige Beeinflussung mancher Diabetiker durch seelische Erschütterungen, an die vermehrte Malignität (rascheres Wachstum) von Carcinomknoten unter solchen Umständen, die Nuss-

baum stets behauptete, an die entschieden ungünstige Beeinflussung der Phthise unter dem Druck von Sorgen und Kummer u. dgl. m. Von ganz besonderem Interesse sind auch gewisse trophische Störungen auf seelischer Grundlage; so lässt sich das plötzliche Ergrauen der Haare durch heftige Gemütseindrücke nicht bestreiten und ist, wie Lesser erwähnt, neuerdings bei dem furchtbaren Erdbeben auf Ischia wiederum bestimmt beobachtet worden. Ja, es können pathologische Zustände durch Vermittelung seelischen Affekts erst hervorgerufen werden. Lesser nennt als Ursache der Urticaria u. a. „öfters psychische Affekte und Depressionszustände", und der französische Physiologe Richet soll jüngst einen Hautausschlag am Halse einer jungen Mutter haben entstehen sehen durch den Schreck, den sie empfand, als eine herabfallende Kaminklappe fast den Hals ihres Kindes getroffen hätte. v. Winckel nennt unter den Ursachen krankhaft gesteigerter Wehen, des Wehenkrampfes „intensive Gemütsbewegungen". Ob freilich gerade die Beeinflussung der schwangeren Gebärmutter durch die Psyche zahlreiche Fehlgeburten infolge eines Schreckens beweisen, lässt sich bezweifeln; doch wird die Wehenthätigkeit, nachdem sie einmal eingetreten, nicht nur, wie eben erwähnt, krankhaft durch Affekte gesteigert, sondern überhaupt beeinflusst. v. Winckel macht darauf aufmerksam, dass nach vielen Autoren Gemütsbewegungen eine Erlahmung der Wehen hervorrufen, während er selbst „mehrmals das Gegenteil erlebt" habe; die Art der Einwirkung scheint also mannigfach zu sein. Doch gleichviel, wenn nun die Einwirkung der Psyche auf den Körper im allgemeinen und auf den trächtigen Fruchthalter im besonderen Thatsache ist, wo ist dann die Brücke, die eine Fortpflanzung solchen Einflusses auf die Frucht beweist? Und, wenn er sich auf diese fortpflanzen sollte, welche von allen angeführten thatsächlichen Wirkungen auf den fertigen Organismus hält den Vergleich mit der Entstehung von Mälern, Missbildungen u. s. w. im werdenden aus? Da ist eine Kluft in der logischen Gedankenkette, die ich nicht auszufüllen vermag und von Welsenburg nicht ausgefüllt sehe! Aehnlich liegt die Sache, wenn sich der Autor auf die „ganz sicheren" Circulationsstörungen in dem schwangeren Uterus durch Affekte stützt; wenn diese Thatsache sind, so würde ich mir als ihre Folgen z. B. Blutungen in die Eihäute oder bei häufiger Wiederholung allgemeine Ernährungsstörungen der Frucht vorstellen können, aber darum noch nicht die Entstehung eines Mals! Dass schliesslich die Abhängigkeit des kindlichen Stoffwechsels vom mütterlichen den Uebergang eines Affects von Mutter auf das Kind beweisen soll, ändert nichts an meiner Frage, warum denn solcher Art gerade ein Mal oder dgl. entsteht, wo das Analogon zu solcher Bildung ist! Abgesehen davon ist diese Abhängigkeit ein unklarer Vorgang; die Schenk'sche Theorie, die Welsenburg heranzieht, ist mindestens noch nicht spruchreif, und Prochownick's Idee, kleine Kinder durch mangelhafte Ernährung der enggebauten Mutter erzielen zu wollen, die Welsenburg ebenfalls verwerten will, hat sich als nicht begründet und berechtigt erwiesen.

Folglich halte ich den Beweis dafür, dass Gemütsbewegungen Schwangerer Missbildungen der Kinder hervorrufen können, nicht für erbracht. Es ist höchstens wahrscheinlich gemacht, dass die Schwangere

und speziell deren Uterus gelegentlich durch seelische Erregungen beeinflusst werden könnte. Doch steht, selbst dieser Wahrscheinlichkeit thatsächlich praktischen Wert beizumessen, entgegen, dass ungezählte Male von solchen Beziehungen nichts zu merken ist, ehe uns nur einmal eine Spur eines Zusammenhanges anzunehmen erlaubt ist. Man denke nur an die Wirkung von Traumen gegen die schwangere Gebärmutter! Da ist nicht nur der seelische Affekt der Mutter, der Schreck und obendrein unwillkürlich der Gedanke an das Kind, sondern noch dazu eine mechanische Einwirkung vorhanden, und trotzdem kommen solche Früchte ohne Mal, ohne Missbildung zur Welt! Die Kinder können dabei direkt Verletzungen erleiden, Knochenbrüche, die sogar nach der Geburt bereits verheilt sind, wie wir von Gurlt, Burdach u. a. wissen; doch nichts verrät an ihnen den Affekt der Mutter. Wenn die Anhänger von der Lehre vom Versehen die Seltenheit des Vorkommens betonen, daraus aber dieses selbst nicht geleugnet wissen möchten, so haben sie wohl recht; aber vernachlässigen darf man das geradezu erdrückende Uebergewicht entgegenstehender Thatsachen nicht gänzlich.

Wenn nun Welsenburg sogar den Causalnexus zwischen bestimmten Missbildungen und bestimmten Gemütserschütterungen nicht für unmöglich hält, so muss ich, nachdem ich die Einwirkung im allgemeinen als unbewiesen bezeichnet hatte, selbstverständlich diesen Einfluss in bestimmter Richtung erst recht bezweifeln. Die von Welsenburg angezogenen Beobachtungen beweisen nichts und könnten kaum kühne Hypothesen stützen, geschweige denn stichhaltige Schlussfolgerungen.

Ich gebe zu, dass es auffällig ist, wenn selbst ernste Denker von grosser Beobachtungsgabe, von ausgezeichnetem Wissen und von lauterster Gesinnung einzelne Fälle zu berichten wissen, die den uralten Glauben zu bestätigen scheinen. Doch haben auch grosse Männer geirrt, und v. Ammon hat Recht, wenn er sagt: „hat irgend eine Frau das Unglück, ein Kind zu gebären, welches einen Bildungsfehler an sich trägt, so fehlt es dann freilich nicht an der Erzählung irgend eines Vorfalles, eines Schrecks, des Anblicks eines ungewohnten Tiers und was dergleichen mehr ist, dessen erschreckendem Einflusse sie das Unglück zuschreibt". Das Versehen der Frauen ist und bleibt ein Glaube und ist auch durch Welsenburg's höchst lesenswerte Arbeit kein Wissen geworden. Wie uns so viele Vorgänge in undurchdringbares Dunkel gehüllt sind, so gilt auch von den Entstellungen und Missbildungen des Fötus noch heute das entsagungsvolle Wort Albrechts von Haller:

„In's Inn're der Natur dringt kein erschaffner Geist;
Zu glücklich, wann sie nach die äussere Schale weist!
Du hast nach reifer Müh' und nach durchwachten Jahren
Erst selbst, wie viel uns fehlt, wie nichts Du weisst, erfahren!"

Gynaekologisches und Geburtshülfliches aus Dänemark, 1898, II. Teil.

Sammelbericht

von

Dr. M. LE MAIRE,
in Kopenhagen.

Litteratur-Verzeichniss.

1. Bergh, R., Bemærkninger om de veneriske katarrher hos Fruentimmer. Hospitalstidende 1898. No. 40. p. 1061.
2. Levy, F., Den operative Behandling af smaa og middelstore Fibromer, særligt per vaginam. Hospitalstidende 1898. p. 554 og 579.
3. Prior, S., Om Ovariotomi under Svangerskabet. Ugeskrift for Læger 1898. Nr. 51.
4. Esmann, V., Om Anvendelse af Protargol til profylaktisk Inddrypning mod nyfödtes Ojenbetændelse. Bibliothek for Læger 1898. p. 633.
5. Lundsgaard, K., De nyfödtes Ojenbetændelse i pathogenetisk og therapeutisk Henseende. Bibliothek for Læger 1898. p. 407—462 og p. 513—560.
6. Tscherning, E., Behandling af Femurfraktur hos nyfödte. Hospitalstidende 1898. p. 458.
7. Tscherning, E., Ovarialhernie hos en nyfödt. Ibidem (Demonstration af Præparat i Medicinsk Selskab).
8. Meyer, Leopold, Beretning om den kongelige Födsels- og Plejestiftelse 1897.
9. „Forening for Gynaekologie og Obstetrik i Köbenhavn."

1. Bergh, R.: Bemerkungen über die venerischen Katarrhe bei Frauen.

Die 20 Jahre, die seit der Entdeckung der Gonokokken vergangen sind, haben uns therapeutisch nur sehr wenig weiter gebracht. Wir brauchen noch im ganzen dieselben Mittel wie früher und das Resultat ist gar nicht befriedigend. Verfasser will sich aber doch nicht einem absoluten Nihilismus hingeben und dem Vorschlag Kromeyer's nicht folgen, die Aufsicht über die venerischen Katarrhe der Frauen ganz aufzugeben. Erstens werden, unter den bestehenden Verhältnissen, doch gewiss so und so viele Individuen geheilt und vor Adnexkrankheiten behütet, und zweitens werden die Männer wenigstens zum Teil gegen Urethritis geschützt, wenn die Puellae während des besonders infectiösen akuten Stadiums sich in einem Krankenhaus aufhalten.

2. Levy, F.: Die operative Behandlung kleiner und mittelgrosser Myome, besonders per vaginam.

Verfasser ist der Anschauung, dass die kleinen und mittelgrossen Myome öfter als die grossen Abhülfe erheischen. Die submukösen, gestielten Myome bindet man ab. Eine Gefahr liegt hierbei darin, dass es schwierig sein kann, die Grenze zwischen Geschwulst und Uterinwand zu finden. Der Fundus uteri ist oft invertirt und die Inversion wird durch das Herunterziehen während der Operation noch vermehrt; wird dann der Stiel zu hoch durchtrennt, so läuft man Gefahr, ein Loch in den Uterus zu schneiden. — Was soll man bei ungestielten Myomen, wogegen palliative Mittel versucht wurden, thun? Apostoli's Behandlung ist mit Recht verlassen. — Die gynaekologische Massage sei natürlich kontraindicirt und giebt Verf. seinen Patienten, wenn sie nach Badeorten reisen, den Rath, gegenüber Masseuren auf ihrer Hut zu sein. — Die Besserung, die man nach Unterbindung der Art. uterina dann und wann erzielt, ist meistens eine vorübergehende. — Gegen die Enukleation spricht die Multiplicität der Myome. Es wird dabei oft so gehen, wie Professor Stadfeldt einmal ausgesprochen hat, dass man „jährlich reife Pflaumen von demselben Baum pflückt". Verf. kann also der Empfehlung der Enukleation (Engström, Martin) nicht beipflichten. Bei Frauen über 40 Jahren darf man mehr radikal vorgehen: Castration oder lieber vaginale Totalexstirpation!

3. Prior, S.: Ueber Ovariotomie während der Schwangerschaft.

Exstirpation einer kindskopfgrossen, 700 g schweren, linksseitigen Parovarialcyste durch Coeliotomie im V. Schwangerschaftsmonat. Bisher keine Symptome, dann plötzlich heftige Unterleibsschmerzen. Diagnose auf Stieltorsion gestellt und durch die Operation bestätigt. Glatte Heilung. Rechtzeitige Geburt. Keine Bildung eines Bauchbruches.

4. Esmann, O., Ueber Protargol zur prophylaktischen Einträufelung gegen Ophthalmia neonatorum.

Das Protargol ist von verschiedenen Seiten zu genanntem Zwecke warm empfohlen worden. Durch seine Untersuchungen hat Esmann nun folgende Fragen zu beantworten versucht: 1. Reizt das Protargol die Conjunctiva der Neugeborenen (wie z. B. Arg. nitr), und 2. Ist es als Prophylaktikum ebenso sicher wie Arg. nitr.? (in der Kopenhagener Gebäranstalt wurde seit 1895 Sol. argent. nitr. 1 : 150 gebraucht).

Die Untersuchung umfasst 552 Kinder; 277 wurden mit Protargol (1 pCt.), 275 mit Lapis eingeträufelt. Reizerscheinungen (geringe Injektion und Sekretion) traten in 20 pCt. der mit Protargol behandelten Fälle auf gegen 58 pCt. der mit Lapis behandelten. Protargol wirkt also bedeutend weniger reizend. Conjunctivitis wurde 54 mal beobachtet (in 12 pCt. der mit Protargol und 7 pCt der mit Lapis behandelten Fälle). Im Sekret wurden nur 2 mal Gonokokken gefunden in je 1 Fall beider Gruppen. In der Mehrzahl der Fälle handelte es sich um leichte Katarrhe, die am 6.—9. Tage

p. part. auftraten und nach 1—2 Tagen, unter Behandlung mit Sublimatlösung 1 : 10 000, sich verloren. In aetiologischer Beziehung ist interessant, dass in $^3/_5$ der Fälle von Conjunctivitis der Kinder das Puerperium anormal verlaufen ist. — Aus den 2 Fällen von gonorrhoischer Conjunctivitis lässt sich nichts sicheres schliessen. Im ganzen kann man sagen, dass Lapis grössere Sicherheit gewährt als Protargol.

5. K. Lundsgaard: Die Ophtalmia monatorum in pathogenetischer und therapeutischer Beziehung.

Eine sehr sorgfältige und interessante Arbeit. Nach einer historischen Einleitung kommt Verf. zur Pathogenese. Er unterscheidet scharf die Infektion intra partum von der Spätinfektion. Es wird allgemein angenommen, dass die Infektion in der Regel während der Geburt stattfindet, dass daher die Geburt als solche von Bedeutung sei (Dauer, Kindeslage, Eingriffe etc.). Die Infektion geschieht indessen am häufigsten nicht innerhalb des Geburtskanals. Hierfür spricht nicht nur das Ergebnis der Kaltenbach'schen Prophylaxis, sondern auch die bakteriologische Untersuchung unmittelbar nach der Geburt. Dass die erhaltene Fruchtblase für Injektionskeime durchgängig sei (Nieden, Haussmann), glaubt Verf. nicht. Die Spätinfektion anlangend, so hält es Verf. für nicht richtig, jeden nach dem 5. Tag einsetzenden Fall von Ophthalmie als Spätinfektion zu betrachten; auch die experimentelle Untersuchung widerspreche dieser Anschauung, ebenso die Erfahrung, dass diese Spätfälle auch nach Einführung der prophylaktischen Lapisbehandlung seltener geworden sind. — Klinisch können die gonorrhoischen Ophthalmieen nicht immer von den anderen Formen getrennt werden. —

Ob das nicht gonorrhoische Vaginalsekret infektiös ist, sei nicht festgestellt, und seine Bedeutung für die nicht gonorrhoischen Ophthalmien deswegen höchst problematisch. Man hat daher auf andere Infektionsquellen zu fahnden (Ulcera, Pemphigus, Mastitis, Panaritien etc.). Um das Verhältnis zwischen Puerperalerkrankungen und Ophthalmien klarzulegen, hat Verf. das Material der Kopenhagener Gebäranstalt von 1871—95 benutzt und ist zu dem Ergebniss gekommen, dass ein solches Verhältniss nur lose und vielleicht ganz unrichtig ist. Verf. hat durch Einimpfung von Sekret nicht gonorrhoischer Ophthalmien auf die Conjunctiva von Thieren niemals Reaction gesehen. Es ist also möglich, dass diese Ophthalmien gar nicht infektiös sind. In der Litteratur findet man nicht viel über bakteriologische Untersuchungen bei Ophthalmie der Neugeborenen. In einem sehr interessanten Kapitel „Die Flora der Conjunctiva" theilt Verf. seine eigenen bakteriologischen Untersuchungen mit. Als Ursache, dass die nicht gonorrhoischen Ophthalmien so viel häufiger sind bei Neugeborenen als später, führt Verf. an, dass das Epithel weniger widerstandsfähig sei und der Conjunctivalsack der Neugeborenen mehr Schwierigkeiten habe, die eingeführten Keime zu entfernen. (Mangel von Thränenflüssigkeit, geringere Bewegung der Augen in der ersten Lebenszeit). Viele „Ophthalmien" sind sicherlich nur Conjunctivitis ex irritatione, herrührend vom Höllenstein. — Die Prophylaxe anbelangend,

so meint Verf., dass eine obligatorische Einführung des Crédé'schen Verfahrens verfehlt sei. — Dass man eine Ophthalmoblennorrhoea durch Lapis kupiren kann, glaubt Verf. bestätigen zu können. — Die Lapisbehandlung will er nicht bei jeder membranösen Ophthalmie aufgeben: nur wenn gleichzeitig die Sekretion gering ist, sei diese Behandlung kontraindicirt. Für Ausspülungen sind Tampons ebenso zweckmässig wie kalte „Entonnoid lavage". (Spültrichter). Ob Eisbehandlung vortheilhaft ist, bleibt unsicher; in gewissen Fällen ist sie gewiss schädlich, bei Cornealerkrankung kontraindicirt. Bei Neugeborenen ist Lagerung auf die kranke Seite, als Schutz für das gesunde Auge. praktischer als der Okklusivverband.

6. Tscherning, E., Behandlung der Oberschenkelbrüche der Neugeborenen.

Schienen nützen nichts. Auch durch vertikale Extension können die Bruchenden nicht in situ gehalten werden. T. hat daher eine Behandlung eingeschlagen, die er in der Litteratur nicht erwähnt gefunden hat: er fixirte das Bein gegen den Unterleib des Kindes. Ergebniss sehr befriedigend.

7. Tscherning, E., Ovarialhernie bei einem Neugeborenen.

Die Hernie enthielt Ovarium und Tube. Die Symptomen bestanden in Kollaps und Erbrechen, keine Darmokklusion. Die Organe lagen cyanotischer im Canalis Nuckii. Der Stiel war gedreht. Die Reposition wurde durch einen zu engen Bruchring verhindert. Exstirpation. —

8. Leopold Meyer, Bericht aus der Königl. Entbindungs- und Findelanstalt in Kopenhagen 1897.

Aufgenommen wurden 1625 Fälle. Zahl der Gebärenden 1585. 951 Primipara und 634 Multipara; 270 Verheirathete und 1315 Ledige). In der Anstalt selbst haben geboren 842, in den Filialen 743.

Die Zahl der Geburten betrug 1609 (24 mal Zwillinge). Die puerperale Morbidität war 13,7%. Die gesammte puerperale Mortalität 5 : 1585 = 3,15‰, (3 in der Anstalt gestorben, 2 nach Krankenhäuser verlegt und dort später gestorben). Die nicht puerperale Mortalität betrug 10 Fälle (2 Anaemie nach Verblutung, 1 Degeneratio myocardii, 3 Eclampsia, 1 Ileus, 1 Vitium cordis, 1 Phthisis pulmonum, 1 Tumor cerebri), Von den Neugeborenen starben 42, davon 23 am ersten Lebenstag.

Von Operationen wurden ausgeführt: 71 mal Zange, 27 mal Wendung, 7 mal Herunterholung eines Fusses, 38 mal Extraktion am Fusse, 7 mal Extraktion am Steiss, 10 mal Perforation, 6 mal Partus praemat. artif., 2 mal Reposition der Nabelschnur, 2 mal Reposition von Extremitäten, 13 mal Einführung intrauteriner Ballons, 32 mal Lösung der Nachgeburt (ausserdem 12 mal nach Crédé), 14 mal Episiotomie. 1 mal Sectio caesarea, 2 mal Symphyseotomie.

Die Komplicationen waren: Enge Becken (22 Fälle), Wehenschwäche (52), Placenta praevia (18), Foetale Asphyxie (12), Querlage

(10), Hydrocephalus (3), Nabelschnurvorfall (15), Extremitätenvorfall (20), Blutung (57), Hydramnios (15), Eclampsie (15), Retentio placentae (44). —

9. „Forening for Gynaekologi og Obstetrik i Köbenhavn".

Unter diesem Namen wurde auf Anregung von Prof. Howitz und Prof. Leopold Meyer am 5. October 1898 eine gynaekologisch-geburtshülfliche Gesellschaft in Kopenhagen gegründet. Das Hauptgewicht wird auf Demonstrationen und Diskussionen gelegt werden. Die Aufnahme als Mitglied geschieht durch Einladung seitens der Vereinigung.

Tagesnachrichten und Notizen.

Am 3. April d. J. verstarb im Alter von 75 Jahren der Geh. Sanitätsrath Dr. Gustav Hüllmann, nachdem er 50 Jahre lang in Halle a. S. als Arzt thätig gewesen war. Ehe er sich niederliess, war er unter Hohl Assistent an der geburtshilflichen Klinik. Während der langen Jahre seiner praktischen Thätigkeit war es gerade die Geburtshülfe, welcher er sich mit Vorliebe und mit Erfolg widmete, ohne darüber die anderen Fächer unserer Wissenschaft zu vernachlässigen. Von den sechziger Jahren bis zum October 1880 prüfte er infolgedessen als Mitglied der Examinationskommission in Geburtshülfe. Auch mit Gynaekologie beschäftigte sich Hüllmann. Der neueren, wesentlich operativen Richtung derselben stand er, wie manche seiner Altersgenossen, nicht sympathisch gegenüber. In den Kreisen der Fachgenossen wird er durch eine Monographie „Der Glycerintampon in der Gynaekotherapie" (Neuwied, Heuser's Verlag, 1887) bekannt geworden sein.

Allezeit ist Hüllmann ein eifriger Vorkämpfer für die Interessen des Aerztestandes gewesen. Selbst schwere körperliche Leiden überwand er, wenn es galt, für dieselben einzutreten. Als Vorsitzender des Vereins der Aerzte im Reg.-Bez. Merseburg und in dem Herzogthum Anhalt, welches Amtes er vom Jahre 1883 bis zu seinem Tode mit grösster Hingebung gewaltet hat, als Vorstandsmitglied, später Vorsitzender der Aerztekammer der Provinz Sachsen, als Deputirter derselben in der wissenschaftlichen Deputation sowie in dem Aerztekammerausschuss, als Mitglied des Geschäftsausschusses des deutschen Aerztevereinsbundes in den Jahren 1886—1897 hat er mit nie ermüdendem Eifer für das Wohl unseres Standes gearbeitet. Alle, welchen es vergönnt war, ihm im Leben näher zu treten, sowie die Stadt Halle, deren sanitäre Entwicklung er als Stadtverordneter 41 Jahre lang ohne Unterbrechung gefördert hat, betrauern sein Hinscheiden aufrichtig.

Graefe.

Gestorben in Kopenhagen im Alter von 69 Jahren der leitende Chirurg am Commune-Hospital Carl Ludwig Studsgaard. Von seinen Arbeiten aus dem Bereiche der operativen Chirurgie griffen viele auch auf das Gebiet der Gynaekologie hinüber. Als erster Fachmann seines Vaterlandes anerkannt erfreute er sich auch hohen Ansehens im skandinavischen Norden und im Auslande.

Gestorben in Chicago Dr. J. H. Etheridge, Professor der Geburtshülfe und Gynaekologie am Rush Medical College daselbst.

An Stelle des kürzlich verstorbenen Dr. H. M. Tarnowski ist Dr. Nicolai Fenomenow, Professor der Geburtshülfe und Gynäkologie an der Universität Kasan, zum Leiter der St. Petersburger Entbindungsanstalt in der Nadeschdinkistrasse ernannt worden.

Privatdocent Dr. Alexander Rosner wurde zum Professor der Geburtshülfe an der Hebammenlehranstalt in Krakau ernannt.

Dr. Andreas Fischer, langjähriger Assistent und Vertreter des verstorbenen Professors Slawjanski, ist als Leiter des Transkaukasischen Grossfürstin Olga-Entbindungsinstituts nach Tiflis berufen worden.

Vereins- und Litteraturbeilage.

I.

Original-Sitzungsberichte

aus

geburtshülflich-gynaekologischen Gesellschaften.

I. Gesellschaft für Geburtshilfe und Gynäkologie in München.

Sitzung am 18. Januar 1899.

Vorsitzender: G. Klein. Schriftführer: A. Mueller.

I. A. Mueller. Ueber die Wirkungsweise eines chinesischen Emmenagogon Man-Mu oder Eumenol.

Vor 3 Jahren erhielt Vortragender von dem Sinologen Herrn Prof. Dr. Hirth eine Wurzel: Man-Mu zu Versuchszwecken, welche derselbe aus China mitgebracht hatte. Dieselbe spielt in China als „Frauenmedicin" seit $4^1/_2$ Jahrtausenden eine grosse Rolle. Von Alters her wurde diesem Mittel ein günstiger Einfluss auf den Verlauf der Periode zugeschrieben und sollte dasselbe bei Amenorrhoe die Periode herbeiführen. Nachdem die Ungiftigkeit und Unschädlichkeit bei Schwangerschaft von Herrn Dr. Heinz durch das Tierexperiment erprobt war, wurde das Mittel beim Menschen in Anwendung gebracht. Die geringen Mengen, welche in der ersten Zeit zur Verfügung standen, erschwerten die Versuche. Erst in letzter Zeit konnten solche ausgiebiger veranstaltet werden, seit Merk-Darmstadt die Herstellung des Extraktes der Wurzel unter dem Namen „Eumenol" übernommen hatte, doch waren bis in neuester Zeit die erreichbaren Quantitäten noch gering.

Ein sicheres Urteil über das Mittel kann Vortragender zur Zeit nicht abgeben, da die Zahl der Fälle und die verwandte Menge noch zu gering sind und stets anderweitige Behandlung damit verbunden war. Im Allgemeinen hat Vortragender die Ansicht bekommen, dass wir in dem Man-Mu oder Eumenol ein Tonicum erhalten werden, welches entsprechend den Anschauungen der Chinesen, auf die Menstruationsvorgänge günstig einwirkt. Dasselbe scheint, in Verbindung

mit den üblichen Behandlungsweisen, den verspäteten Eintritt der Periode zu beschleunigen, die fehlende Periode hervorzurufen und Schmerzen — besonders die prämenstrualen nervösen Erscheinungen — zu lindern.

Was die Dosis anbelangt, so wurde von dem „Eumenol Merk" 3mal täglich ein Kaffeelöffel gegeben, da grössere Dosen Kopfweh verursachten.

Vortragender empfiehlt das Mittel, von dem bald grössere Mengen zur Verfügung stehen dürften, zu weiteren Versuchen.

II. S. Mirabeau. Ueber Cystoskopie beim Weibe.

Vortragender demonstriert einen Fall von entzündlichem (bullösem) Oedem der Blasenschleimhaut und bespricht im Anschluss daran die Bedeutung der Cystoskopie und den Ureterenkatheterismus beim Weibe.

Die Cystoskopie hat erst in allerneuester Zeit die ihr zukommende Beachtung bei den Gynäkologen gefunden und muss noch in viel ausgedehnterem Maasse in Diagnostik und Therapie der Frauenkrankheiten zur Anwendung kommen.

Die Methode leistet nicht nur auf dem von den Gynäkologen bisher recht stiefmütterlich behandelten eigentlichen Gebiet der Blasenkrankheiten ganz hervorragendes, sondern auch bei einer ganzen Reihe von Frauenkrankheiten im engeren Sinn; und zwar nach zwei Richtungen:

1. haben wir gelernt, dass eine Reihe von Beschwerden, die anscheinend auf Genitalerkrankungen beruhen, in der Blase ihren Sitz haben (bes. bei Lageveränderungen des Uterus, bei Exsudaten der Parametrien und Adnexe und nach gynäkologischen Operationen),

2. haben wir durch die Cystoskopie eine Reihe von Blasenerkrankungen (bes. Katarrhe, Neurosen u. s. w.) als auf Genitalerkrankungen beruhend erkannt.

Die Technik der Cystoskopie wird vielfach für übertrieben schwierig gehalten. Vortragender schildert dieselbe unter Hervorhebung der für die weibliche Blase besonders zu berücksichtigenden Momente: Lagerung der Frau wie zur bimanuellen gynäkologischen Untersuchung; Ausdehnung der Blase auf ca. 300 ccm; während Nitze für Männer 150 ccm für genügend hält, und Berücksichtigung der Lage der Genitalorgane.

Um Anästhesie bezw. Toleranz zu erzielen, hat Vortr. in neuerer Zeit Orthoform bei Vorhandensein von Substanzverlusten mit Erfolg angewandt; vor Cocainanwendung bes. in der Blase selbst, warnt der Vortr. mit Rücksicht auf die bekannte Gefährlichkeit des Mittels.

Von den verschiedenen seit Nitze's erstem Cystoskop konstruierten und modificierten Instrumenten, wird zur Besichtigung der Blase das Modell Nitze 1: zum Ureterenkatheterismus das Brenner-Leiter'sche Ureterencystoskop mit der Modifikation Kolischer's empfohlen, mit denen Vortr. in allen Fällen ausgekommen ist, auch in den allerdings sehr wenigen Fällen der von ihm untersuchten Blasenleiden bei Männern. Die beiden Instrumente werden beschrieben und demonstriert.

Als Lichtquelle wird im Gegensatz zu Nitze der Accumulator empfohlen und die Gewöhnung an mässige Lichtintensität geraten.

Der Ureterenkatheterismus wird den Angaben Viertel's und Kolischer's entsprechend ausgeführt; als besonders wichtig wird hier eine möglichst gute Entfaltung der Blase empfohlen, um die häufig hinter Falten versteckte Ureterenöffnung zugänglich zu machen.

Die Vorbedingungen zur Ausführung der Cystoskopie werden in 5 Punkten zusammengefasst:

1. Durchgängigkeit der Urethra für die Instrumente;
2. Continenz der Blase;
3. Ausdehnungsfähigkeit der Blase auf ein Volumen, das die Einführung und freie Bewegung des Cystoskops gestattet;
4. Die Möglichkeit in der Blase für einige Zeit ein durchsichtiges Medium zu erhalten;
5. Die Abwesenheit acut infektiöser Processe in der Urethra.

Diese 5 Punkte werden z. T. des Nähern erläutert, z. T. durch Casuistik illustriert.

Von den für die endoskopische Diagnostik in Betracht kommenden Blasenerkrankungen werden die für den Gynäkologen wichtigen genauer geschildert, das sind:

1. die gonorrhoische Cystitis, die häufigste, die cystoskopisch sich durch ihre fast ausschliessliche Localisation im Trigonum Lieutodii und vereinzelte circumscripte Ulcerationen charakterisiert;
2. Cystitis durch Fremdkörper, die besonders leicht mittelst des Cystoskops gefunden werden u. z.
   a) Steine (relativ selten bei Frauen),
   b) zu masturbatorischen Zwecken eingeführte Fremdkörper (Demonstration einer Haarnadel, die über 8 Tage in der Blase eines jungen Mädchens sich befand und per vias naturales entfernt werden konnte),
   c) durchgewanderte Ligaturen nach gynäkologischen Operationen;
3. das bullöse Oedem der Blase (Kolischer), das im Anschluss an entzündliche Erkrankungen der Parametrien und Adnexe entsteht; dasselbe lokalisiert sich auf den Blasenboden und zeigt daselbst Gruppen von herpesartigen Bläschen der Schleimhaut;
4. Atrophie der Blasenwand nach Totalexstirpation des Uterus und der Adnexe, vom Vortragenden zweimal beobachtet.
5. Schwangerschaftsblase.
6. Durchbruch parametraner Exsudate in die Blase; man sieht dabei meist seitlich an der hinteren Blasenwand eine entzündliche Stelle mit verwaschener Gefässzeichnung, in deren Mitte eine Ulceration, aus der sich spontan oder auf Druck auf das Exsudat, tropfen- oder würstchenförmig der Eiter entleert.

Ausbuchtungen der Blasenwand bezw. Divertikelbildung hat der Vortragende übereinstimmend mit Winter bei Retroversio-flexio uteri beobachtet.

Die Neubildungen der Blase bieten nichts für die weibliche Blase specifisches.

Die Sondierung bezw. der Katheterismus der Ureteren hat für den Gynäkologen ebenfalls eine grosse specifische Bedeutung.

Die Bedenken, die gegen die Ausführung dieser Manipulation in jüngster Zeit hauptsächlich von Israel (Berlin) wegen der Gefahr einer Keimverschleppung und Verletzung geltend gemacht wurden, er-

scheinen dem Vortragenden bei sorgfältiger Technik übertrieben und untergeordnet gegenüber der diagnostischen Bedeutung des Ureterenkatheterismus und zwar:

1. Zur Feststellung von Nierenblutungen und Eiterungen.
2. Zur Gewinnung des isolierten Urins aus jeder Niere.
3. Zur Feststellung der Durchgängigkeit der Ureteren bei Verdacht auf Verstopfung, Unterbindung oder Durchschneidung (bei Beckenoperationen).
4. Zum Nachweis und zur Lagebestimmung von Ureterfisteln.
5. Zur Fixierung der Lage der Ureteren bei schwierigen gynäkologischen Operationen.

Ueber die Wegbarmachung der Ureteren bei Verstopfung durch Concremente (Caspar) und Bougierung bei Narbenverziehung des Ureters (Th. Landau) hat Vortragender keine Erfahrung.

Zum Schlusse wird konstatiert, dass die cystoskopische Methode trotz mancher ihr noch anhaftenden Mängel und Unvollkommenheiten heute schon ein schwer zu entbehrender Bestandteil der gynäkologischen Diagnostik geworden ist, und auch in therapeutischer Beziehung noch manche wertvolle Resultate erwarten lässt.

Discussion:

Herr Barlow: Ich bemerke, dass meine Erfahrungen auf dem Gebiete der Cystoscopie sich auf circa 500 untersuchte Fälle erstrecken, grösstenteils Männer, aber auch eine Anzahl Weiber. Ein diagnostisches Hilfsmittel für den practischen Arzt im allgemeinen wird das Cystoscop nie darstellen, sowenig wie der Augenspiegel, weil die Methode doch eine verhältnismässig grosse Uebung verlangt. Was die Diagnose der Blasenneurose anlangt, so glaube ich auch, dass man dieselbe sehr häufig rectificieren kann auf Grund einer cystoscopischen Untersuchung. Sehr häufig finden sich da Geschwüre. Die demonstrierten Instrumente des Collegen M. genügen sicherlich, um alles zu sehen, was man in der Blase sehen will. Was das Auffinden der Ureteren anlangt, so ist dies beim Weibe wesentlich leichter wie beim Manne. Obwohl ich eine ziemliche Uebung darin habe, so ist mir doch beim Vorhandensein festhaftender Schleim- und Eitermassen an der Blasenwand oder bei sehr starker Wulstung der Blasenschleimhaut das Auffinden der Ureterenöffnungen manchmal missglückt. Was das Licht anlangt, so suche ich dasselbe so stark zu forcieren wie nur möglich. Bezüglich Lagerung ziehe ich Beckenhochlagerung vor. Zur Füllung der Blase nehme ich 150—200 ccm Borlösung. Diese Quantität genügt. Bei stark gedehnter Blase halten die Patienten weniger lang aus. Vor dem Cocain fürchte ich mich nicht. Ich habe bis jetzt noch niemals Nachteile von der Anwendung von 50 g einer 2 proc. Lösung gesehen. Mit Idiosynkrasieen, die auch bei anderen Medicamenten vorkommen, kann man normaler Weise nicht rechnen. Von dem Orthoform halte ich bezüglich der Blasenanästhesie gar nichts. Bezüglich des Ureterencatheterismus kann ich mich keinem Optimismus hingeben. In normalen Fällen ist derselbe sehr leicht. Sind aber Schwierigkeiten, wie oben schon beim Auffinden der Ureteren erwähnt, vorhanden, und ist der Patient nur wenig irritabel, so kann man oft auf bedeutende Schwierigkeiten stossen. Die Instrumente, welche nicht ganz dicht sind, sind auch noch nicht auf der Höhe der Vollkommenheit angelangt. Bezüglich der Frage, in welchen Fällen die Cystoscopie erwünscht ist, muss ich sagen, dass ich auf dem Standpunkte stehe, das Cystoscop möglichst häufig anzuwenden. Man wird freilich nicht immer durch die Cystoscopie das Rätsel der Erkrankung lösen können, aber doch sehr oft (Erwähnung einzelner einschlägigen Fälle aus der Praxis). Gonokokken sterben in der Blase durchaus nicht immer. Sie kommen in der Blasenschleimhaut vor. Gewöhnlich ist nur die Umgegend des Blasenhalses inficiert, es giebt aber auch Fälle

von diffuser Erkrankung der Blasenwand. Solche sind von mir zuerst gesehen und von Rovsing später bestätigt worden. Auch bei gewöhnlichen Cystitiden muss nicht immer die ganze Blasenschleimhaut entzündet sein. Der Ureterencatheterismus ist zur Entscheidung bezüglich der Erkrankung einer oder beider Nieren oft unbedingt notwendig. Aber da die Instrumente noch nicht ganz zulänglich, so wird man auch nicht immer alles Heil von der Methode erwarten können. Schwierigkeiten macht häufig das Publikum gegen die Cystoscopie. Der Gedanke, eine electrische Glühlampe in der Blase zu haben, ist den Leuten im höchsten Grade unsympathisch und da eine grosse Zahl von Harnleiden ältere Personen betrifft, die an sich etwas empfindlicher sind, so stösst man mit dieser Untersuchung gar häufig auf Schwierigkeiten.

Herr Amann jr. Seit circa 4 Jahren habe ich die Cystoscopie in ziemlich ausgedehnter Weise geübt und mich hauptsächlich des Brennerschen Cystoscopes dabei bedient. Ich finde, dass man mit diesem Instrument die Blase vollständig nach allen Richtungen untersuchen kann und auch im Stande ist, fast immer die Ureteren zu katheterisiren. Ich hatte auch Gelegenheit mit dem Caspar-Mainzer'schen Instrument zu arbeiten, welches ein etwas grösseres Gesichtsfeld bietet und zum Absuchen der Blasenwand vielleicht einige Vortheile gewährt: der Ureterenkatheterismus schien mir aber mit dem Brenner'schen Instrument leichter zu sein, doch mag die specielle Uebung mit dem einen oder anderen Instrumente eine Rolle dabei spielen.

Ich lagere die Patientin gewöhnlich auf dem Stelzner'schen Tisch mit horizontal liegendem Oberkörper und Beckenhochlagerung, die bei diesem Tische sehr leicht herzustellen ist. Die Flüssigkeitsmenge zur Füllung der Blase ist grossen individuellen Schwankungen unterworfen. Eine Cocainisirung der Urethra halte ich für gewöhnlich nicht für nothwendig.

Es ist nur unangenehm, dass die Ureterenkatheter die Sterilisation durch Kochen so schlecht vertragen.

Die Cystoscopie wird wohl nie Allgemeingut der Aerzte werden, doch halte ich sie für den Gynaekologen für unbedingt nöthig. Welch' ganz verschiedene Vorstellungen bekommt man durch das Cystoscop von den unter dem Sammelnamen Cystitis bekannten Erkrankungen der Blasenwand. Wie oft sind kleine Ulcerationen in der Nähe der Mündung der Harnröhre mit Hülfe des Cystoscops einer rasch zum Ziele führenden Therapie zugängig.

Das vom Vortragenden erwähnte bullöse Oedem habe ich ebenfalls in einem Fall von doppelseitiger Adnexerkrankung beobachtet, ferner konnte ich in einem Falle den Durchbruch einer Pyosalpinx in die Blase erkennen; an der prominentesten Stelle zeigte sich tropfenweiser Eiterabgang. Charakteristische Bilder geben ferner die dem Durchbruch in die Blase nahen Cervix- und Ovarialcarcinome und sind diese Befunde manchmal für die Ausführung der Operation von Bedeutung.

Die nach gynaekologischen Operationen durch die Blasenwand durchwandernden Seidensuturen sind ebenfalls nur mit Hülfe des Cystoscops erkennbar und können mit dem Operationscystoscope durchschnitten und entfernt werden. Zur Feststellung des Heilungserfolges nach Fisteloperationen führe ich stets vor der Entlassung der Patientin eine cystoscopische Untersuchung aus.

Der Katheterismus der Ureteren giebt uns in vielen Fällen wichtige Aufschlüsse für die Durchführung operativer Eingriffe, so bei Verlagerungen der Ureteren durch Myome und carcinomatöse Infiltrationen des Ligamentum latum. Besonders werthvoll war mir derselbe in zwei Fällen von Uretercervicalfisteln, in denen es mir bei der starken Zerklüftung der Cervix vollkommen unmöglich war, von der Vagina aus zu entscheiden, welcher Ureter der verletzte sei. Nur dadurch, dass ich in beiden Fällen den rechten Ureter mit Hülfe des Cystoscops sondiren konnte und die linke Ureterpapille als unsondirbar und eingezogen erkannte, wurde der Befund klar gelegt.

Vor Einführung des Cystoscops hatte ich mit den Pawlik'schen Ureterensonden gearbeitet. Vergleicht man die grosse Schwierigkeit, mit letzteren die Ureteren zu sondiren, mit der grossen Leichtigkeit, mit Hülfe

des Cystoscops dies durchzuführen, so treten die Segnungen dieses Instrumentes besonders deutlich hervor.

Herr Theilhaber: Bezüglich der von Dr. Barlow empfohlenen Cocainanästhesie bemerke ich, dass es einem unserer besten Cystoscopiker passirte, dass ein paar Stunden nach Cocainisirung der Blase der Tod des Pat. in Folge von Cocainvergiftung eintrat.

Uebrigens betrachte auch ich die Cystoscopie als eine wichtige Errungenschaft für die Gynaekologie. Bis vor kurzer Zeit war man bei der Diagnose mancher Blasenerkrankungen auf Einführung des Fingers etc. angewiesen, ein sehr barbarisches Verfahren, die Patienten hatten manchmal darnach hochgradige Blasenbeschwerden, acuten Blasencatarrh, Incontinenz der Blase etc. Für weitaus die meisten Fälle ist dies durch das Cystoscop entbehrlich geworden. Bezüglich der Diagnose glaube ich vor Allem, dass die Bezeichnungen „irritable bladder", und „Blasenneurose", die bis jetzt bei den Frauen so häufig diagnostizirt wurden, durch die Cystoscopie in ihrer Frequenz sehr vermindert werden. Wenn man derartige Fälle cystoscopisch untersucht, findet man in einer Reihe von Fällen als Grund der scheinbaren Neurose Polypen, bullöses Oedem etc. Das Cystoscop wird uns erst zeigen, wie häufig die Blasenneurose bei Frauen in Wirklichkeit vorkommt.

Herr Barlow: Der von Dr. Theilhaber erwähnte Todesfall durch Cocain ist mir wohl bekannt. Indess glaube ich, dass solche Fälle zu den Idiosynkrasien gehören, mit denen man eben einfach nicht rechnen kann. Auch bei ganz kleinen Dosen Morphium, bei Jodkali, Dosen, die wir alle überschreiten, sind schon Todesfälle gesehen worden; ebenso bei Chloroform- und Aethernarkosen, obwohl sich wohl niemand besinnen wird, solche vorzunehmen, ausser in ganz besonders contraindicirten Fällen.

Herr Mirabeau: Ich bin Herrn Dr. Barlow für die Mitteilung seiner Erfahrungen auf cystoskopischem Gebiete, welche z. T. von den meinigen differieren, sehr dankbar. Es scheint mir übrigens, dass unsere Meinungsverschiedenheit hauptsächlich auf der Verschiedenheit des Materials beruht, indem Dr. Barlow's Erfahrungen sich im wesentlichen auf die männliche, meine sich auf die weibliche Blase beziehen; das zeigt auch meine Uebereinstimmung mit Dr. Amann. Auch gebe ich gerne zu, dass ich auf Grund meiner erst dreijährigen, guten Erfahrungen der Cystoskopie noch etwas optimistischer gegenüber stehe, als Herr Dr. Barlow.

Herr Klein frägt an, ob die Fälle von Blasen-Atrophie nach Exstirpation des erkrankten Uterus allein (Carcinom, Myom etc.) oder nach vaginaler Radical-Operation beobachtet wurden. Im letzteren Falle würde sich wegen der starken entzündlichen Adnex-Veränderungen eine grössere Benachteiligung der Gefässe der Harnblase leichter erklären lassen.

Herr Mirabeau: Auf die Beobachtung der Blasen-Atrophie wollte ich hier nicht näher eingehen, da sie in nächster Zeit im Centralblatt f. Gyn. publiciert werden wird.

Es handelt sich um zwei anderwärts operierte Fälle (beide Male totale Exstirpation des Uterus und der Adnexe), die eine sowohl klinisch wie cystoskopisch ganz übereinstimmende Erkrankung der Blase zeigten. Beide Male handelte es sich um hochgradige Atrophie der Blasenschleimhaut, ohne vorhergehende, oder bestehende Entzündung. Ich halte diese Erkrankung für eine Ernährungsstörung der Blase, herrührend von während der Operation erfolgter Abbindung der Gefässe.

Sitzung am 22. Februar 1899.

Vorsitzender: G. Klein. Schriftführer: A. Mueller.

1. Demonstrationen.

a) J. A. Amann jr. Modification des Stelzner'schen Operationstisches.

Bei der bisher mit diesem Tische herstellbaren Beckenhochlagerung, wobei die Knie an die Kante des kurzen Operationstisches, und die

Unterschenkel auf die rechtwinkelig am Tische fixirten Fussbretter zu liegen kamen, bestand der Nachtheil, dass besonders bei langen Oberschenkeln der Patientin das Becken auch bei steiler Stellung des Tisches ziemlich weit unten lag und somit schwer zugänglich war. Ich habe daher im März 1897 folgende Abänderung anbringen lassen: Die bis dahin nur für vaginale Operationen verwendbaren Goepel'schen Beinhalter, welche dem Tische beigegeben sind, liess ich an ihrer Schraubzwinge durch eine neue Durchbohrung so verändern, dass sie an der Gleitschiene auch in wagrechter Richtung angebracht werden können, somit also auch für Laparotomien in Verwendung kommen können. Die Knieen können hiedurch beliebig weit, je nach der Länge der Oberschenkel, von der Tischkante entfernt werden. Vortheile für die Beckenhochlagerung sind hiebei, dass das Becken absolut höher liegt, für Eingriffe in der Tiefe desselben zugänglicher ist, dass das Licht besser einfallen kann und dass man bei vagino-abdominalen Operationen jederzeit zwischen den gespreizten Oberschenkeln an die am Tischrand befindliche Vulva gelangen kann.

Da ich seither in sehr zahlreichen Laparotomien diese Modification als sehr zweckmässig erkannt habe, demonstrire ich Ihnen diese veränderte Schraubzwinge. In dem letzten Kataloge von Knocke und Dressler ist bereits diese Veränderung (allerdings ohne meine Namensangabe) aufgenommen und abgebildet und scheint die Firma dieselbe an den Tischen nun allgemein anzubringen. —

b) Dr. Theilhaber demonstrirt einen gestern durch Amputatio supravagin. entfernten Uterus myomatosus: ein Abschnitt des Tumors von dem Umfange eines Kindskopfs hatte seit mehreren Jahren das ganze kleine Becken vollständig ausgefüllt. Trotzdem der Tumor sich in allen Dimensionen im letzten Jahre vergrössert hat, war die vor mehreren Jahren vorhanden gewesene Ischurie und Coprostase in den letzten 2 Jahren verschwunden — ein Beweis, dass dieselben nicht durch die mechanische Compression verursacht waren. Noch viel weniger kann der kleine Uterus retroflexus Blase und Rectum comprimiren!

Bei der Operation war die von Bumm neuerdings empfohlene Methode der Blutstillung in Anwendung gekommen, die die Zeitdauer entschieden abkürzt.

Discussion: Dr. Bachhammer, Dr. Theilhaber.

c) G. Klein demonstrirt folgende in den letzten Tagen gewonnenen Präparate: Adeno-Carcinom des Corpus uteri; frühes Portio-Cancroid, beide Uteri vaginal entfernt; doppelseitige Pyosalpinx mit typischer Posthorn Form, Laparotomie.

2. Herr Nassauer: Zur Behandlung der Blutungen aus dem weiblichen Genitale. (Weitere Erfahrungen über das Stypticin).

(Der Vortrag erscheint in extenso in dieser Monatsschrift).

Discussion: Herr Theilhaber.

Bei den Blutungen im Climacterium, ebenso wie bei den Metrorrhagien junger Mädchen ist es sehr schwer, die Wirkung eines angewandten Mittels

zu beurtheilen, weil in beiden Fällen die Blutungscurve in verschiedenen Monaten so ausserordentlich wechselt, ein plötzliches Nachlassen der Blutung ohne jede Therapie etwas ganz gewöhnliches ist. —

Wenn die „nervösen Symptome der Myomkranken" nach Stypticingebrauch schwinden, so liegt der Verdacht nahe, dass hier dies Mittel suggestiv gewirkt hat.

An die gleiche Möglichkeit muss man bei der „Heilung" der Dysmenorrhoe denken, die nach meiner Ueberzeugung in mehr als der Hälfte der Fälle nervösen Ursprungs ist.

Dr. Reschreiter: Merck sagt in seinem Bericht, man solle das Mittel überhaupt bei Dysmenorrhoe anwenden, wenn sie regelmässig auftritt. Ich habe das Mittel in 11 solchen Fällen angewendet, darunter 7 mal mit ausgezeichnetem Erfolg. 6 Tabl. pro Tag, 0,05 pro dosi. Intramuskulär habe ich es noch nicht angewendet.

Wie lange hält sich die Lösung? Muss diese immer frisch bereitet werden?

Dr. Nassauer giebt gewöhnlich 4 bis 6 mal im Tage 2 Tabletten zu 0.05. Prompter ist die intramusculäre Injection als die per os. Die erstere ist von sofortiger Wirkung: indiciert ist sie, wo es auf eine baldige, womöglich sofortige Blutstillung ankommt, letztere, wo ein Schwächerwerden und Versiegen der bestehenden, oder eine Abkürzung der folgenden Blutung gewünscht ist. Meine Lösung (gewöhnlich 2 g zu 20 g Wasser) ist sehr concentriert und sehr bitter und habe ich makroskopisch nie ein Verderben derselben, auch nie einen Abscess oder eine Infiltration nach der Anwendung derselben beobachtet, auch wenn ich den Rest der Lösung erst nach Wochen eingespritzt habe. Versuche über Sterilität habe ich nicht angestellt.

Ueber die Mitteilung des Herrn Dr. Reschreiter wegen der Dysmenorrhoen freue ich mich sehr. Ich hatte davon keine Kenntnis, habe aber in meinem Vortrage, gelegentlich der Anwendung bei Myomen erwähnt, dass mich die Erfahrungen bei diesen veranlassen, es auch bei Dysmenorrhoen in Zukunft anzuwenden. Es ist sehr erfreulich, dass damit meine theoretische Reflexion bestätigt wird. Herrn Hofrat Gossmann antworte ich: bei jungen Mädchen mit Menorrhagien, die einer Untersuchung meist nicht zugänglich sind, habe ich das Mittel wiederholt mit gutem Erfolge angewendet.

Wegen des Sitzschmerzes möchte ich erwähnen, dass zwar die Patienten manchmal sagen, es thue ein wenig weh, aber meist nur, wenn man mit der Injection in die Nähe des Sitzknochens kommt. Man kommt ja wohl in der Regel bei Benutzung der gewöhnlichen Pravaz-Nadel bei Paniculus adiposus der Frauen kaum tiefer als in das Unterhautzellengewebe, sodass es fast zweifelhaft ist, die Injection intramusculär oder subcutan zu nennen.

Wenn ich sagte, die Injection geschieht fast unbemerkt, so hat das hauptsächlich seinen Grund darin, dass die Patienten noch auf dem Stuhle liegen, sich ein wenig in Aufregung befinden, so dass sie die geschickt beigebrachten zwei Nadelstiche kaum merken. Dr. Theilhaber hat die Atheromatose der Gebärmutter und die Apoplexie des Uterus erwähnt. Diese sind aber klinisch nicht diagnostizierbar und können also in dieser Beziehung kaum in Betracht kommen. Es wurden ja Fälle von Leopold und 1 von Tändler in Nürnberg veröffentlicht, wo man nach der Exstirpation erst im Uterus Atheromatose fand; aber ob in solchen Fällen bei Blutungen das Stypticin wirke, ist bei der mit Sicherheit nicht zu stellenden Diagnose auch nicht anzugeben.

Entschieden muss ich der Meinung des Herrn Dr. Theilhaber noch zum Schlusse entgegentreten, dass das Stypticin bei Dysmenorrhoe etc. suggestiv wirken könnte. Ich habe bei mehreren Fällen besonders darauf geachtet, ob es suggestiv wirke, indem ich das Mittel oft unbemerkt beibrachte, habe aber nie eine solche Wirkung beobachtet. Ich habe in meinem Vortrage ausdrücklich erwähnt, dass das Versagen des Mittels bei Erkrankungen der Gebärmutterschleimhaut indirekt beweist, dass es nicht suggestiv wirkt. Ich gebe zu, dass durch Klimawechsel eine Blutung oft beeinflusst wird. Das wird ja öfters beobachtet.

Was die Anzahl meiner Beobachtungen betrifft, so beträgt dieselbe bei circa 200 Fällen vielleicht 5—600 einzelnen Medicationen, und ich glaube

auf Grund dieser Anzahl die Berechtigung zu haben, über das Mittel zu referieren und zu weiteren Versuchen anzuregen, was ja nur der Zweck meiner Ausführungen war.

3. Brünings: Ueber ein Lipomyom des Uterus. Mit Demonstration.

Vortr. demonstriert mikroskopische Präparate aus einem kindskopfgrossen myomatösen Tumor, der bei einer 55jährigen Frau interstitiell in der vorderen Uteruswand sass und per coeliotomiam entfernt worden war.

Makroskopisch unterschied sich die Schnittfläche dieses Tumors von den gewöhnlichen Myomen durch die auffallend gelbe Farbe und die weichere Consistenz der einzelnen Knollen. Der mit dem Messer abgestreifte Saft erschien reichlich mit Fetttröpfchen untermischt.

Mikroskopisch lässt sich die Umwandlung der Muskelzelle in die Fettzelle in den verschiedenen Stadien deutlich erkennen. An manchen Stellen ist diese Umbildung so vorgeschritten, dass man im Gesichtsfeld nur reines Fettgewebe sieht, an andern Stellen ist dasselbe noch von mehr minder breiten Strängen glatter Muskulatur durchzogen. Besonders schöne Bilder der Fettmetamorphose liefert die Färbung mit Sudan III nach Daddi.

Vortr. hat einen ähnlichen Tumor bis jetzt noch nicht in der Litteratur beschrieben gefunden.

Ausführliche Beschreibung der Geschwulst mit Abbildungen erfolgt demnächst in einer eigenen Arbeit des Vortr.

Dr. Krecke macht darauf aufmerksam, dass bei Fettablagerungen neuerdings mehrfach die Frage gestellt wurde, ob es sich um Fettinfiltration oder Fettdegeneration handle. Die Lehre von der Fettdegeneration befindet sich ja zweifellos in einem Stadium der Abänderung. Mit der Frage des Vorkommens von Fett in Geschwülsten beschäftigt sich in allerneuester Zeit eine Arbeit von Ritter-Kiel, der in einem Peritheliom der Tibia Fett nachweisen konnte, den Vorgang als Fettinfiltration erklärt und als Herkunftsort des Fettes die Capillaren annimmt. Nach Ritter kann das Fett in fast allen Organen unserer Körper vorkommen, ohne dass ein Zerfall der Zellen vorliegt.

Dr. Amann: Ich glaube nach dem demonstrierten Präparate kann kein Zweifel darüber sein, dass es sich um eine fettige Degeneration handelt.

II. Geburtshilflich-gynaekologische Gesellschaft zu Wien.

Sitzung vom 13. Dezember 1898.

Vorsitzender: Lott. Schriftführer: Regnier.

1. Schauta: a. Ein Fall von Ureterenanastomose.

Ich erlaube mir eine Patientin vorzustellen, die ich im November d. J. wegen Extrauteringravidität operirt habe. Die Frau ist 26 Jahre alt, und wurde im Jahre 1896 auf unserer Klinik mittels Forceps entbunden. Seit Mitte Juni d. J. war die Periode abermals ausgeblieben. Seit dieser Zeit litt sie an heftigen Schmerzen im Bauche und im Kreuze, die anfallsweise auftraten, um später continuirlich zu bleiben. Manchmal traten auch Schüttelfröste, Uebelkeiten und Erbrechen auf. Solche Anfälle dauerten Anfangs 2—3 Tage und wiederholten sich alle 14 Tage; später wurde die Zwischenzeit kürzer, die Schmerzen continuirlich. In den letzten 8 Tagen war die Frau von beständigem Erbrechen gequält. Bei der Untersuchung fand sich ein Tumor, der bis zwei Querfinger über den Nabel reichte, eine

unregelmässige Gestalt hatte, stärker nach links prominirte und nach abwärts einen Fortsatz ins kleine Becken sandte. Die Portio lag ziemlich tief: etwas nach rechts und oben und zwar hinter dem Tumor liess sich ein Theil des Uteruskörpers verfolgen. Vom Fundus war nichts wahrzunehmen An der Vorderfläche des oben erwähnten Tumors waren strangartige Gebilde zu tasten, welche ich als Ligamentum rotundum bezw. als Tube deutete. Ich nahm also an, dass es sich um eine linksseitige Schwangerschaft in der Tube handle, und zwar mit Rücksicht darauf, dass der Tumor nach abwärts und der Uterus nach aufwärts gezogen war und man letzteren nicht isoliren konnte, um eine intraligamentäre Tubarschwangerschaft.

Am Tage nach der ersten Untersuchung kurz vor Ausführung der Laparotomie war auch der Cervix durchgängig geworden. Die Uterushöhle fand sich aber leer. Bei der Laparotomie fand sich der Uterus nach rechts und hinten gedreht, so dass die linke Kante nach vorne sah, also um 90°. Der erwähnte Strang war in der That das Ligamentum rotundum der linken Seite, das Gebilde höher oben, das ich als den Anfangstheil der Tube gedeutet hatte, war jedoch der Processus vermiformis. Ausserdem fanden sich eine grössere Anzahl von Darmschlingen an der oberen Kuppe des Tumor fest adhärent. Ich durchtrennte zuerst das Ligamentum rotundum, löste den Processus vermiformis ab: dabei stellte es sich heraus, dass der Tumor vorne mit Peritoneum überzogen war, aber nicht hinten. Es handelte sich daher um eine pseudo-intraligamentäre Entwicklung. Die Lösung der Darmschlingen gestaltete sich ausserordentlich schwierig, da die Verwachsungen so derb waren, dass sie nur mittels Scheere und Messer gelöst werden konnten.

Der Uterus war so in die Länge gezogen, dass er mit zur Hülle des Tumors verwendet worden war. Es wurde der Uterus und die Adnexe der rechten Seite mitentfernt, der Tumor aus dem Becken herausgeschält, wobei derselbe platzte und der Foetus mit der Placenta herausfiel.

Bei Revision des Operationsfeldes fand sich der linke Ureter durchtrennt. Ich stelle mir die Sache so vor, dass der Ureter in die Schwarten so eingebettet war, dass er nicht erkannt wurde. Es handelte sich nun darum, wie derselbe zu versorgen sei. Ein Stück desselben stand mit der Blase in Verbindung, dann fand sich ein Zwischenraum von mehreren Centimetern, doch fehlte nichts vom Ureter. Ich brachte daher die beiden Ureterenden so aneinander, dass ich an dem oberen Ende eine Fadenschlinge durchzog und beide Enden des Fadens etwa 1—1½ cm unterhalb der Schnittfläche des unteren Ureterendes so in das untere Ende einführte und durch die Wand durchzog, dass sich das obere Ureterende in das untere einstülpte. Die Fadenschlinge wurde dann geknüpft. Diese Methode wurde von Howard Kelly angegeben und ich halte dieselbe für sehr gut. Es wurde dann das Peritoneum über dem Ureter vernäht, in die Scheide ein Gazestreifen eingelegt, ebenso einer an den Ureter, und letzterer durch die Bauchwunde herausgeleitet.

Der Verlauf nach der Operation war ein guter. In den ersten Tagen hat mich die geringe Harnmenge besorgt gemacht (520 Gramm am ersten, 750 Gramm am zweiten Tage); doch stieg dieselbe am sechsten Tage schon auf 1300 Gramm. Wir fürchteten, dass diese geringe Harnmenge mit einer mangelhaften Funktion des linken Ureter zusammenhängen könnte, doch dürfte diese Oligurie mit dem grossen Blutverluste und der geringen Flüssigkeitsaufnahme zusammenhängen. Der weitere Verlauf war ein recht günstiger. Die Frucht war 650 Gramm schwer, 32 cm lang. Die getrennten Ureterenden heilten ohne Zwischenfall an einander.

Discussion.

Ludwig berichtet über einen Fall, bei dem wegen der langen Operationsdauer ein grosser Blutverlust stattfand und bei dem man nicht

ganz sicher war, ob nicht der Ureter mit in die Ligatur gefasst wurde. Der Zustand der Patientin erlaubte nicht die Sondirung des Ureter. Auch damals war das Phänomen zu beobachten, dass eine ausserordentlich geringe Harnmenge (kaum 300 Gramm am ersten Tage) zu Tage trat. Dabei ist zu bemerken, dass die Patientin nicht erbrach. Der Ureter war in diesem Falle nicht mitgefasst worden, sondern die Oligurie war auf den grossen Blutverlust zurückzuführen.

Schauta. b. Ein Fall von Myoma uteri.

Der Fall betrifft eine 38jährige Frau, die dreimal geboren und vor 3 Jahren zum erstenmal verspürt hat, dass sich im Bauche eine Geschwulst bilde, die sie auf ca. Faustgrösse schätzte. Gleichzeitig mit dieser Beobachtung stellten sich auch starke Blutungen aus dem Genitale ein, welche die ganze Zeit andauerten und sich zu einer gefahrdrohenden Höhe steigerten. Die Frau wurde am 9. November d. J. aufgenommen und bot das Bild des höchsten Grades von Anämie dar (Hämoglobingehalt nach Fleischl nur 35 pCt.). Es fand sich ein Myom, das zwei Querfinger über den Nabel hinaufreichte, gut beweglich und auch in das Becken hineindrückbar war. Ich habe mich in diesem Falle entschlossen, die vaginale Operation auszuführen, und zwar einfach wegen der hochgradigen Anämie der Frau, da vaginale Eingriffe wegen der nicht zu grossen Blutverluste von solchen anämischen Frauen nicht schlecht vertragen werden. Ich hätte mich unter anderen Umständen zur Laparotomie entschlossen, da der Tumor bereits den Nabel überschritten hatte. Die Entfernung wurde mittelst Morcellement ausgeführt und bot keine Schwierigkeiten. Der Tumor wog 2 Kilo und war der grösste myomatöse Tumor, den ich bis jetzt per vaginam operirt habe.

Nach der Operation war der Hämoglobingehalt auf 25 pCt. gesunken, worauf sich die Frau rasch erholte, so dass der Hämoglobingehalt am 17. Tage wieder 35 pCt. erreichte und langsam weiter stieg. Ich muss hier ausdrücklich betonen, dass dies für mich ein Ausnahmsfall ist und dass ich unter anderen Umständen solche grosse Tumoren auf dem abdominellen Wege entfernen würde. Bei hochgradigen Anämien, und um die Eröffnung der Bauchhöhle zu vermeiden, wird es gestattet sein, ausnahmsweise auch bei so grossen Tumoren diese Operation auf vaginalem Wege auszuführen.

Discussion.

Wertheim bemerkt, dass er bekanntlich ein warmer Verehrer der vaginalen Operationstechnik sei, und dass er auch selbst sehr grosse Myome bis 2000 g Gewicht auf vaginalem Wege operirt habe. Die Arbeit bei der vaginalen Exstirpation so grosser Myome sei mühsam, aber sie werde gelohnt durch den Verlauf und durch die Umgehung des Bauchschnittes.

Gerade bei hochgradiger Anämie aber und der nicht gleichzeitig vorhandenen Degeneratio cordis greife er auf vaginalem Wege die Myome nur bis zu einer gewissen Grösse an. Hier handle es sich darum, rasch und ohne Blutverlust zu operiren. Bei Myomen gegen 2 Kilogramm Gewicht dauere die vaginale Operation auch bei flottem Verlaufe mindestens $1^1/_2$ Stunden, und daher sei auch, trotz straffen Anziehens der gefassten Geschwulst mit Zangen, nicht jegliche Blutung zu vermeiden. Man müsse zugeben, dass bei so grossen Tumoren das abdominale Operiren, namentlich dann, wenn man auf die Exstirpatio totalis verzichte und sich mit der supravaginalen Amputation (mit beliebiger Stielbehandlung) begnüge, meist rascher gehe und sicherer jeglichen Blutverlust vermeiden lasse. Er ziehe es daher in Fällen von so grossen Myomen bei bestehender hochgradiger Anämie dem vaginalen Verfahren vor. Der einzige Myomfall, den er bisher in seinem selbstständigen Wirkungskreise als Vorstand des Bettinapavillons verloren habe — unter ca. 30 Myomoperationen —, sei ein solches Myom gewesen. Das Gewicht der Geschwulst habe über 2 Kilo betragen, die Herzdegeneration war eine hochgradige, das Colorit der

Patientin ein wachsartig-gelbes. Die Operation habe 2 Stunden gedauert, der Blutverlust — ohne dass je ein grösseres Gefäss geblutet hätte — sei nicht unbeträchtlich gewesen. Patientin sei 8 Stunden post oper. im Collaps gestorben. Eine Nachblutung war nicht vorhanden.

Chrobak hält es für überflüssig, zu betonen, dass er sich derjenigen anschliesse, die in geeigneten Fällen die vaginale Myomotomie wählen, da er stets für dieselbe eingetreten sei und es freue ihn, dass auch so grosse Tumoren glatt und ohne grossen Blutverlust auf diese Weise entfernt werden. Betonen aber müsse er nach wie vor, dass gerade bei Operationen, bei denen eine langdauernde Narkose oder ein zu grosser Blutverlust zu befürchten sei, der abdominale Weg der richtigere sei, da man auf diesem die Operation schneller zu Ende führen könne.

Chrobak hat sogar zu einer Zeit, wo die extraperitoneale Stielbehandlung nicht mehr in Anwendung gezogen wurde, diese doch noch ausnahmsweise vorgenommen, da diese Methode die rascheste sei und am meisten vor Blutverlust schütze.

Man könne zwar auch bei der vaginalen Operation Blut sparen, doch setze dies eine ausgezeichnete Assistenz voraus und eine hohe technische Fertigkeit; er warne daher vor einer Verallgemeinerung, da die Sache nicht so einfach und unbedenklich sei.

Schauta betont, dass es ihm nicht eingefallen sei, eine Verallgemeinerung dieser Operation zu befürworten, sondern dass er den Fall als Ausnahmefall ansehe, auch in Bezug auf die Technik der Operation. Es falle ihm nicht ein, solche Tumoren auf einem anderen Wege zu operiren, als per Laparotomiam. Bei der Laparotomie komme aber ausser dem Blutverluste noch der grosse peritoneale Shok, die Möglichkeit der peritonealen Resorption in Betracht, da ja die Anämie für die Sepsis ein geeigneter Boden ist und die Gefahr der Infection bei der Laparotomie grösser sei, als bei der vaginalen Operation. Dies seien die hauptsächlichsten Gründe gewesen, die Schauta bestimmt hätten, die vaginale Methode in diesem Falle zu wählen. Der Blutverlust lasse sich nach seiner Erfahrung viel sicherer beherrschen bei der vaginalen Operation als bei der abdominalen. Es müsse zugegeben werden, dass bei der extraperitonealen Stielbehandlung der Blutverlust fast vollkommen vermieden werden könne und Schauta sei einer derjenigen, der dieser Methode noch bis in die jüngste Zeit gehuldigt habe, doch habe die lange Nachbehandlung sehr viel gegen sich, da dadurch die Genesung sehr lange hinausgeschoben werde. Der Behauptung Wertheim's, dass der Blutverlust bei der vaginalen Operation im Allgemeinen grösser sei als bei der abdominalen, müsse Schauta widersprechen. Gerade bei der Letzteren komme es vor, dass bei der Unterbindung der Parametrien oft so schwere Blutungen eintreten, dass die Frauen in wenigen Augenblicken in einen höchst bedenklichen Zustand kommen. Bei der vaginalen Methode könne man durch festes Anziehen des Tumors die Blutung leichter beherrschen, auch sei die Infectionsgefahr eine viel geringere.

2. Waldstein (als Gast) demonstrirt mikroskopische Präparate, die von einem Perithelioma (Haemangiosarcoma peritheliale) vaginae herrühren. Der Tumor, dem die Präparate entstammen, wurde an Prof. Schauta's Klinik bei einem 18monatlichen Mädchen beobachtet. Vor ihrer Spitalaufnahme litt die Patientin durch 5 Monate an intermittirenden Blutungen aus dem Genitale, als deren Ursache eine kirschgrosse, breit gestielte Geschwulst erkannt wurde, die im unteren Drittel der hinteren Vaginalwand ihren Ursprung nahm. In Narkose wurde der Tumor breitbasig abgetragen und dessen reich vaskularisirtes Wundbett durch dicht gestellte Nähte versorgt. — Heilung p. pr. Die histologischen Schnitte durch den Tumor zeigen, dass derselbe alveolar aufgebaut ist, von einer auffallend grossen Menge von Capillaren und Präcapillaren durchsetzt ist. Um die Gefässe sind die Geschwulst-

zellen, die epitheloiden Charakter tragen, derart angeordnet, dass ihre Abstammung aus dem Perithel ersichtlich wird. Durch Uebergangsformen von circular verlaufenden annähernd sichelförmigen Perithelzellen zu den pallisadenförmig, radial um die Gefässe gestellten Geschwulstzellen kann der ätiologische Zusammenhang, der zwischen diesen beiden Zellarten besteht, erbracht werden.

Im Gegensatz zu den sonstigen im Bereiche der weiblichen Sexual-Organe häufig beobachteten Bindegewebsgeschwülsten wurde das Peritheliom bisher nur am Ovarium angetroffen.

3. Gersuny: Ueber partielle Exstirpation des Ovarium. (Ausführlich erschienen in No. 5 des Centralblattes für Gyn.)

Discussion.

Chrobak versichert, dass er seit langer Zeit das Bestreben habe, in dieser Richtung conservativ vorzugehen, doch müsse er gestehen, dass er hier noch ohne Direction stehe. Es sei ungemein schwer, die Anfänge der Erkrankung im Ovarium zu erkennen. Wenn man scheinbar ganz gesunde Ovarien zurückgelassen hat, und nach wenigen Monaten ein Kystom herauswachsen sieht, oder die Frau nach wenigen Monaten ein Carcinom des Ovarium bekommt, dann ist man bei jedem neuen Fall stark in Zweifel, was man thun solle. Freilich könnte die mikroskopische Untersuchung hier manchmal Rath schaffen. Chrobak hält auch die Excision eines Stückes Ovarium für nicht so gleichgiltig. Viele Ovarialreste seien aus der Zeit, in der man häufiger die Castration machte, unabsichtlich zurückgeblieben und welche Schicksale hätten diese gehabt. Manchmal findet auch eine gewisse Vicariirung statt, indem das zurückgelassene Ovarium hypertrophirt und die Befürchtung, dass diese hypertrophirenden Vorgänge zu einer Neubildung Veranlassung geben könnten, sei nicht von der Hand zu weisen. Chrobak hat in dieser Beziehung traurige Erfahrungen gemacht; so habe er erst vor einigen Tagen eine Frau gesehen, bei der eine Ovariumresection gemacht wurde und der es herzlich schlecht gehe. Vortragender sei auch in dieser Richtung noch ohne sicheres Urtheil. Gut wäre es, wenn die Gynaekologen eine Art Sammelforschung einleiten würden, Material sei genug dazu vorhanden; vielleicht lasse sich auf Grund derselben eine befriedigende Antwort geben.

Schauta erklärt sich im Prinzipe einverstanden mit dem von Gersuny Vorgebrachten. Wenn man auf einer Seite ein im Beginne begriffenes Dermoid und daneben noch gesundes Ovarialgewebe findet, so sei nichts dagegen einzuwenden, wenn man das Dermoid wie eine Cyste ausschält. Schauta müsse staunen, dass Gersuny so häufig solche Fälle vorkommen; Redner verfüge über mehr als 2000 Laparotomien und vaginale Operationen zusammen, und doch seien ihm solche Fälle nicht so häufig vorgekommen, obwohl er auf dieselbe sehr achte. Was das Zurücklassen von Ovarien in zweifelhaften Fällen anlange, müsse er sich dem von Chrobak Vorgebrachten anschliessen. Auch habe Schauta anfangs mehr der conservativen Richtung gehuldigt, sei dabei aber immer radicaler geworden. So führe z. B. bei gonorrhoischen Adnexerkrankungen die Conservierung der anderen Seite zu keinem Resultate, oft müsse man später erst die Adnexe der anderen Seite sammt dem Uterus entfernen. Hier habe die Conservirung keine Berechtigung. Dasselbe gelte von malignen Neoplasmen. Eine weitere Frage, die hier von Interesse sei, sei die, ob man bei Operationen, die am Uterus vorgenommen werden, die Ovarien zurücklassen solle, oder nicht, auch wenn sie gesund sind, z. B. bei einer Exstirpation des Uterus wegen Myom? Bei Carcinom giebt es keine Zweifel, da müssen die Ovarien mit weg, ebenso wie man bei Ovarialcarcinom den Uterus mit entfernen soll. Bei Myom aber soll man nach Ansicht vieler Operateure die Ovarien zurücklassen, weil dann das Uebergangsstadium in die Klimax erleichtert wird. Schauta nimmt die Ovarien weg, wenn die Frau keinen Uterus hat, da sie dann Erstere nicht

braucht und dieselben dann atrophieren; wenn sie nicht atrophiren, so machen sie nicht selten Beschwerden. Es wäre aber andererseits sehr interessant, unser grosses Material in bestimmter Richtung zu sammeln; es müssten aber ganz bestimmte Fragen formulirt und ebenso bestimmt beantwortet werden. In dieser Richtung müsste man Gersuny dankbar sein, dass er eine Anregung gegeben.

Chrobak stellt sich bei Myomen auf den entgegengesetzten Standpunkt: er lässt meist eines oder beide Ovarien zurück, wenn er kann, da er die Ausfallserscheinungen wenn nicht schwächer, so doch verzögert sich vollziehen sah und nicht so eingreifend, als wenn beide Ovarien entfernt wurden. Wenn auch die Ovarien atrophiren, so dauert doch der ganze Process geraume Zeit und es können die Stoffe, welche vor den Ausfallserscheinungen schützen, resorbirt werden. Beschwerden von Seite des zurückgelassenen Ovarium hat Chrobak nie beobachtet, dagegen sind nicht selten Beschwerden von in das Scheidengewölbe eingeheilten Tuben. Schliesslich beantragt Vortragender ein dreigliederiges Comité zur Formulirung der Fragen zu wählen.

Wertheim bemerkt, dass für die Beurtheilung der Fälle Gersuny's von ausschlagender Bedeutung wäre, etwas über den histologischen Charakter der ausgeschälten Cysten zu erfahren.

Gersuny bemerkt, dass, wenn er angedeutet haben sollte, dass er eine grössere Anzahl von diesen Fällen operirt habe, so sei dies eine unbeabsichtigte Täuschung. Ausser den drei erwähnten Fällen habe er noch einige im Laufe der Jahre (vielleicht 6—7) gesehen und halte er dies für keine besonders grosse Anzahl. Was den histologischen Bau der ausgeschälten Cysten betrifft, so könne er darüber keine nähere Auskunft geben; er habe meist an einfache Retentionscysten gedacht und er betone nur die Conservirung, weil man gewöhnt war, das Ovarium, welches der Sitz einer grösseren Cyste war, einfach mit zu entfernen. Die Frage, welchen Werth es hat, bei der Uterusexstirpation das Ovarium zu erhalten oder zu opfern, möchte er gar nicht berühren, da dieselbe das in Rede stehende Thema zu sehr compliciren würde, — doch könne er es nicht unterlassen, auf einen scheinbaren Widerspruch in den Ausführungen Chrobak's zurückzukommen, welche von der Zurücklassung des ganzen Ovarium keinen Nachtheil, von Theilen des Ovarium wohl Nachtheile gesehen habe.

Gersuny konnte von dem Zurücklassen des ganzen Ovarium keine Nachtheile bemerken, die ihn veranlasst hätten, eine andere Praxis einzuschlagen. Was die anderen Uebelstände des conservativen Vorgehens betrifft, so beziehen sie sich zum Theile auf solche Erkrankungen, die Gersuny schon von vornherein als ungeeignet zu Conservirungsversuchen erklärt hat.

Man täusche sich sehr oft über den Charakter des Tumors; man exstirpirt eine Cyste, das andere Ovarium scheine gesund und dann findet man doch papilläre Wucherungen in der exstirpirten Cyste. In diesen Fällen bereut man immer, dass man ein Ovarium zurückgelassen hat. Im Verhältnisse zu gewissen Erkrankungen sind beide Ovarien als ein einziges, ungetrenntes Organ anzusehen; gewisse Erkrankungen befallen das Ovarialgewebe und bei diesen ist das scheinbar gesunde Ovarium ebenso als krank anzusehen, wie dasjenige, welches manifest erkrankt ist.

Die rein localen Erkrankungen können sich zur conservirenden Behandlung eignen und es scheint Gersuny das proliferirende Kystom hier noch eine zweifelhafte Position einzunehmen; in dieser Richtung wäre Klarheit erwünscht. Daher sei auch der Gedanke einer Sammelforschung aufs Freudigste zu begrüssen. Wenn man z. B. nach einer Sammelforschung sagen könne, dass in allen solchen Fällen beide Ovarien krank seien, dann würde es Niemanden einfallen, dabei die Radicaloperation zu unterlassen. —

Der Vorsitzende schlägt vor, in das dreigliedrige Comité die Herren Chrobak, Schauta und Gersuny zu wählen, welcher Antrag einstimmig angenommen wird.

Ludwig demonstrirt 3 Präparate, betreffend die Combination von Gravidität mit Tumoren.

1. Im IV. L. M. gravider Uterus mit Carcinom der Portio vaginalis. 33jährige Frau, seit Monaten atypische Blutungen. Technisch leichte Totalexstirpation November 1898. Laut Nachricht vom Januar 1899 wahrscheinlich Recidive in der Scheidennarbe.

2. Gravidität im IV. L. M. mit über mannskopfgrossem Fundusmyom vorwiegend subseröser Entwicklung. Sehr heftige kolikartige Schmerzen. Bei der Laparotomie zeigt sich Achsendrehung des Uterus um 180 Grad, hochgradige Stauungshyperämie des Uterus und der Adnexa.

Totalexstirpation. Glatte Genesung.

3. Gravidität mit Kystadenoma papillare serosum.

Dem r. Horn des im VII. L. M. graviden Uterus anliegend ein fluktuirender, sich unter dem r. Rippenbogen verlierender Tumor zu palpiren. Laparotomie, doppelseitige Ovariotomie. Gravidität besteht ungestört fort.

Sitzung am 17. Januar 1899.

Vorsitzender: Lott, später Schauta. Schriftführer: Regnier.

Auf Aufforderung des Vorsitzenden erstattet der Schriftführer den Jahresbericht; Dittel erhält das Wort zur Verlesung des Kassenberichtes. H. Lott übergiebt sodann den Vorsitz an Herrn Schauta, den diesjährigen Vorsitzenden.

Herr Rabl (Gast): Ueber Atresie der Follikel und Bildung des Corpus luteum beim Menschen und Säugethier.

Redner berichtet über die Ergebnisse seiner Untersuchungen an den Eierstöcken von Thieren und Menschen, welche in den Abhandlungen: 1. „Die ersten Wachsthumserscheinungen in den Eiern von Säugethieren", Sitzungsber. d. kaiserl. Akad. der Wiss. in Wien, mathem.-naturw. Klasse, Bd. CVI. 2. „Zur Kenntniss der Richtungsspindeln in degenerirten Säugethiereiern" ebenda und 3. „Beitrag zur Histologie des Eierstockes des Menschen und der Säugethiere", anatomische Hefte 1898, niedergelegt sind. — Die erste Arbeit beschäftigt sich mit eigenthümlichen Zell- und Kernformen, welche bei jungen Kätzchen beobachtet wurden. Dieselben besitzen weniger Interesse für den Gynaecologen, als den Histologen und wurden daher nicht näher erörtert. Dagegen berichtet Vortragender, dass er in den Eierstöcken eines 8 Tage alten Kätzchens an der Grenze zwischen Mark und Rinde epitheliale Stränge angetroffen habe, von denen mit Sicherheit nachgewiesen werden konnte, dass sie Eizellen in sich aufnehmen und das Follikelepithel um dieselben liefern. Da die Stränge mit jenen identisch sind, welche von Kölliker beim Hunde beschrieben und vom Wolffschen Gange abgeleitet hat, so ist dieser Befund geeignet, die allgemein herrschende Ansicht von der Herkunft des Follikelepithels vom Keimepithel zu erschüttern. Neue Beobachtungen über diesen höchst wichtigen Punkt erscheinen darum höchst wünschenswerth.

Bisher wurde allgemein angenommen, dass sich die Eizellen in postembryonaler Zeit nicht mehr zu vermehren vermöchten. In einer

unlängst erschienenen Arbeit hat Stöckel demgegenüber den überraschenden Nachweis erbracht, dass eine Vermehrung der Kerne auf amitotischem Wege noch bei einer 29jährigen Frau in reichlicher Menge vorhanden war. Der directen Kerntheilung folgt Theilung des Protoplasmas, hierauf dringt das Follikelepithel zwischen die beiden Eizellen ein und umgiebt schliesslich jede derselben mit einer selbstständigen Hülle. Dieselben Beobachtungen konnte Vortragender in dem Eierstocke einer 25jährigen Nullipara machen. 2 darauf bezügliche Präparate (2 kernige Eizelle, 2eiiger Follikel) werden demonstrirt; der Fall wird nächstens ausführlich publicirt werden.

Zum eigentlichen Thema des Vortrages übergehend, erörtert R. zunächst das Aussehen degenerirter Eizellen. Das Protoplasma verfällt der fettigen Degeneration, der Kern zeigt Theilungserscheinungen, wie sie sich auch am reifen Ei abspielen und von Flemming entdeckt wurden. Bei älteren Follikeln kommt es regelmässig zur Bildung einer Spindel, manchmal auch zur Abschnürung eines oder beider Richtungskörperchen und zu einer neuerlichen Theilung, welche als parthenogenetische Furchung aufgefasst werden muss. Die Degeneration der Membrana granulosa geschieht bei den meisten untersuchten Thieren durch Chromatolyse der Kerne und fettige Degeneration des Protoplasmas. Nur die Katze bildet eine Ausnahme, indem hier jene beiden Vorgänge fehlen; dort äussert sich der Eintritt der Degeneration darin, dass die Granulosazellen untereinander in netzförmige Verbindung treten. Auf welchem Wege sie in diesem Fall später zu Grunde gehen, lässt sich nicht direct beobachten. Bei dem Meerschweinchen kann es vorkommen, dass die inneren Zellreihen der Membrana granulosa zerfallen, die äusserste jedoch erhalten bleibt und der Follikel dadurch in eine Cyste umgewandelt wird. Eigenthümlicher Weise widersteht beim Menschen derjenige Theil der Membrana granulosa, in welchem die Eizelle gelegen ist, am längsten dem Untergang, während die innersten Zellen des Follikelepithels — gleichwie bei Thieren — die ersten sind, welche zu Grunde gehen. — Der durch den Schwund von Ei und Follikelzellen geschaffene Defect wird verkleinert, indem einerseits das Ovarialstroma von allen Seiten gegen die degenerirenden Follikel vorrückt, andererseits die Wand desselben sich beträchtlich verdickt. Die Zellen der inneren Thekaschicht vergrössern sich durch Fettaufnahme und schieben sich hintereinander, so dass jene Lage eine grössere Dicke, als im Follikel besitzt. An der inneren Grenze der Theka erscheint eine hyaline Membran, welche sich allmählich verdickt und eine Neubildung, kein Degenerationsproduct, darstellt. In den Hohlraum des Follikels dringen Bindesubstanzzellen aus der Faserschichte ein und bilden darin ein Netzwerk, das den Follikel schliesslich vollkommen ausfüllt. Die im Innern der Eizelle gefundenen Elemente, welche vielfach als eingedrungene Granulosazellen gedeutet wurden, sind von derselben Natur, wie die im Liquor erscheinenden. Die grossen Zellen der Theka interna beteiligen sich an der Ausfüllung der Follikelhöhle nicht. Die Verdickung der zelligen Theka interna, welche bei den Nagethieren und der Katze ausnahmslos zur Beobachtung gelangt, stellt beim Menschen ein selteneres Vorkommniss dar. Hier, sowie beim Affen, scheinen jene Elemente ihren binde-

gewebigen Charakter bald wieder anzunehmen, während sie bei dem Kaninchen, Meerschweinchen, der Maus und Katze als grosse polyedrische, fetthaltige Zellen erhalten bleiben und den hauptsächlichsten Bestandtheil der Ovarien dieser Thiere im späteren Alter bilden.

Hinsichtlich der Entwicklung der Corpora lutea gelangte Redner leider zu keinen abschliessenden Ergebnissen. Sein Hauptinteresse concentrirte sich hier auf den Menschen. Durch die lückenlose Untersuchung der Entwicklung des gelben Körpers von Seiten Sobotta's ist es zwar höchst wahrscheinlich gemacht, dass auch beim Menschen die Luteinzellen Abkömmlinge der Granulosazellen seien. 4 Corpora lutea vera, die zu ganz jungen Eiern gehörten, zeigten aber bereits vollkommen ausgebildete Luteinzellen, so dass hier die alte Streitfrage nicht zur Entscheidung kommen konnte. Neu ist nur die Beobachtung, dass ausserhalb der Luteinzellen, ihnen jedoch direct anliegend, kleinere Zellen zu Gruppen geordnet, vorhanden sind, von denen es scheint, als ob sie sich vergrösserten und schliesslich das gleiche Aussehen wie die centralen Luteinzellen gewinnen würden. Da in einem Falle diese Zellen sogar ausserhalb der Kapsel des gelben Körpers gefunden wurden, so können dieselben keine Bestandtheile des Follikels sein, aus welchem der gelbe Körper hervorgegangen war. In wahren gelben Körpern, welche älter als zwei Monate waren, konnten sie nicht mehr aufgefunden werden.

Bei der Rückbildung der Corpora lutea des Menschen kommt es häufig zu hyaliner Degeneration des Bindegewebes und der Gefässe. Die einfachen Corpora fibrosa bestehen nur aus dem Bindegewebskern, welcher die Mitte des gelben Körpers eingenommen hatte. Waren Gefässe und Bindegewebe hyalin degenerirt, so ist jener Kern noch von einem vielfach gefalteten Mantel hyalin-faseriger Substanz umgeben. Die Luteinzellen der falschen gelben Körper bilden sich vielfach in Pigmentzellen um, indem sich das Fett löst und der Farbstoff desselben in Form eckiger, gelber Körner im Plasma der Zellen niederschlägt. Der Bluterguss im Inneren des gelben Körpers wird — wenn seine Lösung nur sehr langsam vor sich geht — durch Lymphocythen weggeschafft, welche Blutkörperchen in sich aufnehmen und daraus Pigment bilden.

Zum Schlusse demonstrirt Vortragender sowohl eine grössere Zahl eigener Praeparate als auch Originalpraeparate von Sobotta, welche dieser so gütig war zu übersenden und die Umbildung der Granulosazellen zu Luteinzellen, sowie das successive Eindringen spindeliger Bindegewebszellen aufs schönste erkennen lassen.

Schauta dankt dem Vortragenden für seine interessanten Ausführungen. Wegen vorgerückter Zeit wird die Sitzung geschlossen.

Sitzung am 24. Januar 1899.

Vorsitzender: Schauta. Schriftführer: Schmit.

R. v. Braun: Ueber Frühdiagnose der Gravidität (Erschien ausführlich in der Wiener klinischen Wochenschrift, 1898, No. 10).

Vortragender bespricht die objectiven Schwangerschaftssymptome. Auf das Vorhandensein von Colostrum in der Brust legt er gar kein

Gewicht, da es auch bei Virgines zur Zeit der Periode zu finden ist und auch bei Myomen oder Ovarialtumoren manchmal nachweisbar ist. Die Verfärbung der Vulva, der Scheidenschleimhaut und der Portio, die Auflockerung der letzteren können unter Umständen die frühe Diagnose unterstützen. Die Gestaltveränderung des Uteruskörpers, die Annäherung zur Kugelform ist nicht so markant, dass man darauf allein eine Schwangerschaftsdiagnose aufbauen kann.

Als das wichtigste Symptom der Frühdiagnose der Gravidität ist die Consistenzveränderung des Uterus, die von vielen Autoren hervorgehoben wird und nach seinen Erfahrungen ganz besonders die eigenthümliche Gestalt des Uterus zu betrachten, die er bei genauer Untersuchung aufweist respective annimmt.

Der Uterus zeigt eine ganz eigenthümliche Gestalt, er erscheint auf der einen Seite dicker, als auf der anderen, am Ende des ersten und Anfang des zweiten Monates ist die eine Seite manchmal doppelt so dick als die andere. Wenn man die zwei ungleichen Antheile als Hörner bezeichnet, was ja nicht ganz der eigentlichen Bedeutung des Wortes entspricht, so finden wir, dass das dickere Horn eine andere Consistenz aufweist als das andere, es erscheint gewöhnlich weicher, während das kleinere annähernd die Consistenz des normalen Uterus zeigt. Die weichere Partie, in deren Ausdehnung sich der Uterus, wie gesagt, mehr vorwölbt, reicht auf die andere Hälfte des Uterus über die Mittellinie hinüber.

An der Grenze der beiden ungleichen Hörner tastet man als Ausdruck der Consistenzdifferenz meistens an der vorderen und hinteren Wand, manchmal auch nur an einer derselben, und dann meist nur an der vorderen, einen deutlichen längs verlaufenden Sulcus, der nach einer Uterusseite verschoben ist, so dass durch diesen herausgetasteten Sulcus das Corpus uteri in 2 ungleich grosse Abschnitte getheilt erscheint. Gleichzeitig erscheint dem Untersuchenden der Fundus in manchen Fällen entsprechend der besprochenen Ungleichheit der beiden Uterushörner ungleichmässig, leicht sattelförmig eingezogen, in der Weise, dass die sattelförmige Einziehung gegen das dünnere Horn zu liegt.

Wieso es zu dieser allerdings nur getasteten Grössen- und Consistenzdifferenz der beiden Hörner des Uterus kommt, liesse sich ja sehr leicht erklären. Das Ei nistet sich bekanntlich meistens an einer seitlichen Wand des Uterus in der Nähe der Tubenmündung ein. Dort wo sich das Ei anheftet, wird der Uterus mehr aufgelockert, als auf der anderen Seite, und es wird durch die Auflockerung des Uterus einerseits, durch den Raum des Eies andererseits das eine Horn, wenn ich den grösseren Theil des Uteruskörpers so nennen darf, verdickt erscheinen, während das andere Horn noch nicht an Dicke entsprechend zugenommen hat.

Ob aber dieser Tastbefund nicht ein Contractionsphänomen ist, lässt sich nicht mit Sicherheit bestimmen, doch fand Vortragender die Lage des Uterus bei wiederholten Untersuchungen desselben Falles in gleicher Schwangerschaftzeit constant, während Hübl, der diese Untersuchungen des Vortragenden aufgenommen und sich auch viel damit

beschäftigt hat, gefunden zu haben glaubt, dass die Lage des Sulcus veränderlich sei.

Vortragender berichtet, dass seit Beginn des Jahres 1894 in einer Reihe von Fällen die Diagnose auf Gravidität sehr frühzeitig gestellt und das Bestehen der Gravidität stets bestätigt wurde und zwar wurde die Diagnose kurze Zeit nach dem ersten Ausbleiben der Periode gestellt. In einem Falle bestimmte Vortragender die Gravidität drei Tage darnach.

Vortragender betont die Verwerthbarkeit der angegebenen Zeichen für die Diagnose des erfolgten Abortus und für die Diagnose der Extrauteringravidität früher Zeit.

Vortragender hat wiederholt den Verlauf der Gravidität in früh diagnosticirten Fällen verfolgt und die Wandlungen beobachtet, die der Uterus im 2. und 3. Lunarmonate durchmacht. Dabei habe er die Erfahrung gemacht, dass manchmal das Grössenverhältniss der Uterushörner ein umgekehrtes werde. In wie ferne für diese Erscheinung die Entwicklung und der Sitz der Placenta heranzuziehen wären, darüber kann er kein Urtheil abgeben. Zum Schlusse vergleicht Vortragender die von ihm zusammengestellten Zeichen der Frühgravidität mit den in der Literatur beschriebenen und findet, dass auf die eigenthümliche Gestaltsveränderung des Uteruskörpers in dem beschriebenen Sinne bis jetzt nicht hingewiesen wurde. Unregelmässigkeiten der Gestalt hebe Winter hervor.

Vortragender geht auf die Arbeiten aus der Schule Hegar ein. Das alte Hegar'sche Zeichen (Compressibilität des Uteruscorpus in der Gegend des Orificium internum) könne er vom Ende des 2. und Anfang des 3. Monates an als für die Diagnose werthvoll bezeichnen.

Ueber das neue Hegar'sche Zeichen (künstliche Faltenbildung in der hinteren Uteruswand) habe er keine Erfahrung, halte aber, wie Hegar, das Suchen nach diesem Zeichen wegen Abort-Gefahr für nicht unbedenklich; übrigens sei es nach Hegar erst vom 3. Monate an verwerthbar.

Es ist aber fraglich, ob das vom Vortragenden beschriebene Zeichen nicht eine gewisse Aehnlichkeit mit dem neuen Hegar'schen Zeichen habe insofern, als es möglicherweise ein Kunstproduct ist, das durch die genaue bimanuelle Untersuchung hervorgerufen wird.

Vortragender kann die Möglichkeit in der ersten Zeit der Gravidität die Dickenzunahme des Uterusfundus in querer Richtung zu diagnosticiren (Landau), nicht bestätigen. Die Compressibilität des Uterus in der Gegend der Tubenecken (Landau) finde er, wie schon Hegar betont, auch nicht charakteristisch; gerade der Unterschied der Consistenz der Uterushörner sei Vortragendem aufgefallen.

Sonntag ist auch auf die Verwerthbarkeit der Elasticität, die das Ei bedingt, zur Diagnose des eingetretenen Abortus aufmerksam gemacht.

Obwohl Vortragender überzeugt ist, dass von so manchen Gynäkologen ähnliche Befunde aufgenommen wurden, wie die von ihm beschriebenen, so scheint es ihm in Rücksicht auf die besondere Wichtigkeit der Frühdiagnose der Gravidität angezeigt, auf die besprochenen Symptome hinzuweisen.

Discussion:

Hübl: Ich habe viele Fälle von junger Gravidität untersucht und aus dem Symptom, dass ein über Corpus und Fundus gehender Längssulcus zu finden war, die Diagnose auf Schwangerschaft gestellt.

Ich habe über diesen Sulcus folgende Vorstellung:

Wenn mir ein Uterus bei der bimanuellen Untersuchung verdächtig auf Gravidität vorkommt, wenn ich aber aus den gewöhnlichen Symptomen die Gravidität noch nicht diagnosticiren kann, dann massire ich ein Horn des Uterus, indem die äussere Hand den Uterus hält, und die beiden Finger der inneren Hand ein Horn des Uterus reiben.

Durch diesen Vorgang entsteht eine Consistenzverschiedenheit in den Hörnern. Das geriebene Horn bekommt die Consistenz eines contrahirten Muskels, während die Consistenz des anderen Hornes unverändert bleibt.

Der Uterus wird in zwei Partien getheilt, in einen contrahirten kleineren Theil und in einen nicht contrahirten grösseren Theil, zwischen diesen beiden Theilen verläuft ein Längssulcus.

Ich erkenne also daraus die Schwangerschaftsconsistenz des nicht contrahirten Uterustheiles, indem ich diese mit der Consistenz des contrahirten Uterustheiles vergleichen kann. Diese Consistenzverschiedenheit in den Hörnern ist nicht zu erzielen bei einem metritischen Uterus, sondern ist charakteristisch für den Uterus gravidus.

Dieses Zeichen scheint mir die Schwangerschaftsdiagnose zu einer Zeit zu ermöglichen, in welcher die gewöhnlichen Schwangerschaftszeichen noch sehr fraglich sind.

Dittel bemerkt, dass eine Controlle auch so ausgeführt werden könne, dass man am Ende der Schwangerschaft untersucht, wo die Placenta sitzt. D. frägt, ob auch darauf geachtet worden sei?

Lott schliesst sich der Ansicht Hübl's an, dass dieses Phaenomen eine Contractionserscheinung sei. Seine Erfahrung spreche dafür, dass bei der Palpation eines früh graviden Uterus sich allenthalben Contractionserscheinungen geltend machen, die oft ausserordentlich unregelmässig sind. L. ist sogar gewohnt, in seinen Cursen die Hörer darauf aufmerksam zu machen, dass er als erster Untersucher eine Partie des Uterus fester, die andere weicher finde, dass aber ein späterer Untersucher das Gegentheil finden könne. Bei wiederholten Untersuchungen wird dieses Phaenomen wahrscheinlich durch die Untersuchung selbst hervorgerufen und da könnte sich leicht ein solcher Längssulcus vorfinden.

Schauta bemerkt, ihn hätten die Ausführungen Braun's sehr interessirt, da er selbst ähnliche Beobachtungen seit Jahren gemacht und diese Beobachtungen auch in etwas versteckter Art gelegentlich der Publication des ersten Tausend seiner Laparotomien mitgetheilt hat. Damals hat Sch. bemerkt, dass man mitunter den Eindruck habe, als ob man einen weichen Uterus und daneben in Zusammenhang mit demselben, durch die Consistenz scheinbar getrennt ein zweites Gebilde fände. Sch. hat einigemal diese Beobachtung machen können, die dreimal sogar so markant war, dass er den diagnostischen Irrthum einer Extrauteringravidität dadurch beging. Sch. ist in der Lage, die Frage zu beantworten, um was es sich handle, beziehungsweise die Frage, auf welche Weise man diesen Befund verificiren könne. Das Ei entwickelt sich in der einen Hälfte des Uterus, es kommt in der Nähe eines Tubenwinkels zur Haftung, wobei es die betreffende Hälfte des Uterus ausdehnt, während die andere Hälfte vorläufig noch unentfaltet bleibt. Dabei bildet sich etwas heraus, ganz wie es R. v. Braun gezeichnet hat, eine longitudinal verlaufende Furche und auf der einen Seite dieser Furche ein Körper von grösserer, auf der anderen ein solcher von geringerer Consistenz. In den Fällen, in denen Sch. wegen Verdacht auf Extrauteringravidität die Laparotomie gemacht hat, fand sich eine Andeutung von Bicornität, sowie eine Furche: auf einer Seite fand sich der Uterus leer, auf der anderen Seite das Ei. Braun glaubt, dass die Seite, in der das Ei sitzt, die weichere sei, weil sich dieselbe früher auflockert. Doch ist das Umgekehrte der Fall: das Ei sitzt in der härteren Hälfte. Dies gilt wenigstens für die ersten Wochen der Schwangerschaft. Die andere Seite ist leer und weich; das entspricht auch unserer Vorstellung von dem

Hegar'schen Zeichen, das darin besteht, dass der Cervix mehr Bindegewebe und weniger Muskelfasern hat und deshalb härter erscheint, andererseits der Uterus trotz seiner hochgradigen Auflockerung dort, wo das Ei durchzufühlen ist, ebenfalls verhältnissmässig hart erscheint und nur der Theil des unteren Uterinsegmentes weich ist, weil kein Ei darunter ist, wohl aber an ihm die Auflockerung des Uteruskörpers unverändert in Frage kommt. Die consistentere Hälfte ist diejenige, welche das Ei enthält, eben durch die festere Unterlage, welche dasselbe bietet. Das stimmt auch damit überein, dass, wenn die Blase gesprungen ist, kein Unterschied mehr in der Consistenz besteht. Wollte man dieses Phaenomen erklären durch eine stärkere Auflockerung der Uteruswand und derjenigen Hälfte in der das Ei sitzt, dann wäre es sehr auffallend, dass diese so plötzlich verloren gehen sollte. Dass die Furche zwischen den beiden Uterushälften ein Contractionsphaenomen sein sollte, glaubt Sch. nicht. Wenn man dieses von Braun angegebene Zeichen systematisch verfolgen wird, dürfte sich daraus ein werthvolles Zeichen für die Frühstadien der Schwangerschaft ergeben.

R. v. Braun erklärt gegenüber Dittel, dass er die Sache nicht weiter verfolgt habe und dass es dankbar wäre, wenn man in der Folge über den Sitz der Placenta im Sinne Dittel's informirt wäre. Gegenüber den Bemerkungen des Herrn Lott möchte er darauf hinweisen, dass er nicht mit Sicherheit das Phaenomen als durch den Sitz des Eies bedingt hingestellt habe, sondern auch betont habe, dass es ein Kunstproduct sein kann und vielleicht nur eine Modification des neuen Hegar'schen Zeichens bedeute; er habe absichtlich die Verdienste des Altmeisters nicht schmälern wollen und an keiner Stelle von einem „neuen" Schwangerschaftszeichen gesprochen. Die anerkennenden Auseinandersetzungen Herrn Schauta's waren für B. von ausserordentlichem Interesse; B. habe die Lage des Sulcus für constant gehalten. Ueberrascht habe ihn von Herrn Schauta zu erfahren, dass das grössere Horn das prallere sei. Es sei ausserordentlich schwer bei der bimanuellen Untersuchung sich darüber Rechenschaft zu geben, welcher Theil von grösserer oder geringerer Consistenz sei. B. habe sich stets eingebildet, dass das grössere Horn das weichere sei. Doch dieser Irrtum ändere an dem Ganzen nichts, da es immerhin möglich wäre, dass sich beide Untersuchungen vereinigen lassen. Herr Schauta hat den Uterus direct abgetastet, wie sich der Uterus in der Ruhe befindet, B. habe seine Eindrücke nach Massage desselben erhalten, da ja die bimanuelle Untersuchung nichts anderes als eine Massage sei.

Dieses Symptom ist manchmal, besonders bei sehr früher Gravidität (4—5 Tage nach dem Ausbleiben der Periode) nur schwer herauszufinden, doch ist der Sulcus immer vorhanden. Bezüglich der Bemerkung Herrn Schauta's, dass man solche Fälle mit Myomen verwechseln könne, müsse er erwähnen, dass ihn vor fünf Jahren ein derartiger Fall geradezu auf die eingehende Untersuchung der Frühgravidität und das Suchen nach den angegebenen Symptomen aufmerksam gemacht hat. Er war in diesem Fall in Zweifel, ob es sich nicht um ein Myom handle. Die weitere Beobachtung ergab die Diagnose einer einfachen Gravidität.

Schauta betont, dass er mit Bezug auf seinen Fall auf die Verwechselung mit Extrauteringravidität und nicht mit Myomen aufmerksam gemacht habe. Dass es sich zwar um ein Contractionsphaenomen handeln solle, scheine ihm nicht sehr wahrscheinlich, da bei der Contraction des Uterus die Consistenzunterschiede verschwinden und die Differenz zwischen beiden Hälften geringer werde. Vortragender erinnert sich an verschiedene Fälle, die er gesehen und welche in den Rahmen der heute mitgetheilten Beobachtungen passen. So war es auch in einem Falle, wo er in der Sprechstunde die Diagnose auf linksseitige Extrauteringravidität gestellt habe. Bei einer zweiten Untersuchung lag der Uterus vollkommen median und es erschien unbegreiflich, wie zur Diagnose Extrauterinschwangerschaft hatte kommen können.

Also auch in diesem Falle hat es sich um ein solches Frühstadium der Gravidität mit den erwähnten Phaenomenen gehandelt. In den wenigen Wochen, die seit Sch.'s Untersuchung vergangen, sei das Ei auch in die andere Uterushälfte hinübergewachsen, so dass der Unterschied zwischen den

beiden Hälften verschwunden sei; die heutige Anregung habe jedenfalls einen grossen Werth.

R. v. Braun bemerkt, dass Myom und Extrauteringravidität oft schwer auseinander zu halten seien, dass also der Irrthum, in dem er sich bei der Besprechung der Bemerkungen Herrn Schauta's befand, nicht von Bedeutung sei.

II. Peters: Ueber Cranioclasie und eine Modification des C. v. Braun'schen Cranioclasten.

P. setzt die Mängel, die dem Braun'schen Instrumente anhaften, auseinander und betont, dass man den Cranioclasten nur dann wirksam werde gebrauchen können, wenn man mit demselben eine basiotribe Wirkung ausüben könne. Dies werde durch die von dem Vortragenden vorgeschlagene Modification erreicht. Man könne auf diese Weise der dreitheiligen Instrumente vollkommen entrathen. (Erschien ausführlich im Centralblatte für Gynaekologie No. 17. 1899).

Discussion:

R. v. Braun bemerkt, dass sich seine im Centralblatte für Gynaekologie ausgesprochene Meinung über den in Rede stehenden Gegenstand mit der Peters' nicht ganz decke: doch stimme er mit demselben überein, dass heute gar kein Bedürfniss nach dreitheiligen Instrumenten bestehe und dass man mit den zweitheiligen vollkommen das Auskommen finde. B. hat speciell mit dem Auvard'schen Instrumente Versuche gemacht, aber erst dann, wenn der Cranioclast ausgerissen war. Man muss genau unterscheiden zwischen Ausreissen von Schädelknochen und Abgleiten des Cranioclasten. B. hat das schlechte Anlegen und Abgleiten immer als einen Mangel der Technik aufgefasst und er müsse sagen, dass wenn er den Cranioclast fest angelegt habe, derselbe gewöhnlich auch fest gehalten habe. Es sei möglich, dass sein Urtheil ein getrübtes sei, da er die meisten Craniotomien von Aerzten der Klinik beginnen liess und ein Ausreissen des Schädeldaches in der mangelhaften Technik begründet glaubte. Zu Peters' Dienstzeit wurde eben nicht jede Craniotomie von einem Operationszögling begonnen. Es kann vorkommen, dass man den Knochen ausreisst, dann muss man den Cranioclast noch einmal anlegen. Auf das erstmalige Anlegen könne derselbe nicht immer unbedingt festhalten. Die Ansicht Peters', dass Auvard's Instrument etwas zu kurz und die Kopfkrümmung zu klein sei, möchte er auch theilen, auch sei es nicht so leicht, das zweite weibliche Blatt anzulegen. Er habe sich auch nicht für das Modell von Fehling ausgesprochen.

Die Arbeit Walthard's sei deshalb nicht überzeugend, weil er derselben keine Maasse und Gewichte der Kinder beigefügt habe. Bei einer Conjugata vera von 8—8½ gelingt im Allgemeinen die Craniotomie sehr leicht. B. habe nicht die Ansicht Walthard's, dass man durch die Cranioclasie den Schädel so zermalmen könne, dass der Druck zwischen Schädel und Beckenwand geringer werde und das Gewebe weniger verletzt wird. B. glaubt nicht, dass ein in die Länge gezogener Schädel einen viel grösseren Widerstand entgegensetze, als ein zermalmter. Die doppelte Schraubenspitze, die Walthard als neu angegeben, halte er wie Peters nicht für neu, da auch das Auvard'sche Instrument, das schon seit 7 Jahren an der Klinik aufbewahrt ist, eine solche trägt (Modell von Luer in Paris). Was das Fassen des Schädels anlangt, wie es Peters hier gezeichnet hat, so hat er in Bezug auf die seltenen Fälle von hochgradig verengtem Becken in gewisser Beziehung Recht. Wenn aber der Schädel craniotomirt ist und dadurch seine Form verändert, so kann man nicht annehmen, dass die Zeichnung bei enthirntem Schädel vollständig richtig sei. Wenn der Schädel enthirnt ist, so kann man ihn, da der grössere Widerstand fort ist, ziemlich bewegen. B. möchte das nicht hervorheben, was in der ersten Zeit C. Braun angegeben und worauf sich Walthard beruft, dass man mit dem festen Blatt eine Deflexion erzielen solle. Doch könne man mit der eingeführten Hand den Schädel immerhin in eine solche Richtung bringen, dass das

gefensterte Blatt unseres gewöhnlichen Cranioclasten die Schädelkapsel allerdings nicht zermalmt, aber sich so fest einhackt, dass er fest sitzt. Wenn der Schädel sehr gross ist, so macht allerdings die Extraction Schwierigkeiten, aber der Cranioklast hält, wenn er gut angelegt wird, um so besser, je grösser der Schädel ist.

Doch ist es nicht immer der Widerstand des Beckens, sondern auch des Uterus, welcher die Extraction erschwert, besonders, wenn man bei Tetanus uteri craniotomirt. Der Uterus kann dann so hart sein, dass die Frucht durch kein Instrument herauszubringen ist und bleibt in solchen Fällen oft nichts anderes übrig, als die Sectio caesarea; doch gehört dies nicht in die Rubrik der Beckenenge.

Was das Einbohren des männlichen Blattes des Cranioclasten in das Foramen occipitale anlangt, so ist dasselbe nicht nur schwer, sondern bei bestehender Gefahr einer Uterusruptur auch nicht ganz ungefährlich. Dagegen dürfte es nicht so schwer sein, das Kinn etwas herunterzubringen, dadurch die Position des Schädels zu verbessern, um dann das gefensterte Blatt besser anlegen zu können; dass es Fälle gebe, in denen der Schädel ganz zerfetzt wird und dann die Wendung ausgeführt worden sei, sei ihm bekannt, doch habe B. noch nie zur Wendung Zuflucht nehmen müssen. (Er habe einmal bei decapitirter Frucht gewendet).

B. könne nur subjectiv urtheilen und sagen, dass ihm der Cranioclast vorzügliche Dienste geleistet habe, und dass man mit demselben vollkommen auskommen könne.

Wenn er das eine Modell Peter's bespreche, so erscheine es ihm recht günstig, wenn man mit dem Cranioclast eine grössere Masse fassen könne. Doch könne man sich darüber kein Urtheil bilden, bevor nicht mehrere Versuche vorliegen. Erfreulich sei es jedenfalls, wenn noch bessere Modificationen des jetzigen Cranioclasten erfunden werden, doch komme ihm das vorliegende Modell zu schwach vor und erblicke B. in so langen Instrumenten für den praktischen Arzt eine Gefahr, da man bei dem Anlegen des gefensterten Blattes mit einem grossen Hebel arbeitet. B. habe keine Erfahrung darüber, ob man mit diesem Instrumente die Basis cranii gut fassen könne, doch scheine es ihm möglich.

Was das zweite Modell anlangt, so berühre dasselbe durch seine Massigkeit angenehm, denn der Cranioclast soll ein kräftiges Instrument sein, um mit einer grossen Gewalt auf den Schädel einwirken zu können. Dagegen sind die scharfen Risse am männlichen Blatt nicht sehr practisch für die Extraction, weil man bei eventuellem Ausreissen des Instrumentes damit Verletzungen setzen könnte. Ferner sei es nicht ganz erwiesen, ob der über die Spitze des männlichen Blattes vorstehende Theil des gefensterten Blattes ganz in Wirksamkeit tritt; ob er nicht ein todter Theil des weiblichen Blattes sei. Dies gelte für beide Modelle. Es müssten erst Versuche zeigen, ob die Modificationen ein absolut sicheres Fassen bedingen oder nicht, ob sie wirklich mehr leisten, als der jetzige Cranioclast.

Schauta bemerkt, dass es keinem Zweifel unterliege, dass für gewisse und seltene Fälle das Bedürfniss nach Instrumenten bestehe, die eine Fassung der Schädelbasis gestatten. Vom theoretischen Standpunkte bestehen allerdings gewisse Zweifel über die Actionsfähigkeit des Instrumentes. Interessant wäre es, wenn Peters selbst die Anlegung des Instrumentes an den kindlichen Schädel demonstriren würde, damit die Gesellschaft in die Lage käme, die Wirksamkeit des Instrumentes selbst zu prüfen. Damit könnten gewisse Zweifel leicht entkräftet werden und man könnte in ein rascheres Tempo in der Discussion kommen.

Die weitere Discussion wird auf die nächste Sitzung verschoben und Herr P. ersucht, in ihr die Anwendung seines Instrumentes am Phantom zu demonstriren.

II.

Referate

aus

geburtshülflich-gynaekologischen Gesellschaften.

Referent: Dr. E. G. Orthmann-Berlin.

I. Gesellsehaft für Geburtshülfe und Gynaekologie zu Berlin.

Sitzung vom 13. Januar 1899.

Mackenrodt: Demonstration einer mit dem Uterus in toto exstirpirten Scheide. 28jähriges Mädchen mit primärem, ausgedehntem Scheiden-Carcinom; Igniexstirpation: Verlauf gut.

Diskussion: Olshausen fragt nach Nebenverletzungen — Mackenrodt giebt an, dass bei der Eröffnung der Excavatio vesico-uterina die Blase verletzt und gleich wieder geschlossen wurde. — A. Martin hat in ähnlicher Weise Scheide und Uterus mit Messer und Scheere exstirpirt. — Mackenrodt erwidert, dass dies im vorliegenden Falle von erfahrenen Operateuren für unmöglich gehalten wurde.

Odebrecht: 1. Doppeltumor des Ovarium. Bei der Pat. wurde 1896 ein doppelseitiges multilokuläres Ovarialkystom entfernt; das linke Ovarium wurde nur resecirt; aus dem Rest entstand ein neuer Tumor, der nach 2 Jahren entfernt wurde. Es hatten sich 2 ganz getrennte Tumoren gebildet, die nur durch ausgezogenes, unverändertes Ovarialgewebe verbunden waren. — 2. Wenig vergrösserter Uterus mit Corpus- und Cervix-Carcinom von einer 67jährigen Pat.: Symptome ausserordentlich gering.

Bröse: Vaginal exstirpirter Uterus mit Adnexen, von einer 48jährigen Frau, die seit 5 Jahren in der Menopause war; im Genitalsecret wurden Gonokokken nachgewiesen.

Opitz: 1. Doppelter Uterus und doppelte Scheide mit fast reifer Schwangerschaft im rechten Uterus. Kind in Schädellage geboren, rechtes Bein am Rumpf in die Höhe geschlagen, Knie hyperextendirt. — 2. Zwei Uteri mit geplatzter interstitieller Gravidität. Operation in extremis ohne Erfolg. — 3. Placenta bilobata, mit Insertion der Nabelschnur auf den von Placentagewebe freien Eihäuten zwischen beiden Lappen. — 4. Placenta von eineiigen Zwillingen in einem Amnion; Nabelschnüre inseriren dicht nebeneinander velamentös; neben der gemeinschaftlichen Placenta eine handgrosse Placenta succenturiata. — 5. Zwei Placenten mit Foetus papyracei. — 6. Acardiacus mit rudimentärer Anlage beider Beine, des linken Armes und der äusseren Genitalien; an Stelle des Kopfes ein flaches Gebilde mit Spuren eines Cyklopenauges und eines Mundes; Nabelschnurhernie.

Olshausen: Exstirpirte Gallenblase, die so gross war, dass sie von der Vagina aus palpirt werden konnte; Wahrscheinlichkeitsdiagnose: Echinococcus hepatis; Heilung.

Jung: Ueber primäres Sarkom der Vagina bei Erwachsenen. (In extenso im Märzheft dieser Monatsschrift.)

Sitzung vom 10. Februar 1899.

Opitz: Vergleich der Placentarbildung bei Meerschweinchen, Kaninchen und Katze mit derjenigen beim Menschen (Vorführung zahlreicher Diapositive mittelst Skioptikon) [s. unten].

Sitzung vom 24. Februar 1899.

v. Both: Fall von Extrauterin-Schwangerschaft im 8. Monat bei frei in der Bauchhöhle liegender, lebender Frucht, entstanden im Anschluss an die im 5. Monat erfolgte Ruptur einer rechtsseitigen Tubengraviditat (Graviditas tubo-abdominalis). Coeliotomie; Heilung; das Kind starb nach 1 Tag. — In der 7 cm langen, noch deutlich erhaltenen Tube war in der ganzen Länge eine typische Decidua vera nachzuweisen.

Diskussion: Opitz betont die Wichtigkeit des Präparates, welches beweist, dass sich in der Tube eine wirkliche Decidua bilden kann.

Seydel: Zwei Präparate von Carcinoma corporis uteri; Ausgang der Neubildung vom oberen Theil der hinteren Wand. Im 1. Fall war anfangs aus dem Probecurettement die Diagnose auf Sarkom gestellt worden.

Diskussion: C. Ruge bestätigt die Thatsache, dass zuweilen aus den ausgekratzten Stückchen die Diagnose auf Sarkom gestellt wird, während sich hinterher Carcinom herausstellt.

Bröse: Vaginal exstirpirter Uterus nebst doppelseitiger Pyosalpinx; Gonokokken nicht nachweisbar. Exstirpation mittelst der Doyen-Thumim'schen Hebelklemme.

Diskussion: Simons fragt, ob sich bei schwieriger Lösung der verwachsenen Adnexe die Hebelklemme auch bewähre?

Opitz: Fortsetzung des Vortrages: Vergleich der Placentarbildung etc. (s. oben) .— Beim Kaninchen bildet sich nicht nur ein Syncytium aus dem Uterusepithel, sondern auch aus dem Ektoblast (Plasmodium); letzteres bildet die Hohlräume zur Aufnahme des mütterlichen Blutes und bekleidet die Mesodermwucherungen, das Analogon der menschlichen Zotten; das uterine Syncytium geht bei der Anlagerung des Eies zu Grunde. — Die Endothelien sind nur secundär betheiligt; eine Auskleidung der Lakunen mit Endothelien (nach Marchand) findet nicht statt. — Gestützt werden diese Anschauungen durch den Vergleich mit der ähnlichen Meerschweinchenplacenta, deren Aufbau sich ohne jede Betheiligung des Uterusepithels und Gefässendothels vollzieht: hier fortschreitende Umwandlung des zelligen Ektoblastantheils in Plasmodium. — Verschieden ist die Katzenplacenta, bei der das mütterliche Blut stets in eigenen Gefässen bleibt, die eine Umhüllung von Deciduazellen haben; sie verlaufen in parallelen Lamellen fötalen Mesoblastgewebes mit Allantoisgefässen. Die Lamellen sind durch aus dem Ektoblast hervorgehendes, plasmodiales Gewebe getrennt. Nach Hubert Peters vollzieht sich die Eieinbettung beim Menschen ebenso wie beim Meerschweinchen, nämlich durch Einsinken in die Schleimhaut; Herkunft des syncytialen Zottenepithels aus dem Ektoblast. Die Cirkulationsverhältnisse in der reifen Placenta sind also bei Kaninchen, Meerschweinchen und Mensch völlig gleich; die mütterliche Blutbahn wird begrenzt vom ektodermalen Plasmodium, dann folgt mesoblastisches Bindegewebe, fötales Endothel, fötales Blut. — O. bespricht dann noch die Wachsthumsverhältnisse der Placenta beim Menschen, die Entstehung der Blasenmole, des Chorioepithelioma malignum und die Einbettung des Eies in der Tube.

Diskussion vertagt.

II. Gesellschaft für Geburtshülfe zu Leipzig.

Sitzung vom 20. Februar 1899.

Hartz (Gast): Cystöser Tumor an der hinteren Bauchwand, entstanden aus Resten des Wolff'schen Körpers. Der von Sänger durch Coeliotomie gewonnene Tumor stammt von einer 34jährigen Virgo; er war mannskopfgross und ausgedehnt verwachsen; Wandungen 0,5—2 cm dick; Inhalt: 2 Liter dunkelbrauner Flüssigkeit; Uterus und Adnexe vollkommen frei. Mikroskopisch finden sich zahlreiche Drüsengänge mit flimmerndem Cylinderepithel, die zum Teil klein cystisch erweitert waren und kolbig endigen; das flimmernde Cylinderepithel findet sich nur in den tieferen gewundenen Teilen der Drüsengänge, während in der gerade verlaufenden Mündungsstrecke einfaches Cylinderepithel sass; H. führt den

Ursprung des Tumors auf den Wolff'schen Körper zurück und zwar auf dessen vordersten, kranialen Teil.

Diskussion: Sänger nimmt an, dass der Tumor aus einem Rest der Vorniere entstanden ist; er glaubt, dass einzelne vermeintliche Omental- und Mesenterialcysten, auch Pankreascysten vielleicht solche Vor- oder Urnierencysten gewesen sind. — Zweifel fragt nach dem Sitz der Geschwulst. — Sänger betont, dass die Geschwulst nicht retroperitoneal sass, und auch nicht gestielt aus dem Mesosigmoideum hervortrat; sie ist passend zu bezeichnen als Cystadenoma haemorrhagicum des Wolff'schen Körpers.

Backhaus: Ueber Chorea gravidarum. Der Fall betrifft eine 21jährige Patientin, die trotz Einleitung der künstlichen Frühgeburt zu Grunde ging. In den letzten Monaten der Schwangerschaft, Zuckungen in den Schultern, Armen, Händen, Beinen und am Kopf. Am 24. Januar künstliche Frühgeburt; lebendes Kind, 46 cm lang, starb am 4. Tag. Am 25. Januar Exitus. — Die Chorea gravidarum weist eine Mortalität von 30 pCt. auf; die künstliche Frühgeburt ist nur in den schwersten Fällen angezeigt; therapeutisch Ruhe und Isolierung; bei vorangegangenen Gelenkschmerzen Antipyrin; ausserdem Brom, Arsen, Chloralhydrat, Morphium, event. warme protrahierte Bäder.

Diskussion: Zweifel hat 4 Fälle von Chorea gesehen; er hält die Frühgeburt nur in den schwersten Fällen für angezeigt; der unglückliche Ausgang in dem vorliegenden Fall war mit durch die gleichzeitige Endocarditis verrucosa bedingt. — Donat berichtet über einen Fall von Heilung einer schweren Chorea bei einer 25jährigen IIpara nach künstlichen Abortus im 4. Monat. — Sänger sah 3 Fälle von Chorea gravidarum; bei der unkomplicierten Chorea hören die Anfälle nach Durchführung der künstlichen Frühgeburt auf. — Windscheid rechnet die Chorea gravidarum zu der durch psychische Erregung hervorgerufenen Form; die schweren Formen sind immer mit anderweitigen Erkrankungen combiniert. — Weiter beteiligten sich noch an der Diskussion: Sänger, Zweifel, Donat, Glockner, Backhaus.

III. Geburtshülfliche Gesellschaft zu Paris.

Sitzung vom 16. Februar 1899.

J. Bar: Ueber die Vernarbung von Eihaut-Rissen. B. hat eingehende Untersuchung über drei Fälle von Zerreissung der Eihäute während der Gravidität angestellt bei gleichzeitigem Fortbestehen der Schwangerschaft. Das Chorion kann hierbei vom Amnion in grosser Ausdehnung abgelöst werden; in der Gegend des Risses findet sich dann eine narbige Verdickung der Eihäute, welche die Folge der Wiederverwachsung derselben ist. Warum die gerissenen Eihäute nicht mortificieren, oder in Folge des Eindringens von Mikroorganismen vereitern, ist zweifelhaft und bedarf der weiteren Aufklärung.

L. Dubrisay: Schwangerschaft mit andauernder Hydrorrhoe seit dem 4. Monat; Frühgeburt im 7. Monat, lebendes Kind, 1645 g schwer; dasselbe lag ausserhalb der Eihäute im Uterus; der Fruchtsack besass eine ovale rudimentäre Höhle: Demonstration.

Diskussion: Maygrier, Bar.

Ch. Maygrier: Wiederholte Eclampsie im Verlauf einer Schwangerschaft. M. hat 2 derartige Fälle beobachtet.

Diskussion: Berthod, Boissard, Budin, Maygrier, Bar, Sebillotte.

Ph. Boullé: Anfälle von Manie bei einer Schwangeren, intravenöse Kochsalzinjectionen: Heilung. — Es handelte sich um eine 31jährige Multipara, die in den letzten Monaten der Schwangerschaft an intermittierender Manie litt; mehrfache Selbstmordversuche. — Geburt spontan; hochgradige Erregung, darnach Albuminurie und Oligurie. 4malige Kochsalzinjection innerhalb 8 Tagen; Heilung.

Diskussion: Brindeau, Dubrisay, Bar, Boullé.

H. de Rothschild und Schwab: Congenitale Cysten der Sakralgegend; Operation; Heilung. Demonstration des Kindes, von

Photographieen und mikroskopischen Präparaten. Das Kind wurde spontan von einer IVpara geboren; Operation am 6. Tage nach der Geburt in Chloroformnarkose.

Diskussion: Budin.

Bouchacourt: Ueber das Studium von Missgeburten mittelst Röntgenstrahlen (Demonstration).

IV. Britische gynaekologische Gesellschaft zu London.

Sitzung vom 9. März 1899.

H. Jellett (Dublin) demonstrirt einen myomatösen Uterus mit carcinomatöser Degeneration.

Diskussion; M. Jones, Parsons. Jessett.

G. Bantock: Die Keim-Theorie der Krankheiten. B. spricht über die moderne Bakterienlehre, speciell in Bezug auf die Gynaekologie.

Diskussion: A. Macfadyen weist die Angriffe Bantock's energisch zurück; er hält es für besser, Pasteur, Lister und Koch als wie Bantock zu folgen. In demselben und ähnlichen Sinne äussern sich G. Stoker, Hewlett, Parsons, Jessett, Godson, Lawrie, Routh, Hebert, Addinsell, Jellett, M. Jones.

Sitzung vom 23. März 1899.

Demonstrationen: C. Ryall: Uterusmyom; W. Ramsay: Mehrere exstirpirte Uteri; Tuben-Abort; eine modificirte Nadel für die Unterbindung des Ligamentum latum; — J. Oliver: Photographie eines Ovarialfibroids mit Blutungen unter der Kapsel.

Diskussion: M. Jones, Purcell, Smith, Snow, Hodgson, Giles, Ryall und Ramsay.

J. Oliver: Ueber Adenoma des Endometrium. Im Innern des exstirpirten Uterus befanden sich zahllose, mehr oder weniger gestielte Schleimhautwucherungen. Das Präparat stammt von einer 34jährigen Virgo; die ersten Symptome einer Erkrankung traten vor 10—12 Jahren auf. O. hält die Wucherungen für ein Adenoma malignum.

Diskussion: M. Jones hält die Wucherungen nicht für maligne; er hält die Totalexstirpation in diesem Fall allerdings auch für rationeller, wie häufige Auskratzungen. — Snow wendet sich gegen den Ausdruck „Adenom". — Hebert; Oliver.

V. Geburtshülfliche und gynaekologische Gesellschaft von Nord-England.

Sitzung vom 17. März 1899 zu Sheffield.

Keeling demonstrirt: 1. ein grosses cystisches Myom des Uterus; 2. Dermoidcysten beider Ovarien; 3. eine Tuboovarialcyste und eine Ovarial-Hydrocele.

Favell: Uterus mit Cervix-Carcinom und 3monatlicher Schwangerschaft; vaginale Exstirpation.

Donald: Ueber einen Fall von vaginaler Uterusexstirpation wegen Blutung nach der Geburt. Ipara, Uteruswände sehr dünn, Wehenschwäche; Zangenextraction. Profuse Blutung: alle Mittel vergeblich; daher Totalexstirpation in 10 Min. an der Moribunden; 1 Stunde später Exitus. D. glaubt, dass die Pat. zu retten gewesen wäre, wenn die Operation wenige Minuten früher ausgeführt worden wäre.

Diskussion: Walls ist in solchen Fällen ebenfalls für die Totalexstirpation. — Whittle sah unter 10000 Geburten 16 Mal profuse Blutungen. Er glaubt, die Nachblutungen stets erfolgreich mit heissen Spülungen bekämpfen zu können. — Martin ist für die Totalexstirpation. — Weiter betheiligen sich an der Diskussion: Lea, Briggs, Keeling, Donald und Walls.

VI. Geburtshülfliche und gynaekologische Gesellschaft zu Glasgow.

Sitzung vom 25. Januar 1899.

Edgar demonstrirt 2 kleine Ovarial-Dermoide, welche gestielte subseröse Myome vorgetäuscht hatten.

Lindsay demonstrirt einen Fall von mangelhafter Entwickelung der Extremitäten.

Jardine: Ueber subcutane Kochsalzinfusion bei Blutungen und Eclampsie.

Diskussion: Miller, Kerr, Black, M'Bride, Douglas, Edgar.

Sitzung vom 22. Februar 1899.

W. L. Reid: Ueber zwei Fälle, die die Schwierigkeit der Diagnose von Abdominaltumoren illustriren. Im 1. Fall handelte es sich um eine 25j. Pat., die seit 8 Jahren steril verheirathet war; bei derselben wurde ein schnell wachsender Tumor des Uterus diagnosticirt, der von einigen Aerzten für eine Schwangerschaft gehalten wurde. Bei der Operation zeigte es sich, dass es sich um ein intraligamentäres Myom handelte. — Der 2. Fall betrifft eine unverheirathete 39jähr. Pat. mit einem interstitiellen Uterusfibroid, das von selbst durch die Scheide geboren wurde. Einige Zeit später wurde ein neuer Tumor festgestellt, der sich bei der genauen Untersuchung als Haematometra in Folge von Obliteration des Cervicalkanals herausstellte.

Diskussion: Miller.

Edgar: Ueber einen Fall von vollständigem Tubenabort. 29jährige IIpara; letzte Menses vor 3 Wochen, dann plötzliche Schmerzen, Erbrechen und Blutungen. Tumor links vom retrovertirten Uterus. Coeliotomie: Bauch voll Blut; Entfernung der linken Adnexe; in der Tube ein festes Blutcoagel, in dem sich weder Chorionzotten noch Decidua nachweisen liessen.

Diskussion: Reid, Marshall, Carstairs Douglas.

VII. Geburtshülfliche Gesellschaft zu New-York.

Sitzung vom 13. December 1898.

Brettauer: Drei Fälle von Ruptur der Bauchwunde nach Cœliotomie. Fall 1. 38jähr. Pat., 5. Juli 94 Salpingotomia duplex in Aether-Narkose; Bronchitis und Lungenoedem. Am 11. Juli Verbandwechsel: untere Hälfte der Bauchwunde geplatzt, Därme freiliegend; Secundär-Naht; Tod am folgenden Tag. — Fall 2. 42jähr. Pat., 7. April 1898 Ovariotomia duplex wegen Papillom und Exstirpatio uteri; Jodoformgaze-Drainage durch die Bauchwunde und die Scheide; am 12. April war ein Theil der Bauchwunde geplatzt; Secundärnaht und Drainage. Am 17. April Tod an septischer Peritonitis. — Fall 3. 42jähr. Patientin 18. Oct. 98 Ovariotomie dextra; am 25. Oct. Platzen der Bauchwunde. Reposition der Intestina, Jodoformgazecompressen und Heftpflasterverband. Am 27. Oct. Secundärnaht; Heilung.

Diskussion: Dickinson, Grandin, Waldo, Dudley, Cleveland, Vineberg, Brettauer.

H. N. Vineberg: Vorläufige Mittheilung über Kürzung der Utero-Ovarial-Ligamente von der Scheide aus bei Prolaps des Ovarium. Der mit Lageveränderungen des Uterus verbundene Prolaps des Ovarium kann grosse Beschwerden verursachen; V. hat desshalb in 2 Fällen das Ligamentum ovarii durch fortlaufende Catgutnaht zusammengezogen, mit gutem Erfolg.

Diskussion: Dudley, Vineberg.

Dickinson: Ueber Verdünnung und Verlängerung des unteren Uterin-Segments. D. berichtet über 6 derartige Fälle, in denen es 3 Mal zur Uterusruptur kam; sämmtliche Fälle gingen in Genesung über.

Diskussion: Marx.

Sitzung vom 10. Januar 1899.

H. J. Boldt: Demonstration eines Uterus-Myom bei Gravidität im 2. Monat; abdominale Totalexstirpation.

Diskussion: Krug, Vineberg, Boldt.

A. J. C. Skene: Myomectomie nach einer neuen Methode; Anwendung einer blutstillenden Zange ohne Unterbindung.

Diskussion: Pryor, Cleveland, Byrne, Hanks, Skene.

VIII. Geburtshülfliche Gesellschaft zu Philadelphia.

Sitzung vom 5. Januar 1899.

G. M. Boyd: Kaiserschnitt bei relativer Indikation. 40jähr. VII para; bei der 1. und 2. Geburt nach vergeblichem Zangenversuch Craniotomie; bei der 3. Axenzugzange, totes Kind; bei der 4. Einleitung der Frühgeburt, totes Kind; ebenso bei der 5. und 6. — Trichterbecken. — Da Patientin ein lebendes Kind haben wollte, wurde die Sectio caesarea ausgeführt; lebendes Kind; glatte Heilung.

Diskussion: M. Price würde in diesem Fall die Porro-Operation ausgeführt haben. — C. P. Noble ist für den konservativen Kaiserschnitt. — Boyd will die Porro-Operation nur gelten lassen bei Sepsis oder Neubildungen.

F. C. Hammond: Der Wert des Aethylbromid in der Gynaekologie und Geburtshülfe. H. empfiehlt das Aethylbromid bei der Incision von Bauchabscessen, Punktion von der Scheide, Entfernung von Näthen (!), Incision von Vulvo-Vaginal-Abcessen, sowie bei allen Eingriffen von kurzer Dauer; ferner bei Wendungen, Zangenextraction oder sonstigen kurzen geburtshülflichen Eingriffen.

Disskussion: W. Krusen empfiehlt das Aethylbromid sehr; — ebenso Maier; an der Diskussion beteiligten sich ferner: Fisher, Mc Kelway, Erck, Boyd, Price, Noble, Staunton, Glenn, Hammond.

W. Krusen: Ueber einen Fall von Pyosalpinx; Darmfistel, Heilung. 32jährige Patientin; 1 Abort. — 21. September Coeliotomie; Ovario-Sapingotomia duplex. Ausgedehnte Verwachsungen mit dem Rectum und der Flex. sigmoidea; Gaze-Drainage durch die Bauchwunde, am 3. Tage entleert sich Darminhalt durch die Bauchwunde. Da sich die Fistel nicht schliesst, wird am 17. Tage nach der ersten Operation die Bauchwunde geöffnet und es findet sich eine grosse Oeffnung in der vorderen Rectalwand; Nath; Einführung eines Mastdarmrohres bis oberhalb der verletzten Stelle. — Heilung.

Diskussion: Fisher, Hammond, Noble, Glenn, Krusen.

Ch. P. Noble: Demonstration von Adhäsionssträngen nach Ventrifixatio uteri. Trotz secundärer Heilung mit starker Eiterung wurde bei einer zweiten Operation, die zur Beseitigung des entstandenen Bauchbruches ausgeführt wurde, nur zwei dünne Bänder von c. 5 cm Länge zwischen Uterus und vorderer Bauchwand angetroffen.

IX. Gynaekologische Sektion des Aerzte-Collegium zu Philadelphia.

Sitzung vom 13. März 1899

W. R. Pryor (New-York): Ueber die chirurgische Behandlung von entzündlichen Beckenerkrankungen. P. bevorzugt den vaginalen Weg; er eröffnet zunächst die Peritonealhöhle vor und hinter dem Uterus und spaltet dann den Uterus in zwei Hälften. Er hat so in 100 Fällen operirt, ohne einen Todesfall.

J. M. Baldy: Ueber die chirurgische Behandlung von entzündlichen Beckenerkrankungen von der Bauchhöhle aus. Baldy zieht den abdominalen Weg vor; in 27 Fällen hat er 2 Todesfälle gehabt.

Diskussion: Baer, Wells, Deaver, Noble, Beyea, Pryor.

X. Gynaekologische Gesellschaft zu Chicago.

Sitzung vom 18. Januar 1899.

F. H. Martin demonstrirt die Präparate von 3 Fällen von Ureter-Implantation in das Rectum bei Hunden.

Diskussion: F. R. Zeit berichtet über die pathologischen Befunde in diesen Fällen und bestätigt, dass die Vereinigung von Ureter und Darm technisch vollkommen war.

E. C. Dudley, Ueber die allgemeinen Principien, Indicationen und Contraindicationen der mechanischen Behandlung von Uterus-Deviationen

F. H. Martin: Ueber die Wirkung der Elektrizität bei der mechanischen Behandlung von Uterus-Verlagerungen.

W. H. Rumpf: Ueber die Massage bei der Behandlung von Uterus-Verlagerungen.

P. J. Watkins: Ueber Tampons und Pessare bei der Behandlung von Uterus-Verlagerungen.

Diskussion: A. Goldspohn, Newman, Baron, Nelson, Banga, Dudley, Martin.

Sitzung vom 17. Februar 1899.

F. H. Martin: Fall von multiplen Uterusfibromen und doppelseitiger Tubo-Ovarialcyste; die Entstehung der letzteren wird auf eine Infektion von der Uterushöhle aus zurückgeführt.

H. P. Newman: Vorläufige Mittheilung über die Doyen-Thumim'schen Klemmen und über ein neues Instrument. Das neue Instrument zeichnet sich hauptsächlich vor ersterem dadurch aus, dass die beiden Branchen auseinandergenommen und getrennt angelegt werden können; N. hat das Doyen-Thumin'sche Instrument in 6 Fällen mit Erfolg angewandt.

H. O. Werder (Pittsburg): Klinischer Beitrag zur Behandlung maligner Ovarialtumoren.

III.

Geburtshülflich-gynaekologische Mittheilungen

aus

anderen Gesellschaften und Vereinen.

Referent: Dr. E. G. Orthmann-Berlin.

I. Medicinische Gesellschaft zu Magdeburg.

2. 2. 1899. Siedentopf: Fall von Sirenenbildung, Sympus dipus. Becken vollständig, Geschlechtstheile durch eine kleine Hautwarze angedeutet; Afteröffnung fehlt: das einfache Bein enthält zwei Oberschenkel- und vier Unterschenkelknochen, die Tibiae nach aussen; am Ende zwei wohlgebildete Füsse, deren Innenränder nach aussen sehen.

Brennecke: Ueber den Kaiserschnitt. B. berichtet über 9 eigene Fälle; er bespricht die Indicationsstellung für den classischen Kaiserschnitt, die Porro-Operation, sowie das Verhältniss des Kaiserschnittes zur Symphyseotomie, Craniotomie und künstlichen Frühgeburt.

Diskussion: Siedentopf ist bei Verdacht einer septischen Infektion des Uterus für die abdominale Totalexstirpation; er hält den queren Fundal-

schnitt nach Fritsch für eine Bereicherung der Technik; als Nahtmaterial verwendet S. Catgut. — Biermer wundert sich, dass in dem einen Fall von completer Uterusruptur mit Austritt des Kopfes, wo Brennecke erst nach 3 Wochen den Porro machte, der Uterus das Kind nicht ganz ausgetrieben hat und Nachblutungen ausgeblieben sind; ferner hält er die Statistiken über Kaiserschnitte und Perforationen nicht für gleichwerthig; er wünscht, dass bei der Indicationsstellung zum Kaiserschnitte auch die socialen Verhältnisse berücksichtigt werden. — Brennecke ist in Bezug auf die Operationstechnik mit Siedentopf einverstanden; er lässt eine Rücksichtnahme auf sociale Verhältnisse nicht gelten.

II. Medicinische Gesellschaft zu Leipzig.

7. 2. 1899. Kockel demonstrirt Genitalien, Leber und Nieren eines 27jährigen Mädchens, das einer anfänglich dunklen Vergiftung erlegen war; Leber und Nieren sahen aus, wie bei Phosphorvergiftung; auf den serösen Häuten zahlreiche Petechien. Die Vaginalschleimhaut war stark verätzt, von weisslicher, starrer Beschaffenheit, wie gegerbt; Darmschleimhaut stark aufgelockert, Magenschleimhaut getrübt. Im Magen und der Leber wurde Arsen nachgewiesen, deshalb wurde auf Grund der lokalen Veränderungen in der Scheide eine Arsenvergiftung von der Scheide aus angenommen; vielleicht war das Arsen als Abortivum in die Vagina eingeführt worden.

C. Hennig: Ueber Haematocele tubaria. Nach einem historischen Rückblick über die Lehre von der Haematocele berichtet H. über 4 operativ behandelte Fälle. Im 1. Fall zweimonatliche Tubargravidität. Punction von der Scheide aus; Heilung; im 2. Fall Laparotomie, später künstliche Frühgeburt im 9. Monat wegen Gefahr des Platzens der Bauchnarbe; im 3. Fall Laparotomie bei geplatzter Tubenschwangerschaft; Heilung; im 4. Fall geplatzte rechtsseitige Tubenschwangerschaft; Laparotomie; Heilung. — Die Haematocele kann verwechselt werden mit hartem Beckenabscess, Retroflexio uteri, Myom, Ovarialtumor und harten Fäces.

III. Altonaer Aerztlicher Verein.

8. 2. 1899. M. Frank demonstrirt: 1. Doppelseitige papilläre Ovarialtumoren. F. betont hierbei die Gefahren der malignen Degeneration; jeder 4.—5. Tumor ist in klinischem Sinn bösartig, daher muss jeder Ovarialtumor operirt werden. — 2. Präparat von Tuberculose der Portio, in Form eines Blumenkohlgewächses; Behandlung: Hohe Portioamputation. — 3. Uterus mit Funduscarcinom, per vaginam exstirpirt; die mikroskopische Untersuchung ergab Plattenepithelcarcinom, resp. Hornkrebs des Uteruskörpers neben typischem Drüsencarcinom. — 4. Bericht über einen Fall von vermeintlichem linken Adnextumor; es handelt sich jedoch um eine congenitale Ektopie der linken Niere, combinirt mit Uterus unicornis. Fixation der linken Niere oberhalb des kleinen Beckens an der hinteren Bauchwand.

IV. Verein Freiburger Aerzte.

24. 2. 1899 Goldmann: Ueber Katheterisation der Ureteren. Nach einem kurzen geschichtlichen Ueberblick bespricht G. die neuere Technik der Cystoskopie und der Ureterenkatheterisation und demonstrirt die Casperschen Apparate. G. hält das Verfahren für einen bedeutenden Fortschritt der Untersuchungs-Methoden sowohl für den Gynäkologen, wie für den Chirurgen.

V. Unterelsässischer Aerzteverein.

25. 2. 1899. Funke: Ueber die Indicationen zur vaginalen Myomotomie.

W. A. Freund: Ueber die weiteren Schicksale der durch Uteruseinnähung in die Vagina operirten Frauen. Operationsgang: Anfrischung der vorderen und hinteren Vaginalwand — bei Fisteln mit Incontinentia urinae resp. faecium, Prolaps etc. — Eröffnung des Douglas,

Herausholen des Uterus: Ausschnitt eines Keiles aus dem Fundus uteri und Umsäumung desselben behufs Bildung eines neuen Muttermundes. Vernähung der hinteren Uteruswand mit der vorderen Vaginalwand und der vorderen Uteruswand mit der hinteren Vaginalwand. Alle so operirten Frauen befinden sich vortrefflich; die Fisteln sind geheilt; ebenso die Prolapse Das Uterusepithel hat sich an den erreichbaren Partien als in geschichtetes Plattenepithel umgewandelt erwiesen.

VI. Aerztlicher Verein zu Hamburg.

28. 2. 1899. Prochownick: Präparat einer ausgetragenen bezw. übertragenen, verjauchten Tubarschwangerschaft. — 38jährige Pat., 1 Partus vor 15 Jahren; letzte Regel April 1898; am 10. 2. 99 bei Einleitung der künstlichen Geburt Uterus leer; Pat. fiebernd, abgemagert; Leib sehr stark aufgetrieben; Uterus dem 5. Schwangerschaftsmonat entsprechend; Kopf deutlich neben und hinter dem Uterus. Coeliotomie: Fruchtsack allseitig verwachsen, mit schmierigem, graugrünem Fruchtwasser; Kind in erster Schädellage, wenig macerirt, über 10 Pfund schwer; Placenta wird zurückgelassen; Tamponade des Fruchtsackes; Tod am 7. Tage: Todesursache nicht Peritonitis oder anderweitige septische Erkrankung, sondern Zersetzungen im Fruchtsacke resp. der Placenta. — Es handelte sich in dem vorliegenden Fall um eine rechtsseitige Tubenschwangerschaft im abdominalen Drittel, dem die Placenta in tellerförmiger Ausbreitung aufsitzt; der ungünstige Ausgang wäre vielleicht bei dem frühen Beginn der Zersetzung auch durch eine frühzeitigere Operation nicht aufzuhalten gewesen. Im Uebrigen ist P. für eine frühzeitige operative Behandlung bei lebendem Kind.

Diskussion: Simmonds hält die im Netz angetroffenen Nester ebenfalls für Deciduazellen und erinnert an die während der Schwangerschaft regelmässig auf dem Peritoneum des kleinen Beckens auftretenden deciduaähnlichen Zellen.

14. 3. 1899. Frieben: Demonstration der Leber von zwei Eclamptischen mit fleckigen Blutungen unter die Serosa und in die tieferen Parenchymschichten; mikroskopisch liess sich eine anämische und eine hyperämische Zone mit nekrotischen Heerden erkennen; daneben bestand in beiden Fällen eine akute parenchymatöse Nephritis. Die Leberveränderungen sollen erst durch die mechanischen Wirkungen des eklamptischen Anfalles erzeugt sein.

Diskussion: Simmonds fragt, ob die von Schmorl beschriebenen Placentarzellen in der Leber gefunden worden seien. — Frieben sagt, dass die Verschleppungen von Placentar- und Leberzellen secundärer Natur seien: Embolien von Knochenmark und Leberzellen seien ebenfalls bei anderen Erkrankungen nachgewiesen und daher nicht charakteristisch.

VII. Aerztlicher Verein zu Frankfurt a. M.

6. 3. 99. Grossmann demonstrirt einen durch Operation gewonnenen kolossalen Ovarialtumor und spricht über die Klemmenbehandlung der Ligamente nach Doyen. — Hirschberg warnt vor der Anwendung der Klemmen, wenn dieselben nicht ganz genau nach den Angaben des Erfinders ausgeführt sind.

Witebsky stellt ein 6jähriges Mädchen vor, das an einem bereits 3 mal operirten, immer wieder recidivirten Tumor der Vagina leidet. Die mikroskopische Untersuchung ergab nicht Sarkom, sondern Schleimpolyp.

VIII. Medicinische Gesellschaft zu Liverpool.

23. 2. 1899. Briggs: Ueber den Scheiden-Schnitt. B. hat 13mal die Colpotomia posterior und 3mal die Colpotomia anterior ausgeführt; unter den ersteren waren 5 Fälle von Haematocele in Folge von ectopischer Schwangerschaft, 3 Fälle von Tuboovarialcyste, 1 Fall von einfachem Papillom beider Ovarien, 1 Fall von Hydrosalpinx, 1 Fall von Salpingo-Oophoritis, 2 Fälle von Metro-Salpingo-Oophoritis (mit Hysterectomie): in den 3 Fällen von Colpotomia anterior handelte es sich um chronische Salpingo-Oophoritis mit Retroversio uteri; in allen Fällen wurde die Vagini-

fixura gemacht. Von den 16 Fällen ging 1 Fall (verwachsener Hydrosalpinx) 30 Stunden nach der Operation an Nachblutung zu Grunde.

Discussion: Burton, Davies, Gemmell, Grimsdale, Briggs.

IX. Klinische Gesellschaft zu Manchester.

21. 2. 1899. F. Bowreman Jessett (London): Die operative Behandlung der malignen Erkrankungen der Brust und des Uterus. J. betont bei diesen Operationen die Wichtigkeit der Kenntniss von den Verbreitungswegen der Lymphgefässe; ferner ist von Bedeutung in Bezug auf die Prognose das Alter der Patientinnen. — In 20 % blieben seine Kranken innerhalb 3 Jahren frei von Recidiven; J. hat in über 120 Fällen von Uterus-Carcinom die Totalexstirpation von der Scheide aus gemacht; 8 starben.

Discussion: Donald, Buckley, Bishop, Milner, Helme, Walter, Plath, Smith, Graham, Jessett.

X. Medicinische Gesellschaft zu Manchester.

1. 3. 1899. Donald: Ueber einen Fall von rupturirter Tubarschwangerschaft. Pat., seit 12 Monaten verheirathet, hatte am 16. Oct. 1898 die letzte Regel; im Nov. und Dec. mehrfache Schmerzanfälle; Abdomen aufgetrieben; Pat. sehr anämisch, Puls sehr klein. Am 27. Dec. Coeliotomie: Abdomen voll Blut; in der linken Tube ein kleiner Foetus, die Wand der Tube war geplatzt; Entfernung der Tube; Heilung.

XI. Medicinische Gesellschaft zu New-Orleans.

11. 3. 1899. M. J. Magruder: Geburt bei einem 12jährigen Mädchen. Menstruationsbeginn mit 11 Jahren; letzte Menses im Febr. 1898; am 22. Nov. Geburt eines 9 Pfund schweren Kindes; darnach starke Blutung; manuelle Placentarlösung; Pat. pulslos. Strychnin, Atropin etc.; Kochsalzinfusion. Langsame Reconvalescenz.

XII. Medicinische Akademie von Californien.

Januar-Sitzung 1899. Kreutzmann: Ueber 2 Fälle von Uterus-Carcinom bei vorgeschrittener Schwangerschaft. Im 1. Fall handelte es sich um eine 35jährige Pat. im 5.—6. Monat der Schwangerschaft; Coeliotomie; Totalexstirpation des Uterus und der bereits erkrankten Adnexe; Tod am folgenden Tage; K. glaubt, dass es in diesem Fall besser gewesen wäre, das Ende der Schwangerschaft abzuwarten, um wenigstens ein lebendes Kind zu erzielen. — Im 2. Fall handelte es sich um eine jüngere Frau in einem früheren Schwangerschafts-Stadium; hier wurde beschlossen abzuwarten. Im 5. Monat trat Eclampsie ein; Coeliotomie; Tod am 2. Tage; im Becken fanden sich bereits carcinomatöse Infiltrationen.

Diskussion: Thorne, Hunkin, Kreutzmann, Sherman.

28. Febr. 1899. Kreutzmann: Ueber habituellen Abort. K. demonstrirt die Placenta einer 33jährigen Frau, welche zum 4. Mal abortirt hatte; als Ursache ergab sich eine Schwangerschafts-Nephritis.

---

28. Congress der Deutschen Gesellschaft für Chirurgie.

Referent: Dr. E. Holländer-Berlin.

Von den über 70 Vorträgen streifen nur ganz vereinzelte das gynäkologische Sondergebiet. Erwähnt seien nur durch Namensnennung die Vorträge, welche die allgemeine Chirurgie zum Gegenstande haben und im Original nachgelesen werden müssen.

Friedrich (Leipzig): Zur Bedeutung der Luftkeime und der bacteriellen Resorptions-Vorgänge für die Wundbehandlung.

Senger (Crefeld): Experimentelle und klinische Untersuchungen zur Erzielung der Hautsterilität.

Schnitzler (Wien): Beitrag zur Kenntnis von den latenten Organismen.

Braatz (Königsberg): Wundbehandlung. — von Buengner (Hanau), erlässt einen Aufruf zur Sammelforschung über die Entstehung von Geschwülsten im Anschluss an Verletzungen.

Im Anschluss an einen Vortrag von Rehn (Frankfurt) entspann sich eine interessante Discussion über die bei Bauchschnitten verlorenen Instrumente und Verbandstoffe.

Rehn selbst beobachtete einen auch jetzt noch für ihn unaufgeklärten Fall. Wegen Ileus musste er einen Bauchschnitt machen, bei einer Patientin, bei welcher er einige Monate vorher aus anderen Gründen laparotomiert hatte. Als Ursache wurde ein grosser Darmtumor in einer beweglichen Darmschlinge constatiert und der betreffende Darmabschnitt entfernt. Der Tumor bestand aus einer grossen Mullcompresse. Wie dieselbe in den Darm gekommen war, ist eine offene Frage. Es ist daran gedacht worden, dass die Patientin die Gaze verschluckt habe (?). Die Gaze selbst ist der Form und Material nach identisch mit der in der Rehn'schen Klinik sonst verwendeten.

Kader (Breslau) erwähnt einen ähnlichen Fall, der vielleicht zur Klärung des ersteren beitragen kann. Einer Patientin war ein Jahr zuvor wegen einer aseptischen gynäkologischen Operation die Bauchhöhle geöffnet worden. Die Patientin erholte sich nicht recht nach diesem Eingriff und bekam häufig Ileusattaken. Eines Tages ragte aus dem Rectum ein Gazestreifen heraus und man konnte durch Zug eine grosse Gazecompresse aus dem Rectum entfernen. Es musste noch in extremis wegen erneuten Ileus operiert werden; man fand dabei unter den stark verwachsenen Dünndarmschlingen eine Stelle auf der Darmserosa, an welcher eine grössere strahlige Narbe vorhanden war. An dieser Stelle war mit Wahrscheinlichkeit die Gaze in den Darm perforiert und durchgewandert.

Herczel erwähnt einen Fall, in welchem nach einer Laparotomie eine Klemme ca. 1½ Jahre ziemlich reactionslos in der Bauchhöhle gelegen hatte, bevor sie Erscheinungen gemacht hatte.

In der Perityphlitis-Debatte bespricht Dührssen (Berlin) seine Erfahrungen über gleichzeitige Erkrankung des Wurmfortsatzes und der weiblichen Beckenorgane. In den letzten 1½ Jahren hat D. methodisch bei jeder Laparotomie auf den Wurmfortsatz geachtet und denselben in 10 Fällen erkrankt gefunden und 9 mal resecirt; da es 322 Laparotomien waren, so schliesst D. daraus, dass in ca. 3 pCt. der Fälle der Gynäkologe den Wurmfortsatz als erkrankt vorfindet. In 9 von diesen Fällen hatte es sich um eine secundäre Erkrankung des Wurmfortsatzes, in einem Fall um eine primäre gehandelt. Im Falle, dass man bei einer perityphlitischen Erkrankung eine Complication von Seiten der weiblichen Beckenorgane vermutet, empfiehlt D. den Medianschnitt.

Woerner (Gmünd) sprach über drei Fälle von ungewöhnlich grossen Ovarialcysten. Die Gewichte der drei Cysten schwankten zwischen 70 und 110 Pfund. In dem ersten Falle war bei einer 50jährigen Frau die enorme Cyste (Bauchumfang der Frau 162 cm) spontan ge-

platzt; die Operation nahm W. bei schon bestehender Peritonitis vor. Die P. erlag. Der zweite Fall betraf eine 73jährige Frau mit starken Bronchiektasen, welcher glücklich verlief, gleich wie bei einer 76jährigen Greisin, welche eine solch enorme Geschwulst im Leibe trug, dass sie beim Gehen das Gleichgewicht nicht halten konnte; die Flüssigkeit inclusive Sack wog bei der letzten Frau über 100 Pfund. Die Operationen waren nicht besonders schwierig, da die Cysten nur mit den Bauchdecken, nicht mit den Eingeweiden verwachsen waren; in zwei Fällen handelte es sich um einen dünnen, einmal breiten ligamentösen Stiel. In den zwei genesenen Fällen trat post operationem eine Polyurie ein, in einem Falle infolge der Druckentlastung blutige Diarrhöen. Die Bauchdecken wurden in eine Falte genommen und durch Matratzennähte genäht; der Kamm retrahirte sich jedoch in der Folge. Die glockenförmig auseinander getriebene untere Thoraxapertur hat sich gleichfalls wieder zur Norm zurückgebildet.

XV. Congress für innere Medicin in Karlsbad.

vom 11. bis 14. April 1899.

Referent Dr. Albu-Berlin.

Das erste officielle Thema war „die Insufficienz des Herzmuskels. Als Referenten waren v. Schrötter (Wien) und Martius (Rostock) bestellt. An deren Auseinandersetzungen knüpfte sich eine mehrstündige Diskussion. in der besonders Romberg und His (Leipzig) nachdrücklich eingriffen. Ihren neueren Arbeiten ist es zu danken, dass den Herzmuskelerkrankungen heute eine weit grössere Bedeutung in der Pathologie der Herzkrankheiten zugeschrieben wird denn je. Die Verhandlungen bewiesen indess, dass die Forschung auf diesem Gebiete augenscheinlich noch lange nicht abgeschlossen ist: es giebt da mehr schwankende als sichere Thatsachen und Lehren. Mit Mehrung der Kenntnisse gestaltet sich die Lösung der Frage immer schwieriger, wie weit die Selbständigkeit des Herzmuskels sowohl bei der Arbeitsleistung des Herzens wie bei deren krankhaften Störungen geht. Welchen Zwecken die zahlreichen Herznerven dienen, vermag zur Zeit Niemand zu sagen. Weder physiologisch noch pathologisch äussert sich ihre Existenz mit erkennbarer Sicherheit. Desto mehr war hier von der primären Erkrankung des Herzmuskels die Rede, insbesondere seiner akuten Dehnung infolge von Ueberanstrengung, wie sie beim modernen Sport so oft zu Stande kommt. In der Warnung vor solchen Ueberanstrengungen waren alle Redner einig. — Das zweite officielle Referat „Leucaemie und Leucocytose" hatten Löwit (Innsbruck) und Minkowski (Strassburg) übernommen. Ersterer überraschte durch die Mittheilung seiner Entdeckung eines spezifischen Parasiten, einer Blutamöbe, als Ursache der Leucaemie. Diese Haemamoeba leucaemiae kommt bei den verschiedenen Formen dieser Krankheit in verschiedenen Formen innerhalb der Leucocyten vor und lässt sich auch auf Thiere übertragen, die eine gleiche Bluterkrankung bekommen. Leider machte Löwit keine näheren Angaben über die Technik seiner Untersuchung bezw. der Blutfärbung. Die Entdeckung wurde in der Diskussion mehrfach (Goldscheider, Grawitz, Mannaberg) angezweifelt, auch die mikroskopischen Präparate wurden von manchen Seiten nicht für beweiskräftig erachtet. Die Zeit wird lehren, ob Löwit's Behauptungen zutreffen. Minkowski gab eine formvollendete Uebersicht der klinischen Erkennungszeichen der Leucocytose und Leucocaemie in ihren verschiedenen Formen. — Die Zahl der Einzelvorträge betrug fast ein halbes Hundert. Dadurch war die Zeit so beschränkt, dass eine Diskussion garnicht stattfinden konnte, was sehr zu bedauern ist, da nur durch die Kritik der sachverständigen Hörer die Spreu vom Weizen gesondert werden kann. Wir können nur kurz den Inhalt der am werthvollsten erscheinenden Vorträge skizziren: v. Noorden (Frankfurt a. M.) empfahl für die Behandlung der chronischen Nierenkrankheiten

die Beschränkung der Flüssigkeitszufuhr, welche dem Herzen die Arbeit erleichtert. — Petersen berichtete aus der Heidelberger chirurgischen Klinik über die Erfolge der Operation gutartiger Magenerkrankungen. Sie sind mit der frühzeitigeren Indicationsstellung und der Vervollkommnung der Technik immer bessere geworden. Namentlich die Gastroenterostomie hat sich unter Verwendung des Murphy-Knopfes als leistungsfähigste Methode erwiesen, die schnell und sicher Dauerheilungen erzielt. Die hauptsächlichste Indication bildet die Pylorusstenose mit schwerer mechanischer Insufficienz des Magens, ferner Ulcus ventriculi, Cholelithiasis, Magenblutungen u. a. m. — Ewald (Berlin) kennzeichnete das Krankheitsbild der von ihm sog. Appendicitis larvata, die ein chronisches Magen- oder Darmleiden vortäuscht und oft Jahre lang nach allen möglichen Methoden vergeblich behandelt wird, ehe eine genaue Untersuchung eine Erkrankung des Wurmfortsatzes nachweist, mit dessen operativer Entfernung in den sechs beobachteten Fällen stets Heilung eintrat. Die Differentialdiagnose, namentlich bei Frauen gegen Adnexerkrankungen, ist nicht leicht. — M. Schmidt (Frankfurt a. M.) sprach über Frühdiagnose und Behandlung der Aortenaneurysmen. Er betonte die Wichtigkeit des von Oliver-Cardarelli entdeckten Pulsationsphänomens am Kehlkopf, das sog. Tugging, sowie der Röntgenstrahlendurchleuchtung für die Frühdiagnose, er sprach die Syphilis für das hauptsächlichste aetiologische Moment an und empfahl zur Behandlung die Tufnell'sche Entziehungskur, d. h. mehrwöchentliche Unterernährung mit starker Beschränkung auch der Flüssigkeitszufuhr. — Hermann (Karlsbad) befürwortete von Neuem die Behandlung der Nephrolithiasis mit grossen Dosen von Glycerin (100 Gramm und mehr auf einmal). — Riegel (Giessen) hat durch Thierversuche nachgewiesen, dass Atropin die Magensaftsecretion herabsetzt, Pilocarpin sie steigert. Diese medicamentösen Beeinflussungen lassen sich auch beim Menschen therapeutisch verwerthen. — v. Mering (Halle) hat durch Thierversuche den Nachweis erbracht, dass die Magennerven (Vagus, Splanchnicus, pl. coeliacus) weder auf die motorische noch secretorische, noch resorptive Funktion des Magens einen Einfluss üben: dieselben sind vielmehr anscheinend nur vom Centralnervensystem abhängig. - Rosenfeld (Breslau) glaubt bewiesen zu haben, dass die normale Lage des Magens die senkrecht nach unten gerichtete ist. — Hirschfeld (Berlin) empfahl für die Bekämpfung der Plethora eine mehrwöchentliche Unterernährung. — Blum (Frankfurt a. M.) sprach über die Physiologie der Schilddrüse. Als eigentlich drüsiges Organ darf sie nicht mehr betrachtet werden, ihre Aufgabe besteht vielmehr darin, die continuirlich im Körper entstehenden Stoffwechselgifte abzufangen und zwar macht es sie durch Jodirung unschädlich. — In der Diskussion zu dem rein theoretischen Vortrage von Blumenthal (Berlin) über die Wirkung des Tetanusgiftes theilt v. Jaksch (Prag) mit, dass er bei einer schweren und ausgebreiteten Epidemie von Tetanus puerperalis das Tetanusheilserum sowohl Behring's wie Türrow's stets ohne Erfolg angewendet hat, obwohl es beim ersten Ausbruch der Krankheitserscheinungen in sehr grossen Dosen zur Anwendung kam.

Mit Rücksicht auf die noch immer schwankende Lehre von der Wanderniere dürfte für die Leser dieser Zeitschrift ein ausführliches Referat von folgendem Vortrag von Interesse sein:

Lennhoff (Berlin) berichtet über Untersuchungen, die er gemeinschaftlich mit Wolf Becher (Berlin) über die Beziehungen zwischen Körperform und Lage der Nieren angestellt hat. Durch Untersuchung einer Anzahl von jugendlichen Samoanerinnen, deren Körper durch keinerlei culturelle Einwirkungen (Schnüren etc.) beeinflusst war, stellten sie fest, dass die Möglichkeit, unter normalen Verhältnissen eine Niere fühlen zu können, von der Körperform des Individuums abhängig ist. Zugleich konnten sie nachweisen, dass die Möglichkeit eine Niere fühlen zu können, an sich vom Schnüren unabhängig ist. Zu fühlen ist die Niere im allgemeinen bei Personen mit langem Thorax, schlankem, seitlich sanft abfallendem Abdomen, dessen frontaler und sagittaler Durchmesser gering sind. (Positiver Typus): nicht zu fühlen bei kurzem, gedrungenem, breiten Thorax und kurzem, gewölbtem Abdomen mit grossem frontalem und sagittalem

Durchmesser (negativer Typus). Die Eigenart des Körpertypus suchten sie in eine mathematische Formel zu fassen, zu welchem Zwecke sie bei den Samoanerinnen eine grosse Zahl von Körpermaassen bestimmten, deren Vergleichung schliesslich dazu führte, durch eine einzige Zahl, Index, den Typus zu charakterisieren. (Schlussatz 5.) Eine Ergänzung zu diesen Untersuchungen bildet die Mitteilung von Wolkow und Delitzin, dass die Form der paravertebralen Nischen, in denen die Nieren gelegen sind, Bedingung für die Möglichkeit, Nieren palpieren zu können, sei. Die charakteristische Form (cylindrisch, nach unten offen) sei auch von aussen an der Lendengegend zu erkennen. An dem Material der Litten'schen Poliklinik wurde dies bestätigt gefunden, indem die sog. positiven Typen die Eigenart der Lendengegend aufwies, sodass diese als eine Teilerscheinung des betr. Typus aufzufassen ist.

Der Durchschnittstypus der Untersuchten wurde in Berlin höher gefunden, als bei den Samoanerinnen, womit übereinstimmt, dass palpable Nieren in Berlin viel häufiger sind. Da ferner der Prozentsatz der palpablen Nieren bei Autoren aus verschiedenen Gegenden verschieden angegeben ist, glauben L. und B., dass in einzelnen Gegenden, nach Rassenunterschieden, der Durchschnittsindex schwankt, sodass hier der positive, dort der negative Typus überwiegt, oder ein unbekannter, dessen Index dem Durchschnitt nahe kommt und bei welchem eine Vorhersage schwierig ist. Mangels anderen Materials untersuchte Vortragender, um diese Frage zu beleuchten, die Körperformen, die uns von Künstlern überliefert werden. Er nahm entsprechende Messungen an antiken Skulpturen im Berliner Museum vor, und an Statuen Berliner Bildhauer; auch untersuchte er eine grosse Zahl von Mädchen, die letzteren als Modelle zu denselben gedient hatten. Die Antiken zeigen sämtlich negativen Typus, die modernen zum Teil. Viele Künstler weisen aber alle Modelle ab, deren Körperform von der antiken verschieden ist. Einzelne moderne Bildwerke zeigen sehr hohen Index. Alle befragten Künstler in Berlin erklärten, dass bei den sich vorstellenden Modellen der positive Typus bei weitem überwiegt. Bei einigen Mädchen, die zu Statuen mit hohem Index Modell gestanden hatten, konnte Vortragender die rechte Niere fühlen.

Die Ergebnisse der Untersuchungen wurden in folgende Schlusssätze zusammengefasst:

1. Unter physiologischen Verhältnissen ist jede Niere respiratorisch verschieblich.

2. Die Palpierbarkeit einer Niere an sich ist kein Zeichen einer Lockerung oder Verlagerung des Organs.

3. Vielmehr ist die Palpierbarkeit einer Niere unter physiologischen Verhältnissen — vorausgesetzt dass Spannung der Bauchdecken etc. kein Hindernis für die Palpation abgeben — abhängig von der Körperform.

4. Personen mit palpierbaren Nieren weisen im allgemeinen einen anderen Körpertypus auf, als solche mit nicht palpablen Nieren.

5. Diese Typen werden gekennzeichnet durch einen aus Körpermessungen abgeleiteten Index, $\frac{\text{d. (j.—p.)}}{\text{(c. a.)}} \times 100$, in welchem bedeutet: d(j.—p) Distantia jugulo-pubica und (c. a.) die kleinste circumferentia abdominis.

6. Individuen mit hohem Index weisen im allgemeinen palpable Nieren auf, solche mit niedrigem Index nicht palbable.

7 Die Verschiedenheit der Körpertypen kommt auch zum Ausdruck in der Verschiedenheit der Lendengegend bezw. der paravertrebralen Nischen (Wolkow und Delitzin).

8. Der Durchschnittstypus variiert nach Gegenden.

Der Vortragende erläutert seine Ausführungen durch Vorführung einer Reihe von Tafeln, auf welchen die einzelnen Körpertypen, bei Erwachsenen und Kindern, kenntlich gemacht sind, sowie von zahlreichen Photographien von Samoanerinnen, antiken Bildwerken und Statuen der Berliner Professoren Begas, Brütt und Unger.

Buchanzeigen.

Olshausen und **Veit:** Lehrbuch der Geburtshülfe. Auf Grundlage des Lehrbuches von Karl Schroeder und zugleich als dreizehnte Auflage desselben. Mit 169 in den Text gedruckten Abbildungen. Bonn, 1899. Fr. Cohen.

„Zum vierten Male übergeben wir dies Lehrbuch der Oeffentlichkeit. Wenn wir dieses Mal mit unseren Namen mehr hervortreten, so geschieht es, weil wir nach und nach so viele Kapitel einer gründlichen Umarbeitung unterworfen haben, wozu noch die Bearbeitung völlig neuer Fragen trat, dass wir die ganze Darstellung nicht mehr durch Schroeder's Autorität, sondern durch sich selbst begründen wollten."

Aus keinem anderen Buche hat eine gleich grosse Anzahl der jetzt lebenden und wirkenden Aerzte ihr geburtshilfliches und gynaekologisches Wissen geschöpft oder doch bereichert, wie aus den zwei Lehrbüchern Schroeder's. Aber seit dem Heimgange des unvergessenen Meisters der Frauenheilkunde hat dieser Wissenszweig manche Aenderung und Erweiterung erfahren. So war es nicht nur ein Gebot der Pietät, sondern auch der Notwendigkeit, die beiden Lehrbücher anderen Händen anzuvertrauen, damit sie im Einklang blieben und gleichen Schritt hielten mit dem, was im Laufe der Jahre sich an Neuem bot. Keine berufeneren Hände hätte der Verleger dafür finden können, als die Olshausen's, J. Veit's und Hofmeier's. Unter ihrer Leitung und Umarbeitung haben die beiden Lehrbücher Auflage nach Auflage erlebt — das Lehrbuch der Geburtshülfe ist von seinen neuen Pathen seitdem schon viermal neu veröffentlicht worden, ja mehr noch — es ist in mancher Hinsicht ein neues Buch geworden. Aber das ist wohl das grösste Verdienst der neuen Bearbeiter: sie haben es im Sinne und Geiste Schröder's fortgeführt, so viel sie auch daran geändert und so viel neues sie hinzugethan haben. „Eine Anzahl von Abschnitten hat besondere Umarbeitung erfahren; dahin gehören: die Complication der Gravidität mit acuten Infectionskrankheiten und mit Tumoren, die Lehre vom Bau der Placenta, einzelne Theile der Operationslehre, die Extrauteringravidität, die Blasenmole, die Eklampsie, die Aetiologie des Puerperalfiebers." Mit vollem Rechte haben die neuen Bearbeiter deshalb ihre Namen mehr vorangestellt als bisher; ist doch allein von der 11. bis zur 13. Auflage die Seitenzahl schon von 892 auf 991, die Zahl der Bilder von 156 auf 169 gestiegen. Und es ist vielleicht schwerer, das Buch eines Anderen in seinem Sinne fortzuführen, als ein neues zu schreiben.

Von jenen Fragen, welche die Gynaekologen unserer Tage besonders beschäftigen, sei folgendes aus dem Lehrbuche hervorgehoben: Im Hinblick auf den Epithel-Ueberzug der Chorion-Zotten neigt Veit der Ansicht zu, dass beide Epithel-Lagen (Langhans'sche Schicht und Syncytium) foetal sind; „ein principieller Unterschied zwischen beiden Schichten ist nicht mehr nöthig, es erscheint uns daher nicht unwahrscheinlich, dass der syncytiale Ueberzug der Chorionzotten ein Stadium in dem Leben der Langhans'schen Schicht darstellt" (S. 47, 48).

Von Mehrlingen wird nur die Beobachtung von Fünflingen anerkannt; die beiden Fälle von Sechslingen (Ober-Italien) und Siebenlingen (Hameln) werden nicht erwähnt. Sollte der Grabstein in Hameln wirklich Unwahres bezeugen?

Im Abschnitt „Desinfection" heisst es (S. 233): „Das unbedingt beste aller desinficirenden Mittel ist Alkohol. Ob man nach dem Alkohol noch ein anderes Desinficiens gebraucht, scheint vielleicht ziemlich gleichgiltig zu sein." — Bei Besprechung der Sectio caesarea wird (S. 422) über

Fritsch's queren Fundalschnitt gesagt: „Im Allgemeinen wird man ruhig bei der Längs-Incision auf der vorderen Wand bleiben." Ueber Dührssen's vaginalen Kaiserschnitt fällen die beiden Autoren ein hartes Urtheil (— nicht ein zu hartes? D. Ref. —): „Unter die im Allgemeinen nicht indicirten und daher nicht nachahmenswerthen Operationen fällt auch der vaginale Kaiserschnitt Dührssen's." Nur „für ganz ausnahmsweise Verhältnisse, wie z. B. bei Carcinom in der Graviditât, sind wir bereit, im vaginalen Kaiserschnitt ein geeignetes Hülfsmittel zur Operation des Carcinom zu begrüssen —" (S. 319). Auch den Werth der Dührssen'schen Uterus-Tamponade können die beiden Autoren „nicht allzuhoch schätzen", da die anderen Methoden meist ausreichen, Dührssen's Tamponade aber gefährlich und nicht vollkommen sicher sei.

Die Symphyseotomie wird für die allgemeine Praxis nicht empfohlen; man wird einem weniger geübten Operateur eher den Kaiserschnitt, als die Symphyseotomie anrathen müssen (S. 428). — Die Endometritis deciduae (sc. membranae) wird sehr mit Unrecht als eine „hinfällige", als Endometritis decidua bezeichnet. Wenn sie es nur wäre! — Bei Extrauterin-Graviditât wird ein actives Vorgehen empfohlen (S. 509): „Im Allgemeinen hat man bei lebendem Kinde zu allen Zeiten die Entfernung des ganzen Fruchtsackes sofort vorzunehmen". — Strenge Objectivität spricht aus dem Abschnitte über das Syncytioma (S. 520): „Nur wenige sind bisher der Ansicht von J. Veit (dem Bearbeiter dieses Abschnittes, d. Ref.), dass die Erkrankung auf eine vor dem Eintritt der Schwangerschaft schon im Entstehen begriffene maligne (also maternale, d. Ref.) Veränderung des Uterus hinweist."

Bei der Besprechung der Hyperemesis gravidarum ist die Lehre Kaltenbach's, dass es sich um Hysterie als Grundlage, und Graviditât als Gelegenheitsursache für den Ausbruch der bekannten Symptome handelt, gewürdigt und mit Recht darauf hingewiesen, dass es sich nach Ahlfeld nicht stets um Hysterie, sondern oft, wenn nicht überhaupt häufiger um einfache nervöse Veranlagung handelt. Vielleicht verdient die Lehre Kaltenbach's und Ahlfeld's und die sich daraus ergebende Behandlung der H. in der nächsten Auflage nach den Beobachtungen des Ref. (Zeitschr. f. G. u. G.) eine noch wärmere Empfehlung; entbehrlich sind hier fast alle Medicamente und alle localen Behandlungen des Genitals.

Zwei Wünsche dürfen für spätere Auflagen den Bearbeitern vielleicht vorgelegt werden; sie betreffen den Umfang des Buches und einige Bilder. Schon umfasst es 991 Seiten. Die nächste Auflage wird also deren mehr als 1000 zählen, wenn nicht — eine Kürzung sich als nothwendig erweisen sollte; 1000 Seiten sind für ein Lehrbuch ein stattlicher Umfang. (Die 1. Aufl. enthielt 632 S.) Die Kürzung ist schwierig, aber sie ist möglich; es könnten z. B. zahlreiche ältere Literatur-Angaben, so die beim Puerperalfieber aus der Zeit vor Semmelweis, dann die aus der Zeit zwischen Semmelweis und dem Beginne der Anti- bez. Asepsis fortgelassen werden. Eine Kürzung der historischen Rückblicke und der Aufzählung verschiedener Hypothesen über schwierige Fragen (Ei-Einbettung, Eklampsie, Syncytium) wird nur in geringem Masse möglich sein; denn gerade die bewundernswerthe Vollständigkeit und Objectivität gehört zu den grössten Vorzügen dieses Lehrbuches. — Der zweite Wunsch betrifft einige Abbildungen. Könnten nicht z. B. die Bilder 74, 87, 88, 125, 127, 128, 136, 137, 161 (die letzteren beiden sind fast nur „Schattenbilder"), 143 und 166 durch andere ersetzt werden? Die Aenderung beträfe weniger die Originale, mehr die Art der Wiedergabe (z. B. 74). Was besonders der Holzschnitt in unsern Tagen zu leisten vermag, dafür sind glänzende Beispiele das mikroskopische Bild 26 und die makroskopischen Bilder 17 und 109. In diesen und in anderen Bildern sind die grossen Schwierigkeiten der Wiedergabe zarter, flächenhafter Töne und kleinster Zellumrisse durch den Holzschnitt mustergiltig überwunden.

Es könnte scheinen, als ob hier zu viele Wünsche ausgesprochen und die Vorzüge des Buches zu wenig betont seien. Aber ein Buch wie das vorliegende steht zu hoch für das Lob; zwei Generationen von Aerzten sind seine Schüler; sein höchster Ruhm sind die Früchte, die es draussen in der Praxis gezeitigt hat. Wenn es ein Referent trotzdem unternimmt, geringe

Aenderungen vorzuschlagen, so geschieht dies in der Ueberzeugung, dass für ein Buch von dem Range des vorliegenden eben auch das Beste gerade gut genug ist.

Dr. Gustav Klein-München.

F. Windscheid. Neuritis gravidarum und Neuritis puerperalis. (Samml. zwangloser Abhandlungen a. d. Geb. der Frauenheilkunde und Geburtshülfe. II. B. H. 8.) Halle a. S. 1898. C. Marhold. (Vgl. hierzu den Aufsatz von Huber, diese Monatsschrift, Bd. IX, Heft 4.)

W. ist der berufene Vertreter für Arbeiten auf dem Grenzgebiet der Neurologie und Gynäkologie. Das hat er bereits in seiner „Neuropathologie und Gynäkologie" bewiesen, das beweist er jetzt wieder mit der vorliegenden Abhandlung in sehr glücklicher Weise. Wenn auch die neuritischen Complicationen des Fortpflanzungsprozesses insbesonderer in aetiologischer Beziehung kaum anders als von Fall zu Fall werden Erklärung finden können, so bleibt doch W. der Verdienst, sie nach allgemeinen Gesichtspunkten in Angriff genommen und in ihrer Allgemeinheit in den Vordergrund des Interesses gerückt zu haben. So hat W. vom neurologischen Standpunkte aus in sehr klarer und übersichtlicher Weise diese hartnäckigen Schwangerschafts- und Wochenbetts-Neurosen besprochen: seine Arbeit ist sehr lehrreich und lesenswerth und wird jedem Gynäkologen Freude machen und Anregung bringen.

Alle Complicationen der Schwangerschaft und des Wochenbetts mit einer Neuritis anderweitigen Vorsprunges (tuberkulöse Neuritis, postdiphtheritische Lösung) will W. mit Recht aus der Betrachtung des vorliegenden Gegenstandes ausgeschieden wissen. Er rechnet streng nur solche Neuritisformen hierher, bei denen Schwangerschaft und Wochenbett die alleinige primäre Ursache der Erkrankung sind, und nächstdem solche, die durch pathologischen Ablauf von Schwangerschaft und Wochenbett entstanden sind.

Eine strenge Trennung zwischen Neuritis gravidarum und Neuritis puerperalis ist nicht in allen Fällen möglich, insofern es ausser reinen Graviditäts- und Puerperalneuritiden auch solche gibt, die sich aus der Schwangerschaft in das Wochenbett hineinerstrecken.

Die reine Neuritis gravidarum ist selten, ihre Entstehung meist noch unklar. W. sucht sie dadurch zu erklären, dass er annimmt, durch die Vorgänge der Schwangerschaft entständen im Körper gewisse Toxine, die am Nervensystem degenerative Erscheinungen hervorrufen — gewiss eine ganz annehmbare Erklärung. Immerhin wird aber in aetiologischer Beziehung ganz besonderes Augenmerk darauf zu richten sein, ob nicht schon ante graviditatem innerhalb des Beckens alte Entzündungsreste bestanden haben, welche ihrerseits eine Affection der betreffenden Nerven verursachen konnten. Nächstdem kommen als Entstehungsursachen nach W. die Compression der Beckennerven durch den graviden Uterus in Frage. Im Allgemeinen ist kein besonderes Nervengebiet bevorzugt. Die Krankheit beginnt in den ersten Monaten der Schwangerschaft und schwindet mit oder kurz nach der Entbindung.

Als besondere Art sind die Parästhesien intra graviditatem zu betrachten, das Gefühl von Taubsein der Finger und Zehen, meist in Verbindung mit motorischer Schwäche.

Die Neuritis puerperalis ist zuerst von Möbius 1887 als solche beschrieben worden: er geht von der Voraussetzung eines ungestörten Wochenbettes aus. W. geht weiter, indem er pathologische Zustände im Wochenbett als Entstehungsursache anerkennt. Er unterscheidet folgende Formen:

1. Fortsetzung einer bereits in der Schwangerschaft entstandenen Neuritis.

2. Die puerperale Neuritis entsteht auf dem Wege der puerperalen Infection (Exsudat im Becken, allgemeine Pyämie).

3. Die Entbindung selbst kann als ätiologischer Factor in Frage kommen; der vorliegende Kopf kann einen schädlichen Druck (z. B. auf die Nn. ischiadici) ausüben. Geburtshilfliche Operationen, Zangenentbindungen, insbesondere bei engem Becken, rechnet W. hierher.

4. Die ganz spezifischen Möbius'schen Fälle, die bei völlig normalen Geburten und ungestörten Wochenbetten auftreten. Hier sind 2 Klassen zu unterscheiden:

a) Die lokalisirte Form: nur 1 oder 2 Nervengebiete sind befallen (Arm-, Beintypus).

b) Die generalisirte Form: die Affectionen entwickeln sich an mehreren Nerven zur selben Zeit und zwar oft nach dem Charakter der Landry'schen Paralyse.

In beiden Fällen ungünstige Prognose.

Als ätiologisches Moment kommen bei diesen Möbius'schen Neuritiden wieder Toxine oder anämische Zustände in Frage. Nicht von der Hand zu weisen ist auch die starke Resorptionsfähigkeit der graviden Genitalschleimhaut starken Desinficientien gegenüber. Endlich ist zu erwähnen die Sänger'sche Erklärung aus der Thatsache, dass die Hyperfunktion eines Nervengebietes leicht zu Neuritis führen kann. Eine solche Hyperfunktion wäre gegeben durch übermässig starken Zug und Druck der Hand während der Presswehen.

Die therapeutischen Massnahmen sind bei beiden Neuritisformen vom neurologischen Standpunkte aus eng begrenzte. In schweren Fällen von Neuritis graviditarum kann unter Umständen die künstliche Unterbrechung der Schwangerschaft angezeigt sein. Bei der puerperalen Neuritis kommen insbesondere Electricität und Massage in Frage.

W. Huber-Leipzig.

Giovanni Calderini. Manuale clinico di Terapia e Operazioni ostetriche. XVIII und 288 Seiten, mit 80 Figuren im Text und 1 Tafel. Torino, 1897, Rosenberg & Sellier.

Ein Handbuch der geburtshilflichen Therapie und Operationslehre. — Bei uns in Deutschland giebt es ausser den grossen und umfassenden Lehrbüchern entweder kurzgefasste „Vademeca der gesamten Geburtshilfe" oder „Geburtshilfliche Operationslehren", die mit Ausserachtlassung des Physiologischen nur die chirurgische Seite der Geburtshilfe behandeln.

Das Buch von Calderini ist insofern eine erweiterte „Geburtshilfliche Operationslehre", als es ausser dem rein Operativen, dem der grösste und detailliertere Teil gewidmet ist, das allgemeine Verhalten und die Vorbildung des Geburtshelfers, insbesondere die Asepsis und Antisepsis, behandelt, die Beckenanatomie und den Geburtsmechanismus wenigstens berührt, sodann auch der Eklampsie und den Erkrankungen des Wochenbetts seine Aufmerksamkeit schenkt.

„Ich wollte", schreibt der Autor im Vorwort, „eine originelle, kurzgefasste, klinische Arbeit liefern, die den Fortschritten in der Geburtshilfe und den modernen Anschauungen entsprechen sollte. Ich selber passe mich dieser Vorwärtsbewegung immer an, allerdings mit der vorsichtigen Zurückhaltung des reiferen Alters, aber doch auch mit der Begeisterung dessen, der immer und gern inmitten der Jugend gelebt und mit ihr den Wunsch gemeinsam hat, sich ohne vorgefasste Meinung mit den Fortschritten der Wissenschaft und ihrer Nutzanwendung auf die Praxis auf dem Laufenden zu erhalten. — — Zwei verschiedene Gruppen müssen wir auf den richtigen Weg zurückbringen: die einen, die durch einen veralteten klinisch-geburtshilflichen Unterricht abseits geführt wurden, die anderen, die der gynäkologischen Operationsmanie blindlings gefolgt sind, die von Amerika her nach Europa einbrach und auch Italien nicht verschonte."

Das Buch ist in 6 Kapitel eingeteilt. — Das erste handelt von der allgemeinen geburtshilflichen Therapie und bespricht, um die Hauptunterabteilungen hervorzuheben, die allgemeine pathologische Diagnose, das Instrumentarium samt Medikamenten und Desinficientien, die Einteilung der geburtshilflichen Operationen. die Sterilisation des Operateurs, der Instrumente und des Operationsgebietes, das Operationslokal, die Assistenz, die Prognose. — In knapper, aber sehr angenehm sich lesender und leicht sich einprägender Form wird hier das Notwendige erschöpfend dargestellt, im grossen ganzen nach denselben Principien, die für die deutsche Geburtshilfe gelten.

Wir erwähnen, dass Verf. als Desinfektionsmittel für die Vagina $^1/_2$‰iges Sublimat benützt.

Das zweite Kapitel trägt die Ueberschrift „Rekapitulation der anatomischen Verhältnisse und Andeutungen über den Geburtsmechanismus.“ — Damit ist der Inhalt wiedergegeben. — Als etwas ungenau muss man es wohl bezeichnen, wenn gesagt ist: „Die Durchmesser der Beckenweite betragen alle 12, die der Beckenenge 11 cm.“ — Im übrigen wird hier der Geburtsmechanismus bei sämtlichen Lagen des Fötus besprochen. —

Kapitel III. Therapie der Schwangerschaft. — Unter diesem Sammelnamen werden die Diagnose, Behandlung und künstliche Herbeiführung des Abortus, die Behandlung des prolabierten und des retroflektierten Uterus, des unstillbaren Erbrechens und der Molen; ferner die Behandlung der Hämorrhagie bei Placenta prävia, die Eklampsie und endlich die spontane und die künstliche Frühgeburt behandelt. —

Zur Tamponade der Vagina und der Cervix wendet Verf. sterilisierte Wattebäusche an, nach vorheriger Desinfektion der Scheide und der Cervix, der letzteren mit Jodoform-Alkoholäther. — Die Wattebäusche sollen im Lauf der Operation mit Jodoform eingestäubt werden. — Die Tamponade soll 24 Stunden liegen bleiben. — Der entleerte Uterus wird zunächst mit $^1/_4$‰ Sublimat, sodann mit 25‰ Borlösung ausgespült. — Als besten therapeutischen Eingriff bei ektopischer Schwangerschaft empfiehlt Verf. die Entfernung der betreffenden Organe. Die Methoden dazu werden im IV. Kapitel ausführlich geschildert. — Originell ist eine vom Verf. in einem Fall geübte suggestive Kur des unstillbaren Erbrechens. Er chloroformierte die Patientin und zeigte ihr nach dem Erwachen ein von einer anderen Frau herrührendes Ei; das Erbrechen cassierte und die Schwangerschaft erreichte ihr normales Ende. Als die Person ihren unveränderten Zustand wahrnahm, entschuldigte sich Verf. damit, dass es sich um Zwillinge gehandelt und er nur das eine Ei entfernt habe. —

Bei der Therapie der Eklampsie werden in schweren Fällen der Aderlass mit nachfolgenden Kochsalzinfusionen empfohlen (0,75 pCt.).

Der übrige Inhalt des Kapitels bietet dem deutschen Leser nichts Neues, dem Studierenden und Nachschlagenden das Wissenswerte in präciser und schöner Form. —

Ueber das IV. Kapitel des Buches, welches $^2/_3$ desselben einnimmt, kann das Refarat nur kurz sein. Es behandelt die eigentlichen geburtshilflichen Operationen mit Einschluss der Therapie des Neugeborenen und die Behandlung der ektopischen Schwangerschaft. Abgesehen von der Einteilung des Stoffes — die bei uns übliche ist entschieden übersichtlicher und logischer — wird auch der deutsche Leser nichts vermissen, was er von einer guten und modernen Behandlung des Gegenstandes erwarten kann. — Wir erwähnen nur einige Punkte. Als Nahtmaterial bedient C. sich bei Dammrissen in den tieferen Gewebsschichten des Catgut, für die Haut der Seide und vertritt den Standpunkt, dass alle Dammrisse zu nähen seien. Die Fäden werden am 5. Tage entfernt. — Bei den Stenosen der Geburtswege wird als therapeutischen Hilfsmittels auch des Hebels Erwähnung gethan, eines altehrwürdigen Instrumentes, welches einer isolierten Zangenbranche entspricht und wie eine solche an den vorliegenden Teil angelegt wird. Er kann nach dem Verf. mit Nutzen angewendet werden zur Korrektion von Gesichts- in Hinterhauptslagen, zur Erleichterung der Rotation des Kopfes um die Symphyse, aber auch, um diesen herabzuziehen und um ihn zusammenzupressen und so seine Maasse zu verkürzen. — Wie auch Verf. selbst die Indikationen für den Hebel schliesslich auf eine einzige: Querstand des Kopfes bei plattem Becken I° beschränkt, so möchten wir sogar hinter diese Anzeige ein Fragezeichen machen.

Im V. Kapitel: „Operationen im Puerperium“ ist sehr verschiedenes untergebracht, von der Hygiene der Säugung bis zur Serumtherapie bei Puerperalfieber. — Die Hysterektomie bei Sepsis lehnt Verf. ab, der Serumtherapie steht er abwartend gegenüber, und erwähnt einen Fall, in dem er mit günstigem Erfolg das künstliche Serum von Hayem intravenös infundierte. —

Mit einer kurzen Uebersicht über die gynäkologischen und chirurgischen Operationen in Schwangerschaft und Puerperium (Kap. VI.) schliesst das Buch.

Die Vorzüge desselben werden durch 80 Abbildungen im Text, die grösstenteils nach Photographien des Verf. ausgeführt wurden, noch erhöht. Eine Tafel stellt das von C. empfohlene Instrumentarium dar, hierunter mehrere Stücke von seiner eigenen Erfindung.

Weisschedel-Florenz.

von Leyden. Handbuch der Ernährungstherapie und Diätetik. II. Bd. 1. Abteilung. Leipzig 1898. Thieme.

Das Leyden'sche Handbuch, dessen ersten Band wir an dieser Stelle schon ausführlich gewürdigt haben, schreitet rüstig vorwärts und naht sich rasch seinem Ende zu. Die uns vorliegende erste Abteilung des II. Bandes behandelt die noch restierenden Kapitel der speciellen Ernährungstherapie und bestätigt in vollstem Masse das günstige Urteil, welches wir über den Anfangsteil des Werkes gefällt haben. Jedermann wird zugestehen müssen, dass das Buch ein durchaus originelles ist, und dass es nach Form und Inhalt zu den hervorragendsten Erscheinungen der modernen Medicin gehört. Ist es an und für sich schon erfreulich wahrzunehmen, dass ein stärkerer Accent, als dies früher üblich war, auf die ureigentliche und unvermittelte ärztliche Thätigkeit gelegt wird, so wird unser Interesse durch die Wärme und Innerlichkeit, mit der sich übereinstimmend alle Mitarbeiter ihres Gegenstandes annehmen, sowie durch die schwungvolle und gewandte Diktion noch gesteigert.

Freilich war es nach Lage der Dinge geboten, der empirischen Erfahrung in der Ernährungstherapie einen nicht zu knappen Platz einzuräumen: denn es kann füglich kein Zweifel darüber bestehen, dass rationelle diätetische Regeln für eine ganze Reihe von Krankheiten erst durch eine weitere wissenschaftliche Vertiefung gefunden werden können. Bei der relativ kurzen Zeit, in der die diätetischen Heilmethoden zu grösserem Ansehen und Beachtung gelangt sind, und bei dem oft nicht zu verkennenden Mangel einer wissenschaftlichen Basis haben sich gerade auf diesem Gebiete vielfach die willkürlichsten und widersprechendsten Indikationsstellungen herausgebildet. Es ist daher ein wesentliches und gar nicht hoch genug zu veranschlagendes Verdienst des Buches, dass von berufener Seite Klarheit in die verwickelten Verhältnisse gebracht und über alle Hauptfragen ein auf reifer Erfahrung begründetes Urteil abgegeben wird. Die Verteilung des Stoffes ist eine sehr weitgehende gewesen; die Lungenkrankheiten sind Dettweiler, die Halskrankheiten Felix Klemperer zugefallen; die Herzkrankheiten sind nach Oertel'schen Manuscripten von Bock bearbeitet worden. Jolly hat die Nervenkrankheiten behandelt; in die Affectionen des Verdauungstractus haben sich 3 Autoren geteilt, derart dass Riegel die organischen Erkrankungen der Speiseröhre und des Magens, Ewald die Darmkrankheiten und Boas die functionellen Störungen übernommen hat: die parasitären Krankheiten werden durch Mosler und Peiper gemeinschaftlich dargestellt, und endlich die Leber- und Pancreaskrankheiten entstammen der bewährten Feder von Stadelmann. Es würde natürlich zu weit führen, die diätetischen Principien, wie sie von den Autoren entwickelt werden, ins Einzelne zu verfolgen: wir begnügen uns mit der Feststellung der Thatsache, dass die einzelnen Abschnitte, wie es dem Namen und der Reputation der Mitarbeiter entspricht, in gediegener Weise den Stand unseres derzeitigen Wissens wiedergeben und den Praktikern in jeder Hinsicht als zuverlässig empfohlen werden können. Einzelne Kapitel erheben sich über das Niveau der übrigen zum Range von wahren Monographien; in erster Reihe möchten wir hier die von Riegel und Ewald bearbeiteten Abschnitte namhaft machen: auch das von Dettweiler geschriebene Kapitel, das auf einer grossen und geläuterten Erfahrung in allen Bevölkerungsschichten und Verhältnissen basiert, stellt ein wahres Kabinetsstück dar.

Ueberaus reich ist das Werk an einer Fülle von praktischen Winken und originellen Einzelheiten, sodass es sich auch dem erfahrenen Arzte als

äusserst fruchtbringend erweisen wird. Alles in allem haben wir ein Werk vor uns, auf das wir mit Stolz blicken können, und das eine Zierde unserer Litteratur bildet. Freyhan-Berlin.

Litteratur-Verzeichniss.

I. Geburtshülfe.

1. Bücher. Monographien. Berichte.

Shibata, K., Geburtshülfliche Taschen-Phantome. Mit einer Vorrede von Prof. Dr. Franz von Winckel. 4. Auflage. München. J. F. Lehmann.

Sippel, A., Zur Hebammenfrage. (Vortrag; gehalten am 6. Feb. 1899 im ärztl. Verein zu Frankfurt a. M.). Frankfurt a. M. 1899. Joh. Alt.

Torggler, Franz, Mittheilungen aus den Abtheilungen für Geburtshilfe und Gynaekologie der kärtn. Landes-Wohlthätigkeitsanstalten in Klagenfurt. Klagenfurt. 1899. Verl. Prof. Dr. Torggler.

2. Allgemeines.

Alin, Edvard, Der obstetrische Theil der Practica Johannis Arderni. Ein Beitrag zur Kenntniss der Entbindungskunst während des 14. Jahrhunderts. Nord. Med. Arkiv. X. Bd. Häft 1. 1899.

Baumm, P., Ueber den Begriff dès Puerperalfiebers und die praktische Bedeutung der Definition der Krankheit. Centralbl. für Gyn. No. 11. 1899.

Braun-Fernwald, Richard v., Ueber Frühdiagnose der Gravidität. Wien. klin. Wochenschr. No. 10. 1899.

Fournier, La cura preventiva dell' eredità sifilitica paterna nel corso della gravidanza. La Clin. Ost. Anno 1. Vol. 1. Fasc. 1. 1899.

Knapp, Ludwig, Geburtshilfliche Propädeutik. Ein Leitfaden zur Einführung in das Studium der Geburtshilfe. Mit einem Vorworte von Prof. Dr. Alfons Edlen von Rosthorn und 100 Abbildungen im Texte. Wien u. Leipzig. 1899. Wilh. Braumüller.

Pichevin, R., A propos de la dystocie causée par certaines opérations gynécologiques. La Sem. Gyn. No. 11. 1899.

Thomson, Ermin, Zur Frage der Geburtshülfe bei der Landbevölkerung Estlands. St. Petersb. Med. Wochenschr. No. 11. 1899.

La Torre, F., Perche, concetto, scopo e programma della Clinica Ostetrica. La Clin. Ost. Anno 1. Vol. 1. Fasc. 1. 1899.

3. Physiologie und Pathologie der Schwangerschaft, der Geburt, des Wochenbetts.

Bar, Paul, Note sur la cicatrisation des déchirures des membranes ovulaires. Bull. de la Soc. d'Obst. de Paris. No. 2. 1899.

Boullé, Accidents maniaques chez une accouchée; injections intraveneuses d'eau salée; guérison. Bull. de la Soc. d'Obst. de Paris. No. 2. 1899.

Caruso, F., Trombosi ed ematoma placentare in rapporto con le cardiopatie materne. Arch. di Ost. e Gin. Anno VI. No. 3. 1899.

Cumston, Charles Greene, Premature separation of the placenta. Ann. of Gyn. and Ped. Vol. XII. No. 6. 1899.

Drennan, Jennie G., A case of multiple pregnancy. The Am. Journ. of Obst. and Dis. of Wom. and Ch. Vol. XXXIX. No. 255. 1899.

Fanner, Karl, Ueber Hinterscheitelbeineinstellung. Inaug.-Diss. Halle a. S. 1899.

Gottschalk, Zur Lehre von den Hämatommolen bezw. dem sogenannten tuberösen, subchorialen Hämatom der Decidua. Arch. für Gyn. LVIII. Bd. 1. Heft. 1899.

Hammond, O. C., Four cases of placenta previa. Buff. Med. Journ. Vol. XXXVIII. No. 8. 1899.

van der Hoeven, P. C. T., Hydrorrhoea gravidarum. Nederl. Tijds. voor Verlosk. en Gyn. Afl. 1. 1899.

Jardine, Robert, The haemorrhages of the early months of pregnancy. The Scott. Med. and Surg. Journ. Vol. IV. No. 3. 1899.

Kjelsberg, Tilfaelde af haematoma vulvae et vaginae post partum. (Fall von Haematoma etc.) Med. Revue. Marts. 1899.

Ludwig, H., Ueber Glykosurie und alimentäre Glykosurie in der Schwangerschaft. Wien. klin. Wochenschr. No. 12. 1899.

Maiss, Retroflexio uteri gravidi partialis; Spontanruptur bei der Geburt. Arch. für Gyn. LVIII. Bd. 1. Heft. 1899.

Moriarta, D. C., Empyema complicating the puerperium. The Am. Gyn. and Obst. Journ. Vol. XIV. No. 2. 1899.

Ostermayer, N., Ein durch Kochsalzinfusionen geheilter Fall von schwerster Sepsis post abortum. Centralbl. für Gyn. No. 12. 1899.

Peters, Ein Fall von Puerperalfieber, behandelt mit Unguentum Credé. Deutsche med. Wochenschr. No. 10. 1899.

Rondino, A., Ricerche sperimentali sulla patogenesi e sull' istologia patologica dell' infezione endo-uterina, post-partum. Arch. di Ost. e Gin. Anno VI. No. 1. 1899.

Rosenberg, Julius, Puerperal infection. The Am. Journ. of Obst. and Dis. of Wom. and Ch. Vol. XXXIX. No. 255. 1899.

Rudaux, Paul, De la rupture de la symphyse pubienne au cours de l'accouchement. Paris. 1898. G. Steinheil.

Schatz, Die Gefässverbindungen der Placentakreisläufe eineiiger Zwillinge, ihre Entwickelung und ihre Folgen. Arch. für Gyn. LVIII. Bd. 1. Heft. 1899.

Vespa, B., La pazzia nella donna durante la gravidanza, il puerperio e l'allattamento. La Clin. Ost. Anno 1. Vol. 1. Fasc. 1. 1899.

Wegener, Karl, Ueber Cysten an der menschlichen Nachgeburt. Inaug.-Diss. Erlangen. 1899.

Wilson, Thomas, Vesico-vaginal septum torn during labour; sloughing vaginitis; subsequent closure of the vulva. The Lancet. No. 3926. 1898

4. Enges Becken.

Balfour, M. Ida, Symphysiotomy for contracted pelvis followed by nearly normal labour two years later. Brit. Med. Journ. No. 1990. 1899.

5. Geburtshilfliche Operationen. — Abortus. — Operationen im Wochenbett.

Becking, A. G. Th., Drie gevallen van keizersnede volgens de door Fritsch aangegeven methode. Nederl. Tijds. voor Verlosk. en Gyn. Afl. 1. 1899.

Civel, V., Technique chirurgicale de l'embryotomie. Arch. Prov. de Chir. Tome VIII. No. 4. 1899.

Cryzewicz, A., Zwei Fälle von Sectio caesarea, ausgeführt mit querem Fundalschnitt nach Fritsch. Centralbl. für Gyn. No. 12. 1899.

Drejer, Om abortens behandling. Norsk Mag. for Laegevid. No. 3. 1899.

Heinricius, Ett andra Fall af Symfyseotomi. (Ein zweiter Fall von S.) Finska Läkaresel. Handl. Bd. XL. Häft 9. 1898.

Kendall, Francis D., Two cases of rupture of the uterus — post-mortem caesarean section — one child saved. Ann. of Gyn. and Ped. Vol. XII. No. 6. 1899.

Morisani, T., Dieci casi di parto cesareo. (Contribuzione clinica.) Arch. di Ost. e Gin. Anno VI. No. 1. 1899.

Percy, Henry, Curettement in puerperal fever. Ann. of Gyn. and Ped. Vol. XII. No. 6. 1899.

Peter, Luther C., Prolonged retention of a dead embryo within the uterus. The Am. Gyn. and Obst. Journ.. Vol. XIV. No. 2. 1899.

Piccoli, G., Cura dello aborto evitabile. Arch. di Ost. e Gyn. Anno VI. No. 2. 1899.

Polk, W. M., Suprapubic hysterectomy with intraperitoneal treatment of the stump in pregnancy at term for obstructed labor. Med. Record. Vol. LV. No. 9. 1899.

Pollak, E., Drei konservative Kaiserschnitte an derselben Frau. Centralbl. für Gyn. No. 15. 1899.

Solowij, A., Totalexstirpation der Gebärmutter per vaginam oder per laparotomiam bei Gebärmutterzerreissung während der Entbindung? Centralbl. für Gyn. No. 13. 1899.

6. Ektopische Schwangerschaft.

Baldwin, J. F., Ectopic gestation without cessation of menstruation. Med. Record. Vol. LV. No. 13. 1899.

Elbogen, Tubargravidität compliciert durch Appendicitis und postoperative Psychose Prag. med. Wochenschr. 1899. S. 97.

Espenmüller, Wilhelm, Ueber operative Behandlung der Schwangerschaft ausserhalb der Gebärmutter bei lebendem Kinde. Inaug.-Diss. Tübingen. 1899.

Heinricius und *Kolster*, Zwei Früchte, verschiedenen Schwangerschaftszeiten entstammend, in demselben Tubensack. Arch. für Gyn. LVIII. Bd. 1. Heft. 1899.

Wertheim, E., Zur Technik der Exstirpation von Hämatocelen. Centralbl. für Gyn. No. 10. 1899.

7. Eklampsie.

Fieux, G., De l'opportunité de l'accouchement provoqué dans l'éclampsie de la grossesse. Rev. Mens. de Gyn., Obst. et Paed. de Bordeaux. Tome 1. Fev. 1899.

Barnes Hughes, A., Puerperal eclampsia: convulsions of mother and child; recovery of both. Brit. Med. Journ. No. 1991. 1899.

Maygrier, Récidive d'éclampsie au cours d'une grossesse. Bull. de la Soc. d'Obst. de Paris. No. 2. 1899.

8. Foetus. — Neugeborenes. — Laktation.

Ambrus, P., Ein neues Verfahren bei der Asphyxie der Neugeborenen. Ung. Med. Presse. No. 8. 1899.

Ashby, Henry, On the value of milk whey in infant feeding. The Ed. Med. Journ. Vol. V. No. 4. 1899.

Bouchacourt, Étude des monstres par les rayons de Röntgen (présentation de pièces du Musée de la Clinique Tarnier, avec leurs photographies et leure radiographies, faites l'une et l'autre avec le tube de Crookes.) Bull. de la Soc. d'Obst. de Paris. No. 2. 1899.

Concetti, L., Etiologia generale delle malattie dell'apparato digerente nel bambino. La Clin. Ost. Anno 1. Vol. 1. Fasc. 1 1899.

Fleischer, Bruno, Ueber einen Fall von Akranie mit Amnionverwachsung und seitlicher Nasenspalte und über einen Fall von Nothencephalie. Inaug.-Diss. Tübingen. 1899.

Föderl, Oskar, Ueber einen Fall von Inclusion eines Dipygus parasitigus. Arch. für Klin. Chir. LVIII. Bd. 1. Heft. 1899.

Fuchs, Karl, Die Abhängigkeit des Geburtsgewichts des Neugeborenen vom Stand und der Beschäftigung der Mutter. Inaug.-Diss. Halle a. S. 1899.

Kusmin, *S. J.*, Ein vereinfachtes aseptisches Verfahren bei der Verbindung und Behandlung der Nabelschnur. Centralbl. für Gyn. No. 10. 1899.

Lange, Ueber Myxoedem im frühen Kindesalter. Münch. Med. Wochenschr. No. 10. 1899.

Mackenzie, *W. Leslie*, The hygienics of milk. The Ed. Med. Journ. Vol. V. No. 4. 1899.

Mahler, *Emil*, Ein Beitrag zur Theorie der Hemicephalie. Inaug.-Diss. Tübingen. 1899.

Marchesi, *P.*, Ipertrofia della porzione sopravaginale del collo, con sviluppo nella cavità uterina, in un feto a termine. Arch. di Ost. e Gin. Anno VI. No. 1. 1899.

Rocchi, *F. S.*, L'allattamento materno. La Clin. Ost. Anno 1. Vol. 1. Fasc. 1 1899.

de Rothschild, *H.* et *Schwab*, Kyste congénital sacro-coccygien; opération; guérison (présentation de l'enfant, de photographies et de préparations histologiques). Bull. de la Soc. d'Obst. de Paris. No. 2. 1899.

Salzmann, *Emil*, Ueber Melaena neonatorum. Inaug.-Diss. Jena. 1899.

Schittenhelm, *Alfred*, Ein Fall von vollständiger Agenesie des Vorder-, Mittel- und Zwischenhirns. Inaug.-Diss. Tübingen. 1899.

Smith, *E. D.*, Further report of two cases of parasitic invasion of the human milk ducts. (Correspondence.) The Am. Gyn. and Obst. Journ. Vol. XIV. No. 2. 1899.

Spiegelberg, Ueber den Harnsäureinfarct der Neugeborenen. Arch. für experim. Path. und Pharm. XLI. Bd. 6. Heft. 1898.

Steiner, *Ferdinand*, Die Heranziehung von Molke zur Säuglingsernährung. Wien. Med. Blätter. No. 9. 1899.

II. Gynaekologie.

9. Bücher. — Monographien. — Berichte.

Bode, *Philipp*, Lungenembolie nach Geburten und gynaekologischen Operationen. Inaug.-Diss. Halle a. S. 1899.

Orgler, *Ernst*, Hämoglobinbestimmungen bei gutartigen und bösartigen Geschwülsten, speziell auf dem Gebiete der Gynäkologie. Inaug.-Diss. Breslau. 1899.

Pincus, *L.*, Ueber Atmokausis und Zestokausis in der Gynäkologie. Samml. klin. Vortr. No. 238. 1899.

10. Allgemeines.

Beatson, *George Thomas*, On the etiology of cancer, with a note of some experiments. Brit. Med. Journ. No. 1990. 1899.

Beck, *Carl*, Saline infusions. (Correspondence). The Am. Gyn. and Obst. Journ. Vol. XIV. No. 2. 1899.

Danin, *Th.*, Einige Bemerkungen über die Behandlung der Chlorose. Berl. klin. Woch. No. 14. 1899. 3. April. S. 299.

Edebohls, *George M.*, The relations of movable kidney and appendicitis to each other and to the practice of modern gynaecology. Med. Record. Vol. LV. No. 10. 1899.

Eichel, Ueber intraperitoneale Kochsalztransfusion. Arch. für Klin. Chir. LVIII. Bd. 1. Heft. 1899.

Engel, *C. S.*, Ueber embryonale und pathologische rothe Blutkörperchen. Deutsche Med. Wochenschr. No. 13. 1899.

Frederick, *C. C.*, The necessity of early diagnosis of malignant disease of the pelvic organs. Buff. Med. Journ. Vol. XXXVIII. No. 9. 1899.

Hall, *Ernest*, Gynaecology among the insane in private praxis. The Brit. Gyn. Journ. Part LVI. Febr. 1899.

Hastings, Robert W., The digestion of amylaceous foods. Ann. of Gyn. and Ped. Vol. XII. No. 6. 1899.

Hawkins-Ambler, G. A., Saline irrigation in abdominal operations. The Brit. Gyn. Journ. Part LVI. Febr. 1899.

Heimann, Georg, Die Verbreitung der Krebserkrankung, die Häufigkeit ihres Vorkommens an den einzelnen Körpertheilen und ihre chirurgische Behandlung. Arch. für Klin. Chir. LVIII. Bd. 1. Heft. 1899.

Hirschkron, Johann, Ueber Ichthyolmoor-Schlamm. Wien. Med. Blätter. No. 14. 1899.

Hurd, Henry M., Post-operative insanities and undetected tendencies to mental disease. The Am. Journ. of Obst. and Dis. of Wom. and Ch. Vol. XXXIX. No. 255. 1899.

Loewy, Zur Frage der strafrechtlichen Verantwortlichkeit des Chirurgen. Deutsche Med. Wochenschr. No. 11. 1899.

Loimann, Gustav, Kritische Studien über Moor- und Mineralmoorbäder. Arch. der Balneot. und Hydrot. II. Bd. 1. Heft. 1899.

Rohé, George H., Post-operative insanity. The Am. Journ. of Obst. and Dis. of Wom. and Ch. Vol. XXXIX. No. 255. 1899.

Schulz, H., Die Grundgesetze der arzneilichen Organtherapie und ihre Bedeutung für die Praxis. Deutsche Med. Wochenschr. No. 14. 1899.

Segur, Gideon C., Some remediable forms of sterility. The Am. Gyn. and Obst. Journ. Vol. XIII. No. 4. 1898.

Stoos, K., Die strafrechtliche Natur der ärztlichen Behandlung. Deutsche Med. Wochenschr. No. 15. 1899.

Thomas, W. Thelwall, Injection of saline solution in shock. The Lancet. No. 3926. 1898.

11. Anatomie und pathologische Anatomie. — Entwicklungsgeschichte. — Missbildungen.

Beffel, John Marshall, Malignant placentoma. The Am. Gyn. and Obst. Journ. Vol. XIII. No. 4. 1898.

Fraenkel, E., Das Chorioepithelioma malignum (früher Deciduoma malignum). (Sammelreferat.) Deutsche Med. Wochenschr. No. 11. 1899.

Nagel, Zur Frage des Hermaphroditismus verus. Arch. für Gyn. LVIII. Bd. 1. Heft. 1899.

Prochownick und *Rosenfeld*. Ueber einen Fall von maligner Entartung des Chorionepithels. Arch. für Gyn. LVIII. Bd. 1. Heft. 1899.

12. Vulva-Scheide-Damm-Beckenbindegewebe.

Boursier, A., Sur un cas d'absence congénitale du vagin. Rev. Mens. de Gyn. Obst. et Paed. de Bordeaux. Tome 1. Fev. 1899.

Lawrence, A. E. Aust, Fibromyomata of the vagina. Brit. Med. Journ. No. 1991. 1899.

Luksch, L., Beitrag zur Kenntniss der Dermoide des Beckenbindegewebes. Wien. klin. Wochenschr. No. 10. 1899.

Merletti, C., Sui rapporti clinici ed anatomo-patologici della Vulvite pruriginosa col Cancroide e colla Craurosi vulvare. Arch. di Ost. e Gyn. Anno VI. No. 3. 1899.

Pohl, Heinrich, Neue Scheidentampons aus 10 % Ichthyol-Glycerin-Gelatine. St. Petersb. Med. Wochenschr. No. 10. 1899.

Tawse, G. W. H., Cyst of posterior vaginal wall. Brit. Med. Journ. No. 1992. 1899.

van de Warker, Ely, The relations of pelvic cellulitis to recent pelvic surgery. The Am. Gyn. and Obst. Journ. Vol. XIV. No. 2. 1899.

Wigham, W. Harper, Note on a case of persistence of hymen; retained miscarriage. The Lancet. No. 3925. 1898.

13. Uterus und Operationen an demselben.

Baldy, J. M., Hysterectomy following double ovariotomy for malignant adenoma. The Am. Journ. of Obst. and Dis. of Wom. and Ch. Vol. XXXIX. No. 255. 1899.

Busch, Oscar, Ueber Gebärmutterblutungen. St. Petersb. Med. Wochenschr. No. 9. 1899

Dührssen, A., Die Kautelen der Uterusvaporisation. Centralbl. für Gyn. No. 11. 1899.

Duncan, J. D., Case of complete prolapsus of uterus in a girl sixteen years of age: operation; coelio-hysteropexy: recovery. Brit. Med. Journ. No. 1990. 1899.

Eller, Hermann, Ueber die Dauererfolge der Totalexstirpation bei Carcinoma uteri. Inaug.-Diss. Erlangen. 1899.

Fish, E. F., The uterus again. Ann. of Gyn. and Ped. Vol. XII. No. 6. 1899.

Frye, Maude J., The early diagnosis of uterine cancer. Buff. Med. Journ. Vol. XXXVIII. No. 8. 1899.

Gottschalk, S., Zur Operation der Retroflexio uteri. Entgegnung auf den gleichnamigen Artikel von A. Mackenrodt in No. 8 dieses Blattes. Centralbl. für Gyn. No. 14. 1899.

Lynn Heard, R., Decrease of uterine myoma after excision of breast. Brit. Med. Journ. No. 1992. 1899.

Herman, G. Ernest, A case of inversion of uterus by a fibroid: enucleation of fibroid and reposition of uterus. Brit Med. Journ. No. 1991. 1899.

Holowko, A., Zur Achsendrehung des Uterus durch Geschwülste. Centralbl. für Gyn. No. 10. 1899.

Jahreiss, Einige Fälle von Schwangerschaft bei Krebs der Portio vaginalis. Centralbl. für Gyn. No. 13. 1899.

Jessett Bowreman, F., Vaginal hysterectomy for malignant disease of the uterus, with 107 cases. The Brit. Gyn. Journ. Part. LVI. Febr. 1899.

Landau, Th., Die Behandlung des „weissen Flusses" mit Hefeculturen — eine lokalantagonistische Bacteriotherapie. Deutsche Med. Wochenschr. No. 11. 1899.

Lauro, V., Indicazioni e tecnica operativa dell' amputacione del collo dell' utero. Arch. di Ost. e Gin. Anno VI. No. I. 1899.

Ostermann, Friedrich Albert, Ueber Todesfälle nach medicamentösen Injectionen in den nicht puerperalen Uterus. Inaug.-Diss. Bonn. 1899.

Penny, John, A case of inversion of the uterus. Brit. Med. Journ. No. 1990. 1899.

Pichevin, R., A propos des opérations conservatrices sur l'utérus et les annexes. La Sem. Gyn. No. 9. 1899.

Pichevin, R., Quelques réflexions sur l'usage du pessaire dans les rétrodéviations utérines. La Sem. Gyn. No. 12. 1899.

Pincus, L., Erwiderung auf den Aufsatz des Herrn Dührssen über „Atmokausis". Centralbl. für Gyn. No. 13. 1899.

Pyle, John S., „New method of abdominal hysterectomy". Med. Record. Vol. LV. No. 9. 1899.

Tait, Lawson, On the treatment of unavoidable hemorrhage. Med. Record. Vol. LV. No. 9. 1899.

Veit, J., Ueber Operationen bei vorgeschrittenem Uteruscarcinom. Berl. Kl. Woch. No. 15. 1899, 10. April. S. 317.

Vignard, E., Hématométrie latérale et hématosalpinx. Arch. Prov. de Chir. Tome VIII. No. 4. 1899.

Wertheim, E., Zur plastischen Verwendung des Uterus bei Prolapsen. Centralbl. für Gyn. No. 14. 1899.

14. Ovarien. Tuben. Ligamente.

Cushing, E. W., Ovarian tumor removed during the acute stage of typhoid fever. Ann. of Gyn. and Ped. Vol. XII. No. 6. 1899.

Dudley, A. Palmer, A further report upon the conservative surgery of the uterine appendages. The Am. Gyn. and Obst. Journ. Vol. XIII. No. 4. 1898.

v. Gubaroff, A., Eine ungewöhnliche Cyste des Lig. rotundum. Centralbl. für Gyn. No. 15. 1899.

Haynie, X. B., Ovarian transplantation. Med. Record. Vol. LV. No. 9. 1899.

Heinricius, G., Till minnet af den första i Finland för 50 ar sedan af C. von Haartman utförda ovariotomin. (Zur Erinnerung an die erste in Finnland vor 50 Jahren durch C. v. H. ausgeführte Ovariotomie). Finska Läkaresel. Handl. Häft 3. Band XLI. 1899.

Kime, R. R., A. five-gallon ovarian cyst removed from a girl of seventeen. The Am. Gyn. and Obst. Journ. Vol. XIV. No. 2. 1899.

Neumann, Dermoidcyste eines überzähligen Eierstockes mit maligner (perithelialer) Degeneration der Cystenwand. Arch. für Gyn. LVIII. Bd. 1. Heft. 1899.

Orthmann, E. G.. Ueber die Entstehungsweisen der Sactosalpingen und Tubo-Ovarialcysten. Virchow's Arch. für path. Anat. und Phys. und für klin. Med. CLV. Bd. 1899.

von Rosthorn, Alf., Erfahrungen mit Adnexoperationen. Prag. Med. Wochenschr. No. 12. 1899.

Coplin Stinson, J., Ovariotomy, oöphorectomy and salpingectomy without ligature, clamp or cautery, etc., for ovarian cyst, tubal abscess, etc.; illustrative cases by both vaginal and abdominal routes. The Am. Gyn. and Obst. Journ. Vol. XIII. No. 4. 1898.

Unterberger, Akute Stieltorsion einer Dermoidcyste des rechten Ovariums nach einfacher Untersuchung 5 Tage post abortum. Centralbl. für Gyn. No. 13. 1899.

15. Bauchhöhle. Bauchschnitt. Scheidenbauchschnitt.

Chudovszky, M., Tuberculöse Peritonitiden. Ung. Med. Presse. No. 8. 1899.

Durante, F., La peritonite tubercolare nella donna. La Clin. Ost. Anno 1. Vol. 1. Fasc. 1. 1899.

Duschinsky, Max, Experimentelle Untersuchungen über die Vermeidung von Adhäsionen nach Laparotomien. Inaug.-Diss. München 1899.

Kräft, Ludwig, Den peritonäale Septikämi og dens Behandling. Nord. Med. Arkiv. X. Bd. Häft 1. 1899.

Webster, J. C., Infective peritonitis, with special reference to a suggested method of improving the present methods of surgical treatment. The Am. Gyn. and Obst. Journ. Vol. XIII. No. 4. 1898.

Williams, H. P., The advantages of vaginal over suprapubic celiotomy in certain diseases of the uterus and appendages. Buff. Med. Journ. Vol. XXXVIII. No. 9. 1899.

16. Harnorgane. Fisteln.

McArthur, L. L, The surgical treatment of movable kidney. The Am. Gyn. and Obst. Journ. Vol. XIV. No. 2. 1899.

Bacon, C. S., Aetiology of movable kidney. The Am. Gyn. and Obst. Journ. Vol. XIV. No. 2. 1899.

Baldwin, L. Grant, Complete incontinence of urine. The Am. Gyn. and Obst. Journ. Vol. XIV. No. 2. 1899.

Fütterer, Gustav, Symptoms and diagnosis of movable kidney, with report of eighteen cases. The Am Gyn. and Obst. Journ. Vol. XIV. No. 2. 1899.

Harris, M. L., The use of the urine segregator in the diagnosis of diseases of the urinary tract. Med. Record. Vol. LV. No. 13. 1899.

Mackenrodt, A., Die Operation der Ureterfisteln und Ureterverletzungen. Centralbl. für Gyn. No. 12. 1899.

Mirabeau, S., Ueber trophische Blasenstörungen nach gynäkologischen Operationen. Centralbl. für Gyn. No. 11. 1899.

Noble, Charles P., Colpocystotomy for the cure of cystitis. (Correspondence.) The Am. Gyn. and Obst. Journ. Vol. XIV. No. 2. 1899.

Sonnenburg, Die Endresultate operativer Verfahren bei Ektopia vesicae. Deutsche Med. Wochenschr. Nr. 14. 1899.

Stehmann, H. B., Symptoms and diagnosis of movable kidney. The Am. Gyn. and Obst. Journ. Vol. XIV. No. 2. 1899.

Wallace, David, On movable kidney. The Scott. Med. and Surg. Journ. Vol. IV. No. 3. 1899.

17. Gonorrhoe.

Jameson, P. C., Observations on the prophylaxis of ophthalmia neonatorum Med. Record. Vol. LV. No. 9. 1899.

Mitchell, William, Le gonococque. La Sem. Gyn. Nr. 13. 1899.

Schultz, H., Beiträge zur Pathologie und Therapie der Uterusgonorrhoe. Ung. Med. Presse. Nr. 9. 1899.

Storer, Malcolm, On vulvo-vaginitis in children. The Boston Med. and Surg. Journ. Nr. 3. 1898.

18. Nervöse Erkrankungen. Hysterie.

Bailey, Pearce, The medico-legal relations of traumatic hysteria. Med. Record. Vol. LV. No. 9. 1899.

Cook, George Wythe, Simulated peritonitis in an hysterical woman. The Am. Journ. of Obst. and Dis. of Wom. and Ch. Vol. XXXIX. No. 255. 1899.

Jakob, August, Ueber einen Fall von Hysterie im Kindesalter mit Mutismus, Blepharospasmus und Astasie-Abasie. Inaug.-Diss. Erlangen. 1899.

Vedeler, B., Hyperaemia vulvae et vaginae hysterica. Norsk Mag. for Lagevid. No. 3. 1899.

19. Mamma.

Assaky, Ueber breite Amputation mit nachfolgender Autoplastik bei Brustkrebs. Münch. Med. Wochenschr. No. 10. 1899.

Rotter, J., Zur Topographie des Mamma-Carcinoms. Arch. für Klin. Chir. LVIII. Bd. 2. Heft. 1899.

Rubeska, Zur Behandlung von wunden Warzen und Mastitiden im Wochenbett. Arch. für Gyn. LVIII. Bd. 1. Heft. 1899.

20. Technisches. Akiurgie.

Frederick, C. C., The advisability of using catgut in surgery, and an ideal method of preparing it. The Am. Journ. of Obst. and Dis. of Wom. and Ch. Vol. XXXIX. No. 255. 1899.

Hirst, Barton C., A method of preparing catgut. The Am. Journ. of Obst. and Dis. of Wom. and. Ch. Vol. XXXIX. No. 255. 1899.

Mueller, A., Ein neuer Cervixdilatator. Centralbl. für Gyn. No. 13. 1899.

Pagenstecher, Celluloidzwirn, ein neues Näh- und Unterbindungsmaterial. Deutsche Med. Wochenschr. No. 14. 1899.

Pincus, L., Zangen mit abnehmbaren Griffen. Centralbl. für Gyn. No. 14. 1899.

21. Darm. Hernien.

Grützner, P., Bemerkungen über die Bewegung des Darminhalts. Deutsche Med. Wochenschr. No. 15. 1899.

Gunderson, Adolf, Appendicitis. Norsk Mag. for Lagevid. No. 3. 1899.

Hartmann, Wulf, Einklemmung von Darmschlingen in operative Mesenterialspalten. Inaug.-Diss. Kiel. 1899.

Liermann, W., Zur vaginalen Methode bei Mastdarm-Operation. Arch. für Klin. Chir. LVIII. Bd. 2. Heft. 1899.

Pichevin, R., De l'appendicite chez la femme. La Sem. Gyn. No. 13. 1899.

Rotter, J., Die Sigmoideo-Rectostomie; ein neues Verfahren zur Beseitigung von Mastdarmstricturen. Arch. für Klin. Chir. LVIII. Bd. 2. Heft. 1899.

Schrader, Prolapsus recti bei einer bisher nicht beschriebenen Missbildung des Afters („extramediane Afterspaltung"). Heilung desselben durch Proktoplastik. Arch. für Gyn. LVIII. Bd. 1. Heft. 1899.

Woolzey, George, Some points in the treatment of appendicitis when pus in present. Med. Record. Vol. LV. No. 13. 1899.

22. Anaesthesie. Anti- und Asepsis.

Asam, Erfahrungen über Orthoform. Münch. Med. Wochenschr Nr. 8. 1899

Castueil, Em., Die Chloroformnarkose bei Kindern. Wien. Med. Blätter No. 12. 1899.

Chathcart, Charles W., Death under chloroform. Brit. Med. Journ. No. 1991. 1899.

Hölscher, Beiträge zur regionären Anaesthesie. Münch. Med. Wochenschr. No. 8. 1899.

Jenney, Walter P., Notes on cocaine. Med. Record. Vol. LV. No. 12. 1899.

Schröppe, Orthoform-Exanthem. St. Petersb. Med. Wochenschr. No. 12. 1899.

23. Bakteriologie.

Galletly, J., Case of acute tetanus successfully treated by antitetanin. Brit. Med. Journ. No. 1990. 1899.

Verantwortlicher Redakteur: Prof. Dr. A. Martin in Berlin.

Originalarbeiten.

I.

(Aus dem bakteriologischen Laboratorium der Universitäts-Frauenklinik in Leipzig. Geheimr. Prof. Dr. Zweifel.)

Ueber verschiedene Streptokokkenarten.

Von

Dr. MENGE und Dr. KROENIG,

Privatdozenten an der Universität.

(Mit 3 Abbildungen.)

Im weiteren Verfolge unserer experimentellen Arbeiten über puerperale Infektion haben wir häufiger in den letzten Monaten aus den Scheidensecreten von nichtberührten Hochschwangeren den von uns schon früher beschriebenen obligat anaëroben Streptococcus rein gezüchtet. Wir haben der Biologie dieser Bakterienart deswegen unsere besondere Aufmerksamkeit geschenkt, weil Koblanck in einem Aufsatze „Zur puerperalen Infektion“ (Zeitschrift f. Geb. u. Gyn. Bd. 40. S. 85 u. ff.) diese Art als eine eigene und in ihren Eigenschaften konstante nicht anerkennt.

Koblanck äussert sich darüber folgendermassen: „In 5 weiteren Fällen züchtete Krönig aus dem Scheidensecrete Streptokokken, die sich vor anderen dadurch auszeichneten, dass sie streng anaërob wuchsen und in sämtlichen flüssigen Nährmedien nicht gediehen.“ Weiterhin sagt er: „Dass es Krönig geglückt ist, Streptokokken anaërob zu züchten, fällt nicht auf; ihr Absterben in flüssigen Medien ist eine häufige Erfahrung. Die von Krönig angegebenen Merkmale genügen daher nicht, um eine neue Streptokokkenart aufzustellen.“

Zunächst müssen wir diesen Worten Koblancks unsere in der „Bakteriologie des weiblichen Genitalkanales“[1]) enthaltenen Angaben gegenüberstellen. Bei der Beschreibung der biologischen Eigenschaften des aus dem Scheidensecret reingezüchteten anaëroben Streptococcus haben wir geäussert, dass dieser sich nur bei Sauerstoffabschluss züchten lasse; Koblanck verwertet diese Angaben dahin, dass er die Möglichkeit, Streptokokken auch anaërob zu züchten, nicht für auffallend erklärt.

[1]) Menge und Krönig, Bakteriologie des weiblichen Genitalkanales. Leipzig 1897.

Dass es leicht möglich ist Streptokokken auch anaërob zu züchten, wird von niemandem bestritten. Die beim Erysipel und bei Puerperalfieber etc. gefundenen Streptokokken sind bekanntlich fakultative Anaërobien, wachsen also sowohl bei Sauerstoffzutritt als auch bei Sauerstoffabschluss. Wir haben aber von dem aus dem Scheidensecret isolierten anaëroben Streptococcus behauptet, dass er nur bei Sauerstoffabschluss wachse. Er ist also im Gegensatz zu den oben erwähnten fakultativ anaëroben Streptokokken ein obligat anaërober.

Zu dem Satze Koblancks, das Absterben der Streptokokken in flüssigen Nährböden sei eine häufige Erfahrung, können wir nur hinzufügen, dass diese Thatsache natürlich auch uns nicht unbekannt ist, dass aber Ausbleiben von Wachstum und Absterben von Kulturen in flüssigen Nährmedien nicht gleichbedeutend sind.

Wir haben behauptet, dass der obligat anaërobe Streptococcus in flüssigen Nährmedien, wenn nicht besondere die ausschliessliche Anaërobiose garantierende Massnahmen getroffen sind, überhaupt nicht zum Wachstum zu bringen ist. Dies zunächst zur Feststellung der Thatsachen.

Immerhin fragten wir uns selbst, ob nicht vielleicht die Anaërobiose des von uns beschriebenen anaëroben Streptococcus vaginalis eine vorübergehende Eigentümlichkeit darstelle, zumal auch Walthard in seiner Arbeit „Bakteriologische Untersuchungen des weiblichen Genitalsecretes in graviditate und in puerperio“ (Archiv f. Gyn. Bd. 48 Heft 2 S. 1 u. ff.) eine gewisse von der Gewöhnung abhängige Variabilität der Streptokokken in der Empfindlichkeit gegen den Sauerstoff der Luft annimmt.

Anfänglich beabsichtigten wir nur den aus der Scheide reingezüchteten obligat anaëroben Streptococcus in seinen biologischen Eigenschaften mit fakultativ anaërob wachsenden, aus inficierten Wöchnerinnen gewonnenen Streptokokken zu vergleichen. Im Verlaufe der Arbeit wurden aber aus Lochien und Entzündungsprodukten verschiedener Wöchnerinnen und dem Fruchtwasser einer Kreissenden obligat anaërobe Streptokokkenarten gewonnen, welche wir zum Vergleich mit heranzogen.

Herstellung und Verwendung der Nährböden.

Die Herstellung der Nährböden geben wir auch an dieser Stelle ausführlich an, weil Ahlfeld, Doederlein und Vahle früheren Arbeiten von uns gegenüber mehrfach eingewendet haben, dass die von uns benutzten Nährböden ungünstig für das Wachstum der in Frage kommenden Bakterienarten seien.

Herstellung der Nährböden.

Um für eine grössere Reihe von Versuchen einen möglichst gleichartigen Nährboden zu verwenden, stellten wir auf einmal

möglichst grosse Mengen desselben her. Besonderes Gewicht legten wir auf die gleiche Reaktion des Nährbodens [1]). Diese wird am besten erreicht, wenn man nach dem Vorschlage von Schultz [2]) der Bouillon soviel Natronlauge zufügt, dass sie mit Phenolphthalëin deutlich alkalisch reagiert.

Bei Herstellung von Agarnährböden kann eine nachträgliche Prüfung der Reaktion unterbleiben, da das Agar-Agar neutrale Reaktion hat. Bei der Herstellung von Gelatinenährböden wurde die Prüfung der Reaktion erst nach dem Zusatz der Gelatine zur Bouillon gemacht, weil die Gelatine eine saure Reaktion besitzt.

Die Bereitung unserer Bouillon war folgende: 15 Pfund feingehackten, ungesalzenen, fettfreien Rindfleisches werden mit 15 Litern destillierten Wassers 24 Stunden im Eisschrank stehen gelassen und dann durch ein Tuch abgepresst; zu dem so erhaltenen Fleischwasser werden 75 Gramm Kochsalz und 150 Gramm Pepton hinzugefügt. Die Mischung wird im Dampfkochtopf bei 105—110° C. 2 Stunden lang gekocht, dann mit Natronlauge ganz schwach alkalisch gemacht, bis eine in ein Becherglas von 9 cm Höhe und 5 cm Durchmesser eingefüllte Probe mit einem Tropfen Phenolphthalëin als Indicator eine deutliche Rosafärbung giebt. Dann wird von neuem 2 Stunden lang bei 105—110° C. im Dampfkochtopf gekocht; das aus der Mischung verdampfte Wasser wird durch Zusatz von destilliertem Wasser ersetzt. Schliesslich wird filtriert, das Filtrat in Glaskolben gefüllt und in gespanntem Dampfe sterilisiert.

Die so gewonnene Bouillon bezeichnen wir im folgenden als neutrale Bouillon. Diese wird als Nährsubstrat ohne und mit folgenden Zusätzen verwendet:

neutrale Bouillon mit Zusatz von 1 pCt. Traubenzucker (Liborius) [3]).
" " " " " 2 pCt. Milchzucker.
" " " " " 0,3 pCt. indigschwefelsaurem Natron. (Kitasato und Weyl) [4]).
" " " " " Lakmustinktur (50 Gramm einer von Grübler in Leipzig bezogenen blauen Lakmustinktur auf 1000 Gramm Bouillon).
" " " " " 1 pCt. Traubenzucker und 0,3 pCt. indigschwefelsaurem Natron.
" " " " " 1 pCt. Traubenzucker u. Lakmustinktur, wie oben angegeben.

Ausserdem kam als flüssiger Nährboden saure Bouillon ohne und mit Zusätzen zur Verwendung; darunter verstehen wir die

[1]) Hesse. Ueber den Einfluss der Alkalescenz des Nährbodens auf das Wachstum der Bakterien. Zeitschr. f. Hygiene u. Infektionskrankh. 1893. Bd. XV. S. 183.
[2]) Schultz. Zur Frage von der Bereitung einiger Nährsubstrate. Centralbl. f. Bakteriologie und Parasitenkunde. Bd. X. S. 53.
[3]) Liborius. Zeitschrift für Hygiene. Bd. 1. 1886.
[4]) Kitasato und Weyl. Zeitschrift für Hygiene. Bd. 8. 1890. S. 43.

durch einen Zusatz von Natronlauge in ihrer natürlichen sauren Reaktion nicht veränderte Bouillon. Wir verhehlen uns nicht, dass dieser Säuregrad schwankend ist, sodass dadurch Culturdifferenzen entstehen können. Soviel ist von uns festgestellt, dass diese Bouillon stets blaues Lakmuspapier deutlich rotfärbte.

Von flüssigen sauren Nährböden kamen in Anwendung:

Saure Bouillon ohne Zusatz.
„ „ mit „ von 1 pCt. Traubenzucker.
„ „ „ „ „ 2 „ Milchzucker.

Ausserdem verwendeten wir von natürlichen flüssigen Nährböden sterilisierte Kuhmilch mit deutlich saurer Reaktion und Fruchtwasser aus der Fruchthöhle von Kreissenden entnommen, welches alkalisch reagierte.

Die Gewinnung des Fruchtwassers geschah in folgender Weise: Bei einer Kreissenden in der Eröffnungsperiode wird mit sterilisierten Scheidenhebeln die Fruchtblase eingestellt und durch einen in trockener Hitze sterilisierten Troicart zur Zeit der Wehenpause eröffnet. Durch diese Oeffnung wird ein sterilisierter männlicher Katheter, welcher mit sterilem Gummischlauch in Verbindung steht, hoch in die Amnionhöhle hinaufgeführt. Das Fruchtwasser fliesst spontan ohne Ansaugen durch den Katheter und den Gummischlauch in sterile Glasgefässe ein. Die Sterilisation des Fruchtwassers erfolgt durch discontinuirliches Erwärmen auf 58° C. während 5 bis 6 Tagen je 1 bis 2 Stunden lang.

Von der Verwendung von discontinuierlich sterilisiertem, flüssigem Hammelblutserum wurde Abstand genommen, weil sich beim Durchleiten von Wasserstoff zur Entfernung des Sauerstoffs aus demselben soviel Schaum bildete, dass die von uns benutzten Culturröhrchen nicht zugeschmolzen werden konnten.

Die Bereitung des neutralen Agars war folgende:

Zu 15 Lit. der neutralisierten und filtrierten Bouillon werden 260 g kleingeschnittenes Agar-Agar zugesetzt und an zwei Tagen je acht Stunden bei 105—110° C. im Dampfkochtopf gekocht. Auch hier wird das verdampfte Wasser der Mischung stets durch Zusatz von destilliertem Wasser wieder ersetzt. Schliesslich wird im Heisswassertrichter filtriert, das Filtrat in Glaskolben von drei Liter Inhalt sterilisiert und aufbewahrt. Dieses Agar wurde nun als neutrales Agar ohne Zusatz und als neutrales Agar mit denselben Zusätzen in gleicher Concentration, wie sie oben bei der Bouillon angegeben sind, verwendet.

Die Bereitung des sauren Agars ohne Zusatz und mit Zusatz von 1 pCt Traubenzucker und 2 pCt. Milchzucker erfolgte ganz entsprechend der Bereitung des neutralen Agars, unter Benutzung von Bouillon ohne Zusatz von Natronlauge. Dass bei der sauren Bouillon bezüglich der Reaktion betonte findet auch hier seine Anwendung.

Die Bereitung der neutralen Gelatine war folgende:

Zu 15 Litern nicht neutralisierter Bouillon werden 1500 g Gelatine zugesetzt. Eine viertel Stunde lang wird die Mischung im Dampfkochtopf bei 105—110° C. gekocht, dann filtriert, das Filtrat in gleicher Weise wie bei der Bouillon angegeben neu-

tralisiert, dann wiederum im Dampfkochtopf 1/4 Stunde lang gekocht, nochmals filtriert, das Filtrat in Kolben von drei Liter Inhalt gefüllt, sterilisiert und aufbewahrt. Die Gelatine wird in diesem Zustande als neutrale Gelatine bezeichnet und ohne und mit denselben Zusätzen in derselben Concentration wie bei dem Agar als Nährboden verwendet.

Die Bereitung der sauren Gelatine ohne Zusatz und mit Zusatz von 1 pCt. Traubenzucker und 2 pCt. Milchzucker entspricht der Bereitung der neutralen Gelatine; nur fällt der Zusatz von Alkali vollkommen fort, sodass also die sauren Gelatinenährböden ceteris paribus einen viel stärkeren Säuregrad zeigen wie die saure Bouillon und das saure Agar.

Verwendung der Nährböden.

Die aufgezählten Nährböden wurden in folgender Weise verwendet.

Die genannten Bouillon- und Gelatinenährböden wurden in gewöhnliche Reagensgläser eingefüllt, ca. 5 cm hoch, und die Reagensgläser wurden mit Watte verschlossen. Die in diese Röhrchen überimpften Reinkulturen wurden bei Brutschranktemperatur, 37,5° C., gehalten, und zur Unterscheidung von den gleich zu erwähnenden Impfstichkulturen und Reagensglassaatkulturen kurz Reagensglaskulturen genannt.

Dieselben Nährböden, ausserdem Milch und Fruchtwasser wurden in sogenannte Liboriusröhrchen und Heim'sche Röhren eingefüllt. Auch diese wurden stets nach Beschickung bei Brutschranktemperatur gehalten.

Sämtliche Gelatinenährböden wurden ausserdem in gewöhnliche Reagensgläser gefüllt, aber 10 cm hoch. Diese Röhrchen wurden bei Zimmertemperatur gehalten und zu Impfstichkulturen verwendet, nachdem der Nährboden in den Röhrchen unmittelbar vor der Impfung frisch ausgekocht und schnell in Eiswasser zum Erstarren gebracht war.

Sämtliche Agarnährböden wurden zunächst in gewöhnliche Reagensgläser gefüllt 10 cm hoch. Diese Röhrchen wurden einmal zu Impfstichkulturen verwendet und sowohl bei Zimmertemperatur als auch bei Brutschranktemperatur gehalten, nachdem der Nährboden auch in diesen Röhrchen unmittelbar vor der Impfung frisch ausgekocht und schnell in Eiswasser zum Erstarren gebracht war.

Ferner wurden sie zu Saatkulturen in zweifacher Weise verwendet, nämlich als Reagensglassaatkultur und als Plattensaatkultur.

Die ersteren, die Reagensglassaatkulturen oder hohen Saatkulturen, wurden in folgender Weise angelegt: Der Nährboden wird zunächst im Röhrchen gekocht, dann im Wasserbade auf 41° C. abgekühlt, besät, von der ersten Saatkultur (Originalröhrchen) werden eventuell Verdünnungskulturen (I und II Verdünnungsröhrchen) angelegt, endlich der beschickte Nährboden im Reagensglase schnell zum Erstarren gebracht.

Die zweiten, die Plattensaatkulturen, wurden in bekannter Weise in Petridoppelschalen (Originalplatte, I und II Verdünnungsplatte) angefertigt.

Verwendete Apparate.

Von den verwendeten Apparaten beschreiben wir hier nur diejenigen, welche die Entfernung des Sauerstoffes der Luft aus den Nährböden bezweckten.

Vorzugsweise versuchten wir, den Sauerstoff der Luft durch Wasserstoffgas zu verdrängen. Zur Entwickelung des Wasserstoffgases diente uns der bekannte Kipp'sche Apparat von 2 Liter Inhalt, der unter Benutzung eines Trichters mit einer Mischung von 1950 cc Wasser und 450 cc Acid. sulfur. purissim. gefüllt wurde. Der mittlere kugelförmige Raum des Apparates war bis zu $^1/_3$ seiner Höhe mit dünnen Zinkstäbchen gefüllt. Zur Reinigung des Wasserstoffgases wurden nur 4 sogenannte Vorlagen benutzt, von denen die ersten beiden eine mit Schwefelsäure angesäuerte 4proz. Kalium-permanganatlösung enthielten, die dritte eine 10proz. Silbernitratlösung, die letze eine Pyrogallussäurelösung enthielt, welche stets frisch vor jedem Versuche in der Weise hergestellt wurde, dass zu einer Auflösung von 60 gr festen Aetzkali in 100 cc destillierten Wassers eine Lösung von 4 Gramm Pyrogallol in 19 ccm frisch ausgekochten destillierten Wassers hinzugefügt wurde.[1])

Der gereinigte Wasserstoff wurde entweder durch die Nährböden durchgeleitet oder nur über dieselben übergeleitet.

Zur Durchleitung des Wasserstoffes diente uns hauptsächlich das von Liborius angegebene Kulturrohr, welches von uns vergrössert und in der Weise modifiziert wurde, dass der abführende Schenkel des Kulturrohres wesentlich enger, in der Mitte aber zu einer oder auch zwei kugelförmigen Erweiterungen aufgeblasen war, welche die bei der Durchleitung des Gases etwa aufsteigenden Blasen zurückhalten sollten (siehe Abbildung 1). Die Höhe unseres Apparates betrug 40 cm. Infolgedessen wurde zur Beschickung des in der Tiefe des Gefässes sich befindenden Nährbodens eine Platinschlinge von 50 cm Länge benutzt. Vor und nach der Impfung des Nährbodens wurde der Wasserstoff je 20 Minuten lang in lebhaftem Strome durch die Nährflüssigkeit durchgeleitet. Nach der Impfung wurde der abführende Schenkel rechtwinklig abgebogen und durch einen Gummischlauch mit einer Vorlage, in welcher sich eine 10proz. Lösung von Chromium aceticum oxydulatum Merck befand, in Verbindung gebracht. Während der Durchleitung des Gases wurde dann zunächst der zu-

[1]) Durch diese Anordnung der Vorlagen gelang es uns, die etwas umständlichere Reinigung des Wasserstoffes von begleitendem Sauerstoffe durch Ueberleiten des Gases über glühende Kupferspähne, wie wir es früher beschrieben und ausgeführt haben, zu umgehen. An Stelle der Pyrogallussäurelösung verwendeten wir zuletzt mit Vorteil eine 10proz. Lösung von Chromium aceticum oxydulatum Merck.

führende, dann der abführende Schenkel des Rohres abgeschmolzen.

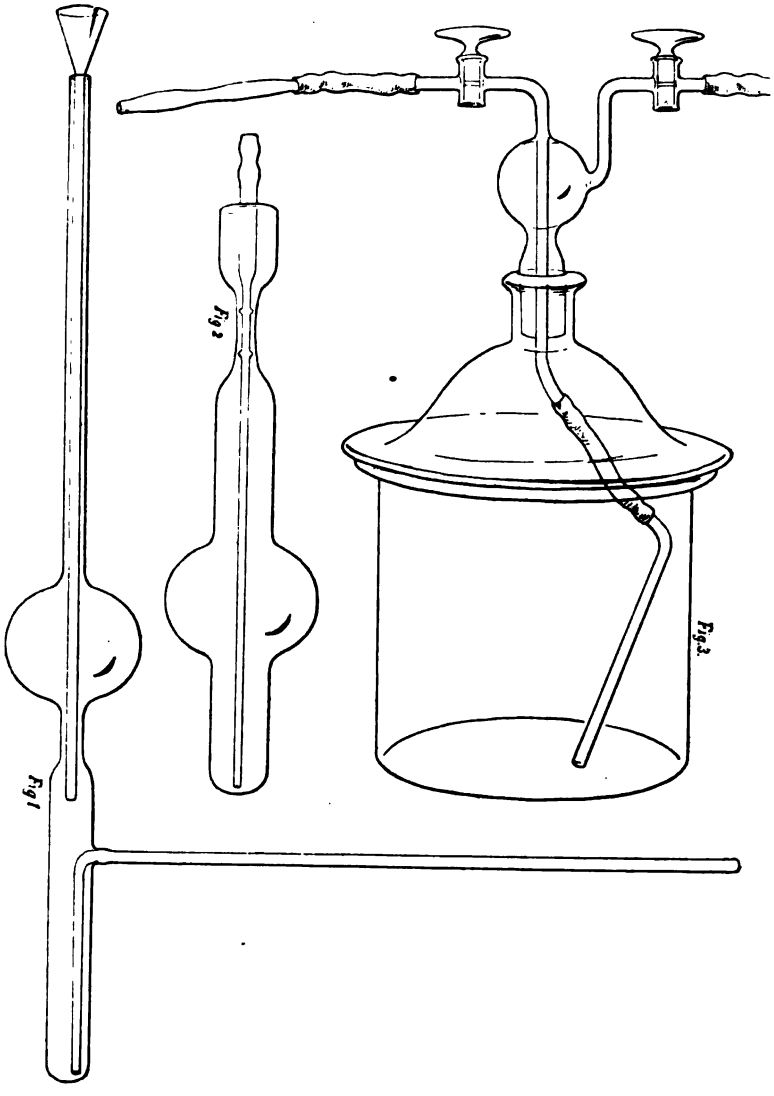

Abb. 1. Modificirtes Liboriusrohr. In der Abbildung ist in den abführenden Schenkel ein langer Glastrichter eingezeichnet, der zur Einfüllung der Nährflüssigkeit in den Apparat dient und die Benetzung des abführenden Schenkels verhindert.

Abb. 2. Modificirtes Heim'sches Rohr. Auch zur Füllung dieses Apparates wurde ein langer Glastrichter benutzt.

Da der Preis eines Liboriusrohres 1 Mk. beträgt, ist die ausgedehntere Verwendung desselben mit erheblichen Unkosten verknüpft. Deshalb haben wir alle Kontrolversuche in den

von Heim[1]) beschriebenen Röhren ausgeführt. Heim verengt ein gewöhnliches Reagensglas, welches die Nährflüssigkeit enthält, nach der Impfung etwa 1 cm unterhalb seiner Mündung in der Flamme bis zu 2—3 mm Lichtweite und zieht ein Glasröhrchen zur Capillare aus, die etwas länger als das Reagensglas sein muss. Diese frisch bereitete und daher sterile Capillare wird mit dem weiten Ende in den Ausführungsschlauch des Kipp'schen Apparates gesteckt, die Capillare selbst in das vorhin verengte Reagensglas eingeführt und das Gas 5—10 Minuten über oder durch das Nährmittel geschickt. Während des Durchleitens des Gases wird in der Flamme der verengte Hals mitsamt der Zuleitungscapillare abgeschmolzen.

Diese Vorbereitungen und Hantierungen sind ziemlich zeitraubend, so dass wir es vorzogen, die Capillare sowohl als auch das Reagensglas mit verengtem Halse vom Glasbläser anfertigen zu lassen. Dabei liessen wir noch die Modifikation anbringen, dass das Reagensglas ungefähr in seiner Mitte eine kugelförmige Erweiterung aufwies, welche etwa aufsteigende Flüssigkeitsblasen zurückhalten sollte, damit wir den Wasserstoffstrom stets durch die Nährflüssigkeit durchleiten konnten. Die Höhe des so modificirten Heim'schen Rohres betrug 27 cm.[2]) Der Preis desselben stellt sich auf ca. 40 Pfg. (Siehe Abbildung 2.)

Bei den folgenden Apparaten wurde der Wasserstoff nur über die Nährböden geleitet. Diese Apparate dienten uns ausschliesslich dazu, Plattenkulturen unter Wasserstoffgas zu setzen. Zunächst verwendeten wir die von Botkin[3]) angegebene Anordnung, ohne dass es uns gelang, die später zu beschreibenden obligat anaëroben Streptokokken auf Platten zum Wachstum zu bringen. Dann konstruierten wir uns selbst einen Apparat, welcher die Plattenkulturen in einem cylindrischen Glasgefässe von 13 cm Durchmesser und 12 cm Höhe aufnahm. (Siehe Abbildung 3.) Das zuleitende Gasrohr ging durch den aufgeschliffenen Deckel und reichte bis zum Boden des Apparates. Das ableitende Gasrohr begann im Niveau des Deckels.

Die durch Fett vermittelte Abdichtung des Apparates für Luft wurde in der Weise geprüft, dass, während der zuführende Schenkel durch einen eingeschliffenen Glashahn geschlossen war, der abführende Schenkel mit einer Luftpumpe in Verbindung gebracht wurde. Die Luft wurde zum Teil ausgesaugt und dann am Manometer abgelesen, ob Druckschwankungen eintraten. Nach 4stündiger Beobachtung war nicht die geringste Druckschwankung am Manometer zu erkennen.

Auch in diesem Apparate gelang es uns nicht, die Reinkulturen des obligat anaëroben Streptococcus auf Platten zum Auskeimen zu bringen, obgleich wir einmal den ganzen Apparat

[1]) Heim. Lehrbuch der Bakteriologie. II. Auflage. 1898. S. 138.

[2]) Die verwendeten Glasapparate bezogen wir von der Glas- und Apparatenhandlung F. O. R. Goetze, Leipzig.

[3]) Botkin. Zeitschrift f. Hygiene u. Infektionskrankh. Bd. IX. S. 383.

unter flüssiges Paraffin versenkten, so dass nur die Enden des zu- und abführenden Schenkels aus dem Paraffin hervorragten. 24 Stunden lang wurde ein beständiger Wasserstoffstrom durch den Apparat durchgeleitet, während das umgebende Paraffin dauernd auf 37.5° C. erwärmt wurde. Wir glauben den Misserfolg darauf zurückführen zu müssen, dass bei der Ueberleitung des Wasserstoffgases über Nähragarplatten es überhaupt nicht gelingt, den Sauerstoff aus dem festen Nährboden genügend zu entfernen.

Diese Vermutung gründet sich auf einen Versuch, den wir gleichzeitig mit derselben Kultur und demselben Nährboden im Liboriusrohr durchführten derart, dass wir durch das im Liboriusrohr bei 41° C. flüssig erhaltene Agar nach der Impfung Wasserstoff 20 Minuten lang durchleiteten und den Nährboden nach Zuschmelzung des zu- und abführenden Schenkels in flacher Schicht im horizontal liegenden Liboriusrohre erstarren liessen. In dieser flachen, ca. $^1/_4$ cm tiefen Nährbodenschicht keimten zahlreiche Kolonieen des obligat anaëroben Mikroorganismus aus.

Nach dieser Erfahrung standen wir von Versuchen mit anderen Apparaten, bei welchen für Plattenkulturen die Anaërobiose nur durch Ueberleiten des Wasserstoffes über den Nährboden herbeigeführt werden soll, vor der Hand ab.

Herkunft und Reinzüchtung der bei den Versuchen verwendeten Streptokokken.

Der Einfachheit halber haben wir die einzelnen isolierten Streptokokken, deren Herkunft in folgendem beschrieben wird, mit den Buchstaben des Alphabetes bezeichnet.

Streptococcus A und B

stammten aus dem Scheidensecret der hochschwangeren II. Diese war seit dem 15. XII. 1898 innerlich nicht mehr untersucht worden. Am 31. XII. 98 wird mit sterilisirtem Glasrohr Secret aus der Scheide in der früher beschriebenen Weise entnommen.

Das Secret hat ein weisslich gelbes Aussehen und ist mit einigen Luftblasen untermischt. Die Reaction des Secretes ist sauer.

Im Deckglastrockenpräparate, mit Methylenblaulösung gefärbt, sind zwischen zahlreichen Leukocyten sehr zahlreiche kurze plumpe Stäbchen und vereinzelte mitteldicke Kokken, meist in Paaren liegend, zu sehen. Bei der Gram'schen Färbung haben Stäbchen und Kokken die Farbe behalten.

Aussaat des Secretes am 31. 12. 98 in neutrales Traubenzuckeragar.
1. Plattenkulturen 2mal je 3 Verdünnungen.
2. Hohe Saatkulturen 2mal je 3 Verdünnungen.

Resultat am 2. 1. 99 nach 44stündigem Stehen im Brutschrank bei 37,5° C.[1])

[1]) Die Erwärmung unserer Brutschränke geschah durch Gasflammen, deren Gaszufuhr durch Ostwald'sche Thermoregulatoren bestimmt wurde. (W. Ostwald, Hand- und Hülfsbuch zur Ausführung physico-chemischer Messungen. Leipzig. 1893. S. 66.)

Ad. 1. Plattenkulturen[1])
O. P. —
I. P. —
II. P. —
Beide Serien verhalten sich gleich.
Ad. 2. Hohe Saatkulturen.
O. R. Der Nährboden zeigt bis 1 cm unter der Oberfläche keine Colonieen. Unterhalb dieser Zone[2]) sehr zahlreiche Colonieen gleichmässig im Nährboden verteilt. Geringe Gasbildung.
I. R. Distance ca. $1^1/_2$ cm. Zahlreiche Colonieen von gleichem Aussehen. Keine Gasbildung.
II. R. Vereinzelte Colonieen in den tiefen Schichten des Nährbodens.
Beide Serien verhalten sich ungefähr gleich.

Von dem Aussaatmateriale wurde ausserdem je eine Platinöse in 5 Röhrchen mit neutraler Traubenzuckerbouillon übertragen. Nach 3 mal 24stündigem Stehen im Brutschranke zeigten sämmtliche Röhrchen keine Veränderung.

Impfung am 3. 1. 99.

Aus I. R. werden 35 Colonieen isoliert ausgestochen und zu Impfstichkulturen in festem Traubenzuckeragar verwendet.

Resultat am 5. 1. 99.[3])

Von den Impfstichkulturen zeigen: 16 kein Wachstum, 19 kräftiges Wachstum. Distance ca. 1 cm. Alle Kulturen bestehen mikroskopisch aus Reihenkokken.

Eine dieser Impfstichkulturen erhält die Bezeichnung A, eine zweite die Bezeichnung B.

Das isolirte Ausstechen der Colonieen aus den hohen Saatkulturen geschah stets in folgender Weise: Durch Erhitzen des Bodens des Reagenzglases wird die feste Agarsäule aus dem Glase als Ganzes ausgetrieben. Der Agarcylinder wird in einer sterilisirten Petrischale aufgefangen und durch ein noch glühendes Platinmesser in einzelne dünne Scheiben zerschnitten. Die einzelnen Colonieen lassen sich dann ähnlich wie von den Plattenkulturen isolirt ausstechen.

Streptococcus C.

stammt aus einem intraperitonealen, abgekapselten Abscess der Wöchnerin R., welche am 8. 11. 98 starb. Nach breiter Eröffnung der Bauchhöhle mit dem Thermokauter werden einige verklebte Darmschlingen mit sterilen Instrumenten gelöst. Zwischen den Darmschlingen quillt stinkender Eiter hervor, welcher in folgender Weise bakteriologisch verarbeitet wird.

---

[1]) Im folgenden verwendete Abkürzungen und Zeichen: O. P. = Originalplatte, I. P. = I. Verdünnungsplatte, II. P. = II. Verdünnungsplatte, O. R. = Originalröhrchen, I. R. = I. Verdünnungsröhrchen, II. R. = II. Verdünnungsröhrchen, — = ohne sichtbares Wachstum.

[2]) Obligat anaërobe Bakterien wachsen nur in tieferen Schichten fester Nährböden, welche dem Sauerstoff der Luft ferner liegen. Wir bezeichnen im folgenden sowohl bei hohen Saatkulturen als auch bei Impfstichkulturen in festen Nährböden die Entfernung des sichtbaren Wachstums von der Oberfläche des Nährbodens als Distance.

[3]) Wenn bei den Resultaten über die Temperatur, bei welcher die Culturen gezüchtet wurden, nichts besonderes angegeben ist, so handelte es sich stets um die Temperatur unserer Brutschränke. 37.5° C.

Deckglastrockenpraeparat: Zahlreiche Leukocyten. Ueberall viele Kokken, welche zum grössern Teil in kurzen Reihen angeordnet sind, zum Teil zu zweien liegen. Nirgends Stäbchen zu sehen. Bei der Gram'schen Färbung haben alle Kokken die Farbe behalten.

Aussaat des Eiters am 8. 11. 98 in neutrales Traubenzuckeragar.
1. Plattenkulturen. 2 mal je 3 Verdünnungen.
2. Hohe Saatkulturen. 2 mal je 3 Verdünnungen.

Resultat am 11. 11. 98.
Ad. 1. Sämmtliche Plattenkulturen —
Ad. 2. Hohe Saatkulturen.
O. R. ca. 300 Colonieen. Distance 1 cm.
I. R. ca. 30 Colonieen in der Tiefe des Nährbodens.
II. R. —

Beide Serien verhalten sich ungefähr gleich.

Impfung am 11. 11. 98.

Aus I. R. werden 12 Colonieen isoliert ausgestochen und zu Impfstichkulturen in festem Traubenzuckeragar[1]) verwendet.

Resultat am 12. 11. 98.

Alle 12 Impfstichkulturen zeigen kräftiges Wachstum. Distance 1 cm. Alle Kulturen bestehen mikroskopisch aus Reihenkokken.

Eine dieser Impfstichkulturen erhält die Bezeichnung C.

Streptococcus D.

Am 15. 1. 99, nachmittags 4 Uhr wird von der Kreissenden H. nach dem Blasensprung bei 5 Markstück grossem Muttermunde in der früher angegebenen Weise Fruchtwasser entnommen.

Deckglastrockenpraeparat: Ganz spärliche Leukocyten. Sehr zahlreiche kurze Stäbchen und Kokken, die letzteren meistens zu zweien liegend, selten in Reihen bis zu 6. Bei der Gram'schen Färbung haben Stäbchen und Kokken die Farbe behalten.

Aussaat des Fruchtwassers am 15. 1. 99 in Traubenzuckeragar.
1. Plattenkulturen 2 mal je 3 Verdünnungen.
2. Hohe Saatkulturen 2 mal je 3 Verdünnungen.

Resultat am 17. 1. 99.
Ad. 1. Sämmtliche Plattenkulturen —
Ad. 2. Hohe Saatkulturen.
O. R. Sehr zahlreiche Colonieen. Distance ca. 1 cm. Geringe Gasbildung.
I. R. Vereinzelte Colonieen in der Tiefe des Nährbodens. Keine Gasbildung.
II. R. —

Beide Serien verhalten sich ungefähr gleich.

Impfung am 18. 1. 99.

Aus I. R. werden 10 Colonieen isoliert ausgestochen und zu Impfstichkulturen in festem Traubenzuckeragar verwendet.

Resultat am 21. 1. 99.

Von den Impfstichkulturen zeigen zwei kein Wachstum, 8 zeigen kräftiges Wachstum. Distance ca 1—1½ cm. Alle Kulturen bestehen mikroskopisch aus Reihenkokken.

Eine dieser Impfstichkulturen erhält die Bezeichnung D.

---

[1]) Wenn im folgenden die Bezeichnung Traubenzuckeragar allein gebraucht ist, so handelt es sich stets um neutrales Traubenzuckeragar.

Streptococcus E.

Von der Wöchnerin H. werden am 20. 1. 99 Lochien aus der Uterushöhle in der früher von uns angegebenen Weise entnommen. Die Lochien sind blutig, etwas mit Eiterflocken untermischt, stark riechend.

Deckglastrockenpräparat: Zahlreiche Leukocyten. Vereinzelte rote Blutkörperchen. Zahlreiche Kokken, meist zu zweien liegend, welche sich nach Gram nicht entfärben.

Aussaat der Lochien am 20. 1. 99 in Traubenzuckeragar.
1. Plattenkulturen 2 mal je 3 Verdünnungen.
2. Hohe Saatkulturen 2 mal je 3 Verdünnungen.

Resultat am 22. 1. 99.

Ad. 1. Plattenkulturen.

O. P. Sehr zahlreiche zarte Colonieen von Wetzsteinform nur in der Umgebung von grösseren übertragenen Secretflocken.

I. P. —

II. P. —

Beide Serien verhalten sich ungefähr gleich.

Ad. 2. Hohe Saatkulturen.

O. R. Sehr zahlreiche Colonieen. Distance ca. ½ cm. Geringe Gasbildung.

I. R. Zahlreiche Colonieen. Distance ¼ cm. Geringe Gasbildung.

II. R. Vereinzelte Colonieen in der Tiefe des Nährbodens. Keine Gasbildung.

Beide Serien verhalten sich ungefähr gleich.

Impfung am 22. 1. 99.

Aus O. P. werden je 25 Colonieen isoliert ausgestochen und überimpft in festes Traubenzuckeragar als Impfstichkulturen, ausserdem in neutrale Gelatine und Bouillon als Reagensglasculturen.

Resultat am 27. 1. 99.

Sämtliche Impfstichkulturen in Traubenzuckeragar. —
Gelatine und Bouillonröhrchen unverändert.

Impfung am 22 1. 99.

Aus II. R. werden 25 Colonieen isoliert ausgestochen, davon 15 in festes Traubenzuckeragar als Impfstichkulturen, je 5 in neutrale Gelatine und Bouillon als Reagensglasculturen überimpft.

Resultat am 24. 1. 99.

Von den 15 Impfstichkulturen zeigen 2 —, 13 kräftiges Wachstum. Distance ca. 1 cm. Alle Kulturen bestehen mikroskopisch aus Reihenkokken.

Gelatine und Bouillonröhrchen sämtlich unverändert.

Eine der Impfstichkulturen erhält die Bezeichnung E.

Streptococcus F.

Am 25. 12. 98 werden von der Wöchnerin S. Lochien aus dem Uterus entnommen.

Deckglastrockenpräparat: Spärliche Leukocyten, sehr zahlreiche Kokken, meistens zu zweien liegend, sehr selten in kurzen Reihen. Bei der Gram'schen Färbung haben die Kokken die Farbe behalten.

Aussaat der Lochien am 25. 12. 98 in Traubenzuckeragar.
1. Plattenkulturen 2 mal je 3 Verdünnungen.
2. Hohe Saatkulturen 2 mal je 3 Verdünnungen.

Resultat am 27. 12. 98.
Ad. 1. Plattenkulturen.
O. P. Sehr zahlreiche Colonieen.
I. P. Zahlreiche Colonieen.
II. P. Vereinzelte Colonieen.
Beide Serien verhalten sich ungefähr gleich.
Ad. 2. Hohe Saatkulturen.
O. R. Sehr zahlreiche Colonieen.
Wachstum bis zur Oberfläche, also Distance = 0 cm.
I. R. Zahlreiche Colonieen Distance 0.
II. R. Vereinzelte Colonieen Distance 0.
Beide Serien verhalten sich ungefähr gleich.
Impfung am 27. 12. 98.

Aus I. P. werden zahlreiche Colonieen (die Zahl derselben ist leider in dem Protocoll nicht angegeben) isoliert ausgestochen und zu Impfstichkulturen in festem Traubenzuckeragar verwendet.

Resultat am 28. 12. 98.
Sämtliche Impfstichkulturen zeigen kräftiges Wachstum bis zur Oberfläche. Distance 0 cm.
Alle Kulturen bestehen mikroskopisch aus Reihenkokken.

Eine der Impfstichkulturen erhält die Bezeichnung F.

Streptococcus G. u. H.

Am 6. 2. 99 werden von der Wöchnerin B. Lochien aus dem Uterus entnommen. Die Lochien sind stark übelriechend, blutig mit vielen eitrigen Beimengungen.

Deckglastrockenpräparat: Spärliche Leukocyten, reichliche rote Blutkörperchen, zahlreiche Kokken meist zu zweien liegend. Ganz vereinzelte dicke Kurzstäbchen. Die Bakterien fast sämtlich extracellulär gelegen. Bei der Gram'schen Färbung haben die Kokken die Farbe behalten.

Aussaat der Lochien am 6. 2. 99 in Traubenzuckeragar.
1. Plattenkulturen 2 mal je 3 Verdünnungen.
2. Hohe Saatkulturen 2 mal je 3 Verdünnungen.
Resultat am 7. 2. 99.
Ad. 1. Plattenkulturen.
O. P. Sehr zahlreiche Colonieen.
I. P. Vereinzelte Colonieen.
II. P. —
Beide Serien verhalten sich ungefähr gleich.
Ad. 2. Hohe Saatkulturen.
O. R. Sehr zahlreiche Colonieen. Mässige Gasbildung.
Distance 0 cm.
I. R. Zahlreiche Colonieen. Wenig Gasbildung.
Die Colonieen viel zahlreicher wie auf der entsprechenden Plattenkultur. Distance nicht angegeben.
II. R. Vereinzelte Colonieen.
Beide Serien verhalten sich ungefähr gleich.
Impfung am 12. 2. 99.
Aus I. R. und II. R. (Die Culturen haben vom 6. 2. — 7. 2. 99 bei Brutschranktemperatur vom 7. 2. — 12. 2. 99 bei Zimmertemperatur gestanden) werden 60 Colonieen isoliert ausgestochen und zu Impfstichkulturen in festem Traubenzuckeragar verwendet.
Resultat am 15. 2. 99.
Von den Impfstichkulturen zeigen 52 kräftiges Wachstum. Distance ca. 1 cm. Mikroskopisch in sämtlichen Röhrchen Reihenkokken.

2. kräftiges Wachstum bis zur Oberfläche. Distance 0 cm. Mikroskopisch in beiden Röhrchen Reihenkokken.

6 —

Eine von den 52 Impfstichkulturen, deren Wachstum Distance 1 cm. zeigt, erhält die Bezeichnung G.

Eine von den 2 Impfstichkulturen, deren Wachstum bis zur Oberfläche reicht, erhält die Bezeichnung H.

Streptococcus J.

Von der Wöchnerin J. werden am 24. 2. 99 Lochien aus der Uterushöhle entnommen. Die Lochien sind blutig mit Eiterflocken untermischt, übelriechend.

Deckglastrockenpräparat: Vereinzelte Leukocyten. Zahlreiche rote Blutkörperchen. Zahlreiche Kokken zu zweien liegend. Bei der Gram'schen Färbung behalten die Kokken die Farbe.

Aussaat der Lochien am 24. 2. 99 in Traubenzuckeragar.
1. Plattenkulturen 2 mal je 3 Verdünnungen.
2. Hohe Saatkulturen 2 mal je 3 Verdünnungen.

Resultat am 26. 2. 99

Ad. 1. Plattenkulturen.
Serie a.
O. P. 40 Colonieen.
I. P. —
II. P. —
Serie b.
O. P. 55 Colonieen.
I. P. —
II. P. —

Ad. 2. Hohe Saatkulturen.
O. R. Unzählige Colonieen, geringe Gasbildung. Distance nicht angegeben.
I. R. Zahlreiche Colonieen. Keine Gasbildung. Distance nicht angegeben.
II. R. Vereinzelte Colonieen.

Beide Serien verhalten sich ungefähr gleich.

Impfung am 26. 2. 99.

Aus II. R. werden 36 Colonieen isolirt ausgestochen und zu Impfstichkulturen in festem Traubenzuckeragar verwendet.

Resultat am 28. 2. 99.

Von den 36 Impfstichkulturen zeigen
6. —
30 kräftiges Wachstum. Distance 1 cm. Alle Kulturen bestehen mikroskopisch aus Reihenkokken

Eine der Impfstichkulturen erhält die Bezeichnung J.

Streptococcus K. u. L.

Von der Wöchnerin J. werden am 27. 2. 99 zum zweiten Male Lochien aus der Uterushöhle entnommen. Die Lochien sind blutig, mit Eiterflocken untermischt, übelriechend.

Deckglastrockenpräparat: Derselbe Befund wie bei der ersten Entnahme.

Aussaat der Lochien am 27. 2. 99 in Traubenzuckeragar.
1. Plattenkulturen 2 mal je 3 Verdünnungen.
2. Hohe Saatkulturen 2 mal je 3 Verdünnungen.

Resultat am 1. 3. 99.

Ad. 1. Plattenkulturen.
O. P. unzählige Colonieen.
I. P. Sehr zahlreiche Colonieen.
II. P. ca. 100 Colonieen.

Beide Serien verhalten sich ungefähr gleich.

Ad. 2. Hohe Saatkulturen.
O. R. Unzählige Colonieen. Distance 0.
I. R. Sehr zahlreiche Colonieen. Distance 0.
II. R. ca. 100 Colonieen.

Beide Serien verhalten sich ungefähr gleich.

Impfung am 1. 3. 99.

Aus II. R. werden 50 Colonieen isolirt ausgestochen und zu Impfstichkulturen in festem Traubenzuckeragar verwendet.

Resultat am 3. 3. 99.

Von den Impfstichkulturen zeigen
40 kräftiges Wachstum. Distance ca. 1 cm. Mikroskopisch in sämtlichen Röhrchen Reihenkokken.

9 kräftiges Wachstum bis zur Oberfläche. Distance 0 cm. Mikroskopisch in sämtlichen Röhrchen Reihenkokken.
1 —.

Eine von den 40 Impfstichkulturen, deren Wachstum Distance 1 cm zeigt, erhält die Bezeichnung K.

Eine von den 9 Impfstichkulturen, deren Wachstum bis zur Oberfläche reicht, erhält die Bezeichnung L.

Streptococcus M. u. N.

Aus den mit dem Thermokauter eröffneten parametranen eitergefüllten Gefässbahnen der Wöchnerin J. wird Eiter entnommen.

Deckglastrockenpräparat: Vereinzelte Leukocyten, viele rote Blutkörperchen, vereinzelte Diplokokken, welche sich nach Gram nicht entfärben.

Aussaat des Eiters am 6. III. 99 in Traubenzuckeragar.
1. Plattenkulturen 2 mal je 3 Verdünnungen.
2. Hohe Saatkulturen 2 mal je 3 Verdünnungen.

Resultat am 9. III. 99.

Ad. 1. Plattenkulturen.
O. P. unzählige Colonieen.
I. P. sehr zahlreiche Colonieen.
II. P. vereinzelte Colonieen.

Beide Serien verhalten sich ungefähr gleich.

Ad. 2. Hohe Saatkulturen.
O. R. unzählige Colonieen. Eine 1½ cm breite Zone des Nährbodens unter der Oberfläche enthält weniger zahlreiche Colonieen, wie die tieferen Partieen der Kultur. Grenze ziemlich scharf.
I. R. Sehr zahlreiche Colonieen. Uebriges Verhalten wie bei O. R.
II. R. Vereinzelte Colonieen.

Impfung am 9. III. 99.

Aus I R. werden
α. aus der oberflächlichen Zone 11 Colonieen isolirt ausgestochen.
β. aus der tieferen Zone 30 Colonieen isolirt ausgestochen und zu Impfstichkulturen in festem Traubenzuckeragar verwendet.
Resultat am 11. III. 99.
Von den Impfstichkulturen zeigen aus der Serie α.
7 kräftiges Wachstum bis zur Oberfläche.
3 kräftiges Wachstum Distance 1 cm.
Mikroskop. in sämmtlichen Röhrchen Reihenkokken.
1 —
aus der Serie β.
28 kräftiges Wachstum. Distance ca. 1 cm.
Mikroskop. in sämmtlichen Röhrchen Reihenkokken.
2 —

Eine von den Impfstichkulturen, deren Wachstum bis zur Oberfläche reicht, erhält die Bezeichnung M

Eine von den Impfstichkulturen, deren Wachstum Distance 1 cm zeigt, erhält die Bezeichnung N.

Streptococcus O.

Aus der Peritonealhöhle der Wöchnerin Sch. wird während der Laparotomie Bauchhöhlenexsudat mit sterilem Glasrohr entnommen. Das Exsudat ist serös eiterig, nicht riechend.

Deckglastrockenpräparat. Zahlreiche Leukocyten. Sehr zahlreiche Kokken zu zweien und in Reihen liegend, welche sich nach Gram nicht entfärben.

Aussaat des Exsudates am 11. III. 99 in Traubenzuckeragar.
1. Plattenkulturen 2 mal je 3 Verdünnungen.
2. Hohe Saatkulturen 2 mal je 3 Verdünnungen.
Resultat am 13. III. 99.
Ad. 1. Plattenkulturen.
O. P. unzählige Colonieen.
I. P. zahlreiche Colonieen.
II. P. vereinzelte Colonieen.
Beide Serien verhalten sich ungefähr gleich.
Ad. 2. Hohe Saatkulturen.
O. R. unzählige Colonieen. Distance O.
I. R. zahlreiche Colonieen. Distance O.
II. R. vereinzelte Colonieen.
Beide Serien verhalten sich ungefähr gleich.
Impfung am 14. III. 99.
Aus I. P. werden 25 Colonieen, aus I. R. 23 Colonieen isolirt ausgestochen und zu Impfstichkulturen verwendet.
Resultat am 16. III. 99.
Von den Impfstichkulturen zeigen 41 kräftiges Wachstum bis zur Oberfläche.
Mikroskop. in allen Röhrchen Reihenkokken.
7 —

Eine von den Impfstichkulturen erhält die Bezeichnung O.

Form, Anordnung und Färbbarkeit der Streptokokken.

In der Form und Anordnung der Streptokokken spielen die Nährböden, in denen sie cultivirt werden, eine grosse Rolle.

„In günstigen Nährböden behalten sie viel eher ihre kugelige Form, während sie in weniger für ihre Entwickelung geeigneten Nährböden oft in der Längsrichtung zusammengedrückt erscheinen.“ Diese Sätze Pasquales[1]) können wir für sämmtliche von uns geprüften Streptokokken als zutreffend bezeichnen.

In frischen Culturen bilden alle Streptokokken unter sonst günstigen Lebensbedingungen lange Ketten, deren Gliederzahl bis zu 100 beträgt. Die Grösse der einzelnen Individuen schwankt in der Kette nur wenig; der Durchmesser ist durchschnittlich 0,8 μ gross.

Die Kokken sind in der Kette derart angeordnet, dass sie entweder in gleichen Abständen von einander liegen und dann eine reine Kugelform zeigen, oder sie sind paarig angeordnet; in diesem Falle sind die zu einem Paare gehörigen Glieder manchmal gegeneinander wenig abgeplattet.

In älteren Culturen, besonders in flüssigen Nährmedien, sind die Glieder ein und derselben Kette oft verschieden gross und verschieden geformt.

Im Gewebe und in den Entzündungsprodukten bilden die Streptokokken stets kürzere Verbände, in der Regel liegen sie zu zweien.

Alle Streptokokken färben sich leicht mit den wässerigen Lösungen der gewöhnlichen Anilinfarben; nur die aus älteren Culturen stammenden nehmen die Farbe ungleichmässig und schlecht an. Mit einer Anilinwassergentianaviolettlösung gefärbt behalten die Kokken die Farbe bei der Gram'schen Färbung, wenn die Entfärbung im Alcohol nicht zu lange ausgedehnt wird.

Verhalten der Culturen.

Um ihre culturellen Eigenschaften zu prüfen haben wir die Streptokokken mit der Bezeichnung A. B. C. D. E. F. G. H. N. in alle oben angeführten Nährböden übertragen. Als Ausgangsmaterial dienten zwei Tage alte Traubenzuckeragarculturen, die von verschiedenen Generationen stammten. Wir nahmen von

A. die V. Generation,
B. „ VI. „
C. „ XXVIII. „
D. „ VII. „
E. „ III. „
F. „ VII. „
G. „ III. „
H. „ VI. „
N. „ IV. „

Sämmtliche Nährbodensorten wurden von einer dieser Streptokokkengenerationen an demselben Tage beschickt.

[1]) Alessandro Pasquale. Vergleichende Untersuchungen über Streptokokken. Beiträge zur pathologischen Anatomie und zur allgemeinen Pathologie von Ziegler. 1893. S. 433 u. ff.

Die Nährböden wurden zum ersten Male 2mal 24 Stunden nach der Beschickung controlirt. War in flüssigen Nährmedien eine Trübung oder ein Niederschlag entstanden, so wurde bei den ersten Versuchsreihen nur mikroskopisch controlirt, ob Wachsthum eingetreten war. Später genügte uns diese Controle nicht mehr, sondern es wurde ausserdem durch Uebertragung des flüssigen Nährmediums in Traubenzuckeragar festgestellt, ob Wachsthum eingetreten war oder nicht.

Die weiteren Controlen folgten in Abständen von je zwei Tagen. Traten in den Culturen Veränderungen nicht mehr ein, so wurde das Resultat als ein definitives angesehen und in Tabellen eingetragen. Ungeimpfte Nährböden, welche unter den gleichen Bedingungen sich befanden wie die beschickten, wurden in der gleichen Weise beobachtet.

Bei der Durchsicht der Tabellen stellte es sich heraus, dass einige der Streptokokken ein vollständig identisches Culturergebnis zeigten.

Ein völlig gleiches Verhalten boten die Streptokokken

1) A. B. D. E. u. G.
2) C. u. N.
3) F. u. H.

Wir beschränken uns deshalb im folgenden auf die Wiedergabe von 3 Tabellen, I, II und III. Von diesen enthält

I die Culturergebnisse von A, welche denen von B. D. E. u. G. gleichen,
II „ „ von C., welche denen von N gleichen,
III „ „ von F., welche denen von H gleichen.

(Hier folgen Tabellen I, II und III.)

Von den unbeschickten Controlnährböden mit farbigen Zusätzen veränderten sich nach mehrtägigem Aufenthalte im Brutschranke die indigohaltigen Nährböden nur insofern, als sie in der Tiefe eine mehr blaugrüne Farbe annahmen und durchscheinend wurden, während die lakmushaltigen keine deutliche Veränderung zeigten.

Beim Vergleiche der Tabellen fällt vor allen Dingen auf, dass die von uns gezüchteten Streptokokken in der Empfindlichkeit dem Sauerstoff der Luft gegenüber deutliche Unterschiede aufweisen.

Während die Streptokokken der Tabelle III auch bei Luftzutritt wachsen, gedeihen die Streptokokken der Tabellen I u. II nur dann, wenn gewisse Massnahmen zur Fernhaltung des Sauerstoffes der Luft im Nährboden getroffen sind, also die Möglichkeit einer ausschliesslichen Anaërobiose gewährleistet ist. Wir müssen daher den Streptococcus der Tabelle III als fakultativ-anaërobes Bakterium, die Streptokokken der Tabellen I u. II als obligat-anaërobe Bakterien bezeichnen.

Tabelle I.

Streptococcus. A.

A. Züchtung bei Brutschranktemperatur (37,5° C).

I. Feste Nährböden.

a) Plattenkulturen.

	Ob gewachsen	Schnelligkeit des Wachstums	Form des Wachstums
Neutrales Agar	—	—	—
Neutrales Agar u. Traubenz.	—	—	—
Neutrales Agar u. Milchz.	—	—	—
Saures Agar	—	—	—
Saures Agar u. Traubz.	—	—	—
Saures Agar u. Milchz.	—	—	—

b) Impfstichkulturen.

	Ob gewachsen	Schnelligkeit d. Wachstums	Distance	Form des Wachstums	Farbe des Nährbodens	Gasbildung	Microsc. Bef.
Neutrales Agar	kräftiges Wachstum	schnell	ca. 1 cm	zusammenh. Stich mit seitl. Ausbucht.	—	—	Kokken in Ketten
Neutrales Agar u. Traubz.	„	„	1 cm	„	—	—	„
Neutrales Agar u. Milchz.	„	„	2 cm	„	—	—	„
Neutrales Agar u. Jndig.	„	„	nicht zu sehen	„	oben tiefblau, unten grün bis gelb aufgehellt	—	„
Neutrales Agar u. Jndig. u. Traubz.	„	„	1½ cm	„	fast ganz aufgehellt	—	„
Neutrales Agar und Lakmust.	„	„	2 cm	„	oben rotbraun, unten hell	—	„
Neutr. Agar u. Lakm. u. Milchz.	„	„	1 cm	„	graurötlich	—	„
Saures Agar	geringes Wachstum	langsam	2 cm	Pünktchen-wachstum	—	—	„
Saures Agar u. Traubz.	„	„	2 cm	„	—	—	„
Saures Agar u. Milchz.	„	„	2 cm	„	—	—	„

II. Flüssige Nährböden.

a) Bouillonnährböden.

α) Bouillon in Reagenzgläsern.

	Ob gewachsen	Trübung des Nährbodens	Schnelligk. d. Wachst.	Bodensatz	Reaktion	Farbe d. Nährb.	Geruch	Microsc. Befund
Neutrale Bouillon	—	klar	-	—	—	—	—	-

Tabelle II.

	wolkiger	geprüft	färbt, oben	in Ketten

Tabelle III.

Neutrale Gelatine	gewachsen kräftig	Nährbodens klar	des Wachst. schnell	Bodensatz starker flockiger Bodensatz	Reaktion nicht geprüft	Nährbodens —	Geruch —	Befund Kokken in Ketten
Neutr. Gelatine u. Traubz.	-	"	-	"	"	—	—	"
Neutr. Gelatine u. Milchz.	-	"	-	-	"	—	—	-
					"	entfärbt	—	-

Dementsprechend wachsen die fakultativen Anaërobien der Tabelle III in flüssigen Nährmedien als Reagensglaskulturen, in festen Nährböden als Plattenkulturen und als Impfstichkulturen bis an die Oberfläche. Die obligaten Anaërobien der Tabellen I u. II wachsen dagegen in flüssigen Nährmedien nur dann, wenn der Sauerstoff der Luft aus ihnen durch Wasserstoffgas entfernt ist, in festen Nährböden als Plattenkulturen überhaupt nicht und als Impfstichkulturen nur in einem gewissen Abstande von der Oberfläche.

Der scheinbare Widerspruch, dass die obligat-anaëroben Streptokokken der Tabellen I u. II in verflüssigter Gelatine mit Indigozusatz wachsen, erklärt sich nach den Angaben von Kitasato und Weyl dadurch, dass dieser Zusatz in der Flüssigkeit reducierend wirkt.

Ausser dieser wichtigen Differenz in der Empfindlichkeit gegen den Sauerstoff der Luft sind noch folgende kulturelle Unterschiede zu erwähnen:

Die Streptokokken der Tabelle II trüben beim Wachstum die Bouillonnährböden diffus, während die Streptokokken der Tabelle I u. III den Nährboden selbst klar lassen und nur einen flockigen Niederschlag erzeugen.

Nur bei dem Wachstum der Streptokokken der Tabelle II werden Bouillon- und Gelatinenährböden übelriechend.

Das Wachstum der Streptokokken der Tabellen I u. II bei Zimmertemperatur ist gegenüber dem der Streptokokken der Tabelle III sehr langsam.

Die Streptokokken der Tabelle III sind den anderen gegenüber starke Säurebildner.

Im Fruchtwasser gediehen die Streptokokken der Tabelle I nicht, während die anderen darin wuchsen. Doch möchten wir diesem Umstande deswegen keine Bedeutung beilegen, weil das Fruchtwasser an und für sich ein schlechter Nährboden ist, der besonders zu vergleichenden Untersuchungen wegen seiner inconstanten Zusammensetzung sich nicht eignet.

Andererseits zeigen die Kulturen der verschiedenen Streptokokken in vielen Einzelheiten auch grosse Aehnlichkeit, so in der Form der Colonieen. Dieselben sind in der Tiefe des Nährbodens spindelförmig.

In der Impfstichkultur in Traubenzuckeragar bildet der Impfstich ein zusammenhängendes Band mit seitlichen Ausbuchtungen.

Die indigohaltigen Nährböden werden teilweise in der Tiefe des Nährbodens entfärbt.

In säurehaltigen Nährböden zeigen alle geringeres Wachstum wie in neutralen.

Trotzdem halten wir uns vor allem auf Grund der verschiedenen Empfindlichkeit der einzelnen Streptokokken gegen den Sauerstoff der Luft für berechtigt, besondere Arten anzunehmen.

Koblanck erachtet diese verschiedene Empfindlichkeit der einzelnen Streptokokken gegen den Sauerstoff der Luft für nicht ausreichend zur Aufstellung einer besonderen Art, weil er sie für sehr variabel hält.

Wenn Koblanck unsere Ansicht von der Constanz der Anaërobiose bei gewissen Streptokokkenarten, an der wir schon in früheren Arbeiten stets festgehalten haben, in so kurzer Weise bestreitet, so sollte man erwarten, dass er sich dabei auf eine grössere Reihe von Versuchen stützte. Aber er begnügt sich einfach damit, eine durch nichts begründete Behauptung aufzustellen. Wenn wir daher diesen Aeusserungen Koblanck's auch nicht den geringsten wissenschaftlichen Wert beimessen können, so haben wir uns trotzdem der grossen Mühe unterzogen, noch besondere Versuche anzustellen, um neben der Constanz der übrigen culturellen Eigenschaften vor allem auch die Constanz der obligaten Anaërobiose von neuem zu prüfen.

Constanz der Anaërobiose und der übrigen culturellen Eigenschaften.

1. In den einzelnen Generationen.

Wenn eine Bakterienart variiert, wird dies am deutlichsten in verschiedenen Generationen in die Erscheinung treten. Wir haben deshalb alle oben angeführten Streptokokken als Impfstichkulturen in Traubenzuckeragar in möglichst zahlreichen Generationen fortgezüchtet und in der Tabelle IV die Daten der Ueberimpfungen eingetragen.

In allen Generationen bewahrten die obligat anaëroben Streptokokken in der Impfstichkultur die Wachstumsdistance von der Oberfläche von ca. 1 cm., während die facultativ anaëroben Streptokokken stets ein Wachstum bis an die Oberfläche des Nährbodens zeigten.

Auch in der Plattenkultur, sowie in flüssigen Nährmedien offenbarten die obligat anaëroben Streptokokken in den verschiedensten Generationen ihre Empfindlichkeit dem Sauerstoff der Luft gegenüber dadurch, dass niemals Wachstum erfolgte. Die facultativ anaëroben Streptokokken wuchsen dagegen immer auch bei Sauerstoffzufuhr.

Von den obligat anaëroben Streptokokken überimpften wir je zwei Generationen, von A die IV. und XIII. Generation, von E die III. und IV. Generation in sämtliche erwähnte Nährböden. Dabei stellte es sich heraus, dass die verschiedenen Generationen dieser Keime nicht nur in ihrer obligaten Anaërobiose, sondern auch in den übrigen culturellen Eigenschaften constant blieben.

2. Bei den Individuen einer Cultur.

Die Frage lag nahe, ob nicht die Individuen einer Cultur in der Empfindlichkeit gegen den Sauerstoff der Luft gewisse

Tabelle IV.

Zahl der Generationen	A	B	C	D	E	F	G	H	I	K	L	M	N	O
1	31. 12. 98	31. 12. 98	8. 11. 98	15. 1. 99	20. 1. 99	25. 12. 98	6. 2. 99	6. 2. 99	24. 2. 99	27. 2. 99	27. 2. 99	6. 3. 99	6. 3. 99	11. 3. 99
2	2. 1. 99	2. 1. 99	11. 11. 98	17. 1. 99	22. 1. 99	27. 12. 98	12. 2. 99	12. 2. 99	26. 2. 99	1. 3. 99	1. 3. 99	9. 3. 99	9. 3. 99	14. 3. 99
3	5. 1. 99	7. 1. 99	14. 11. 98	23. 1. 99	27. 1. 99	31. 12. 98	15. 2. 99	15. 2. 99	28. 2. 99	9. 3. 99	9. 3. 99	11. 3. 99	11. 3. 99	16. 3. 99
4	9. 1. 99	9. 1. 99	16. 11. 98	27. 1. 99	30. 1. 99	2. 1. 99	17. 2. 99	16. 2. 99	3. 3. 99	15. 3. 99	15. 3. 99	13. 3. 99	14. 3. 99	17. 3. 99
5	11. 1. 99	11. 1. 99	20. 11. 98	29. 1. 99	5. 2. 99	5. 2. 99	18. 2. 99	17. 2. 99	5. 4. 99	19. 3 99	19. 3. 99	15. 3. 99	15. 3. 99	19. 3. 99
6	18. 1. 99	18. 1. 99	22. 11. 98	31. 1. 99	12. 2. 99	7. 2. 99	27. 2. 99	18. 2. 99	20. 4. 99	26. 3. 99	26. 3. 99	19. 3. 99	16 3. 99	20. 3. 99
7	24. 1. 99	24. 1. 99	24. 11. 98	1. 2. 99	18. 2. 99	8. 2. 99	8. 3. 99	19. 2. 99	21. 4. 99	5. 4. 99	5. 4. 99	20. 3. 99	19. 3. 99	21. 3. 99
8	5. 2. 99	5. 2. 99	26. 11. 98	5. 2. 99	27. 2. 99	10. 2. 99	15 3. 99	25. 2. 99	22. 4. 99	20. 4. 99	20. 4. 99	21. 3. 99	20. 3. 99	22. 3. 99
9	12. 2. 99	12. 2. 99	4. 12. 98	14. 2. 99	8. 3. 99	18. 2. 99	19. 3. 99	27. 2. 99	23. 4. 99	21. 4. 99	21. 4. 99	22. 3. 99	21. 3. 99	23. 3. 99
10	18. 2. 99	18. 2. 99	9. 12. 98	18. 2. 99	15. 3. 99	27. 2. 99	26. 3. 99	28. 2. 99	24. 4. 99	22. 4. 99	22. 4. 99	23. 3. 99	22. 3. 99	24. 3. 99
11	23. 2. 99	27. 2. 99	11. 12. 98	27. 2. 99	19. 3. 99	8. 3. 99	5. 4. 99	1. 3. 99	25. 5. 99	23. 4. 99	23. 4. 99	24. 3. 99	23. 3. 99	25. 3. 99
12	27. 2. 99	8. 3. 99	14. 12. 98	8. 3. 99	26. 3. 99	15. 3. 99	20. 4. 99	8. 3. 99	26. 4. 99	24. 4. 99	24. 4. 99	25. 3. 99	24. 3. 99	5. 4. 99
13	8. 3. 99	15. 3. 99	18. 12. 98	15. 3. 99	Cultur	19. 3. 99	21. 4. 99	15. 3. 99	27. 4. 99	25. 4. 99	25. 4. 99	26. 3. 99	25. 3. 99	20. 4. 99
14	10. 3. 99	19. 3. 99	21. 12. 98	19. 3. 99	abge-	26. 3. 99	22. 4. 99	17. 3. 99	28. 4. 99	26. 4. 99	26. 4. 99	5. 4. 99	5. 4. 99	21. 4. 99
15	19. 3. 99	26. 3. 99	23. 12. 98	26. 3. 99	storben.	5. 4. 99	23. 4. 99	19. 3. 99	29. 4. 99	27. 4. 99	27. 4. 99	20. 4. 99	20 4. 99	22. 4. 99
16	26. 3. 99	5. 4. 99	25. 12. 98	Cultur		20. 4. 99	24. 4. 99	20. 3. 99	30. 4. 99	28. 4. 99	28. 4. 99	21. 4. 99	21. 4. 99	23. 4. 99
17	5. 4. 99	20. 4. 99	27. 12. 98	abge-		21. 4. 99	25. 4. 99	21. 3. 99	1. 5. 99	29. 4. 99	29. 4. 99	22. 4. 99	22. 4. 99	24. 4 99
18	20. 4. 99	21. 4. 99	29. 12. 98	storben.		22. 4. 99	26. 4. 99	22. 3. 99	2. 5. 99	30. 4. 99	30. 4. 99	23. 4. 99	23. 4. 99	25. 4. 99
19	21. 4. 99	22. 4. 99	31. 12. 98			23. 4. 99	27. 4. 99	23. 3. 99		1. 4. 99	1. 4. 99	24. 4. 99	24. 4. 99	26. 4. 99
20	22. 4. 99	23. 4. 99	2. 1. 99			24. 4. 99	28. 4. 99	26. 3. 99		2. 5. 99	2. 5. 99	25. 4. 99	25. 4. 99	47 4. 99
21	23. 4. 99	24. 4. 99	3. 1. 99			25. 4. 99	29. 4. 99	5. 4. 99				26. 4. 99	26. 4. 99	28. 4. 99
22	24. 4. 90	25. 4. 99	5. 1. 99			26. 4. 99	30. 4. 99	20. 4. 99				27. 4. 99	27. 4. 99	29. 4. 99
23	25. 4. 99	26. 4. 99	7. 1. 99			27. 4. 99	1. 5. 99	21. 4. 99				28. 4. 99	28. 4 99	30. 4. 99
24	26. 4. 99	27. 4. 99	9. 1. 99			28. 4. 99	2. 5. 99	22. 4. 99				29. 4. 99	29. 4. 99	1. 5. 99
25	27. 4. 99	28. 4. 99	11. 1. 99			29. 4. 99		23. 4. 99				30. 4. 99	30. 4. 99	2. 5. 99
26	28. 4. 99	29. 4. 99	13. 1. 99			30. 4. 99		24. 4. 99				1. 5. 99	1. 5. 99	
27	29. 4. 99	30. 4. 99	17. 1. 99			1. 5. 99		25. 4. 99				2. 5. 99	2. 5. 99	
28	30. 4. 99	1. 5. 99	18. 1. 99			2. 5. 99		26. 4. 99						
29	1. 5. 99	2. 5. 99	21. 1. 99					27. 4. 99						
30	2. 5. 99		22. 1. 99					28. 4. 99						
31			23. 1. 99					29. 4. 99						
32			25. 1. 99					30. 4. 99						
33			28. 1. 99					1. 5. 99						
34			5. 2. 99					2. 5. 99						
35			12. 2. 99											
36			18. 2. 99											
37			27. 2. 99											
38			8. 3. 99											
39			15. 3. 99											
40			19. 3. 99											
41			26. 3. 99											
42			5. 4. 99											

Unterschiede zeigten, die sich in der Impfstichkultur am besten dadurch äussern würden, dass die Distance in dem frisch ausgekochten neutralen Traubenzuckeragar gleicher Herkunft verschieden gross sein würde.

Wir haben mehrere Versuche, welche darüber Auskunft geben sollten, ausgeführt, deren Anordnung folgende war:

Sowohl von einer obligat- als auch einer facultativ-anaëroben Streptokokkenart wurden in Traubenzuckeragar hohe Saatkulturen mit Verdünnungen angelegt.

Aus dem ersten resp. zweiten Verdünnungsröhrchen wurden ca. 200 Colonieen in verschiedener Höhe des Nährbodens isoliert ausgestochen und als Impfstichkulturen in festes Traubenzuckeragar übertragen.

Das Resultat war stets ein einheitliches. Bei dem facultativ anaëroben Streptococcus zeigten sämmtliche Impfstichkulturen Wachstum bis an die Oberfläche. Bei dem obligat anaëroben Streptococcus zeigten sämtliche Impfstichkulturen Wachstum mit einer nur innerhalb enger Grenzen schwankenden Distance.

Es geht hieraus hervor, dass die eine Reinkultur zusammensetzenden Individuen eine völlige Gleichheit in ihrer Empfindlichkeit gegen den Sauerstoff der Luft zeigen.

Constanz der Anaërobiose bei nachträglichem Zutritt von Sauerstoff zur Cultur.

Wenn ein Schwanken in der Sauerstoffempfindlichkeit der obligat anaëroben Streptokokken thatsächlich vorkommen sollte, so würde sich dasselbe wohl am ehesten dann beobachten lassen, wenn man den Bakterien Gelegenheit gäbe, sich ganz allmählich an die Berührung mit dem Sauerstoff der Luft zu gewöhnen. Aehnliches vermutet Walthard[1]) von den „an ein relativ anaërobes Wachstum gewöhnten Scheidenbakterien".

Diesen Bedingungen glaubten wir durch folgende Versuchsanordnung am besten entsprechen zu können:

Der Streptococcus A wurde in der früher beschriebenen Weise in neutraler Traubenzucker-Bouillon im Liboriusrohr rein gezüchtet. Nach einem Brutschrankaufenthalte von einigen Tagen wurden die zugeschmolzenen Kulturröhrchen durch Abschneiden des abführenden Schenkels wieder geöffnet. Diese Oeffnung wurde nur mit einem sterilen Wattepfropf wieder pilzdicht verschlossen, sodass nun die Luft in das Liboriusrohr eindringen konnte.

Unmittelbar nach der Eröffnung des Rohres und an jedem folgenden Tage wurden mit einer sterilen Platinschlinge aus dem Liboriusrohre je 3 Oesen des vorher geschüttelten Nährbodens

[1]) l. c.

entnommen und davon je 3 Plattenkulturen und je 3 hohe Saatkulturen von Traubenzuckeragar angelegt.

Durch allmählich sich einfindendes und üppiger werdendes Colonieen-Wachstum auf der Platte oder durch eine allmähliche Verminderung der Distancegrösse in den hohen Saatkulturen musste es sich zeigen, ob die Empfindlichkeit des anaëroben Streptococcus gegenüber dem Sauerstoff der Luft sich verringert hatte.

In der Tabelle V ist die Zahl der Colonieen, welche in den hohen Saatkulturen auskeimten, zusammengestellt.

Tabelle V.

Aufenthalt der uneröffneten Liboriusröhrchen im Brutschrank	Verhalten der hohen Saatkulturen:						
	Direkt nach Eröffnung	1 Tag n. d. Eröffng.	2 Tage n. d. Eröffng.	3 Tage n. d. Eröffng.	4 Tage n. d. Eröffng.	5 Tage n. d. Eröffng.	6 Tage n. d. Eröffng.
3 Tage	Unzählige Colonieen Distance 1 cm	Unzählige Colonieen Distance 1 cm	Unzählige Colonieen Distance 1 cm	Unzählige Colonieen Distance 1 cm	Unzählige Colonieen Distance 1 cm	—	—
5 Tage	Unzählige Colonieen Distance 1 cm	Unzählige Colonieen Distance 1 cm	Unzählige Colonieen Distance 1 cm	Zahlreiche Colonieen Distance 1 cm	—		
6 Tage	Unzählige Colonieen Distance 1 cm	Unzählige Colonieen Distance 1 cm	Unzählige Colonieen Distance 1 cm	Vereinzelte Colonieen in der Tiefe des Nährbodens	—		
7 Tage	Unzählige Colonieen Distance 1 cm	Unzählige Colonieen Distance 1 cm	—	—	—		

Die Resultate der Plattenkulturen sind in der Tabelle deswegen nicht besonders verzeichnet, weil niemals Wachstum erfolgt war.

Aus dem Versuche ergiebt sich, dass eine allmähliche Gewöhnung der obligat anaëroben Streptokokken an den Sauerstoff der Luft nicht eingetreten ist, da weder die Distance der hohen Saatkulturen sich geändert hat, noch jemals auf der Plattenkultur Colonieen auskeimten.

Als weiteres Ergebnis des Versuches ist das auffallend plötzliche Absterben der Kulturen hervorzuheben, und weiterhin der Umstand, dass je älter die Kultur ist, um so schneller nach der Eröffnung des Liboriusrohres die Kultur abstirbt.

Verhalten facultativ anaërober und obligat anaërober Streptokokken zu einander.

Die von uns isolirten facultativ und obligat anaëroben Streptokokkenarten haben wir gewonnen aus

Scheidensecret,
Fruchtwasser,
Lochialsecret des Uterus,
den eitergefüllten Gefässbahnen des Parametriums,
einem abgekapselten Peritonealabscess,
freiem entzündlichen Bauchhöhlenexsudat bei diffuser Peritonitis.

Aus dem Ausgangsmateriale züchteten wir bei der Aussaat auf Plattenkulturen und hohen Saatkulturen von Traubenzuckeragar gewöhnlich nur eine Art, entweder den facultativ oder den obligat anaëroben Streptococcus.

Obligat anaërobe Streptokokken kultivierten wir allein aus:

Scheidensecret,
Fruchtwasser,
Lochialsecret des Uterus,
abgekapseltem und freiem entzündlichen Bauchhöhlenexsudat,

facultativ anaërobe Streptokokken kultivirten wir allein aus dem Lochialsecrete des Uterus und
freiem entzündlichen Bauchhöhlenexsudate.

Bei zwei Wöchnerinnen fanden wir eine Symbiose facultativ und obligat anaërober Streptokokken und zwar im Lochialsecrete des Uterus, und bei der einen auch in den eitergefüllten Gefässbahnen des Parametriums.

1. Symbiose im Lochialsecrete des Uterus.

Bei diesen beiden Wöchnerinnen haben wir an verschiedenen Tagen des Wochenbettes Lochialsecret aus dem Uterus entnommen, um zu sehen ob das Zusammenleben der beiden Streptokokkenarten in den Uteruslochien längere Zeit andauerte.

Von der einen Wöchnerin B. wurden am 6. 2. 99 zum ersten Male Lochien aus dem Uterus entnommen und ausgesät. Das Resultat dieser Aussaat findet sich schon Seite 715. Der besseren Uebersicht halber geben wir dasselbe aber hier noch einmal kurz an.

Resultat am 7. 2. 99.
Ad. 1. Plattenkulturen.
O. P. Sehr zahlreiche Colonieen.
I. P. Vereinzelte Colonieen.
II. P. —
Beide Serien verhalten sich ungefähr gleich.
Ad. 2. Hohe Saatkulturen.
O. R. Sehr zahlreiche Colonieen. Mässige Gasbildung. Distance 0 cm.

I. R. Zahlreiche Colonieen. Wenig Gasbildung. Die Colonieen viel zahlreicher wie auf der entsprechenden Plattenkultur. Distance nicht angegeben.
II. R. Vereinzelte Colonieen.

Beide Serien verhalten sich ungefähr gleich.

Impfung am 7. 2. 99.

Aus I. P. werden 18 Colonieen isolirt ausgestochen und zu Impfstichkulturen in festem Traubenzuckeragar verwendet.

Resultat am 9. 2. 99.

In sämtlichen Röhrchen Wachstum bis an die Oberfläche Distance = 0. Mikroskopisch in allen Röhrchen Reihenkokken.

Impfung am 12. 2. 99.

Aus I. R. und II. R. werden 60 Colonieen isoliert ausgestochen und zu Impfstichkulturen in festem Traubenzuckeragar verwendet.

Resultat am 15. 2. 99.

Von den Impfstichkulturen zeigen
52. kräftiges Wachstum. Distance ca. 1 cm. Mikroskopisch in sämtlichen Röhrchen Reihenkokken.
2. kräftiges Wachstum bis zur Oberfläche. Distance 0 cm. Mikroskopisch: In beiden Röhrchen Reihenkokken.
6. —

Am 15. 2. 99 werden von derselben Wöchnerin nochmals Lochien entnommen. Die Lochien sind blutig, mit Eiterflocken untermischt, übelriechend.

Deckglas-Trockenpräparat: Vereinzelte Leukocyten. Zahlreiche rote Blutkörperchen. Zahlreiche Kokken zu zweien liegend. Bei der Gramschen Färbung behalten die Kokken die Farbe. Vereinzelte kurze Stäbchen.

Aussaat der Lochien am 15. 2. 99 in Traubenzuckeragar.
1. Plattenkulturen 2 mal je 3 Verdünnungen.
2. Hohe Saatkulturen 2mal je 3 Verdünnungen.

Resultat am 17. 2. 99.

Ad. 1. Plattenkulturen.
O. P. —
I. P. —
II. P. —

Beide Serien verhalten sich gleich.

Ad. 2. Hohe Saatkulturen.
O. R. Unzählige Colonieen. Distance ca. 1 cm.
I. R. Zahlreiche Colonieen. Distance ca. 1 cm.
II. R. ca. 100 Colonieen in den tieferen Teilen des Nährbodens.

Beide Serien verhalten sich ungefähr gleich.

Impfung am 18. 2. 99.

Aus II. R. werden 30 Colonieen isoliert ausgestochen und zu Impfstichkulturen in festem Traubenzuckeragar verwendet.

Resultat am 20. 2. 99.

Von den Impfstichkulturen
zeigen 29 kräftiges Wachstum. Distance ca. 1 cm. Mikroskopisch in sämtlichen Röhrchen Reihenkokken.
1. —

Das Zusammenleben des facultativ und des obligat anaëroben Streptococcus ist also im Lochialsecrete dieser Wöchnerin nur von kurzer Dauer gewesen. Der facultativ anaërobe Streptococcus war 9 Tage nach der ersten Entnahme im Lochialsecrete des Uterus nicht mehr nachweisbar, während der obligat anaërobe Streptococcus in der hohen Saatkultur noch in unzähligen Colonieen ausgekeimt war.

Bei der zweiten Wöchnerin J. wurden am 24. 2. 99 zum ersten Male Lochien aus dem Uterus entnommen und ausgesät. Das Resultat dieser Aussaat findet sich schon Seite 716. Auch hier geben wir dasselbe noch einmal kurz an.

Resultat am 26. 2. 99.
Ad. 1. Plattenkulturen.
Serie a.
O. P. 40 Colonieen.
I. P. —
II. P. —
Serie b.
O. P. 55 Colonieen.
I. P. —
II. P. —
Ad. 2. Hohe Saatkulturen.
O. R. Sehr zahlreiche Colonieen. Geringe Gasbildung. Distance nicht angegeben.
I. R. Zahlreiche Colonieen. Keine Gasbildung. Distance nicht angegeben.
II. R. Vereinzelte Colonieen.
Beide Serien verhalten sich ungefähr gleich.

Impfung am 26. 2. 99.

Aus O. P. werden 15 Colonieen isoliert ausgestochen und zu Impfstichkulturen in festem Traubenzuckeragar verwendet.

Resultat am 27. 2. 99.

Alle Röhrchen zeigen Wachstum bis an die Oberfläche Distance 0 cm. Mikroskopisch in sämtlichen Röhrchen Reihenkokken.

Impfung am 26. 2. 99.

Aus II. R. werden 36 Colonieen isoliert ausgestochen und zu Impfstichkulturen in festem Traubenzuckeragar verwendet.

Resultat am 28. 2. 99.

Von den Impfstichkulturen zeigen
6. —
30 kräftiges Wachstum. Distance 1 cm. Mikroskopisch in sämtlichen Röhrchen Reihenkokken.

Am 27. 2. 99 werden von derselben Wöchnerin nochmals Lochien aus dem Uterus entnommen. Das Resultat dieser Aussaat findet sich schon Seite 717. Es war folgendes:

Resultat am 1. 3. 99.
Ad. 1. Plattenkulturen.
O. P. Unzählige Colonieen.
I. P. Sehr zahlreiche Colonieen.
II. P. ca. 100 Colonieen.
Beide Serien verhalten sich ungefähr gleich.
Ad. 2. Hohe Saatkulturen.
O. R. Unzählige Colonieen. Distance 0 cm.
I. R. Sehr zahlreiche Colonieen. Distance 0 cm.
II. R. ca. 100 Colonieen.
Beide Serien verhalten sich ungefähr gleich.

Impfung am 1. 3. 99.

Aus II. R. werden 50 Colonieen isoliert ausgestochen und zu Impfstichkulturen in festem Traubenzuckeragar verwendet.

Resultat am 3. 3. 99.

Von den Impfstichkulturen zeigen
40 kräftiges Wachstum. Distance ca. 1 cm. Mikroskopisch in sämtlichen Röhrchen Reihenkokken.

9 kräftiges Wachstum bis zur Oberfläche. Distance 0 cm. Mikroskopisch in sämtlichen Röhrchen Reihenkokken.
1. —

Am 6. 3. werden von derselben Wöchnerin zum dritten Male Lochien entnommen und zwar $^1/_2$ Stunde post mortem aus der mit dem Thermocauter eröffneten Uterushöhle der Leiche.

Aussaat der Lochien am 6. 3. 99 in Traubenzuckeragar.
1. Plattenkulturen 2 mal je 3 Verdünnungen.
2. Hohe Saatkulturen 2 mal je 3 Verdünnungen.

Resultat am 9. 3. 99.

Ad. 1. Plattenkulturen.
O. P. Unzählige Colonieen.
I. P. Zahlreiche Colonieen.
II. P. Vereinzelte Colonieen.

Beide Serien verhalten sich ungefähr gleich.

Ad. 2. Hohe Saatkulturen.
O. R. Unzählige Colonieen. Distance 0.
I. R. Sehr zahlreiche Colonieen. Distance 0.
II. R. Vereinzelte Colonieen.

Impfung am 9. 3. 99.

Aus I. P. werden 25 Colonieen isoliert ausgestochen und zu Impfstichkulturen in festem Traubenzuckeragar verwendet.

Resultat am 11. 3. 99.

In sämtlichen Röhrchen Wachstum bis zur Oberfläche. Distance 0. Mikroskopisch in sämtlichen Röhrchen Reihenkokken.

Impfung am 9. 3. 99.

Aus II. R. werden 29 Colonieen isolirt ausgestochen und zu Impfstichkulturen in festem Traubenzuckeragar verwendet.

Resultat am 11. 3. 99.

Von den Impfstichkulturen zeigen
1. —
1. Wachstum bis zur Oberfläche. Distance 0. Mikroskop: Reihenkokken.
22. Kräftiges Wachstum. Distance 1 cm. Keine Gasbildung. Mikroskop: in 18 Röhrchen Reihenkokken, in 4 Röhrchen mittelgrosse Stäbchen.
5. Kräftiges Wachstum. Distance circa 1 cm. Gasbildung. Mikroskop. in sämmtlichen Röhrchen mittelgrosse Stäbchen.

Von allen mit Distance gewachsenen Impfstichkulturen haben wir weitere Impfstichkulturen in festem Traubenzuckeragar angelegt, um uns zu vergewissern, dass niemals ein vielleicht zufälliges Distancewachstum vorlag.

Bei dieser zweiten Wöchnerin konnten wir also eine zehn Tage lang dauernde Symbiose des facultativ und des obligat anaëroben Streptococcus im Lochialsecrete des Uterus nachweisen.

Eine derartige Symbiose kann den Untersucher leicht zu dem Trugschlusse führen, dass der facultativ anaërobe Streptococcus gelegentlich ein ausschliesslich anaërobes Wachstum zeige. Wir leugnen nicht, dass der Befund auch uns zuerst stutzig machte. Doch gaben uns die erwähnten Versuche Gewissheit über das thatsächliche Vorhandensein einer Symbiose.

2. Symbiose im Gewebe des menschlichen Organismus.

Bei der Section der letzterwähnten Wöchnerin J. fanden wir die Gefässbahnen beider Parametrien mit Eiter erfüllt.

Das Resultat der Aussat dieses Eiters ist schon S. 717 aufgezeichnet. Es ist folgendes:

Resultat am 9. III. 99.

Ad. 1. Plattenkulturen.

O. P. unzählige Colonieen.

I. P. sehr zahlreiche Colonieen.

II. P. vereinzelte Colonieen.

Beide Serien verhalten sich ungefähr gleich.

Ad. 2. Hohe Saatkulturen.

O. R. unzählige Colonieen. Eine $1^1/_2$ cm breite Zone des Nährbodens unter der Oberfläche enthält weniger zahlreiche Colonieen, wie die tieferen Partieen der Kultur. Grenze ziemlich scharf.

I. R. sehr zahlreiche Colonieen. Verhalten wie bei O. R.

II. R. vereinzelte Colonieen.

Impfung am 9. III. 99.

Aus I. P. werden 25 Colonien isolirt ausgestochen und zu Impfstichkulturen in festem Traubenzuckeragar verwendet.

Resultat am 11. III. 99.

Von den Impfstichkulturen zeigen alle Wachstum bis zur Oberfläche. Distance 0 cm. Mikroskop. in sämmtlichen Röhrchen Reihenkokken.

Impfung am 9. III. 99.

Aus I. R. werden:

α. aus der oberflächlichen Zone 11 Colonieen isolirt ausgestochen.

β. aus der tieferen Zone 30 Colonieen isolirt ausgestochen und zu Impfstichkulturen in festem Traubenzuckeragar verwendet.

Resultat am 11. III. 99.

Von den Impfstichkulturen zeigen aus der Serie *α.* 7 kräftiges Wachstum bis zur Oberfläche. 3 kräftiges Wachstum Distance 1 cm.

Mikroskop. In sämmtlichen Röhrchen Reihenkokken

1 —

aus der Serie *β.* 28. Kräftiges Wachstum Distance 1 cm.

Mikroskop. in sämmtlichen Röhrchen Reihenkokken.

2 —

Aus diesen letzten Untersuchuugen geht zunächst hervor, dass es obligat anaërobe Streptokokken giebt, welche dem menschlichen Gewebe gegenüber invasive Eigenschaften haben, ferner dass in den eitergefüllten Gefässbahnen der Parametrien eine Symbiose facultativ und obligat anaërober Streptokokken vorkommt.

Die erstere Behauptung wird vor allem auch durch folgende Befunde gestützt:

In der Bauchhöhle der Wöchnerin J. sind die Darmschlingen in einzelnen Convoluten miteinander verklebt. Bei der Lösung der Verklebungen quellen zwischen den Darmschlingen allenthalben riechende Eitermassen hervor. Die Aussaat des Eiters ergab folgendes:

Aussaat des Eiters am 6. III. 99 im Traubenzuckeragar.
1. Plattenkulturen. 2 mal je 3 Verdünnungen.
2. Hohe Saatkulturen. 2 mal je 3 Verdünnungen.

Resultat am 9. III. 99.
Ad. 1. Plattenkulturen.
O. P. —
I. P. —
II. P. —

Beide Serien verhalten sich gleich.
Ad. 2. Hohe Saatkulturen.
O. R. unzählige Colonieen. Distance 1 cm.
I. R. zahlreiche Colonieen. Distance 1 cm.
II. R. vereinzelte Colonieen in der Tiefe des Nährbodens.

Impfung am 9. III. 99.
Aus I. R. u. II. R. werden 52 Colonieen isolirt ausgestochen und zu Impfstichkulturen in festem Traubenzuckeragar verwendet.

Resultat am 11. III. 99.
Von den Impfstichkulturen zeigen 30 kräftiges Wachstum Distance 1 cm. Mikroskop. in sämmtlichen Röhrchen Reihenkokken
22 —

Ausserdem wurde der obligat anaërobe Streptococcus C. aus einem intraperitonealen abgekapselten Abscess der verstorbenen Wöchnerin R. gezüchtet. Er liess sich mikroskopisch in Gewebsschnitten aus der Abscesswand nachweisen. Auch diese Befunde bestätigen den Satz: Es giebt obligat anaërobe Streptokokken, welche echte Parasiten sind.

Ueber das Verhalten dieser obligat anaëroben parasitären Streptokokken dem Tierkörper gegenüber, werden wir erst später berichten, da unsere dahinzielenden Versuche noch nicht abgeschlossen sind.

3. Symbiose in künstlichen Nährböden.

Um die Möglichkeit der Symbiose eines fakultativ und eines obligat anaëroben Streptococcus in neutraler Traubenzuckerbouillon nachzuweisen, wurde folgender Versuch ausgeführt:

Am 17. III. 99 wird neutrale Traubenzuckerbouillon in einem Liboriusrohr mit gleichaltrigen Traubenzuckeragarkulturen der Streptokokken A. und H. gleichzeitig geimpft. Direkt nach der Impfung werden 3 Platinoesen der Bouillon in Traubenzuckeragar übertragen.

Aussaat der Bouillon in Traubenzuckeragar direkt nach der Impfung am 17. III. 99. 1. Plattenkulturen 2 mal je 3 Verdünnungen.
2. Hohe Saatkulturen 2 mal je 2 Verdünnungen.

Resultat am 19. III. 99.
Ad 1. Plattenkulturen.
O. P. ca 1000 Colonieen.
I. P. vereinzelte Colonieen.
II. P. —

Beide Serien verhalten sich ungefähr gleich.
Ad. 2. Hohe Saatkulturen.
O. R. ca. ebensoviele Colonieen wie in der Plattenkultur.
I. R. mässig zahlreiche Colonieen.
II. R. —

Beide Serien verhalten sich ungefähr gleich.

Impfung am 20. III. 99.

Aus I. R. werden 35 Colonieen isoliert ausgestochen und zu Impfstichkulturen in festem Traubenzuckeragar verwendet.

Resultat am 22. III. 99.

Von den Impfstichkulturen zeigen
10 Wachstum bis zur Oberfläche. Distance 0.
24 Wachstum. Distance 1 cm. Mikroskopisch in sämtlichen Röhrchen Reihenkokken.

Von den 24 Impfstichkulturen mit Wachstum Distance 1 cm werden am 22. III. wiederum je 2 Impfstichkulturen in festem Traubenzuckeragar angelegt. Alle diese zeigen am 24. III. wieder Wachstum. Distance 1 cm.

Nach der Aussaat der neutralen Traubenzuckerbouillon wird durch die Bouillon ein Wasserstoffstrom 30 Minuten lang durchgeleitet und das Kulturrohr am zu- und abführenden Schenkel zugeschmolzen.

Am 20. III. wird das Liboriusrohr, nachdem es 3 Tage lang bei Brutschranktemperatur gestanden hat, eröffnet. Die Traubenzuckerbouillon ist nicht getrübt, zeigt aber starken wolkigen Bodensatz.

Aussaat der Traubenzuckerbouillon am 20. 3. 99.
1. Plattenkulturen. 2 mal je 3 Verdünnungen.
2. Hohe Saatkulturen. 2 mal je 3 Verdünnungen.

Resultat am 22. 3. 99.
Ad. 1. Plattenkulturen.
Serie *α*.
O. P. Sehr zahlreiche Colonieen.
I. P. 13 Colonieen.
II. P. —
Serie *β*.
O. P. Sehr zahlreiche Colonieen.
I. P. 10 Colonieen.
II. P. —

Ad. 2. Hohe Saatkulturen.
Serie *α*.
O. R. Sehr zahlreiche Colonieen. Distance 0.
I. R. 11 Colonieen. Distance 0.
II R. —
Serie *β*.
O. R. Sehr zahlreiche Colonieen. Distance 0.
I. R. 28 Colonieen. Distance 0.
II. R. 1 Colonie.

Impfung am 25. 3. 99.

Aus O. R. und I. R. Serie *α* werden 18 Colonieen isoliert ausgestochen und zu Impfstichkulturen in festem Traubenzuckeragar verwendet.

Resultat am 27. 3. 99.

Von den 18 Impfstichkulturen zeigen
4 —
11 Wachstum bis zur Oberfläche. Distance 0.
3 Wachstum. Distance 1 cm.

Von den letzten 3 werden wiederum am 27. 3. 99 je 2 Impfstichkulturen in festem Traubenzuckeragar angelegt. Alle diese zeigen am 29. 3. 99 wieder Wachstum. Distance 1 cm.

Impfung am 25. 3. 99.

Aus O. R. und I. R. werden 25 Colonieen isoliert ausgestochen und zu Impfstichkulturen in festem Traubenzuckeragar verwendet.

Resultat am 27. 3. 99.

nach der g mit H.		5 Tage nach der Impfung mit H.			6 Tage nach der Impfung mit H.			7 Tage nach der Impfung mit H.			8 Tage nach der Impfung mit H.		
ohe aat- ul- ren	Reaktion des Nährbodens	Platten-kulturen	hohe Saat-kulturen	Reaktion des Nährbodens	Platten-kulturen	hohe Saat-kulturen	Reaktion des Nährbodens	Platten-kulturen	hohe Saat-kulturen	Reaktion des Nährbodens	Platten-kulturen	hohe Saat-kulturen	Reaktion des Nährbodens
Colon. wie auf Platte Distance 0	sauer	ca. 5580 Colon.	ca. ebensoviele Colon. wie auf Platte Distance 0	sauer	1404 Colon.	ca. ebensoviele Colon. wie auf Platte Distance 0	sauer	3 Colon.	1 Colon.	sauer	—	—	sauer
51 lon.	sauer	1 Colon.	1 Colon.	sauer	—	—	sauer	—	—	sauer			
Colon. wie auf Platte Distance 0	sauer	18 Colon.	28 Colon. Distance 0	sauer	2 Colon.	0 Colon.	sauer	—	—	sauer	—	—	sauer
Colon. wie auf Platte Distance 0	sauer	—	—	sauer									
3 lon.	sauer	—	—	sauer									
	sauer	—	—	sauer									
stance 0													

Von den 25 Impfstichkulturen zeigen
11 —
8 Wachstum bis zur Oberfläche Distance 0.
6. Wachstum. Distance 1 cm.

Von den letzten 6 werden wiederum am 27. 3. 99 je 2 Impfstichkulturen in festem Traubenzuckeragar angelegt. Alle diese zeigen am 29. 3. 99 wieder Wachstum. Distance 1 cm.

Aus diesem Versuche sehen wir, dass die beiden verwendeten Streptokokken (ein facultativ anaërober und ein obligat anaërober) bei Einhaltung anaërober Züchtung 3 Tage lang in demselben Nährboden zusammengelebt haben.

4. Verhalten facultativ anaërober Streptokokken bei Aufimpfung derselben auf Kulturen obligat anaërober Streptokokken.

Der folgende, in der Tabelle VI verzeichnete Versuch wurde ausgeführt in Anlehnung an frühere von uns gefundene Thatsachen, dass Scheidensekret, auch ausserhalb der Scheide, eingeimpften facultativ anaëroben Streptokokken gegenüber sich baktericid verhält.

Wir beabsichtigten zu prüfen, wie Bouillon-Nährboden, in welchem der aus der Scheide reingezüchtete obligat anaërobe Streptococcus A kürzere oder längere Zeit kräftig gewachsen war, einem aus den Lochien des Uterus stammenden facultativ anaëroben Streptococcus H gegenüber sich verhielt.

Die Anordnung der in der Tabelle VI verzeichneten Versuche war folgende: Die IX. Generation des Streptococcus A und die V. Generation des Streptococcus H wurden zum Versuche benutzt.

Am 23. II. 99. werden beide als Impfstichkulturen in festes Traubenzuckeragar übertragen und im Brutschranke aufbewahrt. H wird täglich in festes Traubenzuckeragar als Impfstichkultur weiter geimpft, damit zur Aufimpfung auf die einzelnen Kulturen von A stets eine 24 Stunden alte Kultur von H benutzt werden konnte.

Am 25 II. 99 wird Traubenzuckerbouillon in 6 Liborius-röhrchen mit dem Streptococcus A beschickt. Die Röhrchen werden, nachdem durch die Bouillon 30 Minuten lang ein starker Wasserstoffstrom durchgeleitet war, am zu- und abführenden Schenkel zugeschmolzen, im Brutschranke aufbewahrt und an verschiedenen sich folgenden Tagen eröffnet.

Unmittelbar nach der Eröffnung und vor der Aufimpfung werden je 3 Platinoesen aus der Kultur entnommen und je 3 Plattenkulturen und hohe Saatkulturen in Traubenzuckeragar angelegt. Ausserdem wird die Reaktion des Nährbodens geprüft.

Dasselbe geschieht unmittelbar nach der Aufimpfung und an jedem folgenden Tage, bis die beschickten Platten- und hohen Saatkulturen kein Wachstum mehr zeigten. Die in der Tabelle

verzeichneten Zahlen sind das Mittel aus der Zahl der Colonieen, welche in je 3 Platten- resp. 3 hohen Saatkulturen ausgekeimt waren.

Aus den in der Tabelle verzeichneten Versuchsresultaten lässt sich soviel entnehmen, dass selbst eine 7 Tage alte Traubenzuckerbouillonkultur des obligat anaëroben Streptococcus A. ein vorübergehend kräftiges Wachstum des aus den Lochien des Uterus gezüchteten facultativ anaëroben Streptococcus H. nicht verhindert.

Denselben Versuch führten wir mit dem aus dem abgekapselten intraperitonealen Abscess gewonnenen Streptococcus C unter Aufimpfung desselben Streptococcus H durch.

Diese Resultate führen wir deshalb nicht tabellarisch an, weil dieselben keine nennenswerten Abweichungen von den ebenerwähnten zeigen.

Anhang.

Klinische Notizen.

Wie schon erwähnt, stammen die bei den Versuchen verwendeten Streptokokken zum Teil von erkrankten Wöchnerinnen und zwar aus den Lochien des Uterus oder aus Geweben,

Streptococcus	C.	von	Wöchnerin	R.
„	E.	„	„	H.
„	F.	„	„	Sp.
„	G u. H.	„	„	B.
„	J. K. L. M. N.	„	„	J.
„	O.	„	„	Sch.

Wir halten es für angezeigt, als kurzen Anhang einige Notizen über den Wochenbettsverlauf dieser Frauen zu geben.

Wöchnerin R. wurde hochfiebernd in die Anstalt aufgenommen mit verjauchten Placentarresten in dem Uterus. Manuelle Ausräumung der Placentarreste am 19. IX. 98. Darauf andauerndes Fieber; an 2 Tagen Schüttelfröste. Tod am 20. Tage nach der Aufnahme.

Von dem Sektionsprotokoll erwähnen wir nur folgendes: Leib stark tympanitisch aufgetrieben. Im Abdomen geringe Mengen freier trübseröser Flüssigkeit. Darmserosa nicht injicirt, spiegelnd. Im Cavum Douglasii verschiedene Darmschlingen untereinander verklebt. Beim Lösen derselben dringt aus dem Douglas'schen Raum ca. $^1/_2$ Liter stinkenden Eiters hervor. Ein zweiter Eiterherd wird bei der Ablösung des mit dem Uterus verwachsenen Blasenperitoneums gefunden.

Die Innenfläche des Uterus zeigt nur an der hinteren Wand eine zehnpfennigstückgrosse schmutzig grauweiss belegte Stelle. In der Muskulatur des Uterus nirgends Eiterherde.

Beide Tuben leicht verdickt. Schleimhaut derselben etwas gerötet.

In der rechten Seite des Douglas befindet sich noch ein isolierter hühnereigrosser Eiterherd, in welchen der Pavillon der rechten Tube einmündet. Parametranes Gewebe etwas oedematös. Gefässe desselben frei.

Wöchnerin H. kam am 16. I. 99 am Ende der Gravidität spontan in der Anstalt nieder. Weder einige Tage vor der Geburt noch während derselben war eine innere Untersuchung oder eine Desinfektion der inneren und äusseren Genitalien vorgenommen worden.

Temperaturanstieg am zweiten Tage des Wochenbettes. Dauer des hohen Fiebers, zwischen 38.5 ° C. und 40.2 ° C. schwankend; bis zum 10. Tage des Wochenbettes. H. wurde am 14. Tage nach der Niederkunft gesund entlassen.

Wöchnerin Sp. kam am 9. XII. 98 am Ende der Gravidität spontan mit Zwillingen in der Anstalt nieder. Die Kreissende ist innerlich desinficirt und untersucht worden.

Temperaturanstieg am 8. Tage des Wochenbetts auf 40.2 ° C. Dauer des hohen Fiebers bis zum 22. Tage des Wochenbettes. Geheilt entlassen am 37. Tage nach der Geburt.

Wöchnerin B. Spontane Niederkunft am 2. II. 99 am Ende der Gravidität in der Anstalt. Innerlich nicht untersucht.

Temperaturanstieg am 2. Tage des Wochenbettes auf 38.7 ° C. Dauer des mittelhohen Fiebers bis zum 22. Tage des Wochenbettes. Zahlreiche Schüttelfröste. Geheilt entlassen am 33. Tage des Wochenbettes.

Wöchnerin J. wegen Placenta praevia am 22. II. 99 am Ende der Gravidität in der Anstalt operativ entbunden.

Temperaturanstieg am ersten Tage des Wochenbettes bis 40.2 ° C. unter Schüttelfrost. Andauer des Fiebers mit täglichen mehrfachen Schüttelfrösten bis zum Tode, der am 13. Tage des Wochenbettes eintrat.

Auszug aus dem Sektionsprotokoll:

Nach Eröffnung der Bauchhöhle sieht man die Darmschlingen miteinander verklebt. Zwischen den Darmschlingen riechende Eitermassen. Der Uterus ist schlaff. Im Douglas liegen fester verklebte Darmschlingen. Bei Lösung derselben quillt aus der Tiefe des Douglas ungefähr $^1/_2$ Liter übelriechenden Eiters hervor. Tuben schlank, beide Pavillons offen. Ovarien klein, auf dem Beckenboden adhaerent. Parametrien und Ligamenta lata etwas dicker wie gewöhnlich. Beim Durchschneiden dieser dringt aus zahlreichen Gefässröhren Eiter hervor.

Die Innenfläche des Uterus zeigt einen schmierigen grauweissen Belag. Die Höhle enthält ausserdem stinkende rotbraune bröckelige Massen. In der Muskulatur der Uteruswand gleichfalls Eiter in den Gefässröhren.

Wöchnerin Sch. wurde am 8. III. 99 hochfiebernd wegen septischen Abortes in die Anstalt eingeliefert.

Im Uterus finden sich stinkende Massen, welche teils mit dem Finger, teils mit der Curette entfernt werden.

Das hohe Fieber bleibt auch nach der Ausräumung bestehen. Es tritt starke Auftreibung des Leibes ein, ebenso Aufstossen und Erbrechen. Am 11. III. 99 wird wegen Peritonitis die Bauchhöhle eröffnet und ca. 1 Liter dünnflüssigen, flockig eitrigen Exsudates aus der Bauchhöhle abgelassen und ausgetupft. Das ganze viscerale und parietale Peritoneum ist stark injicirt und zum Teil mit fibrinös eitrigen Auflagerungen bedeckt. Schluss der Bauchhöhle. Die Wöchnerin stirbt 24 Stunden nach der Operation.

Schlusssätze.

Es giebt verschiedene Arten von Streptokokken, welche sich in Form, Anordnung und Färbbarkeit der Einzelindividuen annähernd gleich verhalten, die aber in einzelnen kulturellen Eigenschaften, besonders in der Empfindlichkeit gegen den Sauerstoff der Luft wesentliche Differenzen zeigen.

Diese Unterschiede haben sich uns als constante gezeigt, sowohl bei den Individuen, welche eine Reinkultur zusammensetzen, als auch bei den einzelnen Generationen der Art.

Die constante Differenz in der Empfindlichkeit gegen den Sauerstoff der Luft erlaubt eine Unterscheidung in facultativ und obligat anaërobe Streptokokken.

Die Empfindlichkeit der obligat anaëroben Streptokokken gegen den Sauerstoff der Luft ist eine sehr grosse. In flüssigen und festen Nährmedien gedeihen dieselben nur dann, wenn besondere Massnahmen getroffen sind, welche eine strenge Anaërobiose garantiren.

Auch unter den obligat anaëroben Streptokokken giebt es verschiedene Arten, von denen eine sich besonders dadurch auszeichnet, dass sie bei ihrem Wachstum auf künstlichem Nährboden übelriechende Zersetzungsprodukte erzeugt.

Obligat anaërobe Streptokokken finden sich als Saprophyten häufig im Scheidensecrete von Frauen.

Es giebt obligat anaërobe Streptokokken, welche auch invasive Eigenschaften dem menschlichen Organismus gegenüber besitzen, also echte Parasiten sind.

Obligat anaërobe Streptokokken finden sich als Parasiten im Gewebe des menschlichen Organismus bei jauchiger Peritonitis.

An ihren Fundorten finden sich gewöhnlich entweder nur obligat anaërobe oder nur facultativ anaërobe Streptokokken. Zuweilen kommt eine Symbiose beider vor.

Eine Symbiose facultativ und obligat anaërober Streptokokken haben wir beobachtet im Gewebe des menschlichen Organismus bei jauchiger Parametritis und im Lochialsecrete des Uterus.

Im künstlichen Nährboden konnten wir eine Symbiose dieser Mikroorganismen unterhalten.

Zum Schluss danken wir Herrn Geheimrat Zweifel für sein grosses Interesse an unserer Arbeit und für die Gewährung der notwendigen reichen Mittel.

II.

(Aus der Kgl. Univ.-Frauenklinik zu Marburg [Geheimrat Ahlfeld].)

Untersuchungen über den Bakteriengehalt des puerperalen Uterus.

Von

Dr. F. STÄHLER und Dr. E. WINCKLER,

Assistenten der Klinik.

(Mit 1 Abbildung.)

Ueber den Keimgehalt des puerperalen Uterus bei fieberlosem Wochenbett liegen eine Reihe von Untersuchungen vor.

Doederlein[1]) machte bei 27 Wöchnerinnen mit normalem Wochenbettsverlauf 30 Untersuchungen der Uteruslochien und fand 27 mal = 90 pCt. keine Keime. — In den 3 positiven Fällen wuchsen einmal Streptokokken und Bacillen, zweimal eine nicht näher beschriebene Kokkenart. — Es wurden nur Züchtungsverfahren für Aëroben angewandt: Fleischpeptongelatineplatten, Agarplatten, Strich- und Stichkulturen. — Zur Gewinnung des Materials wurde die Portio vag. nach Einstellung in Cusco-Speculum mit sterilem Wattebausch abgewischt und in den Uterus ein steriles, an einem Ende sondenförmig gebogenes Glasröhrchen eingeführt von 3 mm Durchmesser, 1 mm Lumen und 25 cm Länge. Mittelst Saugballon, am unteren Ende angesetzt, wurde das Secret in das Röhrchen eingesogen und dasselbe nach Herausnahme an beiden Enden zugesiegelt, im

[1]) Untersuchungen über das Vorkommen von Spaltpilzen in den Lochien des Uterus und der Vagina der Wöchnerinnen. Arch. f. Gyn. 1887. Bd. XXXI

Laboratorium das gewonnene Material mit Platinnadel nach Entfernung des Siegellacks herausgenommen und verimpft, z. T. auch zu einem Ausstrichpräparat verwertet. — Am wievielten Wochenbettstag die Untersuchung stattfand, ist nur bei 2 Fällen angegeben: einmal war es der 7., das andremal der 6. Tag.

Doederlein schliesst aus seinen Versuchen: „Die Lochien des Uterus stellen unter normalen Verhältnissen ein spaltpilzfreies, indifferentes Wundsekret dar. — Die Beimischung von Microorganismen erfolgt in der Scheide durch die dort stets befindlichen verschiedenen Keime. Diese wandeln die Lochien in giftiges Material um."

v. Ott[2]) fand unter 9 normalen Wöchnerinnen 8mal die Uterushöhle steril; in dem einen positiven Falle wuchsen Hefepilze, die als Verunreinigung aufgefasst wurden. — Von Kulturverfahren kamen nur solche für Aëroben zur Anwendung: Gallerte, Fleischpepton-Gallerte, Agaragargallerte, Blutserum. — Die Entnahme des Materials aus dem Uterus fand in der Weise statt, dass die Portio vag. mit Sims'schem Speculum freigelegt mit in Sublimat getränkter Watte gereinigt und die Vagina mit Sublimatlösung gespült wurde. Nach nochmaliger Säuberung der Portio vag. mit Alcohol und Aether wurde der Cervikalkanal mit sterilisirter Kornzange auseinandergehalten und mittelst Platinöse das Impfmaterial aus dem Cavum uteri hervorgeholt. — Die Untersuchungen fanden zweimal am 6. Tag, sonst zwischen 3. und 5. Tag statt.

v. Ott glaubt nach seinen Untersuchungen annehmen zu dürfen, dass die von gesunden Wöchnerinnen stammenden und, nicht nur der Uterushöhle, sondern sogar den oberen Partien der Scheide entnommenen Lochien keine Microorganismen enthalten.

Von Czerniéwski[3]) wurde bei 57 fieberfreien Wöchnerinnen 56 mal die Uterushöhle steril gefunden. — In dem einen positiven Falle handelte es sich um Streptokokken, die für Kaninchen pathogen waren. — Bei den angewandten Kulturmethoden konnten nur aërobe Keime wachsen. Als Substrate dienten $^1/_2$—1 %iges Fleischpeptonagar, 5—10 %ige Fleischpeptongelatine, Fleischpeptonbouillon, Blutserum, Albuminat. — Um das Lochialsekret aus dem Cavum uteri zu gewinnen, wurde nach Ausspülung der Scheide mit Sublimatlösung die Portio vag. mit sterilem Sims'schen oder Cusco'schem Speculum eingestellt, die Cervix mit Muzeux'scher Zange angehakt, der Cervikalkanal mit Watte, Spiritus und Aether gereinigt und mit sterilisirter Kornzange erweitert. Dann wurden kleine Teilchen der Wochenabsonderung aus der Uterushöhle mit stumpfem, sterilem Löffel hervorgeholt. — Die zur Untersuchung kommenden Wöchnerinnen befanden

[2]) Zur Bakteriologie der Lochien. Arch. f. Gyn. 1888. Bd. XXXII.

[3]) Zur Frage von den puerperalen Erkrankungen. Arch. f. Gyn. 1888. Bd XXXIII, H. 1.

sich, wie aus der angeführten Tabelle im Original ersichtlich, zwischen dem 1. und 5. Wochenbettstag.

Nach seinen Untersuchungen kommt Czerniéwski zu dem Schluss, dass im Lochialsekret der Wöchnerinnen mit regelmässig verlaufendem Puerperium nur in Ausnahmefällen Microorganismen anwesend sind.

Thomen[1]) hat nur an 7 gesunden Wöchnerinnen Versuche angestellt, von denen er bei 4 in der Uterushöhle keine Keime nachweisen konnte. — Bei den drei andren keimten auf den Nährböden verschiedene Microorganismen, darunter zweimal Streptokokken. — Nur Aërobenkulturverfahren kamen zur Anwendung: Agarplatten und Gelatinerollröhrchen. — Bei der Materialgewinnung wurde entweder in Steinschnitt- oder Knieellenbogenlage eine Berg'sche gefensterte Sperre in die Cervix geführt, der Cervikalkanal mit in Sublimat getränktem Wattebäuschchen ausgetupft und über das sichtbare Ende der eingeführten Sperre ein Doederlein'sches Röhrchen zum Ansaugen der Lochien eingeführt. — Die Versuche wurden zwischen 3. und 5. Wochenbettstage angestellt. —

Schlussfolgerung Thomen's aus dem Ergebnis der Versuche: entweder seien die gefundenen Keime durch die nach der Sekretentnahme ausgeführte Uterusspülung mit Sublimat abgetötet, oder es könnten Keime manchmal ebenso gut im Uterus wie in der Vagina liegen, ohne Schaden zu machen.

Mirónow[2]) hat bei 19 gesunden Schwangeren und Wöchnerinnen 14 mal nicht-pathogene Bakterien gefunden. Wieviel von den 14 Befunden auf Uterusbefunde bei Wöchnerinnen kommen, geht aus dem uns nur zugänglichen Referat nicht hervor. — Bei 2 gesunden Wöchnerinnen sind Streptokokken in den Uteruslochien gewesen.

Unter 10 normalen Wöchnerinnen, die O. v. Franqué[3]) auf den Keimgehalt der Uterushöhle hin prüfte, fanden sich 8 mal keine Bakterien, einmal sicher Streptokokken und daneben eine Stäbchenart, einmal vielleicht Streptokokken. — Bei der Methode der Züchtung — Impfstrich auf schräg erstarrtem Agar oder Glycerinagar — konnten nur aërob wachsende Keime angehen. — Um Uteruslochien zur Verimpfung zu gewinnen, wurden zunächst die äusseren Genitalien mit Sublimat gereinigt, die Scheide mit 3 %iger Karbolsäure ausgewaschen und die Portio vag. mit Sims'schem Speculum eingestellt. Nach Anhaken der Portio mit Kugelzange wurde der Cervikalkanal mit sterilen Wattetupfern ausgewischt, die nacheinander mit Alcohol, Sublimat, schliesslich sterilem Wasser getränkt waren. — Ansaugen der Lochien mit

[1]) Bakteriol. Untersuchungen normaler Lochien und der Vagina und Cervix Schwangerer. Arch. f. Gyn. 1889. Bd. XXXVI.

[2]) Ueber Ursachen der puerperalen Erkrankungen. Dissert. Charkow 1889. Refer. i. Centr. f. Gyn. 1891. S. 678.

[3]) Bakter. Unters. bei norm. und fieberh. Wochenb. Zeitschr. f. Geb. u. Gyn. 1893. Bd. XXV.

eingeschobenem Doederlein'schen Röhrchen. — Die Versuche wurden in 6 von den 10 Fällen zwischen 1. und 5. Tag, in den übrigen Fällen spätestens am 8. Tag angestellt.

Als Ergebnis seiner Untersuchungen stellt Franqué den Satz auf: „der in den, der Regel nach bakterienfreien Uterus frisch Entbundener verschleppte Streptococcus pyogenes bringt in einzelnen Fällen nur ganz geringe, noch in den Bereich des normalen fallende Steigerungen der Temperatur hervor, verbunden mit ebenso geringen Störungen des Allgemeinbefindens."

Kroenig[1]) prüfte das Cavum uteri von 63 fieberlosen Wöchnerinnen auf seinen Keimgehalt; 50mal konnten keine Bakterien gefunden werden; 3mal wuchsen auf den Nährböden Streptokokken, 4mal Gonokokken, 6mal verschiedene Keime, darunter Anaëroben. Die Lochien waren in den 13 positiven Fällen teils nur vermehrt, sonst normal aussehend, teils eitrig, teils auch übelriechend. — Es kamen fast nur Züchtungsverfahren für Aëroben (Agarplatten) in Anwendung, z. T. aber auch für Anaëroben (Traubenzuckeragarröhrchen mit hoher Schicht) — zur Kontrolle ausserdem ein Ausstrichpräparat. — Das Impfmaterial wurde nach der Doederlein'schen Methode gewonnen. — Die untersuchten Wöchnerinnen waren zur Hälfte etwa zwischen dem 1. und 5., zur Hälfte zwischen 5. und 10. Wochenbettstag.

Nach seinen Untersuchungsresultaten hält Kroenig die Uterushöhle unter normalen Verhältnissen für keimfrei. Jeder Keimgehalt des Uteruscavum in puerperio habe entweder Störung des Allgemeinbefindens oder lokale Entzündung zur Folge. Das normale Endometrium des puerperalen Uterus habe intensiv baktericide Kraft.

Wie obige Referate darlegen, hat ausser Kroenig keiner der Untersucher Rücksicht genommen auf das Vorkommen von anaërob wachsenden Keimen im Cavum uteri; und auch Kroenig hat sich bei seiner Versuchsreihe von 63 normalen Wöchnerinnen meist darauf beschränkt, aus dem Ergebnis von Ausstrichpräparaten auf das Vorhandensein oder Fehlen von Anaëroben Schlüsse zu ziehen. — Bei unseren eigenen Untersuchungen auf den Bakteriengehalt des puerperalen Uterus, die wir auf Anregung unseres verehrten Chefs, Herrn Geheimrat Ahlfeld, angestellt haben, schenkten wir deshalb der Frage nach dem Vorkommen von Anaëroben in der Uterushöhle fieberloser Wöchnerinnen besondere Beachtung.

Von Nährböden kamen zur Anwendung:

1) Schwach alkal. reagierender 1 %iges Pepton-Agar, das zum Plattenverfahren (Petrischalen) benutzt wurde. (A.-Pl.) — Untersuchung der Kolonien am 4. Tag.

---

[1]) Menge und Kroenig, Bakteriologie des weiblichen Genitalkanals. T. II. Leipzig 1897.

2) Schwach alkal. reagierendes 2 %iger Traubenzuckeragar im hoch überschichteten Reagensrohr zur Anaërobenzüchtung. (Tr.-A.-R) — Mindestens 14tägige Beobachtung.

3) Bei Verdacht auf Gonorrhoe Wassermann'sche Nutroseplatten. (N.-Pl.) — 4tägige Beobachtung.

4) In einer Reihe von Fällen schwach alkal. reagierende, 1 %ige Pepton-Bouillon. (B.-R.) 8—14tägige Beobachtung.

5) Einige Male Glycerinagar- und Gelatineplatten.

Um Material aus dem Cavum uteri zu gewinnen, verfuhren wir in folgender Weise.

Die Wöchnerin wurde in Steinschnittlage auf den Untersuchungstisch gelagert. Nach Abwaschen der äusseren Genitalien mit 3 %igem Seifenkresol Einstellung der Portio vag. mittelst Sims'schen Speculums und Depressor; Anhaken der vorderen Muttermundslippe mit Muzeux'scher Zange und vorsichtiges Herabziehen des Uterus. Die bei Zug des Speculums nach dem Damm, der angehakten Zange nach der Symphyse hin bequem ohne Berührung der Scheidenwände zu erreichende Portio vag. wurde sorgfältig mit sterilem, in Kornzange gefassten Wattebäuschchen abgewischt und möglichst trocken getupft. — Die bis dahin gebrauchten Instrumente waren ausgekocht und bis zum Gebrauch in 96 %igem Alcohol aufbewahrt.

Bei der ersten Versuchsreihe wurde dann ein ausgekochtes, in sterilem Wasser suspendiertes, 4 cm langes, röhrenförmiges Uterusspeculum aus Ebenholz mit herausziehbarem Leitungsstift und einem Lumen von 5 mm Durchmesser durch den klaffenden äusseren Muttermund eingeführt. Nach Herausnahme des Stiftes wurde ein entsprechend gebogenes, erst beim Gebrauch aus mitsterilisirter Papierhülle entnommenes Glasröhrchen von 1 mm Lumen durch die Holzröhre in die Uterushöhle geschoben und das angesogene Material sofort an Ort und Stelle in die bereit gehaltenen Nährböden geimpft.



Aus noch zu erörternden Gründen sahen wir uns aber veranlasst, für die weiteren Versuche uns ein 3teiliges Uterusspeculum aus vernickeltem Neusilber anfertigen zu lassen, dessen Bau und Massverhältnisse aus beigefügter Skizze ersichtlich.

Vor Anwendung bei den Versuchen wurde jeder einzelne Teil des vorher ausgekochten und in 96 %igem Alcohol aufbewahrten Speculums in sterilem Wasser abgespült, das in einem

sterilen, verdeckten, nur während des Abspülens geöffneten Gefäss neben dem Untersuchungstisch stand. — Nach der in oben beschriebener Weise ausgeführten Einstellung der Portio vag. wurde die Röhre A mit dem gut hineinpassenden massiven Stift B durch den klaffenden äusseren Muttermund bis zum Trichter eingeführt, darauf der Stift herausgezogen und statt dessen die zweite Röhre C eingeschoben, welche die Spitze der Röhre A um ein Stück überragt. — Entnahme des Materials aus dem Cavum uteri mit entsprechend gebogenem, durch die innere Röhre hochgeschobenem Glasröhrchen durch Ansaugen.

Während bei der ersten Hälfte der Versuche die Glasröhrchen in Papierhülle sterilisirt wurden und die Impfungen auf die Nährböden gleich nach Entnahme des Materials an Ort und Stelle zur Ausführung kamen, bedienten wir uns bei der zweiten Hälfte der Versuche einer andern Methode. — Je ein Glasröhrchen wurde mit dem gebogenen Ende in ein weites Reagensrohr gesteckt, wobei ca. $^1/_4$ aus demselben herausragte, das Ende des Reagensrohres mit Wattepfropf verschlossen und das Ganze im Trockensterilisator sterilisirt. — Das beim Gebrauch unter den nötigen Kautelen dem Reagensrohr entnommene Glasröhrchen wurde sofort nach dem Ansaugen wieder in seine sterile Hülle zurückgebracht. — Das gewonnene Material kam meist sofort, spätestens aber nach 1 Stunde auf dem Laboratorium zur Verarbeitung. — Es sei noch erwähnt, dass in das aus dem Reagensglas herausschauende Ende des Glasröhrchens, an welchem gesogen wurde, ein Wattepfröpfchen eingeschoben war.

Bei den Untersuchungen ist eine Verunreinigung der Nährböden angenommen:

1) bei Wachstum von Schimmelpilzen,
2) „ „ „ Sarcine,
3) „ „ einer grossen Kokkenart, welche auf den Agarplatten milchweisse, scharf begrenzte, runde Kolonien mit dunklem Centrum bildet, auf Gelatine langsam ohne Verflüssigung wächst, die Bouillon gleichmässig trübt, im hängenden Tropfen sich ziemlich lebhaft beweglich, meist in Anordnung zu 2 zeigt, im Präparat bei Gram'scher Färbung den Farbstoff festhält und für Kaninchen nicht pathogen ist.

Diese 3 Keimarten waren mit Sicherheit Verunreinigungen, weil wir sie bei Untersuchung der Luftkeime in den Räumen, in denen die Versuche gemacht wurden, stets in grosser Zahl nachweisen konnten und weil sie nur höchst selten auf den Nährböden erschienen, sobald die nach dem Ansaugen feuchte Spitze des Glasröhrchens durch sofortiges Wiedereinführen in das mitsterilisirte, mit Wattepfropf verschliessbare Reagensrohr vor dem Kontakte mit der Luft gehütet wurde. — Die beschriebenen Kokken werden wir im folgenden immer nur als „Luftkokken" bezeichnen[1]).

[1]) cf. Günther, Lehrb. d. Bakt., Taf. II, Abb. 10.

Versuchsreihe I.

(Anwendung des Uterusspec. aus Ebenholz.)

1. **1898. 205. Ipar. Sch.** Untersuchung am 10. Tag. Norm. Geburt. — Wochenbett fieberfrei; höchste Temper. 37.5.
3 A.-Pl.; 1 N. Pl.
A.-Pl.: I 12 Kolon. Luftkokken; II zahlr. Luftkokken; III 1 Kol. Luftkokken
N.-Pl.: 30 grössere, zahlreiche kleine gelbe Kol. mit scharfem Rand: kurze, bewegliche, dicke Stäbchen; Gram +.

2. **1898. 206. IIpar. Kl.** Untersuchung am 11. Tag. Norm.-Geb. — Im Wochenbett höchste Temper. 37.8.
3 A.-Pl.; 3 Tr.-A.-R.
A.-Pl.: I a) 10 Luftkokkenkol.; b) zahlreiche, kleine gelbl. Kol.; mittelgrosse Kokken; meist einzeln, Gram +. II. 2 Luftkokkenkol. III. steril.
Tr.-A.-R.: I a) eine weissl.-gelbe Kol. ohne Gasbildung; kurze, dicke, an den Enden abger. Stäbchen. Gr. +. b) zahlr. kleine, weisse Kol.; kleine Kokken; Gram —. c) Eine gasbildende Kol. II. und III steril.

3. **1898. 208. Ipar. R.** Untersuchung am 11. Tag. Norm. Geb. Im Wochenb. höchste Temper. 37.3. Starke Vulvitis; Verdacht auf Gonorrhoe. Ausfluss am 11. Tag gelblich-weiss, zieml. stark, scheint hauptsächl. aus Cervix und Vagina zu stammen, da nach Einführung des Uterusspec. aus dem Cav. ut. nichts ausfliesst.
3 A.-Pl.; 3 Tr.-A.-R.; 1 N.-Pl.
A.-Pl.: I a) 50 grössere und kleinere, scharfrandige, weissl. Kol.; bewegl., kurze Stäbchen; Gram —; b) eine Kol. gelber Sarcine. II 1 Kol. gelbe Sarcine. III. 1 Kol. wie sub 1a.
N.-Pl.: a) 2 Kol. wie A.-Pl. I, a, b) eine durchsichtige, grau-weissl. Kol.; mittelgr. Kokken, meist in Ketten, aber auch einzeln und in Diplokokken. Abimpfung in Bouillon; Impfung subkutan in Kaninchenohr macht keine pathol. Erscheinungen.
Tr.-A.-R.: I zahlr., weissl Kol.; mittelgrosse Kokken, teils Gram +, teils Gram —; keine Gasbildung; II 1 ganz kleine, weissl. Kol. wie sub I; III 1 gasbildende Kol.

4. **1898. 211. Ipar. G.** Untersuchung am 10. Tag. Spontane Frühgeburt in der 34. Woche infolge Nephritis. Im Wochenb. höchste Temper. 37.5. Verdacht auf Gonorrhoe. Granulierte Scheide. Ausfluss am 10. Tag noch zieml. reichlich, gelbl.-weiss.
3 A.-Pl.; 3 Tr.-A.-R.; 3 N.-Pl.
A.-Pl.: I zahlr., weissl. scharfrandige Kol. mit dunkl. Centr.; bewegl. Stäbchen; Gram +. II a) 2 Kol. wie sub I. b) 2 gelbe Sarcine. III, 2 Kol. wie sub I.
N.-Pl.: I zahlr. Gonokokkenkolonien. II u. III steril.
Tr.-A.-R.: I zahlr. weissl. Kol.; zieml. grosse Kokken; ausgesprochener Fäulnisgeruch; Gram —. II u. III steril.

5. **1898. 212. Ip. L.** Untersuchung am 10. Tag. Norm. Geburt; im Wochenbett höchste Temper. 37.8.
3 A.-Pl.; 3 Tr.-A.-R.
A.-Pl.: I 8 weissl. scharfrandige Kol.; bewegl., kurze, dicke Stäbchen; Gram +. II u. III steril.
Tr.-A.-R.: I—III steril.

6. **1898. 214. Ipar. E.** Untersuchung am 10. Tag. — Geburt normal; im Wochenb. höchste Temper. 37.8.
3. A.-Pl.; 2 Tr.-A.-R.
A.-Pl.: I u. II. steril. III 3 Kol. Luftkokken.
Tr.-A.-R.: I a) verschiedene weissl. Kol.; kurze, dicke Stäbchen; Gram +; b) zahlr. Kol. kleiner Kokken; Fäulnisgeruch. II steril.

7. **1898. 213. Ipar. S.** Untersuchung am 11. Tag. Geburt normal. — Im Wochenbett Spätfiebersteigerung (38.9 am 7. Tag) durch wunde Warzen und beginnende Mastitis; keine pathol. Erscheinungen von

seiten des Uterus. — Bei Entlassung noch ziemlich reichliche, blutig-seröse Lochien.

3 A.-Pl.: 2 Tr.-A.-R.

A.-Pl : I steril; II a) 2 Kol. gelbe Sarcine; b) 6 Kol. Luftkokken. III 2 Kol. Luftkokken.

Tr.-A.-R.: I a) 3 gasbildende Kol.; b) zahlreiche kleine, gelbl.-weisse Kol.; mittelgr. Kokken, häufig zu 2; Gram +. II einzelne Kol. wie Ib.

8. **1898. 220. IIpar. G.** Untersuchung am 10. Tag. — Geb. norm. — Im Wochenb. höchste Temper. 37.6. Verdacht auf Gonorrhoe. — Bei Entlassung Vaginalschleimhaut dunkel gerötet; Ausfluss gelbl.-weiss aber gering.

3 A.-Pl.; 1 Tr.-A.-R.; 3 N.-Pl.

A.-Pl.: I unzählige, kleine, weissl. Kol.; kurze, dicke, unbewegl. Stäbchen; Gram —; II ca. 14 grössere, 25 kleinere Kol. wie sub I; III 1 Kol. wie sub I.

N.-Pl.: I—III zahlreiche Luftkokkenkol.

Tr.-A.-R.: steril.

9. **1898. 219. Ipar. G.** Untersuchung am 11. Tag. — Zwillingsgeburt, das eine Kind mit Forceps, das andere durch Extraction am Steiss entwickelt. Höchste Temp. im Wochenb. 37.5.

3 A.-Pl.

A.-Pl.: I 2 gelbl.-weisse Kol.; feine, kurze Stäbchen; Gram —. II 1 Kol. wie sub I. III steril.

10. **1898. 221. Vpar. M.** Untersuchung am 10. Tag. — Geb. normal. — Im Wochenb. höchste Temper. 37.4. — Bei Einführung des Uterusspeculums entleert sich aus dem Uterusinnern eine reichlichere Menge von gelbl. dünnflüssigen Lochien, die nicht übelriechend.

3 A.-Pl.; 3 N.-Pl.

A.-Pl.: I 2 Schimmelp.: 1 Sarcine; ein paar Luftk. II u. III je 2 Luftkokken.

N.-Pl.: I 15 Luftk.; II u. III steril.

11. **1898 222. Ipar. B.** Untersuchung am 10. Tag. — Geb. norm. — Im Wochenb. höchste Temper. 37.7.

3 A.-Pl.

A.-Pl.: I u. II steril. III 6 Luftkokkenkol.

12. **1898. 223. Ipar. K.** — Untersuchung am 11. Tag. — Geb. norm. — Im Wochenb. höchste Temper. 37.3. Vagina dunkelrote, aber glatte Schleimhaut. Gelbl. Lochien in ger. Menge bei Entlassung.

3 A.-Pl.

A.-Pl : I 30 gelbl. kleine Kol. mit scharfem Rand; ganz feine, kurze Stäbchen: Gram —. II eine grössere, weissl. Kol.: kleine Kokken; III eine Kol. wie sub II; davon Agarstrichkultur angelegt: von einer Aufschwemmung der Agarstrichkultur in Bouillon einem Kaninchen 0,5 ccm unter die Ohrhaut; ausser geringer Infiltration keine Erscheinungen.

13. **1898. 224. Ipar. M.** — Untersuchung am 10. Tag. Geburt normal. — Im Wochenb. höchste Temper. 37,9. Verdacht auf Gonorrhoe wegen spitzer Condylome an den äuss. Genitalien. — Bei Entlassung Ausfluss nicht eitrig, mehr grau-weisser Schleim; keine nachweisbare Adnexerkrankung.

3 A.-Pl.; 3 N.-Pl.

A.-Pl.: I 2 Luftkokkenkol.; II u. III steril.

N.-Pl.: I—III steril.

14. **1898. 226. Ipar. Gr.** — Untersuchung am 10. Tag. — Geb. norm. — Im Wochenb. höchste Temper. 37,7. — Verdacht auf Gonorrhoe wegen stark granulierter Vaginalschleimhaut. — Am Entlassungstag Lochien gering, von eitrigem Aussehen.

3 A.-Pl.; 3 N.-Pl.

A.-Pl.: I 4 Luftkokkenkol.; II u. III steril.

N.-Pl.: I ca. 5 zarte, durchsichtige Kol.; ganz feine Stäbchen. Gram — II u. III steril.

15. **1898. 227. Ipar. O.** — Untersuchung am 10. Tag. — Geb. norm. — Im Wochenb. höchste Temper. 37,6. — Das Uterusspekulum lässt sich nur etwa bis zum inneren Mutterm. einführen, da der Cervikalkanal zieml. lang und schon eng.

3 A.-Pl.

A.-Pl.: I zahlreiche grosse und daneben kleine, scharfrandige, gelbl. Kol., makrosk. gleich; in ersteren ganz kleine Kokken (Gram+), in letzteren kurze Stäbchen (Gram—) II 15 Kol. wie I. III 5 Schimmelpilze u. 2 Kol. wie I.

16. **1898. 229. IIpar. P.** — Untersuchung am 10. Tag. — Geb. norm. — Im Wochenb. höchste Temper. 37,2. — Bei Einführung des Uterusspekul. entleeren sich aus dem Uterusinneren reichliche, blutigschleimige Massen mit geblichen Flöckchen, nicht übelriechend.

3 A.-Pl.

A.-Pl.: I a) sehr zahlr., kleine, gebl., kreisrunde Kol.; mittelgrosse Kokken; Gram—; b) zahlreiche, stecknadelkopfgrosse, weissl. Kol.; kurze, dicke Stäbchen; Gram—. II 5 weissl. Kol.; Tetragenus. III steril.

17. **1898. 232. IIpar. Sch.** — Untersuchung am 10. Tag. — Geb. norm. — Im Wochenb. höchste Temper. 37,3

3 A.-Pl.

A.-Pl.: I a) 20 grössere, gelbl. Kol. mit scharf. Rand; kurze dicke Stäbchen; Gram+ b) 15 weissl., grössere Kol. mit unregelmässig gelapptem Rand; feine Stäbchen; Gram—. II a) eine Kol. Luftkokken; b) 2 kleine, gelbl. Kol.; mittelgr., etw. gekrümmte Stäbchen; Gram—. III steril.

18. **1898. 234. IIpar. V.** — Untersuchung am 10. Tag. — Geb. norm. — Im Wochenb. höchste Temper. 37,9. — Nach der Entnahme des Untersuchungsmaterials wurde wegen Eintritt von Blutung das Cavum uteri ausgetastet und im linken Tubenwinkel ein grösserer Placentarrest gefunden. — Entlassung am 13. Tag.

3 A.-Pl.

A.-Pl.: I a) 3 runde, scharfrand. gelbe Kol; kurze, dicke Stäbchen; Gram—. b) 6 Sarcine. c) 4 weisse Kol. mit dunklerem Centrum; ganz feine, dünne Stäbchen; Gram—. II u. III steril.

19. **1898. 238. Vpar. L.** — Untersuchung am 10. Tag. — Geb. norm. — Im Wochenb. höchste Temper. 37,3. — Nach Entnahme des Impfmaterials bei Austastung des noch grossen Uterus ein kirschgrosser Placentarrest entfernt, der leicht ohne Blutung löslich.

3 A.-Pl.

A.-Pl.: I 1 grosse, gelbe Kol.; kleine Kokken; Gram—. II steril; III Luftkokken.

Das Ergebnis obiger Untersuchungen war ein auffallend schlechtes, da nur in 3 von den 19 Fällen (No. 10, 11, 13) die Uterushöhle hätte als steril aufgefasst werden können.

In der Annahme nun, dass wir bei der bis dahin angewandten Technik in den meisten Fällen bakterienhaltiges Cervikalsekret möchten mit übergeimpft haben, bedienten wir uns von jetzt ab des oben beschriebenen, vernickelten Uterusspeculums aus Neusilber, durch welches eine Berührung des zum Ansaugen gebrauchten Glasröhrchens mit anderem als wirklich aus dem Cavum uteri stammendem Material so gut wie ausgeschlossen ist

Versuchsreihe II.

(Anwendung des Neusilberspekulums.)

1. **1898. 253. IIpar. B.** — Untersuchung am 10. Tag. — Geb. norm. — Im Wochenb. höchste Temp. 37.8.

3 A.-Pl.; 3 Tr.-A.-R.

A.-Pl.: I u. III steril; II 1 Kol. Verunreinigung.
Tr.-A.-R.: steril.

2. **1898. 254. IIIpar. M.** — Untersuchung am 10. Tag. — Geb. norm. — Höchste Temp. im Wochenb. 38.0 am 1. Tag.
3 A.-Pl.; 3 N.-Pl.
A.-Pl.: I—III nur Schimmelpilze.
N.-Pl.: I—III einzelne Schimmelpilze.

3. **1898. 256. IVpar. K.** — Untersuchung am 10. Tag. — Geb. norm. — Im Wochenb. höchste Temp. 37.7.
3 A.-Pl.; 3. Tr.-A.-R.
A.-Pl.: I steril; II u. III je 1 Schimmelpilz.
Tr. A.-R.: I—III steril.

4 **1898. 259. IIpar. W.** — Untersuchung am 10. Tag. — Geb. norm. — Im Wochenb. höchste Temp. 38 0 am 6. Tag. — Vor Einführung des Uterusspekulums wurde reichlich grau-gelblicher, zäher Schleim aus d. Cervix entfernt.
3 A.-Pl.: 3 Tr.-A.-R.
A.-Pl.: I 1 Schimmelpilz, 1 Sarcine. II 1 Schimmelpilz. III steril.
Tr.-A.-R.: I—III steril.

5. **1898. 257. IIpar. W.** — Untersuchung am 10. Tag. — Geb. spontan in Gesichtslage. — Im Wochenb. höchste Temp. 37.4. — Bei Herausziehen des Stiftes aus d. äusseren Röhre des Uterusspek. fliesst aus dem Uterusinnern zieml. reichl., dünne, mit weissl. Bröckchen vermischte Flüssigkeit ab.
3 A.-Pl.; 3 Tr.-A.-R.
A.-Pl.: I 1 Schimmelpilz. II steril. III einige Schimmelpilze.
Tr.-A.-R.: I—III steril.

6. **1898. 282. IIpar. R.** — Untersuchung am 10. Tag. — Geb. norm. — Im Wochenb. höchste Temp. 37.4. — Bei Herausziehen des Stiftes aus der äusseren Röhre des Uterusspek. fliesst aus dem Cav. ut. eine mässige Menge schokoladefarb., mit gelbl.-weissen Flöckchen vermischte Flüssigkeit ab.
3 A.-Pl.; 3 Tr.-A.-R.
A.-Pl.: I—III steril. Tr.-A.-R. I—III steril.

7. **1898. 284. Ipar K.** — Untersuchung am 9. Tag. — Geb. norm. bis auf Dammriss, der am 9. Tag nach Materialentnahme aus d. Ut. sekundär genäht wurde. — Gleich p. p. 38.3, sonst höchste Temp. 37.4.
3 A.-Pl.; 3 Tr.-A.-R.
A.-Pl.: I u. III steril. II einige Schimmelpilze.
Tr.-A.-R.: I—III steril.

*)8. **1898. 309. Ipar. Kr.** — Untersuchung am 10. Tag. — Geb. norm. — Im Wochenb. höchste Temp. 37.8.
3 A.-Pl.; 3 Tr.-A.-R.
A.-Pl.: I ein paar Schimmelpilze u. 5 Luftkokkenkol. — II 2 Schimmelpilze. III 2 Luftk.
Tr.-A.-R.: I 5 weissl., runde, nicht gasbildende Kol. ohne Fäulnisgeruch, nicht aërob wachsend in Bouillon; zieml. grosse, dicke, an den Enden abgerundete, unbewegl. Stäbchen; Gram —. II u. III steril.

9. **1898. 308. Ipar. L.** — Untersuchung am 10. Tag. — Geb. norm. — Im Wochenb. höchste Temp. 37.7.
3 A.-Pl.; 3 Tr.-A.-R.
A.-Pl.: I 2 Kol. Luftkokken. II 2 Kol. Sarcine. III 2 Kol. Luftk.
Tr.-A.-R.: I—III steril.

*)10. **1898. 311. Ipar. Sch.** — Untersuchung am 10. Tag. — Geb. eines hochgradig macerierten Kindes. — Im Wochenb. höchste Temp. 37.8.
3 A.-Pl.; 3 Tr.-A.-R.
A.-Pl.: I a) 1 runde, mattweisse Kol.; kurze, mässig dicke, an den Enden abgerundete, unbewegl. Stäbchen; Gram —. b) 2 Luftk. II steril. III 1 Sarcine.
Tr.-A.-R.: I auf der Oberfläche ein paar Luftkokkenkol.; sonst steril. II u. III steril.

*)11. **1898. 312. I par. St.** — Untersuchung am 10. Tag. — Geb. norm. — Im Wochenb. höchste Temp. 37.8.

3 A.-Pl.; 3 Tr.-A.-R.

A.-Pl.: I. 1 runde, blassweisse Kol.; kurze, mässig dicke, an d. Enden abgerundete, unbewegl. Stäbchen; Gram — (cf. No. 10); davon Reinkultur auf schräg erstarrtem Agar: matt-weisser Ueberzug; gutes Wachstum bei Bruttemp. — II u. III steril.
Tr.-A.-R.: I in d. Tiefe des Röhrchens 2 weissl., zackige Kol. ohne Fäulnisger.; grosse, dicke, unbewegl., wetzsteinförm. Stäbchen; Gram +. Wachstum erst am 5. Tag sichtbar. II u. III steril.

12. **1898. 313. I par. D.** — Untersuchung am 10. Tag. — Geb. norm. — Im Wochenb. höchste Temp. 37.5.

3 A.-Pl.; 3 Tr.-A.-R.

A.-Pl.: I—III steril.
Tr.-A.-R.: I—III steril.

13. **1898. 314. I par. Str.** — Untersuchung am 13. Tag. — Geb. norm. — Am 9. Wochenbettstag Fieber bis 40.1 wegen Mastitis, die auf Eisbehandlung zurückgeht. Von Seiten des Ut. keine pathologischen Erscheinungen.

3 A.-Pl.: 3 Tr.-A.-R.

A.-Pl.: I 2 Kol. Luftk. II u. III steril.
Tr.-A.-R.: I—III steril.

*)14. **1898. 315. II par. K.** — Untersuchung am 10. Tag. — Geb. norm. — Im Wochenb. höchste Temp. 37.9.

3 A.-Pl.; 3 Tr.-A.-R.

A.-Pl.: I 1 mittelgr., runde, mattweisse Kol. mit Delle in der Mitte; dichotomisch verzweigte, nach Gram färbbare Fäden. — Auf schräg erstarrtem Agar gutes Wachstum in dicht gestellten, nicht konfluierenden Kol., von denen jede mit Delle in der Mitte versehen. — In Bouillon weisser, sandartiger Bodensatz. — Streptothrixart. — Subkut. Impfung des Bouillonbodensatzes am Kaninchenohr macht keine pathol. Erscheinungen. — II 1 Kol. Luftk. — III steril.
Tr.-A.-R.: I—III steril.

15. **1898. 316. II par. W.** — Untersuchung am 10. Tag. — Geb. norm. — Am 4. u. 5. Wochenbettstag Fieber bis höchstens 38.9 unter Erscheinungen einer beginn. Mastitis. — Von Seiten der Genital. keine pathol. Erscheinungen.

3 A.-Pl.; 3 Tr.-A.-R.

A.-Pl.: I 1 Kol. Luftk. II steril. III 1 Kol. Luftk. 1 Kol. Sarcine.
Tr.-A.-R.: I—III steril.

*)16. **1898. 317. II par. L.** — Untersuchung am 10. Tag. — Geb. norm. — Höchste Temp. im Wochenb. 37.5.

3 A.-Pl.; 3 Glycerinagarplatten.

A.-Pl.: a) I 1 grosse, runde, grau-weisse Kol., bei schw. Vergrösserung aus kleinen, dunklen, durch hellen Saum getrennten Feldern bestehend; an den Enden abgerundete, mittelgr. Stäbchen, lebh. beweglich, meist mit Spore in der Mitte; Gram —. In Bouillon starke Opalescenz; 0,2 ccm von 24 stünd. Bouillonk. einem Meerschweinchen in die Bauchhöhle injiciert ruft keine pathol. Erscheinungen hervor. — b) 2 kleine weissl. Kol. mit unregelm. Rand; ganz kleine Stäbchen, unbewegl.; Gram —. In Bouillon krümliger Bodensatz. — Subk. Impfung des Bouillonbodensatzes in Kaninchenohr macht nur geringe Infiltration. — c) 2 Kol. Sarcine u. 1 Kol. Luftk. — II u. III je eine Kol. Sarcine.
Glycerinagarplatten: I steril. II 1 Schimmelpilz. III 2 Kol. Luftk.; 2 Schimmelpilze.

*)17. **1898. 318. I par. R.** — Untersuchung am 10. Tag. — Geb. normal. — Im Wochenb. höchste Temp. 37.5. —

3 A.-Pl.: 3 Glycerinagarplatten.

A.-Pl.: I 1 kleine, runde, weissl. Kol.; mittelgrosse, bewegl. Stäbchen, meist mit Spore in der Mitte. II u. III steril. — 3 Glycerinagarplatten steril.

*) **18. 1898. 320. I Geb. V.** — Untersuchung am 10. Tag. — Geb. norm. — Im Wochenb. höchste Temp. 37.3. — Nach Entnahme des Materials aus dem Cav. uteri Revision des Uterusinnern, weil der Ut. verhältnism. gross und die Uteruslochien noch zieml. reichlich, blutig-serös. An der Vorderwand sitzt ein kleiner Placentarrest, der leicht mit Finger zu entfernen.

3 A.-Pl.: 3 Glycerinagarpl.; 3 Gelatinepl.; 3 Tr.-A.-R.

A.-Pl.: I a) eine grosse, mattweisse, rundl. Kol. und darauf sitzend eine kleine, milchweisse Kol. — Im Präp. neben einander ziemlich grosse, an den Enden abgerundete Stäbchen (Gram +) und viel zartere, aber gleich lange Stäbchen (Gram —) Trennung der beiden Stäbchenarten gelingt durch Impfung in Agar von 40 Grad und neue Plattenkultur: die dickeren Stäbchen bilden mattweisse Kol., sind bewegl., trüben die Bouillon gleichm.; die schmaleren St. bilden milchweisse Kol., in Bouillon ein weisses Häutchen auf der Oberfläche. b) 1 kleine, runde, weisse Kol. mit den schmalen, unbewegl., nicht nach Gram färbbaren Stäbchen wie sub. a. c) 2 Kol. Sarcine. — II 1 Doppelkolonie wie sub. I a und ein Schimmelpilz. — III steril. Glycerinagarplatten: I ca. 10 grosse Doppelkolonieen mit denselben Stäbchen wie A.-Pl. I a. — II 1 Kol. Luftk. III steril. Gelatineplatten: I u. II steril. III 1 Schimmelpilz. Tr.-A. R.: I—III steril.

*) **19. 1898. 319. V par. H.** — Untersuchung am 11. Tag. — Geb. norm. — Höchste Temp. im Wochenb. 37,7. — Bei Entlassung Ausfluss noch zieml. stark, gelblich dünnflüssig; Vaginalschleimhaut granuliert: Verdacht auf Gonorrhoe.

3 A.-Pl.; 3 N.-Pl.; 3 Tr.-A.-R.

A.-Pl.: I 1 Schimmelpilz. II u. III steril.
N.-Pl.: I 1 kleine runde, blass-weissl. Kol., enthält 2 Arten von semmelförm. Diplokokken, die eine grösser, nach Gram färbbar, die andere kleiner, nicht nach Gr., färbbar (letztere Gonokokken). — Rest der Kol. ohne Erfolg auf neue Nutroseplatte geimpft. — II 2 Schimmelpilze. III 2 Schimmelpilze; 2 tröpfchenförm., kleine, blassweissliche Kol.; bei schw. Vergrösserung bräunlich, mit dunklerem Centrum, hellerer Peripherie; semmelf., unbewegliche Diplokokken; Gram —. Ueberimpfung auf neue Blutserumagarplatte und in Blutserumbouillon ($^1/_3$ menschl. Blutserum, $^2/_3$ Bouillon). Auf der Platte wachsen in zarten, tropfenförm. Kol., die oben beschriebenen, semmelf., unbewegl., nach Gram nicht färbbaren Diplokokken (Gonokokken); in der Bouillon weissl. Bodensatz. — Einspritzung von 0,2 der Bouillonkultur einem Meerschweinchen in die Bauchhöhle. Ausser leichter Temperatursteigerung zeigt d. Tier keine Krankheitssymptome. Bei Laparotomie am 4. Tag geringe Reizung des Peritoneums an d. Injektionsstelle: etwas gelbl. Flüssigkeit in der Bauchhöhle; im Ausstrichpräparat von dieser Flüssigkeit obige Diplokokken innerhalb der Leukocythen.
Tr.-A.-R.: I in d. Tiefe des Röhrchens eine gezackt aussehende, gelbl.-weisse Kol.; in derselben folgende Arten: a) grosse Diplok.; Gram +: b) kleine Kokken; Gr. —; c) mittelgr., teils gekrümmte, teils grade Stäbchen; Gr. — Keine Gasbildung; kein Fäulnisgeruch. — Ausserdem 4 weisse, kleine, runde Kol.; darin kleine, unbewegl., in kurzen Ketten angeordnete Kokken; Gram +; Impfung in Bouillon und neues Traubenzuckeragarröhrchen ohne Erfolg (cf. anaërobe Streptokokken Kroenig's). — II u. III steril.

20. 1898. 322. I par. Schl. — Untersuchung am 10. Tag. — Geb. norm. — Im Wochenb. höchste Temp. 38.0 am 6. Tag.

3 A.-Pl.; 3 Tr.-A.-R. — Alle Nährb. steril.

21. 1898. 321. I par. F. — Untersuchung am 10. Tag. — Geb. norm. — Höchste Temp. im Wochenb. 37,3.

3 A.-Pl.; 3 Tr.-A.-R.

A.-Pl.: I u. II steril; III 1 Kol. Luftk.
Tr.-A.-R.: I—III steril.

22. **1898. 327. II par. W.** — Untersuchung am 10. Tag. — Geb. norm. — Höchste Temp. im Woch. 37.8.
3 A.-Pl.; 3 Tr.-A.-R. — Alle Nährb. steril.

23. **1898. 328. I par. Kr.** — Untersuchung am 10. Tag. — Geb. norm. — Höchste Temp. im Wochenb. 37.8.
3 A.-Pl.; 3 Tr.-A.-R. — Alle Nährb. steril.

24. **1898. 325. II par. W.** — Untersuchung am 15. Tag. — Geb. norm. — Mastitis im Spätwochenb. mit höchster Temp. von 39.3 am 10. Tag. — Von Seiten der Genital. keine pathol. Erscheinungen.
3 A.-Pl.; 3 Tr.-A.-R. — Alle Nährb. steril.

*) 25. **1888. 329. IV par. W.** — Untersuchung am 11. Tag. — Geb. norm. — Am 1. Wochenbettstag starker Blutabgang; Revision des Uterus; digitale Entfernung von Eihautresten; Ausspülung mit 50proc. Alcohol. — Höchste Temp. im Wochenb. 37.8.
3 A.-Pl.; 3 Tr.-A.-R.
A.-Pl.: I—III steril.
Tr.-A.-R. I zahlr., kleine, rundl., weisse Kol. u. 4 grössere, unregelm. geformte von gleicher Färbung; keine Gasbildung; geringer Fäulnisgeruch. — In den Kol. immer 3 Bakterienarten nebeneinander: a) grosse Diplokokken; Gram +; b) ganz kleine, meist in Häufchen zusammenlieg. Kokken; Gram; — c) ganz zarte kleine Stäbchen; Gram +. — Im hängenden Tropfen mit Sicherheit nur die kleinen Stäbchen lebhaft beweglich. — Es handelte sich um obligat anaërobe Keime, denn es war kein Wachstum zu erzielen auf gewöhnlicher Agarplatte, Traubenzuckeragarplatte u. bei Ausstrich e. grossen Kol. auf schräg erstarrten Traubenzuckeragar. — II 4 weissl. Kol. wie I. — III steril.

26. **1898. 330. VII par. K.** — Untersuchung am 10. Tag. — Geb. norm. — Im Wochenb. höchste Temp. 37.2.
3 A.-Pl.; 3 Tr.-A.-R. — Alle Nährb. steril.

*) 27. **1898. 334. II par. R.** — Untersuchung am 10. Tag. — Geb. norm. — Höchste Temp. im Wochenb. 38.0 am 3. Tag.
3 A.-Pl ; 3 Tr.-A.-R.
A.-Pl.: I u. II steril. III 1 Kol. Luftk., 2 Kol. Sarcine.
Tr.-A.-R.: I e. Reihe kleiner, weissl., runder Kol.; Gasbildung u. ger. Fäulnisgeruch. — 4 Kol. von verschied. Stellen untersucht, enthielten alle kleine unbewegl., in Häufchen angeordnete Kokken; Gram —; daneben ebenso kleine, unbewegl., in kurzen Ketten (4—6 Gl.) angeordnete Kokken; Gram +. — Kein aërobes Wachstum erzielt. — II 1 mittelgr., weissl. Kol. wie I. — III steril.

28. **1898. 333. I par. Sch.** — Untersuchung am 10. Tag. — Geb. norm. — Im Woch. höchste Temp. 37.9.
3 A.-Pl.; 3 Tr.-A.-R.
Alle Nährböden steril.

30. **1898. 332. I par. Schr.** — Untersuchung am 10. Tag. — Geb. norm. — Höchste Temp. im Woch. 37.7.
3 A.-Pl.; 3 Tr.-A.-R.; 1 Bouillonröhrchen. Alle Nährb. steril.

30. **1898. 335. I par. R.** — Untersuchung am 10. Tag. — Geb. norm. — Höchste Temp. im Wochenb. 37.4.
3 A.-Pl.; 3 Tr.-A.-R.; 1 B.-R.
Alle Nährb. steril.

*) 31. **1898. 338. I par. N.** — Untersuchung am 12. Tag. — Geburt norm. — Höchste Temp. 38.3 am 9. Tag durch beginn. Mastitis; von Seiten der Genital. keine pathol. Erscheinungen.
3 A.-Pl.; 3 Tr.-A.-R.; 1 B.-R.
A.-Pl.: I—III steril.
Tr.-A.-R.: I nach 48 Stdn. an e. Stelle Gasbildung in der Tiefe des Röhrchens; die ganze, über dieser Stelle gelegene Agarschicht wird emporgehoben, so dass in der Agarsäule eine Lücke entsteht. Auf der Oberfläche des unteren Bruchstücks der Agarsäule 2 kegelförm. Erhebungen; am oberen Bruchstück 2 korrespondierende Vertiefungen. In der einen trichterförm. Vertiefung eine kleine, tröpfchenförm. Kol.

sichtbar, in welcher sich ganz kleine, an den Enden abgerundete, unbewegl. Stäbchen finden. — II u. III steril.
B.-R.: am 4. Tag Trübung; bewegl., in ihrer Gestalt Gonokokken sehr ähnl., ganz kleine Diplokokken; Gram —. — Kein Wachstum nach Impfung auf gewöhnl. Agar.

*) 32. **1898. 339. I par. St.** — Untersuchung am 10. Tag. — Geb. norm. — Höchste Temp. im Woch. 37.4.
3 A.-Pl.; 3 Tr.-A.-R.; 1 B.-R.
A.-Pl.: I—III steril.
Tr.-A.-R.: I 1 zieml. grosse, gelbl.-weiss gefärbte Kol.; keine Gasbildung; kein Fäulnisgeruch; unbewegl., in kurzen Ketten angeordnete, kleine Kokken (4—6—8 Gl.) Gram +; Ueberimpfung in Bouillon: kein Wachstum während 10täg. Beob. — II u. III steril.
B.-R.: steril.

33. **1898. 342. II par. N.** — Untersuchung am 10. Tag. — Geb. norm. — Im Wochenb. höchste Temp. 37.9.
3 A.-Pl.; 3 Tr.-A.-R.; 1 B.-R. — Alle Nährb. steril.

34. **1898. 343. II par. B.** — Untersuchung am 10. Tag. — Geb. norm. — Im Wochenb. höchste Temp. 38,0 gleich p. p.
3 A.-Pl.; 3 Tr.-A.-R.; 1 B.-R.
A.-Pl.: I steril. II u. III je 1 Schimmelpilz. Die andern Nährböden steril.

*) 35. **1898. 341. II par. Kl.** — Untersuchung am 10. Tag. — Geb. norm. — Höchste Temp. im Wochenb. 37.5
3 A.-Pl.: 3 Tr.-A.-R ; 1 B.-R.
A.-Pl.: I—III steril. B.-R.: steril.
Tr.-A.-R. I 5 mittelgr., scheibenförm., weisse Kol.: keine Gasbildung; kein Fäulnisgeruch; bewegl., in Häufchen angeordnete kleine Kokken; Gram I. Ueberimpfung auf schräg erstarrten Agar mit negativem Erfolg.

36. **1898. 346. II par. L.** — Untersuchung am 10. Tag. — Geb. norm. - Im Wochenb. höchste Temp. 37.2.
3 A.-Pl.; 3 Tr.-A.-R.; 1 B.-R.
Alle Nährböden steril.

37. **1898. 347. I par. Gr.** — Untersuchung am 10. Tag. — Geb. normal. — Höchste Temp. im Wochenb. 37.5.
3 A.-Pl.; 3 Tr.-A.-R.; 1 B.-R.
A.-Pl.: I steril. II 1 Schimmelpilz. III steril.
Die andern Nährb. steril.

38. **1898. 345. I par. W.** — Untersuchung am 12. Tag. — Geb. norm. — Am 9. Wochenbettstag Fieber bis 39.5 bei beginn. Mastitis. Uterus am Entlassungstag noch etwas gross; mässiger, blutig-seröser Ausfluss. Sonst keine pathol. Erscheinungen von Seiten der Genit.
3 A.-Pl.; 3 Glycerinagarplatten.
Alle Nährb. steril.

*) 39. **1898. 360. I para. W.** — Untersuchung am 10. Tag. — Geb. norm. — Im Wochenb. höchste Temp. 37.8.
3 A.-Pl ; 3 Tr.-A.-R.; 1 B.-R.
A.-Pl.: I 4 kleine, mattweisse Kol.; bewegliche, dicke, plumpe, an den Enden abgerundete Stäbchen; Gram. — II u. III steril.
B.-R.: Gleichmäss. Trübung u. weissl. geringer Bodensatz; Reinkultur derselben Stäbchen wie A.-Pl. I. Tr.-A.-R.: I—III steril.

*) 40. **1898. 361. I par. H.** — Untersuchung am 12. Tag. — Geb. norm. — Im Wochenbett höchste Temp. 38.0 am 8. Tag.
3 A.-Pl.; 3 Tr.-A.-R.; 1 B.-R.
A.-Pl.: I 1 kleine runde, mattweisse Kol.; ganz kleine, zarte Stäbchen; Gram. — II: 1 Kol. Luftk.; III steril.
Tr.-A.-R.: I eine Anzahl mittelgr., scheibenförmiger, nicht gasbildender Kol. ohne Fäulnisgeruch. — Lange, an den Enden abgerundete, meist gekrümmte, z. T. in Form längerer Fäden sich zusammenlegende Stäbchen: Gram —. In Bouillon kein Wachstum bei 10täg. Beob.
B.-R.: steril.

41. **1899. 2. IVpar. H.** — Untersuchung am 10. Tag. — Geb. norm. — Im Wochenb. höchste Temp. 37.9
3 A.-Pl.; 3 Tr.-A.-R.; 1 B.-R.
A.-Pl.: I 3 Luftkokkenkol.; II u. III steril.
Tr.-A.-R. u. B.-R. steril.

*)42. **1899. 1. Ipar. Soh.** — Untersuchung am 11. Tag. — Geb. e. macerierten Kindes. Höchste Temp. im Wochenb. 37.5.
3 A.-Pl.: 3 Tr.-A.-R.; 1 B.-R.
A.-Pl.: I a) 1 milchweisse, scharfrandige, scheibenförm. Kol. von körniger Struktur mit punktförm. Centrum: kleinere, unbewegliche, häufig zu 2 liegende Kokken; Gram —. b) 2 Kol. Luftk. — II steril. III 1 grössere Kol. wie sub Ia: 1 Schimmelpilz.
Tr.-A.-R.: I—III steril. — B.-R. steril.

*)43. **1899. 3. Ipara. W.** — Untersuchung am 10. Tag. — Geb. norm. — Im Wochenb. höchste Temp. 37.8.
3 A.-Pl.: 3 Tr.-A.-R.; 1 B.-R.
A.-Pl.: I zahlr. weissl. Kol. mit scharfem Rand, körniger Struktur u. punktförm. Centrum; kleinere, häufig zu 2 liegende Kokken; Gram —. (cfr. No. 42, Ia). II u. III steril.
Tr.-A.-R. I u. II steril; auf der Oberfl. von III ein Schimmelpilz. — B.-R. steril.

44. **1899. 5. IIpar. Str.** — Untersuchung am 10. Tag. — Geb. norm. — Im Wochenb. höchste Temp. 37.4.
3 A.-Pl.; 3 Tr.-A.-R.; 1 B.-R.
A.-Pl.: I u. III steril; II 1 Schimmelpilz. — Die andern Nährböden steril.

45. **1899. 6. Ipar. B.** — Untersuchung am 10. Tag. — Geb. norm. — Im Wochenb. höchste Temp. 37.8. — Bei Entlassung noch mäss. vermehrte, schokoladefarbene Lochien.
3 A.-Pl.; 3 Tr.-A.-R.; 1 B.-R.
Alle Nährb. steril.

46. **1899. 23. IIpar. K.** — Untersuchung am 10. Tag. — Geb. norm. — Im Wochenb. höchste Temp. 37.6.
3 A.-Pl.; 3 Tr.-A.-R.; 1 B.-R.
Alle Nährböden steril.

47. **1899. 25. VIpar. H.** — Untersuchung am 10. Tag. — Geb. norm. — Im Wochenb. höchste Temp. 37.5. — Bei Herausziehen des Stiftes aus der äusseren Röhre des Uterusspeculums entleert sich aus dem Cav. ut. ca. 1 Esslöffel voll grau-gelbliche, nicht übelriechende, dünne Flüssigkeit.
3 A.-Pl.; 3 Tr.-A.-R.; 1 B.-R.
A.-Pl.: I 5 Kol. Luftk.; 2 Kol. gelbe Sarcine; 1 Schimmelpilz. (NB. Um einige Gewebsfetzchen, die mit auf die Platte geimpft, keine Keimentwicklung). II 2 Kol. gelbe Sarcine, 4 Kol. Luftk. III steril.
3 Tr.-A.-R. u. B.-R. steril.

48. **1899. 22. Ipar. H.** — Untersuchung am 12. Tag. — Geb. norm. — Im Wochenbett Fieber bis 39.5 bei heftiger Enteritis bis zum 6. Tag; am 9. Tag noch einmal Fieber durch beginnende Mastitis. — Von Seiten der Genitalien keine pathol. Erscheinungen.
3 A.-Pl.; 3 Tr.-A.-R.; 1 B.-R.
A.-Pl. I u. III steril. II 4 Kol. Luftk., 1 gelbe Sarcine.
Tr.-A.-R.: I—III steril. B.-R.: steril.

*)49. **1899. 27. IIIpar. A.** — Untersuchung am 10. Tag. — Geb. norm. — Im Wochenb. höchste Temp. 37.5.
3 A.-Pl.; 3 Tr.-A.-Pl.; 1 B.-R.
A.-Pl.: I 1 ca. $1^1/_2$ cm im Durchm. haltende, grosse gelbl.-graue Kol. mit unregelm gelapptem Rand, oberflächl. wie in Falten gelegt: bei schw. Vergrösserung feinkörn. Struktur. — Neben schlanken, lebhaft beweglichen Stäbchen hellere, unbewegliche Massen (zusammengeballte, degenerierte Stäbchen?); nach Gram färbbar. — Abimpfung in Bouillon: gleichm. Trübung u. ger. Bodensatz; von der 24 stünd. Kultur

0,5 ccm subkutan in Kaninchenohr injiciert; abgesehen von Infiltration der Umgebung der Impfstelle keine pathol. Erscheinungen. II 1 Kol. Sarcine; 1 Kol. Luftk. III steril.
Tr.-A.-R. I—III steril.

B.-R.: Trübung u. zusammengeballter, weissl. Bodensatz; stark fauliger Geruch. a) Kleine, in kurzen Ketten angeordnete Kokken (2—5 Gl): Gram —. b) Grosse Diplokokken, unbewegl., Gram —. c) Kleine, unbewegl. Dipl.; Gram +. — Ausstrich von der Bouillon auf 3 schräg erstarrte Agarröhrchen mit negativem Erfolg bei 14täg. Beob.

*) **50.** **1899. 28. II par. W.** — Untersuchung am 10. Tag. — Geb. in Steiss-Fusslage mit Nachhilfe. — Im Wochenbett höchste Temp. 37.5.

3 A.-Pl.; 3 Tr.-A.-R.; 1 B.-R.

A.-Pl.: I 1 Kol. Luftk. II u. III steril.
Tr.-A.-R.: I—III steril.
B.-R.: a) schmale, kurze Stäbchen; Gram +; b) Luftk.

51. **1899. 29. I par. W.** — Untersuchung am 10. Tag. — Geb. norm. — Schon in den beiden letzten Schwangerschaftstagen Fieber zwischen 38.0 u. 39.0. wegen Influenza mit Bronchitis; erst vom 7. Wochenbettstag an fieberlos. — Von seiten der Genitalien keine pathol. Erscheinungen

3 A.-Pl.; 3 Tr.-A.-R.; 1 B.-R.

Auf A.-Pl. II 1 Schimmelpilz; sonst alle Nährb. steril.

52. **1899. 31. I par. W.** — Untersuchung am 10. Tag. — Geb. norm. — Im Wochenb. höchste Temp. 37.7.

3 A.-Pl.; 3 Tr.-A.-R.; 1 B.-R.

Alle Nährboden steril.

53. **1899. 32. II par. M.** — Untersuchung am 10. Tag. — Geb. norm. — Im Wochenb. Fieber infolge von Colitis. Keine Zeichen einer Genitalerkrankung.

3 A.-Pl.; 3 Tr.-A.-R.; 1 B.-R.

A.-Pl. I—III je ein Schimmelpilz.
Die anderen Nährböden ganz steril.

*) **54.** **1899. 33. V par. B.** — Untersuchung am 11. Tag. — Geb. norm. — Im Wochenb. höchste Temp. 37.0

3 A.-Pl.; 3 Tr.-A.-R.; 1 B.-R.

A.-Pl.: I 1 Schimmelpilz; 1 Kol. Luftkokken. — II u. III steril.
Tr.-A.-R I—III steril.
B.-R.: a) kurze, feine Stäbchen: Gram —: b) kleine Kokken, meist zu 2: Gram —: davon 0,4 ccm Bouillonkultur einem Kaninchen unter die Ohrhaut injiciert macht nur vorübergehende Infiltration.

55. **1899. 34. VII par. Schl.** — Untersuchung am 11. Tag. Geb. norm. — Im Wochenb. höchste Temp. 37.0.

3 A.-Pl.: 3 Tr.-A.-R.: 1 B.-R.

Auf A.-Pl. II 1 Schimmelpilz: sonst alle Nährb. steril.

56. **1899. 35. I par. W.** — Untersuchung am 10. Tag. — Geb. norm. — Höchste Temp. im Wochenb. 37.5.

3 A.-Pl.; 3 Tr.-A.-R.: 1 B.-R.

Alle Nährböden steril.

*) **57.** **1899. 36. II par. W.** — Untersuchung am 10. Tag. — Geb. norm. — Im Wochenbett höchste Temp. 37.8. — Bei der Entlassung war die Vaginalschleimhaut mit zahlreichen stecknadelkopfgrossen, braunroten Knotchen besetzt, die von dunkelrotem Hof umgeben. — Ausfluss gering, schokoladefarbig.

3 A.-Pl.: 3 N.-Pl.: 3 Tr.-A.-R.; 1 B.-R.

A.-Pl.: I 1 Kol. Luftk. II steril. III 1 Schimmelpilz.
N.-Pl. I u. III steril II 1 Schimmelpilz.
Tr.-A.-R. I—III steril.
B.-R.: getrübt; klumpiger, voluminöser Bodensatz; auf der Oberfläche zähes Häutchen; a) grosse, unbewegl. Kokken; Gram —; b) kleinere, bewegl. Kokken: Gram +; c) zieml. lange, unbewegl. Stäbchen.

58. **1899. 37. IVpar. M.** — Untersuchung am 10. Tag. — Norm. Geb. — Höchste Temp. im Wochenbett 37.6.
3 A.-Pl.; 1 B.-R.
Alle Nährb. steril.

59. **1899. 40. Ipar. N.** — Untersuchung am 12. Tag. — Geburt norm. — Schon 2 Tage vor der Geburt Erkrankung an Pyelonephritis mit Fieber bis zum 5. Wochenbettstag; in dem eiterhalt. Harn. e. Reinkultur von bewegl. Kurzstäbchen, die nach Gram nicht färbbar, auf Agar weisse Kol. bilden, in Traubenzuckerbouillon im Gährungsröhrchen reichl. Gas entwickeln, die Milch nicht zur Gerinnung bringen, negative Indolreaktion geben u. für Meerschweinchen nicht pathogen sind. — Von seiten der Genitalien keine pathol. Erscheinungen.
3 A.-Pl.; 1 Bouillonr.
Alle Nährb. steril.

*)60. **1899. 44. IIpar. B.** — Untersuchung am 10. Tag. — Geb. norm. — Im Wochenb. höchste Temp. 37. 8.
3 A.-Pl.
A.-Pl.: I 2 grau-weisse, scharfrandige Kol. mit dunklerem Centrum; unbewegl, kleine Kokken; Gram —. II u. III steril.

*)61. **1899. 53. Ipar. M.** — Untersuchung am 9. Tag. — Geb. norm. — Im Wochenbett höchste Temp. 37.7.
3 A.-Pl.; 3 Tr.-A.-R.; 1 B.-R.
A.-Pl.: I 1 kleine, gelbl., scharfrandige Kol.; unbewegl., kurze, dicke, an den Enden abgerundete Stäbchen; Gram +. — Ausserdem 3 Schimmelpilze. II u. III steril.
Tr.-A.-R.: I—III steril. — B.-R.: steril.

62. **1899. 54. IIpar. L.** — Untersuchung am 9. Tag. — Geb. norm. — Im Wochenbett höchste Temp. 37.9. — Wegen granulierter Vaginalschleimhaut Verdacht auf Gonorrhoe. — Bei Entlassung unbedeutender, blutig-schleimiger Wochenfluss; keine pathol. Erscheinungen von seiten der Genit. ausser erwähnter Schleimhautveränderung.
3 A.-Pl.; 3 Tr. A.-R.; 3 N.-Pl., 1 B.-R.
Auf den Nutroseplatten Schimmelpilze, sonst sämtliche Nährböden steril.

Zur besseren Uebersicht sind bei der obigen Zusammenstellung der Untersuchungen diejenigen Fälle, in welchen die gefundenen Keime nicht als Verunreinigungen, sondern als aus der Uterushöhle stammende angesehen werden mussten, mit einem *) versehen.

Bei den 62 Versuchen wurde es nur 7 mal versäumt, neben den aëroben auch anaërobe Kulturverfahren anzuwenden. Wenn wir diese 7 Fälle, unter denen 4 mal keine Keime gefunden wurden, ausschliessen, so bleiben noch 55 Fälle, bei welchen 35 mal, also in 63,64 % die Uterushöhle keimfrei war.

Da mit einem Male seit Anwendung des neuen Uterusspeculums so unvergleichlich häufiger die Nährböden steril blieben, obwohl als neues Moment nur die Vermeidung einer Verunreinigung mit Cervikalsekret hinzukam, so müssen wir im Gegensatz zu Kroenig annehmen, dass der Cervicalkanal des normalen, puerperalen Uterus, wenigstens am 10. Wochenbettstage, häufig keimhaltig sein kann.

Was in der 2. Versuchsreihe die Art der gefundenen Keime betrifft, so handelte es sich in 6 von den 20 positiven Fällen, also in ca. $^1/_3$, ausschliesslich um Anaëroben. 3 mal wuchsen Anaëroben neben Aëroben. — Die anaëroben Keime

waren meist unter den von Kroenig beschriebenen wiederzuerkennen, unter anderen z. B. die obligat anaëroben Streptokokken (cf. 19; 27; 31).

Die bei Gegenwart von Sauerstoff gedeihenden Keime waren verschiedener Art: 7 mal allein Stäbchen, 3 mal Stäbchen und Kokken, 3 mal allein Kokken, 1 mal eine Streptothrixart. — Unter den Kokken waren 1 mal Gonokokken (19); 1 mal (49) eine Streptokokkenart (2—5 gliedrig), die nach Gram entfärbbar[1]); im übrigen vorwiegend kleine, unbewegliche, meist zu 2 angeordnete, nach Gram nicht färbbare Kokken, die vielleicht identisch mit der vorerwähnten Streptokokkenart.

Von den sämtlichen gefundenen Bakterienarten erwies sich keine, soweit daraufhin geprüft wurde, im Tierexperiment als pathogen. (cf. 14; 16; 19; 49; 54.)

Unsere Untersuchungsergebnisse können wir nur mit denen von Kroenig in Vergleich bringen, weil die anderen Autoren keine ausreichenden Kulturmethoden anwandten, z. T. auch eine zu geringe Anzahl von Untersuchungen gemacht haben.

Kroenig glaubt bei jedem seiner 13 positiven Fälle unter 63 fieberlosen Wöchnerinnen aus der Art der Lochien auf eine leichte, lokale Entzündung des Endometriums schliessen zu dürfen, die ohne Einwirkung auf das Allgemeinbefinden einhergehe.

Eine derartige lokale Entzündung lässt sich ohne Zwang in 3 von unseren 20 positiven Befunden annehmen, in dem Fall von Gonorrhoe (19) und in den beiden Fällen, wo Nachgeburtsreste im Cavum uteri zurückgeblieben. (18 u. 25); 17 mal war dagegen am Untersuchungstag (meist 10. Tag) kein Anhaltspunkt mehr für das Bestehen einer derartigen Affektion. — Dass eine vorübergehende, leichte Entzündung des Endometriums aber an früheren Wochenbettstagen auch bei einem Teil dieser 17 Wöchnerinnen bestanden haben kann, ist wohl möglich, sogar dadurch wahrscheinlich gemacht, dass bei 11 derselben Temperaturen zwischen 37.7 und 38.0 bestanden haben, die immerhin für ein typisch normales Wochenbett zu hoch sind.

Von einem Teil der gefundenen Keime müssen wir aber annehmen, dass sie ohne irgendwelche Beeinflussung bei normal bleibendem Endometrium im Cavum uteri als Saprophyten gelebt haben.

Das Endresultat obiger Untersuchungen fassen wir in folgende Sätze zusammen:

1) In der grössten Mehrzahl der Fälle ist bei fieberlosem Wochenbett das Cavum uteri steril; es können aber zuweilen unter ganz normalen Verhältnissen sich saprophytisch lebende Keime finden, die bei genügendem Abfluss ihrer Stoffwechselprodukte mit den Lochien gar keine Erscheinungen machen.

---

[1]) W. v. Lingelsheim beschreibt in seiner Habilitationsschrift kurze, nicht pathogene, nach Gram entfärbbare, auf Serum längere Ketten und Häufchen bildende Streptokokken. — Kritisches u. Experimentelles zu d. Aetiologie, dem Wesen u. der Bekämpfung der Streptokokkeninfectionen. Marburg 1899.

2) Es ist wahrscheinlich, dass durch gewisse, im Allgemeinen gutartige Keime leichte Entzündungen des Endometriums hervorgerufen werden können, ohne dass Steigerungen der Temperatur über 38.0 eintreten.

3) In etwa $^1/_3$ aller Fälle, in denen bei Wöchnerinnen mit Temperaturen bis höchstens 38.0 die Uterushöhle keimhaltig gefunden wird, handelt es sich um anaërobe Bakterien.

Da wir bei einer fortlaufenden Reihe von Wöchnerinnen am Entlassungstag Material aus dem Cavum uteri entnahmen zu bakteriologischer Untersuchung, so waren unter denselben auch eine Anzahl, welche vorübergehende, nur durch pathologische Prozesse im Uterus zu erklärende Temperatursteigerungen im Wochenbett gehabt hatten. — Aus den Ergebnissen bei diesen Wöchnerinnen können natürlich keine bindenden Schlüsse gezogen werden, weil die Untersuchungen sämtlich erst gemacht wurden, nachdem die Temperatur zur Norm zurückgekehrt, und zwar frühestens 1—2 Tage nach der letzten Fiebersteigerung, zwischen 10. und 14. Wochenbettstag. — Wir wollen deshalb über das Resultat dieser Fälle hier nur kurz referieren und dabei nur diejenigen Untersuchungen berücksichtigen, bei welchen sowohl anaërobe wie aërobe Kulturverfahren angewandt wurden.

Nach der für obige Versuchsreihe I beschriebenen Methode wurden die Uteruslochien bei 4 Wöchnerinnen gewonnen, die Temperaturen zwischen 38.1 und 38.7 gehabt hatten. — Bei 2 derselben war am Untersuchungstage der Wochenfluss noch reichlich und eitrig, bei den beiden anderen blutig-serös, nicht vermehrt. — In allen 4 Fällen wuchsen Anaëroben und zwar in 3 Fällen stark fäulnisserregende Kokken und Stäbchen, daneben 2 mal gasbildende Kolonien, einmal gasbildende Kolonien allein.

Nach der für obige Versuchsreihe II beschriebenen Methode entnahmen wir Material aus dem Cavum uteri von 10 Wöchnerinnen, von welchen 6 Temperaturen zwischen 38.1 und 38.4, 4 zwischen 39.3 und 40.5 gehabt hatten. — 5 mal waren die Uteruslochien am Untersuchungstage noch pathologisch, teils eitrig, teils blutig-serös, aber noch reichlich; 5 mal waren geringe seröse Lochien vorhanden.

In 2 von den 10 Fällen blieben sämtliche Nährböden steril; die letzte Fiebersteigerung war in diesen beiden Fällen 5 Tage vor der Untersuchung gewesen, so dass angenommen werden kann, dass eine Reinigung des Uterus innerhalb dieser Tage stattgefunden.

In den übrigen 8 Fällen wuchsen einmal ausschliesslich Anaëroben, die geringen Fäulnisgeruch auf dem Nährboden hervorriefen; 2 mal Anaëroben neben Aëroben; in 5 Fällen nur Aëroben.

Was die Art der Bakterien betrifft, so befanden sich unter den Anaëroben grosse, nach Gram färbbare Diplokokken; mittelgrosse, nach Gram nicht färbbare, in Häufchen zusammenliegende

Kokken und verschiedene Stäbchenarten. — Versuch einer Kultur bei Sauerstoffgegenwart war immer von negativem Erfolg.

Unter den Aëroben waren 2 Arten bemerkenswert:

1) Die schon weiter oben kurz beschriebenen, in 2—5 gliedrigen Ketten angeordneten, nach Gram nicht färbbaren, für Kaninchen nicht pathogenen Streptokokken (cf. S. 743 u. 752), die sich in 2 Fällen fanden. Zur näheren Charakterisierung dieser Form prüften wir das Wachstum derselben auf einer Reihe von Nährböden mit folgendem Ergebnis:

a) in schwach alkalischer Bouillon gleichmässige Trübung und weisser, etwas schleimiger Bodensatz;

b) auf gewöhnlichen Agarplatten kleine, weisse bis stecknadelkopfgrosse, selten grössere Kolonien, die bei schwacher Vergrösserung ganz dunkel erscheinen mit hellem, durchschimmerndem Saum;

c) auf Wassermann'schen Nutroseplatten gleiches Wachstum wie auf gewöhnlichen Agarplatten;

d) auf Gelatine langsames Wachstum ohne Verflüssigung;

e) in 2%igem Traubenzuckeragar ebenso gut aërobes wie anaërobes Wachstum, letzteres in runden, matt-weissen Kolonien.

Auf keinem der Nährböden wurden die Ketten länger.

2) Bewegliche, nach Gram nicht färbbare, semmelförmige Diplokokken, in Grösse und Form ganz wie Gonokokken aussehend, die ebenfalls bei 2 Wöchnerinnen gefunden wurden. — Dieselben wuchsen ebenso gut auf gewöhnlichem Agar wie auf Nutrose und bildeten kleine, punktförmige, weissliche Kolonien, die bei schwacher Vergrösserung hellbraun aussahen, sich nicht scharf gegen die Umgebung abgrenzten, zuweilen dunkleres Centrum zeigten. — Bouillon wurde gleichmässig getrübt binnen 24 Stunden; später bildete sich weisslicher Bodensatz.

III.

Die Ausschneidung der puerperal-septischen Gebärmutter. [1])

Von

L. PROCHOWNICK-Hamburg.

Die Sterblichkeit im Wochenbette und die Häufigkeit fieberhafter Erkrankung während desselben ist durch Einführung der Antisepsis und Asepsis in der Geburtshülfe nicht in dem Maasse vermindert worden, als wir erwartet haben.

[1]) Nach einem Vortrag im Aerztlichen Verein, Hamburg am 2. Mai 1899.

Die Resultate der Anstalten und einzelner, hervorragender Praktiker sind vorzügliche. Auch in der privaten Thätigkeit aller mit der Ausübung von Geburtshülfe Betrauten besteht ein wesentlicher Aufschwung gegen früher. Mortalität und Morbidität sind (im deutschen Reiche!) um $^2/_5$—$^1/_2$ gegen früher gesunken. Es steht dies aber gegen die Leistungen in den Anstalten noch weit zurück.

Auch nach Statistiken, (ohne Aborte!) die sich auf die günstigsten Zahlen stützen und von Schwarzmalerei ganz fern sind, sterben noch jetzt jährlich 4500—5000 Frauen im deutschen Reiche im Wochenbette, und 12—15000 Frauen erkranken, zum Theile mit langem Siechthum und Verlust der Fruchtbarkeit. Rechnen wir von diesen Zahlen selbst 20%, was ganz gewiss eher zu hoch als zu niedrig gegriffen ist, für solche ab, bei denen für Tod und Erkrankung (schwere Geburten, Verblutung, Eclampsie, Phthisis, Nephritis, Herzfehler etc.) Infection von aussen her nicht in Frage kommt, so bleiben mindestens 3600—4000 Todesfälle und 8—10000 Erkrankungen im Jahre übrig.

In unermüdlichem Kampfe wird versucht, diese Ziffern zu vermindern, vor allem auf prophylactischem Wege. Bessere Ausbildung und Fortbildung der Hebammen wird überall erstrebt; den Aerzten wird durch Curse weitere Kenntniss moderner Geburtshülfe zugängig gemacht, für die wirthschaftlich schwachen Frauen wird allerorten durch Wöchnerinnenheime oder Sonderanstalten für Verheirathete ein gesundheitgemässes Wochenbett zu ermöglichen gesucht.

Wesentlich geringer ist unsere ärztliche Leistung für die trotz der Prophylaxe Erkrankten, besonders für die schweren Formen des Kindbettfiebers.

Sind wir, man darf wohl sagen, überall soweit auf wissenschaftlicher Grundlage die Heilkunde geübt wird, darin einig, das Kindbettfieber Wundfieber und Wundfieber Wundvergiftung sei, so gehen schon bei der genaueren Definition des Begriffes die Meinungen auseinander und in der Behandlung herrschen selbst unter den führenden Geistern sehr weit von einander abweichende Ansichten. In der Praxis beherrschen nicht Viele mit kühlem Kopfe die Situation.

Die Ursache beruht auf den grossen Schwierigkeiten genauer Erkenntniss. Durch eine fast staunenswerthe Summe fleissiger Arbeit in den letzten zehn bis zwölf Jahren sind unsere Kenntnisse gefördert, aber eine genaue Diagnostik ist uns eher schwerer als leichter gemacht worden.

Die pathologische Anatomie, vereint mit dem Experimente, hat uns die Wege der Wundgifte, ihre Verbreitung, den Kampf der Gewebe gegen dieselben weit schärfer kennen gelehrt, als früher.

Mit der Bacteriologie haben wir reiche Erfahrung, aber bisher ohne Abschluss gesammelt. Ursprünglich bestand die Annahme, dass die schweren Erkrankungsformen nur von Strepto-

kokkenarten verursacht würden, sie ist nicht mehr haltbar; eine ganze Reihe von Microorganismen kann schwere, auch tötliche Wundvergiftung hervorrufen.[1]) Weder die Art des inficirenden Virus, noch der Ort des Eintritts können diagnostisch oder prognostisch für sich allein zur Grundlage ärztlichen Handelns gemacht werden, wohl aber in Verbindung mit bestimmten klinischen Erscheinungen. Hervorragendes verdanken wir der Bacteriologie durch die ermöglichte Abspaltung der gonorrhoischen Infectionen von den übrigen; mehr noch voraussichtlich in Zukunft durch die Blutprüfungen.

Lediglich aus scharfer Beobachtung klinischer Zeichen, insbesondere Curven über Eigenwärme und Pulsverhältnisse, haben einzelne Autoren im Vergleiche mit den eventuellen Sectionsbefunden (siehe besonders die Anstaltsberichte von Leopold und Ahlfeld) bestimmte, einheitliche Bilder typischer Formen von Kindbettfieber aufzustellen versucht, die häufig, aber leider nicht immer zutreffen.

Trotz dieser Bemühungen und Fortschritte, (die allerdings mitunter schnelle Widersprüche in sich schlossen), vielleicht auch wegen des Zuviel an geleisteter Arbeit, herrscht auf dem Heilgebiete der fieberhaften Wochenbetterkrankungen ein Chaos. Völligen Nihilisten, die sich unter allen Umständen auf ein abwartendes roborirendes Verfahren unter Enthaltung von jeglicher örtlicher Behandlung beschränken, stehen ebenso zahlreiche Aerzte unter Führung hervorragender Lehrer und angesehener Schulen, z. Zt. allerdings mehr ausserhalb unseres Vaterlandes, mit überaus activen Neigungen gegenüber.

Zum Theil wird schon auf einzelne, zunächst nicht bedrohliche Symptome ein ganzer Apparat chirurgischer Maassnahmen in Gang gesetzt; Andere greifen erst bei schwerem Verlaufe ein; die Art der chirurgischen Behandlung schwankten von einfachen Spülungen bis zu heroischen Operationen[2]). Zwischen beiden Extremen steht die Behandlung mit innern Mitteln (Nucleïn) und mit Serum. Ihr Erfolg ist bisher noch nicht genügend geprüft und über wissenschaftlich gesicherte Erfolge wird noch stark gestritten.

Sicher ist, dass wir mit dem an sich bequemen und am wenigsten Verantwortung erheischenden Nihilismus nicht weiter kommen und hinter den Erfolgen der Chirurgen bei Behandlung inficirter Wunden zurück bleiben.

Nur schrittweise werden sich allmählich diese therapeutischen Fragen klären und lösen lassen; im Folgenden soll gerade eine der schwierigsten kurz erörtert und im Anschluss an eigene Erfahrungen zur Debatte gestellt werden.

---

[1]) Vgl. darüber neben den zahlreichen Arbeiten der letzten Jahre insbesondere die Monographie von Menge und Krönig und die Schrift von K. Strünkmann: Zur Bacteriologie der Puerperalinfection. Berlin. S. Karger 1898.

[2]) Vergl. die Einzelheiten in dem Referate dieser Monatsschrift. Bd. VII S. 310. ff.

Ist die Ausschneidung der puerperal-septischen Gebärmutter in Einzelfällen zur Erhaltung des Lebens angezeigt und in welchen?

Nach der kurz geschilderten Lage unserer Kenntnisse kann die Frage paradox erscheinen. Wie ist die Nothwendigkeit zu erweisen? Wie soll im Falle des Erfolges bewiesen werden, dass ohne dieses heroische Mittel nicht auch Heilung erzielbar ist? Und wie ist im Falle des Nichterfolges nachzuweisen, dass auch ohne den radicalen Eingriff der Tod sicher zu erwarten war?

Und doch ist die Frage nicht paradox!

Bei einer ganzen Serie von Kaiserschnitten ist in den letzten zwei Jahrzehnten die ganze Gebärmutter, bezw. deren grösster Theil mit Absicht und Erfolg entfernt worden, falls die Gebärenden Zeichen von Wundinfection aufwiesen. Dieses Vorgehen ist bereits zum Princip erhoben und ein Abweichen davon thatsächlich als Kunstfehler bezeichnet worden.

Ebenso ist bei Zerreissungen des Gebärorgans, Myomen, Krebs, Placentarverhaltung, falls bei diesen Erkrankungen Infectionszeichen bestanden, sowie bei der sogen. Tympania uteri und beim Tetanus vorgegangen worden.

Bei den meisten Fällen lag die Diagnose klar, die Indication zur Ausschneidung wird bei der Sectio caesarea fast allgemein, bei den übrigen Vorkommnissen von Fall zu Fall zugegeben; für einige Beobachtungen ist aber auch begründeter Einspruch erhoben worden. (Ahlfeld.) Sollen wir nun viele Frauen ferner sterben lassen, die nicht gerade zufällig zur Sectio caesarea kommen, bei denen aber die Wundvergiftung in ganz gleicher Weise erfolgt, weil unsere Erkenntnissfähigkeit für frühes. entscheidendes Eingreifen nicht ausreicht? Vermögen wir diese Fähigkeit durch Zusammenfassen aller diagnostischen Mittel nicht zu erhöhen und somit klarere Anzeichen zum chirurgischen Vorgehen zu erzielen?

Die Gebärmutter darf man nur entfernen, wenn sie, und zwar möglichst allein, der Sitz der Krankheit ist, wenn andere Mittel zur Hebung der Erkrankung nicht oder nicht mehr vorhanden sind, und wenn von ihr aus dem Organismus sicherer Tod droht.

Thatsächlich findet die überwiegende Mehrzahl der Wundvergiftungen im Wochenbette am und im Uterus statt. Der klinische Nachweis dafür, im Gegensatze zum pathologisch-anatomischen, ist aber nicht leicht. Am leichtesten gelingt er bei Fehlgeburten, weil andere Wunden zur Infection nicht vorliegen und operative Eingriffe stets den Uterus selbst betreffen. Dementsprechend sind die meisten radicalen Eingriffe bisher auch bei Sepsis nach Abort unternommen worden und haben hervorragende Fürsprecher (Fritsch, Chrobak) gefunden.

Weit schwieriger liegt die Erkenntniss nach rechtzeitiger Geburt. Auch hier geht die überwiegende Zahl der Erkrankungen von einem inficirten Abschnitte der Gebärmutter aus. Die Erkenntniss ist aber schwerer. Erstens bestehen häufig ausserhalb der Gebärmutter inficirte Wunden, zweitens ist die Ausbreitung

der Erkrankung in die aufgelockerten Nachbargewebe auf lymphatischem Wege eine schnellere, oder es erfolgt gar eine rapide allgemeine Infection durch die grossen Gefässgebiete der Placentarstelle bezw. des Halscanales.

Um klar zu sehen ist sowohl nach Abort als nach rechtzeitiger Geburt vor allem eine genaue, ungestörte Beobachtung des einzelnen Krankheitsfalles in Verbindung mit **einer** sorgfältigen, den Verhältnissen angepassten Untersuchung nöthig. Jede Vielgeschäftigkeit, jede Beeinflussung des Verlaufes durch örtliches Eingreifen und Medicamente in den ersten 2 Tagen ist peinlich zu vermeiden.[1])

Eine fiebernde Wöchnerin wird so ruhig, so reinlich und so bequem (Wasserkissen) gelagert, als erreichbar ist. In 4—6 stündigen Pausen wird Temperatur (Scheide oder After!) Puls und Athmung geprüft und (thunlichst von Anbeginn in Curvenform) aufgezeichnet. Das Hauptgewicht bei allen Erkrankungen im Wochenbette ist nicht auf die Temperatur, sondern auf den Puls zu legen! Es wird für einmalige, gründliche Darmentleerung (auch bei Durchfall!) gesorgt. Die Kranke wird einmal genau untersucht. Ist der Puls um 100 Schläge herum, die Temperatur sei wie sie wolle, so genügt genaue Prüfung von Herz, Lunge, Milz. Catheterharn nebst einfacher Besichtigung der gereinigten äusseren Geschlechtstheile und unteren Scheidenabschnitte (Querlage auf dem Bettrande). Häufig deckt diese Untersuchung die inficirte Stelle auf (Dammnähte, Scheidenrisse, Fissuren). Findet sich nichts, so untersuche man höher hinauf nicht, denn bei ruhigem Pulse liegt selbst bei Retention keine dringende Veranlassung vor.

Macht die Kranke einen schwerkranken Eindruck (Frost mit hoher Temperatur und frequentem, kleinem Pulse), oder ist auch bei Euphorie und niedriger Temperatur der Puls klein und frequent, oder war gar mehr als ein Frost da, so **kann** man die Untersuchung vorsichtig auf die höheren Scheidenpartien ausdehnen und versuchen (nachdem die Scheide mit warmem Wasser unter niedrigem Drucke abgerieselt ist) eine Secretprobe aus dem Uterus zu erhalten. In die Gebärmutter eingegangen wird nicht;[2]) übel riechende aus dem Uterus kommende Lochien — nur solche haben Bedeutung — und Eihautfetzen erkennt man auf diesem Wege. Exsudate und Lochiometra sind durch bimanuelle Tastung leicht festzustellen. Aber diese Maassnahmen lassen sich ohne wesentliche Belästigung der Kranken und ohne Schmerzen in der Praxis schwer oder garnicht durchführen. Sie erregen, schon

[1]) Nähere Beleuchtung und Begründung der hier gemachten Vorschläge siehe Monatsschrift für Gebh. und Gyn. Bd. VII. 310 ff.

[2]) Es soll hier natürlich der Nutzen derartiger Maassnahmen in grossen Kliniken mit Isolirstationen und Sonderpersonal für wissenschaftliche Zwecke nicht bestritten werden! Der Zweck dieser Arbeit aber ist in erster Linie Praktikern zu dienen!

durch die, wenn alles exact sein soll, unvermeidliche Tischlagerung Kranke und Angehörige, sie zwingen den Arzt zu 1—2 tägiger Abstinenz von jeder operativen Thätigkeit bezw. vom Entbinden, vor allem aber: ihr Nutzen ist problematisch! Exsudate und umschriebene Bauchfellreize lassen sich aus den Beschwerden, der Fiebercurve und durch äussere Untersuchung, Zersetzungen in utero durch Nachwehen und Jauchefluss, der trotz Scheidenreinigung besteht, erkennen. Vor allem aber erhärtet die bacteriologische Ausbeute die Schwere des Falles nicht! Selbst hoch virulente Streptokokken kommen bei ganz geringen Allgemeinerscheinungen vor, und umgekehrt diese in schwerem Grade bei geringen bakteriologischen Befunden. Besonders aber beweist jeglicher bakteriologische Befund nicht, wo die eigentliche Kampfstelle sich befindet, ob bereits tiefere Partien der Gewebe durchsetzt sind, oder ob nur eine oberflächliche Erkrankung besteht.

Ich habe in den letzten Jahren mit immer wachsendem Erfolge versucht, auf einfacherem und meines Erachtens mehr sicherem Wege Klarheit zu erlangen, nämlich durch die ganz regelmässige, systematische Anwendung von Blutculturen. Bei jeder ernsteren Erkrankung im Wochenbette wird sofort eine solche angelegt, an Stelle einer höher hinaufreichenden inneren Untersuchung und anstatt der Secretabnahme ex utero. Die Culturanlegung wird je nach Umständen zeitweise wiederholt. Bei der fiebernden Frau, im Falle von Remissionscurve beim Anstiege oder nach Frost, wird die Ellenbeuge gründlich mit Seife und Spiritus gereinigt und 8—10 Minuten ein Sublimatumschlag gemacht. Dann Abspülen mit Spiritus, leichte Compression des Oberarms mit Hand oder Taschentuch, Aussaugen von 10 cm Blut mit steriler Spritze aus einer Vene in der Ellenbeuge oder am Vorderarm. Ein Theil des Blutes wird mit steriler Bouillon gemischt,[1]) der andere entweder in steriles Reagenzglas oder auf sofort gut zu verschliessende Petrischale gebracht. Auf die Venenwunde etwas Watte und Collodium! (Auch Blutentnahme aus der gut gereinigten Fingerspitze mit Platinöse und Bouillonimpfung hat sichere Resultate geliefert.) Die nöthigen Instrumente besitzt jeder Arzt, das Impfmaterial ist in jeder grösseren Stadt schnell zu haben, selbst auf dem Lande kann man es sich leicht und lange halten; den Aufenthalt im Brutofen kann man heutzutage fast in jeder Apotheke beschaffen oder improvisiren. Am besten für den Practiker ist aber die Einsendung der angelegten Culturen an eine geeignete Untersuchungsstelle. Diese bietet heute nur noch an wenigen Plätzen und auch da sicher nicht unüberwindliche Schwierigkeiten, und bei der Wichtigkeit für die Praxis wird schnelle Antwort erreichbar sein. Meist nach 12—14, sicher nach 24 Stunden, ist erwiesen, ob die Culturen angegangen sind.

[1]) ca. 2cc. Blut auf ein Röhrchen. 2 genügen und werden (event. mit 1 Controllröhrchen) in den Brutschrank gebracht.

Finden sich pathogene Organismen, so ist die Kranke pyämisch und damit eine der wichtigsten Fragen für die Beurtheilung des Falles entschieden. Es findet nicht mehr am Orte der Infection oder in seiner Umgebung ein Kampf zwischen Entzündungserregern und den Geweben mit fiebererregender Toxinaufnahme ins Blut statt, sondern die pathogenen Organismen sind entweder dauernd in die Blutbahn eingebrochen oder gelangen schubweise von einem Herde aus immer wieder in dieselbe hinein.

Bei allen positiven Befunden habe ich bisher nur Streptokokken nachzuweisen vermocht.

Alle Frauen mit positivem Streptokokkenbefunde[1]) zu verschiedenen Zeiten der Wochenbetterkrankung sind gestorben; von den Frauen mit negativem Befunde sind trotz theilweise recht schweren Allgemeinerscheinungen alle bis auf 2 (Peritonitis purulenta durch Streptokokkeninvasion von Scheidencervixrissen aus ohne Pyämie) durchgekommen.

Die Pyämie wurde bisher meist aus Remissionscurven mit wiederholten Frösten bei kleinem, frequentem, auch bei Remission der Temperatur hoch bleibendem Pulse und schnellem Verfall geschlossen. Alles dies, selbst die ominösen Durchfälle, kann auch ohne Pyämie vorkommen, besonders bei der sogen. saprämischen Zersetzung verhaltener Eibestandtheile.

Die Blutcultur bringt unterscheidende Klarheit und zeichnet unser Handeln schärfer vor als bisher.

Meist freilich werden wir bei der Schnelligkeit der Metastasen und besonders der Herzklappenauflagerungen im Heilen ohnmächtig sein. Am ehesten wäre von einem Heilserum in diesen typischen Fällen etwas zu erwarten. Das Marmorek'sche hat mich leider bis jetzt in jedem Falle trotz ausgiebiger, systematischer Anwendung bis zu 40 cc in 24 Stunden im Stich gelassen!

Meist ist der Krankheitsherd nicht nachweisbar, mitunter auch bei der Autopsie nicht sicher zu finden. Wenn aber ein Streptokokkenherd im Uterus vorliegt, von dem aus mit jedem neuen Frost neue Ueberschwemmung des Blutes erfolgt, so wird fernerhin bei positivem Blutbefunde jeder radicale, chirurgische Eingriff erlaubt und unter gewissen Umständen geboten sein. Die bisherigen Fälle von Uterusexstirpation sind verschiedentlich der Kritik unterzogen worden, an der Hand positiver Blutbefunde würde dieselbe kaum mehr eine abfällige sein können,[2]) während

[1]) Ausgenommen Fall I der auf Grund des Blutbefundes operirt wurde und wahrscheinlich Fall II, bei dem eine Culturanlegung nicht möglich war, aber vorherige Pyämie aus dem Uterusbefunde geschlossen werden darf.

[2]) Vgl. die Zusammenstellung der betr. Litteratur bei Victor Hess, die Wegnahme des inficirten kreissenden oder puerperalen Uterus zwecks Erhaltung des Frau. Diss. inaug. Marburg 1898 und ferner Monatsschrift für Geburtsh. u. Gyn. Bd. VII S. 310. ff.

mangels einer solchen die Zweifel der Kritiker berechtigt bleiben.

Wo bei verjauchten Decidual- oder Placentarstücken oder Molen- besonders Blasenmolenresten eine Entfernung schwer oder gar nicht möglich ist, (z. B. Fall von Uterus bicornis. B. S. Schultze) wo Myome inficirt sind oder die Entfernung zersetzter Eitheile verhindern, wo bereits sub partu Fieberbewegung mit kleinem Puls und Verfall (Tympania uteri) vorliegt, ist bei positiver Blutcultur die unbedingte Anzeige zur Wegnahme des Uterus ohne anderweitige Heilversuche gegeben. Im letzteren Falle (Tympania uteri) ist aber das Culturergebniss abzuwarten und einstweilen nach Beendigung der Geburt eine Spülung mit 50% Alcohol (Ahlfeld) zu machen, um erst später, je nach dem Ausfalle der Cultur, mit weiterem Eingreifen vorzugehen.

Erlaubt bei dem jetzigen Stande unseres Wissens und der Therapie ist ferner radicales Eingreifen überall da, wo bei positivem Blutbefunde die Erkrankung, soweit als unsere Erkenntnissfähigkeit reicht, auf die Gebärmutter beschränkt ist, hierher gehören besonders verschleppte, fieberhafte Aborte, in erster Linie solche, bei denen criminelle Hervorrufung sicher oder sehr wahrscheinlich ist. Andere, örtliche Maassnahmen, als ganz radicale, sind bei positivem Blutbefunde hierbei nicht richtig, sondern können nur schaden!

Leider können wir bei allen pyämischen Erkrankungen nicht auf glänzende Ergebnisse rechnen! Dies Schicksal theilen wir mit den Chirurgen, die sich deshalb doch von activem Vorgehen nicht abhalten lassen. Und wie diese werden wir doch öfter, besonders bei den uterinen Herderkrankungen, eine Frau dem sicheren Tode entreissen. Denn durch frühe Diagnose werden wir früher operiren; die bactericiden Eigenschaften des Blutes werden bei nicht immer wiederholter Neuinfection eher mit den bereits eingedrungenen Keimen fertig werden können.

Wie wir uns zu verhalten haben, wenn statt Streptokokken im Blute andere pathogene Organismen gefunden werden, muss die Zukunft lehren. Für den Staphylokokkus aureus und das Bacterium coli dürfte sich nach den durch Sectionen erhärteten metastatischen Ausbreitungen wohl auch rasches, radicales Eingreifen empfehlen, immer natürlich isolirte Erkrankung des Gebärorgans vorausgesetzt.

Es ist ohne Weiteres klar, dass auf Grund der bisherigen Erörterung die Aussicht durch Entfernung der Gebärmutter eine Frau mit Kindbettfieber zu retten immerhin in praxi recht selten sein dürfte. Denn schwere Pyämien sind heute überhaupt seltener als früher und die Chance zeitiger Erkenntniss, auf die es gerade ankommt, bietet sich nicht häufig.

Giebt es nun Anzeigen für Entfernung der Gebärmutter, wo nicht oder noch nicht Pyämie vorliegt? Ist nicht gerade da, wo nur fortgesetzte Toxinaufnahme vom Uterus aus das Leben bedroht, der Eingriff richtiger,

als da, wo bereits das Blut mit den virulenten Organismen selbst vergiftet ist?

Die Entscheidung hierüber ist bei unserer jetzigen Kenntniss ungemein schwierig und nur bedingt bejahend.

Neben der typischen Pyämie mit positivem Blutbefunde kommen am und im Uterus[1]) noch 2 schwere Formen von Wundvergiftung besonders häufig vor.[2])

Die eine, die verkappte, latente Pyämie spielt vorwiegend an und in inficirten Venen sich ab. Die Erreger werden entweder durch Thromben umgeben oder das Gefäss thrombosirt centralwärts von der Stelle der örtlichen Entzündung. Wir beobachten dann eine pyämische Fiebercurve ohne positiven Blutbefund. Die Thrombose kann stationär bleiben oder bis in die grossen Gefässstämme fortschreiten.

Die andere Form von Wundvergiftung schreitet schnell, den Gewebs-[3]) und Lymphspalten folgend durch das ganze Gebärorgan auf's Bauchfell fort und ruft Bauchfellentzündung hervor.

Beide Formen können in schnellem Verlaufe, ohne Eindringen von Entzündungserregern in's Blut zum Tode führen; bei beiden kann auch secundär typische Pyämie eintreten und den Tod beschleunigen.[4])

Im Falle eines solchen rapiden Ablaufes sind wir zur Zeit gänzlich ohnmächtig; auch die operative Bekämpfung der Bauchfellentzündung und die Freund'sche Ausschneidung thrombosirter, inficirter Venenplexus bieten bisher wenig Aussichten.

Die negativ ausgefallene Blutcultur bei schwerer Erkrankung giebt uns also nur den Beweis, dass zur Zeit typische Pyämie nicht besteht, sichert aber noch nicht eine gute Vorhersage. Sie dient aber als sicheres Prophylacticum gegen nutzlose und eventuell schädliche, örtliche Eingriffe. Denn die eben erwähnten beiden Formen schwerer Erkrankung können — im Gegensatze zur typischen Pyämie — in Heilung übergehen und thun es erfahrungsgemäss in einer grossen Anzahl von Fällen! Es tritt Stillstand, Abkapselung, Beschränkung auf rein örtliche Entzündung, eitrige Einschmelzung, necrotische Ab- und Ausstossung etc. ein. Unsere Hauptaufgabe besteht aber darin, diese Möglichkeit in den ersten Tagen des schweren Krankseins nicht zu

[1]) Auf die übrigen Infectionsformen wird hier natürlich nicht Rücksicht genommen.

[2]) Die sogen. saprämischen Processe halte ich nicht für genügend erwiesen. Die leichteren Formen derselben sind ohne Bedeutung und machen nur geringe Erscheinungen, die schwereren sind stets mit ernsteren Entzündungserregern verbunden.

[3]) Die Ausbreitung durch die Eileiter, per continuitatem, kommt fast ausnahmslos nur beim Gonokokkus vor.

[4]) Man findet dann Einbruch von — meist — Streptokokken in die Blutbahn durch die Gefässwand hindurch oder durch Thrombenverschleppung: plötzlich positive Blutcultur, kurz ante mortem, die vorher nicht vorhanden war.

stören. Die negative Blutcultur predigt hierbei eindringlich völlige Abstinenz! Diese Enthaltsamkeit schützt uns davor, eine latente Pyämie durch örtliche Maassnahmen zur allgemeinen zu machen, sie bewahrt vor allem auch vor dem stets schädlichen Eingreifen bei etwaigen nicht erkannten gonorrhoischen Erkrankungen, die im Anfang ganz bedrohliche Symptome hervorrufen können, sich aber meist spontan schnell bessern.

Nur eine Ausnahme rechtfertigt bei schwerem Bilde in den ersten 5—6 Tagen auch bei negativer Blutcultur activeres Vorgehen, nämlich die sicher nachgewiesene Zurückhaltung zersetzter Nachgeburt- oder Eihauttheile und Lochiometra.[1])

Entschliesst man sich hierbei zum Eingreifen, so muss bei negativer Blutcultur lediglich die Entfernung des Krankhaften in's Auge gefasst werden, und zwar thunlichst in einer Sitzung, bei narkotisirter Frau,[2]) mit Vermeidung scharfer Instrumente, mit ausgiebiger Nachspülung und vorübergehender Organtamponade bezw. Drainage.

Dem Eingriffe folgt genaue Nachbeobachtung und bei Wieder- bezw. Neuauftreten schwerer Symptome eine erneute Blutcultur. Denn auch dem vorsichtigsten Vorgehen kann durch Thrombenzerstörung oder Lösung eine pyämische Aussaat folgen. Ein positiver Ausfall würde sofortiges, weiteres Eingreifen rechtfertigen oder erheischen; meist folgt glücklicherweise nur ein Frost mit hoher Temperatur, aber ohne positive Blutcultur diesen Eingriffen, dann tritt kritischer oder lytischer Abfall ein. Liest man eine Reihe von Krankengeschichten der letzten Jahre, so gewinnt man den Eindruck, als wenn gerade hier mehrfach der rechte radical-operative Zeitpunkt versäumt worden ist.

Wenn nun eine anfänglich schwere und bedrohliche Wundvergiftung in ein subacutes Stadium eintritt, wenn die Erkrankung sich, ohne pyämische Allgemeinerscheinungen zu machen oder auf's Bauchfell fortzuschreiten auf die Gebärmutter beschränkt, so kann sie durch längere Dauer, durch die immer wieder in den Kreislauf gelangenden Toxine, durch den allmählich zunehmenden Verfall noch immer das Leben der Wöchnerin bedrohen, und es tritt gerade hierbei wieder öfter die Frage an uns heran, ob nicht die Ausschneidung des ständigen Krankheitsherdes Heilung bringen kann.

Die Entscheidung hängt davon ab, ob die tieferen Gewebsschichten, besonders die Musculatur und das intermusculäre Bindegewebe von dem Infectionsprocesse ergriffen sind, und gerade diese ist schwer zu treffen. In wie weit dabei die Art des Infectionsträgers maassgebend ist, steht noch aus. Wenn einmalige oder wiederholte Blutcultur negativ geblieben ist, so kann beim jetzigen Standpunkte eine radicale

[1]) Viele Praktiker verhalten sich auch hier eine Reihe von Tagen oft mit Erfolg abwartend, und greifen erst später, oder gar nicht ein.

[2]) Ohne hierauf weiter einzugehen, sei auf die vorjährige Arbeit Bd. VII. S. 310 ff. verwiesen.

Operation nur dann richtig sein, wenn zuvor mindestens **eine** gründliche Abtastung, Ausreinigung und Spülung bezw. Aetzung (50 % Alcohol) des Uterus versucht worden ist.

Bleibt eine solche nutzlos, dauern die schweren Erscheinungen an, oder nehmen gar zu (event. erneute Blutcultur zur Controlle anzulegen!) so ist nach den bisherigen pathologisch-anatomischen Beschreibungen und Befunden an den operirten Organen eine schwere Schädigung des Uterusparenchyms anzunehmen und die Ausschneidung darf in Betracht kommen.

Es werden auch hier — gerade wie bei den mit Pyämie verknüpften Erkrankungen — am häufigsten Zusammentreffen von Puerperalinfection mit uterinen Geschwülsten, ferner Aborte, besonders criminelle und tiefgreifende Blasenmolen den Anlass zum operativen Heilversuche abgeben.

Ob man in solchen Fällen noch mehrmals ausreinigen, ätzen, oder alsbald vorgehen soll, wird vorerst noch von der Schwere des Einzelfalles und von Erfahrung und Temperament des Arztes abhängen; die Berechtigung ist aber anzuerkennen und nur die Abwägung der wirklichen Erfahrungen wird die Entscheidung bringen.

Wir machen also, um kurz zu recapituliren, die Entscheidung über die Ausschneidung eines puerperalseptischen Uterus nicht abhängig von den aus der Scheide bezw. dem Uterus gezüchteten Mikroben, sondern von der ungestörten genauen, klinischen Beobachtung mit Zuhülfenahme der Blutcultur.

Ist Pyämie nachweislich, so ist bei Complication mit Geschwülsten, bei verjauchten Eiresten und bei septischem, bezw. criminellem Abort die Excisio uteri **geboten**, ohne die für das mütterliche Leben kostbare Zeit mit anderen Maassnahmen zu vergeuden. Bestehen diese Complicationen nicht oder sind sie nicht nachzuweisen, so ist bei Pyämie und Beschränkung der Erkrankung auf die Gebärmutter die Operation als **gerechtfertigt** anzusehen. Andere chirurgische Maassnahmen sind, wenn nicht radical eingegriffen wird, zu unterlassen.

Besteht schwere Erkrankung ohne nachweisliche Pyämie, so soll man sich durchaus conservativ verhalten, mindestens in der ersten Woche. Nur bei erwiesener Retention von zersetzten Eiteilen kann man davon abgehen. Gegen diese gerichtete Eingriffe sind als ernste Operationen mit peinlicher Vorsicht in Narcose auszuführen, alle Polypragmasie ist zu vermeiden. Die Nachbehandlung hat auf Eintritt secundärer Pyämie zu achten und im gegebenen Falle ist alsbald die Radicaloperation erwägen.

Bedroht im subacuten Stadium, von der zweiten Woche an, eine auf die Gebärmutter beschränkte septische Erkrankung ohne nachweisliche Pyämie das Leben, so ist durch einmalige, gründliche örtliche Maassnahmen Heilung zu erstreben. Bleiben diese nutzlos, so darf man sich zu radicalen Eingriffen entschliessen.

Complication mit Geschwülsten, Verhaltung von zersetzten Eiteilen, besonders bei Molen und in der Entstehung dunklen Fehlgeburten kommen auch hier in erster Linie in Frage.

Die Gesammtzahl von Versuchen, auf diese Anzeigen hin durch Opferung des Uterus ein mütterliches Leben zu retten, wird klein bleiben; aber einzelne, sonst verlorene Frauen, werden sich so erhalten lassen.

IV.

(Aus der kgl. Universitäts-Frauenklinik in Würzburg.)

Ein prolabiertes Corpus luteum.

Von

Dr. FERDINAND SCHNELL,

früherem Assistenzarzt der Klinik.

(Hierzu Taf. VI.)

Bei seinen ausgedehnten Untersuchungen von Säugetiereierstöcken fand neuerdings Stratz[1]) beim Gespenstermaki (Tarsius spectrum) einmal unter anderem „ein frisches, compactes corpus luteum, das, völlig ectropioniert, wie ein Champignon nur mit einem Stiel am Ovarium haftet“ (p. 47), und giebt hierzu eine schematische Abbildung auf Taf. II, Fig. 20b, die ich mir zum nachherigen Vergleich hier wiederzugeben erlaube. Wir sehen ein Corpus luteum, das, grösser fast als das Ovarium selbst, völlig evertiert dem letzteren aufsitzt mittelst eines Stieles aus Ovarialgewebe, das Primär- und wachsende Follikel enthaltend, geradezu prolabiert ist. Stratz knüpft daran die Meinung, es sei „offenbar dadurch zustande gekommen, dass die Rissstelle nicht rechtzeitig vernarbt sei, und es dürfe dieser Befund theoretisch von Wichtigkeit sein zur Erklärung mancher gutartiger Papillome des Ovarium beim Weibe“ (p. 55 u. 56).

Dieser Befund veranlasst mich zur Veröffentlichung eines in seinen räumlichen Dimensionen von jenem zwar sehr verschiedenen, wesentlich aber meines Erachtens durchaus analogen beim menschlichen Weibe, von dem dergleichen meines Wissens bisher noch nicht beschrieben worden ist. Leider fand sich derselbe nur zufällig bei der Durchsicht einer, anderweitiger Fragestellung an Zahl und Ordnung genügenden Reihe von Serienschnitten, die sich aber nachträglich für diesen Nebenbefund als zu cursorisch und regellos herausstellte. So konnte derselbe nur in 8, sehr lückenhaften und ungleichmässig aufeinander folgenden Schnitten verfolgt und in seiner ganzen körperlichen Ausdehnung leider nicht völlig reconstruiert werden.

[1]) Der geschlechtsreife Säugetiereierstock, Haag 1898.

Das einer 33jährigen schwangeren Osteomalacischen entstammende Ovarium ist senkrecht zur Längsachse geschnitten und mit Haematoxilin-Eosin gefärbt. Die Dimensionen dieser senkrechten Schnitte sind in maximo 1 : 0,7 cm.

Makroskopisch zeigt sich am Schnitt ein 1,5 mm breiter und etwa 0,75 mm hoher, in einer seichten Grube der Oberfläche liegender und frei nach aussen über dieselbe hinausragender Stumpf (St), der nicht tingiert, hell ist und sich nach innen in die Rinde hinein zu einer ebenso hellgebliebenen Figur von unregelmässigen Konturen verbreitert. Unmittelbar unter dieser seiner Wurzel liegt marginalwärts (M) ein cystisch degenerierter Follikel (b) von nahezu Hirsekorngrösse, und zweitens direkt neben diesem und hiluswärts (H) ein grösseres Corpus albicans, dessen Längsachse der Oberfläche gleichgerichtet ist und beiläufig in ihrer grössten Ausdehnung 7 mm beträgt. So sieht man schon makroskopisch, dass zwischen Oberfläche des Ovarium einerseits und Follikelcyste und Corpus albicans andererseits eine, an tiefster Stelle gemessen, nur 1,5 mm breite Rindenschicht für den ganzen Wachstums- und Rückbildungsprozess, der sich hier abspielte, vorrätig war. (cf. Fig. 2, natürl. Grösse.)

Mikroskopisch erweist sich dieser kleine Stumpf bestehend aus einer äusseren Kuppe von Luteïnzellen (d d_1), die regellos durch eine helle, weissglänzende, wahrscheinlich hyaline Zwischensubstanz von einander getrennt liegen, welche von zahlreichen, grösseren und kleineren, reichlich mit roten Blutkörperchen und auch mit polynucleären Leucocyten gefüllten Kapillaren durchzogen wird. Vereinzelt zwischen den Zellen oder hier und da in kleineren, ein Gefäss umgebenden Häufchen finden sich Leucocyten extravasculär. Nach aussen ist diese Lage von Luteïnzellen keineswegs durch ein abschliessendes Deckgewebe begrenzt, sondern sie liegen hier mit ihrer Zwischensubstanz direkt nackt zu Tage, sodass es den Anschein hat, als könne der Stumpf hier abgebrochen sein. An ihrem unteren Rande, am Boden der Grube, setzt sich diese Kuppe beiderseits in das unveränderte und wohl erhaltene Deckepithel des Ovarium fort. Unterhalb des Keimepithels aber erscheint die Albuginea bei a, und bei a_1 auch die oberste Rindenschicht in einer Zone von makroskopisch $^1/_4$ resp. $^1/_2$ mm wie in Mitleidenschaft gezogen. Bei a nämlich liegt unter dem Deckepithel eine dünne Platte hyalin degenerierter Albuginea, die unmittelbar am Boden des circulären Grabens in die hyaline Zwischensubstanz von d des Corpus luteum übergeht. Marginalwärts setzt sich ferner die hyaline Zwischensubstanz von d fort in eine etwas dickere Platte hyalin gequollenen Rindengewebes, dessen spindelige Zellen mässig hypertrophiert sind und zwar meines Erachtens in dem Sinne der a. a. O[1]) von mir beschriebenen Zellhypertrophie. Verfolgt man das in seinen äusseren Conturen mässig wechselnde Bild dieser

[1]) Z. f. G. u. G., Bd. 40, S. 267.

Kuppe durch die einzelnen Schnitte, so sieht man, wie sie an einzelnen Stellen (ovariumpolwärts z. B.) pilzförmig überhängend ist, ohne damit rund wie der Hut eines Pilzes zu sein.

Unter- und innerhalb dieser äusseren Kuppe folgt nun weiter central, Schaft und Wurzel des Ganzen vergleichbar, ein Corpus luteum im Stadium fortgeschrittener hyaliner Entartung, durchzogen von einem Netzwerk von grösseren und kleineren, noch reichlich mit Blut versehenen Capillaren, dessen Maschen schon in ausgedehnter Weise hyalin entartet und compact geworden sind. Seine Aussenfläche begleiten allenthalben ziemlich grosse und zahlreiche Gefässe der Theca interna. Dieser intraovarielle Anteil des Corpus luteum umgreift mit einem Teil seiner Basis haubenartig, wie zur Raumgewinnung den benachbarten Pol der elliptoiden Follikelcyste (C) und sendet dabei eine dünne und kurze Zunge zwischen diese und das unmittelbar angrenzende Corpus albicans, ebenso wie eine solche, längere über das letztere hiluswärts hinzieht (cf. auch Fig. 4).

Es macht nun so den Eindruck, als wenn dieser Schaft (c) in der hyalinen Metamorphosirung bereits vorgeschrittener sei als die Kuppe (dd_1); denn hier sind noch reichlich und gut erhaltene Luteïnzellen, wenn auch augenscheinlich bereits jenseits ihrer höchsten Ausbildung, dort aber sind bereits alle Luteïnzellen hyalin schollig entartet und nur hier und dort und nur in der Nähe der Oberfläche erinnert einmal ein grösserer, noch bläschenförmiger Kern an die gewesene Zelle. So könnte man meinen, es handele sich vielleicht um 2 verschiedenaltrige Corpora lutea, die sehr nahe aneinander grenzen. Bei stärkerer Vergrösserung aber sieht man zwischen beiden Teilen keine scharfe Grenze, viel weniger ein trennendes, etwa einer Tunica interna gleichkommendes Gewebe, sondern die Luteïnzellen grenzen unmittelbar und auf einigen Schnitten mit Ueberläufern an die Zone stärkerer Degeneration, aber was noch wesentlicher ist: beiderseits besteht ein Capillarsystem derselben Art und Ausdehnung und es lassen sich vereinzelt Capillaren finden, die unmittelbar aus dem einen in das andere Gebiet hinüberziehen. Die beiden Gebiete sind also Teile eines einheitlichen Ganzen. Der verschiedene Grad ihrer Degeneration aber ist mir nicht erklärlich. Man darf auch nicht etwa den Stiel a in der Fig. von Stratz[1]) identificieren mit dem Schaft c unseres Corpus luteum und vergleichen, wie dort die Luteïnzellen von C an a grenzen, so sei es auch hier. Denn dort ist der Stiel Ovarialgewebe und die Luteïnzellen von C grenzen erst mittelbar durch die Tunica interna an dasselbe.

In dem Falle von Stratz handelt es sich also um den totalen Prolaps mit völliger Eversion eines Corpus luteum, in dem unsrigen haben wir es zu thun mit einem partiellen und dessen vielleicht mechanisch nachträglich verstümmelten Entartungsrest.

[1]) l. c.

Das jedenfalls äusserst seltene Vorkommnis setzt genetisch jedenfalls äusserst seltene Bedingungen voraus. Diese mögen liegen in der Gesamtheit der mechanischen Verhältnisse im Ovarium zur Zeit des Follikelsprunges. Die Grösse des Kugelsegmentes, mit welcher der Follikel die Oberfläche des Ovarium überragt, die intrafolliculäre und intraovarielle Druckspannung ferner, zusammen mit dem Cohäsionsgrad der rupturierenden Follikelwand werden massgebende Faktoren sein. So kann man sich z. B. leicht vorstellen, dass wenn der Follikel bis zu seinem Aequator oder gar noch darüber hinaus die Oberfläche überragt, wenn die Elasticität des Ovarium, sowie die Spannung im Follikel selbst eine grosse ist und wegen besonderen Gewebsverhaltens der entstehende Riss ein grosser wird, die schwellende Tunica interna, die Granulosa vor sich hertreibend mehr oder weniger weit nach aussen vorfallen kann. Dabei darf in unserem Falle jedenfalls der äusserst schmale Rindenboden und seine starre Abgrenzung nach der Tiefe zu durch Follikelcyste und Corpus albicans als aetiologisch wesentlich mitschuldig angesprochen werden, indem beide den wachsenden Follikel wahrscheinlich mehr als gewöhnlich weit über die Oberfläche sich zu entwickeln zwangen.

Wenn nun schliesslich Stratz die Meinung ausspricht, es könne in diesem seltenen Verhalten des Corpus luteum die Aetiologie für manches gutartige Papillom des Ovarium beim Weibe liegen, so kann ich dem nicht so ohne Weiteres beipflichten. Denn zunächst ist wohl anzunehmen, dass auch dieses prolabierte Corpus luteum die gleichen Degenerationen wie das nicht prolabierte erfahren wird und so müsste man doch wohl schon ein gutartiges Papillom auf einem solchen Degenerationsstadium eines Corpus luteum betroffen haben, was meines Wissens bisher nicht der Fall war. Viel eher scheint mir der Modus seiner Entstehung in sich eine Möglichkeit zu ovarieller Blutung zu bergen und sein Bestand anfänglich wenigstens eine immerhin grössere Gelegenheit als bei der physiologischen Bildung des Corpus luteum zum eventuellen Eintritt von Bakterien bieten zu können.

Erklärung zu den Abbildungen auf Tafel VI.

Fig. 1. Dioptrisch von Stratz (der geschlechtsreife Säugetiereierstock, Haag, 1898) übertragene Fig. 20b, Taf. II. l. c. Ursprüngliche Vergrösserung = 48. b = Corpus luteum, a = Ovarialstiel desselben, c = Primärfollikel.

Fig. 2. Natürliche Grösse eines Querschnitts durch ein menschl. Ovarium. b = Follikelcyste; C. a = Corpus albicans; st. = Corpus luteumstumpf.

Fig. 3. Zeiss, Oc. 2, Syst. A. A. aa_1 = Oberfläche des Ovarium; dd_1 = Kuppe und Mantel des Corp. lut.; c = centraler Schaft desselben; b = Follikelcyste. H = hiluswärts; 7 = marginalwärts.

Fig. 4. Zeiss, Oc. 2, Syst. D. D. Buchstaben wie in Fig. 3.

V.

Zur Casuistik einiger seltenerer Ovarial- und Tuben-Tumoren.

Von

E. G. ORTHMANN-Berlin.

(Hierzu Tafel VII.)

Bei der Bearbeitung der pathologischen Anatomie der bindegewebigen Neubildungen des Eierstockes für das A. Martin'sche Handbuch der Krankheiten der weiblichen Adnexorgane hatte ich Gelegenheit, einige Ovarialgeschwülste genauer zu untersuchen, welche sowohl wegen ihrer mehr oder weniger grossen Seltenheit, als auch wegen einiger besonderer Eigentümlichkeiten eine gesonderte und etwas eingehendere Besprechung verdienen. Die betreffenden Tumoren gehören teils den rein bindegewebigen Neubildungen, teils den sogenannten Kombinationsgeschwülsten, resp. den bindegewebigen Neubildungen mit maligner Degeneration an. Zu der ersteren Gruppe gehören die drei ersten Tumoren, 1 Sarcom, 1 Fibrom und 1 Myom; zu der letzteren die drei folgenden, 1 Adenofibroma colloides, 1 Adenofibroma carcinomatosum und 1 Fibroma papillare superficiale carcinomatosum.

I. Sarcoma ovarii et tubae sin.

Frl. M. D., 18 Jahre alt, Arbeiterin, hat vor 8 Wochen normal entbunden; seit 3 Wochen bemerkt Patientin eine Anschwellung des Leibes und hin und wieder Schmerzen im Unterleib; dazu stellten sich Abmagerung, Abnahme des Appetites, Erbrechen und Diarrhoen ein. Seit 14 Tagen bestanden Husten mit schleimigem Auswurf und geringe uterine Blutungen.

Die Regel trat mit 12 Jahren ein, war regelmässig, von 3—4 tägiger Dauer und nicht besonders stark; die letzte Regel war am 10. Januar 1897.

Status am 7. Dezember 1898: Patientin ist sehr blass und abgemagert: das Abdomen war ziemlich gleichmässig kugelig aufgetrieben; in demselben fühlt man von aussen, namentlich auf der linken Seite zahlreiche harte, verschiebliche, teils rundliche, teils unregelmässig gestaltete Tumoren von verschiedener Grösse; daneben ist deutlich reichlicher freier Ascites nachzuweisen.

Von der Scheide aus fühlt man die Portio ziemlich normal; der Uterus lag anteflectiert nach vorn gegen die Symphyse gedrängt; er war nicht ganz deutlich von dem Tumor abzugrenzen; im Douglas liegt ein knolliger Tumor von ziemlich derber Beschaffenheit, der sich nach oben zu in die Bauchhöhle fortsetzt; Adnexe nicht abzutasten.

Ueber der linken Lungenspitze Schallverkürzung und verlängertes Exspirium; Halsdrüsen geschwollen; an beiden Seiten alte Drüsennarben.

Diagnose: Tumor ovarii malignus

Durch eine Narkosenuntersuchung wird der Befund im Abdomen im Grossen und Ganzen bestätigt.

10. Dezember 1898 Coeliotomia: Ovario-Salpingotomia sinistra; Resectio omenti. Nach Eröffnung der Bauchhöhle entleert sich eine beträchtliche Menge blutig-seröser ascitischer Flüssigkeit. Die alsdann sichtbar werdende Geschwulstoberfläche ist in grosser Ausdehnung mit dem stark infiltrierten Netz verwachsen: nach Loslösung der Verwachsungen gelingt es, den vom linken Ovarium ausgehenden Tumor zu entwickeln. Das infiltrierte Netz wird zunächst in vier Partien unterbunden und abgetragen; das Peritoneum parietale ist in grosser Ausdehnung von hirsekorn- bis erbsengrossen Knötchen besetzt und intensiv gerötet. Das rechte Ovarium ist klein und atrophisch; die rechte Tube erscheint etwas verdickt. Links von der Wirbelsäule liegt eine faustgrosse, retroperitoneale Geschwulst von höckeriger, derber Beschaffenheit, welche zurückgelassen werden muss.

Der Stiel der linksseitigen Ovarialgeschwulst wird nun mit vier Ligaturen unterbunden und der Tumor abgetragen. Nach möglichst vollkommener Entfernung des Ascites wird die Bauchwunde mit tiefen Seidennähten und fortlaufender Peritoneal-Muskel-Fascien-Naht geschlossen.

Der Verlauf war leicht fieberhaft; am 12. Tage nach der Operation trat unter schnell zunehmendem Collaps der Exitus ein.

Die Sektion ergab multiple Metastasen im Peritoneum viscerale und parietale, ebenso auf der Pleura; ferner fand sich Peritonitis fibrino-purulenta, fettige Degeneration der Leber, Nephritis parenchymatosa, braune Atrophie des Herzens und Oedema pulmonum.

Beschreibung der exstirpierten Geschwulst: Der im Ganzen etwa mannskopfgrosse, solide Tumor ist von rundlich ovaler Gestalt; er hat eine Länge von 22 cm, eine Breite von 16 cm und eine Dicke von 12 cm; an der unteren Seite sitzt ein ungefähr apfelsinengrosser, durch einen ziemlich breiten Stiel mit dem Haupttumor verbundener Anhang, der den Douglas'schen Raum ausgefüllt hatte. Die Oberfläche der Geschwulst ist höckerig uneben; viele grössere und kleinere, stellenweise cystisch erscheinende Buckel ragen hervor; an einzelnen Stellen befinden sich Adhäsionsstränge und Teile des abgelösten Netzes. Die Farbe des Tumor ist teils von grau-rötlicher, teils von gelblicher Beschaffenheit. Auf dem Durchschnitt zeigt der im Ganzen solide Tumor eine ziemlich weiche, markige Consistenz; hin und wieder finden sich einzelne grössere und kleinere Hohlräume von unregelmässiger Form, welche teils mit Trümmern von zerfallenem Gewebe, teils mit gelblicher Flüssigkeit angefüllt sind; daneben finden sich auch noch vereinzelte kleine, glattwandige cystische Hohlräume. Die Farbe der Tumormasse ist auf dem Durchschnitt ebenfalls von meist gelblicher Beschaffenheit; hin und wieder sieht man mehr weissliche Bindegewebszüge zwischen der eigentlichen Geschwulstmasse hindurchziehen; in der Nähe der Oberfläche ist der Tumor blutreicher und von mehr grau-rötlicher Beschaffenheit.

An der Vorderfläche des Tumors verläuft dicht über die Oberfläche desselben die ziemlich derbe und verdickte Tube; ihre Oberfläche ist mit kleinen, knötchenförmigen Auflagerungen bedeckt. Die Tube hat eine Länge von 11 cm, und eine Dicke von 1—1,5 cm. Der uterine Teil der Tube ist anfangs normal; dann beginnt, 1 cm vom Ostium uterinum entfernt, die allmählich zunehmende Verdickung; das Fimbrienende ist geöffnet und von anscheinend normaler Beschaffenheit; auf dem Durchschnitt er-

scheint die Tubenschleimhaut geschwollen und ebenso wie die Tubenwand markig infiltrirt.

Mikroskopischer Befund: Die mikroskopische Untersuchung, welche sich auf eine Anzahl von den verschiedensten Partien des Ovarialtumor entnommenen Stückchen erstreckte, ergiebt, dass es sich um ein ausgesprochenes Rundzellensarkom des Eierstockes handelt. Hin und wieder findet sich noch zwischen den dicht gedrängten Rundzellen ein zartes bindegewebiges Gerüst; der Gefässreichtum ist besonders auffallend in der Nähe der Geschwulstoberfläche; aber auch im Innern kommen einzelne gefässreichere Stellen vor; in der Umgebung derselben findet man vereinzelte, mehr oder weniger ausgedehnte Blutaustritte. Durch den ganzen Tumor zerstreut finden sich ausserdem zahlreiche nekrotische Partien, welche ebenfalls aus noch deutlich erkennbaren Rundzellen bestehen, die sich aber durch eine äusserst minimale oder eine beinahe vollkommen aufgehobene Tinctionsfähigkeit auszeichnen. Die oben erwähnten, mit seröser Flüssigkeit gefüllten Hohlräume sind mit einem niedrigen Endothel ausgekleidet und auf erweiterte Lymphspalten zurückzuführen.

Von ganz besonderem Interesse sind die mikroskopischen Veränderungen an der Tube. Auf Querschnitten fällt zunächst auf, dass das Schleimhautepithel vollkommen in beinahe normaler Weise erhalten ist; nur an einzelnen Stellen ist dasselbe auf der Höhe der Schleimhautfalten etwas abgeplattet. Die Schleimhautfalten selbst sind in der Mehrzahl stark verdickt und geschwollen; diese Verdickung beruht auf einer Umwandlung des bindegewebigen Stroma in seinem ganzen Umfange in Sarkomgewebe und zwar in Rundzellen, welche mit denjenigen des Ovarialtumors vollkommen identisch sind (Fig. 1.). Hin und wieder sieht man nur noch dünne Bindegewebsstränge des ursprünglichen Stroma zwischen den Sarkomzellen hinziehen; an einzelnen Schleimhautfalten sieht man die normaler Weise in denselben central verlaufenden Lymphspalten mit Sarkomzellen vollständig angefüllt, wodurch verschieden gestaltete, teils rundliche, teils schlauchförmige, anscheinend abgekapselte Herde von Rundzellen zu Stande kommen. In ähnlicher Weise sind nun aber auch sämtliche Wandschichten der Tube von Sarkomgewebe durchsetzt; nur ganz vereinzelt sieht man noch einzelne atrophische Muskelbündel innerhalb der Wandung verlaufen; die sarkomatöse Degeneration erstreckt sich bis dicht unter und auch noch auf den serösen Tubenüberzug hin. Die Tubenwand ist mit der Ovarialgeschwulst fest verlötet und geht das Sarkomgewebe unmittelbar von der letzteren auf die erstere über. Die sarkomatöse Degeneration erstreckt sich auf die ganze Länge der Tube bis dicht an das Ostium uterinum heran.

Der vorliegende Fall bietet somit eine Fülle von interessanten Einzelheiten: das verhältnissmässig jugendliche Alter der Patientin, die Entwickelung der Geschwulst in unmittelbarem Anschluss an einen normalen Partus, das rapide Wachstum derselben und

die ausgedehnte Metastasenbildung in benachbarten und entfernteren Organen etc.

In Bezug auf letztere ist namentlich die Erkrankung der Tube von besonderer Bedeutung; es handelt sich hier um eine secundäre sarkomatöse Degeneration der gesamten Schichten der Tubenwandung ohne jede Beteiligung des normalen Schleimhautepithels bei primärem Ovarial-Sarkom.

Es sind bisher überhaupt erst vier Fälle von Tuben-Sarkom in der Litteratur beschrieben worden (Senger, Gottschalk, Janvrin, Sänger,) von denen man mit einiger Sicherheit annehmen kann, dass es sich um wirkliche Sarkome gehandelt hat.

Der erste Fall wurde von E. Senger[1]) beschrieben; es handelt sich um einen zufälligen Befund bei einer 51jährigen an Diabetes mellitus gestorbenen Frau. Beide Tuben waren in taubeneigrosse Säcke umgewandelt, welche mit papillomatösen Massen angefüllt waren. Die papillösen Wucherungen erwiesen sich als kleinzelliges Rundzellensarkom; an einzelnen Stellen fanden sich noch drüsenähnliche Schläuche, welche Senger als adenomatöse Wucherungen bezeichnet, die aber wohl am einfachsten als Ueberreste, resp. Abschnürungen der normalen Tubenschleimhaut zu betrachten sind.

Ueber einen zweiten Fall berichtet Gottschalk[2]); das betreffende Präparat stammte von einer 37jährigen Patientin, bei welcher die rechte Tube in einen gut wallnussgrossen Tumor umgewandelt war; die mikroskopische Untersuchung ergab, dass es sich um ein kleinzelliges Spindelzellensarkom handelte.

Der dritte Fall betrifft ein Sarkom der Tubenwand, welches Janvrin[3]) beobachtet hat. Die Tube war bedeutend vergrössert, von keulenförmiger Gestalt und ziemlich fester Consistenz; sie hatte einen Durchmesser von 4 cm; das Lumen der Tube war durchgängig und mit normalem Epithel ausgekleidet. Die Geschwulst sass zwischen Schleimhaut und gleichfalls normalem Peritoneum und bestand hauptsächlich aus embryonalem Bindegewebe, vereinzelten glatten Muskelfasern, Schleimgewebe und Zellen verschiedener Form (Myxo-Sarkom). —

Der vierte Fall ist von M. Sänger eingehend in Martin's Krankheiten der Eileiter (S. 286) beschrieben worden. Es handelte sich hier um eine 42jährige Frau, bei welcher ausser einer grossen linksseitigen Parovarialcyste beide verdickte Tuben durch die Coeliotomie entfernt wurden; die Tuben waren mit papillären, von der Schleimhaut ausgehenden Geschwulstmassen angefüllt. Die mikroskopische Untersuchung ergab, dass es sich um ein kleinzelliges Rundzellen-Sarkom der Tubenschleimhaut handelte

---

[1]) E. Senger. Ueber ein primäres Sarkom der Tuben. — Centralbl. für Gyn. 1886. No. 37. S. 601.

[2]) Gottschalk. Fall von primärem Tubensarkom. — Centralbl. für Gyn. 1886. No. 44. S. 727.

[3]) Janvrin. Myxo-sarcoma of the Fallopian Tube. — New-York med. Journal, June 1889, p. 609 (citiert nach Sänger in A. Martin's Krankheiten der Eileiter).

mit Beteiligung der epithelialen Elemente; Sänger glaubt deshalb, dass man hier von einem Sarco-Carcinom sprechen dürfe.

Im Gegensatz zu diesen bisher beschriebenen Fällen möchte ich hier noch einmal hervorheben, dass durch den obigen Fall der Beweis erbracht ist, dass auch in der Tube Schleimhautsarkome vorkommen können, bei welchen eine aktive Beteiligung der Schleimhautepithelien vollkommen fehlt. — Allem Anscheine nach ist in diesem Falle das Sarkom auf dem Wege der Lymphgefässe von dem Ovarium durch die Mesosalpinx zunächst auf die Muskelschichten der Tubenwand übergegangen und von diesen dann in zweiter Linie auf die Tubenschleimhaut.

II. Fibroma oedematosum ovarii sin.

Fr. D., 44 Jahre alt, Multipara, klagt seit einem Jahr über Stärkerwerden des Leibes. — Bei der Untersuchung findet sich neben reichlichem freiem Ascites eine beinahe mannskopfgrosse derbe Geschwulst des linken Eierstockes.

24. Januar 1898 Coeliotomia: Ovariotomia sinistra. Nach Eröffnung der Bauchhöhle fliesst eine bedeutende Menge klarer, hellgelber ascitischer Flüssigkeit ab; der sich sehr fest anfühlende Tumor des linken Eierstockes wird mit 4 Ligaturen von dem Ligamentum latum abgebunden und abgetragen.

Beschreibung der Geschwulst: Der ausserordentlich derbe Tumor ist beinahe von Mannskopfgrösse und hat eine ovale, an den Breitseiten etwas abgeplattete Gestalt; seine Länge beträgt 18 cm, seine Breite 16 cm und seine Dicke 12 cm. Die Oberfläche ist zum grössten Teil von glatter, grossknolliger Beschaffenheit; an einzelnen Stellen finden sich nur dünne Adhäsionsstränge; der Ligamentstiel ist ziemlich breit und lang ausgezogen, ebenso ist die sonst normale Tube ziemlich stark in die Länge gezogen.

Auf dem Durchschnitt sieht man an dem Tumor zunächst eine sehr schmale, lockere Randzone, welche sich durch einen ziemlichen Gefässreichtum auszeichnet und sich stellenweise in dünnen Lamellen von der eigentlichen Tumormasse abheben lässt. Letztere zeigt ein meist gesprenkeltes Aussehen, welches dadurch zu Stande kommt, dass in dem vorwiegend reticulär angeordneten, weisslichen und sehnig glänzendem Fasernetz Gewebspartien von mehr grauer Farbe eingelagert sind. In der unteren Hälfte des Tumors befindet sich eine ca. 7 cm lange Höhle mit ganz unregelmässig gestalteten Wandungen, welche mit hellgelblicher seröser Flüssigkeit angefüllt war. Hin und wieder ragen kleine isolirte Gewebsbalken in dieselbe hinein, oder sie ziehen auch von einer Seite zur andern quer durch die Höhle hin; das Gewebe in der Umgebung derselben ist erweicht und von homogener sulziger Beschaffenheit. Eine kleine ähnliche Höhle befindet sich genau in der Mitte des Tumors und ausserdem sieht man noch mehrere bloss erweichte, oedematöse Partien von wechselnder Grösse auf dem Durchschnitt verteilt. (Vergl. Fig. 141 und 142 in A. Martin, Krankheiten der Eierstöcke).

Die mikroskopische Untersuchung ergab, dass die Hauptmasse des Tumors aus derbem, fibrillärem Bindegewebe besteht, das meist nicht sehr kernreich ist und von sehr spärlichen Gefässen durchzogen wird; hin und wieder sieht man dagegen zahlreichere und erweiterte Lymphgefässe und -Spalten, namentlich in der Gegend der oben erwähnten erweichten Herde. Hier sind die Bindegewebsfibrillen oft weit auseinander gedrängt und stark oedematös; es kommt an einzelnen Stellen zu einer vollkommenen Einschmelzung des Gewebes mit Bildung von unregelmässigen Gewebslücken. Die isolirten, stellenweise gequollenen Bindegewebszüge machen auf den ersten Anblick oft den Eindruck, als ob es sich um eine myxomatöse Degeneration handelte. Dass dies nicht der Fall ist, geht mit grosser Deutlichkeit an mit Haematoxylin gefärbten Schnitten hervor, da hier die oedematösen Partien, abgesehen von den noch vorhandenen, oft gequollenen Kernen überhaupt keine Farbe annehmen, während bekanntlich das myxomatöse Gewebe von dem Haematoxylin diffus blau gefärbt wird.

Es handelt sich also in dem vorliegenden Falle um ein reines diffuses Eierstocksfibrom mit Lymphectasien und oedematösen Erweichungsherden, welches mit reichlicher Ascites-Bildung einherging. Fälle dieser Art gehören immerhin noch zu den seltenen, nach mehreren Statistiken kommen auf 100 Ovarialtumoren etwa 3—4 reine Fibrome.

III. Myoma ovarii sin.

Fr. H., 36 Jahre alt, hat einmal abortiert; seit einem Jahre sind die Menses ausserordentlich profus geworden. Die Untersuchung ergab, dass es sich um ein überkindskopfgrosses Uterusmyom handelte.

22. Februar 1898. Coeliotomia: Amputatio uteri myomatosi supravaginalis.

Neben dem mit mehreren Myomknollen durchsetzten kindskopfgrossen Uterus ist das linke Ovarium stark vergrössert; die rechten Adnexe sind normal. Das linke Ovarium ist von ovaler, etwas abgeplatteter Gestalt und von steinharter Consistenz, so dass es auf den ersten Anblick schien, als ob es sich um ein verkalktes Fibrom handelte; die Länge und Breite des Tumor beträgt 5—6 cm, die Dicke 3,5—4 cm. Die Oberfläche ist meist glatt, mit einzelnen kleinen buckeligen Hervorragungen; an der dem Hilus entgegengesetzten Seite befindet sich ein kleines geplatztes Corpus luteum-Haematom; die Tube ist von normaler Beschaffenheit, aber durch einzelne Adhäsionsstränge mit dem Ovarium verbunden. Auf dem Durchschnitt sieht man nun, dass es sich um eine solide Geschwulst handelt, welche aus meist rundlichen, sehr derben Knoten von weisslicher Farbe besteht und von einer dem eigentlichen Tumor mehr oder weniger fest aufsitzenden Kapsel umgeben ist; letztere hat ihre grösste Dicke an der dem Hilus entgegengesetzten Seite. Hier findet man ausser dem bereits erwähnten, geplatzten Corpus luteum-Haematom

ältere Corpora lutea und zahlreiche Corpora albicantia, welche sich über die Tumoroberfläche hin verbreiten (Fig. 2).

Die mikroskopische Untersuchung ergiebt nun, dass das Geschwulstgewebe fast ausschliesslich aus mehr oder weniger dicken, glatten Muskelbündeln besteht, zwischen denen meist schmale lockere Bindegewebszüge hinziehen (vergl. Fig. 149 in A. Martin's Krankheiten der Eierstöcke); die van Gieson'sche Färbung ergiebt ausserordentlich charakteristische Bilder. Die Geschwulst ist sehr arm an Blutgefässen. Innerhalb der das Myom umgebenden Kapsel lässt sich überall mehr oder weniger normales Ovarialgewebe nachweisen.

In diesem Fall liegt also ein reines Myom des Eierstockes vor; die Lage und Beschaffenheit des Tumor spricht wohl dafür, dass es sich hier höchstwahrscheinlich um ein Myom handelt, welches von den im Hilus gelegenen glatten Muskelfasern ausgegangen ist; das Vorkommen derselben ist von verschiedenen Forschern, u. A. von Ostrogradskaja, Feis und Pfannenstiel nachgewiesen worden.

Wenn nun auch das Vorkommen von glatten Muskelfasern in Fibromen schon häufiger beobachtet worden ist, so gehören die reinen Myome des Eierstockes jedenfalls zu den ausserordentlichen Seltenheiten. Der erste, der einen derartigen Fall beschrieben hat, ist wohl Sangalli gewesen (Storia dei tumori, II. p. 220, citiert nach Olshausen, Krankheiten der Ovarien); derselbe beobachtete einen kleinhühnereigrossen, weichen, gefässreichen Tumor, der zum grössten Teil aus Muskelfasern bestand.

Jakoby[1]) hat über 2 Fälle von doppelseitigem Myom der Eierstöcke bei gleichzeitiger Carcinombildung in anderen Organen berichtet.

Doran[2]) hat vor kurzem einen weiteren Fall von reinem Myom des Eierstockes mitgeteilt und abgebildet; in dem durch Operation gewonnenen rechten Ovarium einer 27jährigen Patientin fand sich zunächst eine 6 cm im Durchmesser fassende uniloculäre Cyste; ausserdem sass in der Gegend der Insertionsstelle des Ligamentum ovarii ein mit der Cyste breitbasig verbundener solider Tumor. Die Länge dieses Tumors betrug 7,5 cm, die Breite 4,5 cm und die Dicke 3 cm; die Oberfläche desselben war von unregelmässiger, höckeriger Beschaffenheit. Der Tumor hatte Aehnlichkeit mit einer Kartoffel; er bestand aus einer Kapsel von gefässhaltigem, rotbraunen Gewebe und einem Kern von fibröser Structur, der aus ovalen und runden Knoten zusammengesetzt war und grosse Aehnlichkeit mit einem interstitiellen Uterusmyom hatte. Die mikroskopische Untersuchung ergab, dass die Geschwulst fast vollkommen aus reinen Muskelzellen bestand.

---

[1]) Jakoby, Ueber doppelseitige Myome der Eierstöcke bei gleichzeitiger Geschwulstbildung anderer Organe. I.-D. Greifswald 1890.

[2]) Doran, A., Ovarian tumours simulating inflamed ovaries, including a case of ovarian myoma. The Edinb. med. Journ., May 1898, p. 419.

(Die beiden letzten Präparate verdanke ich Herrn Dr. Düvelius).

IV. Adeno-Fibroma colloides ovarii utriusque et tubae dextrae.

Vor einiger Zeit wurde von Amann[1]) ein Ovarialtumor als Fibroadenoma colloides ovarii beschrieben; der Tumor stammte von einer 42jährigen Xpara, welche bereits 3 Mal wegen hochgradigem Ascites punktiert worden war. Der circa mannskopfgrosse, derbe Tumor wurde durch Coeliotomie entfernt; in der Bauchhöhle befand sich ausserdem eine grosse Masse freier, nicht ganz dünnflüssiger Flüssigkeit; die etwas gerötete Darmserosa war mit ziemlich reichlichen durchscheinenden Knötchen besetzt, ähnlich denen bei Pseudomyxoma peritonei. — Der vom rechten Ovarium ausgehende Tumor hatte die Form eines grossen Kürbisses; er war 23 cm lang und 12—18 cm breit; an der Oberfläche sassen massenhaft warzige Prominenzen und stellenweise nuss- bis pflaumengrosse durchschimmernde Cysten. Auf dem Durchschnitt war die Hauptmasse der Geschwulst solide, von grauweisser, stellenweise rötlicher Farbe; an einzelnen Stellen fanden sich wenige cystische, glattwandige Hohlräume. — Mikroskopisch fanden sich zwischen bindegewebigen, zellarmen Faserzügen kleine Hohlräume, welche regulär gebildete Drüsenepithelschläuche, oder neben wenigen Drüsenepithelien colloide Massen oder nur colloide Massen einschlossen; letztere waren durch colloide Degeneration der Cylinderepithelien entstanden.

Einen ganz ähnlichen Fall hatte ich zu untersuchen Gelegenheit; leider liess sich die Anamnese mit Sicherheit nicht mehr feststellen. Es handelte sich um einen doppelseitigen Ovarialtumor; der rechte grössere war von länglich ovaler Gestalt und durch eine tiefe Einschnürung in zwei ungleiche Hälften geteilt: seine Länge betrug 14 cm, seine Breite 8—9 cm. An der Oberfläche befanden sich mehrere grössere und eine ganze Anzahl kleinerer warzenartiger Prominenzen; irgend welche cystische Hohlräume waren von aussen nicht zu erkennen. Die dem Tumor aufsitzende Tube war von anscheinend normaler Beschaffenheit; nur an einer Stelle befand sich auf dem Peritonealüberzug eine aus mehreren Knötchen zusammengesetzte Auflagerung. — Der linke, kleinere Tumor war von mehr rundlicher, knolliger Beschaffenheit, 6 cm lang und 5 cm breit (vergl. Fig. 146a u. b. in A. Martin's Krankheiten der Eierstöcke). — Auf dem Durchschnitt machten beide Tumoren zunächst den Eindruck einer vollkommen soliden Geschwulst; nur ganz vereinzelt sah man kleine cystische Hohlräume bis zu Erbsengrösse; bei genauerer Betrachtung erkannte man jedoch, dass der Tumor an manchen Stellen eine fein poröse Beschaffenheit hatte.

---

[1]) Amann, J. A., Ueber Fibroadenoma colloides ovarii. Sitzung der gyn. Ges. zu München 23. I. 1896. — Diese Monatsschrift 1897, Bd. V, S 224.

Die mikroskopische Untersuchung beider Tumoren ergab nun, dass das Grundgewebe derselben aus einem derben, fibrillären, nicht sehr kernreichen Bindegewebe besteht, in welches zahlreiche drüsenähnliche Hohlräume eingelagert sind. Diese Hohlräume sind von einem cylindrischen Epithel ausgekleidet, welches in ausgedehntem Masse in colloider Degeneration begriffen ist; neben vereinzelten, vollkommen mit hohem Cylinderepithel ausgekleideten Drüsenräumen finden sich solche, welche nur noch zur Hälfte oder zu einem noch kleineren Teil mit Epithel ausgekleidet sind, und die statt dessen mit einer etwas streifigen oder scholligen, ziemlich homogenen Masse ausgefüllt sind (Fig. 3). Stellenweise ist das Epithel auch ganz geschwunden und findet man hier nur noch eine ziemlich gleichmässige colloide Masse, welche sich mit Haematoxylin blau und bei Toluidin-Thionin-Färbung violett färbt; diese charakteristische Färbung erstreckt sich auch auf die Epithelzellen, indem der dem Drüsenlumen zugekehrte Teil derselben im Gegensatz zu dem kernhaltigen, basalen Teil deutlich blau, resp. violett gefärbt ist; hierdurch ist auch gleichzeitig der Beweis geliefert, dass die colloide Degeneration von den Epithelzellen ausgeht. Es handelt sich also in diesem Fall um ein Adeno-Fibroma colloides.

Die knotige Auflagerung auf der rechten Tube zeigte genau dieselbe Zusammensetzung: eine fibrilläre bindegewebige Grundsubstanz mit eingelagerten, in colloider Degeneration begriffenen, drüsigen Hohlräumen.

Irgend welche Uebergänge in Carcinombildung oder beginnende Epithelwucherungen an den Drüsenräumen waren nirgends nachzuweisen, so dass man dem vorliegenden Tumor keinen eigentlich malignen Charakter beilegen kann, wie dies bei dem Amann'schen Tumor der Fall gewesen zu sein scheint.

V. Adeno-Fibroma cysticum carcinomatosum ovarii dextri.

Frau de la B., 61 Jahre alt, IV para, seit 12 Jahren in der Menopause; seit 20 Jahren besteht eine Nabelhernie; vor ¼ Jahr trat eine Thrombose in der rechten unteren Extremität auf. In der letzten Zeit Kreuz- und Leibschmerzen; im März 1895 wurde zuerst von dem behandelnden Arzt ein Unterleibstumor festgestellt.

6. April 1895 Coeliotomia: Ovariotomia dextra. Reichliche Menge von gefärbtem Ascites, ca. mannskopfgrosse, steinharte Geschwulst, deren Oberfläche an mehreren Stellen mit Dünndarmschlingen verwachsen ist. Lösung der Darmverwachsungen sehr schwierig; die Serosa wird hierbei eine Strecke weit bis auf die Muscularis losgelöst; Vereinigung des Defectes mit fortlaufender Catgutnaht, ebenso des hierbei eingerissenen Mesenterium. Nach vollkommener Freilegung des Tumors zeigt sich, dass der Stiel desselben 1½ mal nach links gedreht ist: derselbe wird abgebunden und der Tumor abgetragen. — Das linke Ovarium war atrophisch; das Peritoneum ist stellenweise mit kleinen Knötchen besetzt. — Nach Resection des Nabelbruchsackes wird die Bauchhöhle geschlossen.

Beschreibung der Geschwulst: Der fast mannskopfgrosse, etwas abgeplattete, überaus höckerige Tumor trägt an

seiner Oberfläche die Ueberbleibsel zahlreicher bindegewebiger Verwachsungen. Die Consistenz der Geschwulst ist von verschiedener Beschaffenheit, teils weich und schwammig anzufühlen, teils ausserordentlich derb und hart. Auf dem Durchschnitt sieht das Gewebe der Hauptsache nach fibrös aus; an manchen Stellen ist dasselbe jedoch bald in scharf abgegrenzten Herden, bald in diffuser Verbreitung von kleinen wurmstichartigen Löchern durchsetzt, so dass der Tumor hier eine mehr spongiöse Beschaffenheit annimmt; ausserdem sind in dem Gewebe zahlreiche Verkalkungsherde eingelagert. Die mitentfernte rechte Tube trägt einige kleine subseröse Cystchen und eine Nebentube; ist aber im Uebrigen von normaler Beschaffenheit.

Bei der mikroskopischen Untersuchung fand sich, dass die Geschwulst zum grössten Teil aus einem ziemlich derben, nicht sehr kernreichen, fibrillären Bindegewebe besteht; an den schon makroskopisch weichen und spongiös erscheinenden Partien zeigt sich, dass in das Bindegewebe drüsenähnliche Gebilde von verschiedener Gestalt und Grösse eingelagert sind. Meist sind dieselben mit einem niedrigen einschichtigen, kubischen Epithel ausgekleidet; sie liegen entweder ganz vereinzelt in dem Bindegewebe zerstreut oder auch zu mehreren zusammen. Diese drüsenähnlichen Hohlräume erweitern sich an einzelnen Stellen zu mehr oder weniger grossen Cysten; auch findet stellenweise ein Zusammenschmelzen mehrerer benachbarter Cysten infolge von Atrophie der Zwischenwände statt, wodurch dann die schon makroskopisch sichtbaren grösseren cystischen Hohlräume zuStande kommen. Das fibrilläre Bindegewebe ist hin und wieder hyalin degeneriert; an anderen Stellen findet man dasselbe von zahlreichen kleineren und grösseren, oft drusenähnlichen Kalkablagerungen durchsetzt.

Eine besondere Veränderung findet sich in der Geschwulst noch an derjenigen Stelle, wo dieselbe mit dem Darm so intensiv verwachsen war. Hier ist nämlich innerhalb der drüsenähnlichen Hohlräume eine deutliche Epithelwucherung wahrzunehmen. Das Epithel wird zunächst höher; dann tritt eine Mehrschichtigkeit auf und schliesslich werden die Hohlräume vollkommen mit den kubischen Epithelzellen ausgefüllt; von diesen Epithelherden dringen dann zapfenartige Ausläufer weiter in das umgebende Bindegewebe ein, so dass an einer carcinomatösen Degeneration in diesem Teil der Geschwulst nicht zu zweifeln ist. Wir haben demnach die obige Geschwulst als ein Fibro-Adenoma cysticum carcinomatosum zu bezeichnen. — Eigentümlich ist nur in Rücksicht auf diesen Befund, dass sich die betreffende Patientin augenblicklich, also 4 Jahre nach der Operation, vollkommen wohl befindet.

VI. Fibroma papillare superficiale carcinomatosum ovarii dextri.

Frau W., 43 Jahre alt, VII para, klagt seit einiger Zeit über unregelmässige Blutungen und starke Kreuzschmerzen; sie trägt seit 3 Jahren

einen Ring. — Bei der Untersuchung fühlt man die rechten Adnexe, namentlich das Ovarium stark empfindlich und vergrössert.

Diagnose: Retroflexio uteri; Oophoritis und Salpingitis dextra.

16. Juni 1897 Colpotomia anterior: Ovario-Salpingotomia dextra; Vaginifixura; Abrasio.

Beschreibung der exstirpierten rechten Adnexe: In dem rechten Ovarium befindet sich ein geplatztes Follikelhämatom; daneben sind noch einige kleinere Follikel und Corpora albicantia sichtbar. An der unteren Seite des Ovarium, in der Gegend der Peritonealgrenzlinie sitzt demselben ein breit gestielter haselnussgrosser, harter Tumor auf, der auf den ersten Blick den Eindruck eines einfachen Oberflächenfibroms macht; auf dem Durchschnitt durch denselben sieht man, reticulär angeordnete, weisslich glänzende Faserzüge und zwischen diesen hin und wieder ausserordentlich kleine cystische Hohlräume. — Die betreffende Tube zeigt ein normales Verhalten.

Die mikroskopische Untersuchung ergab einen eigentümlichen Befund. Das Grundgewebe des Tumors besteht aus derbem, nicht besonders zellreichem, fibrillärem Bindegewebe; innerhalb desselben findet man zahlreiche kleinere und grössere Herde, welche zum grössten Teil aus grossen, plattenepithelähnlichen Zellen gebildet werden (Fig. 5). Diese Epithelherde sind von rundlicher, ovaler oder länglicher, zapfenartiger Gestalt und zuweilen noch mit unregelmässigen Ausläufern versehen; an einzelnen derselben sieht man meist central gelegene, kleinere und grössere Hohlräume, welche teilweise mit Fibringerinnseln ausgefüllt sind, aber auch hin und wieder eine oder mehrere bläschenförmige, beinahe eiähnliche Zellen enthalten (Fig. 6); an dem Rande dieser Hohlräume sind die Epithelzellen meist regelmässiger angeordnet, und hier zeichnen sie sich auch durch eine mehr cylinderepithelähnliche Beschaffenheit aus.

Allem Anscheine nach entstammen diese Zellen wohl dem Keimepithel, wofür auch noch der Umstand sprechen dürfte, dass in unmittelbarer Nähe des Stieles der Geschwulst in dem Ovarialgewebe, nahe an der Oberfläche des Eierstockes, aber an einer ganz circumscripten Stelle einige rundliche Epithelherde nachzuweisen waren, welche aus ganz ähnlichen Zellen bestanden. In den übrigen Teilen des Eierstockes waren keine besonderen Veränderungen wahrzunehmen.

Der obige Fall beweist somit, dass auch die sonst so äusserst derben und zu erheblichem Wachstum nicht geneigten Oberflächenfibrome einer carcinomatösen Degeneration anheimfallen können; bisher ist ein derartiger Fall meines Wissens in der Litteratur noch nicht mitgeteilt worden.

Erklärung der Abbildungen auf Taf. VII.

Fig. 1. Sarcoma tubae sin. — 1 Cylinderepithelbesatz der Tubenschleimhaut; 2 Rundzellensarkom der Tubenschleimhaut (Hartnack, Oc. 2; Obj. 7.)

Fig. 2. Myoma ovarii sin. — 1 Reines Myomgewebe; 2 Corpus luteum-Haematom; 3 älteres Corpus luteum; 4 Corpora albicantia; 5 Tube; 6 Ligamentstiel. (Natürliche Grösse.)

Fig. 3. Adeno-Fibroma colloides ovarii dextri. — 1 Bindegewebige Tumorkapsel; 2 lockeres, fibrilläres Bindegewebe; 3 straffe Bindegewebsfibrillen; 4 Drüsenhohlräume mit beginnender colloider Degeneration; 5 ausgedehntere colloide Degeneration, ein Teil der Cylinderepithelien ist bereits zu Grunde gegangen; 6 mit colloider Masse ganz ausgefüllter Hohlraum. (Hartnack, Oc. 2; Obj. 2.)

Fig. 4. Adeno-Fibroma ovarii dextri. — 1 Fibrilläres Bindegewebe; 2 drüsenähnliche, mit niedrigem cubischem Epithel ausgekleidete Hohlräume; 3 hyalin degeneriertes Bindegewebe; 4 Kalkablagerungen. (Hartnack, Oc. 2; Obj. 2.)

Fig. 5. Fibroma papillare superficiale carcinomatosum ovarii dextri. — 1 Fibrilläres Bindegewebe; 2 schlauchförmige Epithelherde; 3 Hohlraum mit Fibringerinnsel innerhalb eines Epithelherdes; 4 rundliche Epithelnester. (Hartnack, Oc. 2; Obj. 2.)

Fig. 6. Fibroma papillare superficiale carcinomatosum. (Stärkere Vergrösserung von demselben Schnitt wie in Fig. 5.) — 1. Fibrilläres Bindegewebe; 2 grosse plattenepithelähnliche Zellen; 3 cylindrische Epithelzellen an dem Rande eines Hohlraumes; 4 mit Fibringerinnsel angefüllter Hohlraum; 5 bläschenförmige Zellen innerhalb des Hohlraumes. (Hartnack, Oc. 2; Obj. 7.)

VI.

(Aus der Berliner Privatanstalt von A. Martin.)

Rechtsseitige Tubarschwangerschaft. Ruptur im 5. Monat. Entbindung des frei in der Bauchhöhle lebenden Kindes durch Coeliotomie im 8. Monat.

Von

Dr. H. von BOTH.

(Hierzu Tafel VIII).

Robert P. Harris hat im VI. Band der Monatsschrift für Geburtsh. und Gynaekologie (1897) 45 Fälle von Entbindung ektopischer, lebender und lebensfähiger Früchte durch Coeliotomie aus den letzten 10 Jahren zusammengestellt, so dass mit der vom selben Autor schon früher gegebenen Serie von 30 Fällen bis 1897 75 Fälle dieser Art zur Veröffentlichung gebracht worden sind.

Die Verhältnisse der einzelnen Fälle und ebenso die dadurch erforderlichen operativen Massnahmen waren so verschiedenartige, dass bis jetzt eine Einigung über die zweckmässigsten Operationsverfahren nicht möglich erscheint. Deshalb ist jeder neu veröffentlichte Fall dieser Art wertvoll zur Klärung der Frage. Seit der Arbeit von Robert P. Harris sind nun, soweit ich aus der Litteratur ersehen konnte, weitere 8 Fälle bekannt geworden, nämlich je ein Fall beschrieben von

von Herff (Zeitschrift f. Geb. u. Gyn. 1896)
Spörlin (Centralbl. f. Gyn. 1897 No. 42; Operateur Karg)
Jurinka (Centralbl. 1898 No. 13; Operateur v. Rokitansky)
Crouzat (Semaine médic. 1897 No. 2)
Neugebauer (Centralbl. 1898 No. 30)
Wilke (Centralbl. 1898 No. 41)
Doléris (Gaz. hebdom. de méd. et de chir. 1898 No. 44)
Bland Sutton (Sitzg. d. geburtsh. Ges. zu London vom 2. November 1898 ref. Monatsschrift f. Geb. u. Gyn. 1899. Heft I.)

Neben diesen Mitteilungen sind noch eine grosse Zahl Fälle bekannt gegeben worden, wo es sich um Operation bei vorgeschrittener Extrauteringravidität handelte, die Frucht aber schon längere Zeit abgestorben war. Zur Klärung der Frage nach der besten Art der Versorgung der Nachgeburt kommen diese Fälle aber nicht so sehr in Betracht, weil hier die Verhältnisse in der Regel viel einfacher und gefahrloser zu liegen pflegen als bei lebender Frucht, wo gerade die Blutstillung den Hauptakt der Operation vorstellt und von ihr in erster Linie der gute Ausgang des Eingriffes abhängt.

Als weiterer Beitrag über Entbindung einer ektopischen lebenden und lebensfähigen Frucht durch Coeliotomie sei folgender Fall der obigen Serie zugefügt, der im Juli vorigen Jahres von A. Martin operiert worden ist.

Anamnese: Frau B. aus St. Petersburg, 26 Jahre alt, II gravida. Erste Entbindung vor 7 Jahren. Steissgeburt, von A. Martin geleitet. Pat. giebt an, stets gesund, vor allem niemals unterleibsleidend gewesen zu sein. Menses seit dem 14. Jahre, regelmässig. Letzte Regel Ende November 1897, verbunden mit einer ziemlich erheblichen Mattigkeit im Gegensatz zu sonst.

Im December 97 bestand einige Zeit lang eine minimale Genitalblutung.

Mitte Januar 98 stellte Dr. A. Fischer in St. Petersburg rechtsseitige Tubargravidität fest, nachdem sich einige Tage hindurch häufige, kolikartige Anfälle, verbunden mit Ohnmachtsanwandlungen, gezeigt hatten.

Anfang Februar ging aus den Genitalien ein fleischiger Brocken ab, dessen mikroskopische Untersuchung eine Decidua graviditatis ergab.

Bis zum Anfang März hatte sich in der rechten Seite ein von der Pat. selbst deutlich gefühlter Tumor von angeblich länglich-spindelförmiger Gestalt entwickelt, der sich langsam vergrösserte.

Im April stellten sich eines Abends wiederum heftige kolikartige Schmerzen ein. Pat. bemerkte, wie sie ausdrücklich erzählte, ganz deutlich, dass in kurzer Zeit die Geschwulst der rechten Seite sich vergrösserte, in die Mitte des Abdomens rückte und dieses stark vorwölbte. Weiter giebt Pat. an, dass die Schmerzen ziemlich plötzlich nachgelassen hätten, so dass sie den Rest der Nacht ruhig habe schlafen können. Am andern Morgen sei zu ihrem Erstaunen von der Geschwulst nichts mehr zu sehen und zu fühlen gewesen.

Der herbeigerufene Arzt stellte fest, dass nur noch rechts seitlich ein kleiner Tumor im Becken und ebenso links über dem Darmbein eine kleine Geschwulst zu fühlen war.

In der ersten Hälfte des Mai 98 bemerkte Patientin zum ersten Mal heftige, stossende Bewegungen im Leibe, die während der folgenden Wochen an Intensität und Schmerzhaftigkeit erheblich zunahmen.

Am 20. Juni wurde vom Arzt mit Sicherheit durch Nachweis der kindlichen Herztöne die Diagnose der Extrauterinschwangerschaft bei lebendem Kinde gestellt.

Die Beschwerden durch die Kindsbewegungen wirkten wenig günstig auf das Allgemeinbefinden; Schlaflosigkeit und dauernde Schmerzen liessen die Pat. ziemlich von Kräften kommen.

Anfang Juli entschloss sich die Pat. kurzer Hand zur Reise zu A. Martin.

Status am 14. Juli 98:

Schlanke, gracil gebaute, etwas abgemagerte Patientin von blasser Hautfarbe. Das Abdomen ist ziemlich in die Breite ausgedehnt, weniger hochgewölbt, wie es dem VIII. Monat einer normalen Schwangerschaft entspräche. Von der Symphyse bis zum Rippenbogen überall tympanitischer Schall. Rechts und links in den Seiten über den Darmbeinschaufeln je ein Tumor, der als Kopf resp. Steiss angesprochen wird. Auch ein dem kindlichen Rücken entsprechender Teil ist zu tasten. Kindliche Herztöne deutlich in der Nabelgegend zu hören. Die Frucht ist auffallend leicht durchzufühlen und sehr beweglich. Bei einer zweiten Untersuchung wurde die Frucht fast ganz unter dem Rippenbogen verborgen liegend gefunden; sie liess sich ohne Schwierigkeit im ganzen Abdomen herumschieben. Bei der inneren Untersuchung fand sich eine grosse weiche, pulsierende Masse rechts im Becken; der Uterus, nach links verdrängt, ist gross und weich. Der Fundus uteri steht 3—4 Querfinger über dem Beckeneingang. In den Brüsten Colostrum. Einige frische Striae neben alten auf den Bauchdecken.

Die Diagnose wurde demnach wegen der ausserordentlich grossen Beweglichkeit der Frucht, dem überall tympanitischen Schall und dem Genitalbefund auf eine Bauchhöhlenschwangerschaft gestellt, — Frucht frei zwischen den Därmen liegend — wahrscheinlich secundärer Entstehung, nachdem im April 98 offenbar die Ruptur einer rechtsseitigen Tubargravidität stattgefunden hatte.

Als Schwangerschaftszeit wurde die 32—33. Woche berechnet.

Operation am 16. Juli 1898 (A. Martin.)

Nach Eröffnung der Bauchhöhle durch Medianschnitt, der wenige Centimeter über der Symphyse beginnend bis über den Nabel reichte, gelingt es leicht, den frei zwischen den Därmen im Oberbauch liegenden Foetus am Kopf hervorzuholen und die von der Gegend der rechten Adnexe herziehende Nabelschnur abzubinden.

Auffällig ist das völlige Fehlen einer fruchtwasserähnlichen Flüssigkeit im Abdomen.

Ein Fruchtsack ist nicht vorhanden; nur einige Eihautfetzen um den Rand der Placenta sind seine Reste. Die Placenta überdeckt die rechte Beckenhälfte. Die Reste des Fruchtsackes sind der Beckenwand und vielfach dem Darm und Netz adhärent, wobei an einigen Stellen grössere Blutgefässe in den Adhäsionssträngen verlaufen.

Die Därme tragen Auflagerungen von Vernix caseosa und Kindspech, an einigen Stellen bestehen fibrinöse Beläge auf der Serosa. Ob die Placenta intraligamentär entwickelt ist oder nicht, ist nicht zu ersehen, erst nachdem meist stumpf die Adhäsionen mit Darm, Netz und Uterus gelöst und mehrfache Unterbindungen gelegt sind, lässt sich ein Stiel bilden. Das uterine Ende der Tube und das Lig. ovarico-pelvicum werden nun unterbunden, in die Basis des Lig. lat. Ligaturen gelegt und nunmehr die ganzen Nachgeburtsteile abgetragen. Ziemlich erhebliche arterielle und venöse Blutungen aus dem Beckenboden machen noch eine Reihe von Unterbindungen notwendig. Schliesslich aber gelingt die Blutstillung vollständig.

Infusion von 1½ l physiologischer Kochsalzlösung subcutan.

Die linken Adnexe sind normal bis auf eine Sactosalpinx serosa, die eröffnet wird unter Anschluss einer Stomatoplastik.

Abschluss des Peritoneums und der äusseren Haut in üblicher Weise. Keine Drainage.

Dauer der ganzen Operation ca. ¾ Stunden.

4 g Aether sulf. subcutan während der Operation wegen drohenden Collapses. Der Puls vor der Operation 75, betrug am Schluss derselben 140. Weiterhin in den nächsten 12 Stunden mussten noch 8 g Aether subcutan verabfolgt werden wegen beginnender Herzinsufficienz.

Das Kind, weiblichen Geschlechts, wurde schwach scheintod entwickelt. Die Wiederbelebung gelang rasch. Zunächst provisorisch zwischen Wärmflaschen untergebracht, wurde es alsbald in eine Lion'sche Couveuse gelegt; doch trotz grösster Sorgfalt starb es nach ca. 20 Stunden. Sectionsbefund: Starke Hyperaemie des Gehirns und seiner Häute. Lungen überall lufthaltig, keine weiteren pathologischen Befunde Das Gewicht betrug $3^1/_2$ Pfd., die Länge 42 cm. Fett und Muskulatur sind schwach entwickelt. Keinerlei Missbildungen sind vorhanden.

Die Patientin erholte sich verhältnismässig rasch von dem schweren Eingriff. Die anfangs etwas träge Darmthätigkeit wurde durch Strychnin erfolgreich in Gang gebracht. Die Nahrungsaufnahme war, nachdem die Uebelkeit im Gefolge der langen Narkose vorübergegangen, eine ausserordentlich zufriedenstellende.

Die Temperatur hielt sich in den ersten Tagen um 38,0. Vom 6. Tag an entwickelte sich ein intermittierendes Fieber, ohne erhebliche Einwirkung auf das Allgemeinbefinden, das bei dem absolut negativen Befund an den Genitalien und Abdomen sowohl, wie an den übrigen Organen, insbesondere den Lungen, zunächst nicht recht erklärlich war, bis schliesslich an den Stellen, wo die Kanüle zur subcutanen Injection eingestochen worden war, tiefe Abscesse constatiert werden konnten, nach deren Entleerung das Fieber abfiel.

Am 15. Tag post op. verliess Pat. das Bett, am 34. Tage die Anstalt.

Am 20. September stellte sich Pat. nach vierwöchentlichem Aufenthalt in einem Luftkurort Thüringens sehr erholt und in recht befriedigendem Gesundheitszustand wieder vor.

Die genauere Betrachtung des gewonnenen Präparates zeigte Folgendes.

Die Placenta samt den damit eng verbundenen rechten Adnexen ist etwa 2 faustgross, 14 cm lang, 10 cm hoch und 6 cm dick. Die foetale, mit Amnion überzogene Fläche nimmt etwa $^3/_5$ des ganzen Präparates ein und ist convex vorgewölbt. Die Nabelschnur inseriert nahe dem Rande. Diese kindliche Seite des Mutterkuchens lag in viva nach oben und ragte frei zwischen die Därme hinein, sodass sie bei Eröffnung des Leibes sofort zu Gesicht kam. An dem Rande der foetalen Partie hängen kurze faden- und bandförmige Reste der Eihäute, die, wie erwähnt, z. T. innig mit den Nachbarorganen verwachsen waren und mehrfach grössere Gefässe enthalten.

Das rechte Ovarium, ohne Besonderheiten, — ein frisches Corpus luteum fehlt — ist ganz nach hinten und unten gelegen und steht mit dem übrigen Präparat nur in lockerem Zusammenhang.

In die Eihäute der vorderen Placentarperipherie eingebettet findet sich ein ca. 4 cm langes Stück eines Hohlorganes, das dem mikroskopischen Befund nach der Processus vermiformis ist. Derselbe war mit dem Coecum offenbar am uterinen Ende der Placenta angeheftet gewesen, und sein in die Eihäute eingebettetes Stück wurde bei der Versorgung der Adhäsionen abgebunden.

Am uterinen Ende des Präparates ist noch ein Stück Tube vorhanden, das sich etwa 6 cm weit in der Sackwand verfolgen lässt, um dann in die Placentarinsertionsstelle überzugehen.

Mikroskopischer Befund: Nachdem ein Schnitt aus der Tube ein sehr auffälliges Bild ergeben hatte, wurde fast die ganze Tube in 8 ca. $^1/_2$ bis $^3/_4$ cm dicke Cylinder zerlegt und der mikroskopischen Betrachtung unterworfen, deren Ergebnis folgendes ist:

Cylinder I, ganz nahe vom uterinen Tubenende entnommen: Fast das ganze Stroma der Tubenfalten ist in Decidua umgewandelt (Fig. I b). An einzelnen Stellen liegen Deciduazellen der Muscularis direkt auf (Fig. 1 d), mit abgeflachtem Tubenepithel überzogen. Bei schwacher Vergrösserung fällt die blassere Färbung der decidualen Massen auf. Die Deciduazellen, gross, mit breiter Protoplasmazone und grossem, matttingiertem, bläschenförmigem Kern, der ein oder mehrere stark gefärbte Kernkörperchen trägt, liegen in einem Netz von Bindegewebsfasern, die z. T. gequollen sind und zuweilen ziemlich breite Interstitien zwischen den einzelnen Deciduazellen

bilden. In diesem bindegewebigen Reticulum sind zahlreich verteilt Bindegewebskerne von länglicher, stäbchenförmiger oder rundlicher Gestalt, durch ihre intensive Tinction scharf von den schwach gefärbten Kernen der Deciduazellen abstechend. Dass das erwähnte Netzwerk thatsächlich aus Bindegewebe und nicht, wie es bei Haematoxylin-Eosin-Färbung oder Färbung nach van Gieson scheinen möchte, aus fibrinöser Ausscheidung zwischen den Deciduazellen besteht, wird deutlich durch den negativen Ausfall der Weigert'schen Fibrinfärbung bewiesen.

An denjenigen Abschnitten des Faltenstromas, wo eben die Deciduazellen in Entwicklung begriffen sind, finden sich die verschiedensten Uebergangsformen aus Bindegewebszellen in Deciduazellen. Fig. 2 c, d, e, f zeigt sehr schön die verschiedenen Zellformen. Bei c sehen wir normale Bindegewebskerne durch ihre starke Färbung ausgezeichnet; bei d liegen eine Anzahl weniger intensiv tingierter, grösserer Kerne zusammen, die z. T. schon eine rundliche Gestalt besitzen; bei e bildet sich eine schmale Zone hellen Protoplasmas um den noch scharf gefärbten Kern; bei f sehen wir die Uebergänge zur fertigen Deciduazelle. Bilder wie Fig. 2 sind sehr zahlreich an den verschiedensten Stellen aller Schnitte zu finden.

Blutgefässe sind wenig zahlreich in den decidualen Massen, aber wo sie vorhanden, sind sie prall gefüllt. Dass, wie Zedel[1]) betont, die Deciduazellen vorzüglich aus dem perivasculären Bindegewebe hervorgingen, ist nirgendwo in unsern Präparaten zu erkennen; vielmehr fehlen an den Stellen, wo Deciduazellen sich ausbilden, meist Gefässe. Dagegen sind die Gefässe relativ zahlreich dort, wo das Zottenstroma noch normalen Bau aufweist.

Das Tubenepithel ist cylindrisch, nur etwas niedriger wie normal an den Partien der Tubenschleimhaut, wo die Deciduabildung noch nicht begonnen hat. Ob noch der Flimmerbesatz erhalten, ist nach der Präparation nicht mehr zu entscheiden. Ueber den Deciduamassen ist das Epithel mehr oder weniger abgeflacht, ja dort, wo es durch die kolbig verdickten Haufen von Deciduazellen ausgezerrt ist, erscheint es wie ein feiner Endothelsaum. An keiner Stelle aber fehlt das Epithel. Die Grenze gegen die direkt unter ihm gelegenen Deciduazellen ist eine scharfe. Nirgendwo sind Uebergänge von Epithel- zu Deciduazellen vorhanden.

Die Muscularis der Tube ist verdickt. Kleinzellige Infiltration fehlt sowohl hier wie überhaupt im ganzen Schnitte, insbesondere fehlt sie in den Tubenfalten.

Die Blutgefässe der Muscularis, nicht sehr zahlreich, sind stark gefüllt.

Cylinder II, der sich placentarwärts an Cylinder I anschliesst, bietet bei reichlicherer Ausbildung der Tubenfalten ebenfalls noch eine fast völlige Umwandlung des Faltenbindegewebes in Decidua. Sonst auch ganz der gleiche Befund wie oben.

Von Cylinder III ist in Fig. 1 eine schwache Vergrösserung des Querschnittes gegeben.

Der grösste Teil der Falten ist in Decidua umgewandelt, vorwiegend sind es aber die Spitzen der Falten, deren Stroma zu breiten, wulstartigen, unter sich confluierenden Deciduamassen verändert sind (Fig. I b). Die basalen Abschnitte der Falten haben noch überwiegend annähernd normales Bindegewebe; dieses wird aber an zahlreichen Stellen durch kleine Herde beginnender Deciduabildung durchsetzt, welche als kleine, auffallend helle Plaques bei schwacher Vergrösserung zwischen den dunkeln, enggedrängt liegenden Bindegewebskernen hervortreten. Fig. I c zeigt diese Herde an der Spitze kleiner Falten. Im übrigen lässt die Zeichnung diese Einzelheiten leider nicht deutlich hervortreten. Die Muscularis ist verdickt unter gleichzeitiger Wucherung des intramusculären Bindegewebes. Die Blutgefässe sind stark gefüllt. Die Lymphgefässe sind zum Teil sehr erheblich dilatiert (Fig. 1 f). Ganz vereinzelt finden sich Anhäufungen von Rundzellen in der Muscularis; in der Tubenschleimhaut fehlen die Wanderzellen dagegen völlig.

[1]) Zeitschrift f. Geb. u. Gyn. Bd. 26. 1893. p. 78.

Das Peritonealepithel ist streckenweise gut erhalten.

Der Cylinder III ist etwa in der Mitte zwischen uterinem Tubenende und Placentarinsertionsstelle gelegen.

Cylinder IV (weiter placentarwärts): Während in den basalen Abschnitten nur spärliche Herde beginnender Deciduabildung vorhanden sind, sind die centralen Partien der Tubenfalten vollständig in Decidua umgewandelt und unter sich zu einem zusammenhängenden bandartigen Streifen zusammengeflossen.

Das Tubenepithel bietet das gleiche Bild wie in den vorigen Schnitten, ebenso die Muscularis.

Cylinder V zeigt ein gleiches Verhalten wie der vorhergehende Abschnitt, nur dass die Deciduabildung sich noch ausgesprochener auf die centralen Partien der Falten beschränkt und in dem basalen Teil die Herde beginnender Deciduabildung immer spärlicher werden. Durch die reichliche Verklebung der Falten nimmt diese basale Schicht einen adenomartigen Charakter an.

Cylinder VI und VII ganz ähnlich wie V. Je mehr sich die untersuchten Schnitte der Placentarinsertion nähern, um so mehr tritt die Decidua zurück, z. T. sind ganze Abschnitte der Tubenwand frei von Deciduazellen. Schliesslich (Cylinder VIII) hört die Deciduabildung mit scharfer Grenze auf beim Uebergang zur Placentarstelle. Kurz vor ihrem Beginn liegen noch grössere Inseln von Decidua; sobald aber die Placentarzotten die Tubenwand berühren, sehen wir nur noch zusammengedrängte Tubenfalten mit abgeflachtem Epithelbelag, der jedoch an der Berührungsfläche von Tubenfalte und Placenta völlig überall geschwunden ist. Ganz spärlich sind in dem Stroma der tiefstgelegenen Falten hin und wieder vereinzelte Deciduazellen zu finden.

Das Bild, das die Placentarstelle selbst bietet in der Gegend der Mesosalpinx, ist folgendes. Normales Peritonealepithel überzieht teilweise noch die darunter liegende Muscularis tubae, welche hypertrophisch und reichlich mit z. T. gequollenem Bindegewebe durchsetzt ist. Kleine Herde kleinzelliger Infiltration sind spärlich durch die Wand zerstreut, meist im Anschluss an die Gefässe. Es folgen lang ausgezogene, an einander gedrängte Tubenfalten, welche sich z. T. in die Muscularis hinein erstrecken und hier als Divertikel des eigentlichen Tubenlumens wohl aufzufassen sind, wie sie Goebel[1]) beschrieben hat. Das Epithel dieser Falten zeigt alle Uebergänge vom hohen Cylinderepithel bis zum Bild des schmalen Endothelsaumes. An einzelnen Stellen ist die Epithellage mehrfach. Die reichlichen Gefässe der Tubenwand sind stark gefüllt.

Nach der Placenta zu fehlt das Epithel der Tube vollständig. Als Verbindung zwischen Placenta und Tubenwand findet sich eine streifige fibrinöse Masse, die an verschiedenen Stellen sich zwischen die Elemente der Tubenwand hineindrängt. In diese fibrinöse Schicht finden sich herdweise grosse Zellen mit breitem Protoplasmaleib und grossem Kern eingelagert. Ich wäre geneigt, diese Zellen als Deciduazellen anzusehen, wenn nicht die Färbbarkeit des Kernes intensiver wäre wie bei den in dem uterinen Teil der Tube gefundenen Deciduazellen, und wenn ausserdem die erwähnten Zellhaufen nicht noch durchsetzt würden von Zellen, die ausgesprochen Langhans'sche Zellen sind. Dazu bestehen zwischen beiden Uebergängen verschiedene Arten, so dass es dadurch fraglich wird, ob man sie als Deciduazellen oder Abkömmlinge der Langhans'schen Zellschicht ansehen soll, wie es Kühne[2]) in seiner kürzlich erschienenen Arbeit thut. Zwischen den Bindegewebs- und Muskelbündeln der Tubenwand ziehen häufig Lagen typischer Langhans'scher Zellen hin, z. T. grössere Haufen bildend, z. T. als lange Bänder die Tubenwand auseinander drängend. Ihre variierende Grösse, die intensive Färbung des mannigfach gestalteten Kernes lassen sie deutlich von Deciduazellen unterscheiden. Mannigfache vielleicht als Dege-

[1]) Arch. f. G. Bd. 55. 1898. p. 658.

[2]) Beiträge zur Anatomie der Tubenschwangerschaft Habilitationsschrift. Marburg 1899. Elwert.

nerationsformen anzusehende Veränderungen an den Zellen sind zu erkennen; Zellen mit unregelmässig geformten Kernen, die oft die normalen Kerne um das 4—6fache an Grösse übertreffen, liegen inmitten sonst normaler Langhans'scher Zellen. Syncytiale Elemente sind nur ganz spärlich noch vorhanden.

Schnitte aus den verschiedensten anderen Stellen der Placentarbasis geben im allgemeinen das gleiche Bild, nur dass peripherwärts die Wandung der Tube sehr sich verdünnt, reichlicher noch von Langhans'schen Zellen durchsetzt wird und die Tubenfalten spärlicher werden.

Die Muskelelemente sind mehr und mehr auseinandergezerrt, ihre Kerne z. T. schlecht färbbar. Das Tubenepithel findet sich hin und wieder noch auf kurzen Strecken nach der Placenta zu erhalten selbst unter den fibrinösen Auflagerungen.

Haufen von Langhans'schen Zellen, wie sie Kühne (l. c.) auf Fig. 1 und 3 abbildet, kommen ganz ähnlich an zahlreichen Stellen meiner Präparate vor.

Unser Präparat zeigt also, dass es bei Tubargravidität in der ganzen Tube, soweit sie nicht zur Implantation des Eies in Anspruch genommen wird, zur Ausbildung einer typischen Decidua vera kommen kann, ein Befund, wie er bisher noch nicht beschrieben worden ist, soweit ich aus der mir zugängigen Litteratur ersehen habe. Vielmehr lauten übereinstimmend die Ergebnisse aller Untersucher dahin, dass im allgemeinen nur in der nächsten Nähe der Placentarstelle sich eine Decidua entwickle, während in dem übrigen Teil der Tube gar keine oder nur spärlich Deciduazellen gefunden wurden.

Allerdings beschreibt Chiari[1]) bei einer Graviditas tubaria mensis IX, dass die inneren Lagen der Mucosa im isthmischen und abdominellen Teil der Tube, welche von dem Ei nicht in Anspruch genommen waren, sehr reichlich von grossen, den Deciduazellen ganz ähnlichen Zellen durchsetzt waren. Er teilt aber nicht mit, dass er eine typische Decidua vera in seinem Falle gesehen habe.

In früheren Monaten von Tubargravidität haben Walter[2]), Dührssen[3]), Kühne (l. c.) u. A. Deciduazellen weiter ab von der Placentarstelle gesehen. Abb. 11 und 12 bei Kühne zeigen Bilder, wie sie in meinem Präparat sehr zahlreich auftreten. Abb. 12 von Kühne entspricht meiner Abb. 2.

Nach alledem scheint es mir, dass die Decidua vera bei Tubenschwangerschaft erst in den späteren Monaten der Gravidität zur Ausbildung gelangt, während sie in den ersten Monaten ganz oder noch fast ganz fehlt.

Leider lassen die Veröffentlichungen über fast oder ganz ausgetragene Eileiterschwangerschaft die mikroskopische Untersuchung in der Regel vermissen, sonst müssten Befunde wie der unsrige schon mehrfach erhoben worden sein.

Die Frage nach der Herkunft der Deciduazellen glaube ich nach unsern Präparaten mit Bestimmtheit dahin beantworten zu können, dass die Bindegewebszellen der Zotten sich umwandeln

[1]) Zeitschrift f. Heilkunde. 1887. Bd. 8.
[2]) Zeitschrift f. Geb. u. Gyn. Bd. 33.
[3]) Archiv f. Gyn. Bd. 54.

in Deciduazellen, eine Anschauung, die jetzt wohl die Mehrzahl der Autoren teilt und die schon Langhans[1]) ausgesprochen hat. Orthmann[2]), Dobbert[3]), Zedel[4]), Kühne (l. c.) u. A. haben an ihren Präparaten deutlich den Uebergang von Bindegewebszellen in Deciduazellen beobachtet. Die Ansicht von Hennig[5]), der sich auch Abel[6]) und Dührssen (l. c.) zuneigen, dass Wanderzellen die Mutterzellen für die Deciduaentwicklung bilden, wird durch meine Präparate nicht bestätigt. Irgend erhebliche Anhäufungen von Leucocyten sind nirgendwo in dem Gewebe der Tubenschleimhaut vorhanden, welche den Ausgang für Deciduaentwicklung bilden könnten.

Endlich ist das Tubenepithel nicht bei der Deciduabildung beteiligt, wie Frommel[7]), Jones[8]) u. a. angenommen haben. Das Epithel ist überall von der darunter liegenden Decidua scharf getrennt; Uebergangsformen der einen in die andere Zellart fehlen durchaus.

Im vorliegenden Fall handelte es sich also um eine secundär entstandene Bauchhöhlenschwangerschaft. Von autoritativer Seite war im Anfang der Gravidität mit Bestimmtheit die Diagnose einer rechtsseitigen Tubargravidität gestellt worden. Die bestimmten Angaben der Patientin weisen darauf hin, dass im Laufe des V. Monats eine Ruptur der schwangeren Tube mit Austritt der Frucht in die freie Bauchhöhle stattgefunden hat, ohne dass es dabei zu einer erheblichen inneren Blutung mit Collapserscheinungen gekommen wäre. Die Frucht, frei zwischen den Därmen liegend, wuchs ziemlich normal weiter, Verbildungen, wie sie von verschiedener Seite gerade bei vorgeschrittener Extrauteringravidität beobachtet wurden, traten nicht ein. Dass die Entwicklung des Kindes etwas hinter der für sein Alter normalen zurückblieb, dürfte wohl auf die unzureichende Ernährung seitens der nicht sehr grossen Placenta zurückzuführen sein.

Die Mutter selbst wurde subjektiv verhältnismässig wenig im Gegensatz zu Berichten über andere Fälle von der abnorm liegenden Frucht irritiert. Das Peritoneum zeigte keine starken Reizungserscheinungen.

Die Decidua graviditatis des Uterus wurde trotz Weiterlebens der Frucht im III. Monat ausgestossen.

Die Diagnose bot in unserm Fall keine grossen Schwierigkeiten. Herztöne waren deutlich zu hören, die Teile der Frucht deutlich zu palpieren; die grosse Beweglichkeit des Kindes, die Möglichkeit, dasselbe vom Beckeneingang bis zum Rippenbogen leicht zu verschieben, der überall über dem Abdomen laute

---

[1]) Archiv f. Gyn. Bd. 9.
[2]) Zeitschrift f. Geb. u. Gyn. Bd. 20 u. Martin: Eileiter.
[3]) Virchows Archiv. Bd. 123 u. 127.
[4]) Zeitschrift f. Geb. u. Gyn. Bd. 26.
[5]) Krankheiten der Eileiter etc. Stuttg. 1876.
[6]) Arch. f. Gyn. Bd. 39.
[7]) Deutsch. Arch. f. klin. Med. Bd. 42.
[8]) Ref. Centralbl. f. Gyn. 1894 p. 711.

Darmschall bei der Percussion zeigten, dass die Frucht jedenfalls ohne nennenswerte Umhüllung im Abdomen liegen musste.

Der Uterus war deutlich als sinistroponiert und vergrössert zu constatieren. Die weiche pulsierende Geschwulst, welche das rechte Parametrium herabdrängte, musste als Placenta angesprochen werden. Ob man es mit einem intraligamentär entwickelten Fruchtkuchen zu thun hatte, war nicht zu entscheiden. Der Befund sprach allerdings etwas dafür.

Der Entschluss der alsbaldigen Operation wurde in erster Linie herbeigeführt, durch den Wunsch, den voraussichtlich schweren Eingriff unter sorgfältigen Vorbereitungen vorzunehmen. Das Befinden der Patientin war noch verhältnismässig gut. Die möglichen Complicationen bei längerem Zuwarten waren nicht vorauszusehen und mit jeder Woche des Zögerns musste die Gefässentwickelung der Placentarstelle erheblicher und deshalb die Blutstillung bei der Operation schwieriger werden.

Die Rücksicht auf ein lebendes Kind kam erst in letzter Linie in Betracht, da ja erfahrungsgemäss die Prognose für extrauterin bis nahe an die Reife entwickelter Kinder eine sehr zweifelhafte ist. Immerhin durfte man bei dem Alter — 33. Woche — hoffen, falls das Kind lebend geboren wurde, es in einer Lion'schen Couveuse und unter sorgfältiger Pflege erhalten zu können. Freilich hatten wir, nur auf die Angaben der Patientin angewiesen, das Alter der Frucht um drei Wochen zu hoch geschätzt.

Die Anschauung, die für vorliegenden Fall ausschlaggebend war, dass ohne besondere Rücksicht auf das Kind sofort die Operation indiciert sei, wird auf Grund der Erfahrungen der letzten Jahre von den namhaftesten Autoren geteilt. Werth[1]), Olshausen[2]), Frommel[3]), Fritsch[4]), Harris[5]), v. Herff[6]) u. A. stehen auf dem gleichen Standpunkt.

Was nun die Operationsausführung anlangt, so waren die topographischen Verhältnisse nach Eröffnung des Leibes so unübersichtlich in Folge der zahlreichen Adhäsionen, dass zunächst der Vorschlag von Olshausen (l. c.) zuerst die Vasa spermatica und das uterine Tubenende abzubinden, ehe man zur Entfernung der Placenta schreitet, unausführbar erschien. Erst nachdem die Adhäsionen gelöst und wo nötig unterbunden waren, trat der mehr gestielte Charakter der Placentarinsertion zu Tage und wurde es nun möglich, diese Unterbindungen der wichtigsten zuführenden Gefässe vorzunehmen. Treffend charakterisiert der Umstand die Unklarheit des Operationsfeldes, dass der Processus vermiformis sich so vom Uterus her an die Placenta angelagert hatte und adhärent geworden war, dass er unbemerkt abgetragen

---

[1]) Verhandlgn. der deutschen Ges. f. Gyn. 1889.
[2]) Deutsche med. Wschrft. 1890. No. 8—10.
[3]) Münch. med. Wschrft. 1892. No. 1.
[4]) Krankheiten der Frauen. 1897. p. 511.
[5]) l. c.
[6]) Ztschrft. f. Geb. u. Gyn. 1896. S. 12.

und erst bei genauer Betrachtung des Präparates zufällig in den Adhäsionssträngen gefunden wurde.

Von besonderem Interesse ist in vorliegendem Fall die Weiterentwicklung der Placenta. Zwar gingen die Eihautreste der Peripherie mit der Umgebung reichliche Verwachsungen ein, selbst unter Bildung von stärkeren Gefässen. Der Darm, besonders, wie eben erwähnt, der Proc. vermiformis und das Netz beteiligten sich. Doch bot die Lösung dieser Verwachsungen keine allzu grossen Schwierigkeiten. Besonders locker war die Verbindung mit der Hinterwand des Uterus, wo sich keine erheblichen Gefässe fanden.

Die Basis der Placenta ist also lediglich die rechte Tube im ampullären Teil, wobei die Tubenwand sehr erhebliche Auszerrung erfuhr.

Das mikroskopische Bild dieser Tubenwandung zeigt die Muskelelemente so auffällig auseinandergezogen unter Einlagerung von breiten Bindegewebsstreifen, dazu eine mangelhafte Tinctionsfähigkeit der Muskelkerne, dass nicht angenommen werden kann, dieser Tubenabschnitt besässe noch nennenswerte Contractilität.

Ist nun an der Placentarstelle die Entwicklung der Muskelfasern so mangelhaft, wie viel geringer muss sie in der intakten Wand einer dem normalen Ende nahen Tubarschwangerschaft sein. Mir scheint es deshalb nicht angängig zu sein, die oft als beobachtet angeführten Wehen eines älteren graviden Tubarsackes auf eine Contraction der Fruchtsackwand zurückzubeziehen. Dazu sind die spärlichen Muskelfasern gar nicht im Stande. Vielmehr dürfte Martins[1]) Erklärung die richtige sein, wonach der Motus peristalticus und die auftretenden Contractionen des Uterus auf das regelmässig in entzündlicher Reizung befindliche Peritoneum einwirken und so periodisch peritoneale Schmerzen auslösen. Die angeblich durch Palpation beobachteten Contractionen von tubaren Fruchtsäcken erklärten sich dann als eine durch Contraction der Bauchwandmuskeln hervorgerufene Täuschung.

Auf den Befund in dem freien Abschnitt der Tube, deren Schleimhaut ausgedehnt zu Decidua vera umgewandelt ist, sei an dieser Stelle nochmals hingewiesen.

In den anatomischen Verhältnissen bietet unser Fall viele Analogien zu Fall VII von Olshausen (l. c.). Hier wie dort handelte es sich um eine sog. gestielte Tubargravidität bei rupturiertem Eihautsack und frei in der von Fruchtwasser leeren Bauchhöhle liegender Frucht. Nur scheint mir nach Olshausens Bericht unser Fall in Bezug auf den Placentarsitz etwas schwieriger, weil der gestielte Bau durch die Adhäsionen mit Nachbarorganen und vor allem mit den Wänden des kleinen Beckens erst nach Beseitigung dieser Verbindungen zu erkennen

[1]) Krankheiten der Eileiter 1895. p. 367 u. Eulenburg, Realencyklopädie Art. Extrauteringrav.

war und zunächst eine intraligamentäre Entwicklung annehmen liess.

Es ist zu betonen, dass der Grundsatz[1]), prinzipiell, wenn irgend möglich, die ganzen Nachgeburtsteile bei Extrauteringravidität zu entfernen, durchgeführt wurde und seine Durchführung durchaus sich als möglich erwies, nachdem zunächst ohne unüberwindliche Schwierigkeiten die Adhäsionen beseitigt waren.

Leider ist im Fall VII von Olshausen der mikroskopische Befund betr. die Insertionsfläche der Placenta nicht beigefügt. Jedenfalls würde er dem unsrigen sehr ähnlich sein und ergeben, dass die Tube der alleinige Ansatzpunkt für die Placenta war.

Die von Olshausen für den angeführten Fall und von Breisky[2]) beobachtete auffallend starke Entwicklung der Vasa spermatica, welche darauf hinwiesen, dass dieses Gefässgebiet in erster Linie die Blutzufuhr zur Placenta besorgte, konnte in unserem Fall nicht festgestellt werden.

Ausser dem Olshausen'schen Fall führt Harris in seiner Tabelle noch 5mal an, dass die Operateure die Frucht frei in der Bauchhöhle fanden. Es sind dies die Fälle von Taylor (No. 44), Mc. Nutt (58), Regnier (59), Treub (61) und Pestalozza (70). Dazu kommen neuerdings die Fälle von v. Herff (l. c.), Neugebauer (l. c.), Wilke (l. c.) und Doléris (l. c.)

Der von Olshausen (l. c.) zitierte Fall von Bandl[3]) ist nicht ganz analog. Zwar waren hier auch die Eihäute rupturiert und lagen der Placenta zusammengefaltet auf, aber das Kind lag in einem secundär gebildeten Sack, dessen pseudomembranöse Wand eine Dicke von 4—5 mm besass. Der von Neugebauer (l. c.) zugerechnete Fall 38 bei Harris, beobachtet von Braun von Fernwald, gehört wohl nicht hierher, da der Sack eben rupturiert war und das Fruchtwasser noch das Abdomen füllte. Allen diesen Fällen ist aber eigentümlich, dass wie in dem unsrigen die Ruptur des Fruchtsackes beinahe oder ganz symptomlos vor sich gegangen ist.

Von den Kindern wird unter 10 Fällen 8m alberichtet, dass sie ohne Verbildungen geboren wurden. Die Mütter sind sämtlich genesen, mit Ausnahme der Pat. von Mc. Nutt, die schon ante oper. an Delirien (Eklampsie?) litt. Ueber den von Doléris operierten Fall fehlen in der kurzen Notiz der Gaz. hebdom. hierauf bezügliche Angaben.

Die Art der Insertion der Placenta, ihr Verhältnis zu Tube und Lig. lat. ist mit Ausnahme der Fälle bei Olshausen und v. Herff nirgendwo des genaueren auseinandergesetzt. Deshalb ist es nicht möglich, die interessante und für die Operation wichtige Angabe Werth's[4]) zu prüfen, dass die Frucht am häufigsten, wenn nicht ausschliesslich, dann frei in der Bauchhöhle

---

[1]) Martin: Eileiter p. 394.
[2]) Wiener med. Wochenschr 1887. No 48—50.
[3]) Bandl. Deutsche Chirurgie. Lief. 59. 1886.
[4]) Beiträge zur Anatomie u. zur operativen Behandlung der Extrauterinschwangerschaft. Stuttg. 1887.

liege, wenn es sich um eine gestielte Tubargravidität handele. Der Fall von Olshausen und der unsrige sind geeignet, diese Angabe zu stützen; bei der Pat. v. Herff's handelte es sich um eine ausgesprochen intraligamentäre und subseröse Entwicklung. Die Angabe Neugebauers, dass ihm die Entfernung der Placenta relativ leicht gelang, lässt ebenfalls eine gestielte Insertion annehmen. Eine primäre Abdominalschwangerschaft in diesem Falle, deren Möglichkeit Neugebauer nicht absolut ausschliesst, ist unwahrscheinlich. Die mikroskopische Untersuchung der Placenta hätte die Frage voraussichtlich sicher gestellt. Wilke tamponierte die zurückgelassene Placenta; dieser Fall ist demnach für die Werth'sche Angabe nicht zu gebrauchen, und bei den übrigen Berichten, soweit eine totale Entfernung der Placenta vorgenommen wurde, sind keine genauen Angaben über die Befunde gemacht, die hierauf Bezug hätten.

Zum Schluss seien kurz die Resultate der letzten 53 Operationen bei lebensfähigen ektopisch entwickelten Kindern betrachtet, also von Fall 31 bei Harris ab, einschliesslich der angeführten neuen Fälle und des vorstehend beschriebenen. Ueber das Resultat der 54. Operation, ausgeführt von Doléris (l. c.), ist aus der kurzen Mitteilung desselben nichts zu ersehen. Procentuale Berechnungen dürften bei der relativ geringen Zahl zwecklos erscheinen.

Werth (l. c.) stellte 1886 acht Fälle von Coeliotomie bei lebender ektopischer Frucht gegen Ende der Gravidität zusammen, worunter nur ein Fall, der von A. Martin operierte, genas. Harris konnte in der ersten Serie von 30 Operationen bei lebender, fast reifer Frucht (bis 1887) nur über 5 Genesungen berichten. Davon befanden sich allerdings 4 Genesene unter den letzten 10 Operierten.

Stellen wir diesen schlechten Resultaten der früheren Periode die Ergebnisse der letzten 53 Operationen gegenüber, so zeigt sich, dass sich die Prognose des Eingriffs in erstaunlicher Weise verbessert hat. Von sämtlichen 53 Operierten starben nur 15, also etwas mehr wie ein Viertel. Von den letzten 8 Patienten, die bei Harris nicht mehr angeführt sind, starb nur die Pat. von Crouzat.

Die Zahl der Heilungen wird relativ noch grösser, wenn man die 5 Todesfälle ausschaltet, welche der Operation nicht zur Last zu legen sind. In Fall 45 der Harris'schen Tabelle wurde an der Moribunden operiert, in Fall 58 bestanden schon vor der Operation Delirien (Eklampsie?), die post operat. nicht aufhörten, sondern zum Tode führten. In Fall 75 handelte es sich um eine hochgradige Morphinistin. Der kurz post operat. eingetretene Tod wird vom Operateur bestimmt auf den Abusus morphini zurückgeführt. In Fall 48 wurde ein Schwamm in der Bauchhöhle zurückgelassen und einmal (Fall 68) entfernte die Pat. selbst den Verband bei Tamponade des Fruchtsackes. Es trat eine Infection hinzu und die Pat. starb an den Folgen.

Nach der wohl berechtigten Ausscheidung dieser 5 Fälle stellt sich das Ergebnis so, dass von 48 Operierten 38 genesen sind, also etwa nur ein Fünftel dem Eingriff erlag, der in der früheren Periode fast einem Todesurteil gleichkam.

Als Todesursache findet sich 6mal akute Anaemie und 4mal Sepsis oder Peritonitis angeführt.

Ein Urteil über die grössere oder geringere Zweckmässigkeit dieses oder jenes Operationsverfahrens, aus den gegebenen Zahlen zu fällen, ist nicht angebracht, wo die Operationsberichte nicht sämtlich zugängig sind und man meist nur auf die kurzen Angaben der Tabelle von Harris angewiesen ist. Soweit ich nach diesen kurzen Notizen mich richten konnte, finde ich 18 conservative Operationen mit Tamponade des zurückgelassenen Fruchtsackes mit Placenta, und 25 radicale Operationen. Erstere Reihe weist 5, letztere ebenfalls 5 Todesfälle auf.

Die Prognose für die Kinder ist eine wenig günstige. Von den 53 per coeliotomiam entwickelten Kindern starben 21 in den ersten drei Tagen und weitere 7 bis zum Ende des ersten Monats; also über die Hälfte erreichte nicht das Alter des 2. Monats.

Erklärung der Abbildungen auf Tafel VIII.

Fig. I. (Zeiss Obj. a* Oc. I).

(* Falte, deren Bild bei starker Vergr. in Fig. II wiedergegeben.)

a Normale Partien der Tubenfalten (stärkere Tinction).
b. Decidua (matt tingiert).
c. Beginnende Deciduabildung auf der Spitze kleiner Falten.
d. Lage von Deciduazellen zwischen Epithel und Muscularis.
e. Muscularis, f. dilatierte Lymphgefässe.

Fig. II (Zeiss Obj. D. Oc. IV).

(Starke Vergrösserung der Tubenfalte bei * in Fig. I.)

a. Schleimhautepithel, nach der Kuppe zu immer flacher werdend. (a_1).
b. Schräg geschnittene Epithelpartien.
c Normale Bindegewebskerne.
d. e. f. Uebergangsformen von Bindegewebszellen zu fertigen Deciduazellen g.

VII.

(Aus der A. Martin'schen Privatanstalt zu Berlin.)

Beitrag zur Anatomie und Pathologie der Tubargravidität.

Von

Dr. E. KREISCH,

Frauenarzt in Coblenz.

(Hierzu Tafel IX—X.)

Die Litteratur über die Lehre von der Tubargravidität hat gerade in jüngster Zeit durch mehrere zum Teil umfangreiche Arbeiten wiederum eine grosse Bereicherung erfahren; und doch

harren auch heute noch viele Punkte aus diesem Kapitel ihrer endgültigen Erledigung. Aber grade deshalb ist der Beitrag jedes Einzelnen, so wenig bedeutungsvoll er an sich erscheinen mag, im Rahmen des Ganzen ein wertvolles Stück, das vielgestaltige Bild zu ergänzen und aus diesem Grunde sei es auch mir erlaubt, die Resultate meiner an dem Operationsmaterial der Prof. A. Martin'schen Anstalt angestellten Untersuchungen der Oeffentlichkeit zu übergeben.

Vom 1. April 1897 bis zum 1. April 1898 gelangten 17 Tubargravidităten zur Operation. Von den hierbei gewonnenen Präparaten befanden sich fünf noch in einem derartigen Entwicklungsstadium, dass es sich ermöglichen liess, Querschnitte durch den ganzen Fruchthalter zu legen, ein Umstand, den ich noch besonders deshalb mit Freuden begrüsste, als ich in erster Linie auch die Bildung einer Reflexa tubaria in den Bereich meiner Untersuchungen zu ziehen beabsichtigte. Auf diese Weise konnte ich einem schon mehrfach gestellten Postulate nachkommen: ein Uebersichtsbild über Eihalter und Ei zu geben.

Die Vorbereitung zur mikroskopischen Untersuchung war für alle Präparate dieselbe. Härtung in 40 % Formalinlösung, während 24 Stunden, ebenso langes Wässern, Zerlegung des Präparates in kleine Scheibchen, Einlegen in Alkoh. absolut., Einbettung in Celloidin. Die Dicke der Scheibchen betrug höchstens 0,5 cm. Von einem jeden solchen Stück wurden an drei oder vier in gleichen Abständen befindlichen Stellen Schnitte angefertigt, sodass von je 1—1½ mm des Präparates Bilder hergestellt werden konnten. Auf die Holzblöcke wurden die kleinen Stücke stets mit der uterinen Fläche nach oben gekehrt aufgeklebt, sodass zu jeder Zeit eine genaue Orientierung möglich war.

Bei der Beschreibung der mikroskopischen Bilder habe ich stets mit denen begonnen, welche aus dem Uterus zunächstgelegenen Stücken stammten.

Der Zeit nach geordnet kam der erste dieser fünf Fälle am 2. 8. 97 zur Beobachtung.

Fall I.

Frau S., Rendantenfrau, 45 Jahre alt, litt seit fünf Wochen an unregelmässigen Blutungen. Der Hausarzt hatte Verdacht auf Carcinoma corporis. Die letzte Regel war Anfang Juli gewesen; bis dahin hatte Patientin seit ihrem 12. Lebensjahre regelmässig alle 4 Wochen menstruiert. Es waren 9 Partus mit stets glücklich verlaufenem Wochenbett vorausgegangen, der letzte vor 12 Jahren.

Status: Anämische, gut genährte Brünette. Die Scheide ist geräumig, klaffend, der Uterus nicht vergrössert, hart, retroflectiert und fixiert. Keine livide Verfärbung, rechte Adnexe frei. Die linke Tube ist mässig verdickt und empfindlich.

Diagnose: Retroflexio uteri fixata
Perimetritis posterior
Sactosalpinx sinistra.

Die Frage, welcher Art die linksseitige Tubenerkrankung sein würde, blieb offen. An eine Tubargravidität wurde jedenfalls auch in Hinsicht auf das schon vorgerückte Alter der Patientin nicht gedacht. Mit Rücksicht auf die erhebliche Perimetritis posterior wurde zur Colpotomia anterior geschritten;

der Uterus wurde aus seinen Verwachsungen gelöst und dann allmählich die linke Tube entwickelt.

Dieselbe war etwa 8 cm lang, gut daumendick ($1^1/_2$ cm grösster Durchmesser) und mässig spiralig gewunden. Das Ostium abdominale ist offen, die Tubenwand vollständig intact. In dem im übrigen nicht veränderten linken Ovarium befindet sich ein ziemlich frisches Corpus luteum.

Mikroskopisch weist die Tubenwand eine erhebliche Hypertrophie ihrer muskulären Elemente, speciell der longitudinalen Muskelschicht auf. Gefässe werden hauptsächlich in dem subperitonealen Abschnitt der Tubenwand angetroffen, hier in grosser Zahl und z. T. von mächtigem Caliber. Das Tubenlumen ist frei. Die Tubenschleimhaut weist einen grösseren Reichthum an Verzweigungen auf, als man ihn im Allgemeinen am uterinen Ende zu finden gewohnt ist. Die Falten selbst besitzen eine zierliche Form und ebenso wie die übrige Schleimhaut ein dicht gestelltes hochcylindrisches Epithel. Rundzelleninfiltration ist weder hier noch in der Muskulatur nachweisbar. Etwa $1—1^1/_2$ cm vom uterinen Ende entfernt findet sich das Tubenlumen mit Blut angefüllt. Auf der der Mesosalpinx konträren Seite ragt ein grosses Faltenconglomerat weit in das Lumen hinein. Dasselbe hebt sich mit einem kurzen, breiten Stiel von der Tubenwand ab. Infolge der zahlreichen Faltenverzweigungen entsteht hier in der That das Bild eines stark verästelten Baumes mit kurzem Stamme. Die Falten enthalten grosse, teilweise mit einem feinen Endothel ausgekleidete Hohlräume, die wohl grösstenteils als Lymphräume anzusprechen sind, Blutgefässe sind nur in spärlicher Zahl vertreten. Das Epithel der Schleimhaut ist besonders in den Faltenbuchten etwas lockerer angereiht und hat seine hochcylindrische Form gegen eine mehr kubische eingetauscht.

Auf den folgenden Schnitten interessieren vor allem die Veränderungen des oben erwähnten Faltenbaumes. Die Verzweigungen verschwinden mehr und mehr; an ihrer Stelle erhebt sich auf einem kurzen, breiten Stamm eine mächtige Masse Langhans'scher Zellen, in welche vereinzelte Chorionzotten eingelagert sind. Diese Zellanhäufung läuft nach beiden Seiten eine Strecke weit concentrisch mit dem Tubenrohr in breite, bandförmige Streifen aus; Faltenverzweigungen begegnet man nur noch auf der Spitze des Zellcomplexes, sodass es den Anschein erweckt, als sei, um bei dem Vergleich zu bleiben, der mittlere Teil des Baumes der Sitz des Eies geworden, die Zellanhäufung bildet dann gleichsam eine Laubkrone und als Baumspitze fungiert der Rest der früher so zahlreichen Faltenverzweigungen. Im weiteren Verlauf haben sich die nach rechts und links abzweigenden Streifen stärker entwickelt und schliesslich mit dem Rest der Tubenfalten vereinigt, sodass also nunmehr der Kreis geschlossen ist; dabei haben sie eine starke Einbusse an ihrem Zellreichtum erlitten und bestehen zum Schluss dort, wo sie am schärfsten ausgeprägt sind, hauptsächlich aus einem fibrillären Bindegewebe, in welchem in ziemlicher Menge

Zellen von der Art der Langhans'schen (s. Figur No. 1 auf Taf. IX) eingelagert sind. Eine epitheliale Bekleidung haben diese Gewebsbänder nur an zwei Partien; einmal an ihrer Ursprungsstelle, aber nur in ganz geringer Ausdehnung und zweitens dort, wo sich die Faltenverzweigungen erhalten haben. Auf der zwischen diesen beiden Polen liegenden Strecke ist auch nicht eine Andeutung eines Epithelsaumes wahrzunehmen. Innerhalb des so begrenzten Raumes liegt nun die Eianlage, ausserhalb desselben findet sich keine Spur von Eibestandteilen. Das Tubenrohr ist circulär geschlossen, hat aber an Stärke der Wandung besonders auf der Seite der Eiimplantation bedeutend verloren. Das Epithel der Schleimhaut weist ausser einer noch stärkeren Lockerung in der Anordnung keine weiteren Veränderungen auf. Eine deciduale Umwandlung ist nirgends ausgesprochen, nur an der Stelle der Eiinsertion finden sich ganz vereinzelte Zellen mit all' den Eigenschaften, die sie als Deciduazellen characterisieren. Von einer zusammenhängenden Decidua vera kann nicht die Rede sein.

Von der Tubenwand erheben sich noch zahlreiche Schleimhautfalten mit teilweise schöner Verästelung. Auf der Spitze mehrerer finden sich vereinzelte Leukocyten, ebenso auch in der Tubenmuskulatur, aber hier stets nur in unmittelbarer Nähe von Gefässen.

Nach dem Ostium abdominale hin verliert das Bild allmählich an Deutlichkeit. Der das Ei umschliessende Ring büsst immer mehr an Formbestandteilen ein, verläuft dann als ein homogener, mit Zerfallsproducten ausgefüllter, nur noch an dem durch die Tinctionsfähigkeit der letzteren bedingten Farbenton erkenntlicher Streifen frei im Tubenlumen, bis er schliesslich überhaupt nicht mehr nachweisbar ist. Chorionzotten finden sich in dem das Lumen ausfüllenden Blut zerstreut noch kurz vor dem abdominalen Ende. Die Schleimhautfalten gewinnen an Anzahl und Grösse und zeigen am Fimbrienende selbst eine von der Norm in keiner Hinsicht abweichende Anordnung und Gestalt. Das Schleimhautepithel ist hochcylindrisch, dicht zusammenstehend. Sowohl Mucosa wie Muskulatur ist frei von Leukocyten.

Wenn ich mir im Anschluss hieran einige Bemerkungen erlauben darf über die Natur des das Ei umschliessenden Ringes, so möchte ich zunächst einem Einwand begegnen, den man bei der Beurteilung ähnlicher Bilder in der Litteratur vielfach wiederfindet, dass nämlich die Begrenzung der Eianlage durch Verklebung zweier Tubenfalten bewirkt werde. Wollte man diese Erklärung auch auf das vorliegende Präparat anwenden, so müsste sich das Ei an dem zwischen den beiden betheiligten Falten liegenden Abschnitt der Tubenwand angelegt haben; in diesem Bereiche würde dann nach unseren bisherigen Erfahrungen das Schleimhautepithel zu Grunde gegangen sein. Das trifft nicht zu. An keiner Stelle wird die Tubenwand durch die Eianlage berührt, die Mucosa tubae lässt sich in ihrem ganzen

Umfang als völlig intact verfolgen. Die Gewebsstreifen werden gebildet von einem kernarmen, fibrillären Bindegewebe, in welches zahlreiche Langhans'sche Zellen eingelagert sind, eine epitheliale Bekleidung besitzen dieselben auch auf ihrer Aussenseite nicht, an ihrem Aufbau ist Muskelgewebe nicht beteiligt, allerdings lassen sich in denselben auch keine Gefässe nachweisen. Der Abschluss der Eihöhle ist ein totaler; dass sich auf dem freien Eipole noch Tubenfalten erhalten haben, ist für mich nicht weiter auffallend. Das Eichen ist eben auf seiner Wanderung durch die Tube von dem sozusagen polypös gewucherten Faltenstamm aufgehalten worden und hat sich nun gleichsam in denselben eingebohrt. Durch die fortschreitende Zunahme seines Wachstums ging die Mehrzahl der Verzweigungen zu Grunde, die auf der Spitze der Faltenerhebung befindlichen jedoch wurden von dem Schwangerschaftsproduct bei stetig wachsender Ausdehnung immer weiter vor ihm hergeschoben und müssen sich auf diese Weise an der Vereinigungsstelle der die Eianlage begrenzenden Gewebsbänder wiederfinden.

Fall II.

Frau M., 24 Jahre alt, Arbeiterfrau, trat am 28. August 1897 in poliklinische Behandlung. Am 25. August bemerkte sie blutigen Ausfluss, vermeintlich im Anschluss an körperliche Ueberanstrengung durch schweres Heben. Da die letzte Regel Ende Juli gewesen war, so nahm Patientin an, dass es sich auch diesmal um die Menses handeln werde; weil die Blutung aber nur einen Tag angehalten hatte und seither heftige Schmerzen im Unterleib bestanden, wollte sie ärztlichen Rat einholen. Pat. hat zweimal geboren, das letzte Mal November 1896. Kein Abort.

Status: Kräftige Brünette. Scheide weit. Die Portio fühlt sich hart an, desgleichen der kaum als vergrössert zu bezeichnende, anteflectierte Uterus. Die linken Adnexe völlig normal, die rechte Tube schien mässig verdickt zu sein. In der Annahme eines akuten Prozesses wurden Cataplasmen und Suppositorien verordnet. Am 13. September stellte sich Patientin wieder vor. Die Schmerzen hatten nachgelassen, Blutungen waren nicht wieder aufgetreten. Der rechtsseitige Tubentumor war gewachsen und wies Pulsation auf; in den Brüsten Colostrum. Dadurch entstand der Verdacht auf Extrauteringravidität. Der sehr verständigen Patientin wurde aufgegeben, sich jeder körperlichen Anstrengung zu enthalten und nach spätestens 14 Tagen wieder vorzustellen. Dies geschah am 28. September. Die Menses, die in dieser Zwischenzeit sich wieder hätten einstellen müssen, waren ausgeblieben. In der rechten Tube war eine über daumendicke, spindelförmige Anschwellung zu fühlen, daselbst deutliche Pulsation. Pat. war zur Operation bereit und so wurde am 29. September zur Laparotomie geschritten.

Die rechte Tube war etwa 9 cm lang. Auf ein kurzes, kaum verändertes Stück am uterinen Teil folgt eine sackförmige Ausbuchtung; bis zum Ostium abdominale hin behält die Tube dann eine gleichmässige Stärke von fast 2 cm. Der peritoneale Ueberzug ist völlig glatt, so dass von den sich nachträglich im mikroskopischen Bilde zeigenden Windungen des Tubenrohres äusserlich nichts erkennbar ist; letzteres ist intact.

Mikroskopisch stellen sich auf den den uterinen Abschnitt entnommenen Schnitten nur wenige, ziemlich symmetrisch angeordnete Schleimhautfalten dar. Das Epithel ist unverändert, hoch cylindrisch und dicht aneinandergereiht, das Tubenlumen mit Blut angefüllt. Leukocyten finden sich weder in der Mucosa noch in der Muskulatur. Des Weiteren wird das Tubenlumen

mehrfach, bis zu dreimal, auf einem Schnitte getroffen. Die Muskulatur ist an vielen Stellen durchsetzt von grossen Anhäufungen weisser Blutkörperchen, auch weist das interstitielle Bindegewebe eine starke Verbreiterung auf. Sobald wir auf Eibestandteile stossen, ist im ganzen Bereich des Lumens das Epithel zugrunde gegangen. Von einer Umwandlung in Decidua ist nichts zu erkennen, wie denn überhaupt nur dort, wo sich Chorionzotten in grösserer Zahl durch hohe Säulen Langhans'cher Zellen innig mit der Tubenwand vereinigen, wo also wahrscheinlich die Placentaranlage zu suchen ist, einige Zellen mit decidualem Character zu finden sind. Im übrigen sitzt das Ei der Muskulatur unmittelbar auf. Eine Decidua vera fehlt. In auffälligem Contrast zu dem Mangel an Decidua steht die kolossale Entwicklung Langhans'scher Zellen, die ihren höchsten Grad in dem der Placentarstelle entsprechenden Abschnitt der Tubenwand erreicht. Hier ist die Muskulatur geradezu von ihnen durchsetzt, man kann fast sagen durch sie ersetzt, das Mass physiologischen Wachstums jedenfalls weit überschritten. Es lässt sich vielleicht die Möglichkeit nicht bestreiten, dass man bisweilen in einem derartig oder noch excessiver ausgesprochenen Prozess die Ursache für eine uns ohne weiteres nicht erklärliche Ruptur besonders bei noch ganz kleinem Schwangerschaftsproduct suchen kann.

Eine wesentliche Aenderung des mikroskopischen Bildes tritt in den folgenden Schnitten dadurch ein, dass das Ei nicht mehr mit der ganzen Peripherie der Tubenwandung in Contact steht. Durch ein quer durch das Lumen sich ausspannendes Band ist das Cavum tubae geteilt und zwar so, dass der eine Abschnitt zur Bergung des Eies völlig verbraucht ist, während sich in dem anderen keine Eibestandteile nachweisen lassen. In dem letzteren Teil begegnen wir noch Tubenfalten, die zwar nicht ihre gewohnte Höhe und Verzweigung besitzen, sondern offenbar infolge des starken Innendrucks und der Dehnung der Tubenwand letzterer angedrückt und etwas abgeplattet erscheinen; immerhin haben sie sich in ziemlicher Anzahl erhalten und weisen eine im Grossen und Ganzen normale epitheliale Bekleidung auf. Der das Lumen durchquerende Gewebsstreifen erhebt sich beiderseits ziemlich senkrecht aus der Wandmuskulatur (s. Figur No. 2 auf Taf. IX). Er ist zunächst an seiner Basis auf beiden Seiten aus Binde- und Muskelgewebe zusammengesetzt; letzteres schwindet aber dann sehr bald und so besteht er schliesslich nur aus einem bindegewebigen Stroma, welches zahlreiche Langhans'sche Zellen beherbergt. Einen Epithelsaum besitzt das Band weder auf seiner der Eihöhle noch auf seiner dem freien Lumen zugekehrten Seite.

Nach dem Fimbrienende hin wird die Structur der Ueberbrückung infolge sich steigernden Verlustes an Zellen und bindegewebigen Elementen immer verschwommener und schliesslich ist auch hier nur noch ein durch seinen bläulichen Farbenton hervortretender, aus krümlichen Massen, offenbar Zerfallspro-

ducten, bestehender Streifen erkennbar. Dagegen findet sich das Epithel der Schleimhaut in immer grösserer Ausdehnung wieder. Anfangs noch etwas cubisch geformt und locker angereiht, gewinnt es bald seine frühere Gestalt und Anordnung wieder und bekleidet nunmehr die ganze Peripherie des Lumens und der Schleimhautfalten. Letztere nehmen zu an Zahl der Erhebungen wie auch deren einzelnen Verzweigungen, und am Fimbrienende repräsentiert sich uns wieder das bekannte schöne Bild der mannigfachen Faltenverschlingungen.

Gegen den Einwand, dass auch in diesem Falle der Abschluss der Eihöhle durch Verklebung zweier Tubenfalten zustande gekommen sei, kann ich nur die schon für das erste Präparat geltend gemachten Gründe wiederholen. Das Schleimhäutepithel müsste sich wenigstens auf der der Eihöhle abgewandten Seite erhalten haben, das Stroma würde Muskelgewebe und Gefässe enthalten und auch wohl seinen den Tubenfalten eigenen Reichthum an Zellen nicht so völlig eingebüsst haben.

Fall III.

Frau K., Arbeiterfrau, 22 J. alt, begab sich am 22. Dezember 1897 in poliklinische Behandlung, weil seit drei Wochen profuse Blutungen bestanden, die von krampfhaften, wehenartigen Schmerzen begleitet waren. Im Jahre 1894 ein partus mit normal verlaufendem Wochenbett. Ausbleiben der Regel war in letzter Zeit nicht beobachtet worden.

Status: Die nicht besonders kräftige Patientin ist hochgradig anämisch. Der Uterus ist nicht wesentlich vergrössert, stark anteflectiert, aber etwas weicher wie normal. Linkerseits fühlt man die Tube etwa kleinfingerdick vom Uterus abgehen und dann in eine nach dem abdominalen Ende hin sich vergrössernden, weichen, pulsierenden Tumor auslaufen. Der Douglas ist mit teigig weichen Massen ausgefüllt, in den Brüsten Colostrum. Damit schien die Diagnose: Gravidit. tubar. sin., Hämatocele retrouterina gerechtfertigt.

Am 3. Januar 1898 wurde per Laparotomiam der linksseitige Tumor exstirpiert Er war gebildet von der 6—7 cm langen Tube, die sich nach mässig verdicktem, uterinem Abschnitt nach dem Ost. abdom. hin stetig erweiterte und schliesslich eine Stärke von etwa 2½ cm grossem Durchmesser erreichte. Die Tubenwand war intact, das Fimbrienende etwas verklebt, aber nicht völlig geschlossen. Das l. Ovar. enthielt ein taubeneigrosses Follikelhämatom.

Mikroskop.: Am uterinen Teil sind die Tubenfalten spärlich vertreten und plump geformt. Das Epithel ist nicht verändert. Die Schleimhaut sowohl als auch die Muskulatur weisen versprengte Rundzellenanhäufungen auf. In der Tubenwand finden sich mehrere mit Epithel ausgekleidete drüsenähnliche Hohlräume, die bekannten und als versprengte Abzweigungen des Tubenrohres vielfach beschriebenen Gebilde. Die Rundzelleninfiltration wird auf den folgenden Bildern noch stärker, weiterhin treten die makroskopisch nicht erkennbaren Schlängelungen des Tubenrohres deutlich hervor, indem das Lumen mehrfach getroffen ist. Die Schleimhautfalten haben die ihnen in der Norm eigene Zierlichkeit eingebüsst und eine plumpe Gestalt angenommen. Die Durchsetzung derselben mit Rundzellen hat noch eine Steigerung erfahren. Auffälligerweise ist das Epithel in diesem Falle selbst auch da noch vorhanden, wo wir schon Eibestandteile in reich-

lichem Masse antreffen. Erst kurz vor dem abdominalen Ende ist das Schleimhautepithel in geringem Umfang zu Grunde gegangen und hier sitzt das Ei der Muskulatur unmittelbar auf. Auf dieser Strecke hat auch die Wandstärke der Tube eine erhebliche Einbusse erlitten. Zur Ausbildung einer zusammenhängenden Decidua ist es nicht gekommen, auch fehlte es im Gegensatz zu den beiden vorigen Präparaten an einer stärkeren Entwicklung, geschweige denn Wucherung der Langhans'schen Zellen. Der Verlust der Tubenwand an muskulären Elementen geht in dem oben erwähnten Bereich schliesslich soweit, dass solche überhaupt kaum noch nachweisbar sind; an ihrer Stelle finden wir ausgedehnte Durchblutungen und grosse Gefässe. Die Infiltration der Tubenfalten ist am Fiebrienende derart stark, dass kaum noch ein Stroma zu erkennen ist.

Fall IV.

Frau M., Kaufmannsfrau, hatte sich für gravid gehalten, da die Regel einmal ausgeblieben war. Vor einigen Tagen wurde sie dann durch starke Blutungen überrascht und holte dieserhalb ärztlichen Rat ein. Eine spontan verlaufene Geburt war vor 5 Jahren erfolgt. Abgesehen von nicht besonders starken Schmerzen in der linken Seite fühlte sich Patientin völlig wohl. Die Untersuchung stellte fest, dass der nicht vergrösserte Uterus in Retroflexion lag; auf der linken Seite liess sich ein gut fingerdicker weicher Strang nachweisen, der dem Verlauf der Tube entsprach. Ueber die Natur dieser Verdickung konnte mit Sicherheit nichts gesagt werden, immerhin wurde der Vermutung Raum gegeben, dass es sich um eine Tubengravidität in den ersten Anfängen handeln könnte. Bei der Beweglichkeit des Tumors und in Rücksicht auf die correctionsbedürftige Lage des Uterus entschloss sich Prof. Martin auf vaginalem Wege vorzugehen.

Bei der Eröffnung der vorderen Peritonealduplikatur floss etwas blutige Flüssigkeit ab. Der Uterus wurde aus seiner Deflexionslage befreit und mit einiger Mühe gelang es auch die linke Tube zu entwickeln. Dieselbe war cirka 8 cm lang; kurz nach ihrem Abgang vom Uterus erlitt sie eine scharfe Knickung mit nach oben offenem Bogen. Weiterhin verlief sie dann gleichmässig verdickt mit etwa $1^1/_2$ cm starkem Durchmesser bis zum abdominalen Ende. Das Ostium abdominale war schön entfaltet und gänzlich offen, die Tubenwand intact.

Die mikroskopischen Bilder der uterinen Partie bieten kaum Abweichungen von der Norm, abgesehen davon, dass die im Uebrigen zierlich gestalteten Tubenfalten ganz vereinzelte Leukocyten aufweisen. Das Bild wird aber sofort ein anderes, sobald Eibestandteile nachweisbar sind. Das bis dahin hoch cylindrische Epithel ist in grosser Ausdehnung zu Grunde gegangen und das Ei liegt der Tubenmuskulatur unmittelbar auf. In einem grossen Segmente des Tubenlumens ist das Epithel intakt geblieben und hier finden sich auch noch reich verzweigte Schleimhautfalten. Diese beiden Abschnitte sind getrennt durch ein Gewebsband, welches sich beiderseits ziemlich senkrecht von der Tubenwand erhebt. Auf beiden Seiten seines Ursprungs wird es eine kurze Strecke weit von Tubenfalten begleitet, welche sich rankenförmig anlegen, weiterhin aber verläuft das Band gänzlich isoliert (S. Figur No. 3 auf Taf. X). Die Zusammensetzung des Gewebes wird durch ein kernarmes, fibrilläres Bindegewebe hergestellt. Muskelgewebe

ist nicht beteiligt, auch fehlen Gefässe in demselben, desgleichen auch eine epitheliale Bekleidung. Mehrfach finden wir in diesem Streifen Langhans'sche Zellen, dagegen keine decidualen Elemente. Zur Ausbildung einer Decidua vera ist es auch in diesem Falle nicht gekommen. In dem des Epithels und der Falten nicht beraubten Abschnitt des Tubenlumens sind keine Eiteile enthalten. In der das Ei beherbergenden Partie ist die Tubenwand von ausgedehnten Blutungen durchsetzt, teilweise ist die Muskulatur völlig zertrümmert, während der nicht gravide Abschnitt einen normal entwickelten Muskelmantel besitzt. Rundzelleninfiltration ist weder in der Mucosa noch in der Muskulatur nachweisbar. Auf den folgenden Bildern erhält das Tubenlumen in immer grösserer Ausdehnung seine Schleimhaut zurück und ist bald wieder gänzlich mit ihr versehen; zu gleicher Zeit wächst auch die an der Einsertionsstelle stark verdünnte Muskelwand wieder zu normaler Stärke an. Das Ei liegt nunmehr ziemlich concentrisch im Tubenlumen. An einzelnen Stellen wird es von den wieder mächtig entwickelten Schleimhautfalten erreicht. Eiteile finden sich noch bis etwa $1^1/_2$ cm vor dem Ostium abdom., von da ab wird das Lumen der Tube nur von einem Coagel ausgefüllt. Am Fimbrienende zeigt die Schleimhaut wieder ihre charakteristische schöne Faltung. Sie selbst wie auch die Muskulatur ist frei von Leukocyten.

Fall V.

Ein in mancher Hinsicht lehrreicher Fall kam am 14. Januar 1898 zur Beobachtung.

Frau A., Schreinersfrau, 33 Jahre alt, hat vor 12 Jahren einen Partus, vor 10 Jahren einen Abort durchgemacht. Beide Wochenbette waren ungestört verlaufen. Die Menses waren dann stets wieder regelmässig eingetreten, das letzte Mal am 17. November 1897. Pat. hatte sich selbst gravid gehalten und bis zum Morgen des 14. Januar ganz wohl gefühlt. Als sie dann einen schweren Wäschekorb zu heben versuchte, wurde sie plötzlich von starken Schmerzen im Leibe befallen und ohnmächtig zu Bett gebracht. Der sofort herbeigeholte Arzt stellte die Diagnose auf rupturierte Tubargravidität und ordnete die unmittelbare Ueberführung in die Anstalt an. Trotzdem war die Patientin bei ihrer Ankunft schon fast puls- und besinnungslos. Eine in aller Eile vorgenommene Untersuchung stellte fest, dass sich auf der linken Seite hart am Uterus eine etwa wallnussgrosse Anschwellung befand, die in Zusammenhang mit Anamnese und klinischem Bild mit aller Wahrscheinlichkeit ein Graviditätsprodukt sein musste. Nach Eröffnung der Bauchhöhle bot sich ein eigenartiger Anblick dar. Der nicht nennenswert vergrösserte Uterus lag in Anteflexion, etwas dextrovertiert. Sein linkes Horn war stärker entfaltet als das rechte und ging unmerklich in einen über daumendicken Tubentumor über. Derselbe hatte eine ovale Form, eine Länge von annähernd $3^1/_2$ cm und hob sich durch eine scharfe Knickung des Tubenrohres markant von der Tube ab (s. Figur No. 4 auf Taf. X). Die Oberfläche der Geschwulst liess infolge einer stark ausgeprägten Injection der peritonealen Gefässe eine schöne Maserung erkennen. Bis zum Fimbrienende hin war die Tube noch dreimal korkzieherartig gewunden. Auf der Rückfläche des Tumors befand sich ein kleiner Defect in der Muskelwand, sowohl in Form als Grösse am besten mit einem Blutegelbiss vergleichbar. Ausserdem war die Rückseite des Uterus, die linke Tube und das linke Ovarium sozusagen umsponnen von einem feinen Maschennetz peritonitischer Adhäsionsstränge. Riss man solche fadenförmige Verbindungen von ihren Insertionsstellen los, so blieb jedesmal je nach der Stärke der Adhärenz ein grösserer oder kleinerer

Defect im peritonealen Ueberzug zurück. Es lag eine ausgedehnte Perimetritis posterior vor, die sich aber bemerkenswerter Weise auf die linke Seite beschränkte.

Die Tube wurde keilförmig aus dem linken Uterushorn, in welches das Ei mit seinem uterinen Pol hineinragte, excidiert.

Bei der mikroskopischen Untersuchung stellte sich heraus, dass die Uterusschleimhaut in grosser Ausdehnung zu Decidua umgewandelt war, nebenbei aber fand sich ein schön ausgeprägtes Bild von Endometritis glandularis hyperplastica et hypertrophicans. Während seines Verlaufes durch die Uterusmuskulatur wies der Tubenkanal keine besonderen Abweichungen auf. Die Tubenschleimhaut ist gänzlich faltenlos, so dass ein Querschnitt durch die Tube einem Drüsenlumen ähnlich sieht. Keine Rundzellenanhäufung. Von dem Augenblick an, wo wir im Lumen Blut finden, fehlt das Schleimhautepithel in der ganzen Peripherie. Eine Umbildung desselben in Decidua ist nirgends zu erkennen. Der entblössten Uterusmuskulatur liegt ein an vielen Stellen von Langhans'schen Zellen durchsetzter Fibrinstreifen auf. Er schliesst die Eianlage zum grössten Teil vollständig ab, nur in einem kleinen Umfang wird er von Chorionzotten durchbrochen, und diese legen sich dann der Muskulatur zum Teil ohne jede Verbindung an, zum Teil wird die letztere und zwar in der weitaus grössten Mehrheit, durch höhere oder kürzere Säulen Langhans'scher Zellen dargestellt. Offenbar ist hier die Placentarstelle zu suchen. Auffälligerweise besitzt die Tubenmuskulatur in diesem Bereich eine bedeutend grössere Stärke als in der übrigen Circumferenz. Dieser Unterschied wird auf den folgenden Schnitten noch augenfälliger. An dem der Placentaranlage konträren Pole wird die Muskelwand, welche hier besonders von ausgedehnten Blutungen durchsetzt ist, allmählich dünner, immermehr zu einem schmalen Band ausgezogen und schliesslich durchbrochen. In die Rupturstelle drängen sich zahlreiche in Blut eingeschlossene Chorionzotten. Im übrigen liegt das Ei der Wand noch überall fest an. Der nicht gravide Teil der Tube weist keine Abweichungen vom normalen Zustand auf. Keine Deciduabildung. Weder in der Schleimhaut, noch in der Muskulatur Anzeichen einer frischen oder älteren Entzündung.

Die mikroskopischen Befunde sind in mancher Hinsicht eigenartig und von denen der meisten Autoren grundverschieden. Bisher kamen fast alle Forscher zu dem Resultat, dass sich die Schleimhaut der Tube im Bereich der Eiimplantation in eine Decidua vera umbilde, dass an der Stelle der Placentaranlage auch eine Decidua serotina entstehe. Diesen bis vor kurzem als wohlbegründet geltenden Ansichten trat Kühne in seiner Habilitationsschrift auf Grund seiner Untersuchungsresultaten an mehreren schwangeren Tuben entgegen. Er konnte sich in keinem Falle von der Existenz einer gleichmässig entwickelten Deciduaschicht überzeugen und hält die von anderen Autoren als ver-

einzelt an der Placentarstelle vorkommenden Deciduazellen beschriebenen Elemente für fötalen Ursprungs. Dagegen hält auch er an der Umbildung von Bindegewebszellen in der Tubenschleimhaut zu Deciduazellen fest; auffälligerweise aber fand er diese deciduale Umwandlung nur an solchen Teilen der Tube, die direkt mit der Fixierung des Eies nichts zu thun hatten. Ich bin in vielen Punkten mit Kühne gleicher Ansicht. In meinen sämtlichen Präparaten, mit Ausnahme des ersten, welches überhaupt eine Sonderstellung einnimmt, ist das Schleimhautepithel im Bereich der Eientwickelung völlig zu Grunde gegangen, ohne auch nur eine Spur von Resten oder Produkte einer Metamorphose zu hinterlassen. Ich kann ferner Kühne nur Recht geben, wenn er behauptet, dass die Langhans'schen Zellen eine gewisse Vielgestaltigkeit besitzen, in grösserer Entfernung von den Chorionzotten ein anderes Aussehen haben, als in deren Nähe. Liegen sie in grossen Haufen zusammen, so kann meist wegen ihrer Anordnung, Gestalt und Intensität der Färbung kein Zweifel über ihre Natur sein. Findet man sie hingegen weit ab von der Zotte und vereinzelt gelagert, so fehlen diese Merkmale gar nicht selten und die Langhans'sche Zelle wird dann sicherlich vielfach für eine Deciduazelle gehalten. Einen nicht zu unterschätzenden Faktor in der Beurteilung der Zellnatur spielt meines Erachtens die Gewöhnung des Auges an feinere Unterschiede und der Vergleich mit unzweideutiger Decidua. Die Veränderungen des Schleimhautepithels in den nicht graviden Partien der Tube beschränkten sich in meinen Präparaten auf eine Lockerung in der Anordnung und eine Umgestaltung aus der hochcylindrischen in eine mehr kubische Form; eine Umwandlung in Decidua konnte ich indes auch hier nirgends feststellen.

Kann nun ein Decidua reflexa bestehen, ohne dass es zur Ausbildung einer Decidua vera gekommen ist? Kühne hält es für ausgeschlossen und giebt seiner Verwunderung darüber Ausdruck, dass Werth eine Decidua reflexa tubaria beschreibt, obwohl er eine eigentliche Decidua vera nicht finden konnte. Bekanntlich sind die Ansichten der verschiedenen Autoren über diesen Punkt noch sehr verschieden. Ausser von Werth sind noch von Frommel, Orthmann, Keller u A. Reflexabildungen beschrieben worden, aber es wurde deren Deutungen von der gegnerischen Seite das gemeinsame Schicksal zu Teil, in anderem als der entsprechenden Forscher Sinne ausgelegt zu werden. Zur Vollständigkeit des Reflexabegriffes genügten den einen die Structur der als Reflexa beschriebenen Gebilde nicht, die andern verlangten ein Uebersichtsbild über den Querschnitt durch die ganze Tube. Letztere Forderung stellt vor allem auch E. Fränkel, dem übrigens trotz eines recht vollständig wiedergegebenen Litteraturverzeichnisses die Untersuchungen Orthmann's auffälligerweise unbekannt geblieben zu sein scheinen. Durch einen glücklichen Zufall wurde ich nun mehrmals in den Stand gesetzt auch diesem Postulate gerecht werden zu können. Fig. 1, 2 und 3 geben die Eingangs beschriebenen mikroskopischen Bilder der

Präparate 1, 3 und 4 wieder. In jedem dieser Fälle halte ich den die Eihöhle gegen das Tubenlumen abschliessenden Gewebsstreifen für eine Reflexa. Wenn die Decidualbildung überhaupt in der Tube eine äusserst geringe ist, so wird man natürlich auch an die Reflexa in dieser Hinsicht keine grossen Anforderungen stellen dürfen. Erblickt man aber in letzterer nichts weiter als eine die Eianlage gegen das übrige Cavum abschliessende Membran, so lassen sich die abgebildeten Gewebsstreifen ungezwungen als solche auffassen und es bedürfte höchstens einer präciseren Bezeichnung, etwa derart, dass man an die Stelle der Decidua reflexa die Benennung Membrana reflexa resp. cembr. Mapsularis substituierte. Unter keinen Umständen kann ich zugeben, dass die Umschliessung des Eies durch Verklebung zweier Tubenfalten zu stande gekommen sei; die Begründung habe ich an betreffender Stelle gegeben.

Zu Untersuchungen über die Bildung einer Reflexa halte ich überhaupt nur gut erhaltene Eier aus den ersten Anfängen geeignet. Jedenfalls geben Tuben, welche Föten mit einer Kopfsteisslänge von 5 oder gar 14 cm bergen, Präparate, wie sie E. Fränkel seinen Untersuchungen zu Grunde legen musste, auch in noch so frischem Zustande keine passenden Objekte hierzu ab. Auszuschliessen sind meines Erachtens auch alle rupturierten Tuben und solche, bei denen schon energische Ausstossungsbestrebungen statt hatten. Dergestaltete Eier wird man wohl meist einem Zufall verdanken und selbst dann wird man nicht immer ein positives Resultat erwarten dürfen, wenn, was Webster als wahrscheinlich annimmt, das Tubenlumen ein aussergewöhnlich weites Caliber besitzen muss, um nicht ein allzu frühes Verkleben der gegenüberliegenden Vera mit der Eioberfläche eintreten zu lassen und schliesslich kann ich nur unterschreiben, wenn Goebel sagt: „bei der Tube sind jedenfalls die Verhältnisse bezüglich des Vorhandenseins einer Reflexa sehr wechselnd und grundverschieden von denen bei uteriner Gravidität."

Die Chorionzotten besassen in meinen Präparaten ausnahmslos eine doppelte Epithelschicht. Von der Existenz einer dritten Lage, wie sie von Abel beschrieben und als vom mütterlichen Gefässendothel abstammend gedeutet wird, konnte ich mich nicht überzeugen. Dagegen glaube ich einer Beobachtung, die ich besonders an dem jüngsten Präparat No. 1 mehrfach zu machen Gelegenheit hatte, Erwähnung thun zu müssen. Auf einem deutlichen Zottenquerschnitt wurden die beiden Epithelschichten durch in Form und Färbung völlig gleichartige Zellen hergestellt. Auch die äussere Lage enthielt Zellen mit Kern und deutlich gegen einander sich abgrenzendes Protoplasma: eine doppelte Lage Langhans'scher Zellen.

Die Verbindung der Zotten mit den mütterlichen Teilen wurde fast durchweg durch hohe Säulen Langhans'scher Zellen bewerkstelligt. In einigen Fällen aber fehlte diese Vermittelung und zwar dann immer dort, wo die Zotten am zahlreichsten ent-

wickelt waren, wohin man also — worauf schon Orthmann hinweist — mit Wahrscheinlichkeit die Placentaranlage verlegen darf. Hier lagen die Zotten der nackten Muskulatur unmittelbar an. Ein Hereinwuchern der Zotten in die Muskulatur habe ich nicht beobachtet.

In anderer Hinsicht bieten unsere Präparate ebenfalls noch manches Interessante. Man hat gerade in neuerer Zeit wiederum der Aetiologie der Tubargravidität grosse Aufmerksamkeit geschenkt. Es ist hier nicht der Ort, das ganze Heer der Entstehungserklärungen, wie sie sich an so viele Normen knüpfen, aufzuführen, zumal dieselben in erschöpfender Weise in Martin's Lehrbuch der Eileitererkrankungen und in einer jüngeren Veröffentlichung Strassmann's zusammengestellt sind. Von modernen Arbeiten dieses Inhalts seien nur die von Dührssen und von Mandl und Schmitt einer genaueren Würdigung unterzogen. Dührssen spricht auf Grund zahlreicher Beobachtungen als Hauptfactor in der Aetiologie der Tubargravidität entzündliche Veränderungen der Tubenschleimhaut und Muskulatur an und schreibt der Gonorrhoe eine sehr grosse Rolle zu. Er glaubt ferner beobachtet zu haben, dass die Intensität der Erkrankung nach dem Uterus hin zunehme. Demnach wäre also zu erwarten, dass bei interstitieller Insertion des Eies die Entzündung der Tube während ihres Verlaufes im Uterushorn einen besonders hohen Grad erreicht haben müsste. In dem mir zur Verfügung stehenden Präparate von teilweiser interstitieller Implantation, wie in einem zweiten, hier nicht näher beschriebenen Objecte von völliger interstitieller Entwicklung fehlten sowohl an der Stelle der Eihaftung, als auch in dem übrigen Tubenteil absolut jegliche entzündliche Erscheinungen jüngeren oder älteren Datums; ebensowenig kann man in dem ersten und vierten Präparate von Entzündung sprechen, der Nachweis vereinzelter Leukocyten genügt dazu doch wohl nicht allein. Dagegen halte auch ich im 2. und besonders im 3. Falle die Endosalpingitis und Salpingitis interstitialis für ätiologisch höchst bedeutsam. Für den zuerst beschriebenen Fall halte ich daran fest, dass die sozusagen polypös entwickelte Tubenfalte das Eichen auf seiner Wanderung aufhielt und dadurch zur Ursache seiner tubaren Implantation wurde. Derartige Deutungen stehen bekanntlich nicht vereinzelt da. In der Beurteilung des 5. Präparates, welches ich am 11. Februar 1898 der Gesellschaft für Geburtshülfe und Gynäkologie zu Berlin vorzeigen konnte, stehe ich heute auf einem anderen Standpunkt wie damals. Zu jener Zeit glaubte ich die stark ausgeprägte linksseitige Beckenperitonitis in ätiologischen Zusammenhang mit der Tubarschwangerschaft bringen zu sollen. Diese Begründung erleidet nach meiner Ansicht eine gewisse Einschränkung. Die Tube war mehrfach torquiert, offenbar infolge des Zuges der an ihr inserierenden peritonitischen Membranen. Diese Windungen hatte das Eichen sämtlich glücklich passiert und erst fast unmittelbar vor dem Ziele wird es in dem völlig gestreckt verlaufenden Tubenrohr auf-

gehalten. Ohne Zweifel brauchte nun das Ei infolge der ihm entgegentretenden Hindernisse längere Zeit für seine Durchwanderung, als es gewöhnlich der Fall ist. Setzen wir nun voraus, dass die Befruchtung des Eies, wie ja wohl anzunehmen ist, schon bald nach seiner Aufnahme in die Tubenampulle erfolgte, so resultiert aus der Verzögerung in seiner Fortbewegung schliesslich eine Incongruenz zwischen seinen eigenen Grössenverhältnissen und denen des Tubenlumens; eine Anschauung, wie sie uns ja auch zur Erklärung der Tubargravidität bei äusserer Ueberwanderung geläufig ist. Somit wäre also dann die Perimetritis posterior die mittelbare Ursache für die pathologische Einsertion gewesen, dagegen halte ich auch heute noch daran fest, dass die schliessliche Katastrophe durch Abreissen einer Pseudomembran hervorgerufen wurde — Eberth und Kaltenbach.

Mandl und Schmit, welche ebenfalls in einer grossen Zahl von Tubargravidität — unter 77 Fällen 27mal — vorausgegangene Gonorrhoe feststellen konnten, gelangen in Uebereinstimmung mit Webster zu dem Resultat, dass nur manche Tuben die Fähigkeit besitzen, dem befruchteten Ei einen Nährboden abzugeben, und dass nur diese es sind, in denen eine Gravidität überhaupt möglich ist. Wenn man sich dieser Auffassung anschliessen will, so ist es doch auffallend, dass dann gerade früher erkrankte Tuben diese Fähigkeit in besonderem Maasse besitzen und sonach also auf einer physiologisch entwickelteren Stufe stehen sollen, als die gesunden Eileiter. Zudem ist mit dieser Erklärung für die Frage nach der Aetiologie wenig gewonnen, denn wir stehen dann immer noch vor dem Rätsel: warum vermag in dem einen Fall die Tube den Ort zur Eihaftung abzugeben, in dem anderen nicht? Nach meiner Ansicht giebt es der Gründe für die Einbettung des Eies im Eileiter ausserordentlich viele, und bei genauer makro- und mikroskopischer Untersuchung des Fruchthalters wird man wohl in den meisten Fällen eine Ursache finden; auf keinen Fall halte ich es für förderlich, hier zu sehr zu schematisieren, wie es leicht der Fall sein würde, wenn man der Auffassung Dührssen's rückhaltlos beitreten wollte.

Wie wenig einig sich die einzelnen Forscher überhaupt noch in manchen ätiologischen Fragen sind, tritt sehr augenfällig in den verschiedenen Ansichten über die Teilnahme der Tube an der uterinen Schwangerschaftshypertrophie und konsecutiven puerperalen Involution hervor.

Prochownick fand die Tuben meistenteils selbst in der letzten Schwangerschaftsperiode in ihrer Structur nicht verändert, „manche erschienen sogar durch leichte Zugverlängerung verdünnt, einzelne etwas succulent und prall", aber weder die Schleimhaut noch die Muskulatur waren nennenswert verändert. Der puerperalen Involution kommt also nach seiner Ansicht für die Aetiologie der Tubargravidität keine Bedeutung zu. Nicht ganz so absolut verneinend spricht sich schon Mandl aus. Zwar

glaubt auch er nach seinen Präparaten sich zu dem Schlusse berechtigt, dass auffallende Volumszunahme der Mucosa und der Muskelschicht der Tuben nicht mit Sicherheit nachzuweisen seien, wohl aber fand er, allerdings nicht immer, eine durch die bei uteriner Schwangerschaft gesetzten Reize hervorgerufene Umwandlung und Vergrösserung der Bindegewebszellen zu deciduaähnlichen Elementen. In scharfem Contrast hierzu stehen die Resultate Grusdew's, wenn er schreibt: „Während der Schwangerschaft nehmen alle Tubenschichten an Dicke zu. Diese Verdickung hat wahrscheinlich ihre Ursache hauptsächlich in der Ueberfüllung der intermuskulären Lymphgänge und der Blutgefässe. Aber zweifellos findet dabei, wie die Messungen nachweisen, auch eine Hypertrophie der Muskelzellen statt. Einen gewissen Grad der Hypertrophie zeigen während der Schwangerschaft, wenigstens in der 2. Hälfte derselben, auch die Tubenepithelzellen."

Das klinisch Interessante unserer 17 Beobachtungen wird im grossen und ganzen durch die folgende Tabelle wiedergegeben. Die Diagnose wurde in den vorgeschritteneren Fällen stets gestellt; sehr häufig machte auch die Differentialdiagnose, ob Ruptur oder Abort, keine Schwierigkeiten, aber sie gelang doch bei weitem nicht in allen Fällen. Insbesondere möchte ich noch darauf aufmerksam machen, dass auch ausnahmsweise eine Ruptur unter dem Bilde eines protrahierten Abortes verlaufen kann. Ein conservativ behandelter, letal verlaufener Fall, der im August 1898 zur Beobachtung gelangte, brachte uns hierfür einen treffenden Beweis. Frau B., eine weit entfernt von Berlin zu Besuch weilende Dame, erkrankte plötzlich unter den Symptomen einer inneren Blutung. Der betreffende Hausarzt hatte die Vermutung ausgesprochen, dass es sich wahrscheinlich um eine Tubargravidität handeln würde und zog Prof. Martin zu Rate. Die Diagnose wurde bestätigt; von einem operativen Eingriff mit Rücksicht auf die grosse Entfernung und Gefahren eines Transportes, vor allem auch in Hinsicht darauf, dass es zur Ausbildung einer Hämatocele gekommen war, Abstand genommen. Von nun an wurde die Patientin nicht mehr untersucht und strengste Ruhe angeordnet. Nach einigen Tagen wurde eine neue Attaque gemeldet, von der sich aber Patientin dann ebenfalls wieder erholte. Nach Verlauf wiederum einiger Tage wurde Prof. Martin telegraphisch wegen Rückfalles um sofortige Hilfe gebeten; leider zu spät, denn bei seiner Ankunft war die Pat. bereits tot. Die Section bestätigte die Diagnose: innere Blutung bei Tubargravidität, Hämatocele, aber es war kein Abort eingetreten, sondern eine Ruptur der schwangeren Tube. Es waren also in Zwischenräumen auftretende Blutungen vorausgegangen, es hatte sich eine Hämatocele gebildet, und doch erwies sich zum Schluss das Krankheitsbild nicht als für Abort typisch. Auch lehrte uns diese Beobachtung, dass Fehling nicht Recht hat mit seiner Behauptung, dass nach einmal entstandener Hämatocele bei einer ruhig liegenden, nicht untersuchten Kranken durch Nachblutung nicht erneuter Collaps oder gar Tod eintreten sollte.

Bei allen vorgeschritteneren Graviditäten wurde in der Wahl der Operationsmethode dem abdominellen Wege der Vorzug gegeben. In dem unter No. 1 rubricierten Falle einer übertragenen Tubarschwangerschaft, gelang es wegen intensiver Verwachsung des Fruchtsackes mit der vorderen Bauchwand die ganze Operation extraperitoneal zu vollenden. Der Placentarkreislauf war gänzlich verödet, der Fruchtsack äusserst brüchig und nicht in toto zu entfernen. Daher Drainage der Wundhöhle. Der Verlauf war ein durchaus befriedigender.

Mehrfach wurde die Adnexerkrankung, besonders bei nur geringem Volumen und nicht mit Bestimmtheit festzustellender Natur, durch den vorderen Scheidenschnitt in Angriff genommen. Die Operation gelang jedesmal ohne besondere Schwierigkeiten. Zufälle, wie sie Gottschalk in der Gesellschaft für Geburtshülfe und Gynäkologie am 25. 2. 1898 berichtete, haben wir nie gesehen. Die Blutstillung war stets eine sichere und vollkommene.

Seiner Originalität halber mag auch an dieser Stelle nochmals auf ein im Falle VI. der Tabelle stattgefundenes Verfahren hingewiesen werden. Es gelang nämlich nach Spaltung des Fruchthalters, den Fruchtsack in toto der Tube zu entnehmen; darauf wurde die Incisionsstelle sorgfältig wieder vernäht und die Tube versenkt. Die Patientin hat sich später noch mehrmals in der Ambulanz vorgestellt, sie befand sich sehr wohl und hatte seit der Operation weder über Schmerzen noch sonstige Beschwerden auf der früher erkrankten Seite Klage zu führen. Dem entsprach auch der von einem normalen in keiner Beziehung abweichende objective Befund.

Wir halten daran fest, dass für frühe Tubargraviditäten die Colpotomia anterior ein sicheres und absolut gefahrloses Operationsverfahren darstellt und dass ein in diesem Verfahren gewandter Operateur vielleicht auch vorgeschrittenere Schwangerschaften also angreifen darf, vorausgesetzt natürlich, dass alle sonstigen hier in Frage kommenden Bedingungen für ein vaginales Vorgehen erfüllt sind.

Litteratur-Verzeichnis.

1. Abel, Zur Anatomie der Eileiterschwangerschaft nebst Bemerkungen zur Entwicklung der menschlichen Placenta. Archiv für Gynäkologie 1891. Band 39.
2. Beckmann, Beiträge zur Graviditas interstitialis. Zeitsch. f. Geb. und Gyn. Band 38. 3. Heft.
3. Dobbert, Beiträge zur Anatomie der ectopischen Schwangerschaft. Virchows Archiv 1891. Band 123 und 1892 Band 127.
4. Dührssen, Ueber operative Behandlung, insbesondere die vaginale Cöliotomie bei Tubarschwangerschaft nebst Bemerkungen zur Aetiologie der Tubarschwangerschaft und Beschreibung eines Tubenpolypen. Archiv für Gynäkol. Band 54. 2. Heft.
5. Eberth und Kaltenbach, Zur Pathologie der Tuben. Zeitschr. für Geb. und Gyn. Band 16.
6. Engström, Zur Aetiologie der Tubenschwangerschaft. Zeitschr. für Geb. und Gyn. Band 24.

Name	Alter	Datum	Befund an				Wie viel Zeit verfl. seit der l. Entbdg.	? para	Sonstige Genitalerkrankungen, Menses?	Sitz des Eies						
			Uterus	Tube	Ovar.	Perit.				Tube				Ovar.	Bauchhöhle	L. R.
										ampullär	isthmisch	interstit.	intraligam.			
Polland	32	7. IV. 97.	—	—	—	Perit. chron.	—	II	Menses 12 Monate ausgeblieb.	—	1	—	—	—	—	1 —
Mahlitz	30	28. IV. 97	—	—	—	Pel-veo-perit.	—	II	Seit 6 Woch. Blutung	—	1	—	—	—	—	— 1
Tix	30	5. V. 97	—	Saeto-salp. serosa sin.	—	—	—	IV	Seit 5 Woch. Blutg. L. R Jan. 97	—	—	—	—	—	—	— 1
Fleisch-hammel	28	8. V. 97	—	—	—	Peri-tonit. chron.	—	III	Seit 14 Tag. Blutg. L. R. vor 10 Woch.	1	—	—	—	—	—	— 1
Sotscheck	45	3. VIII. 97	—	—	—	—	—	IX	Seit 5 Woch. Blutg.	—	1	—	—	—	—	1 —
Lehmann	—	4. VIII. 97	—	—	—	—	—	O	—		1	—	—	—	—	1 —
Mochel	34	22. IX. 97	—	—	—	—	vor 3 Mon. Abort.	IX	Menses regelm.	1	—	—	—	—	—	— 1
Murawsky	24	29. IX. 97	—	—	—	—	10 Mon.	II	L. R. vor 2 Mon.	—	1	—	—	—	—	— 1
Schmidt	29	30. X. 97	—	—	—	—	9 Jahre	I	L. R. vor 3 Mon.	—	1	—	—	—	—	1 —
Gleis	41	18. XI. 97	—	—	—	—	vor ¾ Jahr Abort	III	L. R. vor 10 Woch.	—	1	—	—	—	—	— 1
Brotz	29	8. XII. 97	—	—	—	Peri-tonit. chron.	1½ Jahr	II	Menses 1 mal ausgeblieb.	—	1	—	—	—	—	— 1
Kothe	22	3. I. 98	—	—	—	—	4 Jahre	I	L. R. vor 4 Woch.	—	1	—	—	—	—	1 —
Anhalt	38	14. I. 98	Intensive linksseitige Perimetr., Perisalping. u. Perioophoritis				vor 10 Jahren Abort	II	Menses 2 mal ausgeblieb.	—	—	1	—	—	—	1 —
Höppner	—	10. II. 98	—	Hämatosalp. dextr.	—	—	—	—	—	—	1	—	—	—	—	1 —
Müller	22	3. III. 98	—	Sacto-salp. serosa dextr.	—	—	5 Jahre	1	regelm.	—	1	—	—	—	—	1 —
Klatt	36	10. III. 98	—	—	—	—	14 Jahre	I	Vor 3 Mon. L. R.	—	—	—	—	—	—	— —
Henning	31	21. III. 98	—	—	—	—	—	IV	—	—	—	1	—	—	—	1

Wie weit war die Gravidität vorgeschritten?	Frucht		Ruptur		Abort	Blutung			Ausgang ohne Oper.		Ausgang nach Oper.		Corpus lut.			Art der Oper.	
	lebend	abgest.	violent	spontan		frei	Hämatoc	Hämatom	lebend	tot	lebend	tot	im gleichnam. Ovar.	im ungleichnamigen	nicht zu finden	Ausräumung u. Drainage.	Exstirpation.
12. Mon.	—	faultot	—	—	—	—	—	—	—	—	1	—	—	—	—	1	—
—	—	—	—	—	1	1	—	—	—	—	1	—	—	—	—	—	1
—	—	—	—	—	1	—	1	—	—	—	1	—	—	—	—	—	1
—	—	—	—	—	1	—	—	1	—	—	1	—	—	—	—	—	1
1. Mon.	—	—	—	—	—	Blutung in d. Eihöhle			—	—	1	—	1	—	—	Colpotomia anter.	1
1. Mon.	—	—	—	—	—	desgl.			—	—	1	—	Colpotom. anter. Evacuatio ovuli. Sutura tubae.				
1. Mon.	—	—	—	—	1	—	1	—	—	—	1	—	Reinigung des Tubenendes und der fimbr. ovar. von den Coageln. Keine Organentfernung.				
2. Mon.	—	—	—	—	1	—	1	—	—	—	1	—	—	—	—	—	1
3.—4. Mon.	—	1	—	—	1	—	1	—	—	—	1	—	—	—	—	—	1
2. Mon.	—	—	—	—	—	Blutung in d. Eihöhle			—	—	1	—	—	—	—	—	1
3. Mon.	—	—	—	1	—	—	—	—	—	—	1	—	—	—	—	—	1
	—	—	—	—	—	Blutung in d. Eihöhle			—	—	1	—	—	–	—	—	1
2. Mon.	—	—	—	1	—	1	—	—	—	—	1	—	—	—	—	—	1
1.—2. Mon.	—	—	—	—	1	—	1	—	—	—	1	—	—	1	—	Colpotom. anter. Resect. tub dextr.	1
1. Mon.	—	—	—	—	—	Blutung in d. Eihöhle			—	—	1	—	—	—	—	Colpotom. anter. Resect. tub. dextr.	
Sitz d. Schwangersch. lässt sich wegen allgem. Verwachs. nicht constat., d Fruchtsack nicht exstirpier. Fötus v. 3cm in d. Bauchh.									—	—	1	—	—	—	—	—	—
1.—2. Mon.	—	—	—	1	—	—	1	—	—	—	1	—	—	—	—	—	—

7. Fehling, Die Bedeutung der Tubenruptur und des Tubarabortes für Verlauf, Prognose und Therapie der Tubarschwangerschaft. Zeitschr. f. Geb. u. Gyn. Band 38. 1. Heft.
8. Fraenkel, E., Untersuchungen über die Decidua circumflexa und ihr Vorkommen bei Tubenschwangerschaft. Archiv für Gynäkolog. 1894. Band 47.
9. Frommel, Zur Therapie und Anatomie der Tubenschwangerschaft. Deutsches Archiv für klinische Medicin. Band 42.
10. Goebel, Beitrag zur Anatomie und Aetiologie der Graviditas tubaria an der Hand eines Präparates von Tubenmole. Archiv für Gynäkol. Band 55. 3. Heft.
11. Grusdew, Zur Histologie der Fallopia'schen Tuben. Centralbl. f. Gynäk. 1897. No. 10.
12. His, Die Umschliessung der menschlichen Frucht während der frühesten Zeiten der Schwangerschaft. Archiv für Anatomie und Physiologie 1897.
13. Keller, Zur Diagnose der Tubengravidität. Zeitschr. f. Geb. u. Gynäk. Band 19.
14. Klein, Zur Anatomie der schwangeren Tube. Zeitschr. für Geb. und Gyn. Band 20.
15. Kühne, Beiträge zur Anatomie der Tubenschwangerschaft. Habilitationsschrift. Marburg 1898.
16. Kossmann, Zur Histologie der Extrauterinschwangerschaft. Zeitschr. für Geb. und Gyn. Band 27.
17. Mandl, Ueber den feineren Bau der Eileiter während und ausserhalb der Schwangerschaft. Monatsschrift für Geb. und Gyn. Band 5, Ergänzungsheft.
18. Mandl und Schmit, Beiträge zur Aetiologie und pathologischen Anatomie der Eileiterschwangerschaft. Archiv für Gynäk. Band 56, 2. H.
19. Martin, Handbuch der Krankheiten der weiblichen Adnexorgane. I. Teil.
20. Merttens, Beiträge zur normalen und pathologischen Anatomie der menschlichen Placenta. Zeitschr. für Geb. u. Gyn. Band 30
21. v. Ott, Beiträge zur Kenntnis der ectopischen Formen der Schwangerschaft. Leipzig. Ed. Besold 1895.
22. Orthmann, Ueber Tubenschwangerschaften in den ersten Monaten, mit besonderer Berücksichtigung der pathologisch-anatomischen Befunde. Zeitschr. für Geb. und Gyn. Band 20. — Derselbe in A. Martins Handbuch der Krankheiten der weiblichen Adnexorgane und Deutsch. med Wochenschr. 1899 No. 2.
23. Prochownick, Zur Mechanik der Tubenaborte. Archiv für Gynäkologie. Band 49.
24. Strassmann, P., Entstehung der extrauterinen Schwangerschaft. Berl. klin. Wochenschr. 1897. No. 36.
25. Webster, Die ectopische Schwangerschaft. Uebersetzung von Eiermann. Berlin 1896. Karger.
26. Werth, Beiträge zur Anatomie und zur operativen Behandlung der Extrauterinschwangerschaft. Stuttgart 1887.
27. Wyder, Beiträge zur Lehre von der Extrauterinschwangerschaft und dem Orte des Zusammentreffens von Ovulum und Spermatozoen. Arch. f. Gyn. Band 28.
28. Zedel, Zur Anatomie der schwangeren Tube mit besonderer Berücksichtigung des Baues der tubaren Placenta. Zeitschr. für Geb. und Gyn. Band 26.

VIII.

(Aus der Sänger'schen Frauenheilanstalt in Leipzig.)

Ein cystöser Tumor (Cystadenom) an der hinteren Bauchwand entstanden aus Resten des Wolff'schen Körpers.

Von

Dr. A. HARTZ

in Karlsruhe.

(Hierzu Tafel XI—XII und 2 Abbildungen im Text.)

Die unscheinbaren arrhenogenen Reste des Wolff-Rosenmüller'schen Organs beim Weibe haben in den letzten Jahren durch zahlreiche, teils entwicklungsgeschichtlich-anatomische, teils pathologisch-anatomische Arbeiten eine hohe Bedeutung gewonnen für die Gynaekologie. Die schönen und überraschenden Befunde, welche hier gemacht wurden, betrafen so gut wie ausschiesslich die in Lig. latum und rotund., in Uterus und Scheide bis herab zum Vestibulum eingeschlossenen Reste des Wolff'schen Körpers und Wolff-Gartner'schen Ganges, somit pathologische Bildungen, deren Grundlage fast durchgängig in die spätere Entwicklungszeit nach vollständiger Differenzierung der Urniere zu verlegen sind.

Von Geschwülsten, ausgehend vom Wolff'schen Körper allein, von der noch in der Coelom-Höhle befindlichen Urniere selbst, war bisher nichts bekannt. Ich bin in der Lage, einen derartigen Fall, welcher in der Sänger'schen Klinik beobachtet und mir zur Veröffentlichung überlassen wurde, hier ausführlich zu beschreiben, nachdem ich über denselben in der Sitzung der Gesellschaft für Geburtshülfe zu Leipzig vom 20. Februar 1899 (s. Centralblatt für Gynaekologie 1899 No. 16) bereits vorläufig Mitteilung gemacht habe. Derselbe steht bis jetzt als ein Unicum da. Wohl mögen gleichartige Fälle schon öfter zur Operation gekommen sein, sind aber dann vielleicht überhaupt nicht anatomisch näher untersucht, oder — es ist hier besonders an vermeintliche Mesenterial- oder Nierengeschwülste, oder an Geschwülste accessorischer Ovarien zu denken — nicht richtig gedeutet worden. In der Litteratur fand ich keinerlei hierzu passende Angaben. Der histologische Bau unserer Geschwulst war im Verein mit ihrem eigenartigen Sitz ein so charakteristischer, dass der Beweis ihrer Abstammung nicht einmal schwer zu erbringen war, nachdem schon die erste mikroskopische Prüfung von Präparaten auf die wohl allein richtige Fährte geführt hatte.

Prof. Sänger, in dessen Laboratorium ich diesen Fall bearbeitete, und der pathologische Anatom Prof. Kockel, dem

ich ebenfalls die mikroskopischen Präparate vorlegte, haben sich denn auch der hier niedergelegten Auffassung vollkommen angeschlossen.

Krankengeschichte.

Patientin ist 34 Jahre alt, Maschinennäherin, unverheiratet hat nicht geboren. Beide Eltern leben und sind gesund. Im 5. Lebensjahre „Scharlach, Nervenfieber und Bräune". Damals doppelseitige Mittelohrentzündung mit Perforation beider Trommelfelle. Daher Schwerhörigkeit. Von Weihnachten 1896 bis Ostern 1897 an einer „Darmerkrankung" bettlägerig, mit heftigen Schmerzen in der rechten Bauchgegend, mehrtägigem Fieber und Stuhlverstopfung. (Typhlitis? Peritonitis?) Von da an verlor sich der Schmerz in der rechten Seite nicht mehr vollständig. Dezember 1898 traten die gleichen Beschwerden wieder heftiger auf. Da fand auch der behandelnde Arzt zufällig den Tumor und riet Patientin sich operieren zu lassen.

Erste Menstruation mit 18 Jahren, ohne dass sie bleichsüchtig gewesen sei. Pat. giebt im Gegenteil an, dass sie früher gut genährt und vollblütig war. Menses bis zu 14 Tagen anhaltend, sehr stark. Keine Dysmenorrhoe von ihrem 25. Lebensjahre an. Periode nur noch 8 Tage anhaltend, spärlicher. Seit dieser Zeit will sie aber körperlich sehr abgemagert sein. Das Stärkerwerden des Leibes und dessen pralle Spannung bemerkte sie selbst erst im November 1898. Dazu gesellten sich Kreuzschmerzen, die in die Beine ausstrahlten. In der Folge steigerten sich diese Schmerzen so, dass sie das Maschinennähen ganz aufgeben musste. Zugleich wurde sie häufig von Uebelkeit und Erbrechen befallen. Während der acuten Erkrankung im Jahre 1896 sowie seit Dezember 1898 litt sie auch oft an heftigen Schmerzen vor und nach dem Uriniren.

Status. Mittelgrösse. Starke Abmagerung. Fahle Gesichtsfarbe, trockne Haut. Auf dem Kreuzbein, nahe seinem Uebergang in das Steissbein beginnender Decubitus. Flachbrüstigkeit. Verdacht auf beginnende Lungentuberculose.

Leib stark aufgetrieben, etwa wie im 8. Monat der Schwangerschaft; linke Hälfte deutlich stärker vorgebuchtet. Hochgradige Spannung und Empfindlichkeit, so dass keine ausgiebige Palpation ausgeführt werden kann. Die Percussion stellt fest, dass die Geschwulst überwiegend die linke Seite einnimmt. Fluctuation, wenig ausgesprochen, vorhanden. Scheide eng, virginal. Der kleine von Aussen nicht mittastbare, anteflectierte Uterus nach rechts und vorn verdrängt. Nach links und hinten vom Uterus ist, glatt und prall gespannt, die untere Kuppe der Geschwulst eben zu fühlen.

Die Diagnose wurde daraufhin gestellt auf ein linksseitiges Kystoma ovarii, wahrscheinlich Embryoma cysticum, das infolge von Verwachsungen (Stieldrehung?) im Douglas, sowie in der linken Bauchhälfte fixiert sei.

Operation am 1. Februar 1899 in Beckenhochlage

Nach dem Bauchschnitt bot sich ein aus dem Kleinbecken breit emporsteigender, etwa mannskopfgrosser Tumor dar, von blaurötlicher Färbung, eigentümlich fibrillär gestreifter Oberfläche, ähnlich wie von Serosa entblösster Dickdarm, mit einzelnen sich durchkreuzenden flachen bandartigen Erhabenheiten blässerer Färbung, von elastischer Consistenz. Schon beim ersten Anblick erschien die Geschwulst als etwas besonderes und noch ehe er die Verhältnisse der Beckenorgane näher erkundet, äusserte Prof. Sänger: „Das ist kein schwangerer Uterus, kein Myom, keine Ovarialcyste, kein ectopischer Fruchtsack, sondern etwas ganz Apartes", was sich dann auch bestätigen sollte (s. Fig. 1).

Nach Lösung lockerer Verwachsungen mit dem Peritoneum der linken seitlichen Bauchwand, Abstreifen adhärenten Netzes, sowie von Dünndarmschlingen und einer Strecke des absteigenden Dickdarms wird nach Verlängerung des Bauchschnittes bis zum Nabel festgestellt, dass die Geschwulst, unter breiter Verdrängung des Uterus samt zunächst nur teilweise sichtbaren Ligamenten und Adnexen nach vorn, durch allseitige Verwachsungen im Douglas festsass und unter Empordrängung des S. romanum, sowie Colon descendeus der hinteren Bauchwand links seitlich der Wirbelsäule anlag.

Die Probepunktion, sowie die sogleich angeschlossene Entleerung mittels Troikart ergaben eine dunkle, braunrötliche, alt-blutige Flüssigkeit, wovon 1 l aufgefangen wurde, während mindestens ebensoviel nach Weiterreissen der Einstichstelle und unter allmählicher Entwicklung der Geschwulst zum Abfluss kam. Nun liess sich die Cyste aus ihren allseitig festen und blutreichen Verwachsungen im Douglas'schen Raum nach und nach lösen und emporziehen. Besonders fest war die Geschwulst mit dem Mesosigmoideum verwachsen, und riss dasselbe bei der Lösung mehrfach ein. An der tiefsten Stelle des Douglas'schen Raumes riss auch die hier sehr morsche Cystenwand ein, und musste ihr unterstes Segment für sich gelöst werden. Nach vollständiger Entfernung der gänzlich ungestielten Cyste ergab die Besichtigung des Situs pelvis, dass Uterus samt Ligamenten, dass beide Adnexa vollkommen intakt vorhanden waren (S. Fig. 2.). Nur im rechten Ovarium sass eine kirschengrosse Follikularcyste, welche ignipunktiert wurde. Besonders war an den Ovarien keinerlei Strang oder Stiel wahrzunehmen, der etwa mit der Cyste in Verbindung gestanden hätte. Auch am Mesosigmoideum,

Fig. 1.

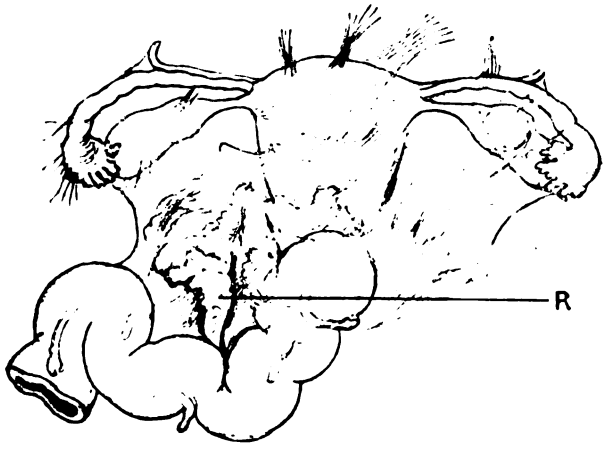

Fig. 2. R. = Riss im Mesosigmoideum.

am Colon desc. und S. romanum war nichts zu finden, was auf eine organische Verbindung mit der Geschwulst bezogen werden konnte. Am allermeisten war bis dahin an eine hämorrhagische Nierencyste gedacht worden; die Abtastung ergab aber, dass beide Nieren, insbesondere die linke, normal vorhanden waren. Auch wurde die Möglichkeit erwogen, dass

die Geschwulst mit dem Mesosigmoideum in Verbindung gestanden habe. Mehr konnte unter der Operation nicht eruiert werden.

Die Blutung aus dem entzündeten und verdickten Peritoneum des Douglas, sowie aus dem Mesosigmoideum war eine recht bedeutende. Da dieselbe auf Naht der Einrisse, viele Umstechungen, Pacquelin, Compression nicht völlig stand, so wurde eine Fächer-Tamponade des Douglas mit Jodoformgaze vorgenommen, und diese durch einen schmalen Spalt im unteren Winkel der sonst vernähten Bauchwunde herausgeleitet.

Der Verlauf war ein durchaus günstiger, nur verlangsamt durch torpide Schliessung des Drainkanals, sowie durch sehr langsame Heilung des Decubitus; doch konnte Patientin in der 5. Woche p. oper. genesen und mit wesentlicher Gewichtszunahme entlassen werden. Ihr seitheriges Befinden ist durchaus gut.

Die entleerte und zusammengefallene Cyste, frisch untersucht, zeigte nun eine stark gefaltete und gefurchte Oberfläche mit feinen sich durchkreuzenden Streifen. Die tieferen, aus dem Douglas losgeschälten Abschnitte besassen eine feinfaserige — wie fibrinöse — streifige Auflagerung. Stellenweise bestanden teils feine Einschnürungen der Oberfläche, teils bucklige Vorragungen bis zu Haselnussgrösse, herrührend von cystischen Einlagerungen in die Wand, die mit mehr minder dunkler blutiger Flüssigkeit erfüllt waren.

Die Innenwand der Cyste zeigte allenthalben ein fein gefurchtes, fein gelapptes Aussehen, bei gelb-rötlicher, dunkelroter und schwärzlicher Blutfärbung. Die äusseren Einschnürungen im Verein mit der inneren Lappen- und Faltenbildung gaben der Geschwulst ein Aussehen, welches einem grossen Nierensack, wobei das Parenchym der Niere verlustig ging, nicht unähnlich war.

Das unterste Segment der Geschwulst, welches für sich gelöst worden war, bot ein eigenartiges Bild dar: Man sah hier teils geschlossene, graurötliche Cystchen bis zu Erbsengrösse, teils durch Einrisse oder Quetschung eröffnete, halbierte muldenartige Bläschenrudimente, zwischen welche gelbliche miliumartige Knötchen eingelagert waren. Diese cystischen Bläschen durchsetzten an dieser Stelle auch die Wand der Cyste, sodass dieselbe ein feinwabenartiges Aussehen bekam. Die Dicke der Wand der Cyste schwankte an verschiedenen Stellen zwischen 0,5– 2 cm. Die erwähnten kleinen cystischen Höhlen fanden sich nur in den dickeren Partien. Diese boten auf dem Durchschnitt teils derb-fibrösen, teils weicheren lamellösen Bau. Streckenweise war auch schon makroskopisch Schleimgewebe zu erkennen, doch überwog die fibröse Struktur, zumal in den dünneren Abschnitten der Geschwulst.

In der Cystenflüssigkeit waren nur vereinzelte, leidlich erhaltene gezackte, frische rote Blutkörperchen zu erkennen. Sonst waren nur die Zerfallsprodukte von Erythrocyten vorhanden.

Zur mikroskopischen Untersuchung wurden zunächst von drei verschiedenen Stellen Stücke entnommen. 1. Von einer dünneren Stelle der Cyste, um einen Querdurchschnitt durch die ganze Wand zu erhalten. 2. Von einer dickeren Stelle, sowohl von den äusseren wie von den inneren Partien. 3. Von einer Stelle, welche mit der hinteren Wand des Douglas fest verwachsen war und erst nachträglich gelöst wurde.

Die Präparate wurden in Formol fixiert, in Alkohol gehärtet, in Paraffin eingebettet und mit Haemalaun-Eosin, Haematoxilin-Eosin und nach van Gieson gefärbt. Schon bei der Härtung in Alkohol fiel es mir auf, dass das Gewebe nicht so zusammenschrumpfte, wie man es sonst bei oedematösem Gewebe, und besonders bei Cystenwänden, deren ich im Laufe des letzten Jahres viele untersuchte, zu sehen bekommt. Wie die spätere Untersuchung zeigte, hatte dies seinen Grund darin, dass die Cystenwand nicht oedematös war, sondern ein sehr verbreitetes Myxomgewebe enthielt.

Die mikroskopische Untersuchung der unter 1 und 2 verzeichneten Gewebsstücke ergab folgendes: Die Aussenfläche des Tumors ist da, wo keine fibrinösen Auflagerungen bestehen, von einem einschichtigen Cylinderepithel besetzt mit schmalen, langen Zellen, deren Kerne teils an der Basis der Zelle, teils in der Mitte oder mehr gegen das freie Ende zu

sitzen. Auf die Epithelschicht folgt eine breite Lage fibrillären Bindegewebes mit gut färbbaren Kernen, dessen Faserzüge ziemlich parallel der Oberfläche ziehen. An manchen Stellen ist das Bindegewebe so dicht und so kernreich, dass man an sarcomatöse Wucherung denken konnte. Weiter nach innen wird das Bindegewebe lockerer und verliert mehr den ausgesprochenen fibrillären Charakter. Zahlreiche Spalten finden sich hier im Gewebe, die entweder mit Endothel ausgekleidet sind oder gar keine Auskleidung haben. Auf diese Bindegewebsschicht folgt eine Lage teils längs-, teils querlaufender glatter Muskelfasern mit langen, stäbchenförmigen Kernen. Bindegewebe findet sich überall zwischen den Muskellagen. Nach innen von der Muskelschicht geht das Bindegewebe allmählich in eine breite Schicht von myxomatösem Gewebe über. Auch hier finden sich zahlreiche Spalten von verschiedener Form und Grösse mit und ohne Endothelauskleidung. Gegen die Innenfläche hin geht das Myxomgewebe wieder in Bindegewebe über, das sich durch kurze spindlige oder rundliche blasige Zellen mit gut färbbarem Kerne auszeichnet und eine gewisse Aehnlichkeit mit Faser- und Knorpelgewebe hat. Die Wand ist in allen Teilen sehr gefässreich, die Venen sind erweitert, die Arterienwände teils verdickt, teils normal. Kleinere Gefässe und Capillaren sind mit Blut gefüllt. Zahlreiche Haemorrhagien finden sich im Gewebe, ebenso viele Blutpigmentkörperchen und Pigmentstreifen. Ueberall durch das Gewebe zerstreut sieht man Infiltrationen von Rundzellen. Taf. XII, Fig. 9.

Aus diesem Befunde geht deutlich hervor, dass wir es mit einem Gemisch von Geweben zu thun haben von mehr oder weniger unreifer Form.

Die einzelnen Gewebsschichten wechseln sehr an Dicke. Es kommen Stellen vor, wo unter der äusseren Epithelschicht eine ganz schmale Bindegewebs- und Muskelschicht sitzt, daran stösst gleich das Myxomgewebe und nach innen von diesem folgt eine breite Schicht von fibrillärem Bindegewebe. An anderen Stellen findet man gleich in der Bindegewebsschicht unter dem Oberflächenepithel die blasigen knorpelähnlichen Bindegewebszellen. Ausser den ausgesprochenen glatten Muskelfasern gewahrt man noch andere, die nicht so charakteristisch ausgebildet sind, deren Deutung, ob Spindelzellen, ob Muskelfasern, zweifelhaft sein kann.

Vielfach bekommt man den Eindruck, als ob das Myxomgewebe in die glatte Muskelschicht eingedrungen wäre und dasselbe auseinander gedrängt hätte; so findet man im Myxomgewebe an verschiedenen Stellen einzelne glatte Muskelfaserbündel verlaufen.

In den Präparaten aus dem Gewebsstück No. 1 traf ich an einer Stelle im Bindegewebe an der äusseren Seite der glatten Muskelschicht die Quer- oder Schrägschnitte dreier Drüsengänge. Dieselben liegen hart aneinander und sind nur durch die doppelte Epithelschicht von einander getrennt. Der obere Drüsenschlauch nähert sich in der Gestalt noch am meisten der Kreisform mit ausgebuchtetem Rande. An einer Stelle sieht man einen längeren Fortsatz, der entweder einem Ausführungsgang oder einer einmündenden Drüse entspricht. Der mittlere Drüsengang hat mehr die Form eines Endkolben, an dessen Wand sich ein Pseudoglomerulus anschliesst. Gegenüber diesem findet sich ein schmaler Ausführungsgang. An der einen Seite ist das Cylinderepithel höher als an der andern und hier besteht auch das einbettende Bindegewebe mehr aus Rundzellen, während an der andern Seite stärker gefärbtes fibrilläres Bindegewebe sich befindet. Der dritte zu unterst liegende Drüsengang grenzt mit seiner obern linken Kante an den mittleren Drüsengang und hat eine längliche Gestalt mit abnorm abgerundetem und unterem mehr zugespitztem Ende. Die linke Kante hat nur eine Einbiegung nach innen in das Drüsenlumen, während die rechte Kante zwei Ausläufer nach aussen darbietet, wodurch die rechte Wand drei bogenförmige Einbiegungen erhält. An diesem dritten Drüsengang kann man keinen Unterschied im Einbettungsgewebe erkennen, da auf beiden Seiten mehr rundzelliges Bindegewebe vorhanden ist. Alle drei Drüsengänge sind mit einschichtigem Cylinderepithel ausgekleidet, dessen Kerne meistens an der Basis der Zelle liegen und von runder Gestalt sind; nur da, wo das Cylinderepithel höher ist, wie besonders an der einen Wand der mittleren Drüse sind die Kerne verschieden gelagert und haben mehr ovale Gestalt.

Ueberall befinden sich auf diesem Cylinderepithel deutliche Flimmern. In einem tieferen Schnitte dieser Serie vereinigen sich die drei Drüsengänge zu einem einzigen ovalen, cystisch erweitertem Gang, der mit ganz niedrigem Epithel ausgekleidet, dessen Kerne sich schlechter färben, von fibrillärem Bindegewebe umgeben wird. In diesem Präparat findet sich noch ein weiterer Drüsengang, der, um einen groben aber passenden Vergleich zu wählen, auf seiner Schnittfläche die Form eines Fuchsschwanzes hat. Die linke Seite ist sägenartig eingekerbt, während die rechte mehr gerade verläuft. Unten ist eine dem Handgriffe des Fuchsschwanzes entsprechende Ausbuchtung. Dieser Drüsengang liegt in der Schicht der glatten Muskelfasern, welche auf der eingekerbten linken Seite auch hart bis an die Drüsenwand heranreichen, während auf der rechten Seite die Wand von Bindegewebe begrenzt wird. Ausgekleidet ist der Drüsengang mit einschichtigem Cylinderepithel von mittlerer Höhe. Sonst sind in diesem Präparat keine Drüsengänge zu finden.

Anders gestalten sich die Drüsenbefunde bei den Präparaten von No. 2. Hier findet man zunächst an der linken innern Seite des Präparates eine Stelle an der bis 24 Querschnitte von Drüsengängen getroffen sind. Auch ist hier ein Drüsengang in seinem ganzen Verlauf zu verfolgen (s. Taf. XI. Fig. 2). Man kann an demselben aufs deutlichste die einzelnen Abschnitte der Canälchen des Wolff'schen Körpers, wie sie von Recklinghausen (1) beschrieben hat, beobachten. Zunächst sehen wir den Endkolben mit einer Einbuchtung an der hinteren Seite (Pseudoglomerulus?), dann folgt das geschlängelte Secretionsröhrchen mit deutlichem Flimmerepithel, weiter dem Ausgange zu das schmälere Sammelröhrchen mit niedrigem Cylinderepithel ohne Flimmern. Auch sind hier Drüsengänge getroffen, von denen zwei unter einem spitzen Winkel zusammenfliessen. Die Querschnitte sind auch hier von verschiedener Gestalt; rund, oval, rechteckig, mehr quadratisch mit Ausläufen an den Ecken, rundlich mit eingebogenen Rändern, aber alle ohne besondere cystöse Erweiterungen. Ueberall findet sich hier hohes Cylinderepithel, dessen mehr ovale Kerne verschieden gelagert sind, und das mit schönem Flimmerepithel besetzt ist (s. Taf. XI, Fig. 5). An manchen Schnitten kann man besonders mit van Gieson'scher Färbung, aber auch bei Hämatoxylinfärbung sehr deutlich eine Membrana propria unterhalb des Epithels erkennen. Die ganze Insel, wenn ich sie so nennen darf, in der die Drüsenquerschnitte sitzen, zeichnet sich aus gegen das umliegende Gewebe, durch ihr rundzelliges, dichtkerniges, sogenanntes cytogenes Bindegewebe, das genau wie normale Uterusschleimhaut aussieht. Bemerken will ich hier noch, dass dieses Gewebe ausserordentlich gefässreich ist.

In diesen Präparaten finden sich aber auch noch an anderen Stellen zerstreut Drüsengänge und Cysten. Schon makroskopisch sieht man an einigen Präparaten dieser Serie die Querschnitte zweier nahe bei einander liegender Cysten von der Grösse eines kleinen Stecknadelkopfes und von ovaler Gestalt Ausgekleidet sind dieselben mit niedrigem Cylinderepithel. Das Innere der Cyste ist angefüllt mit Detritusmassen, einzelnen unbestimmbaren Zellen, Pigmentkörperchen, roten und weissen Blutkörperchen und zusammengebackenem Flimmerepithel, das sich besonders am freien Rande des Cylinderepithels streifenförmig einlagert. Diese Cysten sind eingebettet in ein ringförmig um die Cystenwand verlaufendes fibrilläres Bindegewebe. Auch guirlandenartig verlaufende Drüsenschläuche sind zu sehen, die in cytogenes Bindegewebe eingelagert sind. Man sieht hier deutlich die Drüsen an der concaven Seite in den Sammelcanal münden. An convex-concaven Ampullen befindet sich öfters auf der concaven Seite cytogenes, auf der convexen Seite mehr fibrilläres Bindegewebe (s Taf. XII, Fig. 6). — Die Zeichnung ist nicht gut ausgefallen. —

Ein vollständig verändertes Bild geben die Präparate aus dem Gewebsstück No. 3, das fest an der hintern Douglaswand haftete. Schon makroskopisch sah man an dem Gewebe zahlreiche gelbbraune Körperchen von ovaler Gestalt, die auf den ersten Blick als miliare Knötchen erschienen, doch schärfer begrenzt, platter, dunkler, als z. B. Tuberkelknötchen. Bei der mikroskopischen Untersuchung erwiesen sie sich als spindel-

förmige Erweiterungen von Drüsengängen, die mit eingedicktem Secret angefüllt waren. Die Schnitte hatten schon makroskopisch das Aussehen eines recht locker gebackenen Weissbrodes. Das ganze Gewebe ist allenthalben von Hohlräumen durchbrochen, die von verschiedener Gestalt und Grösse sind. Meistens herrscht die runde und ovale Form vor, aber durch Einbuchtungen und Ausziehungen der Wände entstehen alle möglichen Formen. Mehrfach sind die Zwischenwände durchbrochen, so dass mehrere Hohlräume miteinander communicieren. Es ist hier ein richtiges Adenomgewebe vorhanden (Siehe Tafel XI. Fig. 1 und Tafel XII. Fig. 3.). Mikroskopisch sieht man, dass alle diese Cysten mit schönem einschichtigen Cylinderepithel ausgekleidet sind. Die einzelnen Zellen haben vielfach eine mehr conische Gestalt und breiten sich nach der freien Fläche etwas aus. Die meistens sehr dunkel gefärbten Kerne haben ovale Gestalt und nehmen den grössten Teil der Zelle ein. An der Basis des Epithels sieht man sehr deutlich eine Membrana propria, aber auch an der freien Oberfläche gewahrt man eine zusammenhängende Membran, auf dieser sitzt allenthalben Flimmerepithel, selbst in den grössten Cysten sind die Flimmern teils erhalten, teils sieht man sie zusammengebacken streifenweise an den Epithelien haften, oder mit dem Detritus, der das Lumen füllt, gemengt. Es kommen auch Cysten vor, in denen das Epithel mehr cubisch und abgeplattet ist. Der Inhalt der Cysten besteht aus Detritus, abgestossenen Epithelien, grossen homogen dunkelrot gefärbten kugeligen Gebilden, Pigmentkörperchen. Manche Cysten sind ganz mit roten Blutkörperchen ausgefüllt. Eingebettet sind hier die Cysten meist in fibrilläres Bindegewebe, welches die Cysten cirkulär umzieht. Bei manchen Cysten ist das Stroma der Zwischensubstanz so rarificiert, dass die Zwischenwände nur noch durch die beiden aneinanderstossenden Epithelschichten gebildet werden. Auch glatte Muskelfasern findet man in dem Gewebe, sowohl deutlich ausgebildete als auch in Entstehung begriffene. Es sind Randpartien an den Präparaten, in denen sowohl die Kerne als besonders das Plasma der Zelle den Farbstoff im Gegensatz zu andern Partien schlecht angenommen haben, die aus cystogenem, oder ich möchte lieber sagen, aus jungem embryonalem Bindegewebe bestehen. Hier sieht man vielfach neue Drüsengänge und Cysten sich bilden (s. Tafel XII Fig. 7a u. b). Ausser diesen Cysten und Drüsengängen finden sich hier noch zahlreiche Lymphspalten. Das Gewebe ist ausserordentlich gefässreich und viele Gefässe sind noch prall mit Blut gefüllt. Zahlreiche frische und alte Haemorrhagien sowohl in präformierte Hohlräume als in das Gewebe selbst sind zu sehen. Gelbe und dunklere Pigmentablagerungen im Gewebe sind sehr häufig. Pseudoglomeruli finden sich in den verschiedensten Präparaten aber nicht zerstreut in denselben, sondern fast immer an korrespondierenden Stellen. In einem Präparat sind zwei solche Glomeruli abgebildet. (Siehe Tafel XII Fig. 8a u b). Dieselben liegen im Gewebe und nicht in Endkolben oder Ampullen, aber besonders der rechts gelegene hat die grösste Aehnlichkeit mit einem Malpighi'schen Knäuel der Niere, während der linksgelegene mehr dem Bilde entspricht, wie es v. Recklinghausen beschreibt; in ihm sind Capillaren zu sehen. Ebenso finden sich zahlreiche gelbe Pigmentkörperchen in demselben. Ob diese Gebilde, die ich öfter beobachtete, wirklich Pseudoglomeruli im Sinne von v. Recklinghausen sind, möchte ich jedoch nicht strikte behaupten.

Dieses ist das hauptsächlichste des mikroskopischen Befundes.

Fassen wir die Hauptbefunde nochmals kurz zusammen, so haben wir in unseren cystösen Tumor:

1. Zahlreiche Drüsenschläuche und Cysten mit einschichtigem flimmerndem Cylinderepithel.
2. Cylinderepithel auf der äussern Oberfläche des Tumors.
3. Ein reichliches Netz von glatten Muskelfasern.
4. Fibrilläres und cystogenes Bindegewebe, embryonales und knorpelähnliches Gewebe.
5. Myxomgewebe.

6. Pigmentkörperchen und Pigmentschollen.
7. Pseudoglomeruli.

Wenn wir diese Befunde überblicken, so müssen wir uns sagen, dass es sich hier um eine Mischgeschwulst handelt, an deren Aufbau sich bindegewebige Elemente und Drüsen beteiligen. Die meisten Gewebe kommen in mehr minder unreifer Form vor. Man wird unwillkürlich an Birch-Hirschfeld's (24) embryonale Adenosarcome erinnert.

Fragen wir uns nun: Von welchen Organen der Leibeshöhle kann eine solche Geschwulst mit den beschriebenen Gewebsbestandteilen ausgehen, so müssen wir zu dem Schlusse kommen, dass dieselbe von keinem andern Organ als von der Genitalanlage ausgehen kann. Da aber der ganze Genitalapparat vollständig intakt ist und an keiner Stelle mit der Geschwulst in engerer Verbindung steht, so bleibt uns nur die Annahme übrig, dass es sich hier um eine Geschwulst handelt, die aus Resten der Uranlage des Genitalsystems hervorgegangen ist.

Rufen wir uns zum leichteren Verständnis der späteren Deductionen einmal die Entwicklung des weiblichen Geschlechtsapparates aus der Embryonalanlage an der Hand der Entwicklungsgeschichte ins Gedächtnis zurück. Ich folge dabei hauptsächlich der Darstellung von Nagel (16).

Die weiblichen Geschlechtsorgane entwickeln sich aus der Geschlechtsdrüse, dem Wolff'schen Körper und den Müller'schen Gängen. Der Wolff'sche Körper oder die Urniere entsteht dadurch, dass an beiden Seiten der Wirbelsäule aus dem parietalen Mittelblatte einzelne Segmente nach aussen wachsen; diese vereinigen sich alsbald mit einander zu einem Organ. Bei den niederen Tieren bleiben die vorderen zuerst angelegten Segmente oft für sich bestehen und bilden die sogenannte Vorniere. Bei den höheren Säugetieren und dem Menschen bleiben diese Segmente entweder rudimentär oder sie verschwinden in dem vordern Teile der Urniere. Alsbald bildet sich an der äusseren Seite der Segmente ein Kanal aus, der dieselben von vorn nach hinten — cranial-caudalwärts — durchbohrt. Senkrecht auf diesem Kanal entstehen in den Segmenten Querkanälchen, welche an der lateralen Seite in den ersten Kanal einmünden, an der inneren Seite sich aber umstülpen und sogenannte Bowman'sche Kapseln bilden für die Malpighischen Gefässknäuel. Bei niedern Tieren münden diese Kanälchen trichterförmig und offen in die Leibeshöhle — Nephrostomen (Semper). — Diese Kanälchen haben in den Segmenten einen geschlängelten Verlauf. Wir haben hier also ganz ähnliche Verhältnisse wie in der spätern bleibenden Niere: Malpighische Knäuel, gewundene Kanälchen, die den Tubuli contorti und den Henle'schen Schleifen entsprechen und einen Sammelkanal. Dieser Sammelkanal ist der Wolff'sche Gang.

Die fertigen Wolff'schen Körper bilden zwei walzenförmige Organe, die zu beiden Seiten der Wirbelsäule liegen und an deren innere Seiten die Geschlechtsdrüsen sich anlegen. Auf der ganzen hinteren Fläche ist der Wolff'sche Körper fest mit der hinteren Bauchwand verwachsen, er reicht nach oben bis zur unteren Lungengrenze und ist hier durch das Zwergfellband, das spätere Lig. suspensorium ovarii, mit dem Zwergfell verbunden. Vom caudalen Ende geht das Leistenband, Gubernaculum Hunteri, ab. Der Wolff'sche Körper hat zwei Flächen, eine ventrale und eine laterale und einen freien vordern Rand. Das Coelomepithel, das die Leibeshöhle auskleidet, hüllt den Wolff'schen Körper faltenartig ein, es ändert seinen Charakter, soweit es diesen umhüllt, derart, dass seine Zellen eine cylindrische Form annehmen, während sie sonst cubisch sind. Der Wolff'sche Gang läuft nach rückwärts

convergirend mit dem der andern Seite und beide münden in einen Kanal, der von der Cloake bis zum Nabel geht und den fötalen Anteil der Allantois darstellt. Durch die Mündung des Wolff'schen Ganges wird der Kanal in zwei Teile geteilt, einen unteren und einen oberen. Der untere Teil führt von jetzt an den Namen Canalis urogenitalis, der obere Teil wird zur Harnblase und zum Urachus. Wenn sich nun die Niere und der Ureter gebildet haben, so wächst letzterer ebenfalls herab und mündet in das unterste Ende des Wolff'schen Ganges. Beim Weiterwachsen dieser Organe kommen die Mündung des Wolff'schen Ganges und der Ureteren auseinander. Die Mündungen der Ureteren kommen höher zu liegen und dadurch entsteht ein dreieckiger Raum zwischen den beiderseitigen Mündungen das sogenannte Trigonum Lieutaudii.

Während dieser Vorgänge beginnt im obern äusseren Teile des Wolff'schen Körpers sich ein zweiter Kanal auszubilden durch trichterförmige Einstülpung des Randepithels. Diese neuen Kanäle verlaufen zunächst an der äussern Seite der Wolff'schen Gänge und parallel mit denselben; im weitern Verlauf aber erheben sie sich und gehen spiralig über die Wolff'schen Gänge weg und legen sich an deren innern Seite. Es sind dies die Müller'schen Gänge. Noch weiter rückwärts kommen sie hart an einander zu liegen und münden an der innern Seite der Wolff'schen Gänge mit einer soliden Spitze in gleicher Höhe in den Canalis urogenitalis. Beide Gänge der Wolff'sche und der Müller'sche werden von einer gemeinsamen Mesodermschicht umgeben und bilden so den Geschlechtsstrang. Beim weitern Wachstum des Embryo rücken die Mündungen der Müller'schen Gänge soweit herunter, dass sie nicht mehr in den Canalis urogenitalis, sondern direkt in die Cloake münden. Es wird dadurch das spätere Septum zwischen Urethra und Vagina gebildet. Die Wolff'schen Gänge beginnen beim weiblichen Individuum, wenn einmal die Nieren funktionieren, sich zurückzubilden. Geschieht dies frühzeitig und in vollständiger Weise, so werden sie sich schon zurückgebildet haben, wenn die Müller'schen Gänge herabwandern. Die Reste der Wolff'schen Gänge werden deshalb normalerweise nicht so weit herunterreichen wie die Müller'schen Gänge, sondern sie werden weiter oben endigen, und zwar, wie wir wissen, in der Gegend des späteren innern Muttermundes oder des seitlichen Scheidengewölbes. In Fällen aber, wo der regressive Vorgang an den Wolff'schen Gängen sich verzögert, können sie mit den Müller'schen Gängen herabwandern und die Reste derselben werden dann in der Vaginalwand bis zum Vestibulum gefunden werden. Bei manchen Säugetieren scheint dies sogar Regel zu sein. Gartner (18) entdeckte diese Gänge in der Scheide bei Kühen und Schweinen, von Preuschen (18) bei Katzen und Füchsinnen. Aber auch beim Menschen können sie erhalten bleiben. So erklärt Voigt (12) die Annahme nicht von der Hand zu weisen, dass wie bei vielen Tieren, so auch beim Weibe die Gartner'schen Gänge über die Foetalzeit hinaus persistiren können und sei es wohl möglich, dass den Resten dieser Gänge Cysten und Drüsenbildungen ihren Ursprung verdanken. Dies ist nicht blos eine theoretische Annahme, sondern es giebt hiervon schon zahlreiche Befunde. So sah Beigel (18) Rudimente der Wolff'schen Gänge in der Scheide eines fast ausgetragenen menschlichen Foetus, ebenso R. Geigel, M. Wasiljew und Dohrn (18). Rieder (19) sah Ueberreste beim erwachsenen Weibe. Routh (16) giebt an, dass er bei einzelnen erwachsenen Frauen die Reste der Wolff'schen Gänge bis zum Eingang der Scheide verfolgen konnte. Auch Aschoff (5) sah bei einem Foetus Reste des Wolff'schen Ganges in der Scheide. Robert Meyer (4) sah sie bis zum Hymen herabweichen und zwar zeigte der rechte Gang Verzweigungen. Nach Zweigbaum (18) behauptet Kossmann, dass die Wolff'schen Gänge entwicklungsgeschichtlich in den Sinus urogenitalis an einer Stelle einmünden, die beim Weibe ungefähr der Harnröhrenmündung entspricht, während Nagel (18) glaubt, dass sie sich nur bis in die Nähe des Collum uteri verfolgen lassen und nur ausnahmsweise im obern Scheidenabschnitt zu finden sind. Nach Dohrn (18) bleibt der rechte Wolff'sche Gang länger erhalten als der linke.

Die Drüsengänge am vordern, seitlichen Eingang der Scheide, sowie die Cysten daselbst rühren wohl meistens von den untersten Resten des

Wolff'schen Ganges her. So kam im letzten Winter eine jung verheiratete Frau B., 32 Jahre alt, in die Sänger'sche Frauenheilanstalt mit einer Cyste, die vom unteren Ende der rechten seitlichen und vordern Scheidenwand ausging und in die Scheide hineinragte. Die Cyste war etwa hühnereigross und hatte auch genau die Gestalt eines Eies mit oberem ungerundetem und unterem mehr zugespitzten Ende. Zu etwa $^2/_3$ sass dieselbe im Gewebe und nur $^1/_3$ lag frei und hatte die bekannte Fischblasenfarbe. Beim Ausschälen derselben zeigte sich, dass sie neben der rechten Seite der Urethra weit nach oben ging, wie dies auch W. Kümmel (25) von den aus Gartnerschen Kanälen herstammenden Cysten angiebt. Die Cyste war sehr derbwandig, denn trotz der vielen Cohabitationen, die man bei der jung verheirateten kräftigen Frau wohl annehmen darf und trotz zweier Entbindungen war dieselbe nicht geborsten. Der Inhalt war farblos, leicht fadenziehend. Ein schönes Cylinderepithel kleidete die Cyste aus. Ich glaube sicher, dass diese Cyste von Resten des Wolff'schen Ganges herrührte. Auch die Fälle von von Herff (13) und anderen sind so zu deuten.

Aus den Müller'schen Gängen entwickeln sich dann die weiblichen Genitalorgane oder richtiger gesagt: die Müller'schen Gänge werden zum Epithelschlauch der weiblichen Genitalorgane, während die sie umkleidende Mesodermplatte Musculatur und Bindegewebe für dieselben abgiebt. An dem hart aneinander liegenden unteren Teil der Müller'schen Gänge schwindet bei höheren Säugetieren die Zwischenwand bis hinauf zum Gub. Hunteri, dem späteren Lig. rotundum. Bei den niedern Tieren bleiben dieselben getrennt oder verwachsen nicht soweit hinauf. Es gilt als feststehende Thatsache, dass je weiter man in der Säugetierreihe hinaufkommt, um so höher hinauf sind auch die Müller'schen Gänge verwachsen, und ein weitsehender Gynaekologe hat die Vermutung ausgesprochen, dass die nächsthöhere Generation, die auf den homo sapiens folgt, ihre höhere Classification wahrscheinlich dadurch documentieren wird, dass auch ihre Tuben verwachsen sind.

Betrachten wir jetzt die einzelnen Abschnitte des embryonalen Genitalrohres und sehen wir, welche Teile der weiblichen Geschlechtsorgane aus ihnen hervorgehen, so können wir sagen, dass aus dem unteren Stück, von der Mündung des Müller'schen Ganges in die Cloake bis zum Gubernaculum Hunteri, Vagina und Uterus sich bilden. Aus dem Teil von Gub. Hunteri bis zum Ende des Müller'schen Ganges, etwa in der Höhe der Geschlechtsdrüse, entsteht die Tube. Die Geschlechtsdrüse wird zum Ovarium. Der Teil des Wolff'schen Körpers, der an diesem Abschnitt des Müller'schen Ganges anliegt, wird Mesosalpinx und Mesovarium. Der proximale Teil des Wolff'schen Körpers bleibt in der Regel als Epoophoron mit den Querkanälchen bestehen.

Wenn später eine Cyste oder ein cystöser Tumor in der Vaginalwand, Uteruswand oder im Mesometrium sitzt und durch seine histologische Structur auf Reste des Wolff'schen Ganges zurückzuführen ist, so wird er von dem Teile des Wolff'schen Ganges ausgehen, der sich vom unteren Ende bis zum Gub. Hunteri — Lig. rotundum — erstreckt. Eine Cyste oder ein cystöser Tumor, der in der Tubenwand, im Mesosalpingium oder im Mesovarium sitzt und auf den Wolff'schen Gang zurückzuführen ist, wird von dem von Gub. Hunteri zum cranialen Ende verlaufenden Teile desselben ausgehen. Eine Cyste oder ein cystöser Tumor, der von der Ansatzstelle des Lig. rotundum aufwärts im Parovarium oder Epoophoron sitzt und flimmerndes Cylinderepithel in seinen Drüsenschläuchen aufweist, geht von Resten des Wolff'schen Körpers aus, da nach den Feststellungen von v. Recklinghausen nur die Querkanälchen des Wolff'schen Körpers flimmerndes Cylinderepithel tragen, während der Wolff'sche Gang nirgends solches aufweist Bei Cysten oder cystösen Tumoren, die an der Tube sitzen, kann das flimmernde Cylinderepithel sowohl von Resten des Wolff'schen Körpers als von Nebentuben oder auch durch Einstülpungen der Tubenschleimhaut entstehen. Bei cystösen Tumoren der Uteruswand mit flimmerndem Cylinderepithel kann dasselbe entweder von Drüsengängen der Uterusschleimhaut herrühren oder von versprengten Resten des Wolff'schen Körpers oder des Müller'schen Ganges. Ebenso verhält es sich mit den

Cysten im Lig. rotundum, auch bei diesen müssen wir annehmen, dass Reste des Wolff'schen Körpers mit dem Lig. rotundum heruntergezogen wurden.

Eine Cyste, die vom Ovarium ausgeht und Cylinderepithel trägt, wird meistens von den Follikeln ausgehen, sie kann aber auch durch Einstülpung des Keimepithels entstehen. Eine Ovarialcyste, die flimmerndes Cylinderepithel trägt, wird wahrscheinlich dadurch entstehen, dass Drüsenschläuche vom Parovarium durch den Hilus ins Ovarium hineinwachsen (23) und sich da cystös erweitern.

Kommen wir nun auf unsern Tumor zurück, so konnten wir bei demselben durch die mikroskopische Untersuchung nachweisen, dass er solche für die Abstammung von Resten des Wolff'schen Körpers charakteristische Gewebsbestandteile besitzt, sodass wir mit Sicherheit annehmen dürfen, dass er aus Resten des Wolff'schen Körpers entstanden ist. Sein Sitz ist nicht in der Vagina, nicht im Uterus, nicht in der Tube oder im Lig. latum, kurz an keiner der oben erwähnten Stellen; sondern weiter nach aufwärts — embryologisch gesprochen — an der hintern Bauchwand, vom Mesocolon des S. romanum bis herab in den Douglas. Nehmen wir an, dass die proximalsten Teile des Wolff'schen Körpers, die über das Ende des Wolff'schen und Müller'schen Ganges hinausgehen, wie dies auch Aschoff (5) bei seinen Untersuchungen gefunden hat und die bei niederen Tieren die Vorniere bilden, bei höheren Tieren entweder rudimentär bleiben oder in den proximalsten Teil des Wolff'schen Körpers eingehen, nehmen wir an, sage ich, dass diese Teile bei der weitern Entwicklung des Individuums gesondert sitzen bleiben, oder dass sie sich später beim Herunterwachsen des Wolff'schen Körpers abschnürten, oder aber auch, dass die Verbindung zwischen diesen oberen und unteren Teilen des Wolff'schen Körpers beim weiteren Wachstum einfach gedehnt wurde und der obere Teil dabei in fester Verbindung mit der hinteren Bauchwand blieb und dass sich aus diesem oberen Teile unser cystöser Tumor entwickelt hat, so haben wir auf die natürlichste Weise auch den Sitz unseres Tumors an der hinteren Bauchwand erklärt. Erwähnen will ich noch, dass unser Tumor unmöglich von einem accessorischen Ovarium ausgehen konnte. Um etwa eine solche Behauptung aufzustellen, müssten wir eine ganze Reihe von Hypothesen zu Hilfe nehmen. Einmal müssten wir annehmen, dass ein accessorisches Ovarium bestanden habe, dann müssten wir ferner annehmen, da unser Tumor Flimmerepithel trägt, dass aus dem ebenfalls hypothetisch angenommenen Parovarium Drüsenschläuche in dieses accessorische Ovarium hineingewachsen seien. Wenn wir auch alles dieses annehmen wollten, wie würden wir dann das Vorkommen der glatten Muskulatur in unserm Tumor erklären?

Nach allen diesen Erwägungen bleibt uns nur die Annahme als die einzig richtige, dass dieser Tumor, den wir wohl als Kystadenom bezeichnen können, aus Resten des Wolff'schen Körpers hervorging. Sowohl die Ausscheidung aller andern Möglichkeiten, als auch der positive und charakteristische histologische Befund drängt mich zu folgenden Schlusssätzen:

Der cystöse Tumor entstammt:

1) Auf Grund seiner histologischen Beschaffenheit, besonders auf Grund seines eigenartigen Drüsenbaues nach dem Bilde der Harncanälchen von Resten des Wolff'schen Körpers.

2) Auf Grund seines Sitzes an der hintern Bauchwand und bei der vollständigen Intaktheit des Genitaltractus, besonders der Tuben einschliesslich der Fimbrien, des Mesovarium und Mesosalpingium, von den cranialsten Teilen des Wolff'schen Körpers.

---

v. Recklinghausen war der Erste, der besonders die Adenomyome und Kystadenome des Uterus, der Tubenwinkel und der Tuben einem genauen Studium unterzog und er gelangte bei seiner kritischen Prüfung von 30 solchen Fällen zu der Ueberzeugung, dass die drüsigen Gebilde in diesen Tumoren nicht, wie von sämtlichen Autoren vor ihm angenommen wurde, von der Schleimhaut des Uterus und der Tuben herstammten, sondern dass sie aus Resten des Wolff'schen Körpers, die teils in diese Organe versprengt waren, teils normaler Weise dort lagerten, hervorgingen. Nur in einem Falle konnte er die Abstammung von der Uterusschleimhaut nachweisen. Zu dieser Ueberzeugung kam v. Recklinghausen hauptsächlich durch die charakteristische Beschaffenheit der Drüsen selbst. Er sagt: „Die Anordnung und die Structur der Drüsenschläuche, mögen sie im Ganzen genommen oder in ihren einzelnen Abteilungen betrachtet werden, stimmen mit dem Bauverhältnis der drüsigen Gestalten des Wolff'schen Organs Punkt für Punkt überein. Andere drüsige Apparate, vor allem auch diejenigen der Uterusschleimhaut, halten den Vergleich nicht in gleichem Maasse aus."

Vergleichen wir einmal unsere Drüsenbefunde mit den von v. Recklinghausen beschriebenen, so finden wir zahlreiche Uebereinstimmungen der beiderseitigen Befunde. Auch in unserm Tumor findet sich als charakteristisches Element der drüsigen Bestandteile der cylindrische mit einschichtigem Cylinderepithel (Flimmerepithel) versehene Drüsenschlauch, mag derselbe nun in ganzer Länge einen regelmässigen Cylinder mit ein und demselben kreisförmigen Querschnitt darstellen oder seine Weite wechseln. Wenn wir uns zunächst den Bau der einzelnen Drüse ansehen mit ihrem Endkolben, Secretions- und Sammelröhrchen mit Flimmerepithel im gewundenen secretorischen Teil und Cylinderepithel im engeren Sammelröhrchen wie (Taf. XI Fig. 2) zeigt, so stimmt dieses Bild haarscharf mit der Beschreibung von v. Recklinghausen überein. Ebenso finden sich Ampullen in den verschiedensten Formen; die schlauchförmigen scheinen ganz besonders häufig in unserm Falle vorhanden zu sein. Ich konnte in verschiedenen Schnitten sowohl die Einmündungsstelle als auch den Wiederaustritt des Drüsenganges verfolgen. Hauptsammelröhren konnte ich ebenfalls deutlich erkennen. In Taf. XI

Fig. 4 ist ein solches Sammelrohr gezeichnet, in das zwei Drüsengänge mit kolbigen Enden an zwei Ecken des viereckig erscheinenden Sammelrohres münden. In derselben Serie von Schnitten konnte ich etwas weiter abwärts auch von den beiden andern Ecken Divertikel ausgehen sehen, die wohl auch zwei Einmündungsstellen von Drüsengängen entsprechen. Auch ich finde die Cysten mehr cylindrisch als kugelig geformt. Ich habe aus dem adenomatösen Teil Schnitte senkrecht aufeinander angefertigt; da finde ich in dem einen Präparat, das senkrecht auf den Faserverlauf des Gewebes geschnitten wurde, mehr kreisförmige Lumina; in dem andern Präparate, das parallel dem Faserverlauf geschnitten wurde, bedeutend mehr ovale und durch verschiedene Einbuchtungen von der Gestalt des Ovals abweichende Figuren. Auch die macroscopisch sichtbaren spindelförmigen Körperchen, von denen ich sagte, dass sie oberflächlich betrachtet miliaren Körperchen ähnlich sahen und sich dann als spindelförmige Erweiterungen der Drüsengänge — Schlauchampullen — erwiesen, liegen mit ihrer Längsachse parallel der Faserung des Gewebes.

Eines war mir nicht möglich, in meinen Präparaten nachzuweisen, nämlich die Kammform oder die Aufstellung der Drüsen im Gänsemarsch.

Cytogenes Bindegewebe, das v. Recklinghausen in seinen Adenomyomen fand und von dem er sagt, dass er es weder in jenen pathologischen Parovarien noch am physiologischen Epoophoron nachweisen konnte, ist in unserem Tumor reichlich vorhanden. Auch ich fand es oft an der concaven Seite einer Drüsenampulle, während auf der convexen Seite fibrilläres Bindegewebe vorlag; auf der anderen Seite traf ich ganze Cysten circulär von cytogenem Bindegewebe umgeben, während wieder andere nur von fibrillärem Bindegewebe umkleidet werden, wie dies v. Recklinghausen an den grösseren und grössten Cysten auch gefunden hat.

In unseren Präparaten, besonders in Randpartien des adenomatösen Teiles, fanden sich aber auch Stellen, wo nur junges, embryonales Bindegewebe vorhanden war. Das Plasma dieser Zellen färbte sich mit Haemalaun-Eosin fast gar nicht, mit den anderen Farbstoffen schlecht, ebenso wurden die Kerne nur schwach gefärbt. Man sieht allenthalben die primäre Anlage von Drüsen, Cysten und Blutgefässen. In Taf. XII Fig. 7a ist eine solche Stelle gezeichnet, wo ein Drüsengang sich bildet. Man sieht hier noch keinen Unterschied zwischen Bindegewebe und Epithelien. Ich glaube, eine solche Stelle illustriert deutlich die Anschauung von v. Recklinghausen, dass unmöglich alle Drüsengänge, die in einem solchen Tumor vorkommen, schon fötal vorgebildet sein können, sondern dass sie sich später durch Sprossung und Neubildung ins Tausendfache vermehren. Nach unseren Präparaten komme ich zur Ueberzeugung, dass das cytogene Bindegewebe in unserm Tumor sich ganz wie embryonales

Gewebe verhält, aus dem sowohl das Bindegewebe wie die drüsigen Organe neugebildet werden.

Als weiteren Befund bei seinen Tumoren aus den Resten des Wolff'schen Körpers hebt v. Reklinghausen noch besonders das Vorkommen der Pseudoglomeruli und der Pigmentkörperchen, überhaupt die häufige Pigmentierung des Gewebes hervor.

Die Pseudoglomeruli, die wahrscheinlich Ueberreste der Malpighi'schen Körperchen aus den Urnieren oder unentwickelten Glomeruli sind, deren andere Deutung, dass es sich dabei auch um Lymphknötchen handeln könne, v. Recklinghausen aber nicht von der Hand weist, fand ich ziemlich häufig und zwar so, wie sie v. Recklinghausen beschrieben hat, am Boden der Ampullen und besonders an der dem Ausmündungsgang gegenüberliegenden Seite des Endkolbens. Hier war die Oberfläche auch überzogen von Cylinderepithel, das ich aber als das Cylinderepithel der Drüsenwandung betrachten möchte. Auch sah ich in meinem Präparat deutlich die Kuppenbildung. Ich stiess aber innerhalb des Gewebes, und zwar im cytogenen Bindegewebe, auf Körperchen, die anscheinend nicht mit Drüsen in Verbindung stehen, aber die grösste Aehnlichkeit mit Malpighischen Knäueln haben, wie ich dies früher schon hervorhob und wie die Abbildung auf Taf. XII Fig. 8 zeigt. Eine deutliche Epithel- oder Endothelschicht konnte ich nicht nachweisen; aber dies ist bei den Malpighi'schen Knäueln der bleibenden Niere auch nicht immer der Fall. Ich habe Nierenpräparate von einem 4monatlichen Embryo vor mir liegen, an deren Knäueln ich auch nicht überall das Epithel nachweisen kann. An einigen ist es an der Bowman'schen Kapsel recht schön ausgebildet, an andern gar nicht. Gelbe Pigmentkörperchen sind zahlreich in den Pseudoglomerulis vorhanden, aber sie finden sich auch zahlreich in dem umgebenden cytogenen Bindegewebe. Auch Capillaren sah ich in einem solchen Pseudoglomerulus. Diese Pseudoglomeruli traf ich immer nur auf einer und derselben Seite der Präparate. Wenn sich dieselben als wirkliche Ueberreste der Malpighischen Knäuel der Urniere darstellen, so könnte dieser Befund auch als ein Beweis für die Annahme gelten, dass der secretorische Teil der Urniere getrennt ist vom geschlechtlichen, wie dies auch Aschoff (5) bei seinen Untersuchungen feststellte.

Pigment und Pigmentkörperchen finden sich allenthalben in unseren Präparaten, entsprechend den vielen Blutextravasaten, sowohl in die Drüsenräume als auch direkt in das Gewebe. Ich kann die Anschauung v. Recklinghausen's durch meine Befunde dahin erweitern, dass die bei der Verkümmerung übrig bleibenden Reste des ganzen Wolff'schen Körpers — sicher bei pathologischen Veränderungen — zu Blutung und Pigmentbildung geneigt sind, und dies nicht nur für die Reste des besonders hierzu disponierten Urnierenteils am Uterus, längs der Tube und im Ligamentum latum bis zum Ovarium hin. Die Ansicht Kossmann's (2), die er auch als Gegenbeweis gegen die v. Reck-

linghausen'sche Theorie anführt, dass der im weiblichen Körper weitgehend atrophierte Wolff'sche Körper sehr gefässarm ist, trifft für pathologische Zustände derselben sicher nicht zu. In unserm Falle war der Tumor ausserordentlich gefässreich. Es kamen in den Präparaten Gesichtsfelder vor, wo man nichts als Querschnitte von Gefässen sah. Der cystische Hohlraum selbst enthielt über 2 Liter blutige Flüssigkeit. Die Blutgefässe waren strotzend mit Blut gefüllt, und allenthalben sah man ältere Blutergüsse. Die frischen will ich nicht heranziehen, weil sie leicht zu Täuschungen führen könnten, da sie wahrscheinlich grösstenteils bei der Operation durch mechanische Insulte entstanden sind.

Flimmerepithel fand ich in gleicher Weise, wie es v. Recklinghausen aus seinen Befunden beschreibt. Es mag der Fixation in Formol und der Frische der Präparate zuzuschreiben sein, dass ich an fast allen Drüsen und Cysten noch Flimmerepithel teils gut erhalten, teils nur in Resten oder zusammengebacken nachweisen konnte. In dem Präparat Taf. XI Fig. 2, das den ganzen Verlauf einer Drüse darstellt, ist scharf die Grenze zu erkennen, wo das Flimmerepithel in Cylinderepithel übergeht. An vielen Drüsengängen konnte ich nicht nur eine Membran zwischen Cylinderepithel und dem darunterliegenden Bindegewebe, sondern auch eine solche zwischen Cylinder- und Flimmerepithel deutlich erkennen, wie sie auch v. Recklinghausen als „Cuticula" beschreibt. Auch ich fand, dass sowohl auf hohem wie auf niedrigem Epithel Flimmern aufsitzen.

Auf Grund dieser zahlreichen Uebereinstimmungen meiner Befunde bei einem Tumor, der wohl keine andere Deutung zulässt, als die Abstammung von Resten des Wolff'schen Körpers, mit denen von v. Recklinghausen glaube ich eine neue Stütze für die Anschauungen dieses Forschers geliefert zu haben, denn obwohl die meisten Autoren sich den Anschauungen von v. Recklinghausen anschlossen, so traten doch andere, wie besonders Kossmann (2) und v. Lockstaedt (3), denselben heftig entgegen.

Kossmann fasst die von v. Recklinghausen untersuchten Tumoren als Missbildungen und Erkrankungen der Müller'schen Gänge auf; er glaubt, dass die Adenomyome des Uterus nicht blos von der Muscosa des Uterus, sondern auch von accessorischen Müller'schen Gängen ausgingen, die seiner Ansicht nach im Uterus so häufig wie an den Tuben vorkommen könnten. Während Kossmann wie auch Aschoff (5) und andere die Beschaffenheit der Drüsengänge nicht als differenzierend anerkennen zwischen einem Tumor, der von der Uterusschleimhaut und einem solchen, der vom Wolff'schen Körper herstammt, so glaubt Kossmann in dem Vorhandensein von cytogenem Bindegewebe einen weiteren Beleg zu haben für seine Anschauung, da von Reklinghausen selbst hervorhebt, dass das cytogene Bindegewebe sich vornehmlich in blutgefässreichen Schleimhäuten findet,

und dass er dasselbe weder an pathologischen Parovarien noch am physiologischen Epoophoron gefunden habe.

Ich glaube, hier geben meine Befunde den Ausschlag gegen die Kossmann'sche Anschauung. Wie ich schon hervorgehoben habe, ist die Ansicht Kossmann's, dass der atrophierte Wolff'sche Körper sehr gefässarm ist, für seine pathologischen Zustände absolut nicht gültig. Da in unserem Tumor reichlich cytogenes Bindegewebe vorhanden ist, so fällt auch dieser Wahrscheinlichkeitsgrund weg, dass, weil in dem Adenomyomen des Uterus cytogenes Bindegewebe, also analoges Gewebe, wie es die normale Uterusschleimhaut besitzt, vorkommt, diese deshalb von der Mucosa uteri abstammen sollten.

Auch Robert Meyer (4) glaubt, dass das Fehlen des cytogenen Bindegewebes im Paroophoron gegen die Herkunft der Adenomyome von Urnierenresten kein Bedenken erregen könne.

Weiter sagt Kossmann: „Wiewohl ich gerne zugebe, dass Teile des Wolff'schen Körpers und des Wolff'schen Ganges cystisch entarten können, so bin ich doch bereits entschieden dafür eingetreten, dass die Mehrzahl der vermeintlichen Parovarialcysten nichts mit dem Parovarium zu thun haben, sondern aus überzähligen Bildungen der Müller'schen Gänge, aus Nebentuben ohne Ostien und ohne Communication mit der Haupttube hervorgegangen sind". Aus dieser Erklärung Kossmann's ersieht man, wie weit er die Hypothese ins Treffen führt, um seine Anschauung annehmbar zu machen. Dass wirkliche cystische Entartungen der Reste des Wolff'schen Körpers vorkommen, zeigt wiederum unser Fall; man müsste denn gerade auch hier annehmen, dass Nebentuben ohne Ostien und ohne Communication mit der Haupttube weit von dieser entfernt in der Bauchhöhle gelagert waren und cystisch entartet sind. Eine solche Annahme wird wohl Kossmann nicht aufstellen, zumal er ja gerade die weite Entfernung des Myometriums von den Resten des Wolff'schen Körpers im Lig. latum als Gegengrund gegen die v. Recklinghausen'sche Anschauung verwertet.

Auf Grund meiner Beobachtungen an unserm Tumor und der Bewertung der Gegengründe von Kossmann komme ich zum entgegengesetzten Schlusse wie er, dass nämlich die Abstammung der Adenomyome und Cystadenome des Uterus und der Tuben von Resten des Wolff'schen Körpers eine viel grössere Wahrscheinlichkeit für sich hat, als die Abstammung von accessorischen Müller'schen Gängen.

Auf von Lockstaedt's in dieser Monatsschrift veröffentlichten Arbeit (3) will ich nur kurz zurückkommen. Er hat 7 Fälle von Adenomyomen des Uterus untersucht. Dabei konnte er bei zweien (Fall V u. VII), die an der Dorsalseite des Uterus sassen, die directe Abstammung der Drüsenschläuche von der Uterusschleimhaut nachweisen. Er sagte sich deshalb: Wenn man in der Wand des Uterus Tumoren und in ihnen Drüsen findet, die microskopisch von Uterindrüsen nicht zu unterscheiden sind, so liegt es ja am nächsten, sie für Abkömmlinge

von Uterindrüsen zu halten. Diese Theorie hat noch einen sehr grossen Vorzug, sie ist nämlich für einzelne Adenomyome nicht mehr hypothetisch, sondern schon erwiesen. Das Hineinwachsen der Drüsenschläuche in das Myometrium hält er nicht für wahrscheinlich, sondern er glaubt mit Diesterweg (3), Hauser (27) und Strauss (28), dass es sich hier um eine embryonale Keimverirrung vom Müller'schen Gange her handele und dass sich mit dieser Hypothese die in Uterusmyomen vorkommenden Drüsen in allen Fällen als Uterusdrüsen auffassen lassen. Ebenso leitet er die Drüsen in den Tuben-Adenomyomen von der Tubenschleimhaut her. Gegen diese Annahme von Lockstaedt's lässt sich nichts einwenden, stellt ja doch von Recklinghausen selbst die Möglichkeit, dass diese Drüsenwucherungen in den Adenomyomen auch von versprengtem Uterinepithel herrühren könnten, nicht in Abrede.

Auch von Lockstaedt macht wie Kossmann als weitern Einwand gegen die von Recklinghausen'sche Lehre geltend, oder sagt wenigstens, man könne ihn geltend machen, dass der Wolff'sche Körper beim Embryo am abdominalen Ende der Tube resp. des Müller'schen Ganges sitzt und seine Reste sich normaler Weise nur im Lig. latum finden. Dagegen seien unzweifelhafte Reste des Wolff'schen Körpers im Uterus noch nie beobachtet worden. Dies schliesst jedoch nicht aus, dass in abnormen Fällen Reste des Wolff'schen Körpers auch in die Uteruswand versprengt werden können, zumal ja häufig neben diesen Adenomyomen noch andere Missbildungen an den Genitalien vorkommen. Ausserdem glaube ich doch, dass wir Reste des Wolff'schen Körpers bis zum Abgang des Lig. rotundum als vorhanden annehmen dürfen. Waldeyer (3) bezeichnet die Uteruskante als die einzige Stelle des Uterus, wo ab und zu normaler Weise Kanälchen des Paroophoron gefunden werden. Die Entscheidung der Frage, ob in der Uteruswand sich abnormerweise Urnierenreste finden, wird nur dadurch erreicht werden, dass Forscher nach dem Beispiele von Robert Meyer und von Aschoff vorgehen und Embryonen in grosser Anzahl daraufhin untersuchen. Dass eine solche Arbeit nicht erfolglos sein würde, zeigen schon die wenigen Untersuchungen der genannten Autoren.

Ziehe ich das Facit aus der v. Lockstaedt'schen Arbeit, so war dieser Autor bestrebt in ruhiger, sachgemässer und wissenschaftlicher Weise an der Hand seiner eigenen Untersuchungen das pro und contra der v. Recklinghausen'schen Lehre zu erwägen. Er entschied sich mehr für die Schleimhauttheorie als die näher liegende und da sie für einzelne Fälle erwiesen sei. Der zweite Beweggrund, der ihn mehr zur Schleimhauttheorie hinneigen machte, das Vorkommen des cytogenen Bindegewebes in den Adenomyomen, während es in den normalen Resten des Wolff'schen Körpers noch nicht gefunden wurde, dürfte wohl durch unsere Befunde an einem Tumor, der nur vom Wolff'schen Körper herrühren kann, erschüttert werden.

Ricker (14) behauptet im Gegensatz zu v. Recklinghausen, Kossmann, von Lockstaedt und den andern Autoren, dass in den Resten des Wolff'schen Körpers reichliches, mit dem Bindegewebe der Uterusschleimhaut identisches Gewebe, also cytogenes Bindegewebe vorkomme. Seine weitere Behauptung, dass in den Resten des Wolff'schen Körpers ausschliesslich Bindegewebe und Epithel vorkomme, wurde von Ampt (3) und von Lockstaedt bereits widerlegt. Auch ich kann mich durch meine Befunde von zahlreichen glatten Muskelfasern an dem pathologisch veränderten Wolff'schen Körper diesen Autoren anschliessen.

Pick (11) lieferte eine grössere Arbeit über einen von ihm untersuchten und sowohl macroscopisch wie microscopisch sehr genau dargestellten Fall von Adenomyom. Auf Grund dieser seiner Untersuchungen schliesst er sich vollständig den Anschauungen v. Recklinghausen's an. Er sucht durch diesen Beitrag die v. Recklinghausen'sche Lehre zu stützen und durch neue Beobachtungen die Morphologie der Adenomyome zu ergänzen. Leider kann ich auf diese interessante Arbeit hier nicht näher eingehen, da es mich zu weit von meinem Thema abführen würde und ich ausserdem die Befunde Pick's durch die meinigem nur bestätigen kann.

Dr. Agnes Bluhm (8) beschreibt einen Fall von lymphangiektatischem Cystofibrom des Lig. rotundum. Es war ein gefäss- und pigmentreiches Myom, das nach allen Richtungen von Drüsen durchzogen war, welche in cytogenes Bindegewebe eingebettet lagen. Die morphologische Beschaffenheit dieser Drüsen stimmt überein mit den von v. Recklinghausen beschriebenen Formen. Um die Herkunft dieser drüsigen Neubildungen aus Resten des Wolff'schen Körpers zu erklären, nimmt Bluhm die Befunde Wieger's (21) zu Hilfe über die Entwicklung der Lig. rotunda. Diese Befunde sind sehr interessant, sie zeigen, dass das Lig. rotundum wenigstens in der Foetalzeit, also in der Zeit, wo nach der Ansicht sämtlicher Autoren die Versprengung von embryonalen Keimen stattfindet, keine Bestandteile des Myometriums enthält, sondern in ununterbrochener Folge vom Parovarium bis zum Uterus und von da weiter bis in die grossen Schamlippen verläuft. Dadurch würde die Annahme hinfällig, dass die drüsigen Gebilde dieser Tumoren des Lig. rotundum ebenfalls von der Uterusschleimhaut herstammen könnten. Es widersprechen diese Befunde der Angabe von Lockstädt's, dass das Lig. rotundum anatomisch als Fortsetzung der peripheren Muskelschicht aufgefasst werden könne.

Bluhm schliesst ihre Arbeit mit folgenden Worten: „Ich glaube nicht fehlzugehen, wenn ich nicht sowohl aus der Aehnlichkeit des microscopischen Befundes als vielmehr aus der Entwicklung des Lig. rotundum den Schluss ziehe, dass es sich in meinem Falle, dem Falle von Cullen (6) und von Pfannenstiel (7) thatsächlich um Abkömmlinge des Wolff'schen Körpers

handelt entsprechend der Auffassung von v. Recklinghausen für die dorsalständigen Adenomyome des Uterus und der Tubenwinkel.

Eine der wichtigsten Arbeiten auf diesem Gebiete ist die von Robert Meyer (4). Die Befunde v. Recklinghausen's, dass in den von diesem Forscher untersuchten 30 Tumoren sich ein Drüsenbau fand, in welchem mit der Urniere völlig übereinstimmende Bestandteile immer wiederkehrten, veranlassten Meyer zu folgender Betrachtung: Embryonal versprengte Keime in Myomen, woher sie auch stammen mögen, müssen schon in normalen Uteris vorhanden sein.

Er begann die Suche an 15 Uteris von Erwachsenen, an 9 von Kindern und an 20 von Neugeborenen bezw. nicht ausgetragenen Foeten. Ich glaube, dass Meyer hier ein glücklicher Gedanke gekommen ist und dass speciell die Untersuchung von Uteris der Neugeborenen und Foeten die Frage der Abstammung der drüsigen Gebilde in den Tumoren der Uteri und der Tuben zu lösen imstande sein wird. Als ein Beispiel solcher embryonaler Untersuchungen will ich nur die grossartigen Erfolge erwähnen, welche Flechsig erreicht hat für die Kenntnis der Bahnen und Localisationen im Gehirn und Rückenmark. Selbst die wenigen Untersuchungen von Meyer haben schon ein ganz schönes Resultat gebracht. Er konnte nachweisen, dass die embryonale Uterusschleimhaut entgegen der herrschenden Anschauung schon häufig Drüsen enthält. In dem Fundus uteri eines Neugeborenen mit acinösem Drüsenbau fand sich submucös, schon fast ganz von der Schleimhaut durch Muskelfasern abgetrennt eine grosse Cyste mit zwei Nebencysten.

In einem andern Fundus uteri eines Foetus im 9. Monat fand er tubulöse Drüsen mitten im Myometrium, welche er auf die Schleimhaut zurückführte.

Aus diesen Befunden glaubte Meyer die Möglichkeit einer Adenombildung aus embryonal versprengten Keimen der Schleimhaut auch in den peripheren Uterusschichten nicht von der Hand weisen zu können.

Den Fall, in welchem Meyer die Wolff'schen Gänge bis zum Hymen herab verfolgen konnte, habe ich bereits früher erwähnt. Nicht erwähnt habe ich dort, dass in diesem Falle in der Portio rechts ein baumartig verzweigtes Adenom sich befand. Meyer betrachtet dies als angeborenes Adenom des Wolff-schen Canals.

Ich habe hier nur einige Befunde Meyer's an Foeten erwähnt, die andern sind nicht minder interessant, aber ich wollte nur beispielsweise zeigen, welche Erfolge die Untersuchungen von Neugeborenen und Foeten zu Tage fördern können. Einmal hat Meyer durch seine Untersuchungen gefunden, dass die embryonal versprengten Keime, die man bisher zwar schon theoretisch annahm, wegen der pathologischen Veränderungen, die man auf solche Keime zurückführen musste, auch in der That vorhanden sind. Ferner müssen wir doch annehmen, dass je

früher wir diese Teile untersuchen, wir um so leichter noch den Zusammenhang zwischen den versprengten Stücken und der Matrix nachweisen können. Meyer kommt durch seine Untersuchungen zum Schlusse, dass es nicht immer möglich ist, die Genese der Adenome im Uterus von Erwachsenen zu bestimmen, der Sitz ist nicht immer entscheidend. Ausser der hintern Wand kann auch die vordere Urnierenreste beherbergen. Positiv massgebend für Urnierenreste ist der characteristische Drüsenbau. Er hat die Ueberzeugung gewonnen, dass Adenome im Myometrium sowohl von Resten des Wolff'schen Körpers und Ganges als von embryonal versprengten Schleimhautkeimen und von drüsigen Neubildungen seitens der Schleimhaut gebildet werden können, dass ferner ein combiniertes Vorkommen möglich ist, dass bei der Bestimmung der Genese der Adenomyome der verschiedenen genannten Entstehungsmöglichkeiten gedacht werden muss. Dass dabei das Adenomyom aus Urnierenresten die grösste Rolle spielt, scheint ihm nach den Untersuchungen von v. Recklinghausen ausser Zweifel.

Pfannenstiel (7) beschreibt zwei Adenomyome, die durch ihren tiefen Sitz bemerkenswert sind. Das erste sass oberhalb des Ansatzpunktes des linken Douglasbandes dem Uterus breit auf. Die microscopische Untersuchung zeigte die mehr geschlossene Anordnung des Drüsengewebes ganz in der Art wie es v. Recklinghausen beschreibt.

Das zweite Adenomyom sass im Scheidengewölbe. Dasselbe ist in einen kleinen dem Uterus nahe anliegenden Tumor umgewandelt. Das mikroskopische Bild zeigt eine diffuse Durchsetzung mit drüsenschlauchähnlichen Massen von derselben Beschaffenheit wie beim ersten Tumor. Auch ein Pseudoglomerulus und Pigmentkörperchen finden sich. In diesem letzteren Falle kam noch ein zweiter kleiner, wallnussgrosser Tumor in der Leistengegend nach innen und unten vom äusseren Leistenring vor von derselben mikroskopischen Beschaffenheit. Pfannenstiel erklärt den tiefen Sitz des Tumors am Scheidengewölbe dadurch, dass er annimmt, dass das Paroophoron abnorm tief herunterragte bis zur Scheide. Bei dem Tumor in der Leistengegend nimmt er an, dass Reste des Wolff'schen Körpers mit dem Lig. rotundum in die Leistengegend gelangten.

Wohl die letzte wichtigere Arbeit über die Tumoren aus Resten der Urnieren ist die von Aschoff in dieser Monatsschrift. Seine Arbeit ist um so wertvoller, weil auch er nach dem Beispiele von Robert Meyer die Untersuchung von Embryonen zu Hilfe nahm, um die noch strittigen Fragen zu lösen. Ich will auch auf diese Arbeit nur kurz eingehen, da sie ja den Lesern der Monatsschrift bekannt ist.

Ausgehend von einem Adenofibrom in der linken Leistengegend, das Aschoff untersuchte und in dem er die wichtigsten Bestandtheile der von v. Recklinghausen beschriebenen Tumoren fand, sucht Aschoff die Frage der Abstammung von der Urniere zu beantworten. Er kommt im Gegensatz zu v. Recklinghausen

und Robert Meyer zu der Anschauung, dass die histologische Struktur dieser Myome eine Unterscheidung, ob sie vom Müller'schen Gange oder vom Wolff'schen Körper abstammen, überhaupt unmöglich macht.

Da nun nach den Untersuchungen von Wieger (21) und nach der Ansicht von Kossmann (5) bei Adenomyomen der Leistengegend der Müller'sche Gang nicht in Betracht kommen kann, so müssen diese Tumoren doch jedenfalls auf Grund ihrer histologischen Beschaffenheit auf die Urnieren zurückgeführt werden; daraus folgert Aschoff weiter: Wenn aber diese Erklärung Kossmann's, dass das Leistenband der Urniere epitheliale Keime derselben bis in die Leistengegend verschleppen, oder sagen wir in ihr festhalten kann, die richtige ist, dann sollte man doch zugestehen, dass Geschwülste des Uterus, die diesen ganz gleich gebaut sind, von der Urniere abstammen können, ja wahrscheinlich auch abstammen. Dies stimmt mit der obigen Behauptung Aschoff's, dass die histologische Struktur eine Unterscheidung unmöglich macht, nicht überein. Hier giebt Aschoff zu, dass Geschwülste des Uterus von bestimmtem Bau, also bestimmter histologischer Struktur, wahrscheinlich von der Urniere abstammen.

Auch die Untersuchungen Aschoff's an Föten, deren ich schon früher Erwähnung that, waren von schönem Erfolge begleitet. Ich will nur einige derselben hervorheben: Im Falle 1 bei einem männlichen Fötus konnte Aschoff den glomerulushaltigen Teil der Urniere noch über die Endigungen bezw. Anfänge der Geschlechtsstränge hinaus cranialwärts verfolgen.

Im Fall 3 bei einem weiblichen Fötus war vom linken Tubenwinkel an abwärts der Wolff'sche Gang in 7 Schnitten zu verfolgen, in 4 Schnitten lag er ausserhalb, dann innerhalb der Uteruswand.

Im Fall 5 war der linke Wolff'sche Gang von der Einmündungsstelle im Sinus urogenitalis an aufwärts in der Scheidenwand zu verfolgen.

Im Fall 7 bei einem weiblichen Fötus fanden sich an der Ansatzstelle des linken Lig. rotundum dicht neben einander kleine epitheliale Kanälchen, die offen in die Peritonealhöhle mündeten. Flimmerung war nicht nachzuweisen. Sie sehen wie einfache Einstülpungen des Peritoneums aus. Auch traten in diesem Falle Urnierenreste mit deutlichen Glomerulis zwischen den Aestchen der Arteria spermatica auf und zwar lagen dieselben vom Hilus ovarii ausgerechnet cranial-, nicht caudalwärts.

Auch aus diesen Befunden Aschoff's ersehen wir, wie erfolgreich solche Untersuchungen sind.

Es beschreibt Aschoff noch zwei Untersuchungen von Tumoren, deren Entstehung er auch auf die Urniere zurückführt, aber weniger ihres mikroskopischen Aufbaues als ihrer Lage wegen.

Als meine Arbeit bereits niedergeschrieben war, sandte mir Prof. Saenger die Abhandlung von L. Switalski (29) „Ueber

die Urnierenreste bei weiblichen Embryonen und Kindern" in polnischer Sprache nebst einem deutschen Autoreferat aus dem Anzeiger der Akademie der Wissenschaften in Krakau.

Auch in dieser Arbeit finde ich eine Bestätigung meiner Ansicht, dass die Untersuchung von Embryonen und Neugeborenen ausserordentlich fruchtbringend für das Auffinden von Resten der Uranlagen im Genitalapparate ist.

Switalski untersuchte die Genitalorgane von 3 Embryonen, 3 Neugeborenen und von einem 12 und einem 14monatlichen Kinde. Kanälchen des Wolff'schen Körpers fand er im Mesosalpingium, im Mesovarium, im Hilusgewebe des Ovarium und im oberen Teile der breiten Mutterbänder. Im Uterus konnte er keine Kanälchen des Wolff'schen Körpers finden. Bei dem 14monatlichen Kinde fand er Wolff'sche Kanälchen im unteren Ende eines Stranges, welcher einer accessorischen Tube entspricht. Hätte sich in diesem Falle später an der accessorischen Tube ein Tumor entwickelt, so hätte er zwar von der Tube ausgehen können, aber die Drüsen wären doch wenigstens zum Teil Ueberreste des Wolff'schen Körpers gewesen. Die Epoophoronkanälchen wachsen während der Entwicklung und ihre Lumina erweitern sich bis zur Geburt des Kindes, später sind die Lumina wieder enger. Die Wände der Kanälchen zeigen in den frühen Schwangerschaftsmonaten eine ziemlich breite Schicht von Embryonalzellen um das Epithel gelagert. In spätern Schwangerschaftsmonaten und bei Neugeborenen sieht man schon zwei Schichten, eine äussere kreisförmige und eine innere longitudinale Muskelschicht. Durch diesen Befund erklärt sich vielleicht der Widerspruch zwischen Ricker, der keine Muskelfasern in den Resten des Wolff'schen Körpers fand und den andern Autoren.

Bei einem 6monatlichen Embryo fand Switalski bereits eine Invagination eines Kanälchens im Epoophoron. In 3 Fällen traf er cystische Bildungen im Epoophoron. Sie lagen alle an der inneren Seite derselben, da wo Mesosalpingium und Mesovarium zusammenstossen. Sie waren mit einem einschichtigen Cylinderepithel ausgekleidet, welches etwas niedriger war als in den andern Kanälchen. Umgeben waren sie entweder von einer dünnen Schicht von Muskelfasern oder von Bindegewebe. In der Wand und Umgebung der Cysten fanden sich sehr viele Blutgefässe. Auch diese Befunde sprechen gegen die Ansicht von Kossmann, dass die Reste des Wolff'schen Körpers blutarm seien.

Bei einem Neugeborenen fand sich im Gewebe der Fimbrie eine kleine Cyste mit einschichtigem Cylinderepithel. Bei demselben Kinde fanden sich zwei Epithelialgebilde, welche auf dem Durchschnitte an ein Adenom erinnerten und zwar sass das kleinere an der Wand des Eileiters, das viel grössere im Mesovarium. Da beide Gebilde eine und dieselbe Struktur zeigten, so glaubt Switalski dass beide als Neugebilde des Wolff'schen Körpers anzusehen seien.

Einen weitern interessanten Befund machte Switalski. Er sagt: „Im obern Teile des Mutterbandes der reifen Frucht

habe ich ein Gebilde angetroffen, welches mit dem Wolff'schen Gange im Zusammenhange steht und genaue Aufmerksamkeit verdient. Auf einer Reihe von Schnitten bemerkte ich ein querdurchschnittenes Gebilde, das bei seiner schwachen Vergrösserung schon durch seine Struktur als ein haarähnliches Gebilde sich darstellt. Bei stärkerer Vergrösserung sieht man auch in der That, dass es oberflächlich aus Epithelzellen besteht, die die verschiedenen Stadien der Verhornung aufweisen. In den oberflächlichen Schichten findet man grosse Zellen mit vielen kleinen Keratohyalinkörnchen und gut erhaltenen Kernen also Zellen, wie man sie auch im Stratum granulosum der Haut trifft. Gegen das Centrum hin sieht man Zellen mit deutlichen Eleïdinkügelchen, welche mit Eosin sich rot färben, neben diesen befinden sich ähnliche Zellen aber mit blaugefärbten Tröpfchen. Weiter nach innen zu sind verhornte Zellen mit noch schwach angedeuteten Kernen und das Centrum selbst nehmen ganz verhornte Zellen in Gestalt von länglichen Schüppchen ein." Switalski glaubt, dass der Wolff'sche Gang, der ganz hart an dem Gebilde liegt, in der frühesten Embryonalzeit mit dem Ektoderm in Verbindung stand und nach seiner Abschnürung Zellen des Ektoderms mitgenommen hat. Es ist dieser Befund ausserordentlich wichtig für die Genese der Dermoide. (S. ausführliche Beschreibung. diese Monatsschrift, Bd. IX, H. 5.)

Den Wolff'schen Gang fand Verfasser ebenso wie frühere Autoren im breiten Mutterband gegen das untere Ende der Gebärmutter verlaufen und meist in dem Cervix enden, nur einmal konnte er ihn in die Scheide verfolgen. Flimmerepithel erwähnt Verf. in seiner ganzen Arbeit nicht; dagegen fand er mehrfach Glomeruli.

Dies sind die Hauptarbeiten, die seit dem Erscheinen des v. Recklinghausen'schen Werkes, über die Geschwülste von Resten der Urnieren erschienen sind. Alle Einzelfälle aufzuzählen, die seitdem mitgeteilt wurden, konnte nicht meine Aufgabe sein. Ebenso verweise ich betreffs der früheren Litteratur über diesen Gegenstand auf das ausführliche Litteraturverzeichnis bei von Recklinghausen. Aber wir sehen schon aus den erwähnten Arbeiten, wie der v. Recklinghausen gegebene Impuls anregend gewirkt hat und dass die Worte W. A. Freund's sich bewährt haben, dass anfangs als Raritäten imponierende Anomalien im Verlaufe näherer Bekanntschaft sich als durchaus nicht seltene Dinge herausstellen.

Während wir nach den bisherigen Befunden die Leistengegend und die grossen Schamlippen als die unterste Grenze ansehen mussten, bis wohin Reste des Wolff'schen Körpers versprengt werden und zu Tumorenbildung Anlass geben können, so glauben wir durch unsern Befund eines solchen Tumors an der hintern Bauchwand die Kette der Urnierentumoren nach oben geschlossen zu haben, denn die Annahme Birch-Hirschfeld's (24) dass auch noch in die Niere Reste des Wolff'schen Körpers versprengt werden können, ist doch sehr unwahrscheinlich wegen der räumlich

und zeitlich auseinandergerückten Lage bei der Entstehung dieser Organe.

Zum Schlusse ist es mir eine angenehme Pflicht meinem langjährigen Freunde, Herrn Professor Sänger, für die Ueberlassung dieses Falles meinen Dank auszusprechen.

Litteraturverzeichnis.

1. v. Recklinghausen, Die Adenomyome und Cystadenome der Uterus- und Tubenwandung ihre Abkunft von Resten des Wolff'schen Körpers. Berlin 1896. A. Hirschwald.
2. Kossmann, R., Die Abstammung der Drüseneinschlüsse in den Adenomyomen des Uterus und der Tuben. Arch. f. Gyn. Bd. 54. 1897.
3. v. Lockstaedt, Ueber Vorkommen und Bedeutung von Drüsenschläuchen in den Myomen des Uterus. Monatsschr. f. Geb. u. Gyn. Bd. VIII.
4. Robert Meyer, Zur Genese der Adenomyome und Cystadenome des Uterus. Zeitschrift f. Geb. u. Gyn. Bd. 37. 1898.
5. Aschoff, Cystisches Adenofibrom der Leistengegend. Monatsschrift f. Geb. u. Gyn. Bd. IX. H. 1.
6. Cullen, Adenomyoma of the round Ligament. Johns Hopkins Hospital Bulletin May-June 1898.
7. Pfannenstiel, Ueber Adenomyome des Genitalstranges. Verhandl. der deutsch. gynaek. Gesellschaft. 1897.
8. Bluhm, Agnes, Zur Pathologie der Lig. rotundi uteri. Arch. f. Gyn. Bd. 55. 1898.
9. Ulesko-Stroganowa, Referat im British Med. Journal. 1898.
10. Blumer, A case of Adenomyoma of the round ligament. The American Journal of Obstetrics. 1898.
11. Pick, Ein neuer Typus des voluminösen paroophoralen Adenomyoms. Arch. f. Gyn. Bd. 54. 1897.
12. Voigt, Ueber Drüsenbildungen in Myomen. Monatsschrift f. Gyn. u. Geb Bd. III. 1896.
13. v. Herff, Ueber Cystenmyome und Adenome der Scheide. Verh. der deutsch. gynaek. Gesellschaft. 1897.
14. Ricker, Beiträge zur Aetiologie der Uterusgeschwülste. Virchow's Arch. Bd. 142. 1895.
15. Czerny, Adalb., Das Giraldés'sche Organ. Arch. f. mikrosk. Anatomie. 1889.
16. Nagel, Entwickelung und Entwickelungsfehler der weiblichen Genitalien. Veit's Handbuch der Gynaekologie.
17. Engstroem, Ueberzählige Ovarien. Monatsschr. f. Geb. u. Gyn Bd. III.
18. Zweigbaum, Ueber die Cysten der Scheide. Monatsschrift f. Geb. u. Gyn. B. III.
10. Rieder, Ueber die Gartner'schen Kanäle beim menschlichen Weibe. Virchow's Arch. Bd. 46.
20. Falk, Ueber überzählige Eileiter und Eierstöcke. Berl. klin. Wochenschr. 1891. No. 44.
21. Wieger, Ueber die Entstehung und Entwickelung der Bänder d. weiblichen Genitalapparates beim Menschen. Arch. f. Anat. und Physiol. 1885.
22. Orloff, Zur Genese der Uterusmyome. Prager Zeitschrift f. Heilkunde. 1895.
23. v. Franqué, Ueber Urnierenreste im Ovarium. Zeitschrift f. Geb. u. Gyn. B. 39.
24. Busse, Ueber die embryonalen Adenosarcome der Niere. Münch. med. Wochenschr. No. 12. 1899.
25. W. Kümmel, Ueber cystische Bildungen in der Vagina u. im Vestibulum vaginae. Virchow's Arch. 1888. B. 114.
26. Ampt, Das Parovarium bei Neugeborenen. I.-Dis. Berlin 1895.

27 Hauser, Ueber das Vorkommen von Drüsenschläuchen in einem Fibromyom d Uterus. Münch. med. Wochenschr. No. 10. 1893.
28. Strauss, Ueber Uterusmyome. I.-Dis. Berlin. 1893.
29. L. Switalski, Ueber das Verhalten der Urnierenreste bei weiblichen Embryonen und Kindern. Separatabdruck a. d. Anzeiger d. Academie der Wissenschaften in Krakau. Mai 1898.

Erklärung der Abbildungen auf Tafel XI u. XII.

Fig. 1. Schnitt durch das adenomatöse Gewebstück No. 3 bei Lupenvergrösserung. Der Schnitt ist senkrecht zur Faserung geführt
Fig. 2. Eine einzelne Drüse in ihrem ganzen Verlauf mit Endkolben, Secretions- und Sammelröhrchen.
Fig. 3. Schwache Vergrösserung eines Schnittes aus dem adenomatösen Teil, um die Form und Grösse der Cysten und Drüsen zu erkennen.
Fig. 4. Zwei Drüsengänge mit kolbigem Ende, die in ein Hauptsammelrohr münden.
Fig. 5. Flimmerepithel, stark vergrössert.
Fig. 6. Guirlandenartige Anordnung der Drüsen links unten in cytogenem Bindegewebe. Rechts eine convex-concave Ampulle mit cytogenem Gewebe an der concaven Seite.
Fig. 7a. Embryonales Gewebe mit Beginn einer Drüsenbildung.
7b. Die Drüse stark vergrössert.
Fig. 8a. Cytogenes Gewebe mit 2 Pseudoglomerulis.
8b. Der Pseudoglomerulus, rechts stark vergrössert.
Fig. 9. Schnitt durch die ganze Cystenwand mit feinem Cylinderepithel an der Oberfläche, dann folgend: Bindegewebe, glatte Muskelfasern, Myomgewebe, Bindegewebe mit blasigen Zellen.

IX.

Zur Technik der Ovariotomie.

Von

Privatdocent Dr. G. KLEIN-München.

Fast in allen gynaekologischen Lehrbüchern findet man die Angabe, man solle cystische Ovarialtumoren noch innerhalb der Bauchhöhle durch Entleerung des Cysten-Inhaltes verkleinern und sie dann erst durch die Bauchwunde hervorziehen.

Die Verkleinerung wird teils durch Anstechen mit dem Messer nach Schroeder's Beispiel, teils durch Punction mit dem Troicart nach dem Beispiele der englischen Gynaekologen eingeleitet. Die Flüssigkeit strömt dann entweder frei oder, im 2. Falle, durch einen Schlauch nach aussen. Bei multiloculären Kystomen wird geraten, von der ersten eröffneten Cyste aus in eine 2., 3. u. s. w. mit der Hand einzudringen, um so nach und nach den ganzen Tumor zu verkleinern.

Einige Autoren weisen darauf hin, dass man die Bauchwunde gegen den Cysten-Inhalt schützen müsse, selbst wenn die Cyste auch nicht vereitert sei; denn es könne bei malignen

Tumoren, die ja teilweise cystisch und teilweise maligner Natur sein können, eine Metastasierung in der Bauchwunde auftreten. Dringt bröckliger Inhalt maligner Tumoren in die Bauchhöhle ein, so könne auch hier eine Metastasierung eintreten; einen Fall der ersteren Art erwähnt z. B. Fritsch(5); Fälle der zweiten Art sind sogar als häufig zu bezeichnen. Hieher gehört auch die interessante Beobachtung Saenger's (19): Implantations-Metastase der Bauchwand nach Punction eines bösartigen Ovarialkystoms.

Trotz dieser offenbaren Gefahr, welche mit dem Verkleinern der Ovarialtumoren in situ verbunden ist, befürwortet nur ein Operateur, nämlich Schauta(15), das Hervorwälzen des nicht verkleinerten Ovarial-Tumors.

Schauta sagt: „Vielfache Erfahrungen haben mich gelehrt, eine Verkleinerung der Geschwulst nur dann vorzunehmen, wenn die Grösse der Geschwulst es absolut notwendig macht. Denn in vielen Fällen ist, ohne dass vorher Fieber bestand, der Inhalt pathogen und streptococcenhaltig — — —. Ferner besteht auch die Gefahr der Infection des Peritoneum und der Bauchdeckenwunde mit Geschwulstpartikelchen, besonders bei papillären Kystomen. Deshalb ist es besser, die Geschwulst unverkleinert herauszuheben. Die dadurch notwendige grössere Ausdehnung des Schnittes hat gar keine Bedeutung gegenüber der Sicherheit der Operation."

Für Verkleinerung des Tumors noch innerhalb der Bauchhöhle sprechen sich dagegen aus: Auvard (2), Bland Sutton und Giles (3), Fehling (4), Fritsch (5), Hegar(6), Hofmeier(7), Küstner(10), Martin(11), Nagel(12), Pozzi(14), Schröder-Hofmeier(16), v. Winckel(17).

Zur Entscheidung in dieser Frage kann folgender Fall beitragen. Ich bin Herrn Dr. Faltin zu herzlichem Danke dafür verpflichtet, dass er mir erlaubt hat, den Fall auch insoweit zu veröffentlichen, als er selbst daran beteiligt war, und ganz besonders dafür, dass er die Güte hatte, mir wichtige Angaben über die Vorgeschichte des Falles zu machen.

Im Sommer 1896 kam in meine Sprechstunde eine 36jährige, unverheiratete Kranke, an welcher Herr Dr. Faltin (der im Sommer in Alexandersbad thätig ist) am 28. Februar 1895 eine Ovariotomie ausgeführt hatte. Jetzt bestand bei der Kranken eine ausgedehnte derbe, bläulichrote Infiltration der Bauchdecken. Die Koeliotomie-Narbe war im allgemeinen glatt, nur in der Mitte zwischen Symphyse und Nabel etwas wulstig, griffeldick. Im Bereich der Narbe sind die Bauchdecken in Handtellergrösse bretthart infiltriert, sehr druckempfindlich, nirgends fluctuierend. Die Infiltration reicht bis hinter die Symphyse herab, es ist aber kein unmittelbarer Zusammenhang mit den Organen des kleinen Beckens tastbar; der Uterus ist klein, retroflectiert.

Trotz fehlender Fluctuation war zunächst an die Möglichkeit einer tiefen Abscedierung, vielleicht durch versenkte Seidenfäden zu denken. Immerhin war der Verdacht auf maligne Neubildung im Anschlusse an die Ovariotomie nicht ganz auszuschliessen. Diese Untersuchung hatte am 1. Juli 96 stattgefunden. Auf briefliche Anfrage hatte Herr Dr. Faltin die Güte, mir mitzuteilen, dass Frl. M. einen Ovarialtumor gehabt habe, der sich als ein ganz unschuldiges multiloculäres Kystom erwies. Die Bauch-

decken sind mit Catgut und Fil de Florence genäht, zwei Gefässe in der Muscularis mit Seide unterbunden.

Es wurde zunächst ein Versuch gemacht, mit Jodkali-Salbe und heissen Umschlägen eine etwa nur entzündliche Infiltration zum Schwinden zu bringen. Nach 5 Wochen kam die Kranke, die auswärts wohnte, wieder nach München. Die Infiltration war grösser und härter geworden, die Haut noch mehr gerötet, aber nirgends fluctuierend; Allgemeinbefinden verschlechtert. Am 7. August 1896 machte ich unter freundlicher Assistenz des Herrn Dr. A. Krecke in Narkose eine Incision entlang der ganzen Narbe, dann noch einen Querschnitt von der Mittellinie aus nach links, entsprechend der grössten Ausdehnung der Infiltration — es zeigte sich nirgends Eiter oder Gewebszerfall. Im Gegenteil — das Bindegewebe war überall so derb, dass es unter dem Messer knirschte; die Schnittfläche war blass, markig. In der Mitte der Bauchnarbe findet sich tief unter der Haut ein für einen Griffel durchgängiger, mit weichen Granulationen ausgekleideter Gang ohne Eiter; er führt aus der verdickten Partie heraus nach l. in die Bauchhöhle hinein, ohne dass das untere, innere Ende zu finden ist. — Excision eines bohnengrossen Stückes des derben, infiltrierten Bindegewebes in der Tiefe. Das Peritoneum war mit dem Messer nicht eröffnet worden. Seidenknopfnaht.

Mikroskopisch erwies sich das ausgeschnittene Stückchen als carcinomatös. Das Bindegewebe war dicht durchsetzt von sich verästelnden Epithelzügen, welche in ihrem Verlaufe ganz dem der Lymphbahnen glichen. Die Epithelzüge waren teils röhrenförmig, d. h. mit Lumen und wandständigem, annähernd kubischem bis rundlichem Epithel, deutlichen Zellgrenzen und gut färbbarem, rundlichem Kern; teils zeigte sich eine Epithel-Wucherung, welche das Epithel mehrschichtig machte und schliesslich solide Epithelstränge bildete. Dass es sich nicht um Flachschnitte des Wand-Epithels handelt, ist mit Sicherheit durch Untersuchung der lückenlosen Serien-Schnitte festzustellen. Auch kann nach dem weiteren Krankheitsverlaufe kein Zweifel an der malignen Natur der Infiltration sein; denn unter immer qualvoller werdenden Schmerzen starb die Kranke kachektisch im folgenden Jahre (1897). Vor dem Tode soll auch die Atmung durch die Verdickung der Bauchdecken und die maligne Infiltration der Bauchmuskeln hochgradig erschwert gewesen sein. Die Kranke starb auswärts und eine Obduction wurde dem dortigen Hausarzte nicht bewilligt.

Im März 1899 hatte Herr Dr. Faltin die Liebenswürdigkeit, mir noch folgende weiteren Angaben mitzuteilen, die er seinen Büchern in München entnahm, während er im Sommer 1896 diese Aufzeichnungen nicht nach Alexandersbad mitgenommen hatte:

„Frl. M., Ovariotomie 28. 2. 1895. Bauchschnitt 12 cm. Das Peritoneum etwas verdickt, kein Ascites, Tumor fluctuiert. Kleine Incision in den Tumor selbst in situ zwischen zwei Häkchen, umlegt mit Jodoform-Gaze, um möglichsten Abschluss nach der Bauchhöhle zu erzielen. Abfliessen hämorrhagischer Flüssigkeit mit Gewebsbröckeln. Nachdem die Flüssigkeit genügend abgeflossen war, wurde die Schnittlinie am Tumor mit Catgut vernäht, dann darüber mit einer Klammer gefasst und damit der Tumor vorgezogen. Nach O. R. waren leichte Verwachsungen mit dem Darm, die sich aber ohne Unterbindung lösen lassen. Der Tumor wurde dann gänzlich herausgewälzt. Er ging vom l. Ovarium aus. Bauchnaht: Peritoneum fortlaufend mit Catgut, Muskelnaht mit 8 Catgutknopfnähten, Haut mit 7 Fil de Florence-Fäden geschlossen."

Mikroskopisch erwies sich der Tumor als multiloculäres glanduläres Kystom. Nach der Operation rasche Erholung der vorher sehr heruntergekommenen Kranken.

Der Zusammenhang ist damit vollkommen geklärt: Bröckel eines glandulären Ovarial-Kystoms gelangen in die Bauchwunde und bilden hier carcinomatöse Metastasen, welche später zum Tode der Kranken führen.

Der Fall drängt zu mehreren Schlussfolgerungen:

1. Wir besitzen kein makro- und mikroskopisches Merkmal dafür, ob ein glanduläres Kystom als ein benignes oder malignes anzusehen ist. Für die papillären Ovarialkystome ist es mehrfach versucht worden (Pfannenstiel u. A.), Kennzeichen der Benignität und Malignität aufzufinden. Ich glaube, dass dies selbst mikroskopisch noch nicht mit Sicherheit möglich ist; und selbst wenn es der Fall wäre, könnte der Operateur dieses Hilfsmittel nicht verwerten; denn um die mikroskopische Diagnose — etwa intra operationem durch rasch angefertigte Zupfpräparate oder Gefrierschnitte — zu stellen, müsste eben der Tumor angeschnitten werden; und es ist zu spät, wenn dann der mikroskopierende Assistent sagt: Malignität, nicht in situ anschneiden.

Die klinische Erfahrung lehrt vielmehr, dass jedes glanduläre und papilläre Kystom suspect ist, da sich diese Tumoren sehr häufig in maligne verwandeln. Aber dasselbe ist auch von multiloculären Kystomen mit anscheinend ganz unverdächtigem Wand-Epithel und ebenso von Dermoid-Kystomen bekannt.

Weshalb verkleinern also mit Ausnahme Schauta's fast alle Gynäkologen die Ovarial-Kystome in situ? Weil sie den grösseren Bauchschnitt vermeiden wollen, damit nicht Bauch-Hernien entstehen.

Nun ist aber durch die wertvollen Arbeiten von Winter (18), Abel (1) u. A. dargethan, worauf es bei Koeliotomien ankommt, wenn Hernien vermieden werden sollen: Nicht auf die Länge des Bauchschnittes, sondern auf die genaue Vereinigung der zusammengehörenden Gewebsschichten und auf prima reunio. Die Länge des Schnittes hat mit der Entstehung von Hernien nichts zu thun. Schauta hat dies ebenfalls deutlich ausgesprochen. Und was wäre auch für ein Grund dafür zu finden, dass man, wie dies manche Autoren thun, gerade Kystome unter Kindskopfgrösse unverkleinert, grössere aber verkleinert entwickelt?

Uebrigens ist die schliessliche Bauchnarbe gerade bei grossen Abdominal-Tumoren naturgemäss nicht so gross, als der durchgezogene Durchmesser des Tumors. Denn die zuerst stark ausgedehnte Bauchwand zieht sich nach Entfernung des Tumors ganz erheblich zusammen, da sie elastisch ist; und man ist manchmal fast überrascht, wie klein die Bauchwunde ist, sobald grosse Tumoren entfernt sind. In einem Falle entfernte ich z. B. ein Ovarial-Kystom von 10 kg Gewicht; der Durchmesser des fast kugeligen, in situ nicht merklich verkleinerten Kystoms beträgt 27 : 34 cm, die Bauchnarbe nur 21 cm. Dieser Fall ist auch aus einem anderen Grunde erwähnenswert: Wegen der Grösse des Tumors hatte ich zuerst beabsichtigt, ihn in situ trotz der möglichen Infection zu verkleinern; beim Anstechen des kugeligen, scheinbar nur uniloculären Kystoms geriet das Messer in eine Wandstelle, die doch glandulär-kleincystisch war, und es entleerte sich wenig zäher, colloider Schleim. Sofort verlängerte ich den Bauchschnitt und entwickelte den Tumor rasch und

leicht ohne weitere Verkleinerung. Ganz wider Erwarten war ein Teil der Wand also doch suspect gewesen.

Und wie oft sind Ovarial-Kystome ganz oder teilweise papillär, obwohl sie nach Eröffnung des Abdomens zunächst ganz harmlose, glattwandige Cysten zu sein schienen! Die Anhänger der Verkleinerung des Tumors in situ verschliessen sich dem nicht, dass Metastasen-Bildung in der Bauchhöhle und in der Bauchwand dadurch bedingt sein kann. Aber sie glauben, Bauchhöhle und Bauchwand durch Andrücken des Tumors und durch vorgelegte Tücher oder durch den mit Schlauch versehenen Troicart vor dem Cysteninhalt schützen zu können. Gewiss ist das oft möglich, vielleicht sogar meistens. Aber trotz grösster Vorsicht, trotz Seitenlagerung der Kranken vor Anstechen des Tumors, trotz Troicart und Schlauch, trotz Spencer Wells' Klemme u. s. w. gelingt es oft nicht, die Bauchhöhle und Bauchwunde sicher vor Cysten-Inhalt zu schützen. Ich habe mir früher alle Mühe gegeben, es zu thun, und es misslang trotzdem oft genug. Der oben beschriebene Fall und viele andere beweisen das gleiche.

Wenn man deshalb Ovarialtumoren nur unverkleinert entwickeln soll, wird es auch nicht erlaubt sein, sie zum Zwecke vaginaler Ovariotomie zu verkleinern. Und Pfannenstiel (13) beschreibt je einen Fall, in dem der Inhalt eines Dermoid-Kystoms im kleinen Becken verschmiert wurde. Das ging zunächst insofern gut aus, als nur die Gefahr der Entstehung von Cysten durch Abkapselung des Dermoid-Breis (vgl. Litt. 8) vorlag. Wenn die in situ verkleinerte Cyste aber maligne Stellen enthält, kann natürlich ebenso gut eine Metastase in der Scheidenwunde auftreten, wie in der Bauchwunde.

Nur nebenbei mag auf folgenden Punkt hingewiesen werden: In dem oben beschriebenen Falle war der primäre Tumor glandulär-kystomatös, die Metastase der Bauchwand adeno-carcinomatös. Das lässt 2 Deutungen zu: 1. Die Metastase behält durch eine den implantierten Zellen innewohnende Wachstums-Energie den Charakter des primären Tumors. 2. Die Metastase entwickelt sich aus dem Endothel bez. Epithel der Lymphbahnen unter demselben Reiz, der das primäre gesunde Ovarial-Gewebe in ein malignes verwandelte. Diese Theorie von der endothelialen-epithelialen Natur der Metastasen-Bildung, welche ich schon früher zu begründen versucht habe (Litt. 9), kann auch im beschriebenen Falle eine Stütze finden.

Klinisch ergiebt sich aber zwingend die Forderung: Man entwickele Ovarial-Tumoren unverkleinert aus der Bauchhöhle, ausser wenn die Grösse der Geschwulst eine Verkleinerung unbedingt nötig macht.

Litteratur.

1. Abel, Ueber Bauchnaht und Bauchnarbenbrüche. Arch. f. Gyn. 56. Bd. H. 3. S. 656.
2. Auvard, Prakt. Lehrb. d. Gynäkologie. Dtsch. von Löwenhaupt. Leipzig. 1898. S. 534.

3. Bland Sutton und Giles, The diseases of Women. London. 1897. S. 387.
4. Fehling, Lehrbuch der Frauenkrankheiten. 1893. Stuttgart. S. 457. 460.
5. Fritsch, Die Krankheiten der Frauen. 1894. 6. Aufl. S. 455
6 Hegar u. Kaltenbach, Operative Gynäkologie. 1897. 4. Aufl. S. 323.
7. Hofmeier, Grundriss der gynäk. Operationen. 3. Aufl. Leipzig und Wien. 1898. S. 392.
8. Klein, G., Mon. f. Geb. u. Gyn. Bd. 9. H. 3. S. 416.
9. Derselbe, Epithel, Endothel und Carcinom. Festschrift der Dtsch. gyn. Ges. 1894. Wien. S. 295.
10 Küstner, Grundzüge der Gynäkologie. Jena. 1893. S. 262.
11. Martin, Pathol. und Ther. der Frauenkrankheiten. S. 480.
12. Nagel, Die Gynäkologie des praktischen Arztes. Berlin 1898. S. 292.
13. Pfannenstiel, Veit's Handbuch der Gynäkologie. Wiesbaden. 1898. 3. Bd. S. 387.
14. Pozzi, Lehrb. d. klin. u. operat. Gynäkologie. Dtsch. von Ringier. Basel. 1892. S. 802.
15. Schauta, Lehrbuch der ges. Gynäk. Leipzig und Wien. 1898. II. T. S. 592.
16. Schröder-Hofmeier, Handb. der Krankh. der weibl. Geschlechts-Organe. 12. Aufl. 1898. S. 512.
17. v. Winckel, Lehrbuch d. Frauenkrankheiten. 1886. S. 662, 663.
18. Winter, Verhandl. d. dtsch. Ges. f. Gynäk. (Wien. 1895.) Leipzig. 1895. S. 577.
19. Saenger, Verh. d. Dtsch. Gynäk. Ges. 1897. S. 409.

X.

(Aus der Privat-Anstalt für Frauenkrankheiten von A. Martin zu Berlin.)

Ein Fall von primärer Tuberkulose der Vulva einer Erwachsenen und ihre Beziehungen zum Ulcus rodens vulvae (Veit).

Von

Dr. A. RIECK.

(Hierzu Tafel XIII—XIV.)

Chronische Ulcerationen der Vulva, wie sie von den Autoren vielfach als Esthiomène, Lupus vulvae, Ulcus elephantiasticum chronicum, Ulcus rodens vulvae beschrieben worden sind, bringen die verschiedenartigsten, oft schwer zu beschreibenden und noch schwerer zu deutenden Bilder hervor. Dass daher eine Einheit in der Benennung dieser Geschwüre nicht erreicht worden ist, beweist den Mangel einer feststehenden Aetiologie, von der allein in solchen Fällen ein unbestrittener Name hergeleitet werden könnte. In der That gewinnt man nach Einsicht in das über Ulcus rodens von Veit (1) in seinem Handbuch der Gynäkologie Gesagte den Eindruck: die einzelnen Autoren sind bezüglich der Aetiologie in Verlegenheit, teils gestehen sie offen,

dass sie keine Ursache für diese Geschwüre nachweisen konnten, teils versuchen sie mehr kühne als beweisende Theorien aufzustellen. Auch inbezug auf einen zweiten Punkt, das Verhältnis zwischen den ulcerativen und hypertrophischen Partien der Vulva-Erkrankung, herrscht Ungewissheit.

Nach beiden Richtungen hin giebt nun ein von mir in der A. Martin'schen Privat-Anstalt für Frauenkrankheiten beobachteter Fall gewünschte Aufklärung.

Er gehört zu den Ulcerationen des periurethralen Gewebes, die meist einen oberflächlichen Charakter haben und einer Heilung zugängiger sind im Gegensatze zu denen der Fossa navicularis, welche zu Rektovestibularfisteln und Mastdarmstrikturen führend die grösste Destruktion der Vulva und die verworrensten Bilder hervorrufen.

Vorgeschichte: Frau D. M. 39 Jahre alt, Kellnerswitwe. Hereditär nichts Belastendes. Erste Regel mit 18 Jahren; die Periode, früher stark, 4 tägig, soll in den letzten 5 Jahren schwach geworden sein, sie war niemals schmerzhaft. Patientin will einmal im Jahre 1882 eine Geburt durchgemacht haben, die glatt verlief. Das ausgetragene Kind starb 6 Wochen nach der Geburt an Lebensschwäche. Zweimal, zuletzt vor 11 Jahren, trat Abort bei ihr ein. Ferner giebt die Kranke folgendes an: Im Jahre 1889 wurde bei ihr ein Abscess am Halse, angeblich nach Zahnkaries entstanden, incidiert. Die Wunde heilte in 3 Wochen. Vor 9 Jahren starb der Ehemann an galoppierender Schwindsucht. Mit ihm lebte die Frau die letzten zwei Jahre nicht mehr zusammen, weil er an Syphilis gelitten haben sollte. Aus Furcht vor dieser Krankheit liess sie sich jedes Jahr vom Arzte untersuchen, ob sie dieselbe erworben hätte; stets mit negativem Resultat. Den Coitus will sie mit einem anderen Manne erst wieder ausgeübt haben, nachdem ihre jetzige Krankheit begonnen hatte. Diese besteht seit 4 Jahren. Sie begann, nach ihrem Glauben, mit einem Blasenkatarrh, der 1895 im Januar im Charlottenburger Krankenhause mit Blasenspülungen behandelt wurde. Da eine dauernde Besserung ausblieb, liess sie sich von Dr. Abel behandeln. Damals soll eine cystoskopische Untersuchung der Blase die Gesundheit derselben ergeben haben. Im März 1896 wurde dann in demselben Krankenhause ein Geschwür an der Harnröhrenöffnung operiert, wie Patientin meint, gebrannt. Im Anschluss daran fand eine Schmierkur statt, welche aber keinen Einfluss auf die Wundfläche ausübte. Auch später von anderer Seite ausgeführte Salbenkuren blieben ohne wesentlichen Erfolg.

Im Sommer 1897 kam Patientin zuerst in die Poliklinik von Prof. Martin. Hier wurde die Ulceration an der Vulva einige Wochen lang mit Calomel behandelt in der Vermutung, dass es sich um Lues handelte. Als diese Therapie erfolglos blieb, schickte man die Frau zu Prof. Lassar, welcher nach probatorischer Excision von Geschwürsteilen und genauer Untersuchung die Patientin mit der Diagnose: „Arrosionsgeschwür (bei Cystitis) mit indurativer Reaktion der Umgebung" zurückschickte, damit sie operiert würde Den von ihm selbst gehegten Verdacht auf Tuberkulose fand er nicht bestätigt. Aus äusseren Gründen meldete sich Frau M erst am 3. Mai 1898 wieder bei uns, nachdem das Geschwür weiter um sich gegriffen hatte. Jetzt sah ich die Patientin zum ersten Male und erhob folgenden lokalen Befund: „In der Gegend zwischen Klitoris und Urethra ist ein fast zweimarkstückgrosser Ulcus mit schlaffen, weit unterminierten Rändern und hochrotem, zum Teil eitrig belegtem Grunde. Das umgebende Gewebe ist leicht ödematös geschwollen und gerötet. Auf beiden kleinen Labien finden sich kleinere Ulcera von unregelmässiger Form von gleichem Aussehen, einige offenbar mit dem grössern Ulcus kommunizierend. Die linke Nymphe zeigt an ihrem peripheren Teile elephantiastische Verdickung. Genauere Untersuchung ist wegen Schmerzhaftigkeit nicht möglich." Ich

hielt nach dem ganzen Aussehen das Geschwür für tuberkulös und bestimmte die Patientin zur Aufnahme.

Am 18. 7. 1898 wurde sie zum ersten Male aufgenommen. In dem Sekret der Wunde fanden sich für Tuberkulose typisch sich färbende Bacillen, während in den probatorisch excidierten Stücken keine für Tuberkulose charakteristische Veränderungen nachgewiesen werden konnten.

Zur Sicherung der Diagnose wurde Pat. zu Prof. Brieger in das Institut für Infektionskrankheiten geschickt. Injektionen mit Tuberkulin wurden dort nicht vorgenommen, wohl aber wurde das Sekret der Wunde untersucht; man fand keine Tuberkelbacillen, dagegen Gonokokken, so dass die Patientin mit der Diagnose „Alte Gonorrhoe mit Ulcus gonorrhoicum" als nicht mehr Gegenstand weiteren wissenschaftlichen Interesses entlassen wurde.

Ich behandelte die Kranke nun noch eine Zeit lang poliklinisch, liess sie Umschläge von essigsaurer Thonerde machen, versuchte noch einmal vergeblich eine Jodkalikur und bestimmte sie dann zur Operation.

2. Aufnahme am 27. 8. 98. Ihre Beschwerden sind: Allgemeine Mattigkeit, manchmal leichter Blasendruck, Gefühl des Brennens beim Urinlassen, zuweilen Schmerzen dabei. Sie konnte arbeiten, aber schlecht laufen, einmal weil sie leicht dicke Füsse bekam, dann aber auch, weil die gewucherte linke kleine Labie sie behinderte. Diese Wucherung soll erst im Laufe des letzten Jahres entstanden sein, und zwar erst, nachdem das Geschwür auf der inneren Seite derselben nach aussen durchgebrochen war. Letzteres giebt die Frau, welche sich stets genau beobachtete, ganz bestimmt an.

Befund bei der Aufnahme. Blasse, mässig kräftige Blondine von Mittelgrösse, mit schlaffer Muskulatur, in leidlichem Ernährungszustand. Am Halse rechts eine 6 cm lange, dem vorderen Rand des Musculus sternocleidomastoideus entlang laufende, gut geheilte, schmale Narbe der Haut. An den Brust- und Bauch-Eingeweiden nichts abnormes nachweisbar. Die Drüsen der Inguinalgegend beiderseits sind leicht geschwollen. Sonst keine Drüsenschwellungen. An beiden Beinen starke Krampfaderentwicklung. Die kleinen Labien überragen die grossen. An der freien Kante der linken Nymphe hat sich eine 5 cm lange, 3 cm breite und 2 cm dicke papillomatöse Wucherung von teigig-ödematöser Konsistenz entwickelt. Hebt man diese schlaff herabhängende Labie an, so sieht man auf ihrer Aussenseite von oben aussen nach unten innen verlaufend einen 3 cm langen Defekt. Die Ränder desselben sind glatt, schlaff, lagern sich leicht vollständig aneinander. Die rechte kleine Labie ist kaum etwas vergrössert und nur an ihrer oberen äusseren Peripherie befindet sich jetzt eine bohnengrosse, ganz circumscripte, mässig gerötete, ödematöse Schwellung, auf deren Höhe zwei kaum stecknadelkopfgrosse scharfrandige Fisteln endigen, welche auf Druck Eiter entleeren. Diese pathologisch veränderte Stelle macht den Eindruck, als ob sie grade erst entstanden sei.

Nimmt man nun beide Nymphen auseinander und spannt sie an (cfr. Taf. XIII), so sieht man das ganze Gewebe zwischen ihrem oberen Vereinigungswinkel (also dicht unter der Klitoris) und der Urethra in eine feinkörnige, ziemlich glatte, hochrote, hier und da eitrig belegte Ulcerationsfläche mit medianer, rapheartiger Vertiefung verwandelt. Die Länge dieser Fläche beträgt 4 cm. Die Urethra liegt sehr tief, kaum erkennbar, das Ulcus endet in ihrer Höhe gegen die Scheide mit leicht unterminiertem, unregelmässigem Rande. Die Geschwürsfläche setzt sich, oben links teilweise von einigen schmalen, balkenartig aufliegenden Hautstreifen überspannt, unmittelbar nach links in die kleine Labie fort. Beide Blätter derselben sind in ihrer ganzen Ausdehnung bis auf schmale Randpartieen, peripherwärts bis zum Beginn der papillomatösen Wucherung durch den geschwürigen Prozess von einander abgehoben. Das innere Blatt zeigt nun einen etwa Zehnpfennigstück grossen Defekt mit glatten Rändern, der Boden desselben wird gebildet von der bereits epithelialisierten früheren Geschwürsfläche der Innenseite des äusseren Blattes. Unterhalb dieses Defekts ist ein zweiter, $1^1/_2$ cm langer, ganz schmaler und unterhalb dieses eine ovale und eine punctförmige Perforationsöffnung des inneren Blattes, aus welchen Oeffnungen

sich frischer Eiter entleert. Es ist demgemäss an der linken Nymphe als pathologisch zu konstatieren. Eine papillomatöse Wucherung des freien Randes, sowie ein flacher, teils schon mit Epithel ausgekleideter, teils noch von frischen Wundflächen begrenzter Hohlraum, dessen beide Hauptwände (inneres und äusseres Blatt) einander anliegen und verschieden geformte, nicht einander gegenüber liegende Löcher zeigen.

Auch nach rechts geht die Ulceration unmittelbar auf die kleine Labie über. Hier fehlt fast das ganze innere Blatt. Nur ein etwa $^1/_2$ cm breiter aufgeworfener Rand rings an der Peripherie ist übrig geblieben. Deutlich ist hier zu sehen, wie der Prozess halt gemacht hat, und umgekehrt von der Peripherie her eine fast 1 cm breite Vernarbungszone nach dem Centrum zu sich ausbreitet. Nur an der oberen Kante ist der Prozess noch frisch. Dort gelangt man mittelst einer Sonde in eine kleine Höhle entsprechend der oben beschriebenen ödematösen Schwellung neben der Klitoris und ihren beiden Perforationsöffnungen.

Vordere und hintere Scheidewand liegen dicht an einander. Der Scheideneingang ist sehr eng. Wieviel von der Urethra, welche sehr tief und nach hinten gelegen ist, fehlt, lässt sich nicht mit Sicherheit sagen. Ihre mittelst Katheterprobe gemessene Länge ist $5^1/_2$ cm. Der durch Katheterisation gewonnene Urin ist ebenso wie früher absolut klar und frei von Eiweiss und Zucker. An den inneren Generationsorganen lässt sich nichts abnormes konstatieren.

Patientin wird zunächst zu diagnostischen Zwecken mit dem alten Tuberculin gespritzt. Sie erhält in täglich steigenden Dosen schliesslich am 5. Tage 0,01 g. Nur am zweiten Tage nach der ersten Einspritzung tritt am Abend eine leichte Temperatursteigerung bis 37,9 Grad ein. Sonst bleibt die Temperatur stets normal. Die Frau fühlt sich vollständig wohl. Auch lässt sich keine wesentliche Veränderung an dem Geschwür feststellen.

Operation am 27. 8. 98. (A. Martin). Mit dem Ferrum candens wird die linke hypertrophische Nymphe und ein Teil der linken grossen Labie abgetragen, dann Klitoris, rechte kleine und rechte grosse Labie (letztere nur in ihrer medianen Hälfte nach hinten zu bis zum Ansatze der kleinen Labie) nach zwei provisorischen Ligaturen, einer oberen und einer rechts seitlich, mit dem Messer entfernt. Verschorfung der ganzen Wundfläche mit dem Pacquelin. Die Gefässe der Klitoris und eine Arterie rechts machen Schwierigkeiten. Das Gefäss rechts wird umstochen, die Klitorisgefässe werden durch eine abermalige Kauterisation versorgt. Ein Harnröhrenpolyp wird abgebrannt.

Nach Beendigung der Operation wird sofort bei einem Meerschweinchen ein Stückchen des Ulcerationsgewebes in eine Hauttasche am Bauche links eingeimpft.

Der Verlauf nach der Operation war ein befriedigender. Eine leichte Nachblutung unmittelbar, nachdem die Kranke ins Bett gebracht worden war, stand unter Tamponade. Nur am ersten Abend war Morphium nötig, sonst waren die Schmerzen erträglich. Urinieren erfolgte spontan. Fieber trat nicht auf. Patientin wurde schon nach 10 Tagen mit frisch granulierender Wunde zur ambulanten Behandlung entlassen. Unter Bäder und Umschlägen mit essigsaurer Thonerde ging der Vernarbungsprozess in der muldenförmigen, glatten, klaffenden Wundfläche gut von Statten. Nur zu beiden Seiten der Urethra, zwischen den Wulstungen der Scheide und des Scheideneingangs gelegen, war je ein schmaler Streifen trotz zweimaliger Nachbehandlung mit dem galvanokaustischen Brenner noch nach $^3/_4$ Jahr post operationem nicht mit Epithel überzogen.

Als ich die Patientin zum letzten Male sah, am 27. März 1899, konnte ich folgenden Befund erheben.

Ihre früheren Beschwerden beim Laufen etc. sind vollständig geschwunden. Auch bekommt sie keine dicken Füsse mehr. Sie fühlt sich sehr gesund und kräftig, kann alle Arbeit thun. Sie hat ihre Periode in der alten Stärke wieder bekommen, ist lebenslustiger geworden und will sich wieder verheiraten. Ihre einzige Klage ist Drang zum Urinieren, am meisten, wenn sie

viel geht und kalt wird. Der Urin läuft dann manchmal von selbst ab, während sie ihn Nachts halten kann.

Pat. hat eine gesundere Gesichtsfarbe bekommen, ist besser genährt, die Haut, die früher schlaff die Weichteile bekleidete, ist allenthalben glatter gespannt. Die Krampfaderentwickelung an den Beinen ist entschieden zurückgegangen. Auffallend gut ist das kosmetische Resultat der Vulvaoperation geworden. Die beiden vorderen Partieen der Labia maiora sind zum Teil medianwärts nach der Scheide zu durch die Narbenschrumpfung eingezogen und liegen dicht aneinander, so dass die Scheidenöffnung durch sie gedeckt wird. Dicht unter der Symphyse drängt sich leicht ein Wulst der vorderen Scheidenwand vor, drückt man ihn tief nach unten, so sieht man in die Harnröhrenöffnung. Diese ist von rechts nach links gespalten, so dass eine vordere und eine hintere Hälfte entstanden ist. Die Harnröhrenschleimhaut selbst ist intakt; aber zu beiden Seiten sind im Verlaufe der Spaltungsrichtung in der Tiefe der Falten noch schmale Wundflächen.

Wegen des Urindranges der Patientin hatte ich schon einige Wochen vorher eine cystoskopische Untersuchung vorgenommen; ich fand die Blase, ausser ganz leicht injicirten Gefässen, vollständig gesund aussehend und nur am Blasenhals schmale, kleine Polypen.

Herr Privatdozent Dr. Nitze, welcher, ebenfalls am 27. März 1899, die grosse Liebenswürdigkeit hatte, in seiner Wohnung die Kranke zu cystoskopieren, bestätigte vollkommen meinen Blasenbefund, vor allem jede tuberkulöse Erkrankung derselben ausschliessend Die beiden kleinen Polypen hielt er nicht für die Ursache des mangelnden Blasenschlusses, überhaupt für bedeutungslos, so dass er von einer Entfernung derselben absah.

Da ich am 1. April 1899 von Berlin nach Greifswald verzog, entliess ich Frau M. aus meiner Behandlung mit der Weisung, stets durch mit Sublimat (1 : 4000) oder essigsaurer Thonerde befeuchtete Watte die aneinander liegenden Wundflächen auseinander zu halten und so heilend einzuwirken und wegen der Blasenschwäche kühle Sitzbäder zu nehmen und sich event. elektrisieren zu lassen.

Mikroskopische Untersuchung. Dieselbe wurde vorgenommen an in Formalin fixierten, in Alkohol gehärteten in Celloidin eingebetteten Schnitten der kleinen Labien, da nur von diesen post operationem Material zur Verfügung stand. Färbung mit Hämatoxylin-Eosin.

In Schnitten aus der offen liegenden Ulcerationsfläche findet sich zunächst der Oberfläche eine breite Zone dichtester Anhäufung von kleinen Rundzellen, von zahlreichen zum Teil erweiterten Kapillaren, die mit Blutkörperchen vielfach noch gefüllt sind, in der Richtung nach der Oberfläche durchzogen. Mehr nach der Tiefe zu zeigen sich parallel der Oberfläche verlaufend Rundzellenanhäufungen in den Maschen eines an Bindegewebskörperchen mässig reichen, leicht ödematösen Bindegewebes, teils strichförmig, teils in ovaler und selbst runder Anordnung. Riesenzellen finden sich in diesen Gruppen nicht, auch keinerlei Zeichen regressiver Metamorphose. Die Gefässe dieser Schicht sind Arterien mit leicht verdickter Wendung von etwas klaffendem Lumen, Venen und Lymphgefässe, die sich als weite mit Endothel ausgekleidete und bei den ersteren mit Blutkörperchen bei den letzteren mit einer homogenen Masse ausgefüllte Hohlräume präsentieren. In noch tieferen Schichten ist das Bindegewebe dem normalen immer ähnlicher.

Da, wo die Ulceration eine Unterminirung der Haut gemacht hat, zeigt sich das über der Ulcerationsfläche liegende Gewebe meist je näher der Epidermis, umsoweniger mit circumscripten Rundzellenanhäufungen durchsetzt. Es wiegt in den Papillen die diffuse, mässig dichte kleinzellige Infiltration vor. Die Epidermis selbst ist kaum verändert. Im Stratum granulosum finden sich vereinzelte Rundzellen, das Stratum corneum ist von normaler Beschaffenheit (cf. Fig. 1.)

Epithelisation und Vernarbung zeigt sich auch mikroskopisch an den Stellen, an welchen es makroskopisch beschrieben wurde.

An den frischesten Stellen überzieht eine schmale Epithelzone, vielfach noch Rundzellen enthaltend und die ersten Anfänge der Verhornung zeigend, ein durch seinen Gehalt an Gefässen und Zellen als stark entzündet sich dokumentierendes Bindegewebe. Eine Papillenausbildung ist kaum vor-

handen. An älteren Stellen, z. B. an der Uebergangsstelle des äusseren Blattes der linken Nymphe auf das innere, also an der tiefsten Stelle der taschenförmigen oben beschriebenen Höhle, findet sich ein kräftig entwickeltes Stratum granulosum, wenige Rundzellen enthaltend, sowie eine Hornschicht von mittlerer Dicke. Auch haben sich schon einzelne Papillen ausgebildet. Die subepitheliale Schicht ist noch reichlich mit Rundzellen durchsetzt. Mehr nach der Tiefe zu kommen die perivaskulären Rundzellenanhäufungen beschriebener Art vor. Unter diesen Zellen werden ziemlich viele Riesenzellen gefunden, die sich von den später geschilderten für Tuberkulose typischen durch die Mittelständigkeit ihrer gut gefärbten Kerne unterscheiden (cf. Fig. 5). Sie sind wohl nur als Zeichen eines besonders kräftigen Regenerationsprozesses aufzufassen, wie ja derartige Zellen im intensiv wuchernden Granulationsgewebe (ebenso wie in Sarkomen) häufig beobachtet werden.

Auf Längs- und Querschnitten, die durch den elephantiastischen Tumor der linken Nymphe gemacht wurden, zeigt sich dieser zusammengesetzt aus einem wenig welligen, stark ödematös durchtränkten an breitgeformten bläschenartigen, Kernkörper zeigenden Bindegewebskörpern mässig reichem Bindegewebe. Ueberall finden sich vereinzelte Rundzellen, hier und da teils rundlich, teils unregelmässig gestaltete Anhäufungen von Rundzellen stets in Begleitung der Gefässe. Von diesen sind die Arterien durch leicht verdickte Wand und ein wenig klaffendes Lumen ausgezeichnet, die Venen vor allem aber auch die Lymphgefässe sind namentlich in der subpapillären Gefässschicht sehr stark erweitert, so dass sie zum Teil schon mit blossem Auge erkennbare Hohlräume darstellen. In ihrer Umgebung findet sich die stärkste Infiltration mit Rundzellen. Durch starke Wucherung des Bindegewebes ist die papilläre Hautzone, und zwar um so stärker je mehr peripher, zu knospenartigen, bis erbsengrossen, dicht aneinander liegenden Auswüchsen der Haut umgestaltet (wodurch das papilläre Aussehen bedingt ist). Die Papillen selbst sind in diesen Auswüchsen flach, oft nur angedeutet; streckenweise zeigt sich keine Differenzierung. Auch hier finden sich allenthalben, wenn auch vereinzelt, Rundzellen und fast in jedem Auswuchs sehr erweiterte Lymphgefässe und zarte radiär verlaufende Kapillare. Die Epidermis ist verhältnismässig schmal, zeigt in ihrer Körnerschicht ganz vereinzelt Leukocyten und eine dünne Hornschicht. Hier und da kommen subpapillär gutentwickelte Talgdrüsen vor. Eine Färbung dieser Schnitte auf elastische Fasern mittelst Orcein (Tänzer) lässt den weit vorgeschrittenen Untergang dieser Gewebsart erkennen: namentlich lässt sich in den papillomatösen Verdickungen kaum noch eine Spur derselben nachweisen.

Schnitte senkrecht zu der Längsachse der oben beschriebenen Perforationsgängen an der akut entzündeten Partie der rechten Nymphe (cf. Tafel XIII) zeigen in dem Teile, der schon länger ulceriert war und der granulierenden Höhle entspricht, dasselbe Gepräge, wie es vorher für die Ulceration überhaupt beschrieben worden ist: Gefäss- und Zell-reiches Granulationsgewebe um das Lumen der Höhle, teils mit einer Detritusschicht teils schon mit einem frischen Epithelsaum bedeckt, und tiefer circumscriptere Rundzellenanhäufungen um die erweiterten Gefässe.

Mehr nach der Oberfläche zu, da, wo das Gewebe durch die 2 feinen Fistelgänge durchbohrt ist, finden sich in der Nachbarschaft dieser in einem, kräftig entwickelten Bindegewebe, das nach einer Seite, offenbar nach der oben beschriebenen Höhle zu, von einem üppigen Granulationsgewebe begrenzt wird, nach der anderen Seite noch keinerlei kleinzellige Infiltration zeigt, grössere und kleinere, manchmal auch zusammenfliessende, rundliche und ovale Haufen von Zellen, welche zum Teil central, meist aber peripher, an einem Pol gelegen kleine rundliche Stellen aufweisen, welche bei Carbolfuchsin-Methylenblaufärbung durch ihre hellrötliche Farbe auffallen.

Es wechseln Bilder, in denen die sonst dicht gedrängten Kerne nur eine rötliche Farbe gegenüber den blauen der Umgebung ohne scharfe Scheidung angenommen haben bis zu solchen, in denen kaum noch eine (und dann rötliche) Kernfärbung erkennbar ist, und nichts als schollige Zellreste sich präsentieren, durch eine ziemlich scharfe Grenze von den Nachbarzellen

geschieden; an mehreren Stellen findet sich auch deutliche Verkäsung (cf. Fig. 2).

Die Zellen, die diese Haufen zusammensetzen, sind vorwiegend Rundzellen von mittlerer Grösse, vereinzelte epithelioide Zellen und dann auch Riesenzellen. Ich fand bis zu 4 Stück in einem Haufen.

Ein Gebilde sieht aus wie eine sehr grosse Riesenzelle von unregelmässigen Rändern; es enthält wohl an 30 Kerne, die diffus und unregelmässig verteilt sind und eine verschiedene Grösse und Deutlichkeit aufweisen, von schwach rötlicher Farbe, offenbar entstanden durch Verwischen und Untergang der Zellgrenzen (cf. Fig. 7). Die anderen Riesenzellen haben randständige, radiär gestellte Kerne, wie sie als typisch für Tuberkulose angenommen werden (cf. Fig. 3). Gefässe sind nur in einzelnen Gruppen und dann peripher, niemals in der Mitte und niemals an den nekrotischen Stellen erkennbar.

Zeigte die zuletzt beschriebene Partie schon einen exquisit tuberkulösen Bau, rundliche Anhäufung von Rundzellen mit Riesenzellen-Einlagerung, Nekrobiosen in den verschiedensten Stadien bis zur Verkäsung, so wird ihre tuberkulöse Natur über allen Zweifel erhoben durch die massenhaft vorhandenen Tuberkelbazillen. Rotgefärbte, mehr oder weniger gekrümmte Stäbchen von verschiedener Grösse und Dicke finden sich namentlich in der Umgebung der nekrobiotischen und verkästen Stellen, aber auch in dem Granulationsgewebe, welches auf der einen Seite das frische tuberkulöse Gewebe begrenzt (wie oben beschrieben) und in den zellreichen Gruppen (cf. Fig. 4). Die Tuberkelbazillen liegen meist zerstreut, jedoch auch 3—4 Stück zusammen.

Nur an dieser einen Stelle und nur in wenigen Schnitten davon konnte ich Tuberkelbazillen nachweisen. Trotz häufiger und vieler Untersuchungen, die vor dieser Entdeckung von anderen (Professor Lassar, Kollege Jung), nach derselben von mir an den verschiedensten Teilen des Ulcus gemacht wurden, fanden sich weder dieselben histologischen Verhältnisse noch Tuberkelbazillen in beweisender Deutlichkeit und Anzahl. Denn die 3 oder 4 rötlich gefärbten Stäbchen, die ich in anderem ziemlich frisch aussehendem Granulationsgewebe nach eifrigstem Suchen fand, hätte ich kaum für die Diagnose „Tuberkulose“ ohne jenen oben beschriebenen Befund verwerten mögen.

Wohl aber wurden im Sekret der Wunde manchmal massenhaft rotgefärbte Stäbchen gefunden, manchmal (cf. auch Brieger) gar keine. Die Entscheidung, ob es sich dabei um Smegmabazillen oder Tuberkelbazillen gehandelt hat, konnte leider nicht getroffen werden. Als sie frisch untersucht wurden, hatte man noch kein sicheres Differentialfärbungsverfahren, und als ich ¾ Jahre später an den aufgehobenen fixierten Präparaten nach Vorfärbung mit Karbolfuchsin, Ent- und Nachfärbung mit Korallin-Methylenblaulösung machte, fanden sich neben deutlich blau gefärbten Stäbchen solche, die blaurot, unbestimmt gefärbt waren. Offenbar hatte die Färbbarkeit der Bazillen durch die Länge der Zeit erheblich gelitten.

Von sonstigen Bakterien konnten wir auch, ausser allen möglichen anderen, im frischen Sekret gonokokkenartige Diplokokken nachweisen, welche sich nach Gram entfärbten. Ob es wirklich Gonokokken waren, blieb uns zweifelhaft, da ihre Grösse und extracelluläres Vorkommen dagegen sprachen. Jedenfalls wurden diese Bakterien im Gewebe nicht gefunden.

Das Tierexperiment war negativ. Das geimpfte Meerschweinchen lebt noch heute und zeigte nie eine Spur von Drüsenschwellung. Es beweist dies nur die Richtigkeit des mikroskopischen Befundes, denn das eingeimpfte Stückchen stammte von einer alten Granulationsfläche, in der auch mikroskopisch sich keine Tuberkulose nachweisen liess.

Dass die Tuberkulininjektionen keine deutliche Injektion hervorriefen — denn eine einmalige Steigerung der Temperatur auf 37.9° konnte ja aus anderer Ursache (Verdauungsstörung, Manipulieren an der frischen Wunde etc.) bedingt sein — ist auch nicht weiter wunderbar. Einmal ist es von vornherein kaum zu erwarten, dass bei einer so beschränkten und peripheren Lokalisation der Tuberkulose eine ausgeprägte allgemeine Reaktion erfolgt, und dann kann die etwa eingetretene lokale bei der allgemeinen Verschwellung

der Teile wohl auch der Beobachtung entgangen sein. Auch ist das Tuberkulin nicht auf seine Wirksamkeit bei Kontrolpersonen, die nicht zur Verfügung waren, untersucht worden. Will man an seiner Wirksamkeit nicht zweifeln, so beweisen jene Injektionen jedenfalls, dass grössere tuberkulöse Herde in anderen Organen (Niere, Darm, Lunge) nicht bestanden.

Auf Grund des makroskopischen und mikroskopischen Endbefundes und im Hinblick auf die Krankengeschichte, speziell auf eine sich über ein Vierteljahr erstreckende Beobachtung ist es wohl gestattet, auch ein Urteil über Gang und Art dieser tuberkulösen Ulceration zu fällen.

Die Anamnese lässt ja in Bezug auf die Quelle und Art der Infektion im Stich. Dass die Patientin ihre Tuberkulose von dem 5 Jahre vorher an Schwindsucht verstorbenen Gatten haben sollte, mit dem sie zudem die letzten zwei Jahre nicht mehr geschlechtlich verkehrt haben will, ist ja wohl schwer anzunehmen, aber doch nicht direkt von der Hand zu weisen, da die ersten Anfänge dieser Krankheit zumal an der nicht ohne weiteres sichtbaren Stelle vielleicht der Beobachtung der Kranken entgangen sind. Dass ähnliche Ulcerationen Jahre lang bestehen können, ohne viel Beschwerden zu machen und ohne sich weiter auszudehnen, beweist ein anderer Fall von chronischer Ulceration an der Vulva, den ich ebenfalls an der Prof. Martin'schen Klinik beobachten konnte. Es wurde am 5. I. 99 bei einem Frl. K. durch Excision ein flaches, gut bohnengrosses, schlaffes, schmierig belegte Granulationen zeigendes Ulcus am unteren Drittel der rechten grossen Labie entfernt, das in den 17 Jahren seines Bestehens nicht grösser geworden war. Der vordere Rand war leicht unterminiert, der hintere zeigte einen feinen Epithelsaum. Eingehende mikroskopische Untersuchung liess kein anderes histologisches Bild erkennen, als wie es in unserem Falle für die nicht mehr nachweisbar tuberkulösen Partieen beschrieben wurde. Riesenzellen, Nekrose, Tuberkelbazillen fanden sich nicht.

Die Cystitis, auf welche Patientin den Anfang ihres Leidens zurückführt, ist wohl schon als eine Folge der Eiterung am Orificium externum urethrae aufzufassen. Unklar bleibt, ob eine und welche Rolle eine etwa vom Manne erworbene Syphilis, die vielfach bei chronischen Ulcerationen der Vulva in der Anamnese gefunden wird, gespielt hat. Erwiesen ist sie bei der Patientin jedenfalls nicht. Auch die Gonorrhoe, falls man an der Brieger'schen Deutung der im Sekret gefundenen Diplokokken festhalten will, kann wohl nur als etwas Accidentelles aufgefasst werden, da im Gewebe keine Gonokokken gefunden wurden, und auch meines Wissens keine Beobachtung existiert, dass die Gonorrhoe Hautulcera von dieser Ausdehnung und Dauer je gemacht hat.

Wahrscheinlich hat das Geschwür seinen Anfang an der Harnröhrenmündung genommen. Es breitete sich kontinuierlich nach oben und nach unten aus, ohne je in grössere Tiefe zu dringen, immer seinen flachen Charakter wahrend. Während ihm die tieferen Schichten der Mucosa verhältnismässig rasch zum Opfer fielen, zeigten sich die epidermoidalen Gewebe sehr

widerstandsfähig. Erst nachdem sie längere Zeit unterminiert waren, brach der Prozess bald hier, bald da unter leichter Schwellung und Infiltration der Umgebung eine Bresche, zunächst in Gestalt einer feinen Fistel. Das nadelfeine Loch erweiterte sich zum Oval, das Oval zum schmalen Defekt mit scharfen, wenig angenagten Rändern. Mehrere solcher Defekte liessen schliesslich nur noch schmale, balkenartige Stückchen Haut zwischen sich, welche dann aus Mangel an Nahrungszufuhr abstarben und verschwanden, wenn sie nicht, was vielfach geschehen ist, der probatorischen Excision zum Opfer fielen.

Auffallend war die grosse Tendenz zur Heilung, wenigstens an den Nymphen. Sobald an einer Stelle der eigentliche tuberkulöse Prozess erloschen, Tuberkelbazillen und nekrotisches Gewebe durch Eiterung ausgestossen waren, was wohl sehr schnell zu geschehen pflegte, bildeten sich frische Granulationen, und von der Peripherie kam der Epithelüberzug, zumal wenn durch Sitzbäder und Umschläge eine gewisse Sauberkeit der Wundfläche garantiert wurde. Die Kraft der Epidermidalisierung war so gross, dass das Epithel die Ränder ganz schmaler Perforationsöffnungen überschritt und tief hinein die Fistelgänge auskleidete. Ja, der grösste Teil der Wände einer durch eitrigen Zerfall entstandenen taschenförmigen Höhle (linke Nymphe) hatte sich mit Epithel überzogen und war so zur teilweisen Ausheilung gekommen, im Gegensatz zu der gewöhnlichen Ausheilung durch Granulation und Zusammenwachsen gegenüberliegender Granulationsflächen.

Eine Erklärung dafür lässt sich nur in dem eminent chronischen Charakter der Ulceration finden. Diese schritt so langsam fort, dass die Epidermidalisierung gewissermassen Zeit hatte, ihr überall, selbst in die tiefsten Buchten zu folgen und so ihre Spur zu verwischen.

Diese Heilungstendenz genügte aber nicht allein zur definitiven Heilung. Dazu brauchte es der energischen Zerstörung des ganzen Ulcus und seiner nächsten Umgebung, da man ja niemals den Ort kannte, an welchem etwa noch Tuberkulose latent war und zu irgend einer Zeit eine neue Eruption veranlassen konnte. Auch die spätere Vernarbung war bei dem heimtückischen Charakter der Tuberkulose noch sehr genau zu überwachen und eine Nachbehandlung in der Art, wie die Dermatologen sie bei Lupus post operationem anwenden, einzuleiten.

Höchst lehrreich war in unserem Falle das Verhältnis zwischen Ulceration und Elephantiasis. Nur da, wo die centrale Partie in grösserer Ausdehnung zerstört war, trat elephantiastische Verdickung des peripheren Teiles ein, ähnlich wie beim Unterschenkelgeschwür erst dann der Fuss anschwillt und dick wird, wenn ein circulär verlaufendes Ulcus eine gewisse Ausdehnung erlangt und einen grossen Teil der abführenden Gefässe teils zerstört, teils durch die umgebende Infiltration verengt hat.

An der rechten Nymphe, welche erst kurz vor der Operation eine feine vollständige Perforation erlitten hatte, war, trotzdem das Geschwür sich weit auf ihr erstreckte, keine Spur von Wucherung, während links, wo gut zwei Drittel ihres Ansatzes — ausser dem beschriebenen Defekt auf der Aussenseite der Nymphe fanden sich nach der Operation noch drei kleinere Perforationen im Bereiche der Basis — durch den ulcerativen Prozess zu Grunde gegangen war, die kleine Labie an ihrem freien Rande eine intensive papillenförmige Verdickung aufwies. Die Frau, welche sich stets sehr genau beobachtete, gab auch ganz bestimmt an, dass erst nach vollständiger Perforation der Nymphe diese Verdickung angefangen hat und ich selbst kann aus eigener Anschauung bezeugen, dass sie wuchs in dem Masse als die Hauptperforationsöffnung grösser wurde. Die mikroskopische Untersuchung hat zudem gezeigt, dass in der That erhebliche Stauungszustände in den Venen und Lymphgefässen des Tumors der kleinen Labie bestanden.

Nach allem handelt es sich in unserem Falle

1. um ein chronisches, kontinuierlich sich fortsetzendes Ulcus der Vulva, welches durch Tuberkulose hervorgerufen ist in der Art, dass Tuberkelbazillen hauptsächlich in etwas tieferen Schichten der Haut resp. Schleimhaut bald hier bald da typische Tuberkel erzeugen, welche durch reaktive Entzündung und Eiterung ausgestossen werden und einfach chronisch entzündliche eiternde Flächen, deren tuberkulöse Aetiologie an sich nicht mehr nachweisbar ist, zurücklassen und
2. um eine elephantiastische entzündliche Wucherung der Haut, die nicht tuberkulöser Natur ist, vielmehr ihre Ursache hat in einer Lymphgefäss- und Venen-Stauung, welche durch eine centralwärts infolge von (tuberkulöser) Ulceration und Infiltration bedingten Verminderung resp. Verengerung der ableitenden Gefässbahnen hervorgerufen ist.

Es fragt sich nun, welcher der drei Gruppen der Hauttuberkulose (dem Scrofuloderma, dem Lupus, der Hauttuberkulose κατ'ἐξοχήν) unser Ulcus zuzurechnen ist. Ich bin mir wohl bewusst, dass die kleinen Labien noch zur Schleimhaut gerechnet werden, also streng genommen mit Erkrankungen dieser Vergleiche angestellt werden müssten, aber einerseits sehen die tuberkulösen Erkrankungen der Mund- und Nasenschleimhaut, wie ich es häufig als ehemaliger Assistenzarzt an der Universitätsklinik für Hautkrankheiten zu Bonn beobachten konnte, vielfach ganz anders aus, andererseits ist überhaupt die Aehnlichkeit

dieser der Luft ausgesetzten, eine oberflächliche Hornschicht tragenden kleinen Labien mit der Haut eine viel grössere als mit irgend einer Schleimhaut. Von der Bezeichnung Scrofuloderma kann man wohl absehen. Es ist fast immer eine Erkrankung des kindlichen Alters, kommt fast ausschliesslich bei auch sonst nachweisbarer Scrophulose vor, vollzieht sich tief im Unterhautzellgewebe meist durch Bildung eines mindestens erbsengrossen Knotens, der manchmal vereiternd und die darüber liegende Haut usurierend durchbricht und schlaffe unterminierende Geschwüre zurücklässt. In letzterem Punkte ist ja eine gewisse Aehnlichkeit vorhanden, aber das Alter der Patientin, das Fehlen der Knotenbildung, die Lokalisation und Art der Ausbreitung sprechen gegen die Zurechnung zu dieser Gruppe.

Auch gegen die Bezeichnung Lupus spricht vieles. Auch dieser beginnt fast immer schon im Pubertätsalter, spielt sich hauptsächlich im Corium und Papillarkörper ab, beteiligt vor allem stets die Epidermis, macht meist oberflächliche Geschwüre ohne besondere Unterminierung, indem oft nur die veränderte Epidermis abgeschoben wird. In irgend einem Stadium ist auch immer das charakteristische braune Knötchen zu finden. In allen diesen Punkten weicht die geschilderte Ulceration ab. Ferner finden sich bei Lupus nur spärlich Tuberkelbazillen, während sie hier da, wo Tuberkulose war, massenhaft gefunden wurden.

Das heutzutage klare und klinisch festgelegte Bild des Lupus würde durch die Zurechnung eines Geschwüres mit so ausgesprochen unterminierendem und fistelbildendem Charakter in unnötiger Weise getrübt.

Es bleibt nur noch die Bezeichnung Hauttuberkulose an sich. Im allgemeinen ist das aber eine sekundäre Tuberkulose, die an den Körperöffnungen hochgradig Tuberkulöser meist erst sub finem vitae auftritt. Veit (1) beschreibt dieselbe für die Vulva in seinem Handbuch der Gynäkologie nach den Fällen von Deschamps, Chiari, Demme, Zweigbaum, Müller und Emanuel folgendermassen: Die Geschwüre zeigen grauen, speckigen Belag, unregelmässige Formen mit zackigem, leicht gezähntem Rand. Der Grund der Geschwüre besteht aus verkästen Tuberkeln, grauen Körnchen. Es fehlt jegliche elephantiastische Wucherung. Bazillen finden sich regelmässig in grosser Menge.

Grade von allem das Gegenteil zeigt unser Geschwür: glatte, meist schon überhäutete Ränder, frische Granulationen, im allgemeinen ohne jede tuberkulöse Erscheinung, grosse Tendenz zum Heilen, Elephantiasis, Bazillen nur nach langem Suchen an ganz bestimmten Stellen.

Diese Unterschiede sind schon allein Beweis, dass es sich in unserem Falle nicht um sekundäre Tuberkulose handelt. Dagegen spricht ja auch noch ferner das ganze Allgemeinbefinden der Frau, welches sich nach Elimination der kranken Körperstelle noch in so grossartiger Weise hob, dass man schlechterdings

jeden Verdacht, es könne noch irgendwo ein namhafter tuberkulöser Heerd, von dem die Vulvaerkrankung etwa ausgegangen wäre, verborgen sein, von der Hand weisen muss. Es wurden ja auch nie bei der Patientin tuberkulöse Erkrankungen nachgewiesen und die Injektion von 0,01 Tuberkulin hatte gar keinen Einfluss auf ihren Zustand. Ferner würde auch wohl kaum eine Ausheilung des Geschwürs in so ausgiebiger Weise erfolgt sein.

Es bleibt demgemäss nichts weiter übrig, als das beschriebene Ulcus tuberculosum vulvae als primäres, diese Tuberkulose als rein lokale zu bezeichnen und damit im Gegensatze zu der landläufigen sekundären Tuberculosis cutis für die Vulva eine andere Erscheinungsform der Tuberkulose zu konstatieren, wie sie in diesem ganzen Aufsatze festgelegt ist.

Bedingt ist diese (im Grunde genommen nur quantitativ verschiedene) Form sicherlich durch die stärkere Reaktion eines im ganzen gesunden Organismus gegen die bazilläre Invasion und ihr Zerstörungswerk.

Nach Durchsicht der Litteratur, die in umfassendster, kaum noch zu ergänzender Weise in Veit's Handbuch der Gynäkologie zusammengetragen und kritisch beleuchtet ist, ergiebt sich die überraschende Thatsache, dass unser Fall ganz vereinzelt dasteht.

Wohl ist bei Kindern eine primäre Tuberkulose der Vulva mehrfach beschrieben worden, so von Schenk (2), Küttner (3) und zuletzt von R. v. Karajan[1]) (4).

Aber bei Erwachsenen ist der einzige Fall von Viatte (5) bis jetzt als beweisend für das Vorkommen dieser primären Tuberkulose von Fehling, aus dessen Klinik der Aufsatz von Viatte stammt, sowie von Veit und anderen anerkannt worden.

Ich bin auch nach der ganzen Beschreibung überzeugt, dass es sich da wirklich um primäre Tuberkulose gehandelt hat — die Bezeichnung „Lupus" bei diesem, dem unseren vielfach ähnlichen Ulcus erscheint Viatte selbst nicht berechtigt, da alle Merkmale für Lupus fehlen — aber den strikten histologischen und bakteriologischen Nachweis, den man in einem solchen einzig dastehenden Falle verlangen muss, ist Viatte schuldig geblieben. Seine Schlüsse zieht er aus der allerdings eklatanten Reaktion der Patientin auf Tuberkulin und dem Nachweis von Tuberkelbazillen in den ausgekratzten Granulationen.

Man kann immer einwenden, die Tuberkulinreaktion ist vielleicht durch einen vollständig verborgenen Heerd bedingt

---

[1]) Die v. Karajan'sche Mitteilung ist noch dadurch besonders interessant, dass sie einen wirklichen Tumor tuberkulöser Natur der Klitoris betrifft. Bei Kindern scheint diese Form der Tuberkulose eher als beim Erwachsenen vorzukommen. So erinnere ich mich eines Kindes, dass ich wochenlang in der Universitätsklinik für Hautkrankheiten zu Bonn wegen eines knolligen tuberkulösen Tumors am rechten Ohr und eines ähnlichen Tumors der Unterlippe, wodurch diese eine dreifache Grösse erlangt hatte, behandelt habe.

worden, und bei dem dadurch hervorgerufenen Fieber sehen auch nicht tuberkulöse Wunden verändert resp. entzündeter aus (lokale Reaktion).

Ferner giebt der Verfasser nicht an, ob die Tuberkelbazillen in Quetsch- oder Schnittpräparaten gefunden seien. Im ersteren Falle, und auch wohl im letzteren bei der Art der Gewinnung der Stücke durch Auskratzen, ist es nicht ausgeschlossen, dass es sich um oberflächlich haftende Smegmabazillen, die sich ja ebenfalls wie Tuberkelbazillen färben und überall an der Vulva vorkommen, gehandelt haben könnte. Gerade inbezug auf diesen Punkt sagt F. Koch (6) in seiner sehr interessanten Arbeit über Ulcus vulvae, auf die ich noch zurückkomme, „non liquet". Jedenfalls hat Viatte in tieferen Gewebsschnitten weder für Tuberkulose typische Verhältnisse noch Tuberkelbazillen gefunden. Seinen zweiten Fall hat der Verfasser nur aus klinischen Gründen zum Lupus gerechnet.

Von den übrigen Beobachtungen, welche Veit unter Tuberculosis vulvae anführt, die von Deschamp, Chiari, Demme, Zweigbaum, Campana, Müller und Emmanuel, sagt er selbst, dass die mit dieser Krankheit behafteten Personen meist bald gestorben wären und auch grösstenteils den oben geschilderten Charakter der Sekundärtuberkulose gezeigt hätten.

Ob sekundäre Tuberkulose in einem Falle, den ich bei Winter (7) beiläufig unter cas. 19 erwähnt finde, vorhanden war, weiss ich nicht. Winter selbst sagt nichts darüber. Die Schilderung „Ulcus mit zackigen Rändern und speckigem Grund auf der linken kleinen Labie, von dem ein Fistelgang an der Vorderfläche des Rektalrohrs hinaufführt", lässt es fast vermuten. Sollte es nicht der Fall sein, so wäre diese Winter'sche Beobachtung, da, wie kurz erwähnt wird, die mikroskopische Untersuchung eines excidierten Stückes Riesenzellen und Tuberkelbazillen ergab, der erste vollbewiesene Fall primärer Tuberkulose der Vulva beim Erwachsenen.

Alle zweifelhaften Fälle von Ulceration werden von Veit unter dem Sammelnamen Ulcus rodens vulvae subsummiert. Von den darunter untergebrachten könnten noch hier in Betracht kommen der Fall von Martin und Nicolle, in welchem nach Pozzi tuberkulöse Massen und vereinzelte Tuberkelbazillen gefunden wurden. Die Zeitschrift, in welcher er unter dem Titel De l'esthiomène veröffentlicht wurde, „La Normandie medicale" (1895, p. 23), war mir leider nicht zugängig. Veit hält gemäss seiner Rubrizierung Tuberkulose nicht für erwiesen.

Ebenso nicht in dem Falle von Weinlechner (8), in welchem der ganze Damm und die Vulva bis zur Klitoris zerstört war und sich eine Mastdarmstriktur fand. Ausserdem bestand elephantiastische Hypertrophie der Labien und Klitoris.

Nach Veit fand Weinlechner Tuberkelbazillen und spricht von einer Einimpfung von Tuberkulose auf syphilitischem Boden.

In einem Sammelbericht über geburtshülflich-gynäkologische Arbeiten in Ungarn 1897 von Neumann finde ich einen Fall

beschrieben von Hovas, in welchem ein Ulcus tuberculosum vulvae bei gleichzeitiger Gonorrhoe bestand. Die Patientin litt an Hämoptoe, so dass wohl von primärer Tuberkulose keine Rede sein kann.

Keine Tuberkelbazillen, nur Riesenzellen ohne weitere tuberkulöse Veränderung fanden Hintze (10), v. Winckel (11) und andere. In dem zweiten Falle von v. Winckel ist von Birch-Hirschfeld die Diagnose Lupus gestellt worden. Auf den Befund von Riesenzellen allein, die ja auch im Granulationsgewebe ohne spezifische Aetiologie vorkommen, die Diagnose Tuberkulose resp. Lupus zu gründen, halte ich mit Veit (1) für zu gewagt.

Ich muss ihm auch nach Durchsicht der Litteratur darin beistimmen, dass er überhaupt einen Lupus der Vulva nicht anerkennt. Die Verfasser der gangbarsten Lehrbücher führen zwar, wohl zum Teil noch aus Pietät gegen eine althergebrachte Bezeichnung, ein derartiges Kapitel auf.

So vor allem Fehling (12). Er will oberflächliche Knötchen gesehen haben, die durch Abhebung der Epidermisdecke Ulceration hervorgerufen hätten. Im wesentlichen stützt er sich auf die oben beschriebenen Fälle von Viatte (5). Darin kommen aber typische Lupusknötchen nicht vor, und es besteht nach Aussage des Verfassers selbst kaum eine äusserliche Aehnlichkeit mit Lupus.

Dann Küstner (13), welcher einen einzigen Fall gesehen haben will, in welchem charakteristische Knötchen, Infiltrate, Epidermisborcken, hässliche defektuöse Narben waren. Es fehlt leider in diesem Falle, der nach seiner makroskopischen Beschreibung (vor allem durch die Beteiligung der Epidermis mittelst Borkenbildung) noch am ersten für Lupus gehalten werden könnte, jede Angabe, dass die mikroskopische und bakterielle Untersuchung die klinische Diagnose gestützt hätte.

Endlich von Winckel (14), welcher auf die oben erwähnten Fälle gestützt einen Lupus perforans und hypertrophicus unterscheidet. Gegen seine Auffassung spricht schon allein das mikroskopische Bild, das zum Beweise beigegeben ist. Es zeigt radiär zur Epidermis verlaufende kleinzellige Infiltration, aber nichts Charakteristisches weder für Lupus noch für Tuberkulose überhaupt.

Andere Autoren, wie Martin (15), erwähnen nur, dass Lupus der Vulva ausserordentlich selten beobachtet worden wäre.

Dagegen schreibt Winter (7), er habe nie einen Fall von Lupus gesehen, Pozzi (16), der Beweis für Lupus ist erst noch zu erheben, Schauta (17), die Form von Erkrankung, welche man als Lupus bezeichnet, gehört wohl zumeist in den Bereich der Tuberkulose, wenn auch der Verlauf für eine abgeschwächte Tuberkulose spricht, und der Nachweis der Tuberkelbazillen meist nicht gelingt, und ebenso Schroeder-Hofmeyer (18):

„Nur eine genaue mikroskopische Untersuchung event. der Nachweis der Tuberkelbazillen dürfen die Diagnose ganz sichern. Dieser letztere ist mehrfach

versucht, scheint allerdings sehr schwierig und bis jetzt nur in dem einen Fall von Viatte (5) gelungen zu sein.

Nachdem er aber einmal gelungen ist, kann man für klinisch ähnlich liegende Fälle auch dieselbe Aetiologie, nämlich die Infektion mit Tuberkelbazillen, annehmen."

Klinisch ähnliche Fälle sind nun schon in ziemlicher Menge beschrieben worden. Ich verweise auf die in Veit's Handbuch der Gynaekologie unter Ulcus rodens angeführten Beobachtungen.

Es liegt mir nun vollständig fern, etwa nachträglich durch Vergleich dieser einzelnen, in ihrem Aussehen oft sehr verschiedenen Ulcerationen mit dem von mir beschriebenen Ulcus den Nachweis liefern zu wollen, dass es sich in allen diesen Fällen auch um primäre Tuberkulose gehandelt hat. Am schwersten würde das mir noch an den von F. Koch (1) beschriebenen Fällen. Er ist fast der einzige, der überhaupt eine bestimmte Aetiologie nachweisen zu können glaubt. In seiner ausführlichen und überzeugend geschriebenen Arbeit sucht er darzulegen, dass die Exstirpation der Leistendrüsen oder Atrophie derselben durch Stauung im Lymphkreislauf die Disposition zu einfach traumatisch chronischen, nicht spezifischen Geschwüren und Verschwellungen der Vulva abgeben. Sein Material, 10 Fälle eigener Beobachtung und 10 Fälle von Neisser, ist lediglich Prostituierten entnommen. Bei dem grössten Teil derselben waren die Drüsen der Leistengegend exstirpiert, für die anderen kann er nur mittelst etwas gewundener Erklärungen seine Theorie aufrecht halten.

Dass es gerade Prostituierte sind, bei denen er so zahlreiche Beobachtungen machen konnte, nimmt bei der grossen Infektionsmöglichkeit, der die Drüsen bei diesen Frauen ausgesetzt sind, und bei den Traumen, die ihre Vulva zu erleiden hat, nicht weiter Wunder; man kann aber auch wiederum mit Recht sagen, dass kaum ein anderes Weib so der tuberkulösen Infektion an ihren Genitalien ausgesetzt ist als gerade die Prostituierte, die mit Hunderten von Männern, von denen sicher der eine oder andere tuberkulös ist, und zwar oft nicht auf die natürlichste Weise, so dass sogar eine direkte Infektion vom Sputum her stattfinden kann, zu verkehren pflegt.

Ja, man kann ruhig sagen, nicht nur bei Prostituierten, sondern ganz allgemein beim Weibe giebt es kein anderes Organ der Haut, das so, sei es durch masturbatorische Manipulationen, sei es durch natürlichen oder widernatürlichen Coitus der direkten Einimpfung des tuberkulösen Virus ausgesetzt ist, als gerade die Vulva. Diese Ueberlegung würde zwanglos erklären, warum bei dem überaus seltenen Vorkommen primärer Hauttuberkulose überhaupt sie an der Vulva grade so relativ häufig beobachtet wurde, falls man den grössten Teil der Ulcera rodentia Veit's für tuberkulösen Ursprungs ansieht.

Dass man letzteres darf, geht aus Folgendem hervor. Zunächst wäre es sehr wunderbar, dass an der weiblichen Schamgegend lange Jahre bestehende Ulcerationen vorkommen sollten, für die die gewöhnliche Aetiologie für Geschwürsbildung chronischer Art (wie fortgesetztes Trauma, Stauung, Syphilis, Carcinom, Tuberkulose, sonstige parasitäre Infektion) nicht gelten dürfte; denn die meisten Autoren schliessen eine derartige Aetiologie aus.

Dann aber sind doch die charakteristischen Momente unserer Ulceration, klinisch: Perforationen, fistulöse Gänge, Ergriffensein der Urethralmündung (vor allem auch Spaltung derselben in eine vordere und hintere Hälfte) polypöse und elephantiastische Wucherungen, Tendenz zur teilweisen Ausheilung, wenig afficiertes Allgemeinbefinden, histologisch: die verschiedensten Stadien entzündlich veränderten Hautgewebes, übereinstimmend dieselben in all' den Fällen, in welchen die Ulceration noch auf den vorderen Teil der Vulva beschränkt war.

Diese Uebereinstimmung war so gross, dass ich nach Durchsicht der Litteratur und im Hinblick auf die hier wie dort vollständig negative Untersuchung auf die vermutete Tuberkulose —, die in unserem Falle doch sicherlich von kompetentester Seite, wie Lassar, Brieger und College Jung, dem derzeitigen Pathologen der Martin'schen Frauenklinik, gemacht worden ist — entschlossen war, den Fall als Ulcus rodens im Sinne Veit's zu veröffentlichen.

Da fand ich die Tuberkulose und in so eklatanter Weise, wie sie noch bis jetzt für diese Geschwüre nie beschrieben worden ist. Man wird sich nun mit Recht fragen, warum fand ich sie in meinem Falle, und alle die anderen in ähnlichen Fällen und die Voruntersucher ebenfalls in meinem nicht. Ich halte das zum Teil für Glücksache, insofern, als es mir bei einer vierteljährlichen Beobachtung nach vielem missglückten Suchen endlich einmal gelang, makroskopisch ein circumscriptes Aufflammen des zerstörenden Prozesses zu sehen und in dieser seiner Bedeutung zu erkennen. In der That sagte ich mir, als ich die oben beschriebene Stelle an der rechten Nymphe zuerst sah: „hier finde ich die vermutete Tuberkulose oder überhaupt nicht," so ausgeprägt war die Erscheinung. Wäre das Ulcus vielleicht 8 Tage früher oder später zur Operation gelangt, so wäre es mir sehr fraglich, ob man die Tuberkulose mit dieser Sicherheit hätte nachweisen können. Also das ist der springende Punkt, und darauf wird es auch in Zukunft für die Feststellung der Ursache derartiger Ulcera ankommen: „Man muss zur rechten Zeit untersuchen," — eine Forderung, die sicherlich schwer zu erfüllen ist. Denn derjenige Arzt, welcher überhaupt operiert, wird eine Patientin mit solcher Krankheit nicht erst eine lange Zeit beobachten in der vielleicht trügerischen Hoffnung, eine akute Propagation des Prozesses zu sehen, zumal auch nicht sicher ist, ob die Ulceration nur in so markanter Weise, wie es hier geschildert und zufällig beobachtet ist, fortschreitet.

Man wird daher, wie es schon Hofmeier (18) oben im Hinblick auf den Viatte'schen Fall vorgeschlagen hat, mit grösserem Rechte im Hinblick auf unseren Fall alle klinisch ähnlichen, sowohl die schon beobachteten und nicht gedeuteten, als die zukünftigen Fälle zur Tuberkulose rechnen müssen, da der Grund, weshalb man die Tuberkulose für gewöhnlich nicht findet, seine Aufklärung gefunden hat.

Gewiss bieten auch klinisch viele der Ulcera rodentia Veit's nicht dasselbe klare Bild wie die von mir mitgeteilte Beobachtung, namentlich in bezug auf das Verhältnis zwischen Ulceration und Wucherung. Wir haben bei unserer Patientin nur da wirkliche circumscripte Gewebsvermehrung, wo eine centrale Stenose der abführenden Gefässe ohne weiteres ersichtlich ist. In den Fällen von Viatte (5), Peckham (19) und anderen kommen aber polypöse, kolbenartig verdickte Zipfel vor, die von den Wundrändern ausgehen. Wie soll man diese erklären? Ich kann nur vermuten, dass es sich um ursprünglich durch unterminierende Ulceration abgetrennte Schleimhautstücke gehandelt hat, die, mit einem schmalen Ende noch mit der übrigen Schleimhaut im Zusammenhang, zunächst an ihrer wunden Fläche gemäss der grossen Epidermidalisierungstendenz vollständig überhäuteten und nach der Ueberhäutung bei dem jetzt vorhandenen alleinigen Abfluss durch die schmale, dazu noch entzündlich infiltrierte Ansatzstelle notwendigerweise Stauungserscheinungen bekamen und sich vergrösserten. Hier möchte ich noch nachtragen, dass unsere Patientin auf Befragen ebenfalls angab, solche Zipfel, aber nur im Anfange der Erkrankung, gehabt zu haben.

Die Identität der Ulcerationen der periurethralen Gegend mit solchen der Fossa navicularis, die sehr abweichende Bilder hervorrufen, wird auch bei der Annahme, dass sie beide der Tuberkulose ihre Entstehung verdanken, nur bestätigt. Es ist ohne weiteres klar, dass der tuberkulöse Prozess mit seiner unterminierenden und fistelbildenden Tendenz vorn nur breite, flache Ulcera und kleine Fisteln bilden kann, da sowohl das festere periostale Gewebe der Symphyse einerseits als die Epidermis andererseits (wie in unserem Falle gezeigt) stärkeren Widerstand als das gewöhnliche, hier wenig massenhafte Bindegewebe ihm entgegensetzen, während hinten das Septum rectovaginale mit seinem lockeren und dicken Bindegewebe der Tiefenausdehnung den günstigsten Boden gewährt, und auf diese Weise die Rektovestibularfisteln und Mastdarmstrikturen mit ihrem destruierenden Einfluss auf die Gestalt der Vulva entstehen.

Auch der Umstand, dass in einzelnen Fällen die Fistel sich bis zur Schleimhaut des Darmes erstreckte, ohne sie zu durchbohren, stimmt ganz zu unserer Charakterisierung der Ulceration.

Wenn ich nun auf Grund eines einzigen vollbewiesenen Falles so allgemeine Schlüsse für die Aetiologie der chronischen Ulcerationen der Vulva gezogen habe, so stütze ich mich dabei auf den oben citierten Ausspruch Hofmeiers (18) und dann

auch vor allem auf Veit (1) selbst, wenn er ausführt[1]): „Wie bei der Elephantiasis müssen wir auch hier im Auge behalten, dass trotz dieser Verschiedenheit ein naher Zusammenhang mit dem Ulcus rodens besteht (er spricht hier von der Tuberkulose der Vulva), den festzustellen bisher noch nicht gelang. Mag man verführt sein, Elephantiasis als Konsequenz und Tuberkulose als Beginn der Erkrankung theoretisch anzunehmen, so fehlt doch der Nachweis vollkommen; wir haben noch keine sichere Verbindung zwischen Ulcus rodens und Tuberkulose gefunden. Man kann vielleicht annehmen, dass bei dem Ulcus rodens die von der sekundären sehr verschiedene und rein lokale Tuberkulose vorliegt, aber erwiesen ist eine derartige Hypothese nicht."

Denn das sind ja grade die Ergebnisse dieser Arbeit, dass man sagen muss: „Es ist hier gelungen, den nahen Zusammenhang des Ulcus rodens mit der Tuberkulose festzustellen; hier ist die Elephantiasis die Konsequenz und die Tuberkulose der Beginn der Erkrankung, und die Hypothese, dass bei dem Ulcus rodens die von der sekundären sehr verschiedene primäre und rein lokale Tuberkulose vorliegt, ist hier vollauf bestätigt."

Herrn Kollegen Jung, welcher mir bei der Anfertigung der mikroskopischen Präparate zu dieser Arbeit mit Rat und That zur Seite stand, sowie Herrn Kollegen Orthmann, der den mikroskopischen Befund begutachtete, spreche ich auch an dieser Stelle für ihre liebenswürdigen Bemühungen meinen herzlichsten Dank aus.

Litteraturangabe.

1. Veit, Handbuch der Gynaekologie. Bd. III, 1. pag. 164 ff.
2. Schenk, Tuberkulose der äusseren weiblichen Genitalien. Bruns'sche Beiträge zur klinischen Chirurgie 1896. H. 2, p. 256.
3. Küttner, ebenda pag. 553.
4. E. v. Karajan, Ein Fall von primärer Tuberkulose der Vulva mit elephantiastischer Veränderung der Klitoris. Wiener klinische Wochenschrift Jahrg. 97, No. 42, S. A.
5. Viatte, Klinische und histologische Untersuchungen über Lupus vulvae. Inaug Dissert. Basel 1891. Arch. f. Gyn. Bd. XL, p. 474.
6 Koch, F., Ueber ulc. vulvae (chronic. elephantiastic. etc.) Arch. f. Derm. und Syph. Bd. XXXIV. S. A.
7. Winter, Gynaecologische Diagnostik. pag. 243.
8. Weinlechner, Sitzungsbericht der Wiener geb.-gynaek. Gesellschaft 1889, II, p. 9.
9. Neumann, Sammelbericht über geb.-gynaek. Arbeiten in Ungarn 1897 Monatsschrift für Geb. und Gyn. 1898, p. 690. Fall von Hovas.
10. Hintze, Centr. f. Gyn. Bd. XXXVII, p. 1194.
11. v. Winckel, Pathologie der weiblichen Sexualorgane 1881. p. 268 ff.
12. Fehling, Lehrbuch der Frauenkrankheiten.
13. Küstner, Grundzüge der Gynaekologie.
14. v. Winckel, Lehrbuch der Frauenkrankheiten.
15. Martin, Lehrbuch der Frauenkrankheiten.
16. Pozzi, Gynaekologie.
17. Schauta, Lehrbuch der gesamten Gynaekologie.
18. Schroeder-Hofmeier, Frauenkrankheiten.
19. Peckham, Am. Journal of Obstet. 1887. p. 785.

[1]) Handbuch der Gynäkologie. Band III, pag. 178.

Erklärung der Figuren auf Tafel XIII—XIV.

Fig. 1a. Uebersichtsbild.

Fig. 1. Zeichnung eines Schnitts durch eine unterminierende Geschwürspartie, deren tuberkulöser Ursprung sich nicht mehr nachweisen lässt. In der Mitte Granulationsgewebe, zum Teil schon mit Epidermis überzogen, peripherwärts eine Schicht, wo rundliche Zellanhäufungen sich um die erweiterten Gefässe, hier (ganz links) eine Vene, gruppieren. Die Epidermis (nach unten gelegen) sieht normal aus.

Fig. 2. Schnitt durch tuberkulöses Gewebe. a) Perforationsgang im Querschnitt. b) nekrotische Stellen. c) Teile eines Zellkonglomerats vom Typus Fig. 7.

Fig. 3. Schnitt durch tuberkulöses Gewebe. 3 Langhans'sche Tuberkelriesenzellen, in der Mitte eine nekrotische Partie.

Fig. 4. Tuberkelbacillen in einer zahlreichen Gruppe.

Fig. 5. Granulations- (Parenchym) Riesenzelle.

Fig. 6. Tuberkelriesenzelle (Langhans).

Fig. 7. Riesenzellenartiges Gebilde, entstanden durch Degeneration, Untergang der Zellgrenzen.

XI.

(Aus der gynäkologischen Abteilung des Professor Dr. Torggler in Klagenfurt.)

Tod nach Injection von Chlorzink in den Uterus.

Casuistischer Beitrag

von

Dr. MAX SCHMID, Stadtphysiker,

ehemaligem Assistenten obiger Abteilung.

Eine gewisse Aehnlichkeit des im Folgenden zu beschreibenden Falles mit dem von M. Hofmeier in der Monatsschrift für Geburtshilfe und Gynäkologie, Band IV, Heft 4, vom Oktober 1896 publicierten Todesfalle nach intrauteriner Chlorzinkinjection veranlasst nachstehende Mitteilung auf Wunsch meines damaligen Chefs.

Die 24jährige Kaufmannsgattin M. S. suchte wegen heftiger Kreuzschmerzen und angeblich stark brennenden Fluors am 1. Mai 1895 unsere Abtheilung auf, wo sie mit Endometritis, Retroflexio uteri et Oophoritis sinistra bis 8. Juni desselben Jahres in Behandlung verblieb und gebessert entlassen wurde. Damals bestand auch an der Innenseite des linken Oberschenkels ein torpides, luetisches Geschwür, das mit Empl. ciner. extern und Jodkali intern in 3 Wochen vernarbt war. — Patientin wurde während ihres Spitalaufenthaltes jeden zweiten Tag massiert, bekam ab und zu leichte desinficierende intrauterine Ausspülungen und einmal führten wir Jodoformgaze ins Cavum uteri ein. — Der Entlassungsbefund lautet in dieser Krankengeschichte folgendermassen: Uterus frei beweglich, anteflectiert, klein, rechte Adnexe normal, linkes Ovarium kaum vergrössert, aber ein wenig druckempfindlich; Inguinaldrüsen leicht geschwellt.

Patientin blieb dann 1½ Jahre ausser unserer Beobachtung, kam aber am 21. Oktober 1896 mit der Angabe zur Aufnahme, dass sie seit ein paar Monaten über Schmerzen und ein gewisses Hitzegefühl im Kreuze und in der linken Leiste zu klagen habe. Der „Fluss" bestehe noch immer. Bei

der Untersuchung zeigten sich sämtliche abtastbaren Drüsen geschwellt, Uterus völlig normal gross, anteflectiert, linkes Ovarium leicht geschwellt, ziemlich druckempfindlich, rechte Adnexa nicht vergrössert, jedoch auf Druck schmerzhaft. Orificium externum spaltförmig, mit seichten Erosionen versehen, Sonde dringt auf $6^1/_2$ cm Tiefe in das Uteruscavum ein. Am linken Oberschenkel ist eine weiss glänzende, nierenförmige Narbe. Patientin bekam während ihres Spitalaufenthaltes täglich intern. 1 g Jodkali. Die lokale Behandlung bestand in Uterusausspülungen mit leichten, desinficierenden Flüssigkeiten (1 pCt. Carbollösung), Jodoformgaze im Cavum. Nach 5 Tagen konnte mit der Massage begonnen werden; sie wurde täglich einmal ausgeführt, Pat. erhielt nachher einen Ichthyolglycerinwatte-Tampon. Dreimal wurde während ihres diesmal nur 17tägigen Spitalaufenthaltes intrauterin Jodtinctur bezw. Ferripyrin mittelst Braun'scher Spritze injiziert. Die Patientin verliess am 6. November 1896 gebessert die Anstalt und erbat wegen ihrer noch bestehenden Endometritis ambulatorische Behandlung. Sie erhielt 2mal intrauterine Ferripyrininjectionen mittelst Braun'scher Spritze und 4 Injectionen von 50 pCt. Chlorzinklösung mit dem gleichen Instrumente in 8 bis 13tägigen Pausen, die letzte am 13. Januar 1897. Zu bemerken ist, dass die Patientin zur letzten ambulatorischen Behandlung ganz erschöpft ankam, da sie mangels des ihr sonst zur Verfügung stehenden Wagens den 2stündigen Weg bis zur nächsten Bahnstation zu Fuss und wie sie angab, laufend zurücklegen musste, um noch rechtzeitig den Zug zu erreichen, dann vom Bahnhofe in Klagenfurt bis in das $^1/_2$ Stunde entfernte Spital auch zu Fuss eilte. Dort wurde die Patientin wie früher intrauterin ausgespült, dann mittelst Braun'scher Spritze 1 ccm 50pCt. Chlorzinklösung injiciert, wieder ausgespült und ein Jodoformgazescheidentampon eingelegt mit der Weisung, denselben nächster Tage selbst zu entfernen. — Bald nach der Injection bekam sie diesmal auffallenderweise Schmerzen im Unterbauche, weshalb ihr bedeutet wurde, bis dieselben vergehen, in der Anstalt zu verbleiben. Sie bekam bei Bettruhe Eisblase und intern Opium. Da sich nach ca. $1^1/_2$stündigem Aufenthalte die Schmerzen sehr besserten, fuhr sie gegen ärztlichen Willen mittelst Wagens zur Bahn. Während der 1stündigen Bahnfahrt soll ihr öfters unwohl geworden sein, zugleich traten Schmerzen im Unterleibe und Beklemmungen in der Brust auf. An der Endstation von ihrem Gatten erwartet, brachte sie derselbe wegen auftretenden Erbrechens in einem Gasthofe unter. Da sich ihr Zustand immer mehr verschlechterte, wurde ein Arzt geholt, der die Patientin nach einem hierher erstatteten Bericht im schwersten Collapse fand, cyanotisch, pulslos, mit gestörter Respiration. Der Tod trat ein, bevor der Arzt noch zu irgend einer Manipulation Zeit hatte, und zwar 8 Stunden nach der Injection von Chlorzink. Wegen der unaufgeklärten Todesursache bei der jungen Frau ordnete der k. k. Bezirksarzt die sanitätspolizeiliche Obduction an, wozu derselbe die Güte hatte, uns einzuladen.

Die in der Leichenhalle des Sterbeortes vorgenommene Obduction ergab nun bei einem kleinen, gracilgebauten, mittelgutgenährten Körper, an dem allenthalben leicht geschwellte Lymphdrüsen äusserlich abtastbar waren, im Wesentlichen ein stark vergrössertes, matsches Herz, mit braunrothem, sehr leicht zerreisslichem Herzfleische; Lunge, Leber, Milz, Niere und Darmtract boten nichts Auffallendes. — Abdomen mässig durch Meteorismus aufgetrieben, eine mässige Menge leicht getrübter Exsudatflüssigkeit in der Bauchhöhle. Das Peritoneum normal, nur das Perimetrium links, etwas über die Körpermitte hinüber nach rechts, stark geröthet; Ovarien und Uterus normal gross; ebenso die rechte Tube. Die linke Tube erscheint nahezu in ihrer ganzen Länge mässig verdickt. — Das Uteruscavum ist bis zum Fundus besonders linkerseits graubraun verfärbt. Diese Verfärbung reicht über die Mucosa in das Muskelgewebe mehr als 1 mm tief hinein. Die Schleimhaut der linken Tube zeigt in nahezu $^3/_4$ ihrer Länge dieselbe graubraune Verschorfung; die innere Tubenmündung bietet ausser einer mässig geschwellten Schleimhaut nichts Abnormes, zum mindesten keine Verschorfung; eine solche ist auch am Perimetrium nicht zu sehen.

Wir haben also im vorliegenden Falle eine 24jährige Frau, die wegen ihrer Endometritis mehrmals mit Aetzungsflüssigkeiten, Jodtinctur, Ferripyrin oder 50% Chlorzink intrauterin behandelt wurde; dieselben wurden entweder mit Playfair'scher Sonde, Sänger'schem Silberstäbchen oder Braun'scher Spritze appliziert. Chlorzink wurde 3 mal mit letzterer injiciert und ohne nennenswerthe Beschwerden vertragen, bei der letzten i. e. 4. Application gelangte jedoch Chlorzinklösung auch in die Tube und hat von da nur die Peritonitis, eigentlich Perimetritis, verursacht.

Ein Zusammenhang zwischen Chlorzinkapplication und dem lethalen Ausgange ist unleugbar, ob dieselbe jedoch einzige Ursache war, ist bei dem elenden myocarditischen Herzen zum mindesten zweifelhaft, zumal, wenn man berücksichtigt, dass Patientin bereits 3 mal vorher die gleiche Injection, ohne Beschwerden zu fühlen, erhalten hatte und — darauf legen wir wohl mit Recht das Hauptgewicht — dass sie am Tage der letzten Injection durch den für ihre zarte Constitution übergrossen Marsch erschöpft war.

Jedenfalls warnt auch der eben skizzierte Fall von der Anwendung der Braun'schen Spritze, nicht aber vor Chlorzink und empfiehlt die Sondenbehandlung namentlich die mit dem Saenger'schen Silberstäbchen.

Dies der Zweck vorstehender Publication, für deren Ueberlassung ich Herrn Professor Torggler nochmals danke.

XII.

Ueber die Ausbildung der Wochenbettpflegerinnen und ihr Verhältniss zu den Hebammen.

Von

Dr. FRITZ FRANK,

Director der Provinzial-Hebammen-Lehranstalt in Köln a. Rh.

Wenn man ungefähr 14 Jahre lang Gelegenheit hatte, mit Aerzten in Verbindung und Gedankenaustausch zu treten, welche wie die Kreisphysiker und Medizinalbeamten vermöge ihrer Stellung dem Hebammen- und Wärterinnenwesen das höchste Interesse entgegenbringen, und dabei findet, dass über bestimmte Fragen die Ansichten dieser im practischen Leben stehenden Männer aus verschiedenen Gegenden übereinstimmen, so darf man mit Recht annehmen, dass in diesen Ansichten Wahrheit liegt, zumal wenn auch Autoritäten, wie A. Martin und Andere, im Grossen und Ganzen übereinstimmen. Die Frage, welche ich hier im Auge habe, ist die Wärterinnenfrage, die besonders in den Rheinlanden und Westfalen die letzten Jahre lebhaft

diskutirt wurde, ohne dass diese Diskussionen zu practischen Resultaten geführt hätten. In der Sitzung der Gesellschaft für Geburtshülfe und Gynäkologie in Köln vom 4. Juli 1895 haben Dr. Esser, in der Sitzung vom 12. März 1896 Dr. Beaucamp die Wärterinnenfrage zum Gegenstand ihrer Vorträge gemacht. Letzterer hat in seiner sehr bemerkenswerthen Veröffentlichung „Ueber Hebammen- und Wärterinnenwesen" (Druck und Verlag der Kölner Verlagsanstalt und Druckerei) seine Ansichten niedergelegt. — Heute ist wiederum die Wärterinnenfrage vom Aachener Lese-Verein beim Oberpräsidium der Rheinprovinz angeregt. Ich selbst wünsche nichts sehnlicher, als dass die Unterstützung der Aachener Collegen von Seiten der Sachverständigen der Art sein möchte, dass es möglich wäre, für die ganze Monarchie in Bezug auf die Wärterinnen gleiche Bestimmungen zu treffen, einerlei ob in der einen Provinz die Frage brennender ist, wie in der anderen. Vielleicht könnte eine Regelung dieser Fragen auch dem Hebammenwesen von Vortheil sein und auch auf diesem Gebiete zur Einheit und Gleichheit in Deutschland führen.

Denn von allen Autoren, welche sich mit der Hebammenfrage beschäftigen, wird es allgemein bedauert, dass nicht einmal für die Monarchie, geschweige für das ganze einige Deutschland gleiche Bestimmungen für die Ausbildung der Hebammen existiren. Fast jede Hebammenschule hat in Bezug auf Ausbildungszeit, Lehrkosten, Lehrstoff, vorgeschriebene Geburtszahl etc. andere Bestimmungen. Diese Ungleichheit führt zu den unangenehmsten Consequenzen. Ein Arzt, der auf einer deutschen Hochschule sein Examen macht, kann in Deutschland überall da practiciren, wo er sein Brod zu finden glaubt, eine Hebamme aber nicht. Es wäre meiner Ansicht nach gewiss an der Zeit, dass die massgebenden Persönlichkeiten in Deutschland auch auf Gleichheit in der Behandlung der Hebammenfrage dringen würden, so dass eine Hebamme, welche auf einer deutschen Schule ihre Reife erlangt, auch in ganz Deutschland als vollwerthig angesehen werden könnte und ihre Thätigkeit nicht an der Grenze des Bundesstaates ihr Ende finden müsste.

Es ist gar nicht zu begreifen, dass die Schwierigkeiten und Einflüsse, welche sich dem Ministerial-Erlasse vom 6. August 1883 entgegenstellten, so gross sind, dass heute nach 16 Jahren in Bezug auf die Ausbildungszeit noch nichts erreicht worden ist, obgleich Niemand die Nothwendigkeit des 9monatlichen Kursus heute bestreiten möchte.

Bereits im Jahre 1892 hat sich das Medicinal-Collegium in Coblenz auf meine Veranlassung mit der Wärterinnenfrage befasst, die Unterlagen waren nicht derart, dass durchgreifende Beschlüsse gefasst werden konnten. Die Punkte, um die es sich schon damals handelte, waren:

1. Wochenbettpflegerinnen können nur solche Personen sein, welche einen sechsmonatlichen Kursus in einer Entbindungsanstalt durchgemacht haben.

2. Dieselben haben vor einer Commission ein Examen abzulegen.

3. Dieselben bekommen ein Zeugniss als geprüfte Wochenbettpflegerin, in welchem ihre Befugnisse näher bezeichnet werden und in welchem die Entziehung des Zeugnisses im Falle der Competenzüberschreitung ausgesprochen wird.

Kurz resummirend waren die Ansichten:

1. Dass diese Bestimmungen nur auf gesetzlichem Wege vorgeschrieben werden können, da die deutsche Gewerbeordnung die Krankenpflege und Wartung frei gegeben und nur für die Hebammen ein Prüfungszeugniss der zuständigen Landesbehörde vorgeschrieben hat.

2. ist damals das Bedürfniss für die Ausbildung der Wochenbettpflegerinnen geleugnet worden. Die Pflege durch die Hebammen, oder durch weibliche Familienmitglieder, denen die Hebammen sehr wohl die erforderliche Anweisung und Belehrung zu ertheilen vermögen, genüge. Die Unterweisung und Ueberwachung der nur in wohlhabenden Familien verwendeten, meist durchaus zuverlässigen und sauberen Wochenbettpflegerinnen dürfte unbedenklich dem zu behandelnden Arzt zu überlassen bleiben.

3. wurden schwere Bedenken hervorgehoben, dass staatlich geprüfte Wochenbettpflegerinnen zu Uebergriffen und selbstständigem Verfahren bei Entbindungen und der Wochenbettpflege geneigt seien und zu berechtigten Beschwerden der Hebammen, die schon jetzt ihren Unterhalt mit grossen Schwierigkeiten erwerben, Veranlassung geben könnten.

4. ist besonders die Besorgniss hervorgehoben, dass staatlich ausgebildete Pflegerinnen sich mit gewissen Aerzten zu dem Zwecke verbinden würden, den Dienst der Hebammen in den Augen des Publikums als überflüssig erscheinen zu lassen.

Heute, glaube ich, haben sich die Ansichten geändert. An allen Ecken und Enden regt es sich, sogar die Hebammen, von denen man glaubte, dass sie in den Wärterinnen Concurrentinnen sähen, drängen in ihrem eigenen Interesse.

Wenn verlangt wird, dass die Hebamme gut antiseptisch geschult ist, so muss auch verlangt werden, dass diejenige, welche sich als Wochenbettwärterin ausgiebt und in der Pflege der Wöchnerin ihren wirklichen Beruf sieht, von der Antisepsis Begriffe hat, denn sie kommt in Abwesenheit der Hebamme mit den Genitalien, dem Nabel des Kindes etc. in Berührung. Wochenbettwärterin kann heute unmöglich mehr jede beliebige Person sein. Selbst das Publikum sieht das ein und drängt. Ja die Praxis und die Erfahrung ist den Bestimmungen vorausgeeilt. Die Bezeichnung „geprüfte Wärterin“ steht auf vielen Schildern, steht auf den Visitenkarten. Niemand verbietet heute diese Bezeichnung mehr, sie wird stillschweigend geduldet, obgleich nirgends von der Regierung ein Examen vorgeschrieben ist und die Bezeichnung eigentlich verboten sein müsste, da nicht einmal untersucht wird, wer eigentlich geprüft hat. Die

Wärterinnen, das weiss jeder Geburtshelfer und beschäftigte Arzt, sind heute zu einem Bedürfniss geworden, welches Niemand mehr leugnen möchte. Das sieht heute jeder Laie ein; man braucht ja nur die Annoncenblätter in die Hand zu nehmen und man wird finden, wie gross die Nachfrage nach diesen „Erstwärterinnen" ist. Die Nachfrage muss eben Hand in Hand gehen mit der Verbreitung antiseptischer Lehren im Publikum. Das aus pecuniären Gründen nicht zu erreichende Ideal wäre, wenn jede Frau neben der Hebamme auch eine antiseptisch geschulte Wärterin haben könnte. Die Hebamme brauchte mit schmutzigen Dingen gar nicht in Berührung zu kommen und die Frau hätte in Abwesenheit der Hebamme eine sachverständige Pflege. Der Hebamme selbst wird aufgetragen bei Erkrankung der Wöchnerin, die Pflege derselben an eine Wärterin ganz abzutreten und diese soll dann Hülfeleistungen (Ausspülungen, Catheterisiren etc.) verrichten, die gelernt sein müssen. Auch müsste die Wärterin unterrichtet werden über die Gefahr des Kindbettfiebers und die Gefahr der Uebertragung, damit sie sich selbst desinficirt, bevor sie eine Andere pflegt. Auf dem deutschen Hebammentag haben die Hebammen sich mit Recht darüber beklagt, dass man sie zur Desinfection zwinge, die Wärterinnen aber nicht. Da die Wochenwärterin in Bezug auf die Wochenbetthygiene heute segensreich wirken, aber auch gefährlich werden kann, so hat der Staat gewiss ein grosses Interesse daran, von Personen auch Pflichten zu verlangen, wenn dieselben einen lohnenden verantwortungsvollen Beruf ergreifen wollen. Disciplinirte geschulte Wärterinnen sind keine Feinde der Hebammen, denn die Hebammen selbst benutzen die Wärterinnen und Wärterinnen machen keine Geburten. Gefährlich für die Hebammen und den Arzt und von beiden bekämpft werden, müssen nur die nicht disciplinirten und unverantwortlichen, ich möchte sagen, „wilden" Wärterinnen. Diese kann noch nachträglich die Frau im Wochenbett inficiren und alle Sorgfalt der Hebamme und des Arztes illusorisch machen. Es giebt ja gewiss auch heute zuverlässige und saubere Wochenbettpflegerinnen; es sind diejenigen, welche in dem Bewusstsein, dass man nicht ohne Kenntnisse Wochenbettpflegerin sein kann, so viel Gewissen haben, dass sie vorher einen Kursus in einer Entbindungsanstalt freiwillig durchmachen. Aber auch die Zuverlässigkeit und Sauberkeit dieser Wärterinnen wird von Jahr zu Jahr geringer, wenn dieselben nicht kontrollirt werden. Es geht hier gerade so wie mit den Hebammen. Es giebt aber auch eine grosse Anzahl Wärterinnen, welche nirgends einen Kursus durchgemacht und dem Publikum einfach von ihren Studien und ihren dienstlichen Bekanntschaften mit erfahrenen Geburtshelfern vorschwindeln, auch auf Verlangen alle möglichen Zeugnisse vorlegen. Diese Wärterinnen sind nichts weniger als zuverlässig und sauber, trotzdem sie oft, auch bei den höheren Klassen, in hohem Ansehen stehen. Ich kam selbst dazu, wie eine solche Wärterin mit dem schmutzigen Gemisch von Urin, Wasser, Wochenfluss der Bettpfanne die Geschlechtstheile abwusch.

Diese Wärterinnen bringen die Hebammen zur Verzweiflung und Klagen der Letzteren sind laut genug, man muss nur die Ohren nicht verschliessen wollen. Die Aerzte, die Hebammen finden diese Wärterinnen vor und sind nicht in der Lage, dieselben ohne Weiteres aus dem Wochenzimmer zu vertreiben. Wer aber glaubt, dass ein Arzt oder eine Hebamme so leicht sogar einer intelligenten Person Begriffe von Antisepsis bei der Wochenpflege beibringen könnte, von dem kann man mit Recht behaupten, dass ihm selbst die Begriffe von Antisepsis fehlen.

Die disciplinirte, unter Controlle stehende Wärterin weiss genau, was sie zu thun und zu lassen hat, die „wilde" nicht, und gerade diese sind es, welche zu Uebergriffen, selbstständigem Handeln und Curpfuscherei geneigt sind. Sie untersuchen, stützen den Damm, ja chloroformiren sogar selbstständig. Das Publikum, welches geschützt werden muss, weiss nicht zu unterscheiden. Wie leicht ist es heute, empfehlende Atteste hochstehender Persönlichkeiten zu erlangen, die oft gar nicht wissen, um was es sich handelt. Wenn einer solchen Wärterin noch Beredsamkeit und ein angenehmes menschenfreundliches Wesen zur Verfügung steht, so ist leicht zu begreifen, welchen Schaden dieselben anrichten können. Wenn wir wirklich konsequent die Antisepsis in der Geburtshülfe durchführen wollen, so können wir nicht anders, als von berufsmässigen Wochenpflegerinnen verlangen, dass sie von Wochenpflege auch etwas verstehen und antiseptisch geschult sind. Dies ist aber nur möglich, wenn sie in einer Entbindungsanstalt einen Kursus durchgemacht von mindestens sechs Monaten und durch Ablegung eines Examens ihre Befähigung bewiesen hat. Wärterinnen ohne Schule sind, ohne dass sie es wissen und wollen, gemeingefährlich. Ueber die Dauer des Kursus sind die Meinungen verschieden. Manche halten die Zeit von 6 Monaten zu lang und glauben, dass man keine Personen finden könnte, die so lange in einer Anstalt aushalten wollten, zumal, da es heute noch Hebammen-Anstalten geben, in denen der Hebammen-Kursus nur 4 Monate dauert. Ich bin in diesem Punkte anderer Ansicht. Die Wärterinnen werden vielleicht nach drei Monaten im Examen dieselben Kenntnisse aufweisen, wie nach 6 Monaten, jedoch steht es ausser allem Zweifel, dass nach einem sechsmonatlichen Aufenthalt in der Anstalt die Kenntnisse besser sitzen und auch bei den Persönlichkeiten die Ueberzeugung von der Nothwendigkeit einer sachverständigen Reinlichkeit Platz gegriffen hat. Auch kann es, wenn man neue Bestimmungen trifft, durchaus nicht massgebend sein, wenn die Hebammen-Ausbildung auf manchen Schulen soweit zurückgeblieben und der Ministerial-Erlass vom 6. Februar 1883 so gar keine Berücksichtigung gefunden hat. Ich kann mir gar nicht denken, dass dieser unhaltbare Zustand der ungenügenden Hebammen-Ausbildung noch lange bestehen bleiben kann.

Als der Provinzial-Landtag der Rheinprovinz schon vor 11 Jahren für den neunmonatlichen Kursus für Hebammen eintrat

und das Honorar auf 600 Mark erhöhte, wurden dieselben Redensarten entgegengehalten. Die Erfahrung hat das Gegentheil bewiesen. Der Andrang wurde unverhältnissmässig grösser, so dass wir kaum den dritten Theil der sich Meldenden ausbilden konnten. Aspirantinnen aus anderen Provinzen mussten alle abgewiesen werden. Wir waren in der glücklichen Lage, uns aus vielen Berufenen die besten auswählen zu können und verfügen über ein anerkannt ausgezeichnetes Material.

Wir bilden schon seit Jahren Wärterinnen mit 6monatlichem Kursus aus, welche die Lehrkosten mit 100 Mark bezahlen. Der Andrang ist so gross, dass die meisten sich Meldenden zurückgewiesen und nur diejenigen, welche sich ganz besonders zu eignen scheinen, angenommen werden. Auch ist es richtig, dass manche dieser Wärterinnen sich später als Hebammenschülerinnen melden und dann 15 Monate in der Anstalt bleiben. Als Hebammen gehören sie später gewiss nicht zu den schlechtesten.

Zu den Wärterinnen melden sich aber meist nur verheirathete oder verwittwete Persönlichkeiten, welche das vorschriftsmässige Alter von 30 Jahren überschritten und solche, die keine Familie haben. Letztere wollen meist keine Hebammen werden. Sie haben oft gar keine feste Wohnung, sondern nur Adressen, wo sie zu finden sind. Manchen dieser oft sehr braven und tüchtigen Personen habe ich selbst gerathen, Hebamme zu werden, ihnen alle Unterstützung später versprochen, aber sie fanden an dem Hebammenberuf keinen Geschmack.

Dadurch, dass die Regierung die Wärterinnen unter ihre Controle bringt, wird sie auch indirect den Hebammen nützen und sie unterstützen. Eine Concurrentin der Hebamme ist die Wärterin nicht und will es, wie wir schon oben erwähnt, nicht sein, sie ist die untergebene Gehülfin der Hebamme, welche in deren Abwesenheit über deren Schutzbefohlene wachen soll. Hat die Wärterin Verständniss für die Antisepsis, so wird sie die Anordnungen der Hebamme sachverständig zu befolgen im Stande sein. Hat sie dieses Verständniss nicht, so wird sie Fehler machen, für die sie bis jetzt nicht zur Verantwortung gezogen werden kann; ihre Fehler fallen der Hebamme und dem Arzte zur Last, welche durch eine unwissende Wärterin um ihr ganzes Ansehen gebracht werden können.

Der Einwand, dass sich Wärterinnen mit gewissen Aerzten verbinden könnten, um den Dienst der Hebamme in den Augen des Publicums überflüssig erscheinen zu lassen, hat heute eine gewisse Berechtigung. Diese Gefahr besteht aber bei den „wilden“ Wärterinnen vielmehr, wie bei den controllirten, da letztere vorgeschriebene Instructionen haben, die zu ignoriren doch nicht leicht ein Arzt veranlassen dürfte. Nicht um den schönen Hebammenstand zu schädigen, möchte ich auf Beaufsichtigung der Wärterinnen dringen, sondern um ihm zu nützen. Ich weiss ja, dass es immer Aerzte gegeben hat und auch heute noch giebt, welche der Meinung sind, dass es besser wäre, wenn man überhaupt keine Hebammen mehr ausbildete. Die einen

glauben, dass die Aufgaben, welche die Geburtshülfe stellt, heute zu schwierig seien, es gehöre zuviel Umsicht dazu, als dass man überhaupt eine Kunsthülfe, welche auf wissenschaftlichen Kenntnissen begründet sei, dem weiblichen Geschlecht von dem Bildungsgrad einer Hebamme anvertrauen dürfe, nur ein Arzt könne die Verantwortung bei einer Geburt übernehmen. Andere, wie Brennecke, wollen die Wittwen der Aerzte und Pastoren, die Töchter der höheren Mädchenschulen zu Diakonissinnen der Geburthülfe machen und sehen, indem sie die jetzigen Hebammen sowohl, wie den Hebammen-Unterricht nicht immer auf eine freundliche Art behandeln, in der Verwirklichung ihrer überspannten Phantasien, das goldene Zeitalter für die Wöchnerinnen hereinbrechen. Derjenige, welcher vorurtheilsfrei an diese Frage herantritt, findet, dass beide über's Ziel schiessen, dass der heutige Hebammenstand so gut wie jeder andere Stand seine Pflicht und Schuldigkeit thut, dass man gar nichts besseres an seine Stelle setzen kann und dass der Stand werth ist, nachhaltig von allen, die dazu berufen sind, unterstützt zu werden.

Was das Verhältniss der Aerzte zu den Hebammen betrifft, so ist eine Thatsache, dass Hebammen es zu allen Zeiten gegeben hat, sie sind nothwendig, wie leicht zu beweisen wäre, und durch den Arzt gar nicht zu ersetzen. Die Gründe, welche von manchen Aerzten in den Städten gegen die Hebammen vorgeführt werden, können nur ununterrichteten Laien imponiren, der Sachverständige und Eingeweihte versteht die Beweggründe und weiss, welch unlautere Motive ihnen zu Grunde liegen. Wenn derartige Aerzte zu einer armen Frau, die wirklich eines Arztes bedarf, gerufen werden, so sind sie nie zu finden, da ist die Hebamme ganz ausgezeichnet, und wehe der Hebamme, wenn sie zu früh gerufen. Bei den Reichen missgönnen diese Herren das Verdienst der Hebamme und geben, eine rührende Gewissenhaftigkeit und Sorge heuchelnd, strengen Befehl, schon bei den ersten Wehen gerufen zu werden; die Zeit wird ihnen nicht zu lange, es giebt keine Hebamme, keine Wärterin, die ihnen das Bett gut genug macht, die Bettpfanne richtig unterstellt etc. Alles müssen sie selbst thun, die Zeit opfern sie ja nicht unnöthig, sie wird bezahlt.

Während solche Aerzte bei den Armen unnahbar sind, verrichten sie bei den Reichen die niedrigsten Wärterinnen- und Hebammendienste. Die Habsucht hat in ihnen das Gefühl für Anstand und Würde des ärztlichen Berufes erstickt. Für sie ist es auch nur ein Leichtes die Indicationen zum künstlichen Abort, zur Verhütung der Schwangerschaft zu finden. Sie helfen mit an der Demoralisation ihres Volkes. Zur Ehre des deutschen ärztlichen Standes sei es gesagt, dass diese Art Aerzte zu den Seltenheiten gehören und dass die meisten sich nicht zu Dienstverrichtungen gebrauchen lassen, die ihrer wissenschaftlichen Ausbildung nicht entsprechen. Zur Ehre der deutschen Frauen sei es gesagt, dass sie noch erröthen können, wenn sie sich einem Arzte preisgeben müssen. Ihr Schamgefühl und ihre Zucht würde

ihnen verbieten, Verrichtungen von einem Arzte machen zu lassen, wenn sie wüssten, dass dieselben ohne Nachtheil für ihre Gesundheit und sogar besser von einer weiblichen Person ausgeführt werden könnten.

Auch darf man sich nicht verhehlen, dass heute die ärztliche Kunst gar oft in den Städten nach Brod geht, dass es unbeschäftigte Aerzte genug giebt, welche der Versuchung, sich an die Stelle der Hebamme zu setzen, nicht widerstehen können. Sie wissen ganz gut, dass sie es nicht besser machen können und sind auch überzeugt, dass, wenn heute die Aerzte alle normalen Geburten machen müssten, das Gebären zwar kostspieliger als lebensgefährlicher sein würde. Die Noth zwingt sie, trotz ihrer Abneigung, die Hebammen zu verdrängen, und ganz normale Geburten mit Wärterinnen zu machen und dann ist es immer noch besser wenn solchen Aerzten eine geschulte als eine unwissende Wärterin zur Verfügung steht.

Diese Thatsachen, so bedauerlich sie sind, liegen in unseren socialen Verhältnissen und sind nicht zu ändern. Wohl aber ist von Oben herab anzukämpfen gegen den Unfug, welcher von manchen sogenannten Wochenbettpflegerinnen getrieben wird.

Das Ergebniss meiner Ausführungen ist kurz Folgendes:

1. Wochenbettpflegerinnen sind ein Bedürfniss.

2. Die Wochenbettpflegerinnen müssen unter der Controlle der Regierung stehen.

3. Dieselben müssen vor einer Commission ein Examen bestehen und von Zeit zu Zeit nachgeprüft werden.

4. Die Bedingungen zur Ausbildung und Zulassung zum Examen müssen für die Monarchie gleich sein und sind bei der Aufnahme: Vorlage von Sittenzeugniss, Impfschein, von einem Kreisphysicus auszustellendes Befähigungs-Attest. Bei der Prüfung: Nachweis eines sechsmonatlichen theoretisch und practischen Kursus einer Entbindungsanstalt bezw. Wöchnerinnen-Asyls.

5. Nach bestandener Prüfung bekommt die Wärterin ein amtliches Zeugniss, welches vom Kreisphysicus bei Ueberschreitung der Befugnisse entzogen werden kann.

6. Die Wärterin steht unter der Controlle des Kreisphysicus und hat sich bei ihm zur Nachprüfung nach 3—5 Jahren zu stellen.

7. Der Unterricht, sowie das Examen hat sich zu erstrecken auf Pflege der Wöchnerin und des neugeborenen Kindes, Ursachen und Verhüten des Kindbettfiebers, Erkrankungen des Neugebornen.

XIII.

Zur Reform des Hebammenwesens in Bosnien und der Hercegovina

von

Doc. Dr. OTTO von WEISS

Primararzt der geburtsh.-gynaekol. Abtheilung des b. h. Landesspitals in Sarajevo, Landessanitätsrath.

(Mit 4 Abbildungen.)

Es sei mir gestattet, in Folgendem kurz darauf einzugehen, wie sich das Hebammenwesen im Okkupationsgebiete unter der österreichischen Verwaltung entwickelt hat, nachdem die Lösung dieser Frage derzeit zu einem gewissen Abschlusse gekommen ist.

Diplomirte Hebammen waren vor 1878 in Bosnien und der Hercegovina entweder gar nicht oder doch nur in ganz vereinzelten Fällen zu finden. Erst mit der Uebernahme der Länder in die österreich.-ungarische Verwaltung trat auch in dieser Richtung ein Wandel ein. Schon 1879 stellte eine, die Organisation des Sanitätswesens in den occupirten Provinzen betreffende, Verordnung der Landesregierung für die Ausübung der Hebammenpraxis den Besitz eines an einer österreichischen oder ungarischen Hebammenschule erworbenen Diploms als Bedingung auf.

Von den Hebammenschulen in Agram, Zara und Laibach, aber zum Theil auch von der Wiener, Linzer und einigen Hebammenschulen in Ungarn wanderten im Laufe der nächsten Jahre ziemlich zahlreiche Hebammen ein, manche Landeskinder wurden als Stipendistinnen an der Agramer Schule ausgebildet, so dass die Zahl der diplomirten Hebammen im Lande jetzt auf gegen 80 gestiegen ist, eine für eine Bevölkerung von anderthalb Millionen Seelen allerdings sehr niedrige Ziffer, namentlich wenn man berücksichtigt, dass in Sarajevo allein derzeit 16 Hebammen ihr Gewerbe ausüben, und die andern auf die übrigen Kreis- und Bezirkshauptstädte sich vertheilen, am flachen Lande aber nahezu nirgends diplomirte Hebammen zu finden sind.

Eine natürliche Consequenz resp. Vorbedingung solcher Verhältnisse ist es, dass der Beistand bei der Geburt in der ungeheuren Mehrzahl der Fälle von einfachen Frauen aus dem Volke geleistet wird, die mit der Gebärenden entweder verwandt, ihr befreundet oder benachbart sind, und dass in den Städten eine Anzahl von Afterhebammen existirt. — Die Mohamedanerin namentlich ruft eine Hebamme nur im äussersten Nothfalle, ja sie wendet sich noch eher an den Arzt als an die diplomirte Hebamme.

Als maasgebend galten für die Hebammen im Okkupationsgebiete die Bestimmungen der österreichischen, mit Min.-Verordnung vom 4. Juni 1881 revidirten, Hebammeninstruction, doch wurde schon im Jahre 1888 vom Sanitäts-Departement der Landesregierung der Entwurf einer eigenen Hebammen-Instruction ausgearbeitet und im österreichischen obersten Sanitätsrathe von Herrn Hofrath Breisky begutachtet.

Breisky trat dafür ein, dass die Eintheilung der Instruction in allgemeine Bestimmungen und besondere Bestimmungen resp. Belehrung zu den allgemeinen Bestimmungen beizubehalten sei. Er schlug die 3 % Carbolsäure für die subjektive, $1^1/_2$ % Carbollösung für die objective Desinfection vor und verlangte unentgeltliche Verabfolgung der Desinfectionsmittel an die Hebammen.

Aeussere Momente verhinderten damals die Vollendung des von der Regierung in Angriff genommenen Werkes.

Erst mit Verordnung der Landesregierung vom 6. August 1898 wurde eine Instruction für die in Bosnien und der Hercegovina praktizirenden Hebammen herausgegeben, welche von mir ausgearbeitet, vom b.-h. Landessanitätsrathe durchberathen und von der Regierung acceptirt worden ist.

Dieselbe schliesst sich auf das Engste an die mit Verordnung des k. k. Ministerium des Innern vom 10. September 1897 für Oesterreich erlassenen „Dienstesvorschriften für Hebammen" an, zum grossen Theile bis zum Wortlaute, und weicht von ihr nur dort ab, wo die eigenthümlichen localen Verhältnisse solches zu erfordern schienen.

Sie legt wie jene den grössten Werth auf die sorgfältigste äussere Untersuchung der Gebärenden und Schwangeren und nimmt die innere Untersuchung nur dann zu Hilfe, wenn das Resultat der äussern Untersuchung nicht genügt oder zweifelhaft ist.

Wie jene verlangt sie bei der innern Untersuchung das Bestreichen des Fingers mit Vaseline nur zum Schutze des eigenen Fingers bei empfindlich gewordener Haut oder der Gefahr luëtischer Infection seitens der Gebärenden.

Wie jene verbietet sie die sogenannten Hausentbindungen der Hebammen resp. macht sie dieselben von einer besondern behördlichen Konzession abhängig; fordert sie sorgfältige Beobachtung der Entbundenen in den ersten 3 Stunden nach der Geburt und schreibt die Führung eines Tagebuches wie die Ausfüllung der in bestimmten Intervallen dem Amtsarzte vorzulegenden Geburtstabellen resp. Geburtenausweise vor.

Die Hebammen-Instruktion für Bosnien und die Hercegovina zerfällt (in Entsprechung der Vorschläge Breisky's) I. in die Instruction im engeren Sinne, II. in die „Belehrung zu einzelnen Punkten der Instruction, welche den Hebammen zur strengsten Darnachachtung zu dienen hat".

In Hinsicht darauf, dass aus localen Gründen keines der Hebammen-Lehrbücher einheitlich einführbar war, musste diese

Belehrung besonders in den Ausführungen über das Wesen der puerperalen Infection und ihre Verhütung eingehender gehalten werden.

Der den III. Theil bildende „Anhang betreffend die Hilfeleistung bei Unglücksfällen" ist fast vollständig dem entsprechenden Abschnitte im Lehrbuch der Geburtshülfe für Hebammen von Hofrath Prof. Gustav Braun[1]) entnommen.

Die Instruction schreibt als Instrumentenbehälter eine Blechkassette und als Desinfektionsmittel nur Lysol zur Anwendung in 2 %iger Lösung und als Ersatz desselben für den Nothfall, wie zur ersten Intervention bei auftretender Augenerkrankung der Neugeborenen, Kalium-permangan. vor. Zur Sterilisation der Geräthschaften verlangt sie Auskochen derselben in 1 % Sodalösung, und hat die Hebamme zu diesem Zwecke 50 g. pulverisirte Waschsoda bei sich zu führen.

Für die Desinfektion der Hände giebt sie folgende Vorschriften:

Bürsten der Hände und Vorderarme in warmem, dampfendem Wasser mit der, der 2 % Lysollösung entnommenen Nagelbürste und Schmierseife durch drei Minuten. Abtrocknen der Hände mit reinem Handtuch, Säuberung der Fingernägel mit Benützung des Nagelputzers, neuerliche Abbürstung in Seifenwasser, endlich Eintauchen und Abreiben der Hände und Vorderarme in 2 % Lysollösung durch eine Minute.

Das Vaselin resp. Lanolin befindet sich in Zinntuben, und ist die Tube im Gebrauchsfalle der 2 % Lysollösung direkt zu entnehmen und wieder in dieselbe einzulegen.

Ausspülungen der Geschlechtsorgane dürfen ohne ärztliche Anordnung nur in besonderen Fällen und nur mit 2%iger Lysollösung gemacht werden.

Um auch die Durchführung der strengen Bestimmungen der Instruction zu ermöglichen und eventuell überwachen zu können, hat die Landesregierung gleichzeitig mit Erlassung der Instruction jeder der im Lande praktizirenden Hebammen je eine vollkommen eingerichtete Instrumentenkassette unentgeltlich zum Gebrauche überlassen, mit der Verpflichtung der sorgfältigen Instandhaltung derselben wie ihres Inhaltes, und hat die Hebammen über die Details der Vorschriften der Instruction wie über die Verwendung der Kassette durch ihre Amtsärzte auf das Genaueste theoretisch wie praktisch unterweisen lassen; die Unterweisung der Hebammen Sarajevo's fiel hierbei mir zu.

Die Instrumenten - Cassette, ausgeführt von der Firma Odelga[2]) in Wien entspricht fast ganz dem Modell, das von Hofrath Gustav Braun auf der Hebammenklinik in Wien erprobt und empfohlen wurde.[3]) Dasselbe ist, soviel mir bekannt,

[1]) II. verbesserte Auflage, 1894, Pag. 434 u. ff.

[2]) IX./3 Garnisonsgasse 11.

[3]) Siehe „Das österreichische Sanitätswesen" von Dr. Daimer, 9. Jahrgang, No. 38 vom 23. September 1897.

ursprünglich nach den Angaben von Dr. Richard von Braun ausgeführt worden. Unsere Cassette unterscheidet sich von diesem Modell nur in einigen nebensächlichen Details, wie der Zugabe eines flachen Deckels, der Anbringung eines anderen Stativ's und einer andern Lampe, der Zugabe von Vaselin in Tuben und von pulverisirter Soda, die nach meinen Angaben ausgeführt wurden.

Die Cassette ist (siehe Figur 1) in einem braunen, wasserdichten Ueberzug verwahrt, in dessen Innentaschen das Lehrbuch

Fig. 1.

und Tagebuch unterzubringen sind, und sich eine weisse Aermelschürze aus Schirting befindet, welche Rumpf, Oberschenkel und Oberarm vollkommen deckt und rückwärts zu schliessen ist.

In der Aussentasche des Ueberzuges sind die Spirituslampe (mit Saugdocht und abnehmbarem Drahtnetz versehen), ein als Handgriff der Lampe dienender einfacher Metallbügel und das zusammengeklappte Statio (für Zwecke des Auskochens der Instrumente) untergebracht.

Die Cassette ist gedeckt zunächst mit einem flachen und dann mit einem tiefen, über sie gestülpten, Deckel.

Der tiefe Deckel kann, in Ermangelung eines andern reinen Gefässes, zur Bereitung des nöthigen warmen Wassers oder zur Bereitung der 2 % Lysollösung und, mit solcher gefüllt, während

der Geburt zur Aufnahme von Nagelbürste, Nabelschnurscheere und Bändchen, Mutterrohr, Katheter und Wattebäuschchen dienen.

Er soll aber auch zum Auskochen einzelner oder aller Instrumente in 1%iger Sodalösung verwendet werden, und kann dieses Auskochen sowohl auf der Herdplatte wie über offenem Feuer als auch über der der Cassette beigegebenen Spirituslampe geschehen.

Es wird zu diesem Zwecke das Stativ (siehe Figur 2) aufgeklappt, der tiefe Deckel mit der entsprechenden Menge, wenn



Fig. 2.

möglich heissen, Wassers gefüllt — der Deckel trägt an seiner Innenseite der Füllung mit 2, 3 und 4 Liter Wasser entsprechende Marken (auf je 1 Liter Wasser wird 1 Esslöffel Soda zugesetzt) — auf das Stativ gestellt und mit dem flachen Deckel zugedeckt

Der Apparat funktionirt sehr prompt, und kocht die Sodalösung, bei Verwendung kalten Wassers im Ausmaasse von zwei Litern, über der Spirituslampe in 15 Minuten.

Die Cassette, 30 cm lang, 21 cm breit und 14 cm hoch, enthält auf einer herausziehbaren Blechplatte (siehe Figur 3) mit weissen Leinenbändchen aufgebunden:

eine zerlegbare Nabelschnurscheere;
einen Metallkatheter;
eine Nagelscheere;
eine Nagelfeile;
eine Metallbüchse mit herausziehbaren Nabelschnurbändchen;
zwei gläserne Mutterrohre (darin die Bürsten zum Reinigen derselben wie des Katheters);
ein Afterrohr für Erwachsene;
ein Afterrohr für Kinder (die Afterrohre sind aus Hartkautschuk und wie die Mutterrohre mit je einem kurzen Kautschukschlauche zum Ansetzen an den Bügelhahn des Irrigators versehen);
einen Körperthermometer (Maximalthermometer).

Auf der Blechplatte sind die Contouren jedes Gegenstandes in einer Weise abgebildet, dass dieselben weder beim Abwaschen noch beim Auskochen irgendwie verwischen sondern unter allen

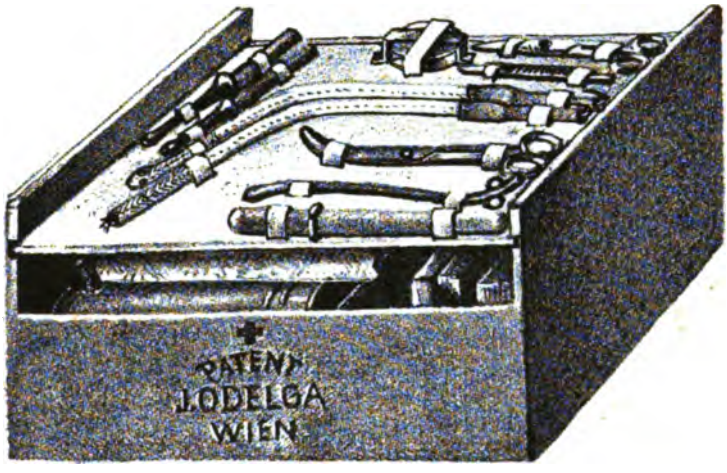

Fig. 3.

Umständen sichtbar bleiben, so dass der für jeden Einzelgegenstand bestimmte Platz sofort und leicht zu finden ist.

Der Grund der Cassette ist durch niedere Scheidewände in ein Querfach und zwei, den übrigen Raum einnehmende, Längsfächer getheilt; in einem der letzteren befindet sich ein reines Handtuch und der vernickelte Blechirrigator (einen Liter fassend), in ihm der dazu gehörige Kautschukschlauch mit Bügelhahn.

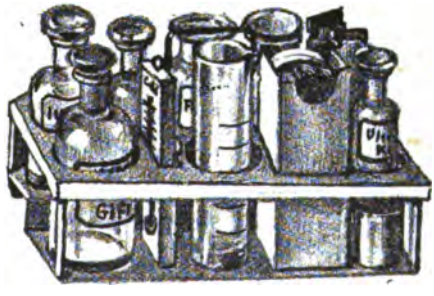

Fig. 4.

Im zweiten Längsfache befindet sich ein heraushebbarer Blecheinsatz (siehe Figur 4) in welchem untergebracht sind:

eine braune Flasche für 100 Gramm Lysol, mit der Aufschrift „Lysol" „Gift";
ein Fläschchen für 10 Gramm übermangansaueres Kali;
ein Fläschchen für 25 Gramm Hoffmannsgeist;
ein Fläschchen für 25 Gramm Zimmttinktur;

ein Blechgefäss mit der Handbürste;
ein Badethermometer;
ein Messgefäss zur Bereitung der vorgeschriebenen 2%igen Lysollösung;
ein Glasgefäss für 50 Gramm Schmierseife;
ein Glasgefäss für pulverisirte Soda;
zwei Zinntuben mit Vaselin.

Das Querfach enthält 100 Gramm sterilisirter Bruns'scher Watte und einen Meter Billrothbattist.

Die Instrumentenkassette und ihr ganzer Inhalt sind stets in tadellosem Zustande und musterhafter Ordnung zu halten, die Aermelschürze, das Handtuch und die Leinenbändchen an der Instrumentenplatte müssen stets tadellos sauber sein oder durch frische ersetzt werden, die Fläschchen und die Spirituslampe sollen stets gefüllt, der Wattevorrath stets complet erhalten werden.

Ebenso wie der tiefe Deckel lässt sich im Nothfalle auch der Boden der Cassette zum Auskochen der Instrumente resp. zur Aufnahme der Desinfektionsflüssigkeit verwenden.

Mit Verordnung vom 24. September 1898 hat nun die Landesregierung weiter genehmigt, dass die Hebammen ihren Lysolbedarf aus den öffentlichen Apotheken gegen amtsärztliche Praescripte unentgeltlich beziehen.

So ist es den Hebammen möglich gemacht, bei gutem Willen, gewissenhafter Befolgung der Vorschriften und richtigem Verständniss, in ihrem Berufe wirklich aseptisch zu verfahren, ja sie können auch im Falle ihrer Intervention bei schon bestehender Sepsis der Gefahr weiterer Uebertragung der Infection und dauernder Verunreinigung ihrer Instrumente und Geräthe ohne übergrosse Mühe rasch und sicher Herr werden.

Da ja der Verbrauch oder der Preis der übrigen Artikel wie des Kal. permang., der Tr. cinam., des Spir. aeth. Hoffm. und der pulv. Soda ein minimaler ist, fällt der Hebamme ausser der Spiritusfüllung der Lampe nur der Ersatz und die Instandhaltung des Wattevorrathes als grössere Regieauslage zur Last, doch ist derzeit der Preis der sterilisirten Baumwolle schon so weit gesunken (100 gr. in 2 Päckchen zu je 50 gr. kosten 36 kr.), dass er auch bei geringer Entlohnung der Hebamme für sie erschwinglich erscheint, andererseits hätte die unentgeltliche Verabfolgung derselben leicht zu weitgehenden Missbräuchen und damit zu einer nicht zu rechtfertigenden Steigerung der Auslagen führen können.

Die grosse Gefahr, die in der sehr ungleichen Qualifikation der derzeit die Praxis ausübenden Hebammen liegt, lässt sich nur durch strenge Einhaltung der Anzeigepflicht bei puerperaler Infection seitens aller Aerzte, wie von Seite der Amtsärzte namentlich dadurch vorbeugen, dass sie bei erstatteter Anzeige die Weiterverschleppung der Infection durch Controlle der Reinigung und Desinfection der Person der Hebamme wie der Sterilisation ihrer Instrumente und Geräthe möglichst verhüten, und die Hebammen überhaupt bezüglich der Befolgung der Vor-

schriften der Instruction und der tadellosen Instandhaltung des Instrumentariums strengstens überwachen.

Um für die genügende sachliche Ausbildung des weiteren Nachwuchses an Hebammen hinreichende Garantie zu haben, hat die Landesregierung verfügt, dass jede neu eintretende Hebamme erst durch mindestens zwei Wochen auf der Gebärabtheilung des Landesspitales geburtshilfliche Dienste leisten und in die Instruction eingeführt werden muss, wobei ihre Zulassung zur Praxis von dem Erfolge dieser Probezeit abhängig gemacht wird.

Zunächst um das genügende geburtshilfliche Lehrmaterial für diese Probekurse zu sichern, hat das hohe k. u. k. gemeinsame Ministerium bewilligt, dass vom 1. November 1897 an auf der geburtsh. gynaek. Abtheilung des b.-h. Landesspitales bis auf weiteres Schwangere, angefangen vom 8. Monat der Schwangerschaft, und Gebärende ohne Rücksicht auf ihre Provenienz nach der III. Verpflegsklasse und unter der Bedingung auf landesärarische Kosten verpflegt und behandelt werden, dass sie sich nöthigenfalls zu Zwecken des Hebammenunterrichtes verwenden lassen. Diese Begünstigung findet auch auf Früh- und Fehlgeburten ihre Anwendung.

Dank dieser wohlthätigen ministeriellen Verfügung ist die Geburtenzahl unserer Anstalt soweit gestiegen, dass damit auch der weitere Zweck derselben, die Errichtung einer Hebammenschule in greifbare Nähe gerückt erscheint.

Einer solchen müsste es bei genügender Dauer der Unterrichtskurse gelingen, tüchtige und gleichmässig ausgebildete Hebammen heranzuziehen, die auch als Landeskinder rascher das Vertrauen der breiten Schichten des Volkes sich erwerben könnten und durch ihre segenbringende Thätigkeit mit der Zeit den unberufenen Geburtshelferinnen und Afterhebammen den Boden entziehen würden.

Niemand, der die Verhältnisse des Landes kennt und weiss, welche Anforderungen von allen Seiten an die Regierung gestellt werden, und dass bei dem heutigen Culturniveau der Bevölkerung eine Initiative nur bei der Regierung zu erwarten ist, wird ihr seine Anerkennung für diese ihre weitgehenden Bemühungen im Interesse des sanitären Wohles des Volkes versagen können.

Wenn es mir gegönnt war, bei dem Werden dieser Reform zum Theile mitzuwirken, so danke ich dies zunächst der wohlwollenden Fürsorge eines hohen k. u. k. gemeinsamen Ministeriums und der Landesregierung, ausserdem aber meinem hochverehrten Lehrer Herrn Hofrath Prof. Gustav Braun, der mir seine reiche Erfahrung und seine werthvollen Rathschläge stets gütigst zur Verfügung stellte.

Bericht.

Sammelbericht über Originalarbeiten aus der italienischen Litteratur auf dem Gebiete der Geburtshilfe und Gynäkologie für das Jahr 1898

von

Dr. E. WEISSCHEDEL
Florenz.

I. Geburtshilfe.

1) Bonardi, B., Laterale Trennung des Os pubis mit der Gigli'schen Bandsäge. — Annali d'Ostetricia e Ginecologia 1898, No. 1.
2) Caruso, Francesco, Professor an der Universität Neapel. Ueber den Kaiserschnitt im Fundus nach eigener Methode. — Archivio d'Ostetricia e Ginecologia 1898, No. 4.
3) Coradeschi, N., Blutbrechen in der Schwangerschaft. — Gazzetta degli Ospedali e delle Cliniche 1898, No. 6.
4) Herlitzka, C., Eine seltene Form der menschlichen Placenta. Aus dem k. Institut für Geburtshilfe und Gynäkologie zu Florenz. — Annali d'Ostetricia e Ginecologia 1898, No. 7.
5) Nicodemi, Cesare, Betrachtungen über 5 Kaiserschnitte. Aus dem Bürgerhospital zu Massa-Carrara. — Archivio d'Ostetricia e Ginecologia 1898, No. 5.
6) Pestalozza, E., Direktor des k. Instituts für Geburtshilfe und Gynäkologie zu Florenz, Ueber spontane Ruptur des Uterus während der Geburt. — La Settimana medica dello Sperimentale 1898, No. 2.

1. Bonardi. — Es handelte sich um eine 22 Jahre alte Zwergin von 1,28 Meter Länge, mit folgenden Beckenmaassen: Sp. 23, Cr. 25, C. v. 7. — Diagnose: Plattrhachitisches Becken, I. Schädellage bei vollendeter Dilatation des MM.; der Kopf steht über dem Beckeneingang.

Nach einem missglückten Zangenversuch wurde, da ein lebendes Kind gewünscht wird, die Ausführung der lateralen Trennung des Os pubis beschlossen.

Keine Narkose, da hierzu das Nötige fehlte. Die Weichteile wurden (links) in einer Länge von 3 cm durchtrennt, beginnend an der linken Seite des Schamberges bis fast zur Mitte der entsprechenden grossen Labie. Nachdem der Knochen, ohne dass er jedoch ganz frei gelegen hätte, in Angriff genommen werden konnte, wurde eine dicke (mit der Bandsäge armierte) Amputationsnadel hinter das Os pubis geführt, etwa 1,5 cm seitlich der Symphyse, indem man bemüht war, dieselbe den ganzen Kreis um den Knochen herum beschreiben zu lassen. Unter der Kontrolle des in die Vagina eingeführten Fingers

liess B. die Nadel dann am Arcus pubis wieder austreten. Die Durchsägung des Knochens war in wenigen Sekunden vollendet, wobei wiederum die vor dem Knochen gelegenen Weichteile wegen der Blutungsgefahr möglichst geschont wurden. — Die Knochenenden klafften 1—2 cm, d. h. soviel, dass man zwischen dieselben, von der intakten Vaginalwand aus, den Finger einsetzen konnte. Nach 40 Minuten, nachdem der Kopf in die Beckenhöhle eingetreten war, wurde der Forceps angelegt. Unter dem Zug der Zange entfernten sich die Enden des durchsägten Knochens um gut 5 cm von einander, worauf ein beträchtlicher Bluterguss aus der Einschnittstelle in die äussere Haut erfolgte. Dieselbe liess sich durch Kompression und Tamponade beseitigen. Der Hautschnitt wurde danach mit Einzelnähten (Seide) vereinigt, dann ein Verband angelegt.

Das Kind war lebend, 50 cm lang, und wog 3200 gr. — Der weitere Verlauf durchaus günstig: die Frau verliess nach 25 Tagen das Bett und geht ohne Beschwerden ihren häuslichen Geschäften nach; nach 2 Monaten legte sie den mehrere Kilometer betragenden Weg zu ihrem Arzt zu Fuss zurück.

B. hält die Operation für sehr einfach und leicht ausführbar und glaubt der erste zu sein, der sie in Italien und auch im Ausland machte. Nur wünscht er, künftig in Chloroformnarkose operieren zu können und legt besonderes Gewicht auf eine starke, nicht sehr scharfe, aber lange Nadel.

2. Caruso. — C. hat schon 1888 in Leipzig mit seinen Lehrern Zweifel und Saenger über seine Idee eines sagittalen Fundusschnittes bei der Sectio caesarea gesprochen, wie derselbe neuerdings von P. Müller und C. Jakobi-Müller (Antwerpen) empfohlen wurde. Auch operierte Zweifel damals mit Erfolg in dieser Weise eine bereits einmal durch Kaiserschnitt entbundene Person, sprach sich aber gegen die Methode aus wegen der Gefahren, die aus eventuellen Adhäsionen zwischen Darm und Uterus für einen etwa später wieder notwendig werdenden Kaiserschnitt entstehen könnten.

C. hat seither seine Methode litterarisch des öfteren dargestellt und verteidigt und Morisani 3mal, C. selbst 1 mal nach derselben operiert. Es verliefen unter diesen 4 Fällen 2 letal, jedoch infolge von Komplikationen, die mit dem Kaiserschnitt als solchem nichts zu thun hatten. An den beiden überlebenden Patientinnen wurde bei deren Entlassung volle Beweglichkeit des Uterus konstatiert.

Die Vortheile seiner Methode findet C. in Folgendem:

1) Trifft man in der Mehrzahl der Fälle nicht auf die Placentarstelle, sodass eine Läsion der Placenta vermieden wird, oder höchstens auf kurze Strecke geschieht.

2) Die Extraktion des Fötus ist leichter an den Beinen, und diese nehmen gewöhnlich den Fundus ein.

3) In einer grösseren Anzahl von Fällen erhält man — entsprechend der grösseren Dicke des Uterus am Fundus — eine solidere Naht der Uteruswunde und vermeidet hierdurch eine Hämorrhagie aus derselben oder eine Ruptur in späteren Schwangerschaften.

4) Am Fundus kann die Vernarbung am ungestörtesten vor sich gehen und wird nicht in Frage gestellt durch eventuelle Blutansammlung

im Cavum Uteri oder durch Lochialretention; endlich ist die Stelle für eine Infektion von der Vagina aus die entfernteste.

5) Der Bauchdeckenschnitt kann höher hinauf verlegt werden; hierdurch werden Hernien leichter vermieden.

Soll ferner zwischen sagittaler oder transversaler Schnittrichtung gewählt werden, so bietet die erstere die folgenden Vorzüge dar:

1. Die Blutung ist geringer, da in der Mitte des Fundus der Schnitt nur die Gefässausläufer trifft, während die Enden des transversalen Einschnittes stark vaskularisierte Gegenden erreichen.

2. Lässt sich auch ein sehr grosser Fötus aus der sagittalen Spalte entfernen. Nach experimentellen Studien von Budin und Richemont ist ein Einschnitt von 16—17 cm Länge für den Kopf eines ausgetragenen Kindes notwendig. Nun reicht eventuell in transversaler Richtung der Raum nicht, sobald der Kopf eine übernormale Grösse hat.

Nachtrag des Ref.: In No. 1 des Archivio d'Ostetricia e Ginecologia vom Jahr 1899 teilt Morisani 7 während des Jahres 1898 mit ausgezeichnetem Erfolg gemachte Kaiserschnitte nach Caruso's Methode mit.

3. Coradeschi. — Eine 30jährige III-gravida. — Bei der ersten Schwangerschaft (vor 8 Jahren) blieben die Menses 4 mal fortbestehen, im 5. Monat, zur Zeit der Periode, erbrach die Person angeblich eine starke Menge Blutes mit Gerinnseln, ohne Husten. — Es wurde kein Arzt zugezogen, die Hämorrhagie wiederholte sich zur Zeit der Menses auch im folgenden Monat, zuletzt häufiger (bis einmal wöchentlich). — Geburt und Wochenbett normal.

Seither war bei der anamnestisch in keiner Weise belasteten Frau alles normal, ausser einem Abortus im 4. Monat, der infolge eines Sturzes eintrat, wobei eine starke Metrorrhagie erfolgte.

Zuletzt wurde Patientin im Oktober 1896 schwanger. C. sah sie im Mai 1897, wo sie ihm erzählte, sie sei wiederum die ersten 4 Monate regelmässig menstruiert gewesen und nach Ausbleiben der Regel hätte sich von Neuem das Blutbrechen eingestellt, zuerst alle Monate, nachher alle 14 Tage, zuletzt in nur 8tägigen Intervallen. Das erbrochene Blut soll jedesmal eine Menge von bis zu 1 Liter erreicht haben und war teilweise geronnen und von schwärzlicher Farbe.

Die Patientin befand sich damals im 8. Schwangerschaftsmonat. C. konstatierte schwachen Puls, schlecht genährtes, anämisches Aussehen, schwärzlich gefärbten Kot. Sonst war jedoch nichts besonderes nachweisbar: keine Hämorrhagien der sichtbaren Schleimhäute oder der äusseren Haut, niemals hatte die Frau an Epistaxis, Blutungen des Zahnfleisches, noch an anderweitigen Hämorrhagien gelitten. Hervorstechendes Symptom war sehr starker Durst.

C. gab diätetische Vorschriften und sah die Frau nach einigen Wochen in elendem Zustand wieder. Das Blutbrechen war häufiger geworden, in den letzten 14 Tagen täglich. Am 24. Juni gebar sie ohne Arzt noch Hebamme ein gesundes, wohlentwickeltes Kind.

Der weitere Verlauf war durchaus befriedigend Die Lochien waren sehr stark und vorwiegend blutig, die Hämatemesis dagegen

stellte sich nicht mehr ein. Eine nach vollendetem Puerperium angestellte Untersuchung bot nichts irgend Abnormes dar; das subjektive Befinden war gut, die Frau stillte ihr Kind selber.

Zu bemerken ist, dass auch die Mutter der Patientin die ersten 5—6 Schwangerschaftsmonate lang die Menses noch hatte und an einer derartigen Metrorrhagie im 7. Monat starb. Es ist also wohl hereditäre Anlage anzunehmen.

4. Herlitzka. — Durch manuelle Extraktion entfernte H. eine Placenta, die folgende Abnormitäten zeigte:

Dieselbe erschwerte zunächst die Extraktion in hohem Maasse dadurch, dass sie fast die ganze Wand des Uterus auskleidete. — Das Präparat zeigte Sackform und zwar so, dass die Placenta nicht auf eine ebene Fläche ausgebreitet werden konnte; Gewicht 500 gr., grösster Durchmesser 42, kleinster 36 cm, der Umfang an der Basis (Rand des Kuchens) betrug 60 cm.

Noch grössere Eigentümlichkeiten bot jedoch die uterine Oberfläche. Dieselbe war aus vielen isolierten, im Allgemeinen gleich grossen, untereinander von Zonen dünnen Gewebes getrennten, Kotyledonen zusammengesetzt, als hätte man die letzteren auf eine Membran ausgestreut. Die Membran selbst aber war immerhin vaskularisiert und bot das Aussehen einer zu äusserster Dünne reduzierten Placentarsubstanz, wie man dies zuweilen in einem Lappen von Placenta praevia sieht.

Bei Gelegenheit einer später notwendig gewordenen Auskratzung konnte man feststellen, dass die Insertion der Placenta an die Uteruswand rechts 2,5 cm, links 1 cm vom Orific. uter. intern. gewesen war, also (nach Ahlfeld's Angaben) unmittelbar vor der Geburt rechts 18, links 10 cm.

Die Kotyledonen waren völlig normal nach Farbe, Konsistenz und Form, die grösste Dicke war 1—5 cm, die Zwischenzonen hatten eine solche von 2—4 mm. Die Nabelschnurinsertion war central.

Es handelt sich demnach um eine Placenta membranacea s. diffusa.

5. Nicodemi. — Die Indikationen zum Kaiserschnitt waren immer absolute; in 4 Fällen handelte es sich um Frauen mit beginnender Geburt, bei einer Conj. von unter 6,5 cm. In einem Falle war zwar eine Conjugata von 7,3 vorhanden, doch sollte bei dieser Gelegenheit, die bei der Patientin vorhandene hochgradige Osteomalacie durch Kastration bekämpft werden.

Mit Ausnahme eines Falles, in dem nach der Methode Sänger operiert wurde, und der durch Peritonitis nach 16 Tagen zu Grunde ging, wurde der Kaiserschnitt nach Porro ausgeführt und der Uterusstumpf in den unteren Abschnitt der Bauchwunde eingeheilt.

Nach Eröffnung des Abdomens, wurde nach Müller der Uterus herausgewälzt und mit medianem Längsschnitt der den Fundus mittraf, der Uterus geöffnet, im Allgemeinen in einer Ausdehnung von 10 cm. Sodann wurde die Cervix mit elastischer Ligatur umschnürt und 2 cm darüber 2 Nadeln kreuzweise eingestochen (um ein mögliches Abrutschen der Ligatur zu verhindern); der Uterus wurde sodann sammt Adnexen abgetragen und das Peritoneum des Stumpfes mit den parietalen der

Bauchwand mittelst 4 Nähten vereinigt. Sodann Schluss der Laparotomiewunde in Etagennähten, bis auf den Stumpf, dessen Gummiligatur nicht entfernt wurde, der mit Jodoform und Acid. tannic. zu gleichen Teilen bestreut und sodann verbunden wurde.

Der Stumpf fiel gewöhnlich spontan zwischen dem 12. u. 16. Tag nach der Operation ab. Die Heilung der Bauchwunde erfolgte stets vollständig, nur in einem Fall war eine Fistel zurückgeblieben, die jedoch auch beseitigt werden konnte.

In 4 Fällen war das Fruchtwasser bereits abgeflossen, was jedoch weder für Mutter noch Kind von Nachteil war. Die Früchte wurden sämtlich lebend extrahiert.

Auf die Osteomalacie, woran 2 Frauen litten, war die Kastration stets von eklatantem Erfolg, der nach Lage der Dinge nicht auf die verbesserten hygienischen Verhältnisse im Spital geschoben werden konnte.

N. hält die Ausführung des Kaiserschnittes nach Porro mit Versorgung des Stumpfes nach Hegar für die weitaus sicherste Methode, da man bei vieluntersuchten Frauen immer mit der Gefahr des bereits inficierten Uterus rechnen müsse. Wohl ist die Nachbehandlung langwierig, die Gefahr einer Hernienbildung grösser, doch komme das gegen den Vorteil einer absolut sicheren Prognose für das Leben der Frau nicht in Betracht, — das kosmetische Resultat vollends nicht bei Individuen, die ohnedies durch die Krankheiten, die den Kaiserschnitt indizierten, deformiert sind.

Bei dem nach Sänger operierten Fall, wobei die Abtragung der beiderseitigen Adnexe angeschlossen wurde, war nicht ein Streifen Uterussubstanz ausgeschnitten worden, sondern die Ränder direkt nach Czerny-Lembert vereinigt; sonst bot der Fall keine besonderen Schwierigkeiten.

6. Pestalozza. — In der geburtshilflichen Klinik zu Florenz wurde am 22. September 1897 eine 37jährige VI. gravida untersucht von kräftigem und gesundem Aussehen. Ihre 5 vorhergehenden Geburten waren mit Ausnahme der letzten regulär verlaufen, bei dieser war die Wendung gemacht und ein totes Kind extrahiert worden. Auch war das letzte Wochenbett durch hohes Fieber kompliziert gewesen.

Die Untersuchung stellte eine Schwangerschaft im 9. Monat sowie einen Beckenfehler (Conj. 98 mm) fest. Die Person wurde wieder entlassen und zur Geburt in die Klinik bestellt.

Sie kommt am 3. X., der Mm. misst 3 cm im Durchmesser; die Eihäute sind intakt. Die r. Schulter liegt vor, der Kopf in der r. Fossa iliaca. Trotz der Beweglichkeit des vorliegenden Teiles gelingt die Wendung durch äussere Handgriffe nicht, man entschliesst sich daher, zu warten bis die Erweiterung des Mm. genügend ist, um die innere Wendung zu gestatten. Nach einigen Stunden regelmässiger Wehenthätigkeit springt die Blase. Der Assistent desinfiziert sich; plötzlich, während er damit noch beschäftigt ist (die Frau war in der ganzen Zeit nicht berührt worden), schreit diese laut auf, ihre Gesichtszüge verändern sich, — kleiner Puls, Cyanose —, das Bild des Kollapses. Der Fundus uteri liegt, energisch kontrahiert, oben und

rechts; über der Symphyse fühlt man unmittelbar unter den Bauchdecken Kindsteile, aus den Genitalien ergiesst sich Blut in reichlicher Menge. — Diagnose: Uterusruptur.

Innerlich fühlt man den Mm. auf 7—8 cm. erweitert, die Schulter liegt beweglich über dem Beckeneingang und die Hand kommt, am Fötus entlang tastend, auf eine ausgedehnte Rissstelle in der vorderen Uteruswand, dem unteren Segment entsprechend, während die Umgebung des Mm. und die Scheidenwände intakt sind.

Es wird die Extraktion angeschlossen, die leicht gelingt, jedoch kann der tief asphyktische Fötus nicht wieder belebt werden. Ebenso leicht ist die Entfernung der Placenta. Mittelst Kompression und eines Verbands über das Abdomen sucht man die Blutung zu bekämpfen bis die Vorbereitungen zur Laparotomie beendet sind.

Der mittelst Katheter entleerte Urin ist blutig.

Die Laparotomie bestätigt den durch Fingerexploration erhobenen Befund. Es zeigt sich ein sehr ausgedehnter Riss in der Uteruswand im vorderen Teil des unteren Segmentes, die Ränder unregelmässig, wie aufgefasert; der Uterus hängt mit der Cervix nur noch durch die hintere Wand zusammen. Das viscerale Peritonäum in der Umgebung des Einrisses ist von der Muskulatur durch Blutmassen abgehoben, die noch immer sich ergiessen, weniger aus dem Uterusmuskel selbst, als aus dem superitonäalen Zellgewebe.

Der Zustand der Wundrander ist nicht so, dass eine direkte Wiedervereinigung mit der Naht möglich erschien; es wird daher nach Unterbindung der zuführenden Gefässe der ganze Uterus abgetragen und nur ein Stumpf aus der tiefsten Cervixpartie belassen, der dann mittelst fortlaufender Naht durch Peritonäum bedeckt wird vom Ligam. infundib.-pelvic. der einen bis zu dem der andern Seite hin.

Die Bauchwunde wird wieder vereinigt, das frei ins Abdomen ergossene Blut der Aufsaugung überlassen. — Das Puerperium war vollkommen normal, die Frau verliess am 14. November die Klinik.

Zu bemerken ist in diesem Fall das absolute Fehlen von Vorzeichen, wie die rasche Aufeinanderfolge heftiger und sehr schmerzhafter Wehen und die oft so leicht zu konstatierende ausserordentliche Verdünnung des unteren Uterusabschnittes, welche dann plötzlich in die übertrieben verdickte Muskulatur des Corpus übergeht (Kontraktionsring), dazu die deutliche Spannung der Lig. rotund. und die Fixierung des vorliegenden Teiles im Niveau des Beckeneingangs.

In dem beschriebenen Fall war nichts von alle dem: absolute Ruhe der Frau, ruhiges Aufeinanderfolgen normaler Wehen, mässige Beweglichkeit des vorliegenden Teiles.

Erklärt wird dieses Fehlen der Prodome durch den Umstand, dass die Zerreissung unter der ersten Kontraktion nach dem Sprung der Eihäute erfolgte. Es war daher die Resistenzfähigkeit der eingerissenen Zone nicht viel grösser als die der Membranen. Hier kann man auf Fälle aus der Litteratur hinweisen, wo eine Ruptur erfolgte vor dem Blasensprung, woraus sich folgern lässt, dass der Widerstand der Uteruswandungen nicht einmal den der Eihäute erreichte. Es muss allerdings berücksichtigt werden, ob bei intakter Blase die Ruptur erfolgte mit dilatiertem oder nicht dilatiertem Mm. Je

grösser die Oeffnung des Mm., desto geringer die Widerstandsfähigkeit der Blase.

Möglich wäre auch, dass allein das Abfliessen des Fruchtwassers die zur Ruptur erforderlichen Verhältnisse herbeigeführt habe. Nach Entleerung des Wassers verdichten sich die Muskelfasern durch die Retraktion des Uterus, und es wäre möglich, dass diese Verdichtung der Muskelelemente plötzlich das Uebergewicht des Corpus uteri über das muskelarme untere Segment in übertriebenem Maasse steigerte. Nun erfolgt die erste Kontraktion, die erste Wehe, und wenn jetzt durch ein Geburtshindernis der Fötus nicht aus dem Uterus getrieben werden kann, so richtet sich die ganze Kontraktionskraft gegen das untere Uterussegment, welches jetzt nicht mehr länger Widerstand leistet und einreisst.

So erklärt P. seinen Fall.

In der That zeigte die mikroskopische Untersuchung, dass in der Umgebung der Rupturstelle Muskelelemente fast vollständig fehlten, bezw. durch einzelne nicht zusammenhängende Fasern vertreten waren, — einige auch mit ausgesprochenen Zeichen von Degeneration, — während der vorherrschende Teil aus lockerem Bindegewebe bestand.

Vielleicht war dieses anormale Verhalten die Folge eines früheren krankhaften Prozesses, vielleicht war schon im vorhergehenden Wochenbett ein Einriss erfolgt.

Diese Beobachtung steht mit der Theorie von H. W. Freund in Widerspruch, nach welcher es zum Zustandekommen einer Uterusruptur Bedingung ist, dass die Umgebung des Mm. durch den vorliegenden Teil an die Umgrenzung des Beckeneinganges angepresst werde, und nach welcher in Fällen von vorliegender Schulter nur ein Riss des Scheidengewölbes möglich sei. P. hält es dagegen für durchaus nicht erforderlich, dass das untere Uterinsegment unbeweglich gemacht sei, um einzureissen; das einzige Erfordernis ist ein Missverhältnis zwischen der Kraft des Korpus und dem Widerstandsvermögen des untern Segmentes.

Was die Therapie anlangt, so ist, wenn irgend möglich, die Laparotomie auszuführen; das weitere richtet sich nach dem einzelnen Fall.

II. Gynäkologie.

1) Bertazzoli, Forcipressur oder Ligatur bei vaginalen Hysterektomieen? — La pratica ostetrica e ginecologica 1898, No. 3 u. 4.

2) Caruso, Francesco, Professor der Geburtshilfe und Gynäkologie an der Universität Neapel, Ueber einen sehr seltenen Fall von Echinococcuscyste an den äusseren Genitalien. — Archivio d'Ostetricia e Ginecologia 1898, No. 10.

3) Casati, Eugenio, Behandlung der Retrodeviationen des Uterus nach der Alexander'schen Methode. — Il. Raccoglitore medico, anno LXIX, Serie VI, Vol. I, No. 2.

4) Chiarleoni, G., Direktor des k. Institutes für Geburtshilfe und Gynäkologie zu Palermo, Neue Operationsmethode bei Genitalprolaps. — Rassegna d'Ostetricia e Ginecologia. 1898, No. 1.

5) Cosentino, Giovanni, Direktor der Universitätsfrauenklinik zu Catania, Bericht über die geburtshilflich-gynäkologische Klinik. — Archivio d'Ostetricia e Ginecologia 1898, No. 10.
6) Inverardi, G., Direktor der Universitäts-Frauenklinik zu Padua, Vaginale Hysterektomie bei Uterusfibromen. — Annali d'Ostetricia e Ginecologia 1898, No. 2.
7) Piccoli, Giovanni, Neue konservative Methode zur Behandlung der chronischen Inversion des Uterus (Kolpo-hysterotomia posterior). Aus dem k. Universitätsinstitut für Geburtshilfe und Gynäkologie zu Neapel. — Archivio d'Ostetricia e Ginecologia 1898, No. 3.
8) Ruggi, G., Neue Methode der Radikalheilung der prolabierten weiblichen Geschlechtsorgane. — Archivio italiano di Ginecologia 1898, No. 1.

1. Bertazzoli. — B. hat in 100 von ihm und Prof. Porro ausgeführten Hysterektomieen, bei denen die Forcipressur angewendet wurde, stets nur gute Resultate gehabt.

Man darf den Klemmzangen nicht den Vorwurf machen, dass sie die Blase verletzen können, denn es genügt, die Vaginalschleimhaut gut vom Uterushals abzulösen und den Harnblasengrund nach oben zu schieben, um solche Zwischenfälle zu vermeiden. Indem man mit der Klemmzange sich hart an die Seite des Uterus hält und sie leicht gegen die Medianlinie konvergieren lässt, vermeidet man auch die Möglichkeit, zugleich mit der Basis des Lig. lat. die naheliegende Urethra zu verletzen. Zu diesem Behuf muss der Uterushals nach der entgegengesetzten Seite hin gezogen werden, wodurch die Urethra sich von der Kante des Uterus entfernen wird.

Wenn ferner Klemmzangen mit kurzer Klemmfläche angewendet werden, so wird man leicht die Gefahr einer Verletzung von Darmschlingen vermeiden.

Die Schmerzhaftigkeit ist durch Morphium leicht zu beseitigen; die ganze Operation dauert 20—25 statt 40—45 Minuten.

2. Caruso. — C. hat bei einer 38jährigen Frau eine Cyste aus dem subkutanen Fettgewebe des Mons Veneris in toto excidiert, die, mikroskopisch untersucht, alle Charakteristika einer Echinococcuscyste bot.

Aus der Vorgeschichte kann hervorgehoben werden, dass Pat. nach ihren Angaben in der Aufregung, nach einem Streite mit einer Nachbarin sich selbst mit den Händen in der entsprechenden Leibesgegend geschlagen hatte. Kurze Zeit nachher habe sie eine allmählich wachsende Geschwulst am Mons Veneris bemerkt.

(Eine eigenartige Weise, sich „die Haare zu raufen"! Ref.)

3. Casati. — In mehrfachen Modifikationen der Alexander'schen Operation: Kreuzweise Vereinigung der distalen mit den proximalen Stümpfen der Ligam. rotund., dann Kreuzung nur der proximalen Enden und Vereinigung derselben mit der Aponeurose der MM. recti längs der ganzen Strecke von einem Inguinalring zum andern, endlich einfaches Anheften des Ligamentes an die Aponeurose und an den äusseren Inguinalring hat C. 51 Fälle von Retrodeviationen des Uterus mit 51 sofortigen Heilungen operiert. Der weitere Verlauf zeigte: 3 Recidive der Rücklagerung, 8 Fälle entzogen sich der Kontrolle

7 sind vor zu kurzer Zeit operiert, wiewohl die erreichte Anteflexion bisher noch vorhanden, bei 33 ist normale Lagerung bestehen geblieben, und zwar seit 1—10 Jahren. 4 von diesen 33 haben geboren (im ganzen 12mal) und zwar ohne Schwierigkeit, der Uterus blieb in normaler Lage.

Als Nahtmaterial verwendet C. ausschliesslich Catgut.

4. Chiarleoni. — Die Methode des Verfassers besteht in folgendem: Herausschneiden eines Dreiecks in der Schleimhaut des vorderen Scheidegewölbes mit der Spitze am Tuberkulum inferior der Columna rugarum anterior, der Basis an der Cervix; Vereinigung des Defektes mit Einzelnähten oder fortlaufender Naht. Im hinteren Scheidengewölbe wird ein zweites Schleimhaut-Dreieck umschnitten und herauspräpariert, ebenfalls mit der Basis an der Cervix und der Spitze etwa in der Mitte der Vagina. Sodann wird die Cervix von ihrem Ansatz im Scheidengewölbe losgetrennt und nebst einem mehr oder weniger grossen Teil des supravaginalen Cervixanteiles frei präpariert, sodann amputiert und die amputierten Hälften des Cervixringes mit dem vordern und hintern Vaginallappen durch Naht vereinigt. Endlich soll noch die Kolpo-Perineorrhaphie angeschlossen werden.

Es bleibt so nach der Operation an Stelle des Vaginalgewölbes ein enges Infundibulum zurück, welches wohl geeignet ist, Recidive hintanzuhalten.

C. hat denn auch seine Methode mit Erfolg in 12 Fällen angewendet.

5. Cosetino. — Aus der umfangreichen Arbeit des Verfassers, die sich auf einen Zeitraum von mehreren Jahren bezieht, greifen wir den folgenden Fall von Geburt eines Myomes heraus:

Es handelte sich um eine 32jährige Virgo, die seit 7 Jahren an Menorrhagieen und Fluor albus litt und dadurch ausserordentlich anämisch geworden war. Bei ihrem Eintritt in die Klinik klagte sie über stark intermittierende, wehenähnliche Schmerzen im Unterleib. Die Ausdehnung des Abdomens war einer Schwangerschaft im 6. Monat entsprechend, die Paplation ergab einen ovoïden Tumor, der bis zum Nabel reichte, steinhart, beweglich, auf Betastung nicht empfindlich. Derselbe reicht ins kleine Becken hinab, spannt die Vagina auseinander und komprimiert Blase und Rektum.

Trotz subkutaner Morphiumeinspritzung werden die Uteruskontraktionen in der Nacht stärker und häufiger, und um 7 Uhr morgens wird ein enormes submuköses Myom geboren, dessen Stiel — von Grosszehendicke und 3 cm lang — den Fundus uteri, in in welchem er inseriert, nach sich zieht und so eine Inversion hervorruft.

Angesichts des schlechten Allgemeinzustandes beschränkte sich C. darauf, den Tumor abzutragen und die Mucosa des Uterus zu desinfizieren und antiseptisch zu bedecken. Jeder Versuch, das Organ zu reponieren, drohte den Collaps herbeizuführen und so wurde im Laufe des Tages alle Sorgfalt nur auf die Hebung des Kräftezustandes der Patientin verwendet. Nachmittags 2 Uhr, also etwa 7 Stunden nach dem „Partus“ fand sich zu C's. grösstem Erstaunen der Uterus spontan an seine normale Stelle zurückgekehrt. Die Pat. fühlte sich relativ

wohl. Der Tumor war zweillappig, 28 cm lang, 17 breit, 14 dick und wog 3300 gr.

6. Inverardi. — Nach Verfassers Ansicht ist es heutzutage nicht zulässig, alle übrigen Mittel, die für die Behandlung der Myome in Betracht kommen, zu erproben, ehe man die Operation vorschlägt. Es ist keine Frage, dass viele Frauen den Tod finden, auch nach einer glücklich beendeten Operation ihres Myomes, nur weil sie dem Chirurgen in einem für den operativen Eingriff ungünstigen Allgemeinzustand überwiesen werden. Es giebt Fälle — wenn sie auch ausserordentlich selten sind, — in denen durch anderweitige, als operative Mittel eine wirkliche und definitive Heilung erzielt wurde, und eben auf diese stützt man sich leider allzuhäufig und verliert dadurch eine kostbare Zeit.

Ein weiterer Koëffizient für die Mortalität ist die in den meisten Fällen eitle Hoffnung, dass der Eintritt der Menopause einen wohlthätigen Einfluss auf den Tumor ausüben werde. Aber hat man darüber eine Statistik? findet man nicht vielmehr, dass auch diese Ansicht nur geeignet ist, den richtigen Zeitpunkt zur Operation unbenutzt vorübergehen zu lassen? — Verfasser glaubt das letztere.

Hierzu kommt noch ein Drittes. Nicht voluminöse, multiple Myome sind es häufig, die man — eben wegen ihrer Kleinheit — nicht operieren zu müssen glaubt. Aber neben, oder aus solchen Tumoren entwickeln sich zuweilen maligne Geschwulste, die um so verhängnisvoller sind, als sie lange Zeit mit den erstern verwechselt werden, oder sie verfallen eitrig und geben dadurch zu einem mehr oder minder raschen, fast immer tötlichen Verlauf Anlass.

Schon sind die Mortalitätsziffern der Laparotomie fast ebenso günstige als bei Ovariotomien, aber diese Ziffern können gleich werden, wenn man den Myomen sofort und so lange sie noch per vaginam operierbar sind, zu Leibe geht.

I. veröffentlicht nun 36 Fälle von Myomen, die er mittelst Hysterectomia vaginalis operierte. Im Allgemeinen ist seine Operationsmethode die folgende:

Eröffnung des Douglas und Lösung etwaiger Adhäsionen. Eröffnung des vorderen Scheidengewölbes, Loslösung der Blase, Eröffnung der Plica vesico-uterina. — Sodann werden beide Zeigefinger in die gesetzte Wunde eingeführt, die Blase soweit als möglich seitlich abgelöst und die Basis des Ligam. latum vollständig freigelegt, indem man sucht, Blase und Uretheren nach oben zu schieben. Dieser Maassnahme glaubt es Inverardi verdanken zu müssen, dass er niemals einen Urether mit den Klammern gefasst hat. Dann werden die beiden Aa. Uterinae mit Deschamps ligiert (Catgut).

Der weitere Verlauf variiert, je nachdem der Uterus in toto oder nur in Stücken entfernt werden soll.

Im ersteren Fall wird schrittweise links und rechts das Lig. lat. ligiert und abgetragen. Vom 14. Fall an wurden auch die Adnexe mitentfernt und zwar erst nach der Extraktion des Uterus; die Lig. lat. wurden zuvor, wenige Centimeter von ihrem freien Rand weg, mit Klemmzangen gefasst und durch die entstandene Bresche hindurch die Adnexe heruntergeholt und entfernt. — Weder Peritonäum noch Vagina

wird vernäht, die Vereinigung der Wundränder vielmehr sich selbst überlassen.

Ist das Myom zu gross, um in toto entfernt werden zu können, so werden nach der Ligatur der AA. uterinae (w. oben) konisch umgrenzte Keile aus der Substanz des Uterus und Tumors geschnitten: zuerst aus der Cervix, dann, nachdem so das Cavum uteri gehörig eröffnet, kann der eigentliche Tumor in Angriff genommen werden.

In den 36 Fällen hatte I. einen Todesfall zu verzeichnen; der postoperative Verlauf war in 32 fieberlos, in 3 waren leichte Temperatursteigerungen vorhanden (1 davon infolge Darmkatarrh wegen Sublimatintoxikation, bei den andern beiden waren die Stümpfe, resp. die zurückgelassenen Adnexe, inficiert). Der Todesfall muss auf Vereiterung des Tumors, die schon vor der Operation eingetreten war, geschoben werden. Die Mortalität beträgt demnach 2,7 %.

I. bemerkt, dass Herzerscheinungen viel leichter bei vaginalen Hysterektomieen zu bekämpfen sind, als bei der Laparotomie, was ihn in Verbindung mit den sonstigen Vorzügen des vaginalen Weges diesen warm empfehlen lässt. „Man sollte nur bedenken, dass die Benignität der Myome nur existiert, wenn sie entfernt sind, nicht wenn sie im Organismus kultiviert werden."

7. Piccoli. — Die zu beschreibende Operationsmethode soll in denjenigen Fällen angewendet werden, in denen nach Fehlschlagen aller unblutigen Repositionsmittel nur die Exstirpation des Uterus übrig bleibt. — Sie besteht aus folgenden Teilen:

1) Asepsis des Genitalkanales, Herabziehen des Uterus durch elastischen Zügel und eventuelles Curettement der Uterusmukosa.

2) Breite Eröffnung des Douglas durch transversalen Einschnitt in das hintere Scheidengewölbe.

3) Erneuerter Repositionsversuch. Missglückt derselbe, dann mediane Incision durch die ganze Dicke der hinteren Uteruswand bis zum Fundus — wenn dies nötig wird — und Reinversion des Organes.

4) Naht der Wunde vom Peritonäum her (Einzelnähte).

5) Reposition des Uterus und Schluss des Douglas.

P. hat seine Methode schon beim XI. Internationalen Kongress zu Rom vorgetragen, und kommt nun auf dieselbe zurück, nachdem sie seither in 2 Fällen mit gutem Erfolg zur Ausführung gelangte.

Durch die quere Oeffnung im Douglas, welche circa 1 cm unterhalb des Cervixansatzes gemacht wird, wird der Zeigefinger hakenförmig in das Infundibulum der Inversion gelegt und auf denselben hin in die hintere Uteruswand eingeschnitten (Knopfmesser). Von Zeit zu Zeit werden dann wieder Taxisversuche gemacht, bis der Einschnitt lang genug ist und alle Hindernisse beseitigt. (Das war in den beschriebenen Fällen erst erreicht, nachdem der Schnitt bis zum Fundus geführt worden). Es gelang dann mit grosser Leichtigkeit, den Uterus zu reinvertieren, „wie man es mit den umgekrempelten Aermeln einer Jacke machen würde."

Die Naht der hinteren Uteruswand geschah mit 12 Seidenknopfnähten. — Der Fornix wurde nicht geschlossen und durch eine ausgiebige Tamponade des Uterus in normale Anteflexion gebracht und erhalten.

Im Centralblatt f. Gyn. 1899, No. 4, beschreibt Dr. F. Westermark (Stockholm) („1 Fall von Uterusinversion nach einer neuen Methode operiert") eine von ihm erdachte, mit der eben beschriebenen identische Operation, die er im Sommer 1897 ausführte. Da Piccoli sein Verfahren schon 1894 auf dem Kongress vortrug und Morisani 1896 es zum ersten Mal praktisch erprobte, so gebührt wohl Piccoli die Priorität, die dieser schon gegenüber Duret-Paris zu verteidigen Gelegenheit hatte. (Der Ref.)

8) Ruggi. — Verf. ist der Ansicht, dass der Grund, weshalb die üblichen Prolaps-Operationen — namentlich in schwereren Fällen — keine befriedigenden Resultate gegeben haben, darin liege, dass man auf die veränderte Beschaffenheit der Parametrien und auf die durch das herabgezogene Peritonäum geschaffenen „Rutschbahnen" kein Gewicht gelegt habe. Das Peritonäum stelle vor und besonders hinter dem Uterus gewissermassen Geleise dar, auf welchen die Teile mit Leichtigkeit, die einen auf den andern sich bewegen können, und weitere anatomisch-pathologische Veränderungen werden in Vagina, Vulva und Peritonäum hervorgebracht.

Der prolabierte Uterus muss nach des Verfassers Ansicht in die Kategorie der Hernien gestellt werden und zwar derjenigen, wobei die prolabierten Teile sich ausserhalb des Peritonäalsackes befinden.

Die Hauptgesichtspunkte, nach denen eine Behandlung des Uterusprolapses erstrebt werden müsse, sind daher die folgenden:

1.) Das Parametrium ist anatomisch zu modifizieren, so dass der reponierte und eine Zeit lang durch eine Tamponade in seiner physiologischen Lage zurückgehaltene Uterus, im Verein mit den andern aus ihrer normalen Stellung gebrachten Teilen, die Möglichkeit finde, sich zu fixieren und fixiert zu bleiben.

2.) Die Peritonäallappen, durch welche die „Rutschbahnen" gebildet werden, sind zu verlagern und zu verkürzen, so dass ein leichtes Gleiten der Teile auf ihnen nicht mehr möglich ist.

3.) In Vagina, Vulva und Damm sind nach Möglichkeit die physiologischen Verhältnisse wiederherzustellen, ohne diese Teile über gewisse Grenzen hinaus zu verkürzen.

Den unter 1.) und 2.) aufgestellten Gesichtspunkten wird R. in folgender Weise gerecht: Der Uterus wird ähnlich wie bei vaginalen Hysterektomie — etagenweise von den beiderseitigen Parametrien zu etwa $^2/_3$ seiner Kantenlänge isoliert, sodann werden beide Flächen des Uterus angefrischt, d. h. ihres Peritonäalüberzuges beraubt (bis auf geringe Reste), und nun das Peritonäum beider Plicae so an den Uterus angenäht, dass das Resultal einer Verödung beider Falten gleichkommt. Endlich wird die Cervix amputiert.

Die Vagina wird durch eine besondere, in Kürze nicht deutlich zu machende Plastik verengt.

R. will sehr günstige Resultate erhalten haben.

Tagesnachrichten und Notizen.

Am 28. April starb Dr. Inverardi, ordentlicher Professor der Geburtshülfe und Gynaekologie, Leiter der Univ.-Frauenklinik in Padua.

Geboren am 4. Februar 1854 zu Alexandria (Piemont), vollendete er früh seine Studien und wurde, 23 Jahre alt, zum Dr. promovirt. Nachdem er seine geburtshülfliche Ausbildung bei dem Mentor der italienischen Geburtshelfer, Prof. Tibone in Turin durchgemacht, war seine weitere wissenschaftliche Laufbahn eine rasche und glänzende. Bei allen Concurrenzen blieb er Sieger und bekleidete so der Reihe nach die ordentliche Professur an den Frauenkliniken in Messina, Florenz und schliesslich Padua, wo er bald zum Vorsitzenden der Fakultät erwählt wurde.

Während der Jahre, die er selbst als Forscher der Weiterbildung unseres Faches widmete, gab er zahlreiche wissenschaftliche Arbeiten heraus. die nicht minder wie in Italien auch im Auslande hochgeschätzt wurden und von denen mehrere von klassischem Gehalte einen dauernden Platz in der Geschichte desselben behalten werden.

Die Universität Padua hat in Inverardi einen ihrer geschätztesten Lehrer, Italien einen berühmten Bürger, die Wissenschaft einen ihrer tüchtigsten und zuverlässigsten Forscher verloren.

Von seinen hauptsächlichsten Arbeiten seien hier folgende angeführt:

1. Descrizione di un bacino cifotico (1881).
2. Ricerche e Studi per arrivare alla diagnosi della conjugata ostetrica (1885).
3. Studi sul mecanismo del parto; il moto di rotazione interna nelle presentazioni cefaliche (1886).
4. Di Mecanismo del parto nelle presentazioni cefaliche e nella podalica (1887).
5. Sulla patogenesi e cura della eclampsia puerperale.
6. Sulla istereotomia totale abdominale nei fibromiomi dell' utero.
7. Sulla isterectomia vaginale nei fibromiomi dell' utero,

sowie zahlreiche kleinere Arbeiten und klinische Berichte.

Acconci-Genua.

An Stelle des nach Graz berufenen Prof. A. v. Rosthorn ist Prof. M. Saenger in Leipzig zum ordentlichen Professor der Geburtshülfe und Gynaekologie und zum Director der geburtshülflich-gynaekologischen Klinik an der deutschen Universität in Prag ernannt worden.

Habilitirt haben sich: Dr. Franz Kosminski und Dr. Ladislaus Bylicki für Geburtshülfe und Gynaekologie an der Universität Lemberg, und Dr. Friedrich Kleinhans an der Prager Deutschen Universität.

Gestorben Dr. Jallet, früher Professor der Geburtshülfe zu Poitiers.

Vereins- und Litteraturbeilage.

I.

Original-Sitzungsberichte

aus

geburtshülflich-gynaekologischen Gesellschaften.

I. Gesellschaft für Geburtshilfe und Gynaekologie in München.

Sitzung am 22. März 1899.

Vorsitzender: Klein.

In Stellvertretung des Schriftführers: G. Kleinschmidt.

1. Herr Priv.-Doz. Dr. Barlow (als Gast): Cystoskopische Demonstration der männlichen Harnblase in vivo.

2. Herr Frickhinger: Demonstration eines intra partum rupturirten vaginaefixirten Uterus.

Der Fall war folgender: 30jährige 6. Gebärende, wurde am 6. Januar 1899 Vormittags 6 Uhr in unsere Klinik gebracht; die 3 ersten Geburten ohne Unregelmässigkeiten; im Jahre 1895 wurde die Frau wegen Gebärmutterverlagerung operirt und zwar wurde, wie uns Herr Dr. Lamping sagte, von anderer Seite eine Vaginaefixation vorgenommen. Bei der im Jahr 1897 stattfindenden 4. Geburt: Wendung, ausserordentlich schwer, Kind tot.

Die Frau ist ziemlich kräftig, von gutem Ernährungszustande und mittelgrosser Statur; Leibesumfang 102 cm, Höhe des Fundus 40 cm, Becken nur in der Conjugata mässig verengt. Lage des Rückens nicht ganz sicher zu bestimmen, scheinbar mehr nach vorne, kleine Theile im Fundus, Herztöne in der Mittellinie, etwas nach rechts, Nabelschnurgeräusch.

Scheide weit, Muttermund rechts und hoch oben 2 Markstück gross in der Ebene des Beckeneingangs nahe am Promontorium, Blase wölbt sich in Wallnussgrösse vor. Schädel hoch über dem Becken; Wehen spärlich.

Um 2 Uhr 15 Minuten Blasensprung. Erneute Untersuchung ergab unveränderten äusseren Befund. Muttermund, der immer noch sehr schwer zu erreichen ist, etwas erweitert, auf ca. 5—6 cm. Während der Untersuchung geht noch viel Fruchtwasser ab; bis Abends 6 Uhr Wehen nicht stärker, innerer Befund nicht geändert, desshalb Colpeurynter in die Scheide. Gegen 8 Uhr Wehen häufiger und kräftiger. Um 11 Uhr unter kräftigem Mitpressen Ausstossung des Colpeurynters. Muttermund jetzt völlig er-

weitert, Kopf etwas tiefer gerückt, jedoch noch beweglich, nur mit einem sehr kleinen Segment im Beckeneingang; in der Mitte ein wenig nach rechts und hinten die grosse Fontanelle, von der sich nach rechts und hinten die Stirnnaht noch eine Strecke weit verfolgen lässt. Kleine Fontanelle mit Mühe links vorne zu erreichen, noch bedeutend höher, also erste Schädellage. Herztöne gut. Gegen 7 Uhr Morgens Herztöne schwächer, sie verschwinden ebenso rasch vollständig, desshalb künstliche Beendigung der Geburt. Da der Kopf noch nicht zangengerecht steht, wird die Ausführung der Wendung beschlossen, die sich als sehr schwer erweist Beim Eingehen mit der linken Hand zeigt sich, dass das Kind verdreht im Uterus liegt; das Gesicht nach rechts, der Rücken nach vorne, die Beine nach hinten und mehr nach links. In der Mitte der Gebärmutter steht dem Vordringen der Hand ein eigenthümlicher Widerstand entgegen, der, wie es den Eindruck macht, mit einer ringförmigen Verdickung der Uteruswand zusammenhängt. Das Durchführen der Hand zwischen dieser Stelle und dem kindlichen Körper ist sehr mühsam. Oberhalb der Verengerung erweitert sich die Uterushöhle wiederum, und es kann hier das eine Bein (das rechte) mit Leichtigkeit ergriffen werden. Die Umdrehung gelingt jedoch an demselben durchaus nicht, es wird deshalb auch das zweite Bein herabgeholt, worauf die Einleitung des Steisses von statten geht. Die Extraction wird der Wendung sogleich angeschlossen; Kind asphyktisch II. Grades, wird aber wiederbelebt. Uterus nach der Geburt gut contrahirt, Placenta spontan um 7 Uhr 20 Minuten geboren. Befinden der Parturiens während der Operation und unmittelbar nach derselben in keiner Weise besorgnisserregend, Puls nicht alterirt, es waren durchaus keine Zeichen einer Blutung vorhanden.

Am Abend des ersten Wochenbetttages Puls 120, Leib sehr schmerzhaft. Am folgenden Tage häufiges Erbrechen, am 3. Tage stärkere Auftreibung des Leibes, neben unveränderter Schmerzhaftigkeit und charakteristische Erscheinungen einer akuten Peritonitis; der Verfall nahm immer mehr zu, Puls bis 140—160, Extremitäten immer kühler, am 5. Tage nach der Geburt Abends 9 Uhr Exitus letalis.

Aus dem Sectionsberichte ist hervorzuheben, dass es sich um eine diffuse, eitrig hämorrhagische fibrinöse Peritonitis handelte, welche die Folge einer Ruptur der Scheide und der Pars cervicalis an der hinteren Wand war.

Demonstration der Genitalien: Im Cavum utero-vesicale ein derb fibröser glänzend weisser Strang, der sich von der Gegend des Blasenscheitels auf den Uterus fortsetzt; entsprechend der Lage dieses Stranges sieht man an der vorderen Vaginalwand eine Vertiefung, in der sich eine Narbe befindet, welche die Stelle des Vordringens bei der Operation vor 2 Jahren erkennen lässt. An der hinteren Vaginalwand etwas nach rechts ein etwa 4 cm langer Riss der sich nach oben 2 cm lang in die Cervix fortsetzt. Entsprechend der Stelle, wo die Fixation der Uteruswand an die Vagina offenbar vorgenommen wurde, ist auch jetzt noch eine Verdickung zu sehen, die ein leistenförmiges Vorspringen der Uterusmuskulatur gegen die Höhle bedingt. Die Uterushöhle setzt sich nach links und oben von der durch die Anheftungstelle der Adhaesion gekennzeichneten Stelle fort und links oben an der seitlichen Gebärmutterwand befinden sich Ovarium und Tube dieser Seite, während die Adnexe der rechten Seite rechts unten — in situ offenbar im oder nahe dem kleinen Becken — zu sehen sind in einer Entfernung von den linken Adnexen von 23 cm, während die Länge der Uterushöhle 12 cm beträgt.

Rückblick auf den Verlauf der Geburt: Dauer der ersten Geburtsperiode 27 Stunden (also 3 mal mehr als die mittlere Dauer), der zweiten Periode fast 8 Stunden, bis sie operativ beendigt wurde, der ganzen

Geburt über 35 Stunden. Wann die Uterusruptur entstanden ist, war nicht ganz sicher, wohl kaum bei der Einleitung der Hand, eher schon bei der Wandung und am wahrscheinlichsten bei der Durchleitung des Kopfes durch die stark ausgezogene Stelle.

Es konnte also wiederum, wie auch Wertheim angiebt, die Entfaltung der vorderen Uteruswand nicht vor sich gehen, es musste vielmehr die hintere Wand der Gebärmutter zur Vergrösserung hauptsächlich verwendet werden. Bei der Geburt selbst konnte die vordere Muttermundslippe sich nicht an der Erweiterung des Muttermundes betheiligen, es musste deshalb die hintere Lippe und der an sie angrenzende Theil der Vagina abnorm stark gedehnt werden, wodurch die Praedisposition zur Zerreissung geschaffen wurde.

Wodurch die beschriebene Verdickung der Uteruswand entstanden ist und das leistenförmige Vorspringen in die Uterushöhle, ist nicht ohne Weiteres klar, hängt jedoch wohl auch zusammen mit der durch die Fixation behinderten Entfaltung.

Ich glaube, dass der vorliegende Fall wiederum in typischer Weise die Geburtsstörungen zeigt, wie sie nach Vaginae-Fixation in der Litteratur beschrieben sind und ich erachte aus diesem Grunde, dass der Fall in Bezug auf die Frage der Vaginae-Fixation von Interesse sein wird.

Herr Dr. Madlener-Kempten: Ueber Vaginae-fixatio uteri.

Auch nach Bekanntwerden der Geburtsstörungen habe ich die V. beibehalten, jedoch nicht mehr in der Form der hohen (Fundus-) Fixation, sondern wie Martin u. a. und neuerdings wieder Mackenrodt in Form der Befestigung des Uterus im unteren Teil des Corpus ca. 2 cm über dem inneren Muttermund. Ich glaubte nicht, dass durch die neue Modifikation der Dührssen'schen Methode, wodurch der Fundus fixiert, aber durch isolierten Schluss der Plica eine serososeröse Adhäsion erzielt wird, in allen Fällen eine Geburtsstörung sicher vermieden werden kann, besonders dann nicht immer, wenn eine Infektion stattfindet. Ich verzichte lieber auf absolut sichere Dauerresultate. Der Meinung Mackenrodt's, dass auch mit der tiefen Fixation Recidive post partum zu vermeiden sind, kann ich nicht beistimmen.

Ich fixiere mit 2 Seidenfäden; der obere, der ca. 2 cm über dem inneren Muttermund zu liegen kommt, fasst das Blasenperitoneum mit. Ich ziehe den Uterus in allen Fällen zur Scheidenwunde heraus, also auch bei mobilen Retroflexionen, da von mir 2mal bei scheinbar nicht fixierten Uteri Adhäsionen gefunden wurden. Würde man diese nicht lösen, so wäre ein Recidiv wahrscheinlich.

M. hat meist in der angegebenen Weise in den letzten 3 Jahren 47 Vaginaefixationen ausgeführt und keinen Fall verloren. 4 von diesen 47 Fällen wurden nicht wegen Lageveränderung, sondern aus anderen Gründen (2 Pyosalpinx, 1 Myom, 1 Parovarialcyste) operiert. Somit bleiben 43 Fälle wegen Verlagerung des Uterus. Hiervon entfallen 10 auf Uterusprolapse. Ich mache bei Prolapsus uteri prinzipiell die V. neben scheidenverengernden Operationen. 9 von diesen Prolapsen waren incomplete, die Pat. wurden sämtlich geheilt

und verrichten ihre zum Teil schwere Arbeit wieder. 1 war ein Totalprolaps. Diese Pat. bekam 8 Wochen nach der Operation durch Heben einer schweren Last ein akutes Recidiv. Ein Teil des hinteren Vaginalgewölbes und die Portio traten zur Vulva heraus, incarcerierten sich im engen Introitus und schwollen mächtig an. Nach der schwierigen Reposition trug Pat. 1 Jahr lang ein Pessar, das den Vorfall vollständig zurückhielt. Nach Herausnahme des Pessars trat kein Recidiv mehr ein, und die Frau verrichtet nun ohne Pessar ihre schwere Arbeit. — Bei Vaginalprolapsen wende ich die V. nur an, wenn der Uterus hinten liegt.

Es bleiben 33 V. wegen Retroflexio. Davon waren 15 mobile, 18 fixierte, d. h. durch Perimetritis resp. Pelviperitonitis fixierte Uteri. Unter den 15 mobilen Retroflexionen wurde 2mal nach Wertheim operiert, durch vaginale Fixation der runden Bänder. Die eine von diesen Pat. berichtete nach $^1/_2$ Jahr brieflich ihr vollständiges Wohlbefinden, die andere ist vor 2 Monaten operiert, ist schmerzfrei und hat den Uterus anteflektiert. Falls diese Operation Dauerfolge ergäbe und keine Geburtsstörungen machte — letzteres ist eher anzunehmen, als ersteres — würde ich sie in Zukunft öfters ausführen. Die übrigen 13 wurden, wie angegeben, vaginaefixiert. — 18 Kranke wurden wegen fixierter Retroflexio operiert. 8mal war zur Lösung der Verwachsungen die Kolpotomia posterior nötig. M. macht in Narcose vor der Operation den Versuch, den Uterus aufzurichten, gelingt dies nicht bei mässiger Kraftanwendung, so wird mit der Kolpotomia posterior begonnen.

In 5 Fällen wurde die Sterilisierung durch Tuben-Resektion ausgeführt, 3mal bei Uterusprolaps, 2mal bei Retroflexio. Ich halte bei schwereren Prolapsen ohne weiteres, bei Retroflexionen dann, wenn sie Vielgebärende betreffen, die sehr heruntergekommen sind, die Sterilisierung für angezeigt. Die beiden steril gemachten Retroflexionskranken waren eine 40jährige IIIpara und eine 45jährige XIVpara.

Gravid wurden von den sämtlichen Operierten 5. Keine hat abortiert. Eine befindet sich im 8. Monat der Gravidität, der Uterus ist normal configuriert, die Portio ist nicht in die Höhe gezogen, sodass eine regelrechte Geburt zu erwarten ist. 4 sind am Ende der Gravidität niedergekommen. 3 davon hatten spontane Partus in Schädellage mit lebendem Kind. Ueber die 4., eine Vpara, schrieb an mich der in Oberndorf ansässige Arzt, dass er zur Geburt gerufen worden sei und eine Schädellage, den Kopf über dem Beckeneingang stehend, etwas auf das Darmbein abgewichen, gefunden habe. Da die Herztöne des Kindes über 160 zählten, machte der betr. Kollege die Wendung bei fast vollständig erweitertem Muttermund und entwickelte ein asphyktisches Kind von 4 Kilo Gewicht, das bald darauf starb. Auf Befragen erklärte der Kollege ausdrücklich, dass kein Hochstand der Portio zu bemerken war. Ich glaube, dass in diesem Falle der V. zwar nicht bestimmt jede Schuld an dem abnormen Geburtsverlauf abgesprochen, dass diese Schuld aber auch nicht als wahrscheinlich bezeichnet werden kann.

Recidiv, was Lage anbelangt, wurden 2, beide nach der Geburt, während die beiden anderen, die geboren, den Uterus anteflektiert behielten.

Die eine rückfällige unterzog sich nach vergeblicher Pessarbehandlung zum 2. Mal der Vaginaefixation. Es ist dies auch eine von den Kranken, die durch Tubenresektion steril gemacht wurden. Die andere fand durch Einlegen eines Pessars Besserung.

Was das subjektive Befinden der Operierten anlangt, so kann über eine, die mit antefl. Uterus entlassen wurde und die sich nicht mehr vorstellte, nichts berichtet werden. Von den restierenden 31 Fällen wurden 5 erst in diesem Jahre operiert. Sie befinden sich wohl und haben den Uterus in Anteflexion. Es bleiben somit 26 Fälle, die längere Zeit beobachtet sind. 2 davon wurden nicht gebessert, eine mit bedeutender Darmatonie und eine Hysterika. Weitere 4 wurden teilweise von ihren Beschwerden befreit, indess nicht völlig geheilt. 20 wurden völlig geheilt. Darunter sind Frauen mit jahrelangem Leiden, die vielfach vorher lange vergeblich behandelt wurden. 2 davon konnten kaum gehen, sich nicht bücken und sind nun beschwerdefrei.

M. ist der Ansicht, dass es wohl nie gelingen wird, eine Fixationsmethode zu finden, die Recidive bestimmt vermeiden lässt und doch keine Geburtsstörungen verursacht. Aber auch auf die Aussicht hin, dass nach einer folgenden Geburt ein Recidiv nicht ganz sicher ausbleibt, ist die Operation zur Behandlung sonst nicht zu bessernder Retroflexionen gerechtfertigt.

4. Herr Theilhaber: Als Herr Madlener vor 12 Tagen seinen Vortrag über Vaginaefixation für die Gyn. Gesellsch. anmeldete, ersuchte mich unser Herr Vorsitzender um eine Zusammenstellung des Verlaufs der Geburten nach Fixation des Uterus. Ich erlaube mir Ihnen hier mitzuteilen, was ich in dieser Zeit hierüber in Erfahrung bringen konnte. Eine eingehende Kritik der Indicationen für die Fixation des Uterus will ich für heute unterlassen. Ich beschränke mich darauf Ihnen mitzuteilen, dass ich bezügl. der orthopädischen Behandlung des retroflektierten Uterus genau den gleichen Standpunkt einnehme, den ich vor 4 Jahren hier vertreten habe. Ich habe seitdem ca. 300 neue Fälle von Retroflexio uteri in Behandlung genommen. Auch die Beobachtung dieser Patienten hat mir gezeigt, dass die ausschliessliche Behandlung der Komplikationen (mit Vernachlässigung der Lage des Uterus) günstigere Resultate verschafft, als ich früher erzielte, als ich noch die orthopäd. Behandlung des Uterus übte. — Ferner glaube ich, dass die Fixation des Uterus auch bei der weitaus überwiegenden Mehrzahl der Fälle von Prolaps nichts leistet. Auch diesbezüglich haben mich weitere Beobachtungen in der Ueberzeugung bestärkt, der ich vor zwei Jahren in der Mon.-Schrift f. Geb. u. Gyn. (1897 Mainummer) Ausdruck gegeben habe. Die von mir modifizierte Methode der Colporrhaphie hat mir ohne jegliche Fixierung des Uterus ganz ausgezeichnete Dienste geleistet, so dass ich bis heute noch kein Bedürfnis habe, eine Aenderung dieser Methode vorzunehmen.

Was den Verlauf der Geburten nach Fixierung des Uterus betrifft, so ist es von Interesse daran zu erinnern, dass man eine Reihe von Jahren nur von günstigem Verlauf der Schwangerschaften und Geburten hörte, bis Strassmann (Arch. f. Gyn., Bd. 50) im Jahre 1895 über

zwei schwierige Geburten nach Vaginaefixation berichtete. Im ersten Falle war die Entbindung mittels schwieriger Wendung gelungen, doch war die Mutter stark verletzt worden, die Fixationsstelle war rupturiert. Im zweiten Falle war der Kaiserschnitt nach Porro notwendig geworden; die Mutter starb nach kurzer Zeit. Derselbe Autor berechnete für die Schwangerschaft nach Vaginaefixation am Material der Poliklinik der Charité 27,2 % Aborte, während er nach Pessarbehandlung nur 16,6 % Aborte konstatierte. Kurz darauf demonstrierte Velde (Berl. Wochenschrift 1897 N. 36) die Präparate eines Falles von absolutem Geburtshindernis nach Vaginaefixation: Eclampsie, Portio sehr hoch, vordere Scheidenwand so stark in die Höhe gezogen, dass vor dem Uterus das Scheidengewölbe eine spitzwinkelige Knickung aufweist, Kopf in einer Ausbuchtung in der vorderen Uteruswand fühlbar, drohende Uterusruptur. Porro: Tod nach $1^1/_2$ Stunden. Sektion: tiefer langer Riss im breiten Mutterband, tödliche Blutung. Eine ähnliche Geburt berichtete nach kurzem Gräfe: (Monatsschrift f. Geb., Bd. 2, S. 472) hier war das Peritoneum bei der Vaginaefixation nicht eröffnet worden (!!). Querlage, ebenfalls Eclampsie, Portio abnorm hochstehend, Kaiserschnitt, Heilung. Wertheim (C. Bl. f. Gyn., B. 19, S. 466) berichtet über 3 Fälle von Schwangerschaft nach Vaginaefixation. Im ersten enorm schwierige kombinierte Wendung, im zweiten Abort im 4. Monat, im dritten Spontangeburt. Rühl (C.-Bl. f. Gyn., B. 20, N. 6) hat 12 Geburten beobachtet, 7 normale, dreimal machte er die Wendung, zweimal durchschnitt er die vordere Uteruswand von der Vagina aus, und extrahierte das Kind durch die so gemachte neue Oeffnung. Lichtenstein (Zeitschr. f. prakt. Aerzte 1896, N. 5): Vaginaefixation wegen Blutungen nach inkompletem Abort (!), musste nach misslungener Zangenapplikation die Perforation und Wendung machen. Veit (Zeitschr. f. Geb. u. Gyn. Bd. 34, S. 615) sah zwei Spontan-Geburten nach dieser Operation. Hohl (Arch. f. Gyn. Bd. 54, S. 615) berichtet über 7 Geburten aus der Fehling'schen Klinik, darunter 3 mal Querlage, einmal Placenta praevia lateralis, die übrigen Spontangeburten: 18 Prolapse mit 56 % vollständiger Heilung. Kossmann berichtete über 3 Schwangerschaften, zwei Aborte, 1 Spontangeburt. Hink über 8 Spontangeburten. Flaischlen (Monatsschr. f. Geb. u. Gyn. Bd. 2, S. 129) 1 Spontangeburt, aber Recidiv infolge von Lockerung der Adhäsionen. Likawski (Dissertation) berichtet über 20 kontrollierte Vaginaefixationen aus der Klinik Küstner's. 7 Misserfolge, 12 Heilungen (Kontrolle nach 2—10 Monaten). Bei den ohne Eröffnung der Plica operierten Fällen nur 37 % Heilungen! Klotz (C.-Bl. f. Gyn. Bd. 20, S. 538) sah bei 34 Schwangerschaften nach Vaginaefixation 13 Aborte, 1 Extrauteringravidität, 5 Zangen-, 1 Querlage. Die übrigen normale Geburten. Buschbeck (Dresdner Frauenklinik) nach 13 Vaginaefixationen eine schwierige Wendung. Kober: (Küstner's Klinik. Diss.) 25 Schwangerschaften, 6 Aborte, 13 normale Entbindungen, 3 Zangen-, 1 Placenta praevia, einen Nabelschnurverfall. Jacobs in Brüssel (C.-Bl. f. Gyn. Bd. 20. N. 15) berichtet über 25 Vaginaefixationen mit 11 Recidiven, 3 Aborten, 5 Spontangeburten. Noble berichtet aus Amerika über 4 Fälle: im ersten künstliche Frühgeburt wegen unstillbaren Erbrechens, im zweiten hochgradige

Wehenschwäche, im dritten schwierige Zange, im vierten Kaiserschnitt. Aus der gesammten amerikanischen Litteratur stellt er 43 rechtzeitige Geburten zusammen, 3mal Zangen-, 1mal Kaiserschnitt, 2mal Zurückhaltung der Nachgeburt. Ich selbst habe aus eigener Praxis über 1 Geburt nach Vaginaefix. zu berichten. Die Geburt wurde vom Hausarzt mittelst Zange beendigt.

Etwas besser, jedoch auch nicht sehr günstig, verliefen die Schwangerschaften nach Ventrifixation Miländer (Zeitschr. f. Geb. u. Gyn. Bd. 33, S. 464) stellt 74 Schwangerschaften zusammen: 6mal trat Abortus, 3mal Frühgeburt ein, unter 54 rechtzeitigen Entbindungen sind notiert 4 Wendungen, 4 Zangen-, eine manuelle Extraktion, 2 Kaiserschnitte. Guérard (Cent. f. Gyn. Bd. XX, p. 531) berichtet über eine Zangenentbindung, in der Nachgeburtsperiode starke Nachblutungen, da der Uterus sich nicht zusammenziehen kann, Laparotomie, Lösung der Adhäsion. Klotz (C. f. Gyn. Bd. XX, p. 538), sah 12 Schwangerschaften, 7 Aborte, 4 normale Entbindungen, 1 Querlage. Strassmann (Verh. d. Berl. Ges. f. Geb. u. Gyn.) dreimal Nachblutungen der Nachgeburtsperiode. Abel (Centr. f. Gyn. 1896. Nr. 19) in einem Falle Sectio caesarea. Kober (I.-D. Breslau) in Küstner's Klinik 16 Geburten, 2mal Querlage, enmali Perforation wegen Tetanus und Nabelschnurverfall bei todtem Kind. Meurer (Centr. f. Gyn. 1898. p. 1216) zwei Schwangerschaften, 1 Zange. Flaischlen (Zeitschr. f. Geb. u. Gyn. Bd. 34, p. 80) mehrere Fälle ohne Geburtsstörung. Bedone (Centr. f. Gyn. 1897. p. 716) berichtet aus Italien über 24 Ventrifixationen mit 6 Schwangerschaften, 1 Kaiserschnitt, Genesung, später Schwangerschaft bei derselben Frau, abermals Kaiserschnitt, Tod; 3) Laparotomie intra partum, Lösung der Adhäsionen, Extraktion an den Füssen per vaginam (Calderini) 4) Kaiserschnitt. Die übrigen haben normal entbunden. — Jakobs (Centr. f. Gyn. Bd. XX, p. 413) berichtet aus Brüssel über 60 Ventrifixationen bei Retroflexion mit nur 31 Heilungen. Bei Prolaps waren die Resultate so schlecht, dass er die Indication ganz verlassen hat. Unter 22 Schwangerschaften sah er 5 Aborte. Gibert (Centr. f. Gyn. 1897. p. 712) sah 2 Geburten, wovon 1 spontan verlief, die andere durch Wendung beendigt wurde.

Es ist sicherlich schwierig, aus so verschiedenartigem Material Statistiken anzufertigen, in denen die Gefahren für die Geburten nach Prozenten ausgerechnet werden. Ich ziehe deshalb vor, dies zu unterlassen und bemerke nur, dass in einer älteren Statistik Graefe die Geburtsstörungen nach Vaginaefixation auf 15 %, Wertheim auf 18 % berechnet hat. Die Verteidiger dieser Operationen pflegen einzuwenden, dass diese Störungen nur bei den älteren und alten Methoden, nicht jedoch bei den neueren und allerneuesten Arten der Vaginaefixation beobachtet worden sind. Mit dieser Ausrede ist wohl gar nichts bewiesen. Da der menschliche Foetus im Mutterleib sich bekanntlich 9 Monate aufhält, können Geburtsstörungen nach derartigen Operationen doch wohl nicht früher als 1 Jahr nach Erfindung der betreffenden Operationsmethode beobachtet werden. Schon dieser Umstand sichert jeder neu erfundenen Methode einen mindestens einjährigen Bestand und viel älter sind ja die neuesten Operationsmethoden der Retroflexio noch nicht. Ausserdem darf man wohl wieder daran erinnern, dass auch

die alten Operationsmethoden 5 Jahre lang geübt wurden, bevor ihr unheilvoller Einfluss auf den Geburtsverlauf bekannt wurde. Ich bin der Ansicht, dass nach jeder Fixationsmethode des Uterus ab und zu Störungen der Geburten eintreten werden. Die Fixateure werden hier immer zwischen Scylla und Charybdis schwanken. Werden die Fixationen dünn und locker und betreffen sie nur den unteren Teil des Corpus, so wird sehr häufig das gewünschte Resultat nicht lange anhalten, der Uterus wird oft wieder nach hinten fallen, namentlich im Wochenbette würden dann oft die in der Schwangerschaft gelockerten Adhäsionen den Uterus nicht mehr in Anteflexio erhalten. Werden jedoch die Adhäsionen derb und fest, inserieren sie am Corpus in grosser Ausdehnung hoch hinauf, und lockern sie sich nicht, so wird häufig Gebärunfähigkeit resultieren. Man hat die tiefe Fixation aufgegeben und mit der Fixation des Fundus vertauscht, denn bei ersterer waren schon nach kurzer Zeit bis zu 63 % Rezidive (vid. Likawski l. c.), bei letzterer dagegen nur (!) etwa 45 % Rezidive (s. Keller C.-Bl. f. Gyn. 1896 S. 282.) Ausserdem glaubt man durch isolierten Schluss der Plica alle Gefahren für die Geburt beseitigen zu können. Ich glaube, dass die Enttäuschung bei all diesen Verbesserungen (?) der ursprünglichen Operationsmethode nicht ausbleiben wird. Der Operateur kennt nicht die Gewalt, mit der im einzelnen Falle das Corpus nach hinten gezogen wird. Dieselbe ist sehr verschiedenartig, je nachdem mehr oder weniger kurze und derbe Adhäsionen an der Hinterwand des Corpus dasselbe nach hinten ziehen oder je nachdem Narben im Parametrium den Zug ausführen, oder wenn eine zu kurze vordere Scheidenwand die Portio nach vorn zieht und damit den Uteruskörper nach hinten herum hebelt. Andrerseits hat der Operateur es auch gar nicht in der Hand, die Ausdehnung und die Stärke der beabsichtigten Adhäsionen genau festzustellen; denn es bilden sich die Adhäsionen nicht bloss da, wo die Seidenfäden durchgelegt werden, sondern es kann eine „Peritonitis sicca“ auch ausserhalb des Bereiches der Fäden entstehen, überall da, wo Kugelzangen angesetzt wurden und auch noch an manchen anderen Punkten der Serosa. Wurde doch auch in einer grossen Anzahl von Fällen Fieber nach der Operation beobachtet. Aber auch ohne solches bilden sich häufig nicht beabsichtigte Adhäsionen nach Laparotomien, was von Walthard und anderen auf den Reiz der eingeführten Luft zurückgeführt wird. Auf die von Gr. Smith aufgestellte Unterscheidung zwischen seroso-seroeser, seroso-fibröser und fibroso-fibroeser Verwachsung lege ich keinen allzu grossen Wert. Auch ohne dass das Peritoneum eröffnet worden ist, finden sich manchmal am Uterus Adhäsionen, die sich in der Schwangerschaft absolut nicht lockern, so erinnere ich an die Aussackungen des hinteren Uterinsegments, wie sie manchmal nach spontan entstandenen Pelviperitonitiden beobachtet worden sind. Dass nach Pelviperitonitis (nicht durch Operation entstandener) derartige Geburtserschwerungen nicht häufiger zur Beobachtung kommen, hat jedenfalls darin seinen Grund, dass die letztere häufig von den Tuben ihren Ausgangspunkt nimmt und deshalb meist Sterilität in ihrem Gefolge auftritt.

Die Endresultate der Vaginaefixation stellen sich also folgendermassen: In fast der Hälfte aller Fälle Nichteintritt der ana-

tomischen Heilung. In den Fällen, in denen anatomische Heilung eintritt, nicht seltenes Weiterbestehen der ursprünglichen Beschwerden, bei Geburten ein grosser Procentsatz gefährlichster Störungen, zuweilen mit tödlichem Ausgang. — Die von Einzelnen erhobene Forderung, die Vaginaefixation wenigstens für die Frau jenseits des Klimacteriums zuzulassen, halte ich ebensowenig für berechtigt, denn auch die eifrigsten Orthopäden geben fast ausnahmslos zu, dass spätestens nach dem Klimacterium die Retroflexion jegliche Bedeutung verliert. Mein „Ceterum censeo" lautet also: wer retroflexionsgläubig ist, möge ein Pessar anwenden und wenn er mit demselben nicht ausreicht, so möge er die Complicationen behandeln.

Discussion:

Amann jr. Auf Grund der mehrfach eingetretenen schweren Geburtsstörungen ist mit Recht ein Sturm losgebrochen gegen die Vaginaefixation. Es wäre jedoch zu weit gegangen, wollte man auch die spätere Form der vaginalen Antefixation des Uterus, welche die Nachteile der ersten Methode nicht mehr hat, zusammenwerfen mit der alten Vaginaefixation, bei der der Fundus uteri selbst an die Vagina angenäht wurde. Vernäht man nämlich den Uterus etwa 2 cm oberhalb des innern Muttermundes ohne besondere Verletzung der Uteruswand nach isolirtem Schluss der Plica peritonei mit 2 Catgutfäden an die Vagina, so können keine Geburtsstörungen eintreten. Martin und eine grosse Reihe anderer Gynaekologen sind späterhin in dieser Weise verfahren. Ich kenne 12 Geburten bei Frauen, die ich früher vaginaefixirt hatte, die regulär verliefen bis auf eine Schieflage, bei der eine Wendung nöthig war.

In letzterer Zeit habe ich fast nur mehr die Verkürzung der Ligamenta rotunda auf vaginalem Wege (Wertheim) ausgeführt; erst später kann man ein Urtheil über die Dauerresultate fällen. Die Alexander-Adams'sche Operation lässt sich nur bei vollkommen beweglichem Uterus, bei dem ohnedies nur selten eine operative Behandlung nöthig ist, ausführen, auch kann später Disposition zu Leistenhernien eintreten. Von den Ventrifixationen scheint mir nur die Olshausen'sche empfehlenswerth; doch wird der Uterus dabei in eine ganz abnorme Stellung aus dem Becken heraus und weit nach vorne gebracht. Ich wende diese Methode an bei gleichzeitigen anderen abdominalen Eingriffen oder bei sehr grossen Uteris.

Keine der bisherigen Methoden liefert ideale Resultate.

Die Indication zum operativen Eingreifen beruht meist nicht auf der Lageveränderung, sondern auf den Veränderungen der Umgebung: Perimetritis, Perisalpingitis, Perioophoritis etc. Da sehr häufig gleichzeitig Inversionen der Vaginalwände, Dammrisse, Ektropium, Endometritis vorhanden ist, ziehe ich im Allgemeinen die von der Vagina aus ausführbaren Operationsmethoden vor, da sie sehr gut mit den anderen Massnahmen wie Prolapsoperation, Entfernung erkrankter Adnexe etc. combinirt werden können.

Dr. Madlener: Herr Theilhaber hat auch die niedere Fixation angegriffen und dazu Graefe citirt. Graefe hat ganz bei Beginn der Geburt, als kaum Wehen wahrnehmbar waren — die Cervix war vollständig erhalten und der Cervicalkanal fingerdurchgängig — operirt und zwar die Sectio caesarea ausgeführt. Indication zur Operation gab nicht die fixirte Anteflexio, sondern Eclampsie. Dieser Fall, in dem von einem ungünstigen Geburtsverlauf keine Rede sein kann, nachdem dieser Verlauf gar nicht beobachtet ist, kann nicht gegen die Vaginaefixatio verwerthet werden.

II. Gesellschaft für Geburtshülfe und Gynaekologie zu Köln a. Rh.

Sitzung am 13. Januar 1898.

Vorsitzender: Herr Brohl. Schriftführer: Herr Geuer.

1. Als Mitglieder werden neu aufgenommen die Herren: Klein II, Burkart, Grüneberg.

2. Herr Esser demonstrirt einen nach seiner Angabe fertiggestellten Tisch für gynaekologische Untersuchungen und kleinere gynaekologische Operationen. Der hölzerne Tisch sieht durchaus unverfänglich wie ein Möbelstück aus und kann durch ein paar Handgriffe in einen practischen Untersuchungstisch verwandelt werden. Herr Esser findet für den Tisch vielfache Anerkennung seitens der Anwesenden.

3. Vortrag des Herrn Esser: Ueber die Sterblichkeit im Wochenbett. (Der Vortrag wird an anderer Stelle in extenso veröffentlicht.)

In der Discussion weist Herr Frank darauf hin, dass die Häufigkeit der puerperalen Erkrankungen trotz der grossen Fortschritte auf dem Gebiete der Asepsis und Antisepsis, seiner Ansicht nach zu einem grossen Teile auf die Ausbreitung der Gonorrhoe zurückzuführen sei.

Herr Geuer hält die Zahlen der öffentlichen Statistiken der puerperalen Erkrankungen und Todesfälle für zu niedrig; es käme noch häufig vor, dass namentlich Todesfälle je nach den begleitenden Erscheinungen als chronische Sepsis, Lungenentzündung etc. rubricirt würden.

Herr Esser pflichtet den Ansichten der Vorredner bei und bespricht zum Schlusse die ihm zur Verfügung stehende Statistik der puerperalen Todesfälle der Stadt Köln.

Sitzung am 10. Februar 1898.

Vorsitzender: Herr Brohl. Schriftführer: Herr Geuer.

1. Herr Frank leitet vor Beginn der Sitzung eine künstliche Frühgeburt ein durch Einspritzung von Glycerin oberhalb des inneren Muttermundes. Frank benutzt die Methode noch vielfach und ist mit den Erfolgen recht zufrieden. Grössere Misserfolge, wie sie von anderer Seite berichtet wurden, hat er nicht erlebt. Er begnügt sich mit Einspritzungen geringer Mengen unter schwachem Druck.

2. Herr Bong: Kann Secale cornutum eine Uterusruptur bewirken?

Nach einer längeren Besprechung der verschiedenen Arten der Uterusruptur geht der Vortragende zu einem von ihm beobachteten Falle von Gebärmutterzerreissung über, der seiner Ansicht nach durch grosse Dosen Secale cornutum bedingt worden sei. Eine Hebamme gab einer IIpara, die bis dahin das Leben des Kindes bestimmt verspürt hatte, nachdem in der Nacht normal-kräftige Wehen eingesetzt hatten, nach vorausgegangenem anscheinend künstlichem Blasensprung, wenigstens 4 Gramm Secale cornutum in kleinen Zwischenräumen. Nachdem darauf die Wehen eine Zeitlang äusserst kräftig und schmerzhaft gewesen, sistirten sie plötzlich; es trat geringer Blutabgang aus der Scheide und Schmerz in der rechten Seite auf. Vortragender sah die Frau erst am folgenden Tage; er fand 2. Schädellage, Kopf in den

Beckeneingang eingetreten, Uterus weich, Muttermund über 5 Markstück gross, Pfeilnaht in der Mitte zwischen querem und linkem schrägem Durchmesser; die Herztöne des Kindes fehlten. Puls der Mutter 96, Temp. 37,2. Da er von der Verabreichung des Pulvers nichts wusste, nahm er Wehenschwäche an und verordnete warme Aufschläge. Am Abend Status idem: Keine Wehen, kein Fieber, Puls 90. Am folgenden Nachmittage fand Vortr. die Frau kollabirt, Puls kaum fühlbar, Temp. 39°; es bestand Erbrechen und Durchfall. (Die Frau war in der Nacht aufgestanden und fühlte sich seitdem schlechter.) Die Untersuchung ergab eine Uterusruptur auf der rechten Seite im unteren Uterussegment. Die Frau wurde durch Wendung und Extraction entbunden und starb nach $^1/_4$ Stunde, Das Kind war normal entwickelt.

Die Section ergab viel Blut in der Bauchhöhle; die Beckenmasse erwiesen sich alle als normal gross.

Vortr. ist der Ansicht, dass die Pulver Tetanus hervorgerufen haben, der den Uterus an dem Locus minoris resistentiae, in diesem Falle bei 2. Schädellage die rechte Seite des unteren Uterinsegmentes, zum Zerreissen gebracht hat. Als Zeitpunkt des Beginnes der Ruptur nimmt Vortr. das Aufhören der Wehen verbunden mit Blutabgang aus der Scheide an; vollständig wurde die Ruptur durch das Aufstehen der Frau, denn von da ab zeigten sich Symptome, die auf Ruptur hindeuteten. Zu therapeutischem Eingreifen bot der Fall in Anbetracht des grossen Collapses keine Gelegenheit.

Vortr. glaubt, dass manche Fälle von „Spontanruptur“ ihre Entstehung dem Secale cornut. verdanken und macht auf die ausgedehnte Verwendung der „Wehenpulver“ durch die Hebammen aufmerksam.

Frank berichtet über ähnliche Fälle aus seiner consult. Praxis und warnt vor dem Gebrauch der Secalepräparate zum wenigsten in der Eröffnungsperiode.

3. Herr Frank demonstrirt ein neugeborenes Kind mit starker Strumageschwulst; da eine starke Cyanose besteht, die stündlich zugenommen, hält er einen operativen Eingriff für notwendig.

4. Herr Brohl demonstrirt das durch Resectio recti gewonnene Präparat eines hochsitzenden Carcinoma recti, dessen Entfernung nach Resection des Steissbeines nicht sehr schwer war. Er erkennt wohl die Nachteile des Verfahrens an — gelegentliches Verwachsen der Mastdarmwunde mit der untern Fläche des Kreuzbeins, Beschwerden beim Sitzen etc. — zieht es jedoch bei höher sitzenden Cacrinomen der Methode von Rehn vor, die sich für tiefer sitzende Erkrankungen des Rectum besser eigne.

In der Discussion spricht Frank seine Zustimmung zu den Bemerkungen des Herrn Brohl aus und wendet sich gegen die sacrale Uterusextirpation vor allem wegen der langen und schwierigen Nachbehandlung. Herr Buff teilt diese Ansicht und bemerkt, dass auch bei hochsitzenden Carcinomen des Rectums die Resection des Steissbeins genüge; eine Resection des Kreuzbeins halte er für nicht nötig.

Sitzung am 10. März 1898.

Vorsitzender Herr Brohl. Schriftführer: Herr Geuer.

1. Als neues Mitglied wird aufgenommen: Herr Bayer jr.

2. Vor der Tagesordnung berichtet Herr Frank über die gelegentlich der vorigen Sitzung eingeleitete Frühgeburt mit Glycerin. Die Wehen erfolgten nach einer einmaligen Einspritzung; die Geburt verlief gut. Herr Pelzer macht bei dieser Gelegenheit aufmerksam auf Glycerin-Gelatin-Bougies zur künstl. Frühgeburt von Dr. Flatau. — Herr Hollen demonstriert ein 13 Pfund schweres Kind einer VIII para, die Geburt verlief normal.

3. Herr Buff: Ueber cystische und solide Geschwülste am Halse Neugeborener.

Im Anschluss an die Demonstration des Neugeborenen in der vorigen Sitzung mit Struma verbreitet sich Vortragender zunächst über cystische Geschwülste am Halse, die er einteilt in a) Hygroma colli congenita, b) Cysten der Kiemengänge und c) Blutcysten. Von den festen Geschwülsten bespricht Vortragender die Symptome und die Strumageschwülste. In dem demonstrierten Falle handelte es sich, wie die Section ergab, um eine Struma congenita. Wegen stets zunehmender Cyanose war die Tracheotomie ausgeführt worden, aber das Kind war einige Stunden später gestorben.

4. Koetschau: Zur Behandlung der Retroversio-flexio uteri.

Vortragender bespricht zunächst die Definition der Retroversioflexio uteri nach B. S. Schultze, wonach die Bezeichnung nur nach der Richtung des Corpus uteri erfolgen darf, unter Verwerfung der Bezeichnung: „Retrodeviatio", zählt dann die wichtigsten aetiologischen Momente und die daraus resultierenden prophylactischen Massregeln in der Behandlung zur Verhütung von Rückwärtslagerungen des Uterus auf und begründet den Standpunkt, wonach jede auch bewegliche und uncomplicierte Retroversio-flexio bei der geschlechtsreifen Frau als behandlungsbedürftig anzusehen sei, auch wenn die Symptome der Pat. noch wenig zum Bewusstsein gekommen seien, da sie stets im Nichtbehandlungsfalle eine zur Verschlimmerung, zum Descensus, Prolaps, zu Verwachsungen etc. führende schwere Gleichgewichtsstörung der Beckenorgane darstelle. Therapeutisch ist die bewegliche von der nichtbeweglichen Form zu trennen; bei ersterer steht die bimanuelle Reposition obenan mit nachfolgender Ringbehandlung, auf welche Vortragender unter Vorlage und Besprechung der einzelnen Pessare näher eingeht und die günstige Wirkung dieser auf die Complicationen (Metritis, Endometritis und Oophoritis) hervorhebt. Bei Hindernissen für die dauernde Reposition kommt die operat. Behandlung in Betracht, besonders bei Frauen der arbeitenden Klasse, welche man auch, wenn sie einPessar tragen, nicht als ganz erwerbsfähig betrachten kann, so dass hier eine ganz besondere Indikation für die operat. Beseitigung der Retroflexio gegeben ist, vorausgesetzt, dass eine dauernde Heilung

erzielt wird, wenn auch absolut normale Verhältniss natürlich nie erreicht werden können.

Als operative Methoden kommen in Betracht: die Vaginofixation, die Alquié-Alexander-Adams'sche Operation und die Ventrofixation. Die erstere hat viele Nachteile, häufige Recidive, heftige Blasenbeschwerden, schwere Geburtsstörungen, im Gefolge, ist während der Geschlechtsreife niemals indiciert und wird von dem Vortragenden, wie von den meisten Operateuren, nur in seltenen Fällen noch ausgeführt; dagegen ist die modificierte Alquié-Adams'sche Operation der Verkürzung der Ligg, rotund. wohl der richtigste und ungefährlichste Eingriff, falls mit ihr stets Dauerresultate erzielt werden; sie ist jedoch nur bei völlig beweglichem Uterus indiciert, wenn derselbe nicht vergrössert ist und die Adnexe frei sind. Bei Adhäsionen, Erkrankungen der Beckenorgane bei fixierter Retroflexio bleibt die Ventrofixatio die Operation „par excellence", da sie einen klaren Einblick ins Becken ermöglicht, wo man unter den Augen Verwachsungen trennen, eventuelle Operationen am Uterus und den Adnexen anschliessen kann, ganz abgesehen davon, dass nach richtiger Ausführung normale Schwangerschaft und Geburt nicht selten sind.

Von einigen Autoren ist vorgeschlagen, zuerst zum Zwecke der Lösung vorhandener Adhäsionen die Koeliotomie resp. Kolpotomie auszuführen und dann die Ligg. rotunda zu verkürzen. So empfiehlt jetzt Küstners, die Bauchhöhle mittelst suprasymphysären Querkreuzschnittes zu eröffnen, alle Adhasionen im Becken zu trennen, eventuell nötige Operationen daselbst auszuführen, nach Schluss der Peritonealhöhle den Hautschnitt zur Auffindung der Ligg. rotund. zu verlängern und letztere zu verkürzen.

Zuerst wurde der Ventrofixation von Olshausen (theoretisch die beste, doch unsicher) vorgeschlagen (Fixierung der Cornua uteri vermittelst der Ligg. rotund. an die Bauchdecken, wobei eine grosse Beweglichkeit erzielt wurde), dann empfahlen Czerny (Fixation des grössten Teiles der vorderen Uteruswand durch 3—4 versenkte Suturen) und Leopold (schmale Fixation durch 2 von den Bauchdecken aus auf die vordere Wand geführte Nadeln) ihre Methoden, denen eine Reihe von Modifikationen folgte. Nach der Küstner'schen Sammelforschung 1896 waren von 1120 Ventrofixationen 827 nach Leopold 254 nach Olshausen operiert.

Vortragender hat seit 9 Jahren die Ventrofixation ausgeführt und zwar fixierte er nach Eröffnung des Peritoneum (Medianschnitt), Trennung von Verwachsungen, Ausführung eventuell nötiger sonstiger Operationen die vordere Uteruswand mittelst 2 starker Seidennähte (durch die ganze Dicke der Bauchdecken) in einer Breite von $1^1/_2$—2 cm und Tiefe von $1^1/_2$ cm so, dass die obere Naht durch den Uterus in der Höhe der Ansatzstelle der Ligg. rotund. zu liegen kam; die untere Nath $1^1/_2$ cm tiefer. Während der Uterus in der neuen Lage mittelst Zuges an den Nähten festgehalten wird, wird die Bauchhöhle mit Catgut (seit Jahren Cumolcatgut) geschlossen, dann Fasciennaht (Catgut), Knotung der Fixationsnähte, Schluss der Bauchwunde (fil de florence), Entfernung der Fixationsnähte am 12.—13. Tage.

Die Operation wurde wegen Retroflexio oder Prolaps bez. Descensus (in Verbindung mit Kolporrhaphie) in Fällen ausgeführt, wo ein Pessar oder eine andere Behandlung unmöglich, undurchführbar, ausgeschlossen oder als nutzlos erwiesen war. Von 75 bis Ende 1894 operierten Fällen war kein Recidiv vorhanden. 9 hatten glatt geboren, 2 abortiert. Kein Todesfall. Unter 35 von 1895 bis 1897 ausgeführten, genau nachuntersuchten Fällen fand sich ein Recidiv (Prolapsus) und zwar war die Kranke am 3. Tage p. partum aufgestanden. Dehnung der Narbe, bez. Neigung zum Bauchbruch dreimal, ausgesprochene Ventralhernie einmal. Unter den 35 Fällen waren 9 doppelseitige Ovariotomien (4 jenseits des Climacteriums), in einem Falle 14 Monate nach der Operation Tod an Darmtuberkulose; bei der Sektion wurde das Corpus schmal fixiert gefunden, Fundus ganz frei, wie in allen 35 Fällen nachgewiesen wurde.

Von den übrigen 21 Fällen machten 9 eine ungestörte Gravidität und glatte Geburt durch, einmal Forceps bei Hochstand des Kopfes, danach 2. Geburt glatt, in einem Fall einseitiger Castration dreimaliger Abort. Von diesen 21 besassen 11 Pat. nur noch je ein Ovarium. In der Schwangerschaft klagten 3 über leichte Schmerzen in den Seiten oder der Narbe, welche in keinem Falle intra graviditatem gedehnt wurde. Nachblutungen, Adhaerenz der Placenta wurden nicht beobachtet.

Die Beweglichkeit ist bei den Frauen, die geboren haben, eine grössere, ohne Schwierigkeit oder Schmerz kann man den freien Fundus dem Promontorium fast zuschieben.

Kötschau giebt zu, dass der Uterus auf verschiedene Weise ventrofixiert werden kann, nur müssen die Daueerfolge gleiche sein. Er hält nach seinen Erfahrungen an Folgendem fest:

1. man soll den Fundus uteri nicht fixieren; 2. die Suturen sollen nicht zu tief greifen (0,5 cm), damit wenig Muskelgewebe zerstört und festes Narbengewebe an der Fixationsstelle hervorgerufen werden kann; 3. die Suturen sollen aus unresorbirbarem Material sein, nicht versenkt und am 12.—13. Tage entfernt werden; 4. Vereinigung des Peritoneums für sich; 5. nicht zu festes Schnüren der Fasciennath; 6. die oberen Bauchnähte müssen die Fascie, um Taschen zwischen dieser und dem Unterhautzellgewebe zu vermeiden, mitfassen; 7. sorgfältige Asepsis; 8. Bestreichung der Bauchdeckennaht mit Bruns'scher Airolpaste. Operieren mit Handschuhen hält Vortragender für überflüssig.

Die Diskussion über den Vortrag wird auf die nächste Sitzung verschoben.

Sitzung am 5. Mai 1898.

Vorsitzender: Herr Brohl. Schriftführer: Herr Geuer.

1. Als neue Mitglieder werden angenommen die Herren Knop und Ad. Müller.

2. Diskussion über das Thema: Zur Behandlung der Retroversio-flexio uteri.

Nachdem Herr Kötschau in kurzen Worten die Hauptpunkte seines Vortrages recapitulirt hatte, spricht Herr Bayer jr. über die Operationsweise des Herrn Prof. Bardenheuer, wobei er besonders dem Catgut zur

Ventrifixation den Vorzug vor anderem Nathmaterial giebt. Herr Frank betont, dass die Retroflexio sehr häufig nur eine Teilerscheinung des Krankheitsbildes sei, dass sie häufig mit Senkung des Beckenbodens, und mit Prolaps verbunden sei, ferner mit pelviperitonitischen Schrumpfungen sich combinire, resp. dadurch hervorgerufen werde. Er spricht sich gegen zu häufiges Operiren aus und betont die Vorzüge der Ringbehandlung; die Ventrofixation hat er früher mehr ausgeführt, wie jetzt, er zieht Seide dem Catgut vor.

Herr Brohl glaubt, dass man in manchen Fällen durch eine ausgiebige Prolapsoperation die Beschwerden besser beseitigen könne. Die Alexander Adams'sche Operation hält er für leistungsfähig und hat sie neben der Ventrofixation, des öftern mit gutem Erfolge angewendet.

Herr Horn erwähnt zwei Fälle, wo sich bei Eröffnung der Bauchhöhle doppelseitiger Pyosalpinx neben der Retroflexio zeigte und die Totalexstirpation veranlasste.

Kötschau. Schlusswort: Er hält die Vaginofixatio beim geschlechtsreifen Weibe für kontraindiziert wegen eventuellen Geburtshindernisses, Schmerz beim Coitus etc., er warnt vor Verwendung von Catgut, wobei er mehrmals hat Recidive eintreten sehen. Das Liegenlassen versenkter Seidenligaturen verwirft er. Vortragender warnt vor Furor operativus bei Retroflexio und will zuerst Pessarbehandlung versucht wissen. Er hielt im übrigen jede Retroflexio bei der geschlechtsreifen Frau, auch wenn sie zur Zeit keine Beschwerden macht, für behandlungsbedürftig.

3. Herr Horn demonstriert:

a. Ein durch Operation gewonnenes myxomatös entartetes polymorphes Nierensarkom, dessen Ausgangspunkt das Perithel der Gefässe ist; die Gefässwände sind rings besetzt von spindeligen Zellen, ohne deutliche Abgrenzung der Umgebung gegen die Gefässwände. Die Geschwulst ist genauer als Nierenepitheliom mit hyaliner und myxomatöser Degeneration zu bezeichnen. Die Niere entstammt einer 45jährigen Patientin. Die Differentialdiagnose der verschieblichen überfaustgrossen Geschwulst schwankte zwischen Ovarial-, Milz- und Nierentumor. Entlassung der Patientin nach 2 Monaten.

b. Eine 3 cm lange 8 mm dicke Patronenbüchse, die er aus der Scheide eines 5jährigen Mädchens extrahierte, welches dieselbe sich selbst eingeführt haben wollte.

b. Einen Uterus mit submukösem Myom, welches mit der gegenüberliegenden Wandpartie verwachsen war. Vortragender schildert kurz einen einschlägigen von Küstner veröffentlichten Fall, wo sich oberhalb der Verwachsung eine Haematometra gebildet hatte.

4. Herr Bayer jr. berichtet über die Sektion einer Mehrgebärenden, die in extremis unter pneumonischen Erscheinungen zur Klinik gebracht und wegen hochgradigster Cyanose durch hohe Zange von einem toten Kinde entbunden wurde. Die Sektion ergab ausser croupöser Pneumonie beider Unterlappen eine starke eiterige Pericarditis. Vortr. spricht noch im Allgemeinen für ein abwartendes Verfahren bei Pneumonie aus und gegen eine künstliche Frühgeburt. In diesem Falle wurde bei sich steigernder Cyanose entbunden, sobald der Muttermund über Fünfmarkstück gross war. Nach vorübergehender Besserung Exitus nach 10 Stunden.

III. Geburtshilfliche Gesellschaft zu London.

Sitzung vom 5. Arpil 1899.

Vorsitzender: Alban Doran.

Dr. Griffith und Dr. Eden: Ueber einen Fall von puerperaler Eclampsie mit Beschreibung eines 5 wöchentlichen Eies, welches in einer folgenden Schwangerschaft entfernt wurde. Eine 32jähr. verheiratete Dame litt im 7. oder 8. Monat ihrer Schwangerschaft an Eclampsie. Die Geburt wurde von Dr. Griffith durch Bougie eingeleitet, und die Patientin genas. 18 Monate später wurde sie wieder schwanger, und schwere Symptome zeigten sich schon früh in der 5. Woche. Dr. Archibald Garrot berichtete, dass nach dem Urinbefund chronische Nephritis vorliege; deshalb wurde der Uterus in einer Sitzung dilatiert und das Ei entfernt. Die Symptome schwanden daraufhin sofort, und es bestand für einige Zeit nur eine Spur Albumen im Urin. Für das blosse Auge erschien das entfernte Ei gesund, aber es zeigte gewisse mikroskopische Veränderungen, die beschrieben werden. Es wurde dargelegt, dass der Foetus bis zur Entfernung des Eies oder bis kurze Zeit davor gelebt haben müsse. Die beschriebenen Veränderungen sind deswegen als primäre anzusehen und wahrscheinlich durch eine vorher schon vorhanden gewesene Erkrankung des Endometrium veranlasst, oder durch mangelhafte Ernährung infolge schlechter Beschaffenheit des mütterlichen Blutes im Verein mit chronischer Nephritis.

Vorsitzender bemerkte, dass in letzter Zeit sehr viel über Eclampsie geschrieben worden sei; man habe viel über die Ursache der Erkrankung und ihre Behandlung gestritten. Winkler behauptete, dass sie stets auf eine Nierenerkrankung bei der Mutter zurückzuführen sei. Hoffmann bringe sie mit Toxaemie, veranlasst durch Ammonium carbonicum, in Beziehung. Baron und Castaigne erklärten, dass sie von toxischen Elementen herrühre, die aus dem lebenden Foetus stammten, da nach dessen Absterben die Erscheinungen oft verschwänden. Schaller scheine auf der andern Seite in einen gewissen Einfluss des Foetus wenig Glauben zu setzen, da er leugne, dass dessen Nieren je vor der Entbindung in Thätigkeit träten. In Dr. Griffith's und Dr. Eden's Fall hatte die Mutter eine Nephritis und der Foetus zeigte erkrankte Gewebe; da sei es nicht entscheiden, wo die Ursache der Eclampsie liege. Was die Behandlung angehe, so scheine die Entbindung für gewöhnlich Erfolg zu haben. Van Rostijen und Lambinon von Lyon liessen in schweren Fällen zur Ader. Aber der grossartige Erfolg subcutaner Kochsalzinfionen bei puerperaler Eclampsie und bei Sepsis nach Coeliotomien (Howard A. Kelly) scheine auf die richtige Behandlung in Fällen hinzuweisen, in denen die Eclampsie von der Entfernung des Foetus nicht beeinflusst werde. Poncet und Vinay behandelten mit dieser Methode erfolgreich einen schweren Fall von Eclampsie.

Dr. Stabb fragte Dr. Griffith, ob das Procentverhältniss und der tägliche Gehalt an Harnstoff genau gemessen wurde, da dies nach seiner Ansicht viel wichtiger sei, als der Gehalt an Eiweiss und subcutanes Oedem.

Dr. Amand Routh wünschte zu wissen, warum Dr. Griffith die langsam wirkende Methode, die Frühgeburt durch Einlegen eines Bougies einzuleiten, gewählt habe, anstatt der schnelleren und sicheren, einer Sprengung der Eihäute. Er glaube, die Thatsache, dass die puerperale Eclampsie durch Toxicaemie veranlasst werde, sei klar und ebenso, dass als Ursache dieser Toxinbildung eine gewisse bio-chemische Veränderung in der Placenta oder im Foetus zu betrachten sei.

Dr. Lea frägt, worin die schweren Symptome bestanden, die einen künstlichen Abort in der 5. Schwangerschaftswoche notwendig machten. Er glaube, die Toxicaemie sei vielleicht die Veranlassung, dass die Nephritis sich so sehr verschlimmert habe.

Dr. Griffith und Dr. Eden erwiderten hierauf.

Dr. R. G. Mc Kerron verbreitete sich an der Hand zweier Fälle über anterio-posteriore Kopflagen als Ursache erschwerter Geburt. In dem ersten Falle handelte es sich um eine 41j. Frau, die 10 ausgetragene Kinder gehabt hatte. Die Entbindungen waren schwierig und machten Zange nötig. Als Vortragender sie sah, war sie schon über 9 Stunden von einer Hebamme gut beobachtet worden. Der Muttermund hatte einen Durchmesser von etwas mehr als $2^1/_2$ Zoll, der Kopf stand über dem Beckeneingang. das Hinterhaupt vorne, die kleine Fontanelle $1^1/_2$ Zoll von der Symphyse entfernt, die Sagittalnaht lief genau rückwärts. Zug mit der Simpsonschen Zange hatte nicht den mindesten Erfolg. Nun wurde das Hinterhaupt mit der Zange gedreht, so dass der Längsdurchmesser des Kopfes in den schrägen des Beckens gebracht wurde, worauf der Kopf den Beckeneingang unter mässigem Zug passierte und die Entbindung leicht von Statten ging. Das Kind starb 3 Tage später; die Mutter befand sich wohl. Die Beckenmaasse waren: Spinae 8,75, Cristae 10,25, Conjugata externa 7,1 Zoll.

Der 2. Fall betraf eine 38j. Frau, die von einem Kinde entbunden war, nachdem die langdauernde Geburt durch Zange beendet war. Das Kind lag wie in Fall 1 und wurde in derselben Weise entwickelt. Es starb am 3. Tage und es fand sich der subdurale Raum mit Blut angefüllt. Der Mutter ging es gut. Die Beckenmaasse waren: Spinae 9, Cristae 10,6, Conjugata externa 7,5 Zoll. Vortragender machte auf die Seltenheit dieser Kindeslage aufmerksam.

Dr. Amand Routh demonstrierte ein Praeparat von Myxosarkom eines durch Hysterectomie entfernten Uterus.

Dr. Lea zeigte ein Praeparat von Haematosalpinx bei chronischer Salpingitis.

(Nach dem Originalbericht übersetzt von Dr. Füth-Leipzig.)

II.

Referate

aus

geburtshülflich-gynaekologischen Gesellschaften.

Referent: Dr. E. G. Orthmann-Berlin.

I. Gesellschaft für Geburtshilfe und Gynaekologie zu Berlin.

Sitzung vom 10. März 1899.

Zangemeister: Demonstration einer Achsenzugvorrichtung welche an jede gewöhnliche Zange im Verlauf einer Zangenentbindung nach Bedarf angehängt und wieder leicht abgenommen werden kann. —

Kauffmann: Demonstration einer Haarnadel, die K. aus der Blase einer 21jährigen Nullipara ohne Dilatation der Urethra entfernt hat und wahrscheinlich zu kriminellen Zwecken eingeführt war. Die Entfernung gelang mit Hilfe des Cystokopes und eines stumpfen Häkchens. —

Diskussion zu dem Vortrag von Opitz: Vergleich der Placentarbildung von Meerschweinchen, Kaninchen und Katze mit derjenigen beim Menschen.

Kossmann betont in Bezug auf das von Marchand beschriebene Präparat von einem Kaninchenei von 8 Trächtigkeitstagen, in welchem ein Syncytium innerhalb der Zona pellucida gefunden sein solle, dass weder der Vortr. selbst noch auch K. ein entsprechendes Stadium gefunden habe; in K.'s Präparaten von 8 Tage alten Eiern sei die Zona immer bereits verschwunden gewesen. — Seydel weist darauf hin, dass bei den Säugetieren zwei anscheinend entgegengesetzte Vorgänge hinsichtlich des Verhaltens des Eies zur Uterushöhle vorkommen, indem das wachsende Ei einmal das Uteruslumen ausfülle und mit seiner ganzen Oberfläche mit der Wand des Uterus in Beziehung trete (Kaninchenei), während dasselbe das andere Mal die Uterusschleimhaut durchdringe und sich im submukösen Gewebe entwickle (Meerschweinchenei). Nach den Untersuchungen Fleischmann's kommen jedoch Uebergänge zwischen beiden Typen vor. — Kossmann glaubt, dass die scheinbar so grossen Differenzen lediglich auf der absoluten und relativen Verschiedenheit der Grösse der betreffenden Eier beruhen; eine Durchbohrung des Uterusepithels bestreitet K. nach wie vor. — R. Meyer fragt K., wie er sich denn zu der Beobachtung von Hubert Peters stelle, der nachgewiesen habe, dass ein menschliches Ei nach Zerstörung des Oberflächenepithels sich in das Bindegewebe der Uterusschleimhaut eingesenkt hat. — Kossmann erwidert, dass sich der Peters'sche Befund mit seinen Anschauungen leicht in Einklang bringen liesse, wenn man sich entschlösse, den „thrombusähnlichen" Gewebspilz in dem Nabel des Eies als einen wirklichen Thrombus im pathologischen Sinne des Wortes anzusehen. — C. Ruge hält es K.'s Zweifeln gegenüber für nachgewiesen, dass das Ei beim Meerschweinchen das Epithel durchbohrt und in die Schleimhaut einsinkt, wie es Graf Spee gelehrt hat; R. nimmt ebenfalls ein Zugrundegehen des beim Kaninchen plasmodial veränderten Epithels an und hält für den Menschen den syncytialen Ueberzug für fötalen Ursprungs. — Opitz erwidert kurz und hebt zum Schlusse hervor, dass es für die phylogenetische Verwertung der Placentarstudien von Wichtigkeit ist, das Einheitliche und allen Mitgliedern einer Art Gemeinsame aus den so grossen Abweichungen im Einzelnen herauszusuchen. —

C. Ruge: Die Talgdrüsen der grossen und kleinen Labien. Während die grossen Labien am Beginn des extra-uterinen Lebens zahlreiche gut ausgebildete Talgdrüsen besitzen, sind die kleinen Labien zu dieser Zeit von solchen frei; erst mit Beginn der Geschlechtsreife zeigen sich hier grosse, mehrfache Lappen zeigende Talgdrüsen. Mit dem Alter tritt eine Atrophie der Drüsen ein; die kleinen Labien können weiter drüsenlos gefunden werden (Demonstration an zahlreichen Abbildungen). —

Diskussion: Olshausen glaubt, dass die von R. geschilderten Veränderungen der Talgdrüsen vielleicht für den sog. essentiellen Pruritus in Betracht kommen können; vielleicht besteht das eigentliche Wesen der Erkrankung in einer Atrophie der Talgdrüsen. — P. Ruge betont, dass er den essentiellen Pruritus nie bestritten, sondern nur zu den Seltenheiten gerechnet habe; ebenso habe er nie von einer Hypersekretion hierbei gesprochen. —

Sitzung vom 23. März 1899.

Saniter: Fall von hochgradigster Anämie bei einer im 7. Monate Schwangeren, die bis vor 14 Tagen vollkommen gesund war. Es besteht Hydraemie, der Hämoglobingehalt beträgt 30 pCt.; die Zahl der roten Blutkörperchen ist auf $^1/_6$ der normalen gesunken. — Milztumor und Lymphdrüsenschwellung nicht vorhanden. — Prognose sehr schlecht; von 25 veröffentlichten Fällen kam nur einer durch. —

Olshausen demonstriert einen Uterus, bei welchem er wegen Carcinoma cervicis im 9. Schwangerschaftsmonate den vaginalen Kaiserschnitt ausführte. Nach Ablösung der Blase Spaltung der vorderen Cervixwand bis über den inneren Muttermund; Wendung und Extraction des lebenden, 2900 g schweren und 50 cm langen Kindes; dann vaginale Totalexstirpation des Uterus; günstiger Verlauf. —

Opitz demonstriert: 1. Foetus mit grosser Nabelschnurhernie, die ohne Vermittelung einer freien Nabelschnur direkt auf der Placenta inseriert: Blase und Becken gespalten; in der unteren Hälfte des Rückens ein mannsfaustgrosser Meningocelensack. — 2. Männlicher Thoracopagus tripus. — 3. Weiblicher Hemicephalus. — 4. Placenta und Kind von einem Fall von Placenta praevia centralis und Hydramnios; Kind hydropisch mit Residuen fötaler Peritonitis; Placenta kolossal ödematös. —

Bröse: Ueber die vaginale Radikaloperation bei Beckenabscessen und entzündlichen Adnexerkrankungen. — (Erscheint in extenso in der Zeitschrift für Geb. u. Gyn.) — Nach kurzer Uebersicht über die Geschichte dieser Operation geht B. auf Grund von 45 operierten Fällen eingehend auf die Indikationen, die Technik und die Endresultate derselben (96,5 pCt. Dauerheilungen) über. —

Diskussion vertagt.

II. Gesellschaft für Geburtshülfe, Gynaekologie und Paediatrie zu Paris.

Sitzung vom 3. März 1899.

Pinard: Ueber die Folgen der am Uterus ausgeführten Operationen in Bezug auf spätere Schwangerschaften und Entbindungen. Im Anschluss an einen tödtlich verlaufenen Fall von subperitonealer Uterusruptur bei einer 41jährigen VIpara, bei welcher vor der letzten Gravidität eine Amputatio colli nach Schroeder ausgeführt worden war, bespricht P. den Einfluss der Operationen am Uterus auf spätere Schwangerschaften und Entbindungen an der Hand von 34 Beobachtungen; hierunter waren 11 Collum-Amputationen mit 16 Schwangerschaften: 5 ausgetragene, 11 vorzeitige (6 Frühgeburten, 5 Aborte); — 6 Hysteropexien mit 6 Schwangerschaften: 4 Schulterlagen, 2 Schädellagen; — 3 Operationen nach Alexander; hiernach 3 Schwangerschaften: 2 Schulterlagen, 1 Frühgeburt; — 6 Laparotomien und Salpingotomien mit 6 Schwangerschaften: 5 Frühgeburten oder Aborte, 1 ausgetragen; 7 Ovariotomien mit 8 Schwangerschaften: 1 Abort von $2^1/_2$ Monat nach doppelseitiger Ovariotomie, 7 ausgetragen; — 1 Myomectomie: 1 ausgetragene Schwangerschaft. Bei keiner von sämtlichen Laparotomierten trat eine Dehnung der Bauchnarbe ein.

Diskussion: Quénu glaubt, dass die Narbendehnung weniger von der guten Heilung derselben abhängt, als von dem Zeitpunkt, in welchem die Schwangerschaft nach der Operation eintritt. — Segond betont, dass die Schroeder'sche Amputatio colli nur nach strengen Indikationen ausgeführt werden darf, zumal da die Folgen so schlimm sein könnten, wie in dem von Pinard ausgeführten Fall; dasselbe gelte von den verschiedenen Methoden der Uterus-Fixation — Pinard erwidert Quénu, dass auch nach Laparotomieen, die während einer Schwangerschaft ausgeführt seien, die Narbe durch die fortschreitende Gravidität nicht wieder gedehnt worden sei, und Segond, dass er die von demselben vorgeschlagene Classification bereits in seinem Vortrag inne gehalten habe. — Doléris glaubt, dass in dem Pinard'schen Fall eine Emmet'sche Operation und eine Verengerung der Scheide ausgeführt sei.

P. Segond: Ueber einen Fall von Appendicitis im 5. Monat der Schwangerschaft. 34jährige IIIpara erkrankt im 5. Monat der Schwangerschaft an Meteorismus, verbunden mit starken Schmerzen in der rechten Regio iliaca. Diagnose: Appendicitis. Nach einiger Zeit Zunahme der peritonitischen Erscheinungen. — Incision in der Regio hypogastr. dextra; Entleerung einer ziemlichen Menge von Eiter; der proc. vermiformis war

vollkommen gangränös; Resection desselben: Auswaschen des Peritoneum, Drainage; eine 2. Incision wird in der linken Fossa iliaca gemacht und hier ebenfalls Eiter entleert. In der folgenden Nacht Abort; nach 2 Tagen Exitus. — S. schliesst aus diesem Fall, dass bei jeder während einer Gravidität diagnosticierten Appendicitis so bald wie möglich operiert werden müsse.

Diskussion: Le Gendre fragt nach sicheren Symptomen der akuten Appendicitis; man könne doch nicht jedes Mal bei Schmerzen in der Fossa iliaca die Laparotomie ausführen; er habe einen Fall mit Erfolg operiert und die Diagnose aus einer früheren Appendicitis hergeleitet. — Baudron erwähnt, dass in dem Segond'schen Fall ebenfalls früher schon einmal eine Appendicitis bestanden habe. — Qnénu hält ebenfalls den Schmerz in der Iliacalgegend allein für trügerisch. — Schwartz hat einmal bei allen Anzeichen einer akuten Appendicitis operiert und den Proc. gesund gefunden. — Nélaton sah einen Fall, der ebenfalls für Appendicitis sprach; bei der Operation fand sich eine vereiterte, intraligamentäre Cyste. — Pozzi hat einen ähnlichen Fall wie Schwartz erlebt; hier sah der Processus makroskopisch gesund aus, bei der mikroskopischen Untersuchung fanden sich jedoch deutliche Veränderungen; er betont deshalb die Wichtigkeit der letzteren. — Lepage hebt hervor, dass der Verlauf der Appendicitis während der Schwangerschaft viel rapider sei; er ist deshalb für operatives Eingreifen. — Doléris ist ebenfalls für Operation; er betont die Schwierigkeit der Differentialdiagnose zwischen Appendicitis und Oophoritis. — Pinard freut sich über die allgemeine Zustimmung zum operativen Vorgehen bei der Appendicitis während der Schwangerschaft.

Sitzung vom 31. März 1899.

H. Varnier: Die Radiographie des schwangeren Uterus. V. hat Versuche an 3 Leichen und 20 schwangeren Frauen angestellt und ist zu dem Resultat gelangt, dass man während des 6.—9. Schwangerschaftsmonats durch die Radiographie den Kopf des Fötus darstellen kann, sowie seine Grösse und seine Lage; dagegen sieht man bei der in Rückenlage aufgenommenen Radiographie nichts von der Wirbelsäule und den Extremitäten des Fötus.

P. Segond: Folgen einer Hysteropexie. Demonstration eines vor 6 Jahren fixirten und durch die abdominale Totalexstirpation entfernten Uterus. Bei der betreffenden Pat. traten Ileuserscheinungen auf, welche mit der früheren Ventrifixation des Uterus in Verbindung gebracht wurden. Der Uterus war durch 8 Adhäsionsstränge von ca. 2 cm Länge an die vordere Bauchwand fixiert, in diesen hatten sich offenbar die Darmschlingen verfangen; der Uterus wurde exstirpiert, Heilung.

Diskussion: Bouilly erwähnt, dass ähnliche Beobachtungen bereits von Jacobs mitgeteilt seien; in einem von B. beobachteten Fall gaben andererseits allzu feste Verwachsungen ein grosses Hindernis für eine später ausgeführte vaginale Totalexstirpation. — Segond hat zwei ähnliche Fälle beobachtet. —

Bouilly: Ueber die Folgen der am Uterus und den Adnexen ausgeführten Operationen in Bezug auf spätere Schwangerschaften und Entbindungen; Amputationen des Collum. B. knüpft an den früheren Vortrag von Pinard an; er verfügt selbst nur über zwei Beobachtungen von Gravidität nach Collum-Operationen; in dem einen Fall endete die Schwangerschaft normal; in dem anderen ist die Schwangerschaft erst bis zum 3. Monat gediehen. B. ist der Ansicht, dass gut ausgeführte Operationen mit primärer Verheilung für alle Fälle gute Resultate geben. —

Diskussion: Champetier de Ribes hat zweimal ungünstige Ausgänge nach der Schröder'schen Operation gesehen; bei einer Multipara, die stets normal geboren hatte, trat darnach einmal eine Frühgeburt nach $7^1/_2$ Monaten ein, ein zweites Mal ein Abort im 2. Monat. — Segond hält die Schröder'sche Operation für unschädlich für den Verlauf späterer Geburten, wenn sie gut ausgeführt wird. — Porak sah zwei ungünstige Ausgänge; in dem einen Fall dauerte die Erweiterung des Collum mehrere Tage,

kurze Zeit nach der Entbindung trat der Exitus ein; in dem anderen Fall kam es zu einer Uterus-Ruptur, welche nach Laparotomie genäht wurde und in Heilung überging. — Lepage hält es für besser, die Cervixrisse, ebenso wie die Dammrisse gleich nach der Geburt zu nähen, er sah in 3 Fällen einen anormalen Geburtsverlauf nach der Schröder'schen Operation. — Bouilly betont noch einmal, dass es sehr schwierig sei, die Operation tadellos auszuführen; er hält sie stets für indiciert bei Frauen in der Menopause; bei jüngeren Frauen will er nur in Ausnahmefällen die Operation ausgeführt wissen. — Pinard verwirft einen operativen Eingriff bei Cervix-Rissen durchaus nicht; ebenso hält er Störungen während der Schwangerschaft und Geburt in Folge der Risse für möglich; er hält ebenfalls die von Lepage empfohlene direkte Naht den Risse nach den Geburten für empfehlenswert.

Oui (Lille): Ein Fall von Dystokie in Folge von ausser-gewöhnlich grosser Frucht. 40jährige IIpara. Becken normal; Schädellage; Kopf tritt trotz kräftiger Wehen nicht tiefer; 3 vergebliche Zangenversuche; Kind stirbt ab; Perforation und Extraction; Entwicklung des Rumpfes schwierig; das Kind wog ohne Gehirn 6 kg; normaler Verlauf. — In einem ähnlichen Fall würde O. zur Symphyseotomie schreiten.

Queirel (Marseille): Ueber einen Fall von Gesichtslage und einen Fall von Stirnlage. In beiden Fällen spontaner Verlauf.

Thierry (Tours): Subperitoneale Perforation der vorderen Blasenwand und Blasenhautfistel in Folge einer spontanen Entbindung. 3 Tage nach der Geburt traten peritonitische Erscheinungen auf; Fluctuation in der linken Regio subpubica; Incision; Abgang von Urin durch die Oeffnung; nach $3^1/_2$ Monat bestand die Urinfistel noch.

III. Britische gynaekologische Gesellschaft zu London.

Sitzung vom 13. April 1899.

W. J. Smyly: Ueber Todesursachen nach Coeliotomien. Als Ursachen stellt S. auf: 1. Shock; 2. Nachblutung; 3. Ileus; 4. Urämie; 5. Inanition; 6. Tetanus; 7. Embolie; 8. Sepsis. — Die meisten Fälle von Shock sind wohl Folgen des starken Blutverlustes während der Operation; andere solche von secundärer Blutung oder Sepsis. — Der Ileus kann die Folge von Darmverklebungen an rauhen Oberflächen, Stümpfen etc. sein, ferner von Abknickungen durch Adhäsionsstränge oder Netzstränge, oder von Volvulus; in solchen Fällen soll das Abdomen möglichst bald wieder geöffnet werden. Die Peritonitis braucht nicht immer die Folge von Sepsis zu sein; es giebt auch eine traumatische oder plastische Peritonitis. — Gegen die Sepsis ist das beste Mittel die grösste Reinlichkeit und schnelles und gutes Operieren. —

Diskussion: J. Sinclair (Manchester) ist mit den Ausführungen des Vortragenden vollkommen einverstanden; bei chronischer Obstipation giebt S. gleich am folgenden Tag nach der Operation Calomel. — Das Antistreptokokkenserum setzt zwar die Temperatur herab, wirkt aber nicht lebensrettend. — W. Walter-Manchester empfiehlt gegen den Shock Strychnin und das Operieren in einem warmen Raum; ebenso ist die Trendelenburg'sche Lage prophylaktisch von grossem Vorteil. — G. Elder-Nottingham will vor der Coeliotomie die Kranken erst 3—4 Tage im Krankenhaus genau beobachten. Von der Wiedereröffnung der Bauchhöhle hat W. nicht viel Gutes gesehen. — J. W. Taylor macht für die Sepsis die Schwämme, die Hände und den Atem des Operateurs verantwortlich; er empfiehlt auch bald nach der Operation Calomel zu geben. — D. Buxton erwähnt noch als Ursache des Shokes das Chloroform. — Weiter beteiligen sich noch an der Diskussion: H. Smith, Th. Eastes, R. T. Smith, C. Ryall, M. Jones. — Smyly betont zum Schluss, dass er die Verdienste Lister's nicht habe schmälern wollen; Tait habe aber zuerst gezeigt, dass die Antiseptica für die Wunden schädlich seien. —

IV. Geburtshülfliche und gynaekologische Gesellschaft zu Glasgow.

Sitzung am 29. März 1899.

C. Douglas: Ueber einen Fall von akuter gelber Leberatrophie während des 8. Schwangerschaftsmonats nebst Bemerkungen über die Aetiologie derselben. 35jährige Vpara hatte seit einigen Tagen die Symptome eines katarrhalischen Icterus; am 15. Dec. wurde die Kranke stuporös; am 16. Dec. gebar sie ein totes Kind ohne Spur von Wehen. Am folgenden Tag Ueberführung ins Krankenhaus; Pat. comatös und stark icterisch; am 18. Dec. Exitus. Bei der Sektion findet sich eine sehr kleine Leber, weich, stark gelblich; Nieren und Herz fettig degeneriert; Hämorrhagien auf der Pleura und der Magenschleimhaut. — D. erwähnt, dass bisher keine Anhaltspunkte vorhanden wären, die auf eine bakterielle Aetiologie schliessen liessen; er glaubt, dass irgend ein chemisches Gift vom Darm aus zur Resorption komme und die Leberveränderungen bedinge. —

M. Black: Ueber die Einleitung der künstlichen Frühgeburt bei engem Becken in dem Glasgower Frauen-Hospital. In allen Fällen wurde die Einleitung der Frühgeburt mittelst Bougies ausgeführt. Vom 15. November 1895 bis zum 15. November 1898 kamen 50 derartige Fälle vor. — In 2 Fällen starben die Mütter, einmal an Uterusruptur und einmal an Verblutung; im ersten Fall Kind tot, im 2. Fall lebend. In 5 Fällen wurde die Craniotomie ausgeführt; in 15 weiteren wurden die Kinder totgeboren oder sie starben gleich nach der Geburt. In 10 Fällen lebten die Kinder, starben aber nach mehreren Tagen; in 20 Fällen blieben die Kinder am Leben.

Diskussion vertagt.

V. Geburtshülfliche Gesellschaft zu Philadelphia.

Sitzung vom 2. Februar 1899.

Ch. P. Noble: Ueber Operationen während der Schwangerschaft. N. berichtet über 12 Fälle: 5 Ovariotomien, 1 Myomectomie, 1 Hystero-Myomectomie, 1 Operation wegen Appendicitis mit Abscess, 1 bei Ileus, 1 bei Ileus nach der Entbindung, 1 bei Mastdarmfistel. 2 mal trat nach der Operation Abort ein; am günstigsten verliefen die Ovariotomien; in einem dieser Fälle handelte es sich um einen linksseitigen Ovarial- und einen rechtsseitigen Parovarialtumor. Nur in dem einen Fall von Ileus während der Schwangerschaft trat der Exitus in Folge von Peritonitis ein.

Diskussion: R. C. Norris ist ebenfalls der Ansicht, dass Ovarialtumoren zu jeder Zeit der Schwangerschaft entfernt werden sollten; bei Myomen will er abwarten. — Longaker hat in einem Fall von Myom den Kaiserschnitt gemacht; der Tumor war nach 3—4 Monaten verschwunden. — Da Costa ist nicht in allen Fällen für sofortige Operation. — Boyd berichtet über einen Fall von Appendicitis bei Schwangerschaft: Operation mit ungünstigem Verlauf. — Noble würde Hämorrhoiden während der Schwangerschaft oder im Wochenbett nur im äussersten Notfall operieren.

Sitzung vom 6. April 1899.

Haehnlen: Die klinische Bedeutung der Peptonurie bei Beckenabscessen. Peptonurie kommt bei verschiedenen Erkrankungen vor; von besonderer Bedeutung ist sie bei der Sepsis, wenn sie auch nicht immer ein positiver Beweis für eine Eiterung ist; da das Pepton nicht immer im Urin anwesend ist, so sind häufigere Untersuchungen notwendig. H. führt eine Anzahl von Fällen an und schliesst daraus, dass stets bei Anwesenheit von Eiter Peptonurie auftritt.

Diskussion: Da Costa hat Peptonurie auch bei Nephritis gefunden. — Mc. Kelway glaubt, dass sich in den meisten Fällen die Diagnose der Eiterung auch ohne den Nachweis der Peptonurie stellen lässt. — Baldy glaubt, dass der Nachweis der Peptonurie bei der Differentialdiagnose von Extrauterin-Schwangerschaft und Abscess von Bedeutung ist. — Haehnlen

betont, dass der Nachweis des Peptons in Urin in zweifelhaften Fällen ein wichtiges diagnostisches Hülfsmittel ist.

F. C. Hammond: Ueber die sofortige Naht von Dammrissen. Die meisten Dammrisse treten nach zu schneller Geburt oder der Anwendung der Zange auf; prophylaktisch ist sorgfältiger Dammschutz anzurathen. — Die sofortige Vereinigung ist am meisten zu empfehlen; bei vollständigem Dammriss kann man 12 Stunden warten.

VI. Gynaekologische Gesellschaft zu Chicago.

Sitzung vom 17. März 1899.

J. H. Martin: Ueber die Implantation des Ureter in da-Rectum. M. hat nach einer neuen Methode mit Klappenbildung zur Verhütung einer Nieren-Infektion an Hunden operiert, von denen 2 die Ope ration überstanden.

R. Peterson: Ueber einen Fall von Tuberkulose der Mesenterialdrüsen. P. hat bei einem 9jährigen Mädchen mit einer Nabelhernie eine Anzahl Mesenterialdrüsen entfernt, bei deren histologischer Untersuchung sich Riesenzellen mit Tuberkelbacillen fanden. P. hat bereits in vier Fällen mit Erfolg tuberkulöse Mesenterialdrüsen entfernt.

G. A. Kletzsch-Milwaukee: Ueber Veränderungen im Becken nach Operationen und ihre Symptome, nebst Fällen. Die Stellung einer Diagnose ist in solchen Fällen oft ausserordentlich schwierig; die Behandlung ist oft erfolglos und führt meist zu einer zweiten Operation. K. berichtet über vier derartige Fälle, bei denen es zu einer zweiten Operation kam infolge von neuer Geschwulstbildung im Uterus (Myom), zur Lösung des fixierten Uterus, wegen erneuter Eiteransammlung und Bildung eines Hämatom.

A. Mc Diarmid: Zwei Fälle von Sectio caesarea. Nach Anführung der absoluten und relativen Indicationen teilt Mc D. 2 Fälle mit; im ersten Fall handelt es sich um eine 28jährige IIIpara mit einer Conjugata von 7—7,5 cm; lebendes Kind, günstiger Verlauf. Der 2. Fall betrifft eine 22jährige Ipara mit einer Conjugata von 6,25 cm; lebendes Kind, günstiger Verlauf. — Zum Schluss bespricht Mc D. die verschiedenen Modificationen der Operation.

Diskussion: F. Cary, Frankenthal, Bacon, Goldspohn Stahl, Senn, Mc. Diarmid.

III.

Geburtshülflich-gynaekologische Mittheilungen

aus

anderen Gesellschaften und Vereinen.

Referent: Dr. E. G. Orthmann-Berlin.

I. Verein der Aerzte zu Halle a. S.

7. 12. 1898. Franz: Ueber Abortbehandlung in der Praxis. Nach der Statistik der Halle'schen Frauenklinik kommt auf 5,7 Geburten 1 Abort; häufigste Ursache des Abortes: Endometritis. Bei drohendem Abort zunächst absolute Ruhe: bei Temperatursteigerung: Ausräumung; bei normaler

Temperatur: Tamponade, solange der Muttermund nicht durchgängig ist. Entfernung der Decidua mittelst der Curette; das Curettement beseitigt eine vorhandene Endometritis und verhütet eine eventuell nachfolgende.

Diskussion: Fehling: Dass geschlechtlicher Abusus die erste Schwangerschaft vielfach unterbreche, hält F. für unrichtig; wahrscheinlicher ist als Ursache des 1. Abortus eine frische Gonorrhoe. Die Frage, wie sich die Verhältnisse gestalten, wenn beim Abort nicht ausgeschabt wird, ist noch nicht erledigt. — Keil erwähnt einen Fall, in dem eine Frau 2 mal abortirte, ohne dass curettirt wird; beim 3. Abort wird ausgeschabt, dann trägt sie ein Kind aus. — v. Herff empfiehlt bei Abortus imminens Extract. viburn. fluid.

Schroeder: Ein vierteiliger Kranioklast. Derselbe hat zwei Vorzüge vor den bisherigen: 1. grössere Entfernung von Schloss und Spitze; statt 17 oder 18 cm 25 cm; 2. vorhandene Beckenkrümmung.

II. Nürnberger medicinische Gesellschaft und Poliklinik.

16. 2. 1899. Flatau: Demonstrationen: 1. Durch Operation gewonnenes Präparat eines Harnröhrenprolapses von einer 79jährigen Virgo; Länge der prolabirten und oberflächlich ulcerirten Mucosa 2 cm. — 2. Kolossal hypertrophische Portio uteri; Länge 10 cm, Umfang 16 cm; die betr. Kranke hatte an Prolaps und Retroflexio uteri gelitten. — 3. Präparat einer 3 monatl. ampullären Tubenschwangerschaft: Ruptur wenige Stunden ante operationem. 36jährige II para, die schon längere Jahre an den Adnexen erkrankt war.

Flatau: Die Lehre von der Eclampsie (I. Teil).

2. 3. 1899. Flatau: Die Lehre von der Eclampsie (II. Teil).

Flatau: Fall von schwerer Verletzung des Urogenitalsystems. Bei einer Xpara hatte ein Arzt, nachdem Kopf und Schultergürtel geboren waren, unterhalb der Achselhöhle einen Strick angelegt und mit Hilfe von 3 Personen solange gezogen, bis das Kind entfernt war; es handelte sich um eine totfaule Frucht mit stark meteoristisch aufgetriebenem Leib. Neben einer fingerkuppengrossen Blasenscheidenfistel im vordern Fornix war der hintere Teil der Harnröhre vollkommen abgequetscht, an seiner Stelle eine feste Narbe; der vordere Teil der Harnröhre endigte blind.

16. 3. 1899. Flatau: Demonstrationen: 1. Papillom des linken Labium majus einer 52jährigen Frau, das oberflächlich ulcerirt den Eindruck eines malignen Tumors gemacht hatte. — 2. Zwei von einer 40jährigen Virgo stammende Dermoidcysten des Ovarium; die rechte war $3^1/_2$ mal im Sinne des Küstner'schen Gesetzes gedreht. — 3. Hebelklemme von Doyen-Thumim. — 4. Atmokauter nach Sneguireff-Pinkus. Zur allgemeinen Benutzung für den praktischen Arzt kann der Apparat nicht empfohlen werden.

III. Medizinische Gesellschaft des Kanton Waadt.

Sitzung vom 2. März 1899 zu Lausanne.

Rapin: Ueber zwei Fälle von Blutungen im 8. Schwangerschaftsmonat. Es handelte sich um eine 26jährige und eine 32jährige IV para; im 1. Fall trat die Blutung nach schwerer Stuhlentleerung auf, im 2. ganz spontan während der Nacht. In Fall 1 lag eine frühzeitige Placentarlösung vor; nach gründlicher Defäcation kehrte die Blutung nicht wieder; in Fall 2 handelte es sich um eine Placenta praevia lateralis, welche mit Tamponade behandelt wurde. Im Anschluss an diese beiden Fälle bespricht R. noch die Diagnose, die Häufigkeit und die Behandlung der Placenta praevia.

IV. Medizinische Gesellschaft vom Bezirk New-York.

20. 3. 99. F. H. Wiggin: Fall von grossem Uterus-Fibrom. Das Präparat stammt von einer 41jährigen Pat. und wog 17 Pfd.; der Tumor wurde durch die supravaginale Amputation des Uterus entfernt; starke Blutung; Verletzung des Blasen-Vertex, Catgut-Naht und Bedeckung der-

selben mit einem Peritoneallappen; nach 10 Tagen entstand eine Vesicovaginalfistel, sonst gute Heilung.

Diskussion: Th. H Manley würde die Blasenverletzung ebenso behandelt haben; er weist noch auf die Gefahren für die Ureteren hin bei grossem Cervixmyom.

Ch. J. Proben: Fall von abgestorbenem Ei. Das Präparat stammt von einer 28jähr. Pat., die 5 Monate schwanger war; vor 2 Monaten starke Blutungen; Bettruhe. Nach einiger Zeit erneuerten sich die Blutungen; nach 2tägigen Wehen stiess sich das mit einer dichten Fibrinschicht bedeckte Ei spontan aus. Anamnestisch lag keine Syphilis vor.

Diskussion: S. F. Brothers und F. N. Nye erwähnen ähnliche Fälle.

17. 4. 1899. H. J. Boldt: Ueber Extrauterin-Schwangerschaft. Pat. von 30 Jahren hat vor 6 Jahren einmal geboren; seit Oktober 1897 unregelmässige Blutungen; von Dezember bis April keine Blutungen; im April Kindsbewegungen; im Mai wieder mässige Blutung. — Bei der Untersuchung fühlt man den Douglas mit einem harten Tumor ausgefüllt; davon getrennt in der linken Bauchseite ein weicherer Tumor. 6. August 1898 Laparotomie: Fötus frei in der Bauchhöhle ohne Fruchtsack und Fruchtwasser; Kopf im Douglas; links Ovarialtumor. Die Placenta stand in Verbindung mit dem abdominalen Tubenende und war am Darm, Mesenterium und Netz adhärent. — Bei lebendem Kind muss Pat. unter steter Beobachtung bleiben, damit sofort bei Eintritt von Wehen operiert werden kann; bei totem Kind wartet man am besten, bis die Placentargefässe verödet sind.

Diskussion: J. E. Janvrin verwirft die elektrische Behandlung in frühen Stadien von Extrauterinschwangerschaft und ist für die operative Behandlung. — A. F. Currier bespricht die Deformitäten der Kinder bei Extrauterinschwangerschaften. Dieselben treten meist erst nach dem 5. oder 6. Monat auf; als Ursache sieht er das meist fehlende Fruchtwasser an. — E. A. Ayers weist auf die Schwierigkeiten in der Behandlung der Placenta bei vorgeschrittenen Fällen hin, wenn möglich soll man versuchen, die zuführenden Gefässe zu unterbinden. — Boldt: Schlusswort.

V. Medicinische Akademie von Cincinnati.

27. 3. 1899. Ch. Bonnifield demonstrirt ein intraligamentär entwickeltes Fibrom mit dem Uterus, das er von einer 57jährigen Frau durch Operation entfernt hat; dasselbe war in der letzten Zeit bedeutend gewachsen.

R. B. Hall demonstrirt 2 Präparate von vielknolligem Fibrom. In dem 2. Fall handelte es sich um ein gestieltes Fibrom; wegen hochgradiger Erkrankung beider Adnexe wurden auch diese sammt dem Uterus entfernt.

Buchanzeigen.

A. von Rosthorn-Graz, Die Krankheiten des Beckenbindegewebes. Mit 37 Abbildungen im Text und auf den Tafeln A–G und I–VIII. (Handbuch der Gynaekologie, herausgeg. von J. Veit, Bd. IV, 1899. Wiesbaden 1899. J. F. Bergmann

Die Aufforderung, über ein neuerschienenes, wissenschaftliches Werk zu referiren, mag immerhin eine sehr ehrenvolle sein, indessen nicht immer eine angenehme. Je nach der Beschaffenheit des in Frage stehenden Werkes gestaltet sich die Arbeit des Referenten mehr oder minder anregend, wird er mit mehr oder weniger Hingebung seiner Aufgabe gerecht werden. Leicht und interessant, ja geradezu genussreich wird ihm dieselbe nur, wenn das ihm

vorliegende Werk ihn begeistert, wenn er mit Verehrung und Bewunderung aufblicken kann zu dem genialen Verfasser, der nach mühevollem, unentwegtem Ringen mit der zähen Materie auf dem Gebiete der Erforschung zu neuem Vordringen eine neue Stufe gewonnen.

In diese glückliche Lage ist der Referent versetzt durch v. Rosthorn's neuestes Werk über „die Krankheiten des Beckenbindegewebes" und fühlt er sich gedrängt, soweit es ihm in dem engen Rahmen eines Referates gestattet ist, ein möglichst anschauliches und nicht allzu summarisches Bild zu geben von der Fülle der von v. R. gebotenen, hoch bedeutsamen und anregenden Bearbeitung eines Gebietes, welches wohl durch die mit seiner Behandlung verknüpften grossen Schwierigkeiten so lange brach gelegen ist.

Der Inhalt der von v. Rosthorn'schen „Krankheiten des Beckenbindegewebes", deren Studium Referent als höchst wichtig und interessant dringend empfehlen möchte, ist in kurzer Uebersicht wie folgt:

Unter Beckenbindegewebe versteht man die verschiedenartigsten Formationen des Bindegewebes, welches das Cavum subperitoneale (subserosum) pelvis erfüllt; unter letzterem versteht Luschka den Raum, welcher sich zwischen den untersten, im kleinen Becken befindlichen Ausbuchtungen des Bauchfellsackes und den den Beckenausgang abschliessenden Diaphragmen erstreckt.

Wenn auch klinisch eine Combination der Erkrankungen des Beckenbindegewebes mit jenen des Beckenbauchfells häufig vorhanden ist, so ist doch die getrennte Besprechung beider die zweckmässigere.

Die Pathologie des Beckenbindegewebes wird durch entzündliche resp. jene Veränderungen beherrscht, welche durch die Einwanderung von Mikroorganismen der verschiedensten Art in das verletzte oder geschädigte Gewebe hervorgerufen werden In den innigen Beziehungen, welche zwischen dem Bindegewebe, dem constanten Träger der Blut- und Lymphgefässe einerseits und den Beckenorganen andererseits besteht, ist ein Hauptmoment für die rasche Weiterverbreitung septischer Prozesse im Beckenraum zu erkennen.

Da die Infektionserreger genau den durch das Bindegewebe vorgezeichneten Bahnen folgen, kann der Werth der anatomischen Untersuchungen in dieser Richtung nicht hoch genug gewürdigt werden.

In Anerkennung dieser hohen pathologischen Dignität des Beckenbindegewebes hat sich schon W. A. Freund zu dem Ausspruche gedrängt gefühlt, dass die gesammte Gynaekologie in Abhängigkeit stehe von den Veränderungen im Beckenbindegewebe.

v. R. betont, dass das Bindegewebe als ein eigenes Organ-System im Sinne Bichats aufzufassen sei, welches das Grundgerüst des ganzen Körpers darstellt. An der Vorstellung, dass das Beckenbindegewebe nur einen Theil des aus dem Mesoblast hervorgegangenen, den ganzen Körper durchziehenden Systems der Tela conjunctiva darstellt, sei vor allen Dingen festzuhalten.

I. Anatomie.

Die in vorliegender Arbeit niedergelegten glänzenden Forschungsresultate R.'s beruhen vor allem auf seinen exacten Untersuchungsmethoden. Die Combination der Schnittmethode mit vorheriger Formalinhärtung gab in Form und Farbe ausserordentlich gut erhaltene tadellose Schnittserien mit hervorragend schöner Differenzirung der einzelnen Gewebe. Ref. hatte Gelegenheit, einen grossen Theil dieser herrlichen Präparate eingehender betrachten zu können. v. R. verwendete Schnittserien in frontaler, horizontaler und sagittaler Richtung. Für einen allgemeinen Ueberblick genügen nach v. R. die von W. A. Freund empfohlenen typischen Schnitte. Zur genauen topographischen Orientirung empfiehlt v. R. eine bestimme Anzahl unverrückbarer fixer Punkte und Ebenen am knöchernen Becken. Auch hat v. R. zahlreiche Injektionen mit Leim-Solution oder dünner Teichmann'scher Masse vorgenommen und diese Methode mit der Schnittmethode verbunden.

Die Differenzirung des Bindegewebes stellt v. R. in höchst klarer und übersichtlicher Weise dar durch Vergleichung der Verhältnisse

bei Neugeborenen, bei denen noch keinerlei Differenzirung im Beckenbindegewebe wahrzunehmen ist, mit den Verhältnissen bei Erwachsenen.

Mit der weiteren Ausgestaltung des Beckeninhalts passt sich der Zellstoff an die verschiedenen physiologischen Leistungen an und demnach unterscheidet v. R. folgende Bindegewebsformationen:

1. Solches Bindegewebe, das nur als Ausfüllungsmaterial und als Stopfmittel zu dienen hat (subseröse, lockere Zellgewebslager: retrosymphysäres, paravesicales, präsacrales Zellgewebe — subkutane lockere Zellgewebslager: Fettkörper der äusseren Genitalien und der Fossae ischiorectales).

2. Die bindegewebige Ueberkleidung der Beckeneingeweide, die Zellstoffhüllen derselben — das adventitielle Bindegewebe der Beckenorgane (Para — metrium, — kolpium, — cystium, — proctium nach W. A. Freund). Von der Oberfläche der Gebärmutter strahlen dichtere Zellstoffausbreitungen in die Ligamente mit Aufnahme von Muskelfasern aus, welche die Grundlage dieser Bandapparate bilden.

3. Die Bindegewebsscheiden der Blut- und Lymphgefässe und der nervösen Apparate; das interstitielle Bindegewebe, die derben Basallager der Ligamenta lata (Lig. cardinalia).

4. Membranartige Zellstoffausbreitungen mit einzelnen bandartigen Verdichtungen, die auch Septa und dünne Aponeurosen darstellen können.

5. Jene Derivate des Beckenbindegewebes, welche direkt in den Dienst des Muskelgewebes getreten sind und so den Komplex der Beckenfascien bilden (die obere und untere fascielle Bekleidung beider Diaphragmen, die Fascia obturatoria, die Fascia superficialis perinaei).

Das Subserosium wird durch die Basalabschnitte der Ligamenta lata in einen vorderen und hinteren Abschnitt zerlegt. Die Angaben über weitere Abgrenzungen im Subserosium von Freund, Waldeyer, Schlesinger gehen auseinander und konnte v. R. im Anschlusse an seine Injektionsuntersuchungen folgende 3 Räume unterscheiden, die sich unter 2 Septen unter Lig. rot. und Lig. infundibul pelvic., welche von der Beckenbinde bis an die Serosa heraufreichen, von einander abgrenzen. Am meisten entsprechen diese Räume noch der von Snégireff und Goubaroff gegebenen Eintheilung. Hiedurch entsteht:

1. ein paravesicaler Raum (Compartiment antérieur nach Snégireff und Goubaroff): vordere und seitliche Grenze: Beckenwand, musc. obturatorius int. mit seiner Fascie; innere: Blasenwand; hintere: das Septum entlang d. Lig. rotundum; untere: Fascia visceralis (endopelvina); obere: der Raum setzt sich direkt in das cavum Retzii fort, Zusammenhang mit dem Subserosium der vorderen Bauchwand.

2. Parauteriner Raum (Compartiment postérieur nach Snégireff und Goubaroff). Dieser Raum ist eine tiefe Grube an der seitlichen Beckenwand, viel grösser als der erste Raum, die hintere Lamelle des Lig. latum stark emporhebend. Aussen von der Beckenwand, innen vom Uterus und seinem Bauchfellüberzuge und den Blättern des Lig. latum, vorne von dem erwähnten Septum unter dem Lig. rotundum, hinten von der Articulat. sacroiliaca begrenzt.

3. Pararectaler Raum; derselbe stellt ein weites Spatium dar, vor dem Promontorium herabreichend bis auf die Convexität des Rectum in der Gegend der Plica transversalis recti. Als besonders wichtigen Befund v. R.'s möchte ich die an dieser Stelle (Gegend des vierten Kreuzwirbels) vorhandene Fixation des Rectums durch straffe Fascienbündel an die Vorderfläche des Kreuzbeins hervorheben. Die straffen Fascienbündel stellen die Endausbreitung des rückwärtigen Antheils der Fascia visceralis dar. Darunter befindet sich noch ein weiterer separater Zellgewebsraum.

Die complicirten Verhältnisse an den Ligamenta lata werden in prägnanter Weise klargestellt. v. R. unterscheidet an denselben eine obere nur aus den serösen Blättern bestehende Partie, welche im Contour 3 Falten zeigt, die dem Ligam. rotundum, der Tube, (Mesosalpingium, ala vespertilionis) und dem Ligam. ovar. proprium (mit Mesovarium) entsprechen

und einen unteren Abschnitt, der dem Stützgewebe Freunds, dem Basalabschnitt oder den Ligamenta cardinalia entspricht.

Nach Beschreibung des Muskelapparates der Lig. lata geht v. R. über zu der höchst interessanten Beziehung der Entstehung der beiden vorher erwähnten Septen unter Lig. rotund. und Lig. infundibulo pelvicum zu embryologischen Verhältnissen nämlich zum Vorgang des Descensus ovariorum. Das Zwerchfellband beginnt fächerförmig auf dem Zwerchfell. erstreckt sich an die Geschlechtsdrüse und seine Fortsetzung bildet dann weiterhin das Ligamentum teres. Somit bilden das Ligam. ovarii und Ligam. teres das, was wir beim Weibe als Gubernaculum Hunteri aufzufassen haben. Referent kann auf Grund seiner eigenen embryologischen Untersuchungen die Wichtigkeit der Beziehung des Zwerchfellurnierenbandes zur Anlage der Genitalorgane nur bestätigen. Das Verhältniss des Ligam. suspensorium ovarii (infundibulo-pelvicum zum Mesenterium des Wurmfortsatzes, worauf Martin besonders hingewiesen hatte, wird im Anschluss an die embryologischen Verhältnisse eingehend besprochen.

Als weitere besondere Abschnitte des Beckenbindegewebes werden das praecervicale Bindegewebe Subserosium praecervicale und das retrocervicale Subserosium, ferner die Beziehung der Scheide zum Mastdarm und zur Blase besprochen. Die Communikation des Cavum subcutaneum pelvis mit dem Cavum subserosium pelvis ist nur in ganz beschränktem und umschriebenem Masse nahe der Beckenwand seitlich vom Levator und in der Nähe der Austrittsstelle des Musculus obturatorius vorhanden. Ebenso wird die Communikation des subserösen Bindegewebes mit dem interstitiellen und intermusculären der untern Extremitäten beschrieben.

Ein besonderes Kapitel behandelt die Verdichtungszonen des Beckenbindegewebes. Der massigste Bindegewebszug entspricht dem Grunde der Ligam. lata (Ligam. cardinalia, eigentliches Parametrium). Mit sagittal gestellten Ausläufern in Form der vesico-vaginalen, uterosacralen, rectalen Bindegewebsfortsätze.

Höchst interessant sind die eingehenden Betrachtungen über die Beziehungen der Fascia visceralis zum untern Abschnitt des Ligam. latum. Die Fascia pelvis interna oder kurz Fascia pelvis, Beckenbinde, stellt sich dar als zusammengesetzt aus folgenden Theilen: Fascia obturatoria, F. diaphragmatica superior und F. visceralis.

Die Fascia visceralis und Beckenbindegewebe sind identische Gebilde; stellenweise trägt eben das dichte Bindegewebe den Charakter der Fascia an sich, stellenweise verliert es diesen Charakter ganz, ist durchbrochen, aufgelöst und verfilzt sich mit dem adventitiellen Gewebe von Organen und den Bindegewebsscheiden von Gefässpaketen (im Parametrium) endlich verdichtet es sich zu sagittalgestellten Ligamenten die auch musculäre Elemente in sich aufnehmen. (Ligamenta pubovesicalia und recto-uterina.) Die Abgrenzung des obern und untern Abschnittes der Ligam. lata wird sodann als letzter Theil der Anatomie des Beckenbindegewebes erörtert.

Hieran reiht sich als

II. Theil die Bearbeitung der pathologischen Vorgänge im Beckenbindegewebe, zunächst die Verletzungen des Beckenbindegewebes (Zerquetschung, Zerreissung) extraperitonealer, periuteriner Bluterguss, Blutgeschwulst, Thrombus, Hämatom. Im Anschluss an die fast nur auf geburtshilflicher Basis beruhenden und nur sehr selten auf anderwärtige Traumen zurückzuführenden Verletzungen, geht Verfasser über zur Besprechung der Blutgeschwülste des Beckenbindegewebes der der extraperitonealen Hämatome. Der Name Hämatocele extraperitonealis sei vollständig zu verlassen und die Bezeichnung Hämatocele für die intraperitonealen Blutansammlungen, der Ausdruck Hämatom für die extraperitonealen subserösen Geschwülste allein anzuwenden. Auch ausser der Gravidität kommen extraperitoneale Hämatome vor, doch ist nach Verfasser die Zahl derselben jedenfalls eine sehr geringe, da er unter 3000 operativ behandelten Fällen 17 Hämatocelen, aber nicht einen einzigen Fall von Hämatoma extraperitoneale begegnete. Bei intraligamentärer Extrauteringravidität sowie bei vorzeitigem Eintritt der Menopause, ferner von Ovarialapoplexieen können extraperitoneale Hämatome ausgehen. Strotzend gefüllte

Venenplexus bilden den Ausgangspunkt der Blutung. Durch besondern Gefässreichthum für derartige Blutungen prädisponirende Stellen sind demnach 1. Vorhof und Scheideneingang, 2. Scheidengewölbe, Gebärmutterhals, Blasengrund, 3. die breiten Mutterbänder.

Anatomisch sind die Blutgeschwülste unterhalb des Beckenbodens von denen oberhalb desselben zu trennen. Die Letzteren bilden die eigentlichen extraperitonealen oder subperitonealen Blutgeschwülste.

a) Das anteuterine Haematom.
b) Das parametrale oder Ligament-Haematom.
c) Das retrovaginale oder interstitielle Haematom im oberen Theil des Septum rectovaginale.

Die unterhalb des Diaphragma entstandenen Haematome werden getrennt in Haematoma vulvae, vaginae und fossae ischio-rectalis; durchwegs Folgen von durch Geburtsakt oder äussere Gewalt bedingten Traumen. Eine besonders eingehende Besprechung ist den wichtigsten dieser Haematome, den Ligamenthaematomen in Beziehung auf Symptomatik und Diagnostik gewidmet. Es handelt sich fast stets um Frauen späterer Altersperioden.

In sehr übersichtlicher Weise wird der Symptomencomplex, die Differentialdiagnose besonders zwischen Haematom und Haematocele besprochen, was den Sitz der Geschwulst, die Beziehungen zur Gebärmutter und Beckenwand, die Abgrenzung der Geschwulst, die Consistenz, die klinischen Erscheinungen, den Verlauf und den Ausgang anbelangt. Sodann, ebenfalls in tabellarischer Form, die Differentialdiagnose zwischen Haematom und Parametritis präcisirt. Bezüglich der Therapie steht v. R. bei der Gefahrlosigkeit des operativen Verfahrens nicht ganz auf dem expectativen Standpunkt, besonders bei Kranken, welche vermöge ihrer Lebensart nicht im Stande sind, sich lange Zeit zu schonen, um vor Recidiven gesichert zu sein. Beim Eintritt bedrohlicher Symptome muss unter allen Umständen operativ eingegriffen werden. Bezüglich der Wahl des Weges, ob vaginal oder abdominal, lässt Verfasser beiden Methoden ihre Berechtigung; die Wahl des Ortes und des Eingriffes ist aber nach dem Sitze und der Ausbreitung der Geschwulst einzurichten. Bei grossen subperitoneal gelegenen Blutgeschwülsten empfiehlt sich der abdominale Weg Hat man Zersetzung oder Vereiterung zu befürchten, so ist das Eingehen vom Poupart'schen Bande aus und das subperitoneale Vordringen gegen den Blutherd hin anzuwenden. Der vaginale Weg käme für die tief an den Beckenboden herabreichenden Haematome in Betracht. Sodann wird Diagnose und Therapie der unter dem Diaphragma pelvis gelegenen Haematome besprochen.

III. Entzündungen des Beckenbindegewebes.

In diesem höchst bedeutsamen Abschnitte berücksichtigt Verf. eingehend die Geschichte der Bearbeitung dieses Gebietes. Bis in die letzte Zeit waren durch die mangelhaften anatomischen Vorstellungen und Kenntnisse die intraperitonealen von den extraperitonealen Entzündungsprocessen nicht getrennt worden und bei dieser Unklarheit, welche sich z. B. in der französischen Literatur unter dem Titel „Suppurations pelviennes" herausgegebenen Abhandlungen vorfindet, konnten auch die endlosen Diskussionen der verschiedenen Congresse keine besondere Förderung dieser Frage herbeiführen. Die grösste Mehrzahl der unter dem Namen Beckeneiterung oder Beckenabscess beschriebenen Veränderungen nimmt ja ihren Ausgangspunkt nicht vom Beckenbindegewebe, sondern von den Adnexen. Mit Recht betont der Verf. die grundlegende Bedeutung der klassischen Arbeit W. A. Freund's; sie ist eine unentbehrliche Grundlage für Jeden, der sich heute mit dem Beckenbindegewebe beschäftigen will, ein unentbehrliches Substrat für jede weitere Thätigkeit auf diesem Gebiete geworden.

Virchow's hervorragendes Verdienst ist es, den Begriff der Entzündung des Beckenbindegewebes pathologisch-anatomisch präcisirt und mit dem allgemeinen acceptirten Namen Parametritis belegt zu haben. Er bezeichnet die Geburtsverletzungen des Genitalschlauchs und die Placentarstellen als die Eingangspforten für die Erkrankung und die Lymphbahnen des Bindegewebes als die Verbreitungswege derselben.

Aetiologie.

Früher hatte man für manche Fälle ein ideopathisches Vorkommen der Beckenbindegewebsentzündung angenommen doch ist man heute darüber klar, dass stets ein infectiöser Entstehungsmodus vorliegt. Mit Recht wird darauf hingewiesen, dass durch Infection auf hämatogenem Wege und auch durch Wanderkrankung von Blase und Mastdarm die pathogenen Keime durch die Wand hindurch direkt in das Beckenbindegewebe eindringen können; hiebei wird die Bedeutung des Bacterium coli comune für verschiedene Entzündungen des Genitaltractes hervorgehoben. Die Beckenbindegewebsentzündung ist der Hauptsache nach eine Wundinfectionskrankheit bei der die Keime durch eine gesetzte Wunde in das Gewebe eindringen; eine Ausnahme hievon bilden nur die Gonokokken die auch durch das unverletzte Epithel hindurch in die Tiefe dringen können. Bezüglich der Tiefe des Eindringens der Gonokokken in die Gewebe gehen die Ansichten der beiden hauptsächlichsten Forscher auf diesem Gebiete, Bumm und Wertheim, auseinander. Während Ersterer in diesen Mikroorganismen reine Schleimhautparasiten erblickt, nimmt Letzterer ein tiefes Eindringen dieser Keime in die Bindegewebsspalten an. Auf die Détails dieser Controverse wird genauer eingegangen. v. R. betont die wohl von den meisten Klinikern vertretene Anschauung, dass ähnlich ausgebreitete Infiltrate und Abscesse des Beckenzellgewebes, wie sie durch das Puerperium gesetzt werden, bei der ascendirenden Gonorrhoe nicht zu beobachten sind. Unter Berücksichtigung der Arbeiten Bumm, Wertheim, Krönig, Menge, Säuger, Döderlein, Doléris, Hartmann, Pfannenstiel etc. wird der Einfluss der verschiedenen Keime Gonokokken, Streptokokken, Staphylokokken, Bacterium coli, Influenza und Diphteriebacillus eingehend gewürdigt.

Unter den Traumen steht das durch den Geburtsvorgang bedingte obenan. Statistiken über die Häufigkeit des puerperalen Ursprungs haben keinen besondern Werth, da hiebei meist die parametritischen Affectionen von den perimetritischen diagnostisch zu wenig getrennt sind. Im Allgemeinen könne man die Behauptung aufstellen, dass zumindest $^2/_3$ aller Fälle von Beckenzellgewebsentzündung Wochenbettsaffectionen sind.

Als weitere Ursachen von Parametritis werden die durch gynaekologische Untersuchungen und Operationen gesetzten Traumen besonders zur Zeit der Menstruation, bei Benützung nicht aseptischer Quellstifte, Sonden, Instrumente etc. etc. hervorgehoben. Finden die Manipulationen an Scheide und Gebärmutterhals statt, so wird sich in Folge der Lage der abführenden Lymphbahnen die Entzündung hauptsächlich im Beckenbindegewebe weiter verbreiten, während die von der Uteruskörperhöhle aus zu Stande kommenden Infectionen rascher durch das Parenchym des Uterus hindurch auf den Bauchfellüberzug übergreifen und Peritonitis verursachen. Ausserdem werden als Ursachen von Beckenbindegewebsentzündung angeführt: Masturbation, Erkältung während der Menstruation, wodurch die Widerstandskraft der Gewebe gegen Bacterieninvasion herabgesetzt wird, Fortleitung einer Entzündung von benachbarten Tumoren, erkrankten Organen (Paracystitis, Paranephritis, Paraproktitis und besonders Paratyphlitis,) Knochenaffectionen des Beckens.

Pathologische Anatomie.

Dem pathologischen Anatomen kommen nur die Endstadien der schweren septischen Phlegmone und das wohlcharakterisirte Bild der Lymphgefässe und Venenthrombose zu Gesicht. Auch die cirrhotisch sklerosirenden Veränderungen des Bindegewebes werden mehr durch den tastenden Finger ermittelt, als sie beim Obduktionsbefund in die Augen fallen. Eine genaue Kenntniss kann nur durch horizontale Beckenschnittserien erreicht werden, wie sie zuerst zu diesem Zwecke durch Freund in systematischer Weise zur Ausführung gelangten und neuerdings von Sellheim am letzten Gynaekologencongress demonstrirt wurden. Dem Kliniker sind die mit ausgebreiteter Abscessbildung verbundenen Formen sowie die derbe Infiltration des Subserosiums gut bekannt. Mit Berücksichtigung der Studien über die Lymphbahnen von Cruveiltier, Sappey, Poirier und Virchow geht Verfasser zunächst auf die Schilderung der Metrolymphangitis, Perilymphangitis und der im Anschluss hieran entstehenden Parametritis über, welche

schliesslich zur Abscedirung im Beckenbindegewebe führt und erwähnt die für das Endstadium der letal verlaufenden Beckenphlegmone charakteristischen Leichenbefunde und die hiebei eigenthümliche Metastasenbildung, welche mit der embolischen nichts gemein hat. Sodann kommt er zur Beschreibung der puerperalen Venenthrombose, die eine primäre und sekundäre, eine septische und nicht septische sein kann. Es wird die Phlegmasia alba dolens, die Metrophlebitis und Periphlebitis die meist analog wie bei der Lymphgefässthrombose als Erkrankung der Venenwand erst sekundär nach Venenthrombose auftritt, ferner die paravaginale Phlegmone (Parakolpitis) besprochen. Die Schilderung des pathologisch-anatomischen Bildes der einfachen Parametritis giebt Verfasser im Anschluss an Freund wieder und betont, dass die schwartenähnlichen Veränderungen des Beckenbindegewebes im Bereich der Ligamenta lata und der Ligamenta rectouterina bei complicirten Adnexoperationen durch Einbettung des Harnleiters in die Schwielenmassen Gefährdung des Ureters veranlassen können. Sodann werden die Veränderungen bei der chronischen Form der Parametritis erwähnt. Durch Retraction des betroffenen Abschnittes des Bindegewebes oder Ligamentes kommt es zu Verzerrung oder Fixationen von Beckenorganen, welche dann wichtige Erkennungszeichen der chronischen Parametritis sind. (Parametritis posterior, retrahens, Parametritis chronica, atrophicans, diffusa.) Im Anschluss an Letztere kommt es zu Veränderungen der Lage des Uterus die eingehender besprochen werden. Verfasser theilt die Entzündungen ein in eine gutartige, mehr und minder rasch in Restitution zurückkehrende und eine schwere, den Charakter der Phlegmone an sich tragende Form mit oder ohne Abscessbildung und trennt hievon ab die schleichende chronische Form.

Klinische Erscheinungen und Verlauf.

Für die genaue Besprechung in den folgenden Kapiteln wählt Verfasser die Eintheilung in a. acute septische Phlegmone, welcher der grösste Theil des klinischen Abschnittes gewidmet ist und b. chronische Entzündung des Beckenbindegewebes. Die acute septische Phlegmone wird in zwei Unterarten geschieden:

a) akute septische Phlegmone mit progredientem Charakter, raschem Uebergreifen auf die serosa, Lymphothrombose (Virchow) lymphatische Form des Wochenbettfiebers. Ohne Betheiligung des Bindegewebes tritt gewöhnlich rasch Peritonitis und Tod ein.

b) akute septische Phlegmone mit Tendenz zur Lokalisation im Beckenbindegewebe und Vereiterung, meist Freibleiben der Serosa, Verbreitung auf dem Wege der venösen Blutbahn, Phlebothrombose, pyämische Form des Wochenbettfiebers.

In meisterhafter Darstellung ist im folgenden Kapitel sehr ausführlich das parametrale Exsudat gezeichnet. Bezüglich des Sitzes giebt Verfasser folgende Uebersicht:

1. laterales, horizontal in den Basalabschnitten sich entwickelndes Exsudat; Tendenz zur Ausbreitung nach dem hintern seitlichen Beckenabschnitt und in das retrocervicale Bindegewebe, Zusammenhang mit dem Collum uteri.

2. hochsitzendes, intraligamentär sich entwickelndes Exsudat, Tendenz zur Ausbreitung auf die Darmbeinschaufeln, Zusammenhang mit dem Corpus uteri, nach oben zu rundlicher Tumor mit Freilassen der Verdichtungszonen.

3. Exsudat im retro-cervicalen Bindegewebe, Tendenz zur strangförmigen Ausbreitung nach aufwärts in die Douglas'schen Falten, nach abwärts in das Septum recto-vaginale.

4. Exsudat im praecervicalen Bindegewebe, Ausbreitung nach den Seiten hin, in die paravesicalen Gruben.

5. Exsudat im paravesicalen Bindegewebe, Phlegmone des Cavum praeperitoneale Retzii, Ausbreitung im Subserosium der vordern Bauchwand. Aufsteigabscess (Sänger).

Dem besonderen Studium möchte Ref. die nunmehr sich anreihenden, in übersichtlicher tabellarischer Form gegebenen eingehenden Besprechungen

der Differentialdiagnosen zwischen seitlichem parametralem Exsudat und complicirter Pyosalpinx, ferner retrocervicalem parametralem Exsudat und peritonitischem Exsudat im Douglas'schen Raum, sodann zwischen parametralem Exsudat und subserösen, intraligamentären Myomen, oder para- und perityphlitischen und Psoasabscessen, wärmstens empfehlen. Als Entzündungsprodukte im Verlauf des Krankheitsprozesses werden vollkommene oder unvollkommene Resorption, Knoten und Strangbildungen und schliesslich Vereiterung mit verschiedenen spontanen Durchbrüchen in eines der Beckenhohlorgane (Blase, Mastdarm) oder direkt durch die Haut nach Aussen, besonders oberhalb des Poupart'schen Bandes bezeichnet.

Bei der sehr werthvollen und ausführlichen Besprechung der Therapie werden die Methoden, welche im akuten und subakuten Stadium anzuwenden sind (Antiphlogose, resorptionsbefördernde Mittel etc. etc.), besonders gewürdigt.

Bei Besprechung der Behandlung jener Fälle, bei denen Vereiterung im Exsudate aufgetreten ist, werden in besonders klarer Weise jene Wege angegeben, auf welchen bei nicht vorhandener Fluktuation vorzudringen ist, um zum Eiterherde zu gelangen.

Die chronische Entzündung des Bindegewebes, Parametritis chronica atrophicans circumscripta et diffusa, wird in Aetiologie, Symptomatologie besprochen, wobei besonders die von Freund betonten Hinweise auf das in Mitleidenschaft gezogene Nervensystem (Hysterie etc.) tabellarisch wiedergegeben sind.

Ein besonderes Kapitel bildet die Parametritis posterior und die pathologische Anteflexio uteri.

Zum Schluss wird die Behandlung der chronischen Parametritis in ihren verschiedenen Methoden durchgesprochen.

Im IV. Kapitel schildert v. R. die primären Neubildungen des Beckenbindegewebes und Bildungen aus den Resten embryonaler Organe. Diese Neubildungen werden scharf getrennt von jenen, welche von Nachbar-Organen ihren Ursprung nehmen und erst sekundär in die breiten Mutterbänder hineinwachsen. v. R. unterscheidet

1. die primären Beckenbindegewebsneubildungen in
   a) desmoide Geschwülste (Fibrome, Sarkome, Lipome) und
   b) Dermoidcysten,
2. die von den im Beckenbindegewebe eingeschlossenen embryonalen Gebilden ausgehenden Neubildungen in
   a) Parovarialcysten,
   b) Cysten des Gartner'schen Ganges und
   c) versprengte Nebennieren.
3. Die Neubildungen, welche von den im Beckenbindegewebe befindlichen Organen (Uterus und Ovarium) ausgehen und in jenes hineinwachsen.
4. Die regionären Metastasen von Carcinoma uteri, recti, vesicae, ovarii, im Beckenbindegewebe.

Bei der Ausbreitung dieser Tumoren wird die Entfaltung des Mesenteriums der Flexur, die Verlagerung der Nachbarorgane, besonders des Blinddarms, des Uterus, der Blase, der Harnleiter beschrieben. Es werden diagnostische Hilfsmittel angeführt und entwirft Verfasser auf Grund seiner reichen Erfahrung ein umfassendes Bild der für die operative Entfernung nöthigen Principien, wobei besonders die Frage der Drainage ob nach Vagina oder durch den untern Winkel der Bauchwunde eingehend besprochen wird.

Bei inniger Verbindung der Neubildung mit dem Uterus zieht es Verfasser vor, den Uterus mit wegzunehmen, um einen breiten Drainagekanal gegen die Vagina zu gewinnen. (Auch Referent musste in zwei Fällen von Cysten des Wolff'schen Ganges im Beckenbindegewebe den Uterus mitentfernen.) Die vaginale Methode wird nunmehr erwähnt, dürfte aber nach Ansicht des Referenten vielleicht eine etwas eingehendere Besprechung verdient haben.

Ferner wird die Perinaeotomie, welche Sänger in seiner ausgezeichneten Arbeit über die Dermoidcysten des Beckenbindegewebes empfohlen hat, genannt. Bei Besprechung des histologischen Aufbaues und der Entstehung der primaeren Fibromyome des Beckenbindegewebes wird auch der für diese Frage so bedeutungsvollen Arbeit von Recklinghausen vielleicht etwas kurz Erwähnung gethan.

Nach Besprechung der Differentialdiagnose kommt Verfasser auf die Bearbeitung der extraperitonealen soliden Tumoren des Ligamentum rotundum, der Sarkome, der Dermoidcysten, und schliesslich der Cysten der Wolff'schen Gänge und der accessorischen Nebennieren, den 5. und 6. Abschnitt bilden Echinokokken und Aktinomykose.

In 37 ausserordentlich instruktiven, meist schematischen Abbildungen im Texte und auf 14 polychromen Tafeln werden die hervorragend schönen Präparate v. Rosthorn's der Oeffentlichkeit zugänglich gemacht. Jedem Abschnitte ist ein erschöpfendes Literaturverzeichniss angefügt.

Ueberblickt man das ganze bedeutungsvolle Werk, so staunt man unwillkürlich über die Fülle von eigenster, mühevollster, jahrelanger Arbeit auf einem dem Kliniker manchmal etwas fernliegenden Gebiete, welche den Verfasser nicht abschreckte, sich mit Hingebung und Aufopferung seinem mit dem weiten Blick des bewährten Klinikers gewählten Thema zu widmen. Die in unermüdlichem Fleisse erzielten Resultate, welche uns v. Rosthorn in der trefflichen Form dieses seines neuesten Werkes übermittelt, gereichen dem genialen Forscher zur hohen Ehre und verbinden seinen Namen für immer mit diesem hochwichtigen von ihm beleuchteten Gebiete.

Jos. Alb. Amann jr. München.

Marchand, F., Beiträge zur Kenntniss der Placentarbildung. — Die Placenta des Kaninchens mit Bemerkungen über die Placenta der Katze. — Mit 4 Doppeltafeln und 1 Textfigur. — In: Schriften der Gesellschaft zur Beförderung der gesammten Naturwissenschaften zu Marburg. 1898. N. G. Elwert'sche Verlagsbuchhandlung.

Nach einer kurzen Uebersicht über die z. Th. in schärfstem Widerspruch zu einander stehenden Ansichten seiner Vorläufer giebt Verf. eine Schilderung der Schnittpräparate von 7 Kaninchen-Uteri verschiedener Trächtigkeitsstadien, von denen dasjenige von 9 – 10 Tagen am ausführlichsten behandelt ist, das jüngste, angeblich von genau 8 Tagen, für die Entscheidung der Hauptstreitfrage das wichtigste ist. In den Abbildungen (Fig. 2 u. 4) aus diesem Stadium ist nämlich ein deutliches Syncytium zwischen einem aus abgegrenzten Zellen bestehenden Ectoderm und einer amorphen, als Zona pellucida bezeichneten Schicht dargestellt. Ist die Deutung dieser Schicht richtig, dann ist die Existenz eines aus dem Ectoderm entstandenen Syncytiums unabhängig von dem aus dem Uterusepithel entstandenen bewiesen. Nach des Vf.'s Darstellung verschmelzen diese beiden Syncytien (Plasmodien) da, wo sie sich berühren: und gehen beide dann grösstentheils zu Grunde. Die Bluträume entstehen als Lakunen in dem aus dem Ectoderm, den Gefässscheiden etc. hervorgegangenen „zellreichen" Gewebe an der Oberfläche der Schleimhaut, und erhalten sehr bald eine „zellig-protoplasmatische" Auskleidung, die von dem gewucherten mütterlichen Endothel ausgeht.

Es schliesst sich an diese Darstellung noch eine kurze Beschreibung von zwei Trächtigkeitsstadien der Katze, die zu einer durchgehenden Homologisirung der einzelnen Schichten mit denen des Kaninchens nicht geführt hat.

Referent, dessen sehr abweichende Anschauungen in der Arbeit Marchand's mehrfach bekämpft sind, glaubt von einer Discussion der Streitpunkte bezw. einer Kritik der Marchand'schen Deutungen an diesem Orte absehen zu müssen.

Kossmann.

Hubert Peters, Ueber die Einbettung des menschlichen Eies und das früheste bisher bekannte menschliche Placentationsstadium. Mit 14 lithographischen Tafeln und einer Abbildung im Text. 8°, 142 S. Leipzig und Wien, 1899. Franz Deutike.

Den Lesern dieser Zeitschrift ist der Inhalt der Peters'schen Monographie der Hauptsache nach aus der ziemlich ausführlichen vorläufigen

Mittheilung des Autors (Ueber früheste menschliche Placentation, dies. Bl. Bd. IX, S. 41 ff.) bereits bekannt. Die überaus vornehm ausgestattete Monographie bringt ausser dem tieferen Eingehen auf viele Details ganz vorzügliche Chromolithographien, von denen die letzte (Taf. XIV) in schematischer Weise die Deutung der Befunde darstellt.

Die „Trägerin des Eichens" hat nach der Anamnese genau 30 Tage nach Eintritt der letzten normalen Menstruation Selbstmord begangen. Für die wenige Stunden p. m. erfolgte Section und die umsichtige Conservirung des Objects dankt der Autor den Herren Kretz und Hochstetter, und die Wissenschaft selbst in ihren Vertretern ist schuldig, sich diesem Danke herzlich anzuschliessen.

Das Eichen misst in der inneren Lichtung der Fruchtkapsel 1,6 : 0,8 : 0,9 mm. Der Autor schätzt nach den Altersbestimmungen, die von anderen Autoren für ältere Eier gegeben sind, das Alter des vorliegenden auf 3 bis 4 Tage. Ist diese Schätzung richtig, dann würde allerdings die Entwickelung des menschlichen Eies in den ersten Tagen eine wesentlich schnellere sein, als z. B. die des Eies des Kaninchens und des Meerschweinchens, von denen das etwa entsprechende Stadium erst ungefähr am 12. Tage erreicht ist.

Das Ei ist noch nicht völlig von einer wirklichen Capsularis (Reflexa) umhüllt; dagegen wird der völlige Abschluss der Fruchtkammer gegen die Haupthöhle des Uterus durch einen „Blutgranulations-Pfropf" (S. 7) hergestellt, der pilzhutförmig hervorragt und mit seinem Rande den der wirklichen Capsularis ein wenig bedeckt. Die Decidua vera (5—8 mm dick) unterscheidet sich nicht wesentlich von den schon bekannten älteren Stadien. Die Sonderung einer Compacta von einer Spongiosa bereitet sich erst vor.

Was nun die Einbettung des Eies anbetrifft, so schliesst sich der Autor insofern der Darstellung des Grafen Spee von dem Vorgange beim Meerschweinchen an, als er annimmt, dass das Eichen sich durch das Uterusepithel in das Bindegewebe ganz „eingefressen" hat, und die Capsularis sich „durch das sich Darüberziehn der angrenzenden Deciduapartien über die Einbruchspforte" bildet (S. 25). Den Verschluss denkt er sich zu Stande gekommen durch ein Blutcoagulum, wie es nach Hubrecht beim Igel durch ein hämorrhagisches Oedem an den Lippen der das Ei enthaltenden Einsenkung zu Stande kommt. Auf den Umstand, dass keine Drüsen in die Eikammer einmünden, weist der Autor besonders hin als auf einen Beweis dafür, dass diese Kammer nicht durch eine Einsenkung der Schleimhaut, sondern durch einen Einbruch des Eies in die Schleimhaut entstehe. Auf die Möglichkeit, dass die Drüsen in diesem Bereich durch syncytiale Wucherung des Epithels ihr Lumen und durch Wachsthumsverschiebungen ihre Form in ähnlicher Weise verloren haben könnten, wie das von den ähnlichen Stadien der Placentar-Entwickelung bei Thieren behauptet worden ist, geht der Autor nicht ein.

Mit seiner Annahme eines „Einbruchs" des Eies in die Schleimhaut hängt logisch aufs Engste zusammen die Anschauung des Autors von der Herkunft der etwa $^1/_2$ mm dicken, von Blutlakunen durchsetzten Schicht, die zwischen der Decidua und dem Mesoderm liegt. Peters bezeichnet sie nach dem Vorgange Hubrecht's als Trophoblast und führt ihren Ursprung auf das Ectoblast zurück, von dessen zellig abgegrenzten Elementen zu den grossen, um Riesenkerne gelagerten Protoplasmaschollen er alle Uebergänge findet. Dass in diesen Veränderungen die Vorstufen des späteren Syncytiums zu finden sind, darüber kann ihm kein Zweifel bestehen. Doch ist er der Meinung, dass auch das (mütterliche) „Blut mit seinen eigenen körperlichen Elementen zur Bildung des Syncytiums beiträgt" (S. 51).

Die Ableitung des Syncytiums von dem mütterlichen Endothel verwirft er dagegen völlig (S. 58, S. 89, ff.). Das Endothel bleibt nach des Autors Ansicht nur an der serotinalen Wandfläche des intravillösen (sollte wohl richtiger heissen: intervillären) Raumes erhalten, während dieser sonst von fötalem Gewebe begrenzt sei. „Wir müssen ihn daher als einen fötalvaskulären Raum bezeichnen." Ebenso, wie den endothelialen, stellt P.

auch den decidualen Ursprung des Syncytiums entschieden in Abrede (S 91 ff). Die Möglichkeit, dass der von anderen Autoren behauptete ursprüngliche Zusammenhang zwischen dem Uterusepithel und dem Syncytium hier erst durch die Hämorrhagie an den Lippen der das Ei enthaltenden Einsenkung zerstört sein könnte, wird nicht erörtert.

Das Werk bringt noch einen kurzen Abschnitt, der die Keimanlage behandelt, ohne hier wichtiges Neues zu liefern, und schliesst mit einem naturgemäss nur referirenden und kritisirenden Capitel über die thierische „Placentation".

Wenngleich Ref. von seinem Standpunkt aus eine mehrfach abweichende Deutung der Befunde für möglich oder selbst für nothwendig hält, fühlt er sich doch gedrungen, das Werk als ein ungemein verdienstliches, den Autor selbst wie unsere Wissenschaft höchlichst ehrendes, zu bezeichnen.

Kossmann.

A. Sippel, Zur Hebammenfrage. Vortrag, gehalten am 6. Februar 1899 im ärztlichen Verein zu Frankfurt a. M. Frankfurt a. M. Joh. Alt.

Wenn man die Brochüre des Verf. liest, so könnte man glauben, das heutige Hebammenwesen sei so vorzüglich, wie man es nur wünschen möchte. Die Schule der Hebammen ist eine schwere, nach vorsichtiger Auswahl des Materials sowohl in Bezug auf körperliche und geistige Fähigkeiten, müssen die erwählten Candidatinnen nach Absolvirung des Curses solche rigorose Examina durchmachen, dass man annehmen muss, dass nur tüchtige Hebammen in die Praxis hinausgesandt werden. Draussen stehen sie unter strenger staatlicher Aufsicht, ständig schwebt das Damokles Schwert über ihrem Haupte, um selbst den Gedanken an eine Ueberschreitung ihrer Befugnisse unmöglich zu machen.

Es müssen die Frankfurter Verhältnisse ganz andere und viel günstigere sein, als an anderen Orten, sonst müssten die Gegner des jetzigen Hebammenwesens doch recht böse Menschen sein, dass sie es wagten, Hand anzulegen an eine so vorzügliche Einrichtung, die doch so sehr den heutigen socialen Verhältnissen entspricht. Wie ein roter Faden geht durch die Brochüre der Vergleich zwischen den heutigen gutgeschulten Hebammen und den dieselben verdrängen wollenden Wartefrauen; als ob die Parole der Gegner lauten würde: Hebamme oder Wartefrau? Soweit Ref. die Hebammenfrage kennt, wollen die Gegner des heutigen Hebammenwesens die Hebammen nicht abschaffen und dafür Wartefrauen einführen, sondern sie wollen an Stelle der unfähigen, zu wenig ausgebildeten, fähigere und besser ausgebildete Hebammen oder Geburtshelferinnen — der Name thut nichts zur Sache — setzen. Nur Freund will die heutigen Hebammen ganz abschaffen und an deren Stelle Wochenbettpflegerinnen ausbilden, während die eigentlichen geburtshilflichen Geschäfte dem Arzte zufallen sollen.

Durch die Einführung der Antiseptik und Aseptik in die Geburtshilfe ist die Unfähigkeit der meisten heutigen Hebammen zu Tage getreten. Ref. hörte einen Autor sagen: Es ist gut, dass die Hebammen so wenig Gebrauch von ihrer Carbolsäure machen, sonst würden wir mehr Unglücksfälle erleben. Man braucht nicht Gegner des Hebammenwesens zu sein, um sagen zu müssen, dass an dem heutigen Hebammenwesen noch viel zu verbessern ist, um es auf gleiche Stufe mit den andern Zweigen der medicinischen Wissenschaft zu bringen. Es wird wohl wenige Aerzte geben, die die so günstige Meinung des Verf. teilen. Freilich zeigen die statistischen Angaben des Stadtkreises Frankfurt so günstige Gesundheitsverhältnisse der Gebärenden und Wöchnerinnen, dass sie nichts zu wünschen übrig lassen. Ob man aber diese auf Conto der Thätigkeit der Hebammen schreiben darf, ist eine andere Frage. Ref. möchte sie lieber der Unthätigkeit der Hebammen, der strengen Beaufsichtigung sowohl der beamteten wie practischen Aerzte, sowie auch der Aufklärung des Publikums zuschreiben. Die Hebamme kennt ihre Verantwortlichkeit und die schweren materiellen Folgen, die sie treffen bei unglücklichen Ausgängen, deshalb verhält sie sich passiv und lässt in schwierigen Fällen früher als vor der antiseptischen Zeit einen Arzt beiziehen. Durch die Aufklärung des Publikums, besonders durch die wissenschaftlichen Artikel in den populären Zeitschriften übt dieses selbst eine strenge Controlle über die Thätigkeit der Hebammen aus. Jeder Geburts-

helfer hat wohl lieber eine tüchtige geschulte Hebamme zur Seite als eine Wärterin. Darin stimmt Ref. dem Verf. vollständig bei, dass die materielle Stellung der Hebammen eine bessere werden muss. Es sollte denselben ein Mindesteinkommen zugesichert werden von Staats- oder Gemeindewegen, damit dieselben sich sorgenfrei ihrem Berufe voll und ganz widmen können. Dann werden von selbst sich bessere Elemente zum Hebammenstand herandrängen. Die Ausbildungszeit muss eine längere werden, denn es ist unmöglich, in der kurzen Zeit tüchtige Hebammen auszubilden. Auch darin stimmt Ref. mit dem Verf. überein, dass mit der Ausbildung von Geburtshelferinnen aus bessern Ständen nur einzelnen bevorzugten Kreisen, aber nicht der Allgemeinheit geholfen ist. Wir wollen das Hebammenwesen beibehalten, aber dasselbe so zu verbessern suchen, dass es den Anforderungen, die die heutige Medicin an dasselbe stellt, gewachsen ist.

Hartz-Karlsruhe.

Beiträge zu einer Reform der geburtshülflichen Ordnung im Preussischen Staate. Herausgegeben von der Kommission der Aerzte-Kammer der Provinz Sachsen, San.-Rath Dr. A. Bertog, San.-Rath Dr. Brennecke, Kreisphysikus Dr. Dietrich. Berlin, 1898. Elwin Staude.

Die Aerztekammer für die Provinz Sachsen verhandelte in den Jahren 1897/98 über eine Reorganisation der geburtshülflichen Ordnung in Preussen und erwählte eine aus den 3 Herausgebern bestehende Commisson zur Durcharbeitung der von Brennecke am 29. April 1897 der Aerzte-Kammer vorgelegten Grundzüge der Neuordnung.

Der Entwurf von Brennecke besteht aus 2 Theilen: der „Reorganisation des Hebammenwesens“ und der „Organisation des Helferinnendienstes der Frauenvereine“. Der leitende Gedanke bei der Neuordnung des Hebammenwesens ist der, dass Brennecke dem Hebammenberufe reifere, moralisch und intellektuell höher stehende Kräfte als bisher zuführen will. Zur Erreichung dieses Zieles wurden mehrere Forderungen aufgestellt:

Unterstellung des Hebammenwesens direkt dem Ministerium, anstatt wie bisher den Provinzial-Verbänden.

Beseitigung der kleinen Hebammenschulen, wo es vorkommt, dass die Schülerinnen während des ganzen Kursus keine Geburt zu sehen bekommen und Belassung von nur 1 oder höchstens 2 Schulen für jede Provinz.

Gleichmässige Bemessung der Dauer des Lehrkursus auf 1 Jahr.

Verpflichtung zur Bezahlung der Kosten des Lehrkursus durch die Schülerin selbst.

Zulassung zur Schule nur in beschränkter Zahl und nur solcher Personen, die 20—30 Jahre alt, unbescholten, gesund sind und eine höhere oder mittlere Töchterschule mit Erfolg absolvirt haben bezw. eine entsprechende Prüfung bestanden haben.

Zur Ausübung der Praxis sollen nur „angestellte“ und verpflichtete „Bezirkshebammen“ berechtigt sein, denen von der Gemeinde ein Mindesteinkommen, dessen Höhe mit den Jahren steigt, zu garantiren ist; in den Städten 800 bis 1200 Mark, auf dem Lande 600 bis 900 Mark. Die Hebammen unterstehen der Controle des Kreisphysikus, zu dessen Unterstützung in jedem Kreise einige „Aufsichtsärzte“ zu ernennen sind.

Zur Ergänzung dieser Verbesserung im Hebammenwesen hält Brennecke die Organisation des Helferinnendienstes der Frauenvereine für unentbehrlich, wodurch den in den Wohnstuben des niederen Volkes herrschenden hygienischen Missständen abgeholfen werden soll. Der Landrath hat in seinem Kreise einen Frauenverein zu organisiren (dessen Mitgliedschaft anscheinend obligatorisch für jede Frau sein soll) und ernennt für jeden Ort ein Mitglied als „Helferin“. Das Amt der Helferin ist ein Ehrenamt und darf nicht abgelehnt werden.

Die Kreis-Frauenvereine haben durch ihre „Helferinnen“ darüber zu wachen, dass jeder Wöchnerin ein angemessenes Geburts- und Wochenlager hergerichtet wird, dass ihr die Möglichkeit geboten werde, mindestens 10 Tage lang Ruhe und Pflege im Wochenbette zu geniessen, und dass erkrankten Wöchnerinnen geschulte Pflege zu Theil wird.

Den Helferinnen sollen aus öffentlichen Mitteln Leib- und Bettwäsche zur Verfügung gestellt werden.

Zur Führung des Haushaltes der Wöchnerinnen hat der Kreis-Frauenverein wirthschaftlich tüchtige ältere und zuverlässige Frauen als „Familienpflegerinnen" bereit zu stellen.

Die aus Bertog, Brennecke und Dietrich bestehende Commission behält den ersten Theil des Brennecke'schen Entwurfes, die „Reorganisation des Hebammenwesens" betreffend, im Wesentlichen bei, strich dagegen die Einzelheiten des zweiten Theiles „zur Organisation der Wöchnerinnenpflege" in zwei Sätze zusammen, welche besagen, dass die Mitarbeit der Frauen an den Aufgaben der Geburts- und Wochenbetts-Hygiene zu einer gesetzlichen Pflicht zu erheben ist, und dass die aus der Unterstützung ärmerer Wöchnerinnen erwachsenden Kosten aus öffentlichen Mitteln zu decken sind.

Die Aerzte-Kammer der Provinz Sachsen erklärte sich in ihrer Sitzung vom 5. Mai 1898 mit dem ersten Theile des von der Commission ausgearbeiteten Entwurfes einverstanden; sie liess jedoch die Bestimmung fallen, dass jede Hebammenschülerin eine höhere Töchterschule absolvirt haben müsste, und sah ferner von der Fixirung eines Mindesteinkommens ab. Der zweite Theil des Entwurfes wurde selbst in der von der Commission gekürzten Form ganz abgelehnt.

Die Commission hatte beabsichtigt zu beantragen, dass ihr Entwurf sämmtlichen preussischen Aerzte-Kammern vorgelegt werde, um so auf eine gesetzliche Neuordnung hinzuwirken. Nach dem Verlaufe der Verhandlungen in der Provinz Sachsen wurde aber von einem solchen Antrage abgesehen, da die Commission den zweiten Theil ihres Entwurfes für unentbehrlich hielt. Von weiteren Schritten ist indessen bisher Abstand genommen.

A. Poetter-Leipzig.

Heinrich Walther, Leitfaden zur Pflege der Wöchnerinnen und Neugeborenen. Mit einem Vorwort von Geh. Med.-Rath Prof. Dr. H. Löhlein. Wiesbaden. 1898. J. F. Bergmann.

Das vorliegende Büchlein soll den Wochenpflegerinnen ein Leitfaden während ihrer Lehrzeit und ein zuverlässiger Rathgeber während ihrer praktischen Thätigkeit sein. Der eingehenden Besprechung des Zwecks und der Methode der Wochenpflege ist ein allgemeiner Theil vorangestellt, der die Physiologie der weiblichen Geschechtsorgane sowie des Neugebornen behandelt. Ein Abriss der allgemeinen Krankenpflege, eine kurze Schilderung des Geburtsvorgangs, eine Anleitung zur Unterstützung von Arzt und Hebamme während der Entbindung berücksichtigen auch seltenere Hilfeleistungen der Pflegerinnen. Diätetische Tabellen am Schlusse werden für die Praxis willkommen sein.

Die Darstellung ist leicht fasslich, anregend und giebt in erschöpfender Weise einen vorzüglichen Ueberblick über das weite Gebiet der Wochen- und Säuglings-Pflege. Kleine Ausstellungen seien gestattet: dass die Kinder „starke Schweissabsonderung" zeigen, dürfte bestritten werden (p. 74). Die Vorschriften zur Wahl einer Amme (p. 79) überschreiten wohl die Grenzen des Leitfadens. Bedenklich ist bei der Diagnose des Kindbettfiebers die Frage nach dem Aussehen der Damm- und Scheidenwunden (p. 101). Die Anschauung über die Schädlichkeit zu früher Verabfolgung von Kindermehlen (p. 91) ist wohl durch die Untersuchungen Moro's über diastatisches Enzym im Kinderdarm widerlegt. Der Werth der Mundpflege des Säuglings (p. 110) ist wohl überschätzt. — Zu loben ist die Uebersichtlichkeit und Reichhaltigkeit des Leitfadens, dem eine weite Verbreitung gewünscht werden muss.

M. Heidemann-Berlin.

Dr. Carl Stooss, o. ö. Professor der Rechte an der Universität Wien, Chirurgische Operation und ärztliche Behandlung. Eine strafrechtliche Studie. — Berlin, 1898. Otto Liebmann.

Entgegen der herrschenden juristischen Ansicht sucht Stooss in seiner Arbeit nachzuweisen, dass die chirurgische Operation keine Körperverletzung im gesetzlichen Sinne sei. Denn der betreffende Körper solle doch durch

die Operation nicht verletzt, d. h. geschädigt, sondern geheilt und geschützt werden.

Die chirurgische Operation ist vielmehr eine „Behandlung", die als heilende, kosmetische, geburtshülfliche, prophylaktische, diagnostische ausgeführt werden kann, und zwar im Interesse der Gesundheit und des körperlichen oder seelischen Wohles einer Person. Eine Operation, welche diesen Anforderungen nicht entspricht, wie z. B. die Castration einer gesunden Frau, die steril werden will, ist keine „Behandlung". Ein brandiges Bein dagegen zu amputiren, ist ebensowenig eine „Körperverletzung" wie die zu diagnostischen Zwecken ausgeführte Schädeltrepanation; denn im ersteren Falle wird durch die Aufopferung eines erkrankten Gliedes der Körper vor schwerer Gefahr geschützt, in dem zweiten Falle aber durch die Entfernung eines gesunden Knochenstückchens die Möglichkeit einer günstigen und heilenden Wirkung auf den Körper erst geschaffen. Es soll also beide Male die Gesundheit und der Organismus des Menschen, die ein einheitliches Gut bilden, geschützt werden. Man beabsichtigt demnach gerade das Gegentheil einer Körperverletzung.

Mit jeder Operation ist allerdings ein Eingriff in den Körper verbunden, aber der Schnitt, die Schmerzen, die Infectionsgefahr der Wunde sind nur als Nebenwirkungen aufzufassen, wie sie auch bei der internen Behandlung vorkommen. Die Operation wird doch nicht ausgeführt, um eine Wunde oder Schmerzen zu verursachen; diese sind vielmehr unvermeidliche Mittel zum Zwecke der Behandlung, deren Nachtheile und Gefahren immer mehr beseitigt werden (Narcose, Antisepsis, Asepsis).

Das deutsche Reichsgericht hat in einem konkreten Falle die strafgesetzlichen Ausdrücke „misshandeln" und „an der Gesundheit schädigen" in den allgemeinen Begriff „verletzen" aufgelöst; es erklärt ferner, unter „misshandeln" könne man auch ein an sich vernünftiges und zweckmässiges Handeln verstehen. Beide Ansichten sind unrichtig und mit der wahren Wortbedeutung unvereinbar; denn „verletzen" hat stets die Nebenbedeutung des Schädigens und Verschlechterns, während „Misshandeln" unter allen Umständen ein schlechtes, verkehrtes Handeln bedeutet. Selbst eine Operation, die gegen den Willen des Patienten stattfindet, wird dadurch keine „Misshandlung" oder Körperverletzung, sondern ist nur als Eingriff in die persönliche Freiheit aufzufassen.

Wenn nun aber eine chirurgische Operation keine Körperverletzung ist, so folgt daraus keineswegs, dass der Chirurg Jemanden ohne dessen Zustimmung operiren darf; er würde in einem solchen Falle rechtswidrig handeln. Allerdings wird dieser Eingriff von den geltenden Strafgesetzen nicht ausdrücklich mit Strafe belegt, abgesehen von den Fällen, wo ein Arzt seine Patienten zur Duldung einer Operation „nöthigt". Einen Arzt aber deswegen, weil er einen Kranken ohne dessen Zustimmung operirte, wegen „Körperverletzung" zu bestrafen, ist widersinnig, da ja keine Körperverletzung vorliegt.

In gewissen Nothfällen, z. B. bei Unglücksfällen und unmittelbar drohender Lebens- und Gesundheitsgefahr kann der Arzt geradezu handeln müssen, ohne vorher die Einwilligung des Kranken eingeholt zu haben.

Um die Zustimmung zu einer Operation zu bekommen, ist der Arzt zu einer wahrheitsgemässen, nicht beschönigenden Auskunft dem Patienten gegenüber verpflichtet. Es kann jedoch vorkommen, dass der Arzt bei der Operation einen bisher nicht erkannten Zustand der inneren Organe findet, der tiefere Eingriffe, als der Patient genehmigte, erfordert: hierbei liegt jedoch ebenso wie bei Unglücksfällen u. dergl. ein Nothfall vor, der Eingriff ist unabweislich.

Im allgemeinen wird eine ärztliche Behandlung ohne Zustimmung des Patienten ausgeführt werden dürfen, wenn diese „zum Wohl des Patienten dringend geboten ist und die Einwilligung zu gegebener Zeit nicht eingeholt werden kann".

Stooss schlägt vor, diese Frage durch einen Zusatz zum Gesetze zu lösen, dessen Fassung folgende sein könnte:

„Wer an einer Person eine ärztliche Behandlung ohne ihre Einwilligung oder ohne Einwilligung der Person, die sie zu vertreten berufen war, vor-

nimmt, wird, sofern diese Behandlung nicht zur Abwendung einer unmittelbaren Gefahr für Leben oder Gesundheit der Behandelten dringend geboten war, bestraft."

Die Frage, wer zur Vornahme einer ärztlichen Behandlung, einer Operation berechtigt ist, unterliegt der Entscheidung des Verwaltungsrechtes und ist bekanntlich in verschiedenen Staaten verschieden beantwortet; im deutschen Reiche besteht Kurirfreiheit.

Die Grenzen des ärztlichen Handels werden durch den Grundsatz „nil nocere" bestimmt; was dem Kranken zum Wohle gereicht, ihm angemessen ist, das fällt in das Gebiet ärztlicher Behandlung. Die Voraussetzung für eine angemessene Behandlung ist eine durch gewissenhafte Untersuchung gefundene Diagnose. Wer aus grober Unkenntniss, aus Leichtsinn eine falsche Diagnose stellt, demgemäss die Indication zur Behandlung falsch beurtheilt und eine falsche Behandlung einleitet, wer insbesondere Jemanden behandelt, ohne ihn gesehen oder untersucht zu haben, handelt fahrlässig und strafwürdig.

In kritischen Fällen steht dem Kranken allein die Entscheidung zu, ob er sich behandeln bezw. operiren lassen oder lieber sterben will; das ist sein Recht, denn eine Pflicht zu leben giebt es nicht.

Ist das Leiden des Patienten nicht lebensgefährlich, die Behandlung aber mit Lebensgefahr verknüpft, so ist die Einleitung der Behandlung von dem Gewinne, den sie für das Wohl des Patienten in Aussicht stellt, und von der Wahrscheinlichkeit des Gelingens abhängig zu machen. Ein geringfügiges Gebrechen, z. B. einen Schönheitsfehler durch eine lebensgefährliche Behandlung zu beheben, verbietet das Wohl des Patienten, selbst wenn dieser die Behandlung wünscht. Eine gefährliche Behandlung mit unsicherem Erfolge darf nicht gewählt werden, wenn eine gefahrlosere und sichere Behandlung möglich ist, selbst wenn letztere schmerzvoller, unbequemer oder länger dauernd ist. Bei gewissen Eingriffen sind die erforderlichen Vorsichtsmassregeln anzuwenden: wer z. B. die Narcose ohne vorherige genaue Herzuntersuchung anwendet, dabei aber einen tödtlichen Ausgang verschuldet, wer bei einer Kropfoperation die ganze Schilddrüse entfernt und dadurch Blödsinn des Operirten verursacht, wer gewisse Arzneien ohne genaue Kenntniss der körperlichen und geistigen Eigenheiten verordnet, dadurch aber den Patienten schädigt, handelt fahrlässig und strafbar.

In der ärztlichen Thätigkeit giebt es nur zwei Fälle, wo zweifellos eine wirkliche „Körperverletzung" vorliegt, nämlich jene, wo durch ärztliche Behandlung eine dritte Person verletzt wird, und zwar die Tödtung des Embryo und die Körperverletzung einer Person, welcher zu Transfusions- oder Transplantationszwecken bei einem Kranken Blut bezw. Hautstückchen entnommen werden.

Bezüglich der ersteren Operation, der Perforation des lebenden Kindes, erklärt Stooss, es entspreche dem natürlichen Rechtsgefühle, dass es gestattet sein müsse, zur Erhaltung des Lebens der Mutter ein ungeborenes Kind der Vernichtung preiszugeben. Das geltende Recht erkennt jedoch nur in einzelnen Staaten, so in einzelnen Cantonen der Schweiz, die Tödtung des Embryo unter Umständen als zulässig an; hier darf sogar gesetzlich Apotheker und Hebamme durch Eingriffe bezw. Mittel einen Embryo vernichten und abtreiben, wenn das „zur Errettung der Mutter" (Canton Waadt) oder nach der Lehre der medicinischen Wissenschaft „zur Vermeidung eines grösseren Uebels" (Canton Genf) nothwendig ist.

Als „Nothstand" lässt sich die Tödtung des Embryo nach deutschem Gesetze nicht rechtfertigen, da nach § 54 des Reichsstrafgesetzbuches nur eine gegenwärtige Gefahr für Leib oder Leben „des Thäters oder eines Angehörigen" Nothstand begründet, während nach norwegischem und schweizerischem Gesetzenwurfe auch die Gefahr für „den Thäter oder einen anderen" Nothstand bedingt.

Für diejenigen Staaten, wo das Gesetz die Vernichtung des Embryo zur Rettung der Mutter nicht ausdrücklich von der Strafpflicht ausnimmt, erklärt Stooss die Zulässigkeit dieser Handlung aus dem Gewohnheitsrecht.

Die Entnahme von Blut oder Hautstückchen von Gesunden zu Heilzwecken ist zweifellos als „Körperverletzung" anzusehen. Da aber leichte Körperverletzungen, wie die genannten, nach den meisten Strafgesetzen, auch dem deutschen, nur auf Privatklage oder auf Antrag des Verletzten strafrechtlich verfolgt werden, so ist ein Arzt, der Blut oder Hautstückchen zu Heilzwecken von einer Person entnahm, die in Kenntniss der Bedeutung des Eingriffs und seiner Folgen dazu eingewilligt hat, regelmässig vor Bestrafung sicher, weil der Verletzte keine Privatklage erhebt und keinen Antrag stellt.

In einem weiteren Capitel werden vom rechtlichen Standpunkte die Experimente an Menschen und Thieren behandelt.

Thierversuche können nur dann straffrei sein und nicht als Thierquälerei verfolgt werden, wenn sie von einem Fachmanne, mit geeigneten Instrumenten, in einem dafür eingerichteten Raum und unter möglichster Schonung des Thieres (Aufhebung der Schmerzempfindung) vorgenommen werden.

Als Versuch an Menschen hat auch die Anwendung einer neuen, bisher noch nicht erprobten Behandlung zu gelten; hierbei wird der Arzt die Pflicht haben, nur mit äusserster Vorsicht und erst dann die neue Behandlung einzuleiten, wenn er überzeugt ist, dass die neue Behandlung besser als ein bisheriges Verfahren ist und einen Erfolg in Aussicht stellt, der sonst nicht zu erreichen wäre.

Die versuchsweise Uebertragung einer Krankheit auf einen Menschen, z. B. durch Ueberimpfung von Krebsgewebe auf eine gesunde Person oder auf gesunde Körpertheile einer erkrankten, hat strafrechtliches Einschreiten wegen vorsätzlicher Körperverletzung, eventuell mit tödtlichem Ausgange, zur Folge.

Bezüglich der Experimente mit inneren Mitteln giebt das deutsche Reichs-Strafgesetzbuch keine Handhabe, denn § 229 bedroht mit Strafe nur denjenigen, welcher einem anderen, um dessen Gesundheit zu beschädigen, Gift oder andere Stoffe beibringt, welche die Gesundheit zu zerstören geeignet sind. Ein wissenschaftliches Experiment wird aber nicht in der Absicht vorgenommen, um die Gesundheit eines Menschen zu beschädigen, sondern um eine wissenschaftliche Thatsache festzustellen. Jedenfalls ist aber ein Forscher strafwürdig, der eine Person, ob mit oder ohne Einwilligung, zu einem Experimente benützt, das sie in Lebens- und Gesundheitsgefahr bringt. —

Die herrschende Lehre, dass die ärztliche Behandlung „Körperverletzung" sei, erklärt Stooss nach den gegebenen Ausführungen und auch deshalb für unhaltbar, weil es dann an einem Rechtsgrunde für die Straflosigkeit ärztlicher Eingriffe fehle, gleichgültig, ob man als Rechtsgrund annehme:

Das ärztliche Berufsrecht; denn dann dürften nur die im Inlande approbirten Personen, nicht aber ausländische Chirurgen, ärztliche Behandlung ausüben, oder:

die Einwilligung des Verletzten; denn es giebt auch Fälle, wo die Einwilligung nicht eingeholt werden kann, während andererseits durch die Einwilligung selbst die leichtsinnigste und falscheste Behandlung gerechtfertigt wäre, oder:

das Gewohnheitsrecht; denn das Gewohnheitsrecht kennt keinen Satz, dass „es dem Arzt erlaubt sei, einem Kranken eine Körperverletzung zuzufügen, wenn es sein Zustand erfordert"; das Volk betrachtet vielmehr einen ärztlichen Eingriff als heilsam und segensreich, nicht aber als körperverletzend, oder:

die Nothwendigkeit des Eingriffs; denn dazu fehlt es an gesetzlicher Unterlage. Stooss kommt nach alledem zu dem Schlusse, man könne die Straflosigkeit ärztlicher Eingriffe nur dadurch erklären, dass diese eben keine Körperverletzungen im gesetzlichen Sinne seien.

Eine gesetzliche Regelung dieser Frage ist im Strafgesetzbuche für Neuseeland erfolgt, dessen § 69 lautet:

„Geschützt gegen strafrechtliche Verfolgung ist derjenige, welcher zum Nutzen eines anderen an demselben mit der erforderlichen Sorgfalt und

dem nöthigen Geschick eine nach Lage der Sache und dem Zustande des Patienten vernünftige Operation ausführt."

A. Poetter-Leipzig.

A. Dührssen, Die Einschränkung des Bauchschnitts durch die vaginale Laparotomie. (Kolpocoeliotomia anterior). Berlin. 1899. S. Karger.

Die Veröffentlichung soll in zusammenfassender Form über die Erfahrungen berichten, die Dührssen mit der vaginalen Laparotomie seit acht Jahren in 503 Fällen (!) gemacht hat. Nach einer kurzen, stark subjektiv gefärbten historischen Einleitung folgt eine in aller Knappheit sehr anschauliche Schilderung des Verfahrens, das D. jetzt übt. Ich hebe nur hervor, dass in der Vagina der ⊥-schnitt, an der Plica vesicouterina die Eröffnung und spätere Naht in sagittaler Richtung empfohlen wird. In der Bauchhöhle wird nur Catgut verwendet, von Ignipunktur und Resektion des Ovariums ausgedehnter Gebrauch gemacht, auf die isolirte Naht der Peritonealwunde besonderer Wert gelegt. Vaginofixirt wird durch einen Silkwormfaden, der im oberen Wundwinkel durch Scheide und Peritoneum beiderseits und durch die Vorderwand des Uterus in der Höhe des Tubenansatzes angelegt wird, solange das Organ noch in die Scheide vorgestülpt ist. Die Vesicofixation hat D. wegen ihrer Unsicherheit rasch wieder verlassen, ebenso die Vaginofixation der Lig rotunda, die schwieriger ist als die des Uterus und weniger gute Resultate ergab (14 pCt. Recidive). Eine tabellarische Uebersicht giebt Ausweis über

395	Vaginofixationen des Uterus mit	6	Todesfällen
35	„ der Lig. rot. „	0	„
6	Vesicofixat. des Uterus „	1	„
73	Adnexoperat. u. Operationen am anteflektirten Uterus „	5	„
13	Tubargraviditäten „	1	„
16	versuchte vaginale Laparotom.	2	„
1	vaginaler Kaiserschnitt.		
505		15	

Die sich so ergebende Mortalität von 3 pCt. erklärt Dührssen für günstiger als die der ventralen Laparotomie, die er mit Lawson Tait zu 5 pCt. annimmt. Abgesehen davon, dass die letztere Ziffer als Durchschnitt für heute zu hoch sein dürfte, ist ein solcher nackter Vergleich, der die Ueberlegenheit der vaginalen Laparotomie beweisen soll, doch kaum erlaubt, da die ventrale Laparotomistatistik doch zum weitaus überwiegenden Teil Fälle enhält, für die das vaginale Vorgehen überhaupt nicht in Frage kommt, auch für Dührssen nicht. Wenn man aber die Retroflexionsoperationen abzieht, die doch nur einen sehr kleinen Teil der ventralen Laparotomie, einen sehr grossen Teil der Dührssen'schen vaginalen Laparotomieen ausmachen, dann bleiben 103 vaginale Operationen mit 8 Todesfällen = 7,76 Prozent; die später angeführte Zahl von 283 Adnexoperationen mit 3 pCt. Mortalität ist auch nicht ohne weiteres vergleichbar, da in dieser Anzahl neben manchen schweren und schwersten Fällen doch eine übergrosse Anzahl leichter Operationen eingeschlossen sind, über deren Notwendigkeit sich noch dazu andere Aerzte als Dührssen vielleicht nicht ohne weiteres klar gewesen wären. Zu erwägen ist ferner, dass einige der Todesfälle direkt der Operation zur Last fallen und möglicherweise bei ventralem Vorgehen vermieden worden wären (2 Urämie durch Abknickung der Ureteren, 3 Anämie, 1 aufsteigende Zersetzung, 1 Schock bei Uebergang von der vaginalen zur ventralen Operation. Diese Unglücksfälle haben sich unter den Händen desjenigen ereignet, der sich für die Ausbildung und Ausbreitung der Methode die grössten Verdienste erworben hat und wohl als Meister derselben betrachtet werden muss. Wie werden die Resultate sein, wenn Ungeübte vertrauensvoll den Spuren des enthusiastischen und optimistischen Erfinders folgen? Der Beweis der grösseren Harmlosigkeit der vaginalen Laparotomie in der von Dührssen befürworteten weiten Ausdehnung gegenüber der ventralen Operation ist nach alledem als missglückt zu betrachten. Damit ist keineswegs dem Satze widersprochen, den jeder Frauenarzt sofort anerkennen

wird, dass die vaginale Laparotomie überall da der ventralen vorzuziehen ist, wo sie in gleich sicherer Weise und mit geringerer Gefahr für die Patientin Krankheitzustände zu beseitigen im Stande ist. Denn Niemand wird bestreiten, dass sie in den geeigneten Fällen der für den Augenblick geringere und für die Zukunft weniger folgenschwere Eingriff ist. Es ist und bleibt ein Verdienst Dührssen's, die ausgedehntere Benutzbarkeit dieses Weges gezeigt und immer wieder betont zu haben. Auch das vorliegende Buch bringt neue Belege dafür, was man alles von der Scheide aus machen kann — aber nicht soll, wird mancher bei der Beschreibung des einen oder anderen Falles im Stillen denken.

Doch kehren wir zu den einzelnen Operationen zurück. Unter allen Fällen von mobiler und fixirter Retroflexio, bei denen keine Adnexoperation nötig war und die Plica vesicouterina isoliert vernäht wurde, befindet sich kein Todesfall: „es spricht dies zu Gunsten einer frühzeitigen operativen Behandlung, ehe es zu Verwachsungen der Adnexe gekommen ist; denn in den Fällen, die mit Ring behandelt werden können, ist auch die Operation ganz gefahrlos;" dass sie deshalb aber auch notwendig oder nur wünschenswert ist, wird allerdings nicht bewiesen. Recidive wurden in 2,3 pCt. beobachtet, die z. T. auf den Gebrauch von Catgut zurückgeführt werden, während Silkworm ein absolut sicheres Resultat (auch bei dazwischen kommenden Schwangerschaften) gewährleisten soll, falls primäre Heilung eintritt und der Uterus nicht zu gross und brüchig ist. Die Alexander Adams-Operation wird als Rückschritt bezeichnet und dabei unter Bezugnahme auf amerikanische Autoren die Häufigkeit der Hernien nach derselben hervorgehoben.

Die früher beobachteten Geburtsstörungen nach Vaginofixation werden auf allzufeste, fibroseröse Verwachsung des Uterus mit der Scheide bei direkter Vernähung beider zurückgeführt; bei isolierter Vernähung der Plica vesicouterina verwächst der Uterus nur seroserös mit dem Blasenperitoneum, dieses selbst aber wird auf der anderen Seite durch eine bindegewebige Narbe mit der Scheide fest verbunden, so dass es nicht nachgeben kann wie bei der Vesicofixation. Die Excavatio vesicouterina verwächst nicht vollständig, sondern es bilden sich nur perimetritische Stränge zwischen Fundus und Blase, die bei eintretender Schwangerschaft leicht gedehnt werden und die Entwickelung der vorderen Uteruswand in keiner Weise hindern, wie dies die früher erzielten serofibrösen ausgedehnten Narben zwischen Uterus und Scheide thaten. Thatsächlich hat Dührssen seit 1895 schwere Geburtsstörungen nicht gesehen, kann dagegen über 20 spontane Geburten berichten, ausserdem vier Beckenausgangszangen, 6 Fälle mit noch bestehender Gravidität mit normalem Befund (Fehlen der tiefen Einziehung des vorderen Scheidengewölbes. Eine Perforation wurde nach Angabe des Arztes nicht durch die von der Vaginofixatio als solcher herrührende Verhältnisse bedingt, sondern durch Rigidität des Cervix, der, stark hypertrophisch und prolabirt, bei der Operation amputiert wurde. 6 Fälle von Abort werden in z. T. plausibler Weise auf andere Ursachen zurückgeführt.

Man muss zugeben, dass diese Mitteilungen im Zusammenhalt mit denjenigen anderer Autoren geeignet sind, die Bedenken gegen die Vaginofixation im zeugungsfähigen Alter herabzusetzen und gewiss wäre es freudig zu begrüssen, wenn die Zukunft die sich anknüpfenden Hoffnungen nicht wieder zu nichte machen sollte. Denn dass im Allgemeinen theoretisch die Vaginofixation der Ventrofixation vorzuziehen wäre, wenn sie ebenso sicher im Erfolg, gefahrlos für den Augenblick und die Zukunft und nicht allzu schwierig in der Ausführung wäre, wird jeder zugeben. Aber gerade die Schwierigkeit und Gefahr der Operation scheint Dührssen zu unterschätzen, wenigstens bei Ausführung durch Aerzte, die nicht die Gelegenheit haben oder ergreifen wollen, in 8 Jahren 500 derartige Operationen auszuführen.

Eine Reihe von Fällen soll den günstigen Einfluss der Vaginofixation auf das Zustandekommen und Austragen der Schwangerschaft darthun; einige Fälle (z. B. Conception nach fünfjähriger erworbener Sterilität) scheinen in der That in diesem Sinne deutbar, doch hebt Dührssen selbst hervor, dass stets eine Reihe operativer Eingriffe gemacht wurde und daher der Einfluss jedes einzelnen nicht sicher zu beurteilen ist. Ganz abgesehen wird dabei

von der bekannten; unberechenbaren Rolle, die der Zufall bei der Behandlung der Sterilität spielt.

Ueberhaupt kann nicht verschwiegen werden, dass in dem ganzen Buch das „post hos, ergo propter hos“ mehr als wünschenswert in den Vordergrund tritt; dies gilt namentlich für manche der angeführten Krankengeschichten (z. B. Verhinderung des drohenden Abortus durch Ausführung der Vaginofixation am graviden Uterus), die einigermassen kritisch angelegte Aerzte kaum überzeugen dürften.

Die Indikationen Dührssen's zu der vaginalen Laparotomie bes. zur Vaginofixation sind die aus seinen früheren Arbeiten bekannten. Dem subjektiven Ermessen des Arztes bleiben sehr weite, allzu weite Grenzen gesteckt. Sehr zu begrüssen ist die energische Betonung der Prophylaxe bleibender Retroflexionen durch Beobachtung und Ringbehandlung im Spätwochenbett; die vorgeschlagene obligatorische ärztliche Untersuchung jeder entbundenen Frau am 14. Tage nach der Geburt liegt aber wohl ausser dem Bereich der Möglichkeit. Auch traumatische Retroflexionen werden als günstiger Gegenstand der Pessarbehandlung bezeichnet, von der Dührssen sonst bekanntlich nicht viel wissen will. Die Heranziehung des Neugebauer'schen Sündenregisters der Pessare ist wohl nicht ganz berechtigt, da dasselbe doch nur die Schädlichkeit falscher Anwendung der Pessare beweist. Was Dührssen über die Unzulänglichkeit der nichtoperativen Behandlung der Retroflexio fixata sagt, ist im ganzen zutreffend, wenn er auch bei der Schilderung des Schicksals der Patientinnen etwas zu schwarz malt, ebenso bei den an Myom Erkrankten. Es gehört doch zu den grossen Ausnahmen, dass kleine Myome erhebliche Beschwerden machen; wenn sie es thun, ist ihre vaginale Entfernung mit Erhaltung des Uterus sicher erstrebenswert; es werden aber wenig Fälle für diese konservative Therapie übrig bleiben, vor deren allzu grosser Ausdehnung auch der eine Todesfall an Nachblutung warnt.

Erwähnenswert ist die mit gutem Erfolg gelegentlich ausgeführte Resektion keilförmiger Stücke der vorderen Corpuswand bei hochgradiger Metritis chronica. Wenn weiterhin die Entfernung eines wallnussgrossen Placentarrestes aus dem durch Colpotomie zugängig gemachten und gespaltenem Corpus uteri, 7 Wochen nach einem Abort im 3. Monat, als „vaginaler Kaiserschnitt“ bezeichnet wird, so wird jeder mit etwas historischem Sinn Ausgerüsteter dies als einen Missbrauch des altehrwürdigen Namens bezeichnen und auch darüber, ob diese Operation in dem beschriebenen Fall die „einzig übrig bleibende“ war, wird einiger Zweifel erlaubt sein. Für die Mehrzahl aller Fachgenossen würde sie wohl überhaupt nicht in Frage gekommen sein.

Die Einschränkung der Contraindication der Methode bei Adnexerkrankungen, so dass jetzt auch grössere Tumoren, welche innig mit der seitlichen Beckenwand zusammenhängen, durch konservative vaginale Laparotomie behandelt werden sollen, wird nicht von Vielen gebilligt werden. Sie kann, namentlich in der Hand weniger Geübter, zu recht gewagten Experimenten mit dem Leben der Patientinnen führen. Ausschliesslich zur ventralen Operation rät Dührssen sehr mit Recht bei tuberkulösen Adnextumoren, da sich hier frühzeitig feste Verwachsungen und Infiltrationen der Umgebung bilden. Die Drainage der Bauchhöhle wurde je einmal durch das vordere und hintere Scheidengewölbe, bei infektiösem Inhalt der Tube, ausgeführt.

Den Schluss des Buches bildet eine Betrachtung über die Herbeiführung künstlicher Sterilität durch Resektion der Tuben, die in 26 Fällen ausgeführt wurde, allerdings nur zweimal als selbständige Operation. Ausser Krankheiten (Ulcus ventriculi, Phthise, Herzfehler) werden allgemeine Schwäche und Anämie, Nervösität, ja sogar ungünstige Vermögenslage und der von den Patientinnen geäusserte Wunsch, endlich lebensgefährlicher Verlauf früherer Geburten, und zwar durch zufällige, nicht etwa in bleibenden Anomalien der Geschlechtsorgane oder des Beckens begründete Complikationen, unter den Anzeigen aufgeführt. Es ist im höchsten Grade bedauerlich, dass ein Mann in der Stellung Professor Dührssen's so wenig Bedenken getragen hat, eine so laxe und nach Belieben dehnbare Indi-

kationsstellung mit seinem Namen zu decken. Sollte sie wirklich weitere Verbreitung finden, was hoffentlich nicht der Fall ist, so könnte das zu sehr bedenklichen Folgen für alle Beteiligten, Frauen, Aerzte und Gesamtheit führen. Selbst über die erstgenannte Gruppe der Indikationen wird man sehr verschieden denken können, jedenfalls aber wird es noch genug altmodische Leute geben, die den Kopf schütteln über Professor Dührssen's ethischen Berater, einen höheren Geistlichen, der seine „sehr nervöse" Frau operativ sterilisiren lässt, nachdem sie ihm in 10jähriger Ehe 7 Kinder geschenkt hat!

Jeder operirende Gynäkologe wird das Buch Dührssen's mit Interesse lesen und sich, trotz des Widerspruchs, den es an vielen Stellen hervorruft, Anregung aus demselben holen, da thatsächlich die vielseitige Verwendbarkeit vaginaler Operationsmethoden von neuem darin veranschaulicht wird. Aber man möchte wünschen, dass es nur bereits über eigene Erfahrung ausgiebig verfügenden Aerzten in die Hände geriete, nicht aber solchen, die allein auf die Autorität des Verfassers hin, verleitet werden könnten, überhaupt zu viel und in ungeeigneten Fällen von der Scheide aus vorzugehen. Möge das Buch nicht allzusehr dazu beitragen „zu der Einschränkung des Bauchschnitts" auf diesen Gebieten, die dem letztern erhalten bleiben müssen, sollen nicht unsere Patientinnen schwer unter der Verschiebung der Grenzen leiden, und sollen nicht die vaginalen Methoden auch da, wo ihre Ausdehnung segensreich ist, wieder in Misskredit kommen.

von Franqué-Würzburg.

Litteratur-Verzeichniss.

I. Geburtshülfe.

1. Bücher. Monographien. Berichte.

Bouffe de Saint-Blaise, G., Les auto-intoxications de la grossesse. Paris 1899. J. B. Baillière et Fils.

Fischer, F., Das erste Lebensjahr in gesunden und kranken Tagen. Jena. 1899. Gustav Fischer.

2. Allgemeines.

Falk, W., Die Reform des Hebammenwesens. Berliner Aerzte-Correspondenz. No. 12. 13. 1899.

Lewin, L., Ueber die Fruchtabtreibung. Berl. Klin. Wochenschr. Org. für prakt. Aerzte. April. 1899.

Malcus, Georg, Der Einfluss der subjectiven Antisepsis auf das Wochenbett. Inaug. Diss. Marburg. 1899.

Marx, S., The treatment of normal labor. New York Med. Journ. Vol. LXIX. No. 8. 1899.

Neumann, A., Macht die Aenderung des Begriffs „Kindbettfieber" eine Aenderung der polizeilichen Anzeigepflicht notwendig. Centralbl. für Gyn. No. 16. 1899.

3. Physiologie und Pathologie der Schwangerschaft, der Geburt, des Wochenbetts.

Adolphi, 4½-monatliche Retention eines Fötus. St. Petersb. Med. Wochenschr. No. 7. 1899.

Caruso, F., Trombosi et ematoma placentare in rapporto con le cardiopatie materne. Arch. d. Ost. e Gin. Anno VI. No. 3. 1899.

Debinsch, Victor, Ueber spontane Zerreissungen der Nabelschnur und ihrer Gefässe bei der Geburt. Inaug. Diss. Strassburg. 1899.

Braun-Fernwald, Egon v., Ein Fall von Prolapsus uteri inversi post partum. Wien. klin. Wochenschr. No. 16. 1899.
Jardine, Robert, The haemorrhages of the early months of pregnancy. The Scott. Med. and Surg. Journ. Vol. IV. No. 3. 1899.
Jersey, F. de, Post-partum haemorrhage treated by saline injection. The Lancet. No. 3929. 1898.
Gawler Murray, S., Two cases of puerperium complicated with scarlet fever; recovery. The Lancet. No. 3924. 1898.
Rondino, A., Ricerche sperimentali sulla patogenesi e sull' istologia patologica dell' infezione endo-uterina post partum. Arch. di Ost. e Gin. Anno VI. No. 2. 1899.
Root, Eliza H., A study of presentations and positions of the foetus. New York Med. Journ. Vol. LXIX. No. 14. 1899.

4. Geburtshilfliche Operationen. — Abortus. — Operationen im Wochenbett.

Arcangelis, E. de, Sulla diagnosi dell' aborto procurato a scopo criminoso. Arch. d. Ost. e Gin. Anno VI. No. 3. 1898.
Braithwaite, James, Two cases of caesarean section. The Lancet. No. 3931. 1898.
Colquhoun, Walter, Axis traction forceps. The Lancet. No. 3924. 1899.
Doctor, A., Kaiserschnitt an einer septischen Gebärenden. Ung. Med. Presse. No. 14. 1899.
Marx, S., Some remarks on the use of the obstetric forceps. Med, Record. Vol. LV. No. 15. 1899.
Miranda, G., Un' operazione cesarea col taglio sul fondo. (Processo Caruso). Arch. di Ost. e Gin. Anno VI. No. 3. 1899.
Peters, H., Ueber Kranioklasie und eine Modifikation des C. v. Braun'schen Kranioklasten. Centralbl. für Gyn. No. 17. 1899.
Piccoli, G., Cura dell aborto inevitabile. Arch. di Ost. e Gin. Anno VI. No. 3. 1899.
Pozzoli, B., Il taglio cesareo e le sue indicazioni con speciale riguardo alle stenosi pelviche. Arch. di Ost. e Gin. Anno VI. No. 4. 1899.
Rossa, Emil, Zur Entwicklung der Technik des Kaiserschnittes. Wien. klin. Wochenschr. No. 16. 1899.
Surdi, G., La Sinfisiotomia nelle Cliniche Tedesche. Arch. di Ost. e Gin. Anno VI. No. 4. 1899.

5. Ektopische Schwangerschaft.

Jogalla, Isidor, Ueber einen Fall von Tubarschwangerschaft mit teilweiser Lösung des Eies und lebender Frucht. Inaug. Diss. Leipzig. 1899.
De Strauch, Cinq cas de grossesses extra-utérines répétées. Rev. de Gyn. et ds Chir. Abd. Jan.-Fevr. No. 1. 1899.

6. Eklampsie.

Koenig, R., Eklampsie. Sectio caesarea post mortem. Lebendes Kind. Centralbl. für Gyn. No. 16. 1899.
Winkler, Karl, Beiträge zur Lehre von der Eklampsie. Arch für pathol. Anat. und Phys. und für klin. Med. Band IV. Folge XV. 1898.

7. Osteomalacie.

Grosch, Karl, Ein Fall hochgradiger puerperaler Osteomalacie. Inaug.-Diss. Würzburg. 1899.

8. Foetus. — Neugeborenes. — Laktation.

Baginsky, A., Zur Kenntniss der Atrophie der Säuglinge. Deutsche Med. Wochenschr. No. 18. 1899.
Bernheim, A., Fünflinge. Deutsche Med. Wochenschr. No. 17. 1899.

Freiherr v. Budberg, V. R., Ueber die Behandlung des Nabelschnurrestes. Centralbl. für Gyn. No. 18. 1899.

Caruso, F, Su di un mostro rachitico, con voluminoso tumore da elefantiasi linfangectasica. Arch. di Ost. e Gin. Anno VI. No. 4. 1899.

Czerwenk, K., Bemerkungen zum Artikel: „Ein vereinfachtes aseptisches Verfahren bei der Verbindung und Behandlung der Nabelschnur" von Dr. S. J. Kusmin. Centralbl. für Gyn. No. 18. 1899.

Dickinson, Robert L., Note on obliteration of the umbilical vessels by electro-haemostasis with the skene forceps, in lieu of ligation. New York. Med. Journ. Vol. LXIX. No. 9. 1899.

Haas, Sidney V., A new apparatus for the modification of cow's milk at home. New York Med. Journ. Vol. LXIX. No. 6. 1899.

Horn, Ueber Nabelschnurbehandlung des Neugeborenen. Münch. Med. Wochenschr. No. 12. 1899.

Jaeger, Edmund, Ein weiterer Beitrag zur Casuistik der Spina bifida occulta mit localer Hypertrichosis. Inaug.-Diss. Strassburg. 1899.

Joachimsthal, Ueber Zwergwuchs und verwandte Wachsthumsstörungen. Deutsche Med. Wochenschr. No. 18. 1899.

Koch, Konrad, Ueber einen Fall von Epignathus. Inaug.-Diss. Erlangen. 1899.

Laudien, H., Ueber Mikrocephalie. Inaug.-Diss. Würzburg. 1899.

Neugebauer, F., Eine Bemerkung zu dem Aufsatze des Herrn Opitz: „Ueber automatische Herzthätigkeit menschlicher Föten" in No. 1 d. Blattes. 1899. Centralbl. für Gyn. No. 17. 1899.

Rädler, Joseph, Ueber Tuberculose im Kindes- und Säuglingsalter. Inaug.-Diss. München. 1899.

Schrei er, Heinrich, Ueber einen Fall von Maceration der Haut bei einem lebend geborenen Kinde und deren forensische Bedeutung. Inaug.-Diss. Würzburg. 1899.

Székely, Zur Kindermilch-Frage. *Hainiss* und *Pécsi*, Antwort auf obigen Artikel. Ung. Med. Presse. No. 7. 1899.

II. Gynaekologie.

9. Bücher. — Monographien. — Berichte.

Auvard, A., 100 illustrirte Fälle aus der Frauen-Praxis. (Fürs Deutsche bearbeitet von Dr. A. Rosenau.) Mit einem einführenden Vorwort von F. von Winckel. 2. Aufl. Leipzig 1899. Johann A. Barth.

Fritsch, Heinrich, Sind Laparomyomotomien typische Operationen? Samml. Klin. Vorträge. Neue Folge No. 241. 1. Heft. 1899.

Orthmann, E. G., Leitfaden für den gynaekologischen Operationskurs mit Berücksichtigung der Operationen an der Lebenden. Für Aerzte und Studierende. Mit Vorwort von Prof. Dr. A. Martin und 86 zum Teil farbigen Abbildungen. Leipzig 1899. Arthur Georgi.

Veit, J., Gynaekologische Diagnostik. Dritte Aufl. mit 37 in den Text gedruckten Holzschnitten. Stuttgart 1899. Ferd. Enke.

10. Allgemeines.

Anderson, J. Wallace, The power of nature in disease. The Scott. Med. and Surg. Journ. Vol. III. No. 3. 1898.

Bramwell, Byrom, Typical and severe case of sporadic cretinism, in which the patient menstruated regulary. The Lancet. No. 3928. 1898.

Calderini, G, Ostetricia e ginecologia, loro fondamenti, legami, confini e insegnamento. Arch. di Ost. e Gin. Anno VI. No. 4. 1899.

Cobb, J. O., Intravenous saline injection in severe haemorrhage. New-York. Med. Journ. Vol. LXIX. No. 4. 1899.

Jacobs, C., Appel au corps médical! Le Prog. Med. 1. Année. No. 9. 1899. (Uteruskrebs betreffend.)

Illoway, H., Constipation — its treatment by the mechanical measures. Med. Record. Vol. LV. No. 14. 1899.

v. Mering, J., Ueber rectale Wasserzufuhr in Magenkrankheiten und bei allgemeinem Wasserbedürfniss des Körpers. Die Therap. der Gegenwart. Heft 4. 1899.

Neugebauer. F., 50 Missehen wegen Homosexualität der Gatten und einige Ehescheidungen wegen „Erreur de sexe". Centralbl. für Gyn. No. 18. 1899.

v. Oefele, Hypurgie der Krankenernährung durch Einwirkung auf den Geschmack. Zeitschr. für Krankenpfl. No. 4. 1899.

Pozzi, S., et *Jayle, F.*, Le nouveau service de gynécologie de l'hôpital Broca. — Annexe Pascal. Red. de Gyn. et de Chir. Abd. Jan. Févr. No. 1. 1899.

Shrady, George F., The increase of carcinoma and the microbe theory. Med. Record. Vol. LV. No. 15. 1899.

Skene, A. J. C., Electro-haemostasis in surgery. New York. Med. Journ. Vol. LXIX. No. 7. 1899.

Steinthal, S., Zur Hypurgie der Defäcation. Zeitschr. für Krankenpfl. No. 4. 1899.

Sticker, Georg, Aphorismen über Belebungsmittel und Stärkungsmittel. Zeitschr. für Krankenpfl. No. 4. 1899.

11. Anatomie und pathologische Anatomie — Entwickelungsgeschichte — Missbildungen.

Becher, J. A., Ueber Riesenzellen-Bildung in Cancroideen. Virchow's Archiv. Bd. 156. S. 62.

Maudach, Fr. r., Beiträge zur Anatomie des Uterus von Neugeborenen u. Kindern. (Aus dem Patholog. Institut zu Bern.) Virch. Archiv. Bd. 156. S. 94.

Moynihan, B., G., A., The Arris and Gale Lectures on the anatomy and surgery of the peritoneal fossae. Brit. Med. Journ. No 1993. 1889.

12. Vulva. — Scheide. — Damm. — Beckenbindegewebe.

Amberg, Samy, Ein Beitrag zur Lehre von den Gynatresien. Inaug.-Diss. Heidelberg. 1899.

Anderson, Izett, Operation for elephantiasis of the vulva. Brit. Med. Journ. No. 1993. 1899.

Cullinan, N, Notes on a case of persistence of hymen; non rupture. The Lancet. No. 3924 1898.

Franke, Richard, Beiträge zur Kenntniss maligner Tumoren an den äusseren Genitalien des Weibes. Arch. für pathol. Anat. und Phys. und für klin. Med. Folge XV. Band. IV. 1898.

D'Haenens, Un cas d'abcès lymphangitique chancrelleux de la verge. Le Prog. Med. 1. Année. No. 9. 1899.

Halle, Jean, Recherches sur les vulvo-vaginitis des petites filles. La Sem. Gyn. Ne. 14. 1899.

Kelly, H. A., The dissection and liberation of the sphincter ani muscle followed by its direct suture in cases of complete tear of the perineum, with a splinting suture passing between the outer and inner margins of the muscle. Bull. of the Johns Hopkins Hosp. Vol. X. No. 94, 95, 96. 1899.

Merletti, C., Sui rapporti clinici ed anatomo-patologici della Vulvite pruriginosa col Cancroide e colla Craurosi vulvare. Arch. di Ost. e Gin. Anno VI. No. 2 und 3. 1899.

Sinéty, De, Hypertrophie du tubercule antérieur du vagin simulant l'hermaphroditisme. Rev. de Gyn. et de Chir. Abd. Mars. Avril. No. 2. 1899.

13. Uterus und Operationen an demselben.

Blumenfeld, Beiträge zur aetiologischen Statistik des Gebärmutterkrebses. Münch. Med. Wochenschr. No. 13. 1899.

Clark, J. G., The cause of significance of uterine hemorrhage in cases of myoma uteri. Bull. of the Johns Hopkins Hosp. Vol. X. No. 94, 95, 96. 1899.

Georgii, Ueber die Verwendung des Thons (Bolus alba) bei der Behandlung des Cervikalkatarrhs Münch. Med. Wochenschr. No. 14. 1899.
Glaeser, E., Zur Histologie und Histogenese des Uterus-Sarkoms. Arch. für pathol. Anat. und Phys. und für klin. Med. Folge XV. Band IV. 1898.
Haslewood, C., Note on a case of acute inversion of the uterus. The Lancet No. 3930. 1898.
Löhlein, Zur operativen Behandlung grosser Cervixmyome. Deutsche Med. Wochenschr. No. 16. 1899.
Mackenrodt, A., Zur Operation der Retroflexio uteri. Kurze Antwort auf Gottschalk's Entgegnung. Centralbl. für Gyn. No. 18. 1899.
Pichevin, R., A propos de l'opération de Schroeder. La Sem. Gyn. No. 14. 1899.
Savidge, Coleman Eugene, The post-partum management of uterine displacements. New York Med. Journ. Vol. LXIX. No. 10. 1899.
Schmid, Rupert, Ueber Ventrofixatio uteri retroflexi. Inaug.-Diss. Würzburg. 1899.
Schultze, B., S., Sollen Lageveränderungen der Gebärmutter operativ behandelt werden? Die Therap. der Gegenwart. Heft 4. 1899.
Smith, Edwin, Temple, Vaginal fixation of the uterus. Brit. Med. Journ. No. 1995. 1899.
Tait, Lawson, The term „conservative surgery" as it has been proposed to apply it to the uterus and its appendages. Med. Record. Vol. LV. No. 14. 1899.
Zelewski, v., Zur abdominalen Hysteromyomectomie. Inaug.-Diss. Leipzig. 1899.

14. Ovarien. Tuben. Ligamente.

Brown, Thomas R., Ovarian cysts in the negress. Bull. of the Johns Hopkins Hosp. Vol. X. No. 94, 95, 96. 1899.
Clark, J. G., Origin, development and degeneration of the blood-vessels of the ovary. Bull. of the Johns Hopkins Hosp. Vol. X. No. 94, 95, 96. 1899.
Deutsch, Gustav, Casuistische Beiträge zur Therapie der Pyosalpinx. Inaug.-Diss. Würzburg. 1899.
Duret, H., Epithélioma primitif de la trompe utérine. Rev. de Gyn. et de Chir. Abd. Mars-Avril. No. 2. 1899.
Jacobs, C., Opérations conservatrices sur les ovaires. Le Prog. Med. 1. Année No. 9. 1899.
Latteux, Guston, Sur une tumeur dermoïde mixte incluse dans le ligament large. Rev. de Gyn. et de Chir. Abd. Jan.-Fevr. No. 1. 1899.
Müller, Rudolf, Ueber eine seltene Form von Papilloma ovarii Inaug.-Diss. Würzburg. 1899.
Mundé, Paul F., Torsion of the pedicle of an ovarian tumor. New York Med. Journ. Vol. LXIX. No. 8. 1899.
Russell, Wm. Wood, Aberrant portions of the Müllerian duct found in an ovary. Bull. of the Johns Hopkins Hosp. Vol. X. No. 94, 95, 96. 1899.

15. Bauchhöhle. Bauchschnitt. Scheidenbauchschnitt.

Ehrendorfer, E., Aus der Innsbrucker Frauenklinik. Rückblick auf 300 Bauchhöhlenoperationen. Wien. klin. Wochenschr. No. 16. 1899.
Gray, Frank D., Surgical treatment of general peritonitis, with report of cases. Med. Record. Vol. LV. No. 16. 1899.
Huber, Daniel, Ueber ein Peritheliom des Peritoneums mit hyaliner Degeneration. Inaug.-Diss. Würzburg. 1899.
Reploh, Anton, Plötzlicher Tod bei Perforativperitonitis. Inaug. Diss. München. 1899.
Tilmann, Ueber die chirurgische Behandlung des Ascites. Deutsche Med. Wochenschr. No. 18. 1899.
Wiedmann, Constantin, Ueber einen neuen Fall von allgemeiner fibrinös-purulenter Peretonitis, geheilt durch Koeliotomie. Inaug.-Diss. München. 1899.

16. Harnorgane. Fisteln.

Bazy, P., Des formes graves du rein mobile de le cachexie néphroptosique et de son traitement par la nephropexie. Rev. de Gyn. et de Chir. Abd. Mars-Avril. No. 2. 1899.

Landau, Theodore, The importance of ureteral catheterization in gynaecology. Med. Record. Vol. LX. No. 14. 1899.

Vineberg, Hiram N., The diagnosis and treatment of the more common bladder affections in women by means of Kelly's method. New York. Med. Journ. Vol. LXIX. No. 1. 1899.

Wallace, David, On movable kidney. The Scott. Med. and Surg. Journ. Vol. IV. No. 3. 1899.

Winkler, Johann, 100 Nephropexien. Inaug.-Diss. Marburg. 1899.

17. Gonorrhoe.

Greenberg, Harry, Gonorrhoeal vaginitis and its treatment. New York Med. Journ. Vol. LXIX. No. 12. 1899.

Prestinary, Teodoro H., Statistisches über die Behandlung der Gonorrhoe. Inaug.-Diss. Strassburg 1899.

Thimm, P., Schutzkörper zur Prophylaxis der Geschlechtskrankheiten insbesondere des Trippers. Reichs-Med.-Anz. No. 9. 1899.

18. Nervöse Erkrankungen. Hysterie.

Boldt, H. J., Functional neuroses and their relation to the diseases peculiar to women. New-York. Med. Journ. Vol. LXIX No. 6. 1899.

Veis, Die hysterische Taubstummheit. Münch. Med. Wochenschr. No. 13. 1899.

19. Mamma.

Bull, William T., Notes on cysts of the breast. Med. Record. Vol. LV. No. 16. 1899.

Freund, G., zur Kenntniss der Leifencysten der Mamma. (Aus dem Patholog. anatomisch. Institut zu Königsberg. i. Pr.) Virchow's Arch. Bd. 156-S. 151.

Grossbeckes, Hans, Ein Fall von Rundzellensarcom der weiblichen Brustdrüse. Inaug.-Diss. Würzburg. 1899.

Rosenmann, Richard, Ueber Veränderungen der Milchdrüsenzellen bei der Lactation. Inaug.-Diss. Leipzig. 1899.

20. Technisches. Akiurgie.

Cleveland, Clement, Tuffier's angiotribe, with the report of a case. Med. Record. Vol. LV. No. 14. 1899.

Lyot, C. et *Hebreyend, P.*, L'angiotripsie appliquée à l'ablation des annexes. Rev. de Gyn. et de Chir. Abd Jan. Fevr. No. 1. 1899.

21. Darm-Hernien.

Doerfler, Weitere Erfahrungen über Appendicitis. Münch. Med. Wochenschr. No. 14. 1899.

Genella, Y., Louis, A substitute for the Murphy button. New.-York. Med. Journ. Vol. LXIX. No. 1. 1899.

Rickman, J. Godlee, A case of intus: susception treated by laparotomyrapid recovery. The Lancet. No. 3924. 1898.

Tuffier et *Jeanne*, Etude anatomique sur l'appendice et la région iléo-caecale, basée sur 180 nécropsies. Rev. de Gyn. et de Chir. Abd. Mars-Avril. No. 2. 1899.

Lardennois, Henri, De l'anastomose entérorectale et de son exécution par le procédé de l'emporte-piece. Rev. de Gyn. et de Chir. Abd. Mars-Avril. No. 2. 1899.

Mitchell, James F., The presence of foreign bodies in the vermiform appendix, with especial reference to pointed bodies. Bull. of the Johns Hopkins Hosp. Vol. X. No. 94, 95, 96. 1899.
Morris, Robert, F., Errors that I have made in two hundred an twenty-eigt consecutive cases diagnosticated as appendicitis. New-York. Med. Journ. Vol. LXIX. No. 14. 1899.
Nothnagel, Pseudoperityphlitis. Wien. klin. Wochenschr. No. 15. 1899.
Ray, J. H., A case of acute ileo-caecal intussusception; laparotomy and reduction; necropsy. The Lancet. No. 3924. 1898.
Roderburg, Anton, Ueber protrahirten Ileus nebst Beitrag. Inaug.-Diss. Leipzig. 1899.

22. Anaesthesie. Anti- und Asepsis.

Braun, Bemerkungen zu Herrn C. L. Schleich's Buch: „Schmerzlose Operationen". Münch. Med. Wochenschr. No. 12. 1899.
Mc Cardie, W. J., On the administration of a certain mixture of chloroform and ether in gynaecological operations by means of a Clover's inhaler without the bag. The Lancet. No. 3929. 1898.
Heddaeus, Klinische Erfahrungen über 2 Ersatzmittel des Jodoforms: Amyloform und Jodoformogen. Münch. Med. Wochenschr. No. 12. 1899.
Höpfel, Der Thon als Verbandmittel. Münch. Med. Wochenschr. No. 14. 1899.
Miodowski, Ein weiterer Misserfolg bei der Wundbehandlung mit Orthoform, Münch. Med. Wochenschr. No. 12. 1899.
Mohaupt, Max, Der gegenwärtige Stand der Kenntniss von der Wirkung des Chloroforms und Aethers auf den thierischen Organismus. Inaug.-Diss. Leipzig. 1899.
Popoff, Wassil, A contribution to the study of albuminuria after ether narcosis. Ann. of Gyn. and Ped. Vol. XII. No. 7. 1899.
Schill, Ueber Credé's Silbersalze (Itrol und Actol), sowie lösliches Silber. Therap. Monh. Heft 3 u. 4. 1899.
Stevenson, Thomas, Threatened death under Chloroform. Brit. Med. Journ. No. 1994. 1899.
Wilson, Alexander, aud *John Freeman*, A case of death under chloroform. Brit. Med. Journ. No. 1995. 1899.

23. Bakteriologie.

Bantock, Geo. Granville, The modern doctrine of bacteriology or the germ theory of disease. With special reference to gynaecology. London. 1899. John Bale, Sons and Danielsson.
Kraus, Emil, Zur Therapie des Tetanus. Die Therap. der Gegenwart. Heft 5. 1899.
Miller, G. Brown, The bacteriology of the cavity of the corpus uteri of the nonpregnant woman. A report of 68. cases. Bull. of the Johns Hopkins Hosp. Vol. X. No. 94, 95, 96. 1899.
Wood, Francis Carter, Puerperal infection with the bacillus aërogenes capsulatus. Med. Record. Vol. LV. No. 15. 1899.

Bericht

über den

VIII. Congress der Deutschen Gesellschaft für Gynäkologie.

Erstattet von

Priv.-Doc. Dr. P. STRASSMANN-Berlin.

Assistent d. geburtsh. gynaekolog. Univ.-Poliklinik (kgl. Charité).

I. Sitzung im Langenbeckhaus

am 24. Mai 1899 Vormittags 10 Uhr.

Der 1. Vorsitzende des Congresses, Herr Olshausen, eröffnet den Congress und begrüsst die zahlreichen Anwesenden.

Sodann spricht er über conservative und fortschrittliche Richtung.

Charakter, eigene Erlebnisse und Schicksale, das Alter des Arztes bestimmen die Richtung des einzelnen und ändern das Betrachtungsmaass. Vorsicht, Erfahrung, Kritik sollen an neue Vorschläge angelegt werden. Conservativ in diesem Sinne ist nicht antiquiert. Als Beispiele werden besprochen die intrauterine Anwendung 50% Chlorzinkpasta, die heute vergessen ist, der Kaiserschnitt nach Porro, der heute dank der verbesserten Technik des classischen gewiss nicht mehr als Norm angesehen wird.

Einen grossen Vorteil brachte die Becken-Hochlagerung, welche das Operationsgebiet übersichtlicher machte und den Shock verminderte. Die Geschichte der Myomotomie, von der intraperitonealen Methode ausgehend, ist auf dem Wege über die extraperitoneale Methode wieder zu ihren ersten Bestrebungen zurückgekehrt. Auch bei Exstirpation des krebskranken Uterus wäre es möglich, dass wir wieder die abdominale bevorzugten, um radical vorzugehen. Prüfung von Dauererfolgen ist notwendig, um zu beweisen, dass bei Ergriffensein von Drüsen ein Eingriff noch gerechtfertigt ist. Das Myom indiciert nur durch seine Folgezustände einen Eingriff. Neue Methoden mögen an einfachen Fällen geprüft werden, bevor man daraufhin die Indication erweitert. Wer sich Zeit nimmt zu lernen, gewinnt die bessere Technik und wird selbst bei gleichen Procentverhältnissen der Todesfälle weniger opfern als der, welcher sofort alles operiert. Bei den Retroflexionsoperationen wäre man den vaginalen Operationen, besonders der Alexander-Operation gegenüber, zu skeptisch, andern zu enthusiastisch gewesen. Zestocausis und Angiothrypsie sind noch nicht zu beurteilen. Aus der Pessartherapie wird hervorgehoben, dass der Thomas-Ring oft eine Heilung bewirkt. Neue operative Vorschläge sind wie neue innere Heilmittel zu prüfen. Olshausen fordert besonders auf dem Gebiet der Serumtherapie zu arbeiten auf.

Der Gegensatz zwischen conservativer und fortschrittlicher Richtung fördert die Wissenschaft. Altes soll nicht durch Schlechtes verdrängt

werden, soll aber das Neue nicht terrorisieren. Fehler werden auf beiden Seiten gemacht. Der schmale Pfad der Wahrheit liegt in der Mitte. Auch für neue Operationen gilt „erst wägen, dann wagen".

Geschäftliche Mitteilungen:

Herr Pfannenstiel-Breslau: Die Gesellschaft besteht aus 264 Mitglieder, 30 sind neu aufgenommen.

Herr Olshausen widmet den verstorbenen Mitgliedern Halbertsma, C. v. Rokitansky, M. Wiener, K. Slavjansky, Parsenow, Jungbluth ehrende Worte des Nachrufes.

Die Gesellschaft ehrt ihr Andenken durch Erheben von den Sitzen.

Zum 70jährigen Geburtstag von B. S. Schultze in Jena hat Herr Zweifel die Begrüssung der Gesellschaft überbracht.

Herr Schatz-Rostock giebt einen kurzen Kassenbericht.

Als Ort des nächsten Congresses wählt die Gesellschaft Giessen. Herr Löhlein dankt und heisst die Gesellschaft willkommen.

Als erster Vorsitzender wird Herr Löhlein-Giessen,
„ zweiter „ „ „ Olshausen-Berlin,
„ Schatzmeister „ „ Schatz-Rostock,
„ permanenter Secretär „ „ Pfannenstiel-Breslau,
„ 1. Beisitzer „ „ Ahlfeld-Marburg,
„ 2. „ „ „ Hofmeier-Würzburg,
„ 2. Schriftführer „ „ Walther-Giessen

gewählt.

(Herr Czempin lädt zur Besichtigung seiner Klinik ein, der Aerzteklub stellt sich den Teilnehmern des Congresses zur Verfügung. Auch die Krankenpflege-Ausstellung hat eine Einladung geschickt.)

(Vor der Tagesordnung):

Herr Martin-Greifswald überreicht den II. Band des Handbuches der Erkrankungen der Eierstöcke und Nebeneierstöcke.

Herr Sänger-Prag überreicht das 6. Heft des Bd. IX der Monatsschrift für Geburtsh. u. Gynäk. als Festgruss für den Congress.

Als Themata des nächsten Congresses werden angenommen:

1. Radicaloperation des Carcinoma uteri mit besonderer Berücksichtigung der Dauerresultate.

2. Eclampsie.

Tagesordnung: Discussion über die Behandlung der Myome.

Herr Zweifel-Leipzig: Die medikamentöse bezw. symptomatische Behandlung der Myome. (Auszug aus dem Referat.)

Von Ergotin und Hydrastis ist kein besonderer Nutzen beobachtet worden. Stypticin hat sich bis jetzt bei Blutungen bewährt. Intrauterine Injektionen mit Eisenchlorid sind kaum weniger gefährlich als die Operation. Die Ausschabung giebt keine schlechten Resultate (1 Todesfall nach Injection von Liquor ferri). Die Electrolyse hilft auf einige Monate gegen Blutungen. Bei Schmerzen hat sich ausser der Narcoticis Hydrastis bewährt. Gegen das Wachsen der Geschwülste giebt es keine nichtoperative Therapie. Die operative Behandlung soll

wegen der Nachteile der Bauchwunden möglichst vaginal geschehen (wenn sie nicht conservativ sein kann), obwohl Zweifel nur in 4% der Laparotomien überhaupt Hernien sah und nach der Myomectomie nie eine Störung beobachtet hat. Die vaginale Totalexstirpation mit oder ohne Morcellement hält Zweifel nur für ausnahmsweise zugängig. Ausser der Grösse der Geschwülste kommt hier auch Weite der Scheide, Beweglichkeit des Uterus, Erreichbarkeit des unteren Poles in Frage und prinzipielle Gründe. Die abdominalen Verfahren stimmen in der Versorgung der Gefässe und Ligamente überein und unterscheiden sich nur durch die Behandlung des Stumpfes. Eine sehr genaue historische Erörterung über die intraperitonealen Verfahren bezweckt den Unterschied des eigentlich Zweifel'schen Vorgehens und die Priorität deutscher Autoren gegenüber amerikanischer zu betonen. Nur die Arterien zu unterbinden sei nicht richtig. Die Unterbindung der grossen klappenlosen Venen im breiten Mutterbande ist unerlässlich. Auch erfordert der Kreislauf durch die Arteriae cervicovaginalis noch eine besondere Versorgung des Stumpfes, die durch die bekannten Partieen-Ligaturen mit der Schiebernadel (Um- und Unterstechung der ganzen Schnittfläche) herbeigeführt wird. Es wird dazu Catgut verwendet. Statt der Myomectomie soll die Resectio uteri gemacht werden, d. h. neben dem Ovarium noch kleine Reste der Corpusschleimhaut erhalten bleiben, um die Menstruation, wenn auch im geringen Grade, zu erhalten und die Ausfallerscheinungen, die Atrophie der Scheide etc. zu verhüten. Gegen die grundsätzliche Bevorzugung der Totalexstirpation spricht sich Verfasser aus. Die Gefahr maligner Degeneration des Stumpfes ist gering. Der Collodiumverband wird zu Gunsten des Offenlassens der Nähte verworfen. Zuletzt ist eine Reihe von 81 Myomectomien mitgeteilt, die ohne Todesfall verlaufen sind.

In der Einführung zur Discussion hebt Herr Zweifel die einzelnen Punkte ausführlich hervor und betont besonders, warum auf erhaltende Methoden Rücksicht genommen werden muss. Die Nachprüfung auf Ausfallserscheinungen ist von grösster Wichtigkeit.

Herr von Rosthorn-Graz. (Auszug aus dem Referat.)

Zur Erörterung der Frage, inwieweit einer mehr conservativen Behandlung der Myome gehuldigt werden kann, ist eine exakte Statistik der Nichtoperierten erforderlich. Nur die Erkenntnis des Vorhandenseins einer myomatösen Neubildung ist noch kein Grund zu operieren. Eine grosse Reihe bedarf keiner Behandlung, da sie keine Beschwerden machen und keine Schädigung des Organismus bedingen. Die allgemein verbreitete Vorstellung von dem durchweg gutartigen Charakter dieser Neubildung sowie jene, dass nach Eintritt der Menopause regelmässig eine Besserung des Zustandes zu gewärtigen ist, ist auf Grund vieler gegenteiligen Beobachtungen wesentlich einzuschränken. Nur, wenn sich die palliative Behandlung der Symptome als erfolglos erwiesen hat, liegt eine Berechtigung zur Operation vor. Wenn der Beschluss zur Operation gefasst ist, soll nicht gezögert werden, da das Resultat bei bereits erfolgter und fortschreitender Schädigung des Organismus beeinträchtigt wird. Bei der Conservativ-Behandlung soll durch Ableitung auf den Darm, Bewegung und Gymnastik im Sinne Thure-Brandt die Ernährung und das Wachstum

der Geschwulst aufgehalten werden. Medikamentöse Behandlung der Blutung ist zumeist erfolglos, besser wirken aseptische Tamponade, Abrasio und Electricität. Bei Beteiligung des Perimetriums oder der Adnexe sind Soolbäder die zweckmässigste Palliativ-Behandlung. Die Castration, deren einziger Vorzug eine kürzere Dauer ist, wird im allgemeinen verworfen, ebenso die Unterbindung der Arterien. Operationen, die den Uterus erhalten, sind Radical-Operationen vorzuziehen. Die Exstirpation von Myomen, die den Nabel erreichen, wolle man nicht auf vaginalem Wege forcieren, da die Operation länger dauert und stärkere Blutung bewirkt. Bei multiplen Myomen, die Kindskopfgrösse nicht überschreiten, ist unter gegebenen Vorbedingungen die vaginale Totalexstirpation zu empfehlen. Für solitäre Myome, die bedeutendere Grösse haben, empfiehlt sich bei jüngeren Frauen die Enucleation von der Bauchhöhle aus mit Erhaltung des Uterus. Ist die Bildung eines Stiels möglich, so ist die supravaginale Amputation vorzunehmen. Bei Vorhandensein von intraligamentären, Cervix-Myomen, Pyosalpinx, complicierten Wundverhältnissen, bei bösartigem Charakter ist Totalexstirpation das allein durchführbare Verfahren. Die retroperitoneale Stielbehandlung ist die einfachste; die extraperitoneale hat kaum mehr eine Berechtigung. Durch Infusion längere Zeit vor der Operation ist der Allgemeinzustand ausgebluteter Patientinnen zu heben. Sondierung und prophylactische Desinfection der Gebärmutterhöhle soll vermieden werden. Catgut für alle versenkten Nähte. Der Cervicalkanal braucht keine besondere Versorgung. Die Ovarien sind, wenn möglich, zu erhalten. Subseröse Wundhöhlen sind nach der Scheide zu drainieren.

Die Combination auch grösserer Tumoren und Schwangerschaft allein bietet kein Anzeichen zu einem Eingriff, wenn nicht ein direktes Geburtshindernis da ist, Der operative Eingriff ist weder complicierter noch gefährlicher. Die Einleitung der künstlichen Frühgeburt ist mit Recht verlassen. Bei unüberwindlichem Geburtshindernis oder Lebensgefahr ist am Ende der Schwangerschaft oder während der Geburt die Sectio caesarea (Porro) auszuführen.

In der Einführung zur Discussion giebt Herr R. noch statistische Angaben: Es wurden von ihm operiert: 116 submucöse Myome (vaginal) 1 † an Infection, 231 interstitielle und subseröse und zwar

26 durch vaginale Totalextirpation (1 † an Infection),
205 „ abdominale Operationen, darunter 8 subseröse Myome, 3 mal bei Graviditas (1 Abort),
14 „ Enucleationen (1 † bei gleichztg. Adnex-Operation).
5 „ Amputationen mit extraperit. Stielbehdlg. (2 †, nicht septisch),
122 mit retroperitonealer Stielbehdlg., darunter (5 †, 2 × Embolie, 2 × Myodegeneratio cordis),
59 „ abdom. Totalextirp. (9 †, 2 Infectionen, 3 Myodegenerationen),
3 Myomkranke starben vor der Operation (Herzveränderungen, 1 an Embolia art. pulm.).

Im allgemeinen ist v. R. etwas gegen die Totalextirpation eingenommen. — Die system. Partienligatur ist überflüssig.

Von 205 Fällen verliefen 179 fieberlos. Bei 65 bestanden perimetritische Verwachsungen. Von 122 Amputationen mit retroperiton. Stielbehandlung hatten 3 Exsudate (Zersetzung von Blutungen).

Herr Amann-München: Operative Behandlung der Myome. Vortragender erörtert zunächst die Vorteile und Nachteile der Enucleation, gelingt es, den Uterus und einen Eierstock zu erhalten, so tritt, wenn auch selten Schwangerschaft ein (Martin: 113 Fälle, einen Abortus, eine ausgetragene Schwangerschaft). Auch A. beobachtete ausgetragene Schwangerschaft nach Enucleation. — Zu berücksichtigen ist, dass Myomkeime zurückbleiben, die Narbe bei der Schwangerschaft oder Entbindung rupturieren können.

Bei der Frage, ob supravaginale Amputation oder Totalextirpation wird hervorgehoben, dass 10 Fälle von maligner Degeneration des Stumpfes bekannt sind.

86 amerikanische Operateure haben 4% Mortalität bei supravaginaler Amputation, 9% bei der Totalextirpation. Doch ist letztere noch in Ausbildung begriffen. — A. hält das abdominale Verfahren für schwieriger, weil die „Stielung" nicht so gut wie vaginal zu erreichen ist. Das Doyensche Verfahren der abdominalen Extirpation gewährt eine gute Stielung. (30 Fälle, 1 † Degeneratio cordis.)

Er benutzte den Doyenschen Korkzieher und schildert die Methode der Totalextirpation, bei der der Uterus erst von der Scheide frei gemacht wird, so dass er nur an den Lig. latis hängt. Die Operation ist übersichtlich und hat weniger die Gefahr der Nebenverletzung.

Den Angiothryptor hat er 5 mal angewendet, aber nachher noch zur Sicherheit fein ligiert. — Die primäre vaginale Umschneidung wird verworfen, das Zurücklassen von Kochsalzlösung im Abdomen empfohlen. — Die vaginale Totalextirpation (59 ohne Todesfall, 34 mal Morcellement) mit Morcellement ist auch bei ausgebluteten von grossem Vorteil. Bei 25 Fällen, wo Angiothrypsie auch bei anderen Erkrankungen angewendet wurde, musste noch 4 mal umstochen werden. Keine Nebenverletzung. — Eine Pulmonalembolie vor der Operation wird erwähnt. — Von kleinen harmlosen Myomen sollte man den Pat. keine Mitteilung machen. (Auszug aus dem Autoreferat.)

Herr Winternitz-Tübingen. Ueber Spätresultate der Castration bei Myomen. 1882—97 führte v. Säxinger

51 Castrationen aus.
(8† nach der Operation
3 später, 1 unbekannt).

39 gaben Bericht: von diesem war bei 3 die Castration ohne jeden Erfolg (1 Eierstock oder Eierstockteile blieben zurück).

Bei den übrigen 36 sind 3—16 Jahre verstrichen

32 = 88% Erfolg,
4 = 11% ohne Erfolg auf Blutungen und Schrumpfung
(2× sarkomatöse Degeneration)
(1× bei der Operation, 1× später 1× cystischer Tumor von nicht voll-ständig entferntem Eierstock ausgehend
1× Grösserwerden des Tumors, cystische Degeneration)

3 mal bluteten die Frauen einige Monate,
4 „ „ „ „ bis einige Jahre (36, 38, 42. 47 Jahr Climacterium), aber geringer.

Schrumpfung trat in 83,3% ein. (1 mal entsprach der Uterus dem neunten Monate, 1 mal ging er von 15 cm auf 6 cm zurück).

Fehling sah unter 67 Fällen 2 mal sarcomatöse Degeneration.

Das spricht zu Ungunsten der Castration, auch die Besserung der Myomectomie ist zu berücksichtigen.

Doederlein hatte auf 100 Fälle noch nicht 2% Mortalität. Ausfallerscheinungen sind nie in bedeutendem Masse angegeben und beeinträchtigen den Operationserfolg nicht. Für schwere Operationen, hochgradig Entkräfteter ist heute noch die Castration in einzelnen Fällen empfehlenswert.

Herr Werth-Kiel. Ausfallerscheinungen nach abdominaler Myomotomie mit Zurücklassung des Ovariums.

Werth bestreitet die von Zweifel auf Grund der Abel'schen Untersuchungen aufgestellte Behauptung, dass ein wechselseitiges Abhängigkeitsverhältnis zwischen Ovarium und Corpus uteri in trophischer Beziehung bestehe und deshalb Dauerconservierung des Eierstockes nach Laparoto-myomotomie nur möglich sei, wenn bei der Amputation des Uterus ein Teil des Corpus geschont werde. Der Abel'schen Liste stellt Werth 17 von ihm mit Zurücklassung meist nur eines Ovariums operierte Fälle gegenüber, von denen 9 von vornherein und 3 nach bald vorübergegangenen leichten periodischen Störungen jetzt völlig frei von jeder Spur von Ausfallssymptomen sind. 6 von diesen Fällen sind 3 Jahre und länger beobachtet.

In sämmtlichen 12 guten Fällen war der Uterus am Orif. internum oder auch tiefer amputirt worden. Aus dem fortgesetzten Fehlen von Ausfallssymptomen glaubte Werth schliessen zu können, dass in diesen Fällen eine gute zur Fortsetzung der inneren Menstruation ausreichende Forternährung des zurückgelassenen Ovariums erreicht worden ist. Der bezüglich des angestrebten Zieles weniger befriedigende Rest der Fälle bietet zur Erklärung des Misserfolges Besonderheiten, welche mit der Abel-Zweifel'schen Begründung nicht stimmen, im Gegenteil noch weiter gegen dieselbe beweisen. Auf Grund seiner Erfahrungen schliesst sich Werth dem von Zweifel empfohlenen conservirenden Verfahren, soweit es die Erhaltung des Eierstockes betrifft, entschieden an, während er für die Beibehaltung der tiefen Uterusamputation eintritt und gegen die Construction einer Cachexia uteripriva sich ausspricht.

Bei dem Versuche einer Dauerconservirung des Eierstockes muss nach Werth mit der Thatsache gerechnet werden, dass der operative Eingriff schon durch die Unterbrechung des Uterinastromes die Ernährung des zurückbleibenden Eierstockes in Frage stellt. Ausserdem liegen die topographischen Verhältnisse nicht so einfach, wie es Zweifel bei der Schilderung seiner neuen Technik im gedruckten Referate darstellt. Werth empfiehlt behufs Vermeidung unbeabsichtigter Unterbindung eines grösseren Theiles der zu- und abführenden Gefässe des Eierstockes Massenligaturen bei der Versorgung des ein-

wärts vom Ovarium abgetrennten Ligamentum latum möglichst zu vermeiden und das Ovarium breit auf oder neben dem Uterusstumpf mit dem Peritoneum zu vernähen.

Hierdurch entstehen für die Forternährung des Organs wichtige neue Gefässverbindungen. Werth sah in einem Falle in Folge der beabsichtigten Unterbindung des grössten Teiles der Ovarialäste der Vena spermatica hämorrhagischen Infarct des Ovariums.

Die Gestaltung der topographischen Verhältnisse im Becken nach dem von ihm geübten Verfahren demonstrirt der Vortragende an einem Präparate von einer 27 Tage nach der Myomotomie durch Lungenembolie gestorbenen, bei welchem das zurückgelassene linke Ovarium dicht neben dem Uterusstumpf in gutem Erhaltungszustande breit in das Peritoneum eingepflanzt erscheint. (Autoreferat.)

Herr L. Landau-Berlin: Zur Myomlehre. L. wendet sich gegen die Uebertreibung der Cachexia ovaripriva und hebt den Wert des Oophorin bei Ausfallserscheinungen hervor. Zu sondern sind das Kugelmyom, das schleimhäutige Adenomyom und das paroophorale Adenomyom (Recklinghausen). Die Unterscheidung hat auch praktischen Wert z. B. bei der Enucleation. Demonstration von Abbildungen eines diffusen Adenomyoms des gesamten Corpus, eines des Fundus, eines 3. im Septum recto vaginale. Die „paroophoralen“ Tumoren im Uterus sind nicht ausschälbar und erfordern die Amputation oder Totalextirpation. — Für Recklinghausen's Theorie spricht ein Fall von Adenomyom des Epoophoron („meso nephrisches A.“).

Für die Entstehung aus embryonalen Keimen sprechen 2 Fälle von Myom des Septum eines Uterus bicornis. — Besprochen werden noch die vom Vortr. sogenannten substituierenden Myome, die Einzelteile des Uterus völlig ersetzen, ferner auch ein Myom mit radiärer Streifung, Embolie der zuführenden Arteria mit Bildung eines keilförmigen Infarctes.

L. tritt für die vaginale Totalexstirpation mit Morcellement ein, die zwar für den Operateur Anstrengung, für die Patientin aber einen geringen Eingriff bedeuten. — Blutungen bei Klemmanwendung treten auf, wenn eine Klemme von unten, eine von oben ans Ligament. latum angelegt wird. — Den Zweifel'schen Ausführungen sei nur im Allgemeinen beizustimmen, erhaltende Operationen sind nicht oft auszuführen. Nach Doyen incidiert er an der gefässärmsten Stelle vorn oder hinten in der Mittellinie, zieht die Portio hervor und exstirpiert in bekannter Weise. 7 mal wurde die Thumim'sche Klemme angewendet, bei denen sicher auch die Veneulumina verschlossen werden.

2. Sitzung, 2 Uhr Nachmittags.

Fortsetzung der Diskussion über „Myome“.

Herr Martin-Greifswald: Die Indicationsstellung wird immer eine individuelle sein. — Arbeits- und Genussfähigkeit sind durch die Operation herzustellen. — Medicamente und Elektrolyse werden verworfen, ebenso oie Castration.

M. schliesst sich im wesentlichen den Ausführungen v. Rosthorn's an, bei Verwachsungen bevorzugt M. das vaginale Vorgehen. — Die Enucleation ist nicht ohne weiteres aufzugeben.

Ob Amputation oder Totalextirpation, ist Frage der Wahl. Die letztere ist die ideale, da alle mit dem Stumpf zusammenhängenden Folgezustände fortfallen. — Beim Zurücklassen eines Eierstockes sah M. Follikelhämatome und Beschwerden. Weitere Beobachtungen müssen lehren, wie nach der Unterbindung der ernährenden Gefässe der Eierstock sich verhält. Für Catgut, gegen Drainage und praeventive Haemostase.

Herr Küstner-Breslau: Vaginale Operationen sind günstiger als abdominale. Um die Ursachen zu ergründen, ist die sog. „bacteriologische Section" der nach Laparotomie Verstorbenen notwendig (Untersuchung der Bauchhöhle, 15 Min. p. mortem, unter antiseptischen Cautelen). Dann ergiebt sich viel häufiger eine septische Erkrankung, wo sie nicht vermutet wird z. B. bei Ausgebluteten, wo alle Entzündungserscheinungen fehlten, Fieber fehlte und plötzlich Collaps auftrat.

Der untersuchte „Handschuh" bei Operationen war nur in 36% keimfrei. Wo kommen die Keime her? In Zwirnhandschuhen, die über Gummihandschuhe gezogen waren, fand sich nie ein Keim. Sie rühren also nicht aus der Luft her. Die Handsterilisation ist lückenhaft. Nur Aerzte sollen bei der Assistenz der Laparotomie thätig sein. — Die abdominale Methode wird bei zuverlässiger Keimfreiheit ebenso gute Resultate geben, wie die vaginale. Erst dann darf auch bei der Indicationsstellung der Sitz der Geschwülste etc. berücksichtigt werden.

Herr Czempin-Berlin bestätigt die Wirkung des Stypticins.

Nach Ausschabungen hat er 2 mal bei Frauen nahe dem Climacterium Wachstum und später Gangrän eintreten sehen. 3 mal hat er die Ausschälung nach vaginaler vorderer Colpotomie gemacht.

Gegenüber den Amputationen hatte er eine bessere Statistik bei der Totalexstirpation.

Unter 23 abdominalen Totalexstirpationen hatte er nur 1 Todesfall (Sepsis). Er bevorzugte sie bei grossen Tumoren, vaginal greift er nur solche an, die ins Becken eindrückbar sind. — Nach der Totalexstirpation sieht man weniger Fieber als nach Amputation.

Herr Skutsch-Jena will ebenfalls individualisieren, besonders bei den abdominalen Operationen. Er stimmt Zweifel's conservierendem Verfahren bei und tritt für die Gesamtpartienligatur gegenüber der Einzelunterbindung der Gefässe ein. Die Grösse des Stieles richtet sich nach der Form des Uterus. Die Totalexstirpation gilt nur für besondere Fälle. Sie bildet nur ein weiteres Glied in der Reihe der Zweifel-Chrobak'schen Operation.

Herr Gottschalk-Berlin: Myomkranke sterben unoperiert an Myocardveränderungen.

G. hat 3 Fälle von Combination eines Myoms mit Diabetes beobachtet.

G. injicierte Jodalkohol in den Uterus und elektrisierte dann mit der Anode intrauterin.

20 mal hat er die Unterbindung der Vasa uterina von der Scheide aus ausgeführt: 7 mal verschwanden die Myome, die Blutung stand, mit

einer Ausnahme. Die Art. ovarica kann die Versorgung des Uterus nicht übernehmen. — Bei vaginalen Extirpationen ist der Tumor combiniert ins Becken einzupressen. — Die Partienligatur ist bei der abdomin. Operation nicht notwendig.

Schliesslich teilt G. seine Erfahrungen bei Gravidität und Myom mit.

Herr Fehling-Halle warnt vor Aetzungen und Ausschabungen, die das Wachstum beschleunigen. — Ergotin-Injectionen vermögen Wachstum und Blutungen einzuschränken. — Bei dem Entschlusse zur Operation ist das Alter zu berücksichtigen. Feststellung des Sitzes des Tumors und der Lage der Eierstöcke in Narcose giebt den Ausschlag für vaginal und abdominal. Bei der retroperitonealen Methode ist der Situs von Scheide und Blase besser gesichert als bei der Totalextirpation. Die Castration führt er noch in einzelnen Fällen (z. B. bei Nephritis), die extraperit. Methode bei verjauchten Myomen aus. — Fehling hat eine Mortalität von $5^1/_2$ pCt.

Herr Schauta-Wien: Es soll erst operiert werden, wenn der medicamentöse und palliative Apparat erschöpft ist. Wo operiert wird, soll aber zuverlässig geheilt werden. Enucleationen sollen die Ausnahme bilden, radicale die Regel. Nicht alle im Becken fixierten Myome sind fürvaginale Operationen geeignet. Die äusserste Grenze sind Myome, die den Nabel erreichen. Sch. machte 146 vaginale Totalextirpationen mit 5 Todesfällen.

Von 14 Fällen vag. Tot.-Ext., wo 1 Eierstock zurückblieb, liegen 8 Berichte vor. Bei 7 traten 3 Monate bis 2 Jahre post operationem schwere Ausfallserscheinungen ein (nur bei 1 42j. blieben sie weg).

Von 14 Fällen, wo beide Eierstöcke zurückblieben, 12 Berichte: Bei 8 Fällen 3 Monate bis 2 Jahre (die 4 freien waren 42—47 alt).

Die Dauererfolge der Zweifel'schen conservierenden Methode sind abzuwarten. — Die vaginale Methode stellt eine grosse Errungenschaft dar.

Herr Chrobak-Wien hat ebenfalls den Eindruck (wie Fehling) gewonnen, dass Ergotin und Soolbäder Erfolg bringen können. In verzweifelten Fällen hat er 2mal unstillbare Blutungen durch trockne Liqu. ferri-Watte gestillt. — Ausschabungen nur in Ausnahme. — Electricität kann nützen, 5mal hat er danach nekrotische Tumoren entfernt.

97 vaginale Enucl. mit 4 Todesfällen (einmal an Sepsis, infolge geplatzter Pyosalpinx, 3 an Nachblutung).

Bei multiplen Myomen giebt es schnell Recidive.

Unter 120 vagin. Totalexstirpationen (50 private, 70 klinische) mit 5 Todesfällen.

Nie darf man versprechen, dass eine Operation sicher vaginal vollendet werden könnte. Immer muss die Laparotomie vorbereitet werden. Adnexerkrankungen sind nicht sicher vorher zu erkennen. 3mal zwang die Zerreisslichkeit der Lig. infund.-pelvica noch zum Schluss zur Laparotomie. Im allgemeinen neigt Chr. zu vaginalem Vorgehen und morcelliert den Uterus, wenn nötig, an beliebiger Stelle.

— Bei abdominalen Operationen setzt er ca. 1 cm über dem Scheidengewölbe ab. Je höher der Stumpf, um so complicierter die Blutstillung. Die Cervix wird wegen der vielfachen Voruntersuchungen ausgebrannt. — Der Beckenboden muss mit Serosa überdeckt werden.

25. Mai 1899.

8,30 Vorm: Sitzung in der kgl. Universitäts-Frauenklinik. Artilleriestrasse 20.

Herr Sellheim-Freiburg. Kastration und Knochenwachstum.

Vortragender berichtet von Studien über den Einfluss der im jugendlichen Alter ausgeführten Kastration auf das Knochenwachstum bei männlichen und weiblichen Individuen. Er untersuchte Skelettteile von Tieren, die aus wirtschaftlichen Gründen ihrer Keimdrüsen beraubt werden, und stellte ad hoc auch besondere Experimente an. An den Röhrenknochen kastrierter männlicher Säugetiere (kastrierte Eber. Ochsen, Wallachen) ergab sich ein abnorm langes Erhaltenbleiben der knorpeligen Epiphysenscheiben mit noch wuchernden und in Reihen gestellten Knorpelzellen. Dadurch wird die bekannte Verlängerung der Extremitäten bei den männlichen verschnittenen Tieren erklärt.

Vergleichende Messungen an Kapaunen- und Hahnen-Skeletten lassen auch an Schädel, Thorax und Becken sehr beträchtliche Abweichungen der Proportionen im Knochengerüst des Kastraten erkennen.

Der Einfluss der Kastration auf das Knochenwachstum bei jugendlichen weiblichen Individuen macht sich in ähnlicher Weise geltend. Die Experimente wurden an grossen Hündinnen des gleichen Wurfes vorgenommen. Bei dem Skelett der kastrierten Hündin fällt die beträchtlichere Höhe und Länge auf. Alle Extremitätenknochen sind länger und schlanker; der Schädel ist länger und breiter, aber niedriger. Am Becken sind am Eingang und Ausgang die Verhältnisse der Durchmesser zu einander gestört.

Während bei der Kontrollhündin im Alter von 13 Monaten das Knochenwachstum schon vollständig abgeschlossen ist, sind beim verschnittenen Tier die Epiphysenscheiben an den Extremitäten noch grossenteils vollständig vorhanden, am Schädel mehrfach die Nähte noch nicht verknöchert und an den Beckenknochen noch nicht alle Komponenten mit einander verschmolzen. Es lässt sich nachweissen, dass von den Extremitäten die hintere am stärksten gewachsen ist, an der die Epiphysenscheiben am längsten und in der Mehrzahl erhalten geblieben sind. Der Schädel hat in senkrechter Richtung zu den offen gebliebenen Nähten seine grössten Dimensionen erreicht. Es ist also klar, dass die Abweichungen in den Proportionen des Kastratenskeletts durch die Retardation in der Verknöcherung knorpeliger Skelettabschnitte und durch das abnorm lange Offenbleiben der Knochennähte begründet sind. Diese Knochenwachstumstörung ist aber nach den vorliegenden Resultaten durch die Kastration bedingt.

Während des Vortrags werden die einzelnen Beweisstücke demonstriert. (Autoreferat.)

Herr Sellheim-Freiburg: Demonstration von Tafeln über 8 weitere Fälle von Serienschnitten durch weibliche Becken.

Seit dem letzten Kongress hat Vortragender 8 weibliche Becken in Serienschnitte zerlegt nach der gleichen Methode, wie die vor zwei Jahren demonstrierten Fälle. Die Schnittrichtung ist nicht nur wie in den ersten Fällen quer, sondern auch teilweise frontal und sagittal. Das verarbeitete Material ist folgendes:

1. Wöchnerin 83 Stunden post partum, welche normale Verhältnisse bietet;

2. Wöchnerin 3 Stunden post partum mit Endometritis streptococcica;

3. Primipara, $4^1/_2$ Stunden post partum mit puerperalen Eiterungen;

4. 23jährige Nullipara mit Tuberkulose des Beckenbauchfells, der Tuben des Uterus, des Beckenbindegewebes, der Lymphdrüsen und des Kreuzbeins; nebst Entwicklungsstörungen am Genitaltraktus und am knöchernen Becken;

5. 30jährige Nullipara mit doppelseitigem Sactosalpinx, wohl ursprünglich gonorrhoischer Natur;

6. 45jährige Multipara mit Retroflexio uteri etc.:

7. Frau im Climax mit Retroversio uteri etc.;

8. 24jährige Nullipara mit starker langdauernder Füllung von Blase und Mastdarm.

Die Resultate dieser Arbeit werden in Originalabbildungen demonstriert, die Gesamtheit der Tafeln, der alten und neuen zusammen, 60 an der Zahl, erscheint in Originalgrösse bei Arthur Georgi in Leipzig.

(Autoreferat.)

Herr Sellheim-Freiburg: Demonstration eines neuen Modells für den geburtshilflichen Unterricht.

Es handelt sich um eine ziemlich einfache Verbindung von Kindsschädel mit knöchernem Becken, die sich in $1^1/_2$jährigem Gebrauch gut bewährt hat. Das Becken ist so auf einem Brett montiert, dass sich alle denkbaren Lagen rasch herstellen und fixieren lassen. Nach Lockerung zweier Schrauben an den articulationes sacroiliacae kann man die Veränderlichkeit des Beckenraums bei Walcher'scher Hängelage und Steissrückenlage demonstrieren, durch Oeffnen eines Schlosses lässt sich die Schlossfuge in ähnlicher Weise zum Klaffen bringen wie bei der Symphyseotomie etc.

Der Kindsschädel ist durch eine flexibele Kette mit dem V. Lendenwirbel verbunden. Die Konstruktion der Kette ist ähnlich der an dem Winternitz'schen gynäkologischen Modell; sie gestattet eine unumschränkte Beweglichkeit nach allen Seiten, die Reibung an den einzelnen Gliedern ist derartig verstellbar, dass der Schädel jede Position behält, die man ihm zu geben beliebt. Man kann an dem Modell alle Phasen des Geburtsmechanismus des Schädels darstellen, man kann alle Zangenoperationen ausführen etc. Die Kette ist sehr preiswert und lässt sich an jedem knöchernen Becken und Kindsschädel anbringen.

(Autoreferat.)

Herr L. Fränkel-Breslau demonstriert die inneren Genitalorgane einer bei der Geburt Verstorbenen.

Plac. praevia totalis, Xp., am normalen Ende Tod 1 Stunde nach der Wendung.

Herrn Olshausen erscheint das Präparat ein Beweis für die Ansicht zu sein, dass man nicht durch die Placenta hindurch wenden, sondern sie bei der Wendung ablösen soll, um kein grösseres Gefäss zu verletzen.

Herr Ponfick-Breslau als Gast:

Ueber Placenta praevia cervicalis (mit Demonstration von 3 Fällen).

1. 39j. VIIpr. — wiederholte Blutungen. — Hystereuryse. $^3/_4$ der Uterusinnenfläche sind mit Placenta bedeckt, ebenso ein Teil der Cervix, ein Stück ragt bis über den äusseren Muttermund.

2. lateraler Sitz, Lappen der Placenta im Cervix, hinter den man aber die Hand bis zum inneren Muttermund einführen kann.

3. 39j. — Kaiserschnitt nach erfolgter Verblutung, † Kind. Die zungenförmige Plac. sitzt auf der vorderen und hinteren Wand.

Herr Franz-Halle demonstriert einen durch Totalextirpation gewonnenen Uterus, der ein Eichen enthielt, dessen Ansiedelung teilweise bis über den inneren Muttermund ragte und eine maligne Neubildung vortäuschte.

Herr Baumm-Breslau demonstriert

1. einen im VII. Monate der Schwangerschaft durch vaginalen Kaiserschnitt wegen Carcinom entfernten Uterus. — Die Placenta befindet sich noch im Uterus.

2. einen wegen Ruptur post partum totalextirpierten Uterus.

3. den Uterus einer am 12. Tage des Wochenbettes Verbluteten. Nabelschnurvorfall, Wendung, Fieber, (am 8. Tage Blutung. Uterustamponade. Nachblutung am 12. Tage †.). Zerfallender Varixknoten in einem kleinen Cervix-Riss.

Herr Olshausen-Berlin fragt, ob es sich nicht um ein Deciduom handelt.

Herr Bulius-Freiburg berichtet und demonstriert 7 Fälle von Genitaltuberculose, darunter einen Fall abgeheilter Adnextuberculose bei missbildetem Uterus und Vagina. Mehrere durch abdominale Totalextirpation entfernte tuberculöse Genitalien. (Cervix stets frei, vielfach Epithelmetaplasien.) Kein Todesfall. Einmal nachträgliche Abscessbildung.

2. einen Uterus mit maligner Degeneration eines Myoms.

Herr Pfannenstiel-Breslau:

1. die gonorrhoischen Anhänge mit Pyocele peritubaria: aus der Verbindung einer solchen mit einer kleinen Ovarialcyste, entstehen vielleicht die Tubo-ovarialcysten.

2. eine 2faustgrosse traubige Geschwulst der Cervix uteri von gutartigem Charakter.

3. ein Nierenkapsel-Myxom (für abgekapselten Ascites gehalten). Die Niere wurde erhalten.

Herr Doederlein-Tübingen: Ueber Angiothrypsie.

1. Eine Beurteilung der Angiothrypsie auf ihre Zuverlässigkeit ist noch nicht möglich.

Der Erfinder des Angiothryptor ist Doyen. Das Instrument ist nicht genügend. Segond hat es bereits verlassen.

Das Tuffier'sche Instrument ist kräftiger, aber nicht vollbefriedigend. (D. sah bei Tuffier selbst eine Nachblutung).

Das Gequetschte muss immer eine Zeit lang betrachtet werden.

27 vaginale Exstirpationen.

27 Laparotomien.

Kein Todesfall, einige ohne jede andere Blutstillung.

Die Thumim'sche Klemme ist gut, der Hebel erfordert grosse Kraft. — Das Instrument ist ebenso wie ein verbessertes Doederlein-sches einmal gesprungen.

Schliesslich ein von Stille in Stockholm hergestelltes Instrument (Zahnrad) und eine von Matthieu-Paris gearbeitete zierlichere Klemme.

Die Angiothrypsie ist ein Fortschritt, die Blutstillung nach der Quetschung leichter.

2. Demonstration der Abbildung eines im 10. Mon. mit vaginalem Kaiserschnitt entleerten und exstirpierten Uterus mit Portio-Carcinoma. reifes, totes Kind.

Herr Thumim-Berlin:

Verbesserungen an der Hebelklemme, durch Anbringen von 4 Rädchen, die den Schluss erleichtern.

Operiert sind: 96 Fälle vaginaler Exstirpation. 5mal war das Instrument insuffizient (3mal bei Carcinom; ferner wenn bei der Stielung vorher Risse entstanden waren, oder das Maul zu kurz ist).

Auch bei der Laparotomie etc. ist das Instrument in Anwendung gekommen z. B. 7mal bei abdominaler Totalexstirpation mit glattem Verlaufe.

Herr Ehrenfest-Wien: eine Schrauben-Kompressionsvorrichtung am Angiothryptor.

Herr Kossmann-Berlin: eine verbesserte, in der Richtung des Instrumentes wirkende Schlussschraube. Jedes Instrument sollte durch Tierversuche vorher geprüft werden.

Herr Asch-Breslau: berichtet über eine nach einigen Stunden nach der Angiothypsie aufgetretene Blutung.

Laparotomie: Die gequetschten Platten waren auseinander gewichen.

Herr Zweifel-Leipzig macht auf die Schwierigkeit des Schlusses, die 2 Aerzte erfordert, aufmerksam.

Er hatte 3 Misserfolge (einmal sofort nach der Abnahme). Er brannte an der Klemme durch. — Nach der Angiothrypsie sind wenig Schmerzen vorhanden.

25. Mai, 10 Vorm. Sitzung im Langenbeckhaus.

Fortsetzung der Diskussion über Myome.

Herr Freund jun.-Strassburg:

Myome sind selten lokale Erkrankungen, meist sind sie kompliziert. Unter 72 Fällen fanden sich

1. Multiple Tumoren am Körper, bes. an den Adnexen. 4 Fibrome der Ovarien, ferner an der Tube, dem Darm, auch an der äusseren Haut.

2. Struma: 12 mit bleibendem Kropfe. (4mal unter 72).

3. Bösartige Tumoren am Uterus und im übrigen Körper. (1 Sarkoma cervicis, 1 Sarkoma ovarii, 4 spätere Carcinome, 3mal am Magen, 1 am Stumpf.) Drüsige Einschlüsse und maligne Degenerationen sind häufig. Hierdurch ist die Indicationsstellung beeinflusst.

Konstitutionsanomalien sind häufig (28 Fälle, Chlorose, Hypoplasie der Genitalien), Arteriosklerose, Herzdegeneration, Nephritis.

3 Todesfälle (2 an Embolia).

Eingeklemmte Myome sollen vor der Operation in Narkose hochgeschoben werden.

Herr Dührssen-Berlin entfernt jedes bei einer Operation sichtbare Myom, ferner vaginal jedes über wallnussgrosse, Blutung und Retrodeviation bedingende Myom.

Beispiel: $1^1/_2$ J. verheiratete nullipara. — Medicamentös mit Pessar, und elektrisch vergeblich behandelt. Colpotomie ant. Entfernung des Tumors. Vaginofixation Verschwinden der Beschwerden.

Derartige Operationen sollten nicht als Unfug bezeichnet werden. Der Uterus ist selbst bei bis 1 Pfd. grossen Tumoren nach Dührssen's Methode zu erhalten.

Bei Totalextirpationen amputiert D. nach hoher Unterbindung erst den Cervix. — Für die Laparotomie wird das Zweifel'sche Verfahren bevorzugt.

Herr Wertheim-Wien erörtert die Grenzen zwischen vaginaler und abdominaler Operation. — Das „Umsatteln" während der Operation ist zu vermeiden. Bei Ausgebluteten, Herzkranken sollen wegen der Blutung nicht Tumoren über Kindskopfgrösse per vaginam operiert werden.

Schwere Adnexerkrankungen, Dislocationsfähigkeit der Cervix, interligamentäre Entwicklung, zu enge Scheide indicieren die Laparotomie. (27 vaginale Morcellements unter 54 Operationen, 2 mal Umsatteln zur Laparotomie).

Herr Hofmeier-Würzburg hält die supravaginale Amputation mit intraperitonealer Stielversorgung — die Schröder inaugurierte — für die anerkannte Art der abdominalen Operation. — Die möglichste Kürzung des Stumpfes ist ein Fortschritt. Das Morcellement ist unter Umständen nützlich.

Herr Veit-Leiden will mit dem Ausdruck „Unfug" nur übermässiges Operieren gemeint haben.

V. ist zur Totalexstirpation (nach Martin) übergegangen. Dass die Peritonealnaht den Beckenboden vor Hernien schützt, glaubt V. nicht. — Unenucleirbare Myome besitzen nirgends eine Kapsel.

Herr Fritsch-Bonn verweist auf seinen vor kurzem erschienenen Vortrag. F. entfernt immer die Ovarien bei Myom mit. Die Ausfallserscheinungen sind nicht so schlimm.

Von Oophorin hat F. Erfolge (suggestive?) gesehen. F. macht auf die Schwellungen zurückgelassener Ovarien aufmerksam, die zu Adhäsionen führen. Empfohlen wird die retroperitoneale Methode (Totalexstirpation mit Zurücklassen des Scheidenteiles).

Vaginale Operationen geben wunderbare Resultate: lieber 1 Std. per vaginam als $^1/_2$ Std. abdominal bei Ausgebluteten operieren.!

Herr Thorn-Magdeburg. Unter 21 Operationen mit Entfernung beider Ovarien hatte er zwar 3 mit psychischen Störungen (eine 61jähr.,

zwei Mitte der Vierziger — zwei erblich belastet) zu verzeichnen, ist aber im Princip für Entfernung der Adnexe. Th. hält die Embolien auch vor der Operation für septischen Ursprungs.

43 vaginale Myomotomien, mit 33 Morcellements, 2 Todesfälle.

Th. schliesst bei vaginaler und abdominaler Totalexstirpation das Peritoneum.

Herr Theilhaber-München bespricht die Indicationsstellung bes. beim Schmerz: a) wehenartige Schmerzen bei submucösen M. — Operation notwendig,

b) durch Compression — ebenfalls Operation notwendig,

c) durch Coprostase — hier hilft Electricität. Th. ist für ganz schwache Ströme,

d) hysterische Hyperaesthesien der Bauchdecken: schwache Ströme. Massage.

Auch bei Blutungen ist zu sondern.

Herr Bumm-Basel tritt für die vaginale Operation ein, gerade bei Ausgebluteten. — „Umsatteln" sei nicht so schlimm. B. operierte ungefähr in 50 pCt. vaginal.

Die Technik hat die guten Erfolge der Myomotomie bewirkt, nicht die Antiseptik. Die Totalexstirpation ist das Ideal.

Herr Broese-Berlin: Die Anwendung der Electrolyse kann nicht mit der Operation mehr concurrieren. B. hat sie fast aufgegeben.

Herr Schatz-Rostock: Medicamentöse Mittel müssen gründlich angewendet werden. Secale (4—5 g) $^1/_2$—1 Jahr, ebenso Hydrastis (4 g) und zwar anhaltend, nicht nur während der Periode, am besten beide Mittel zu gleicher Zeit.

Herr Mackenrodt-Berlin. Unter 104 Fällen von Myomen, bestand 5 mal Carcinoma corporis. Dazu kommen noch 3 andere Fälle. Dies verschiebt die Indicationsstellung und spricht für die Totalexstirpation.

Bei compliciertem Ureter-Verlauf ist die Angio-Thrypsie gefährlich. — M. hat ähnliche anatomische Verhältnisse wie Landau beobachtet.

Herr Löhlein-Giessen empfiehlt die Abrasio als Palliativmittel, auch vor grossen Operationen. Sie ist für den Praktiker besonders wertvoll. Scheidenoperationen sind vorzuziehen und bedeuten einen grossen Fortschritt.

Die Pat. ist für beide Operationen vorzubereiten. Schaden vom Uebergang zur anderen Operation hat L. nicht gesehen. — Mit der extraperitonealen Methode hatte L. gute Erfolge, hat sie aber seit der Beckenhochlagerung verlassen.

Herr Olshausen-Berlin. Ungekapselte Myome sind sehr selten, sie waren auch schon früher bekannt. Von Myomen, die keine Beschwerden machen, z. B. bei alten Frauen, mache man der Pat. keine Mitteilung!

O. hat einige Wochen nach der Operation Perforationen des Magens oder Dünndarms gesehen, die vielleicht auf capillären Embolien beruhen. Typische Embolien (ohne Fieber mit acutem Exitus)

sind nicht septischen Ursprunges. O. hatte in geeigneten Fällen mit der Abrasio gute Erfolge.

Die post operativen Ausfallserscheinungen sind sehr zu berücksichtigen. Vielleicht hängt die Häufigkeit des Carcinoms am Stumpf mit der mangelhaften Ernährung nach der Unterbindung der Gefässe zusammen.

Herr Zweifel-Leipzig: (Schlusswort.) Hydrastinin, nicht Hydrastis ist mit Stypticin verwandt. Auch er hat öfter die Totalexstirpation gemacht, die aber nicht der Typus sein dürfe. Nach den Erfahrungen der Leipziger Klinik dürfte man sich dem conservierenden Verfahren nähern.

Herr v. Rosthorn-Graz: (Schlusswort.) Medicamentöse Behandlung bringt keine Dauererfolge. Nicht zu lange konservativ, sonst verschlechtert sich die Chance für die Operation! Wie sind die Dauerresultate konservativer Behandlung? Ueber „Abrasio" wird auf das Referat verwiesen. Die elektrischen Apparate sind zur Ruhe gekommen. Myome können noch im Climacterium stärker wachsen. R. fasst die Resultate der Discussion über die Indicationsstellung und die Abgrenzung vaginaler und abdominaler Operation zusammen. Alle „Myome" müssen anatomisch systematisiert werden. R. stimmt Wertheim's Ausführungen bei, und freut sich, dass die Gesellschaft der Totalexstirpation gegenüber keinen principiellen Standpunkt eingenommen hat. Auch er ist für Zurücklassung der Ovarien wegen lästiger Ausfallserscheinungen, anderseits sind auch Relaparotomien notwendig. Embolie ist nicht Sepsis.

Herr Olshausen dankt den Referenten.

Geschäftliche Mitteilungen.

25. Mai 1899.

1,45 Nachm.: Sitzung.

Herr Ahlfeld-Marburg: Referat zur Einführung in die Diskussion. (Auszug.)

Aphorismen über Pathogenese und Prophylaxe im Wochenbett.

Der Begriff des Puerperalfiebers ist zur Zeit noch nicht abzugrenzen, weder vom bakteriellen noch vom klinischen Standpunkt aus. Es erscheint zweckmässig, jedes Fieber im Wochenbett bei einer Frau, die gesund in die Geburt eintrat und für deren fieberhaften Erkrankung trotz genauester Untersuchung die Erkrankung eines dem Geburtstractus nicht angehörenden Organs nicht verantwortlich gemacht werden kann, mindestens solange als ein puerperales anzusehen, bis der weitere Verlauf entschieden ist. Für die Pathogenese des Kindbettfiebers durch aktive, direkte Einimpfung ist der Ort der Einimpfung für Prognose und Verlauf von grosser Wichtigkeit. Je höher hinauf, um so ungünstiger ist die Prognose. Die Heisswasser-Seifen-Alcohol-Desinfection ist immer folgesicherer als die bisher üblichen Desinfectionsmittel der Hand. Die innere Untersuchung ist bei sachverständiger und gewissenhafter Anwendung dieses Händedesinfectionsmittels ungefährlich. Mindestens eine Untersuchung muss stattfinden.

Touchierhandschuhe werden verworfen. Kindbettfieber unter Ausschaltung einer arteficiellen Infection können zu schweren Erkrankungen, selbst Todesfällen bei nichtberührten Frauen führen. Bei dieser Art der Infection tritt besonders die Wichtigkeit der Keimfreiheit des Uteruskörpers hervor. Die Bedingung für ein Aufsteigen von Keimen und Verbreitung werden mit dem allgemeinen Ausdruck „Infection" bezeichnet. Hier sind noch viele Fragen zu erledigen, auch wie die einzelnen Geburtsphasen für einen glücklichen oder unglücklichen Ausgang verantwortlich gemacht werden können. Durchschnittlich verliefen 66,6 pCt. der Entbindungen ohne Steigerung über 38 °. Erstgebärende hatten 55,8 pCt. normale Wochenbetten, Zweit- bis Fünfgebärende 71,3. Die Zahl der normalen Wochenbetten nimmt mit der Dauer der Austreibungsperiode ab. Je länger die Nachgeburtsperiode dauert, um so günstiger das Wochenbett. Den Verhältnissen des Endometriums an der Trennungsstelle zwischen Placenta und Gebärmutter kommt die grösste Bedeutung bei der Entwicklung des Kindbettfiebers zu. Enges Becken, Dammrisse und Incisionen haben wenig Einfluss. Das bei pathologischem Vaginalsecret und nach operativen Geburten erscheinende günstige Resultat führt A. auf die besonders gründliche Reinigung der Scheide zurück. Es kommt also nicht nur auf Technik der A- und Antisepsis an, sondern daneben ist die Leitung der Geburt von prophylactischer Wichtigkeit.

(Herr A. ist leider durch Erkrankung am persönlichen Erscheinen verhindert.)

Herr Bumm-Basel: Referat über Aetiologie und Pathogenese des Kindbettfiebers. (Auszug.)

Kindbettfieber und Wundfieber.

Zu unterscheiden ist die Vergiftung mit bakteriellen Stoffwechselproducten durch Resorption von der Oberfläche der Wunde aus (putride Intoxication) und Eindringen von Keimen in das lebende Gewebe (Wundinfection). Beispiele für die putride Intoxication sind: Zersetzung des Fruchtwassers, Fäulnis von Placentarresten, Blut, Eihautstücken. Obwohl die Uterushöhle dauernd keimfrei bleiben kann, so kommt es doch allmählich zu einem Aufsteigen von Keimen. Die chemischen Stoffe, die Fieber erregen, sind noch nicht bekannt. Dagegen einzelne Saprophyten, z. B. das Bacterium coli. Tetanus und Diphtherie nehmen eine Mittelstelle ein. Die septische Infection wird überwiegend durch den Streptococcus hervorgerufen. Die septische Endometritis kann durch einen dichten Granulations-Wall localisiert bleiben. Ist dieser schlecht ausgebildet, so greift der Process meist von der Placentarstelle aus weiter auf dem Wege der grösseren Lymphgefässe oder Venen, manchmal durch Infection bereits fertiger Thromben. Der Charakter der puerperalen Infection ist gegen früher milder geworden. Die Empfänglichkeit für das septische Gift scheint bei den meisten Wöchnerinnen eine gleich grosse zu sein. Streptokokken-Infection im Fruchtwasser während der Geburt giebt eine schlechte Prognose und führt oft zur Allgemein-Infection. Art der Infection und Qualität sind von z. T. ausschlaggebender Bedeutung. Uebertragung von frischen Wunden wirkt am verderblichsten. Staphylococcen spielen nur eine untergeordnete Rolle, ebenso die anderen Bakterien. Ueber die Des-

infection der Hand, Instrumente und der äusseren Genitalien herrscht Einigkeit. Zu unterscheiden bleibt, ob das Scheidensecret infectiös wirken kann und die Scheide zu desinficieren ist oder nicht. Man hat den Scheiden-Streptococcus im Uterus von Wöchnerinnen mit normaler Temperatur-Kurve in grossen Mengen angetroffen, ohne dass er virulente Eigenschaften entfaltet hätte. Zusatz von Scheidensekret zu Fruchtwasser ruft keine Fäulnis hervor. Die Peritonitis nach Uterusrupturen, die Parametritis nach tiefen Cervixrissen, die Zersetzung von Placentarpolypen lässt die Möglichkeit des Aufsteigen von Keimen zu. Die Gonorrhoe hat mit Puerperalfieber nichts zu thun. Die Mortalität ohne innere Untersuchung ist sehr günstig = 0,10 pCt. Also Bumm glaubt nicht an gefährliche Eigenschaften der Scheidenkeime. Verschärfte Abstinenz nach septischen Berührungen, bessere Trennung des Personals hat die Zahl der Infectionen herabgedrückt. Die Gummihandschuhe sind eine sehr wertvolle Vervollkommnung des antiseptischen Apparates zum Schutz der Hände vor septischer Verunreinigung, zum Schutz der Wunde vor septischen Händen. Fäulnisfieber steigt von aussen auf im Genitalkanal. Dafür spricht der von Tag zu Tag zunehmende Keimgehalt der Lochien. Spülungen während der Geburt werden gegen eine spätere Fäulnis nicht viel nützen und das Resorptionsfieber ist als eine schwer zu beseitigende Folge des Umstandes anzusehen, dass die puerperale Uteruswunde mehr oder weniger mit der Aussenwelt communiciert und eine offene Wundbehandlung im Wochenbett nicht zu umgehen ist.

Herr Bumm-Basel: Kindbettfieber ist Wundfieber. — Die bacteriologischen Untersuchungen sind sehr schwierig: Der Geburtshelfer muss die leichteren Fälle selbst untersuchen. — Die einzelnen bacteriologischen Fälle sind zu trennen. Die Gonorrhoe ist auszusondern.

Herr Doederlein: Ahlfeld steht ziemlich isoliert mit seinem Standpunkte. Sind die Gründe stichhaltig? — Die Prämisse, dass die Heisswasser-Alkohol-Desinfection die Hand nahezu steril mache, auf der sich die Lehre von der Selbsinfection gründet, ist falsch.

Ueber Händedesinfection.

D. giebt Küstner Recht, dass die „Handschuh"-Keime wesentlich nicht aus der Luft, sondern von den Händen herstammen. Er selbst hat darin seine Ansicht gegen früher geändert. D. untersuchte nach der Operation das Operationsfeld und die Bauchwunde (Entnahme mit Platinlöffel). Es gehen nach jeder 10 Min. dauernden Operation Keime auf. — Auch der Tricothandschuh, der über den Gummihandschuh gezogen war, enthielt Keime, aber weit geringer als der Tricothandschuh über der Hand. — Die Händedesinfection nach Krönig und Paul (Kalipermanganat-Salzsäurelösung, in der Chlor frei wird) ergab auch, dass Keime im Bauch sich fanden. Die Permanganatlösung macht die Haut schwarz. Je weisser die Haut wieder wird, umsomehr Bakterien finden sich im Operationsgebiet. D. wandte sich wieder der Fürbringer-Desinfection zu. Auch diese ist nicht sicher. D. lässt nur mit Gummihandschuhen untersuchen. 1 Jahr lang hat keine Hand ohne Gummi die Vagina untersucht. Bei 400 Geburten 8 pCt. Fieber (Rectalmessung). sämtliche extragenitalen Fieber eingeschlossen, ohne diese 2 pCt.

Ahlfeld sollte einmal mit Gummihandschuhen untersuchen lassen. D. wendet sich gegen die Lehre von der „Ascendenz der Scheidenkeime". — Winternitz hat 186 Uteri auf Keimgehalt untersucht und fand in 80 pCt. den Inhalt, selbst späterer Tage, steril. Die gesunde Uterushöhle ist keimfrei, die keimhaltige braucht noch nicht krank zu machen, ist aber anormal.

Herr Bumm (Basel): Ueber Bakteriengehalt des Uterus. B. fand allgemein, je länger die Operation, um so mehr Keime in der Wunde. Besonders in der Kochsalzlösung für die Tücher fanden sich massenhaft Keime. — Nun wurde zunächst die Luft sterilisiert, die Platten blieben keimfrei. — Die Prüfung der Hände (Seidenfaden durch alle 10 Nägel gezogen, Abreiben mit Tupfer) ergab oft Keimfreiheit, weil der Alkohol die Keime fest einhüllt. Eine Spur Sublimat am Faden hindert jedes Wachstum, diese Fehlerquelle ist sehr schwer auszuschalten. — Die Keime stammen aus den tiefen Schichten der Haut.

Bei der Schwierigkeit der Desinfection ist eine gewisse Abstinenz empfehlenswert. Mit der Rückkehr zur Antisepsis fanden sich weniger Keime im Operationsgebiet als zuvor. Der Körper wird ausser mit septischen mit vielen Keimen fertig: er wird nicht mit ihnen fertig bei schlechten Wundverhältnissen. — Daher der Wert der „Technik"!

Herr Franz-Halle: Zur Bakteriologie des Puerperalfiebers. Vortragender berichtet über die Ergebnisse der bakteriologischen Untersuchungen, die er zur Erforschung der Ursachen der leichten Temperatursteigerungen im Wochenbett am Uterussekret von 50 fieberhaften Wöchnerinnen vorgenommen hat. Unter den 50 Fällen waren 15 schwere Erkrankungen. Die 35 leichten zeigten eine Fieberdauer von 1—4 Tagen mit einem Wochenbett bis zu 12 Tagen, die schweren eine von 4—38 Tagen mit einem Wochenbett von 13—71 Tagen. In 70 pCt. der Fälle konnten Keime gezüchtet werden, bei Anwendung des aeroben und anaeroben Verfahrens, in 24 pCt. wurden die Keime nur am Trockenpräparat gefunden, in 6 pCt. vollständig negativer Befund, obligate Anaeroben allein wurden nur in 6 pCt. der Fälle gefunden. Bei den leichten Fiebersteigerungen überwogen die Saprophyten mit 69,23 pCt., bei den schwereren die Streptokokken mit 80 pCt. Ein Einfluss der Gonorrhoe auf die Entstehung leichter Fiebersteigerungen konnte nicht nachgewiesen werden, da in keinem Falle Gonokokken allein ohne Begleitung anderer Bakterien gefunden werden konnten. Auch die allgemeine Wochenbettsstatistik der Klinik in Halle spricht gegen die Bedeutung der Gonorrhoe nach dieser Richtung, da die gonorrhoischen Schwangeren nur in 24 pCt. fieberhafte Wochenbetten aufwiesen nur wenig mehr als die allgemeine Morbiditätsziffer, nämlich 20 pCt. Auch bei 8 fieberfreien Wöchnerinnen und 2 weiteren, die erst 2 Tage nach der Sekretentnahme 1 und 2 Tage lang fieberten, fanden sich jedesmal züchtbare Keime, hauptsächlich Saprophyten, im Uterus. Daraus wird der Schluss gezogen, dass in vielen Fällen die Keime allein das Fieber nicht bedingen können, dass vielmehr ungenügender Abfluss des Uterussekrets in Verbindung mit den Keimen die Ursache des Fiebers ist. Wenn man die leichten Temperatursteigerungen auf Infektion während der Geburt zurückführt, so bieten die bakteriologischen Befunde kaum

einen befriedigenden Anhaltspunkt zur Erklärung der Fiebersteigerungen. Die Erklärung wird leichter, wenn man weniger eine Infektion während der Geburt als vielmehr eine während des Wochenbetts annimmt, also eine sekundäre Infektion der Höhlenwunde, die der Uterus und die Scheide im Wochenbett darstellen.

(Autoreferat.)

Herr Fehling-Halle: Klinische Untersuchung und Morbidität im Kindbett.

Einleitend hebt Verf. den geringen Fortschritt hervor, den die bakteriolog. Forschung in den letzten 10 Jahren in der Erkenntnis des Puerperalfiebers gebracht hat. Während man über Aetiologie der Todesfälle und der schweren Erkrankungen ziemlich einig ist, schwebt noch der Streit über Ursache und Bedeutung der leichten fieberhaften Störungen (Eintagsfieber).

Nach den an seiner Klinik durch Dr. Franz gewonnenen Ergebnissen ist F. nicht mehr geneigt, dieselbe als Intoxicationen anzusehen. Von Bedeutung ist die klinische Untersuchung für Entstehung dieser leichten Fieberfälle; dies zeigt der Vergleich der Morbidität im Semester und während der Ferien in den letzten 10 Semestern: die letztere ist um 5—10 pCt. niedriger als die im Semester; $^1/_3$ der Fieberfälle aber in den Ferien waren nicht untersucht. Untersuchungen mit ausgekochten Tricot-Handschuhen während 2 Semester ergaben eine etwas höhere Morbidität als die ohne solche Finger. Ein weiterer Versuch mit den Friedrich'schen Gummihandschuhen war daher garnicht nötig, dieselben haben den Hauptwert, die Hände des Geburtshelfers vor Verunreinigung zu bewahren.

Die Unterschiede zwischen Semester- und Ferienmorbidität, die Ergebnisse der Handschuhuntersuchung weisen darauf hin, dass einfache mechanische Verhältnisse des Genitalschlauchs für die kleinen Fiebersteigerungen von Bedeutung sein müssen.

Gegen die Bedeutung der Scheidenkeime im Sinn Ahlfeld's sprechen die bakteriolog. Ergebnisse Bumm's und die klinischen Erfahrungen, die Vortr. an den Kliniken von Basel und Halle mit vorangehender Ausspülung und Auswaschung gemacht hat, am meisten aber der geringe Erfolg der Polypragmasie der Marburger Klinik selbst.

Hält man daran fest, dass der puerperale Uterovaginalschlauch eine grosse mit der Aussenfläche kommunicierende Wundfläche ist, so versteht man, dass wie bei anderen Wunden primäre und sekundäre Infektion dieser Wunden vorkommen kann. Die sekundäre Infektion wird bewirkt durch meist unschädlichere, erst im Wochenbett einwandernde Keime; diese Aetiologie erklärt viel besser das gehäufte Vorkommen, nach zahlreichen Untersuchungen, bei Erstgebärenden, bei engen Becken, Dammrissen u. s. w. als die sog. Selbstinfektion.

Damit hat das Wochenbettfieber seine Sonderstellung gegenüber dem Wundfieber der Chirurgen verloren. (Autoreferat).

Discussion zum Thema Puerperalfieber,

Herr Lindenthal-Wien spricht über die Biologie und Pathogenität der von Bumm in seinem Referate erwähnten Bazillenarten, über das Bacterium coli commun. und über den Bacillus emphyse-

matosus. L. fand den letzteren, einen strengen Anaeroben und constanten Darmbewohner, als Erreger der Colpohyperplasia cystica und der Tympania uteri und in Gemeinschaft mit Dr. Hitschmann als Erreger der Gangrene fondroyante, zu welcher Erkrankung in dem septischen puerperalen Emphysem des Uterus unter den Krankheiten des Wochenbettes ein Analogon besteht. Diese Analogie betrifft das klinische Bild und die Art der Entstehung dieser beiden gefährlichen Wundinfectionen; in beiden dringt durch Verletzungen derselbe specifische Erreger in das Gewebe ein und vergährt dasselbe unter Bildung von Gas und Necrose. Klinisch und anatomisch verlaufen die beiden Erkrankungen ohne die Zeichen der Entzündung, wenn es sich um Reininfection handelt. Die Erkrankung schreitet ausschliesslich auf dem Wege der Lymphbahn fort; im Blut gehen die Bacterien intra vitam rasch zu Grunde. Postmortal können sie sich daselbst und in den inneren Organen vermehren, die sogenannten Schaumorgane bilden. Der Befund in den Gefässen und Thromben des Uterus aus Leichenmaterial beweist nicht das intravitale Vorkommen daselbst, wie Dr. Hitschmann nächstens noch ausführlich berichten wird.

Bact. coli kommt bei den mit Gasbildung einhergehenden Erkrankungen in der Regel nicht in Betracht, da es nur zuckerhaltiges Material zu vergähren im Stande ist.

Das Bacterium coli kann in nicht zuckerhaltigem Gewebe (z. B. auch dem Fruchtwasser) kein Gas entwickeln.

Herr Krönig-Leipzig hofft noch auf eine zuverlässige Methode der Hände-Desinfection und wird an anderer Stelle darüber berichten. Er wendet sich gegen Bumm's Ausführungen über Infection und saprogene Intoxication.

Obligat anaerobe Bacterien können nur bei geringer Sauerstoffspannung gedeihen, also in Lymphbahnen, Peritoneum, Thromben. Anders die septischen Bacterien. 2 mal fand K. bei jauchiger Parametritis, 2 mal bei Peritonitis nur saprogene Bacterien. Der blosse Abfluss genügt bei saprogenen Bacterien nicht. Das Bacterium coli spielt nur eine geringe Rolle, man findet den anaeroben Bacillus.

Auch saprogene Bacterien können tötliche Fälle bedingen. Streptokokkeninfectionen führen nur in 3 pCt. zu tötlichem Ausgange. Von hoher Bedeutung (entgegen Bumm) ist die Zahl der eingebrachten Streptokokken. Es ist auch noch nicht bewiesen, dass die Saprophyten der äusseren Genitalien invasive Eigenschaften zeigen.

Herr Menge-Leipzig verweist auf seine und K.'s Ausführungen in der Monatsschrift.

Es giebt verschiedene Arten von Streptokokken, die sich kulturell verschieden zeigen (in ihrer besonderen Empfänglichkeit gegen den Sauerstoff der Luft). Es giebt auch obligat anaerobe Streptokokken, die — echte Parasiten — invasive Eigenschaften haben. Symbiosen kommen vor (Lochialsecret, jauchige Parametritis). Demonstration von Culturen. Besonderer Wert wurde auf die Gleichartigkeit der Nährböden gelegt. Demonstration der verbesserten Röhre zur obligat anaeroben Züchtung in flüssigen Nährböden.

Der Befund eines obligat anaeroben Streptococcus ist von grosser Wichtigkeit, er ist übrigens nicht mit dem in der Scheide gefundenen identisch und rechtfertigt noch keine prophylactischen Scheidenspülungen.

Herr Schauta-Wien berichtet über seine Resultate. Jede Kreissende wurde von ca. 6 Klinicisten untersucht.

Seit 1892—1898. 20805 protokoll. Geburten
1661 fieberten = 8 pCt.
420 litten an extragenitalen Erkrankungen.
Rest 1241 Morbidität = 6 pCt.
(Correctur)
101 Todesf. = 0,481
54 an Puerperalfieber (32 kommen fiebernd herein
(22 wurden in der Anstalt inficiert = 0,105 pCt.

Studenten aus anatom. und pathol. Collegien wurden nicht zugelassen, draussen untersuchte gelten als „Infectionsverdächtig", sie wurden von einem behandschuhten Assistenten untersucht. Hier werden Scheidenspülungen gemacht: geschadet haben sie nichts und W. hält an ihnen fest.

Herr Prochownick-Hamburg tritt dafür ein, bei allen schwerkranken Wöchnerinnen, ebenso wie bei Gebärenden, die innere Untersuchung soweit als möglich auszuschalten, da sie wenig nützt, leicht schadet und wegen der in der Praxis sehr schwer durchführbaren ärztlichen Abstinenz zu Weiterinfection führt.

Die wichtigen Befunde lassen sich meist ohne innere Untersuchung festlegen. Die bacteriologische Secretprüfung ex utero ist unsicher, für die Therapie wenig befruchtend und daher für die privatärztliche Thätigkeit aufzugeben. P. hat seit 3 Jahren versucht durch regelmässig angelegte und systematisch wiederholte Blutculturen weitere Aufschlüsse zu erzielen.

Aus einer Vene werden mit frisch gekochter Spritze 10 ccm Blut entnommen und teils in Bouillon, teils in steriles Röhrchen übertragen. Die Hauptergebnisse sind bisher folgende:

1. Die Mehrzahl der angelegten Culturen war zuerst steril und blieb bei Wiederholung steril, obwohl einzelne der Frauen im Lochialsecret Streptokokken zeigten. Diese Kranken genasen sämtlich ohne Metastasen, trotz schweren Verlaufes.

2. Zweimal war spontan, zweimal nach uterinen Eingriffen die spätere Cultur positiv; die Frauen starben.

3. Die Minderzahl der Culturen fiel positiv aus, es wurden stets nur Streptokokken gefunden, und zwar nach 8—20 Stunden. Der Befund ward mehrere Tage, in je einem Falle 5 resp. 13 Tage vor dem Exitus festgestellt. Alle Frauen bis auf eine frühzeitig auf Grund des Befundes Operierte starben

4. Ein Versuch bei Streptokokken im Blut und Lochialsecret durch Uterusreinigung und Alcoholspülung zu retten, war vergeblich, die nach der Section wahrscheinliche Rettung durch Totalexstirpation war durch Weigerung unmöglich.

5. Alle Versuche bei positiven Befunden durch Marmorek'sches Serum zu wirken, sind nutzlos gewesen.

6. Bei dem auf sterile Röhrchen gebrachten Blute war die bactericide Wirkung des Blutserum auch ausserhalb der lebenden Gefässwand in 2 Fällen nachweislich.

P. empfiehlt weiteres Studium der Culturen an grösserem Klinikmateriale. Er hält bei positivem Blutbefunde wegen der ausserordentlichen Seltenheit spontaner Heilung chirurgische Heilversuche für berechtigt; bei Complication von verjauchten Eiresten, an denen schon gearbeitet worden ist, von Myomen, von zersetzten Molen und von criminellen Aborten mit positiver Cultur hält er frühzeitige Uterusexstirpation für geboten.

Hingegen betrachtet er negative Blutcultur auch bei schweren Erscheinungen für Gegenanzeige von allen örtlichen Eingriffen im acuten Stadium (1. Woche), wovon nur bei nachgewiesenen zersetzten Eiresten und Lochiometra eine Ausnahme zu machen ist. Gegen diese ist in Narcose mit — möglichst digitaler — Ausräumung, Spülung und Tamponade unter controlierender Blutcultur am nächsten Tage vorzugehen.

Im subacuten Stadium können bei den gleichen Complicationen, wie oben erwähnt, auch bei negativer Cultur Operationen ernster Art nach mindestens einmaliger nutzloser Uterusreinigung in Frage kommen.

(Autoreferat.)

Herr Koblank-Berlin: Bezüglich der Bakteriologie der Scheide Schwangerer einige kurze Bemerkungen:

Zunächst ist hervorzuheben, dass jetzt alle Autoren darüber einig sind, dass Streptokokken in der Vagina Schwangerer vorkommen. Krönig und Menge nehmen aber an, dass diese nicht die gewöhnlichen pathogenen, sondern obligat anaerobe Bakterien sind. In der uns vorliegenden Arbeit ist diese Ansicht durch Versuche eingehend begründet. Wegen der grossen praktischen Wichtigkeit dieser Frage müssen wir recht vorsichtig im Urteil sein und möglichst scharfe Kritik üben.

Die Streptokokkenzüchtung gehört zu den schwierigsten Aufgaben der Bakteriologie. Auch den Besten sind Irrtümer nicht erspart geblieben. So müssen wir auch hier bedenken, ob nicht vielleicht durch die Art der Züchtung der Charakter der strengen Anaërobiose den betreffenden Bakterien erst anerzogen ist, ebenso wie die Varietäten des St. longus und brevis etc. erst durch besondere Kultivierung ausgebildet werden konnten.

Sehr bemerkenswert ist, dass Krönig und Menge dieselbe Bakterienart wie in der Scheide auch bei jauchiger Peritonitis gefunden haben.

Was die Temperatursteigerung im Wochenbett betrifft, so möchte ich meiner Freude Ausdruck geben, dass jetzt immer mehr und mehr die Häufigkeit des leichten Fiebers anerkannt wird.

(Autoreferat.)

26. Mai 1899.

8½ Uhr: Sitzung in der Kgl. Universitäts-Frauenklinik, Artilleriestr.

Herr Brüning-München: Ueber Lipomyom des Uterus.

Vortr. demonstriert eine Reihe mikroskopischer Präparate, welche von einem kindskopfgrossen myomatösen Tumor der vorderen Uteruswand stammen. Pat.. 55 Jahre alt, wurde laparotomiert und der interstitielle Tumor enucleiert. Ein Tag post operationem Exitus.

Aus den Präparaten geht hervor, dass eine Umwandlung der Muskelzelle in Fettzelle stattgefunden, so dass an vielen Stellen das Muskelgewebe vollständig durch Fettgewebe substituiert ist. Man kann beobachten, wie in der Muskelzelle Vacuolen auftreten, die nach und nach grössere Dimensionen annehmen und so schliesslich eine grosse Fettzelle bilden, wobei der Kern am Rande plattgedrückt erscheint. Weiterhin hat man an manchen Stellen Bilder, wie man sie bei der progressiven Atrophie der quergestreiften Muskulatur zu sehen gewöhnt ist und als Kernschläuche bezeichnet hat. Man erkennt nämlich den stark angeschwollenen Protoplasmaleib der Muskelzelle, in welchem — durch Teilung des Kerns entstanden — mehrere Kerne dicht hintereinander liegen und so Kernschläuche bilden. Uebergänge der verschiedensten Kernformen, wie Schaumstruktur des Chromatins, Vacuolenbildung im Kerne als Zeichen der Chromatolyse muss man als Vorgänge regressiver Metamorphose bezeichnen. Der ganze Vorgang — Umbildung der Muskelzelle in Fettzelle —, der bisher noch nicht beschrieben, beweist den innigen histogenetischen Zusammenhang zwischen Muskulatur und Bindegewebe. (Autoreferat.)

Herr Krukenberg-Braunschweig demonstriert

1. Stücke eines mannskopfgrossen Ovarientumor,
2. eine apfelsinengrosse Geschwulst der hinteren Cervixwand.

Ad. 1. Die mikroskopische Untersuchung ergab ein alveolares Sarkom, welches entweder als Perithelioma oder als Endothelioma perivasculare (v. Rosthorn) zu bezeichnen ist.

Ad. 2 ist eine Metastase, die auf den Bahnen der kleinsten Blutgefässe gewachsen ist.

Herr Albert-Dresden demonstriert eine grössere Serie von Röntgen-Aufnahmen.

I. Knochenbildung im fötalen Leben.
II. Missbildungen.
III. Intra partum entstandene Fracturen.
IV. Enge Becken.
V. Becken mit Einstellung des kindlichen Kopfes (1. bei der Lebenden gewonnen).

Herr Müllerheim-Berlin demonstriert die Originalplatten von Röntgen-Aufnahmen.

3 Min. Exposition nach dem 6. Monate genügten zur Erkennung des Kopfes und seines Standes.

Herr Winternitz-Tübingen: Gipsdarstellungen verschiedener Genitalerkrankungen zum Unterricht.

Herr v. Winkel-München: Ueber einen Fall von angeborener Mikrocephalie.

18. Kind einer 46jährigen, die 17 mal spontan geboren hat. Die Synostose befindet sich im Stirnbein und geht bis zur grossen Fontanelle. Andere Synostosen fehlen. Atresia narium. — Unterkiefer sehr stark entwickelt. Die Entstehung führt v. W. auf amniotische Bänder zurück. Fusslage, reichliches Fruchtwasser. (Rudimentärer Penis. Spaltung der 5. Glieder aller Extremitäten.) Die übrigen Knochen sind — bis auf geringe Verkürzung des einen Oberschenkels — normal.

Als Beweis wird der Schädel eines Kindes vorgezeigt, bei dem durch amniotische Bänder die eine Hirnhälfte verkümmert, die andere stärker entwickelt ist. Das Zustandekommen von Synostosen durch Bänder wird nachgewiesen.

Herr Olshausen-Berlin zeigt zwei Scaphocephali (Synostose der Stirnnaht), bei dem einen bestanden noch Spaltmissbildungen.

Herr Holzapfel-Erlangen demonstriert einen nach seiner Methode aufgeblähten reifen Eisack. Die Form entspricht der des hochschwangeren Uterus. Der Sitz der Placenta nach den Seiten hin und die Tubenecken sind genau festzustellen. Ob vorn oder hinten, ergiebt die intrauterine Untersuchung im Wochenbett.

Herr Schatz-Rostock teilt mit, dass er vor 10 Jahren ähnliche Versuche mit Luftaufblasen gemacht. Die Präparate hielten sich 8 Tage und gaben ein gutes Bild der Uterusgestalt.

Herr Olshausen-Berlin fragt, ob von einer grösseren Reihe das Hineinreichen der Placenta in den Fundus festgestellt ist.

Herr Holzapfel-Erlangen macht Mitteilungen darüber.

Herr Rosenstein-Breslau zeigt die Wachsrekonstruktion eines jungen menschlichen Eies.

26. 10. letzte Menses, 5. 12. Blutung. Das Ei gehört der 2. Hälfte der 2. Woche an. — Die Durchmesser des Eies betrugen 5.7 und 4.5 mm. Nach Färbung wurde das Vorhandensein einer Embryonalanlage von 1 mm in Cedernöl bei durchfallendem Lichte festgestellt.

Herr Werth-Kiel, Demonstration eines sehr jungen Tubeneies.

Werth demonstriert mikroskopische Schnitte von einer sehr frischen Tubarschwangerschaft. Grösster Durchmesser der durch einen Bluterguss von der Haftfläche abgedrängten Eiblase 2,5 mm : 1,35 mm. Die histologischen Befunde an der Eihaftstelle stimmen mit der von Aschoff und Kühne neuerdings gegebenen Darstellung. Durch Verfolgung der Einbettungsverhältnisse an Serienschnitten stellte sich heraus, dass sich das Ei auf der Höhe einer Tubenfalte angesiedelt hatte. Die Falte tritt unter dem uterinen und abdominalen Ende der Haftfläche noch stark gegen das Tubenlumen vor und besitzt besonders an dem abdominalen Ende ein hohes schmales Fussstück, während in den mittleren Partien sich das Ei unter zunehmender Auftreibung resp. Aufzehrung des Faltenstieles bis etwas unter dessen Basis eingefressen und sich dadurch ein nach unten in der innersten Muskellage der

Tubenwand gebildetes breites Bett geschaffen hat. Diese Beobachtung zusammengehalten mit der jüngst von Füth gelieferten Darstellung der Einbettungsverhältnisse eines nicht viel älteren Tubeneies beweisst, dass man 2 Arten der Eieinbettung in der Tube — eine columnare und intercolumnare unterscheiden muss.

Vielleicht ist dieser Unterschied für das weitere Schicksal der Schwangerschaft bestimmend insofern, als bei der intercolumnaren Form Form von vornherein günstigere Ernährungsbedingungen für das Ei bestehen und zugleich durch das primäre Eindringen desselben in die Muscularis tubae die Möglichkeit einer frühen Durchbohrung der Tubenwand nähergerückt erscheint. Die columnare Insertion dagegen macht den frühen Ausgang in Tubenabort wahrscheinlicher und besitzt deshalb wohl geringere Gefährlichkeit. (Autoreferat.)

Herr Leopold-Dresden: über den Aufbau der Placenta. 5 Präparate (aus dem II. bis IV. M.) Ausspritzung der Eihöhle durch Formalin (Schmorl). —

1. Der Aufbau der Decidualbalken, das Eindringen der Gefässe in die intervillösen Räume.
2. Die foetale Entstehung des Syncytium.
3. Das „zerwühlende" Vordringen des Syncytium in die Decidua.
4. Der Uebergang muskulärer Gefässe in die intervillösen Räume.

Herr Pfannenstiel-Breslau: ein vergrösserter mikroskopischer Schnitt eines 12—14 Tage alten Eies. Es sass im Fundus eines Uterus myomatosus. — Pf. stellt sich die Einbettung im subepithelialen Raume vor, schildert die Umkapselung, den Untergang des Epitheles an der Anlegestelle des Eies. Die alten Begriffe: Decidua vera, circumflexa und insertionis bleiben bestehen. Auch in der Tube giebt es eine „Reflexa", wenn auch von anderer Structur. Das weitere Wachstum vollzieht sich durch Spaltung der Compacta. — Darstellung der Entstehung der intervillösen Räume. Dieselben sind und bleiben geschlossene Capillaren, nicht freie Blutlakunen im Trophoblast. — Der Trophoblast ist foetalen (Langhans) und maternen (Syncytium) Ursprungs. — Das Syncytium ist nach Pf. umgewandeltes mütterliches Endothel. Bei den primär intervillösen Räumen sind die Gefässe ausgebildet, bei der Bildung der späteren Placenta wachsen die Zotten in präformierten Spalten (venösen Canälen) vor. Die Arterien finden sich in den decidualen Balken. — Die Drüsen an der Decidua basalis dienen nicht als Blutbahnen, sie gehen zu Grunde.

Herr Gebhard-Berlin meint, dass die frühere und jetzige Anschauung über die Decidua reflexa keine so grossen Gegensätze bilden.

Herr Solowij-Lemberg: die Genitalorgane einer 7 Tage nach der Ausstossung einer Blasenmole Verstorbenen. — Bösartige, in das Parametrium und in die Vena spermatica hineingewucherte Blasenmole.

Er spricht über die mikroskopische Diagnostik. Er empfiehlt in jedem Falle, wo die Blasenmole die 2. Hälfte der Schwangerschaft erreicht hat, nach einiger Zeit praeventiv den Uterus zu exstirpieren, da doch in 50% eine maligne Erkrankung folgt.

Herr Nagel-Berlin: Ein von den Venen injicirter puerperaler Uterus.

26. Mai 1899.

Sitzung: Vormittags $10^1/_2$ Uhr im Langenbeckhaus.

Fortsetzung der Discussion über Puerperalfieber.

Herr Hofmeier (Würzburg) erkennt den Wert bakteriologischer Untersuchungen an, der Kliniker kann aber nicht darauf bauen.

Die Schwierigkeit der bakteriologischen Untersuchung, die Krönig hervorhob, macht doch den Vorschlag unmöglich, dass der Arzt am Krankenbette die bakteriologische Untersuchung und Diagnose vornehme.

K's Aeusserungen widersprächen sich: z. B. die Keimfreiheit der Scheide und das Auffinden des neuen Streptococcus. Ahlfeld's Praemisse von der keimfreien Hand und Krönig's von der keimfreien Scheide seien beide gleich falsch. — Sehr schwer ist die klinische Unterscheidung, ob das Fieber ein gonorrhoisches ist.

Zahlenresultate sind (entgegen Bumm) nicht zu vergleichen.

Fehling's Bemängelung „accidenteller Fieber" bestehe nicht zurecht, ebensowenig der Vorwurf Ahlfeld's gegen die Wahrheit seiner Zahlen. Schwere Selbstinfektionen hält H. für möglich, sie seien schon vorgekommen. — Er warnt vor Uebertragung bakteriologischer Resultate in die Praxis! Krönig hatte 49 pCt. Morbidität bei geburtshülflichen Operationen. H. hatte in 2 Jahren 22 manuelle Placentar-Lösungen; 3 fieberten. 100 poliklinische Operationen: 6 fieberhafte Wochenbetten.

Herr Baumm (Breslau) macht auf einen Druckfehler in Ahlfeld's Referat aufmerksam. Er hält die bakteriologische Diagnose am Wochenbett zwar für erstrebenswert, aber nicht für möglich.

Herr Zweifel (Leipzig): Die Handdesinfektion ist unsicher. — Aber die Zeit macht die Hand keimfrei. — Die Abstinenzforderung wird nun durch die Gummihandschuhe erleichtert. Den Chirurgen sollten Doederlein's Resultate bekannt werden.

Bei nicht Untersuchten hatte die Klinik 25 pCt. Morbidität. — Bei zahlreichen bakteriologischen Untersuchungen in Leipzig seit 12 Jahren seien nie Schädigungen der Wöchnerinnen, wie sie Franz betont, beobachtet worden. — Krönig habe immer die Gonokokken (als Fiebererreger) ausgenommen.

Herr Küstner (Breslau) stimmt Doederlein's Ausführungen über die Gummihandschuhe bei. — In Dorpat liess K. die Phantomübungen seitens der Assistenten mit Gummihandschuhen vornehmen. Auch jetzt macht er den ausgedehntesten Gebrauch davon. — Er befürchtet nicht, dass die Handdesinfektion der Studierenden darunter leidet. Der Tricothandschuh (Fehling) ist garnicht mit dem Gummihandschuh vergleichbar.

Herr Werth (Kiel): Die geburthülfliche Prophylaxe sei nach Temperaturmessungen nicht zu beurteilen. W. hat kleine Spät-Epidemien bei nicht Untersuchten beobachtet. Die Resultate sind — trotz der Discussion heute — gute, vielleicht kaum noch zu verbessernde. W. hatte in 14 Jahren keine von Studenten hervorgerufene Infektion, trotzdem sie pathologische Anatomie gleichzeitig treiben — bei allerdings 2tägiger Carenzzeit.

Die Hand der Praktiker sei gefährlich — Im Unterricht sollten keine Gummiartikel gebraucht werden, erst muss die Desinfection erlernt werden.

Herr von Rosthorn (Graz) betont die Schwierigkeit einer guten puerperalen Statistik. Summarische sind wertlos. Nicht genug hervorgehoben wird die haematogene Infektion. Er erinnert an das Werk von Kocher u. Tavel. — Einen solchen schweren Fall erlebte v. R. bei einer Anginakranken. Die Zahl der Fieber sinkt in den Ferien und steigt gegen Ende des Semesters. Mit den langen „ersten" Untersuchungen im Anfang des Semesters steigt die Zahl der Fieber auch. — Studenten, die Pathologie treiben, also septisches berührt haben, sollen nicht von Geburten ausgeschlossen werden, sie haben sich zu melden, Carenzzeit zu übernehmen und Prophylaxe zu lernen. Handschuhe will v. R. versuchen.

An die Totalexstirpation des Uterus dachte v. R. zuerst, als bei einer an Sepsis Verstorbenen nur der Uterus erkrankt war. — Bei einer von ihm mit Totalexstirpation bei der Diagnose „Streptokokkensepsis" Operierten trat bald Exitus infolge „Abdominaltyphus" ein. In schweren Fällen soll daher die Vida l'sche Reaction geprüft werden.

Die operative Entscheidung ist schwer. — Marmorek's Serum ist ohne Wirkung.

Herr Opitz-Berlin: Auch Fieber bei Untersuchten beruht nicht immer auf Infection seitens der Finger des Untersuchers, sondern auf Höherschleppen von Keimen. Die mit Alkohol bearbeitete Hand ist unmittelbar nach der Desinfection keimfrei. Nie ohne Not innerlich untersuchen!

Prochownik's Untersuchungen widersprechen anderen sehr ausgedehnten Untersuchungen über den Bacteriengehalt des Blutes. Die Bacterien in der Bouillon können auch aus der Haut stammen, die Züchtung allein in Bouillon ist ganz ungenügend. O. glaubt auch an schwere Fälle von Selbstinfection.

Herr Schatz-Rostock spricht über die Beaufsichtigung der Hebammen in Mecklenburg durch die Aerzte, die seit 12 Jahren eingeführt ist. Seitdem ist die Sterblichkeit (3 Mon. post partum) von $4^0/_{00}$ auf $1^0/_{00}$ gefallen. Nicht nur die Bacterien, sondern die häufigeren „Ursachen und Wege der Epidemie" sind festzustellen. — Anginen sind besonders gefährlich.

Herr Martin-Greifswald berichtet, dass 1888—1898 von ca. 120 klinischen Hebammenschülerinnen, Praktikanten und ungefähr 100 Staatsexaminanden (unter der Leitung seines Amtsvorgängers Pernice) 2001 Frauen entbunden und zum Unterricht verwendet wurden; das operative Material ist relativ gross. Bei 266 musste die Geburt in irgend einem Teil künstlich beendet werden.

1988 wurden gesund entlassen.

3,5 pCt. erkrankten fieberhaft.

1,25 pCt. erkrankten anderweitig.

0,6 pCt. Gesamtmortalität. (13 Todesfälle mit verschiedenen Todesursachen.)

Die Kreissende wird gewaschen, ohne Scheidendesinfection. Gummischutzvorrichtungen sind nicht verwandt worden.

Herr Kroenig-Leipzig möchte nicht den Anschein erwecken, als ob er den Wert der klinischen Versuche hintenansetzt. In

Leipzig sind neue Versuche mit Scheidenspülungen gemacht worden. Bei ca. 600 Kreissenden sind die Resultate wieder zu Ungunsten Hofmeier'scher Anschauungen ausgefallen. — K. giebt die ausnahmsweise Möglichkeit der Pathogenität von Scheidenkeimen zu.

Herr v. Franqué-Würzburg hält die Möglichkeit der Selbstinfection für selten, aber doch nicht für ausgeschlossen. Er empfiehlt die Scheidenspülungen, z. B. in dem Kroenig'schen Fieberfalle, wo kurz vor der Entbindung eine Localinfection stattgefunden hatte. Bumm's und Hofmeier's Statistiken könnten nicht ohne weiteres verglichen werden.

Herr Löhlein-Giessen: Die klinischen Resultate seien allgemein gute. Die Wöchnerinnen ausser der Klinik sind zu berücksichtigen. — Was nützt die Desinfection der Hände den Hebammen?

L. erinnert an die Untersuchungen Tjaden's. — Die Untersuchung muss auch kurz und geschickt sein. — Im Streite Leopold—Ahlfeld steht L. auf Seiten Leopold's. Man lege auch auf die anderen Dinge Wert, nicht nur auf die Sterilisation der Hände. Die Ausführungen von Schatz und Ehlers seien sehr Erfolg versprechend.

Herr Doederlein-Tübingen stimmt Küstner gegen Fehling bei. Eine gerichtliche Verantwortung trifft den Arzt oder die Hebamme für eine Infection nicht.

Herr Ehlers-Berlin berichtet über die Verbesserung der Statistik in den letzten 20 Jahren.

1895/96 betrug in Berlin die Mortalität:

0,47 pCt. im Wochenbett überhaupt,

0,25 pCt. im Wochenbettfieber.

Westpreussen, Ostpreussen, Posen haben eine schlechte, Pommern eine gute Statistik. Die Sterblichkeit der Stadtgemeinden ist 3—4 mal geringer als auf dem Lande. — Auf das Kindbett fallen in einzelnen Provinzen 30 pCt. Todesfälle geschlechtsreifer Frauen.

Herr Bokelmann Berlin betont vom Standpunkte des praktischen Geburtshelfers die grosse Schwierigkeit, aus den differierenden Lehren der Kliniken die richtigen Consequenzen für die Praxis zu ziehen. Er selbst ist durchaus auf dem bereits vor 13 Jahren gelegentlich der Berliner Naturforscherversammlung vertretenen Standpunkte stehen geblieben, dass das ganze Hauptgewicht der Antisepsis auf die Desinfection des Geburtshelfers zu legen ist, während man den Genitaltractus der gesunden Kreissenden a priori als aseptisch ansehen darf. So hat er selber in seiner Privatpraxis — ca. 700 Entbindungen, darunter über 400 operativ beendigte — keinen Todesfall an Infection, und nur einen Fall schwererer Infection, jedoch mit günstigem Ausgang, erlebt, und zwar ohne jede Desinfection des Genitalkanals. B. betont die Wichtigkeit, sich nicht nur vor der Untersuchung, sondern vor allem auch sofort nach Berührung verdächtiger Stoffe gründlich zu desinficieren, und bittet zum Schluss, das Wort „Selbstinfection" — eine schiefe Bezeichnung für einen unklaren Vorgang, ganz fallen zu lassen, dafür eventuell digitale und nicht digitale Infection zu setzen.

(Autoreferat.)

Herr Zweifel-Leipzig: Die Hofmeier'sche Angabe (49% Morbidität der Leipziger Operationen) müsse auf einem Irrtum beruhen.

Herr v. Wild-Cassel: Ob eine Hand nach Entfernung des Sublimates noch nachweisbare Keime enthält, sei praktisch nicht so wichtig. Sie wird ja sublimattriefend (in Scheide und Bauchfell) gebracht. Kann die desinfizierte Hand noch schaden?

„Abstinenz und Gummihandschuhe" nützen ohne gewissenhafte Desinfektion auch nicht.

Herr Schatz-Rostock teilt im Anschlusse an Herrn Ehlers Ausführungen mit, dass die Gesamtsterblichkeit im Wochenbett von 9,5‰ auf 5,5‰ zurückgegangen ist.

Herr Olshausen-Berlin steht im wesentlichen auf Hofmeier's Standpunkte. — Ohne bacteriologische Untersuchungen tappt man im Dunkeln. Eine absolute Asepsis giebt es nicht. Ahlfeld's Angaben über die Ungenauigkeit der Messungen sind richtig und auch an seiner Klinik bestätigt. Die Mortalität, nicht die Morbidität, muss statistisch verglichen werden, aber mit Sonderung der Eklampsie und anderen Todesarten.

Herr Bumm-Basel: Schlusswort.

Die Diskussion hat die Frage der Händedesinfektion, ihre Mangelhaftigkeit und Besserungsfähigkeit festgestellt. Dann ist das Vorkommen von Streptokokken in der Scheide gesichert. Bacteriologisch diagnostische Momente sind die wertvollsten (cf. Vidal'sche Reaktion, Gonokokken). Die Einteilung — sept. Infektion — saprische Intoxikation — ist berechtigt.

Klinisch: Die Handschuhfrage ist noch zu prüfen. Schon vor 25 Jahren brauchte Bischoff bei Operationskuren Handsschuhe. — Sie werden sich sicher erhalten.

B. rechtfertigt seinen ablehnenden Standpunkt gegenüber der Selbstinfektion. Er erlebte ohne Scheidenspülung keinen einzigen Todesfall an Selbstdesinfektion. B. steht aber heute nicht mehr auf dem absolut aseptischen Standpunkte. Für die Praxis empfiehlt sich wohl ein gemässigtes antiseptisches Vorgehen. Von der „Abstinenz" solle man doch nicht abgehen! Die Resultate der Engländer beruhen auf Technik und Fernhalten von septischen Keimen.

Herr Olshausen-Berlin verliest eine Depesche des Herrn Treub-Amsterdam (Einladung zum internal. Congress).

Herr Veit-Leiden bemerkt, dass er keinen Auftrag hatte, eine Einladung zu überbringen, giebt aber seiner Hoffnung einer regen Beteiligung der hier anwesenden deutschen Gynäkologen Ausdruck.

Herr L. Meyer-Copenhagen: Ueber wiederholte Nebenhornschwangerschaft bei derselben Person.

Der richtige Weg für solche Fälle ist Laparotomie, nicht Drainage nach dem Uterus. Hier fehlte zudem jede Verbindung nach dem Uterus.

26. Mai 1899.

Sitzung: 2 Uhr Nachmittag.

Herr Sarwey-Tübingen demonstrierte mittelst des Negatoskops radiographische Aufnahmen von knöchernen Becken.

Herr v. Rosthorn-Graz: Ueber eine Tetanus-Epidemie. 1 Fall wurde vor $1^1/_2$ J. nach Prag importiert: in allen Kliniken traten Fälle auf, schliesslich auch in R.'s Klinik. — Der 1. Fall trat am 8. Tage bei einer wegen verschleppter Querlage operativ Entbundenen auf mit Trismus. Uebertragung nach der inneren Klinik. Aufnahme sofort gesperrt. — Untersuchungen verboten. Nichts in der Luft und der Wäsche, massenhaft in der Cervix. Glycoformal-Desinfektion der Räume. Nach 3 Wochen plötzlich 2 Fälle. 2. Fall: Perforation, 3. Fall: nach Tamponade. Sperrung der Klinik für 4 Wochen. Entfernung alles Holzes vom Kreisssaal, neuer Anstrich. — Seitdem (5 Mon.) kein neuer Fall.

Es soll 2 mal im Jahre alles in den Gebäranstalten gereinigt und überstrichen werden. (Im Ganzen sind 20 Todesfälle von Tetanus in den Prager Kliniken vorgefallen.) Tetanus ist schlimmer als Streptococcus.

Herr Olshausen-Berlin erinnert an die Epidemie in den 50er Jahren in Cassel, wo von 20 Ovariotomien 7 an Tetanus starben, ferner an die Tetanusepidemie in der Praxis einer Hebamme, die ein vermindertes Temperaturgefühl hatte. Besserung nach Gebrauch des Thermometers, Wiederkehr der Epidemie, als dies zerbrochen war.

Herr Flatau-Nürnberg hat 2 Fälle von Tetanus beobachtet:
1. nach künstlicher Frühgeburt. Tizzoni's Serum ohne Erfolg.
2. nach 8 Wochen: künstl. Frühgeburt: mit anderen Instrumenten. — Behring's Serum ohne Erfolg.

Beide Bougie's stammten aus derselben Quelle. — Ein Bougie wurde erfolglos bakteriologisch untersucht. — Mit Abkratzung des Lackes anderer Bougies gelang es, bei Tieren Tetanus zu erzeugen.

Herr J. Veit-Leiden: Unteres Uterinsegment und Cervixfrage.

Vortr. hält an dem Vorhandensein des unteren Uterinsegmentes am nicht schwangeren Uterus fest; dasselbe entspricht dem Engpass von 5—6 mm Länge, den nach der Schilderung des Anatomen der innere Muttermund bildet. Dieser Engpass, das untere Uterinsegment, hat Corpusschleimhaut.

In der Schwangerschaft findet sich im Beginn das untere Uterinsegment in einzelnen Fällen als enger Kanal erhalten, es kann dann die Decidua nicht aus der Schleimhaut des Cervixkanals entstanden sein; bei einem jugendlichen Ovulum fand Vortragender zwischen Decidua und Cervixschleimhaut noch unverändertes Endometrium corporis im unteren Uterinsegment.

Dass in späterer Zeit mancherlei Unterschiede vorkommen können, ist bekannt; Vortragender weist auf das Ausbleiben der Verklebung zwischen Vera und Reflexa hin. Demnächst kann der Cervixkanal allmählich erweitert werden, kann aber auch erhalten bleiben. Anatomisch gleicht sein Verhalten im ersteren Fall einem kreissenden Uterus. Was normal, was abnorm hierbei ist, lässt Vortragender noch dahingestellt; dass beides vorkommt ist sicher; stets sind dann — Vortragender fasst dies als Beweis für Wehen auf — die Eihäute in grösserer Ausdehnung über den inneren Muttermund abgelöst.

Der Befund des Kontraktionsringes ist abhängig von der Kontraktion; nur während einer Wehe ist er als Ring zu fühlen. Stets ist unter dem Kontraktionsring noch Uterusschleimhaut gefunden.

Die Einbettung des Eies im Cervicalkanal ist für anatomisch erwiesen; sie ist nicht mehr als unmöglich anzusehen, aber doch nur als grosse Ausnahme. Die verschiedenen Erklärungen werden besprochen.

Die Dystocie „durch Retraktion des Bandl'schen Ringes" (Ante partum hour glass contraction) erklärt Vortr. identisch mit dem Bilde des Tetanus uteri; eine Striktur durch den Kontraktionsring ohne Kontraktion des Corpus kann Vortr. nicht anerkennen.

Mit einem Hinweis auf Schroeder's bleibende Verdienste in dieser Cervixfrage schliesst Vortr. (Autoreferat.)

Discussion: Herr Küstner-Breslau glaubt, dass die von Veit gezeigten Uteri sich durch die Geburt verändert hätten. Beim virginalen Uterus lägen die Verhältnisse anders. — Auch finden Verschiebungen der Teile am herausgeschnittenen Uterus statt, ebenso durch starkes Ectropion (cf. Dammriss und Scheideneintheilung). Der Contractionsring besteht nach Küstner schon vor der Geburt: er ist der innere Muttermund. Der Ausdruck ist entbehrlich. K. unterscheidet jetzt den anatomischen und klinischen inneren Muttermund. Der letztere wechselt schon dadurch, dass die Cervix in der Schwangerschaft allmählich verbraucht wird. — Die Cervixfrage ist für den Weheneintritt und viele praktische Dinge von grosser Wichtigkeit.

Herr Schatz-Rostock: Untersuchungen nach der Geburt und im Wochenbette sind notwendig. Der innere Muttermund ectropioniert sich. Es entsteht eine trichterförmige Figur infolge Ausziehung durch die Muskulatur.

Herr v. Franqué-Würzburg: Die Ansichten stehen sich noch gegenüber. An der Muskulatur lässt sich der innere Muttermund nicht bestimmen.

Herr Gottschalk-Berlin: Die Grenze der Decidua in früheren Schwangerschaften ist für die Abgrenzung nicht von Bedeutung.

Herr Pfannenstiel-Breslau: Nur die Schleimhaut gestattet die Begrenzung zwischen Corpus und Cervix. — Die „Cervixplacenta" bestätigt als Ausnahme die Regel. Nur 1 der Ponfick'schen Präparate ist übrigens hierhergehörig.

Herr Veit-Leiden: Die Plac. praevia kann nicht zur Erklärung des normalen Verhaltens dienen. Auf gesunder Schleimhaut bettet sich hier kein Ei ein. — Die Stelle des Contractionsringes ist praeformiert, fühlbar wird er nur in der Wehe.

Herr Schatz-Rostock: Mechanismus und Behandlung der Nachgeburtsperiode. Die zu lange abwartende Methode ist nicht die der Zukunft (gerichtliche Verurteilung eines Arztes aus dieser Schule wegen Verblutung der Entbundenen!), die Expression muss in der Klinik erlernt werden. Sie ist schwierig die Behandlung der Nachgeburtsperiode ist nicht genug beachtet. Schon bei der Geburt muss die Behandlung beginnen, z. B. wird bei tief herabgezogener Blase die Placenta losgezerrt. Die Blase soll daher bei voll erweitertem Mutter-

munde gesprengt werden. Es darf dies den Hebammen nicht untersagt werden. — Beim Amnionbruch, „der Glückshaube", findet eine Zerrung an der Nabelschnur-Insertion statt oder auch das Chorion reisst mit ab. Dann bleibt leicht Chorion zurück. — Wann löst sich die Placenta? Ausstossung und Austreibung geschehen in normalen Fällen mit einer Wehe und ohne Blutung. Der retroplacentare Bluterguss ist nicht notwendig und eher schädlich. Schatz bespricht die verschiedenen Mechanismen des Placentaaustrittes auf Grund verschiedener Behandlungsweisen der Austreibungsperiode. — Wo das Kind schnell herausgezogen wird, wird die Placenta meist nach Duncan austreten. Ueberlässt man die Austreibung der Natur, so wird häufig der Schulze'sche Mechanismus sich zeigen.

Herr v. Winkel-München erinnert an seine erste Arbeit (1861), wo er feststellte, dass schon nach 7 Minuten die Placenta gelöst sei. Später wandte sich W. dem exspectativen Verfahren zu.

Die meisten deutschen Geburtshelfer exprimieren nach $^1/_2$ Stunde die gelöste Placenta. Eine Ausnahme macht Ahlfeld, der nach $1^1/_2$ Stunden katheterisiert und exprimiert. W. verwirft dies.

In England exprimiert man nach $^1/_2$ Stunde.

In Frankreich treten nach dem Lehrbuche von Pinard und Lepage 80 pCt. Placenten mit der fötalen Fläche,

10 „ halbumgestülpt,

5 „ nur nach Duncan aus.

Die deutsche Methode gilt als zu activ. Exprimiert wird erst, wenn die eingeführten 2 Finger die Placenta tief fühlen!

In Amerika wird die Credé'sche Methode angewendet.

Nach W.'s Beobachtungen geht die Placenta nach ca. 2 Std. durchschnittlich spontan ab. Vorher lässt W. nicht exprimieren.

In 16 Jahren (über 15 000 Entbindungen) hat sich dies bewährt. Der Blutverlust ist gering. Arzt und Hebamme hätten zu warten. Auch Fieber ist nicht zu befürchten. — W. hat einmal absichtlich bis zum 13. Tage gewartet. — Wir sind in Deutschland zu aktiv.

Herr Olshausen-Berlin bittet von der Discussion des Vortrages abzusehen.

27. Mai 1899.

$8^1/_2$ Uhr Vorm.: Sitzung in der Kgl. Universitäts-Frauenklinik.

Herr J. A. Amann jr.-München: Demonstrationen.

1. Dünndarm-Uterusfistel bei einer 25jährigen Patientin. $2^1/_2$ Monate nach einer Geburt geht im Anschluss an konstantes Fieber Koth durch Vagina ab. Anhaltendes Erbrechen. Laparotomie: enorme Schwartenbildungen, multiple Abscedierungen zwischen Dünndarmschlingen, besonders gegen linke Nierengegend. Eine Dünndarmschlinge ist fest mit dem Uterus fundus verwachsen, an dieser Stelle sehr stenosiert, bei der Ablösung der Schlinge tritt Koth aus dem Darm. Am Uterus ist rechts ein Pyosalpinx. Der Uterus wird vom Abdomen aus total exstirpiert, das betreffende Dünndarmstück in der Ausdehnung von ca. 25 cm reseciert. Nach der Vagina zu und durch den unteren Bauchwandwinkel wird mit Jodoformgaze drainiert. Die Heilung verläuft gut.

2. Totalexstirpation der carcinomatösen Vagina zugleich mit myomatösem Uterus und rechtsseitigem Ovarialcystocarcinom und linksseitigem Ovarialkystom. Pat. 53 Jahre. (Ischurie.) Umschneidung in Vulva, Entfernung des grössten Theiles der Urethra. Ausschälung des ganzen Vaginalschlauches, Auspräparieren der Ureteren, Auslösung des stark verwachsenen Uterus, Verkleinerung der Ovarialtumoren (rechtsseitiger Tumor mit Proc. vermiform. verwachsen), Entfernung des ganzen Genitalschlauches in continuo von der Vulva aus. Heilung.

3. Uterus myomatosus mit grossen doppelseitigen Ovarial-Dermoidkystomen und Cysten des Wolff'schen Ganges im Cervix uteri, abdominale Totalexstirpation nach Doyen. Heilung. Auffallend langer Cervix, nach beiden Seiten hin aufgebläht durch rosenkranzartig bis ins untere Drittel der Cervix reichende bis nussgrosse Cysten.

Herr Küstner-Breslau:

1. Demonstration eines Röntgenbildes (Haarnadel in der Blase).
2. Abdominaltotalexstirpiertes Cervixcarcinom mit kindskopfgrossem Fundus-Myom.
3. Ein Zirkel zur Messung der Vera (bezw. geraden Durchmessers).
4. Ein Zirkel zur Messung der Querdurchmesser des Beckens.
5. Ein Instrument zum Fassen des Paquelins für den Gebrauch bei Laparotomien.

Herr Opitz-Berlin: Ueber Drüsenveränderungen bei Schwangerschaft (hirschhornartige Wucherungen, auch bei Aborten. — Epitheliale Schichtungen, die schwer vom malignen Adenom zu unterscheiden sind.

Herr Neugebauer-Warschau berichtet unter Vorzeigung von Abbildungen über:

1. ein gestieltes, intraperitoneal entwickeltes Bauchdeckenfibroid;
2. über eine Extrauterinschwangerschaft: die Frucht lag frei in der Bauchhöhle;
3. Penis perinealis;
4. Hypertrophia mammae;
5. idiopathische Adipositas;
6. über Hermaphroditismus: über Operationen bei Scheinzwittern:

37 Herniotomien,
13 Bauchschnitte.

Die Nichtberechtigung der Operationen (Amputation von verkümmertem Penis, Entfernung von Hoden etc.) wird besprochen.

Herr Gottschalk-Berlin:

1. Ovarialtumor: cystenart. Schläuche, „maligne Neubildung von den Primordialfollikeln ausgehend".
2. Entzündliche Adnextumoren, pseudomucinöser Inhalt der Tuben- und subserösen Cysten, letztere aus entzündeten parophoralen Canälen hervorgehend.
3. Ein multiloculäres Dermoid.

Herr Fehling-Halle: Ein langer Cranioclast mit Beckenkrümmung. Die üblichen seien zu kurz. — Um stets über das Gesicht zu fassen, hat er einen für die linke, einen für die rechte Seite construiert. Ferner kann man eine dritte, Cephalotrib-Branche zufügen. Das Perforatorium ist nicht damit verbunden.

Discussion: Herr Zweifel-Leipzig: Sein Instrument sei länger als das hier nach ihm benannte. Die Beckenkrümmung ist fortgelassen — Der Praktiker muss ein Instrument haben, hierfür eignet sich das von Zw., an dem auch das Perforatorium sich befindet.

Herr Peters-Wien betont den Vorteil der Basiszertrümmerung bei der Cranioklasie. Er hat 2 Schlussmöglichkeiten angebracht, damit nicht das innere Blatt aus dem Schädel herausgleitet, und änderte auch die Form der Blätter. Das innere Blatt kann in 2 Arten angelegt werden, ebenso das äussere nach rechts und links. — Man solle am 2blättrigen Instrumente festhalten.

Herr Gessner-Erlangen: Die gezeigten Instrumente seien zu teuer und zu compliciert. Demonstriert sein Instrument, das seit vielen Jahren gute Dienste gethan hat. Man perforiere stets den Knochen, weil die Oeffnung weit bleibt! — Alle scharfen Kanten müssen vermieden werden, um nicht den Knochen abzureissen.

Herr Orthmann-Berlin:

1. ein bald post partum entferntes Tubensarkom,
2. ein Ovarial-Fibrom,
3. ein Ovarial-Myom (vom Hilus ausgehend).

Herr Pfannenstiel-Breslau hat einen ähnlichen Fall gesehen.

Herr Gessner-Erlangen: Es kann ein Myom des Lig. ovarii propr. sein.

Herr Gessner-Erlangen:

1. Präparat in Kaiserling'scher Flüssigkeit conserviert
   Menstruierender Uterus mit frischem Corpus luteum im Ovarium: Schleimhautpolyp, Myom, Cystom, verschiedene Ovarialtumoren, Extrauterinschwangerschaft, achsengedrehter Tumor.

Auch für Gefrierschnitte eignet sich die Methode. Die Präparate dürfen nicht in Blechkästen aufgehoben werden.

2. Einen verstellbaren Tisch (Modell).

3. Ein am Bett angebrachter, hochzuklappender, verstellbarer Krankentisch (Preis 9 Mk.).

Herr v. Herff-Halle demonstriert einige Myome.

1. Der Korkzieher ist ein sehr brauchbares Instrument, versagt aber auch manchmal und muss durch Doyen'sche Zangen ersetzt werden. Nach vaginaler Operation beobachtete er einmal eine Neuritis plexus sacralis.

2. 2 Cervixmyome: Grössere soll man auch wegen des abnormen Ureterverlaufes von oben operieren. Für tiefe interligament. Myome empfiehlt sich zur Vermeidung von Haematomen die Totalexstirpation.

Herr Olshausen-Berlin macht auf die Gefahr der Ureter-Verletzung bei cervicalen Myomen aufmerksam.

Herr Freund jr.-Strassburg demonstriert den „Dermographismus" auf der Brust bei 3 Schwangeren. Es nimmt langsam an Intensität zu.

Die ausgesprochensten Grade sind Urticaria factitia. Brust, Schultergegend, die Gegend über dem Fundus uteri sind Praedilationsstellen. Er zeigt sich von der 6. Woche der Schwangerschaft an bis zum Ablauf des Puerperium.

Dermographismus findet sich im geschlechtsreifen Alter (ausserdem nur bei Hysterie). Meist tritt er aber erst in der Schwangerschaft auf. Bei Chlorose besteht kein Dermatographismus, auch nicht bei Castrierten.

Herr v. Herff-Halle fragt, ob F. auch Männer untersucht hat.

Herr Freund jr. hat die Erscheinung auf dem dermatol. Kongresse gezeigt und bestätigt erhalten. Ueber Männer besitzt er keine Erfahrungen. Er will nur das Vorkommen des D. in der Schwangerschaft demonstrieren.

2. Röntgenstrahlen-Photographien von Kindern.

3. Ein wegen Gangrän amputierter Arm eines Neugeborenen in Vorderhauptslage (wahrscheinlich hat der Arm 2 Tage neben dem Hinterhaupt gelegen).

Herr Olshausen-Berlin fragt, ob amniot. Bänder, ob Thrombosen in den Gefässen vorhanden waren?

Herr P. Strassmann-Berlin: Ob keine Nabelschnur-Umschlingung vorhanden war?

Herr Freund verneint.

4. Abdominal operierte Myome, darunter ein cervicales.

5. Präparate von Extrauterinschwangerschaft, darunter 1 intra coitum geplatzte, sehr kleine Tubengravidität.

Herr Ludwig Pincus-Danzig: Ueber Neuerungen in der Technik der Atmokausis und einige bemerkenswerte Ergebnisse.

Ist man mit der Technik der neuen Methode durchaus vertraut, so genügt das bisherige Instrumentarium des Verfassers vollkommen.

Eine weitere Verbesserung ist zunächst die Anbringung eines Cervixschutzes aus Celluvert in Form einer zusammenhängenden Röhre, welche in beliebiger Ausdehnung zur Verhinderung des Kontaktes angefertigt werden kann; eventl. wird der ganze Kathetermantel mit Celluvert umgeben. (Demonstration.)

Weiter ist eine Vorrichtung getroffen, welche es ohne weiteres gestattet, dass ein gebogenes, beliebig gestaltetes Katheterrohr parallel zu einem gleichfalls gebogenen Dampfzuleitungsrohr geführt werden kann. Es wurde ermöglicht durch eine in einer Führung sitzende und darin gleitende Mutter, durch deren Drehung das an seinem unteren Ende mit Gewinde versehene Rohr angezogen wird, ohne dass eine Drehung eines der Rohre notwendig ist. (Demonstration.)

Das Ableitungsrohr ist ein für allemal unabhängig vom Ansatze angebracht. Nur für starke Blutung empfiehlt sich ein Ansatz mit besonderem Ableitungsrohr. Durch Anbringung eines Hahns mit doppelter Bohrung (in den Uterus und nach aussen) wird das Abklemmen des Schlauches unnötig, mithin die Gefahr des Platzens beseitigt. (Demonstration.) Der Snegirew'sche Apparat (Dührssen) ist eine unzureichende, halbe Vorrichtung.

Ergebnisse:

1. Die Atmokausis ist ein Spezificum gegen uterine Blutungen, spez. Klimax, Myome; ein vorzügliches, palliatives Mittel bei inoperablem Corpuscarcinom.

2. Sowohl die Atmokausis als auch die Zestokausis führen bei allen Formen der Endometritis gute Resultate herbei. Die Zestokausis soll nur bei engem, glattwandigem Cavum und zur isolierten Behandlung der Cervixschleimhaut gebraucht werden.

3. Bei beiden Verfahren ist eine graduelle Abstufung der Einwirkung, von oberflächlicher Aetzung bis zur völligen Zerstörung der Schleimhaut (Obliteration des Uterus cavum), durchaus möglich. Zur Obliteration soll nur die Atmokausis verwertet werden.

4. Es ist auf alle Fälle besser, weil sicherer, eine Obliteration immer erst nach vorhergegangener Blutstillung anzustreben.

(Autoreferat.)

Herr L. Prochownick-Hamburg. Die Einwirkung der Vaporisation auf die Mucosa uteri.

P. hat eine experimentelle Prüfung begonnen. Bisher ist gelegentlich von 6 Uterusexstirpationen vorher vaporisiert worden 2 mal kurz vor der Operation, einmal je einen und zwei Tage, zweimal 4 Tage vor derselben: Dauer und Temperatur meist 1 Min. bei 110 Grad. 4 mal mit Pincus'schem, 2 mal mit Dührssen'schem Apparat; 5 mal Atmokausis, 1 mal Zestokausis. Die makroskopischen Befunde sind sehr verschiedenartig. Bei je einem Organ (nach Pincus und Dührssen) waren die Veränderungen kaum erwähnenswert.

Bei der Atmokausis nach Pincus erwies sich der Cervixschutz mit Holzplatten als ausreichend, doch wird das Instrument oben ungelenker. P. vermisste übrigens die Contraction des Uterus recht häufig. Es besteht bei den nach Pincus behandelten Uteri ein scharfer Kontrast zwischen 1—2 Kontactstellen und der übrigen Mucosa. Die Contacte lagen etwas über dem Os internum an der Hinterwand. (Bei der Zestokausis vorn.)

Hier waren schwarzblaue — beim Zestokauter weisse — Verschorfungen vorhanden; 2 mal tief in die Muskulatur greifend, einmal bei hochgradig glandulärer Endometritis nur auf $^2/_3$ der Mucosa beschränkt. In der Umgebung der Contacte hellrote Injection mit schnellem Uebergang in normale Verhältnisse. Auf dem Durchschnitte Necrose am Contact mit blauroter Injection dahinter, neben dem Contacte nach oben und unten noch oberflächliche Trübung und subepithelialer, dunkelroter Fibrinstreifen.

Microskopisch tiefe Necrose am Contact in 2 Fällen, geringere in 1 Fall (Endom. glandul.). Aber gleich neben dem Contacte morphologische Gliederung der Schichten sofort wieder deutlich, Färbbarkeit des Epithels und der Drüsen schnell wiederkehrend; nur Bindegewebszellenreste noch eine Strecke weit trübe. Gefässe stark gefüllt, vielfach Blutaustritt subepithelial und zwischen den Drüsen. Auffallende Aehnlichkeit der Bilder mit der Menstruation. In geringer Entfernung von den Contacten Rückkehr zu normalen Verhältnissen der Mucosa.

Bei Benutzung des Dührssen'schen Instruments war die Wirkung allgemeiner und gleichmässiger. Der Eintritt des Dampfes erfolgte dicht über dem inneren Muttermunde. Die untere Hälfte des Cavum ist allerdings stärker in den oberflächlichen Partien mitgenommen, als die obere, aber im übrigen ist der Befund einheitlicher. Zerstörung des Epithels und der subepithelialen Schicht, Erhaltung des gesammten Drüsenkörpers in der Tiefe, trübe Schwellung und wechselnd starke blutige Durchsetzung des interstitiellen Gewebes. Ueberall unter der Mucosa ziemlich breite Zone der Muscularis von multiplen Blutaustritten durchsetzt, darunter gesunde, gefässreiche Musculatur. Beide Instrumentarien erscheinen noch nicht vollkommen, doch ist zur Zeit dem von Dührssen wohl einheitlichere Wirkung, ohne Gefahr tieferer Contacte zuzuerkennen. Ein Beginn der Operation dicht unter dem Fundus und allmähliches Herabgehen, wäre zu versuchen.

Zweimal wurde bei der 2 bezw. 4 Tage auf die Pincus'sche Atmo- bezw. Zestokausis folgenden Operation — 1 mal per Vaginam, 1 mal per Coeliotomiam — frische Thrombose der Venengebiete um den Uterushals herum festgestellt. Die coeliotomierte Kranke (multiple cystisch erweichte Myome, leichte Operation mit retroperitonealer Versorgung des kleinen Cervixstumpfes) ging an aufsteigender Thrombose beider Uterinae und Spermaticae bis in die Cava ohne Sepsis und ohne Peritonitis langsam zu Grunde. Man verwende die Dampfwirkung daher nur ganz kurz vor der Operation, oder operiere erst nach Ablauf der Abstossung und Wiederherstellung der Mucosa!

27. Mai 1899.

10.30 Sitzung im Langenbeckhaus.

Herr Martin-Greifswald: Soll das Curettement noch gelehrt werden? 2 Fälle, die M. berichtet, bei denen der Darm vorgezogen und zerrissen wurde, sind keine Kunstfehler, sondern Verbrechen, die nicht in die Statistik einzelner ärztlicher Eingriffe, sondern in eine Criminalstatistik gehören. Die Gefahren intrauteriner Behandlung sind

1. Perforation.

M. kennt 2 Fälle, wo bei Fingerausräumung ein schlaffer Uterus durchbohrt wurde.

2. Muskuläre Zerreissungen, die zu Narben führen und Sterilität bedingen.

3. Zerstörung des Granulationswalles bei septischen Vorgängen. Es soll hier Vorsicht bei jeglichem intrauterinen Vorgehen gelehrt werden!

Wie soll man sich in den indicierten Fällen verhalten? Wo der Finger gut eindringt, ist dies der beste Weg.

Bei engem Kanale soll narkotisiert werden, Kugelzange und Sonde angelegt werden, dann wird stumpf unter Kontrolle der äusseren Hand curettiert. Dann sind keine Gefahren zu besorgen. — M. lässt seine Schüler das Curettement am Schultze-Winkel'schen Phantom üben.

Herr Küstner-Breslau: Zur Wochenbetts-Diätetik. Wie lange soll die Wöchnerin liegen?

Man motiviert das lange Liegen auf folgende Weise:

1. Die Incubation der septischen Infection fällt in die 1. Woche.

2. Der Uterus müsse sich soweit involviert haben, dass er im Becken Platz hat.

3. Die Wunde müsse geschont werden.

4. Die Mechanik der Beckenorgane bleibt besser erhalten.

K. bestreitet den Wert dieser Argumente. Die aufrecht stehende Wöchnerin bietet günstigere Verhältnisse. — Er liess mit Ausnahme gewisser Kategorien die Wöchnerinnen am 3. oder 4. Tage vorsichtig aufstehen. Dies seit 5 Jahren! — Schaden hat K. nicht davon gesehen. Auch ascendierende Gonorrhoe werde nicht beobachtet. Vorteile sind u. a. bessere Involution, die schnellere Abnahme der Secretion, Regelung des Stuhles, Rückbildung der Bauchdecken, Fortfall asthenischer Beschwerden, raschere Kräftigung.

Sonach ergiebt sich für die diätetische Behandlung des Puerperium folgendes:

1. Operativ entbundene, verwundete, infizierte, florid gonorrhoisch infizierte, schwächliche, anaemische und sonstige Kranke hüten nach der Entbindung so lange das Bett, als die pathologische Vorgänge an sich und zweckmässig erscheinen lassen. Diese, die pathologischen Vorgänge sind es, welche der Behandlung das Gepräge geben.

2. Gesunden, kräftigen Frauen, welche eine Geburt überstanden haben, dabei nicht verletzt und nicht infiziert sind, ist eine Bettruhe, wie sie in wohlhabenden Kreisen üblich ist, von mehreren Wochen eher schädlich als nützlich.

3. Dagegen ist es für derartige Wöchnerinnen nützlich, wenn das Bett zunächst nur auf kurze Zeit relativ früh verlassen wird. Für die klinischen Anstalten, aus welchen derartige Wöchnerinnen durchschnittlich am 10. bis 11. Tage entlassen werden, empfiehlt es sich, dieselben nicht erst kurz vor ihrer Entlassung, sondern schon mehrere Tage vorher, also etwa am 5. Tage aufstehen zu lassen.

4. Diese sub 3 angegebenen Massnahmen gestatten unter der Bedingung, dass Geburts- und Wochenbetts-Beobachtung ärztlicherseits geleitet und letztere nach dem Aufstehen fortgesetzt wird, eine Uebertragung auf die Verhältnisse im Privathause.

Herr Olshausen-Berlin widerspricht den Küstner'schen Anschauungen. Die Wunden sind am 4. Tage nicht geheilt, die Ligamente noch nicht zurückgebildet. Prolaps und Retroversio werden durch zu frühes Aufstehen begünstigt, ebenso Hängebauch, secundäre Infectionen. Das lange Liegen ist der grösste Nutzen der Anstalten. O. hält K.'s Ansichten für geradezu gefährlich.

Herr Schatz-Rostock: Die Rückbildung des Beckenbodens erfordert längeres Liegen. Der Damm heilt und hält z. B. besser bei solchen, die wegen Krankheit liegen mussten. Bei den Gesunden dehnt er sich rascher.

Herr v. Wild-Cassel: In der Armenpraxis sind (nach Bericht eines Arztes) Venenthrombosen selten. Man solle nicht zu früh aufstehen lassen, aber auch nicht des Guten zu viel thun.

Herr Küstner-Breslau verteidigt seine anatomischen Vorstellungen. — Er hätte keine Embolien in den 5 Jahren beobachtet. Er wendet sich gegen die Unsitte des 3—4 Wochen langen Liegens. — Prolapse

im Proletariat wären dadurch so häufig, weil die Anfänge der Retroversio nicht behandelt würden.

Herr Kossmann-Berlin: Zur Syncytienfrage. K. erinnert daran, dass er in seiner Publikation die Entstehung eines Syncytiums aus dem Uterus-Epithel und das Vorhandensein eines durchaus ähnlichen Syncytiums in der älteren Placenta des Kaninchens an Photogrammen erwiesen habe. Seitdem habe Marchand eine Arbeit veröffentlicht, in der er ein am Ectoblast haftendes Syncytium beschrieben und abgebildet habe, das noch von der Zona pellucida überzogen, also jedenfalls fötalen Ursprungs sei. Redner habe sich zur Nachuntersuchung verpflichtet gefühlt. Es sei ihm jedoch ungeachtet aller Sorgfalt nicht gelungen, die Marchandsche Beobachtung zu bestätigen. Er vermute, es handle sich dabei nicht um ein bleibendes Syncytium, sondern nur um eine auch sonst in schnell wachsenden fötalen Geweben stets zu beobachtende Undeutlichkeit der Zellgrenzen. Im Placentarbezirk des Ectoblasts seien diese an den am stärksten wuchernden Stellen zwar auch anfangs sehr zart, doch würden sie bald sehr deutlich, und unmittelbar nach der Anheftung der Ei-Keimblase bestehe das Ectoblast aus überaus scharf contourierten Zellen und setze sich ganz scharf gegen das Syncytium ab. Vielfältig hebe es sich sogar davon los und überbrücke die Eingänge der Crypten, ohne dort von Syncytium bekleidet zu sein. In diesem Stadium das Syncytium als bereits aus dem Ectoblast entstanden anzusehen sei unmöglich, weil man in dem tiefen Einschnitt zwischen den mesometralen Schleimhautleisten noch alle Uebergänge von dem normalen einschichtigen Cylinder-Epithel bis zu dem mit dem Ectoblast verklebenden Syncytium finde.

Demgemäss müsse K. an der Behauptung festhalten, dass das sog. Trophoblast nicht rein fötal, sondern ein Produkt aus Ectoblast und Uterusepithel sei. Bei dieser Annahme aber liessen sich die an anderen Säugetieren, auch am Menschen, in etwas älteren Stadien der Placentar-Entwickelung gefundenen Bilder nicht aus einer Durchbohrung der Schleimhaut durch das Ei, sondern nur aus einer Anlagerung des Eies an die Schleimhaut erklären. Ob dabei das Ei das ganze Uteruslumen ausfülle wie beim Kaninchen, oder sich in den Schleimhautfalten verliere wie beim Meerschweinchen, oder sich gleichsam ein Nest aushöhle, dessen Ränder sich über ihm zusammenschliessen, wie beim Menschen, hänge von der relativen Grösse der Keimblase im Moment der Anheftung ab. Ob in letzterem Falle an der Schlussstelle ein feiner, mit Epithel ausgekleideter Porus bleibe, oder ob ein Extravasat den Zusammenhang des Uterusepithels mit dem Trophoblast zerstöre und einen narbigen Verschluss herstelle, wie dies nach den schönen Abbildungen Peters beim Menschen der Fall zu sein scheine: das seien minder bedeutsame Modifikationen eines in der Hauptsache gleichartigen Vorganges, die uns keineswegs hinderten, an der so wahrscheinlichen Annahme einer homologen Entwickelung der Placenta aller höheren Säuger festzuhalten. (Autoreferat.)

Herr Olshausen-Berlin schlägt vor, keine Discussion eintreten zu lassen.

Herr L. Fränkel-Berlin hat seine von Herrn Kossmann angegriffenen Präparate eben aufgestellt.

Herr Kossmann-Berlin hat nicht die Präparate angegriffen, sondern nur die von Fränkel gegebene Deutung.

Herr Dr. Julius Neumann und Dr. Hugo Ehrenfest-Wien: Eine neue Methode der inneren Beckenmessung an der lebenden Frau.

Zieht man von beliebigen Punkten einer Linie gleich lange Parallele in irgend eine Richtung, so ist die Verbindungslinie der Endpunkte dieser Parallelen congruent der ersten Linie.

Mit einem von Neumann und Ehrenfest construierten Instrumente, dem sie den Namen Pelvigraph geben, gelingt es in einfacher Weise, nach diesem Prinzip der Projection in der Ebene bei der in Rückenlage befindlichen Frau auf eine vorne am Untersuchungstische vertikal angebrachte Zeichentafel entweder blos zwei Punkte, z. T. Promontorium und oberen Symphysenrand oder die Durchschnittslinien einer beliebigen durch das Becken gelegten Vertikalebene vollständig herauszuprojicieren.

Die gleich langen Geraden werden durch die stets gleich bleibende Länge des Instrumentes repräsentiert, die jeweilige Parallelität zur Anfangsstellung mit Hilfe einer am Instrumente angebrachten Wasserwage sehr leicht hergestellt. Eine Piqûrenadel markiert auf dem Zeichenbrette den projicierten Punkt.

Diese Projectionsbilder sind in natürlicher Grösse gewonnen und ermöglichen die direkte Messung zweier beliebiger Punkte einfach mittels eines aufgelegten Maassstabes. So findet man z. T. an einer Zeichnung des medianen Sagittalschnittes alle Conjugaten.

In derselben Weise werden die Querdurchmesser des Beckens in Seitenlagerung der Frau herausprojiciert.

Bedingungen zur Gewinnung genauer Bilder sind ein präcis gearbeitetes Instrument[1]), absolute Ruhe der Frau während der Projection und gute Austastbarkeit des Beckens.

Die mit dem Pelvigraph gewonnenen Bilder veranschaulichen die Form des Beckenkanales und besitzen deshalb grossen didaktischen Wert.

(Autoreferat.)

Herr Sarwey-Tübingen berichtet über 60 von Prof. Döderlein-Tübingen ausgeführte Colpo-Koeliotomien, welche unter einer Gesammtsumme von 420 Bauchhöhlenoperationen (= 14,3 pCt.) in den verflossenen $1^1/_2$ Jahren vorgenommen wurden.

Die Colpo-koeliotomia posterior wurde grundsätzlich der anterior vorgezogen wegen der grösseren Einfachheit der Technik, der bequemeren Zugänglichkeit der inneren Genitalien, der Möglichkeit einer Drainage durch die gesetzte Wundöffnung, der zuverlässigen Vermeidung von Störungen im Wundheilungsverlauf und der glätteren, lineären Narbenbildung.

I. Colpo-koeliotomia anterior: 9 mal; hiervon 6 mal in früherer Zeit lediglich zum Zwecke der Vaginaefixation, welche seit Jahresfrist nur noch 1 mal zur Anwendung kam: 3 mal zur Exstirpation von anteuterin gelegenen Tumoren (2 Kystome, 1 Tubarabort).

II. Colpo-koeliotomia posterior: 51 mal:

1. zu rein explorativen Zwecken: 17 mal; hierunter 3 Fälle

[1]) Das Alleinrecht der Fabrikation hat Mechaniker M. Schurr, IV. Schaumburgerg. No. 7a.

mit folgender Laparotomie wegen allseitig verwachsener Adnexerkrankung, 3 mit folgender Radikaloperation wegen doppelseitiger Pyosalpinx und Myom; die übrigen Fälle wurden konservativ behandelt.

2. Tumor ovarii: 16 mal bei 15 Kranken (1 mal doppelseitig); hiervon 11 mal Kystom, 3 mal Dermoid, 2 mal solider Tumor; 2 mal musste wegen ausgedehnter Verwachsungen zur Laparotomie übergegangen werden; die vaginale Ovariotomie ist zu widerraten bei grossen soliden Geschwülsten, bei sehr grossen Kystomen und auch bei kleineren, aber allseitig verwachsenen Tumoren; sie ist indiciert in allen Fällen, in welchen der Tumor vermöge seiner Grösse noch im kleinen Becken Platz findet oder sich wenigstens mit einem Segment bis auf's Scheidengewölbe herabdrücken lässt und nicht durch allzu ausgedehnte Verwachsungen seine Lokomotionsfähigkeit eingebüsst hat.

3. Pelveo-peritonitis: 10 mal (Retroflexio uteri fixata, perimetritische Adnexverwachsungen).

4. Pyo-hydrosalpinx; 3 mal; die Exstirpation der Adnextumoren musste 1 mal wegen zahlreicher Verwachsungen mittelst Laparotomie beendigt werden.

5. Tuberculosis peritonealis exsudativa: versuchsweise 3 mal, mit fraglichem Erfolg.

6. Myoma subserosum: 1 mal, Enukleation mit Erhaltung des Uterus.

Die angeführten 58 Fälle wurden sämtlich 2—3 Wochen post operationem geheilt entlassen.

7. Extrauteringravidität: 2 mal; beide Fälle sind gestorben. Der eine an den Folgen der mit Enukleation zweier subseröser Myome komplizierten Operation; Sektionsdiagnose: Nachblutung in die Bauchhöhle mit beginnender akuter Peritonitis. Der 2. Todesfall fällt nicht der Operation als solcher zur Last: 38j., IIIp., Graviditas extrauterina mens. VI; Extraktion einer 460 g schweren, 29 cm langen, noch lebenden Frucht durch die Colpotomie-Wunde; 16 Tage post operationem ging die Patientin bei dem Versuch der manuellen Lösung der Placenta an Blutung, trotz sofort ausgeführter Laparotomie zu Grunde.

Aus den angeführten Thatsachen geht hervor, dass die Colpokoeliotomia bei den mannigfachsten Genitalerkrankungen einen vollwertigen Ersatz für die Laparotomie darstellt; ferner, dass die grundsätzlich bevorzugte Colpo-koeliotomia posterior wesentliche Vorzüge vor der anterior besitzt. In der Auswahl der Indikationen ist grosse Vorsicht geboten und nicht selten mit der Möglichkeit einer notwendig werdenden Laparotomie zu rechnen (Autoreferat.)

Herr Gustav Klein-München: Zur vergleichenden Anatomie und Entwicklungsgeschichte der Wolff'schen und Müller'schen Gänge.

Man kann unter den Missbildungen der weiblichen Genitalien unter anderem 2 Typen unterscheiden: 1. Solche, bei welchen der ursprünglich paarig angelegte Geschlechts-Apparat nicht beiderseits vollkommen zur Ausbildung gelangt, sondern auf einer Seite gar nicht oder ungenügend entwickelt ist (Defekt oder Aplasie eines Ovariums mit Tube und zugehörigem Anteile des Uterus und der Scheide). Während dies beim Menschen als Hemmungsbildung anormal ist, stellt die volle Entwicklung nur des einen Müller'schen Ganges beim Huhn das normale

dar; hier geht der in der Anlage vorhandene rechte Müller'sche Gang ganz zu Grunde und nur der linke entwickelt sich zum Genitalschlauch.

Ein zweiter Typus von Missbildungen des weiblichen Genitals ist jener, bei welchem die beiden Müller'schen Gänge nicht oder nicht in normaler Weise mit einander verschmelzen. Normaler Weise bleiben die oberen (proximalen) Abschnitte der Müller'schen Gänge beim menschlichen Weibe unvereinigt: Tuben, die distalen Abschnitte verschmelzen und bilden Uterus und Scheide. Wie nun beim Menschen anormaler Weise die distale Verschmelzung fehlen kann, so finden sich die verschiedenen Möglichkeiten des Nichtverschmelzens bei einzelnen Tierklassen als das normale. Bei den Beuteltieren (Marsupialiern) bleiben z. B. die Müller'schen Gänge in ihrer ganzen Ausdehnung unvereinigt; sie haben also 2 Tuben, 2 Uteri und 2 Scheiden; (dem entsprechend hat das Opossum-Männchen auch einen doppelten Penis). Das entspräche beim Menschen einer Vagina septa oder duplex mit Uterus duplex. Bei höher stehenden Säugern, z. B. bei Nagern findet man zwar die distalen Abschnitte der Müller'schen Gänge zu einer Scheide vereinigt, die proximalen aber noch getrennt als Uterusduplex und Tuben.

Beim Rind ist auch ein Teil der uterinen Strecke der Müller'schen Gänge zu einer Cervix verschmolzen, aber es bestehen noch 2 Uterus-Hörner. Beim menschlichen Weibe endlich ist nur ein einfacher Uterus-Körper, jedoch mit 2 unverschmolzenen Tuben vorhanden.

Wir sehen also beim Menschen Zustände einer minder weit gehenden Verschmelzung als Hemmungs- oder Missbildungen, welche bei einzelnen Tierklassen das normale darstellen. Es wäre falsch, alle entsprechenden Missbildungen des menschlichen Weibes als Atavismus zu deuten. Die meisten weisen aber darauf hin.

Es lässt sich ferner zeigen, dass die sogenannten paraurethralen Gänge Homologa der Prostata-Drüsen des Mannes sind. Diese Homologie-Bestimmung war nur möglich durch das Vorkommen eines Atavismus, nämlich die Persistenz der Wolff'schen Gänge beim Weibe und durch den genauen Nachweis des Ortes ihrer Mündung: Denn eben an der Mündung der Wolff'schen Gänge münden die Prostata-Drüsen beim Manne.

Endlich sind die bekannten cervicalen und paravaginalen Drüsen-Sprossen der Wolff'schen Gänge in Homologie zu bringen mit den Samenblasen des Mannes. Demonstration des hier vergrössert wiedergegebenen Bildes, welches Leuckart von dem Genital eines männlichen Lammes bringt. Das gleiche gilt für die vaginale Strecke der persistierenden Wolff'schen Gänge. Denn Niemand hatte früher beim Menschen bewiesen, dass die persistierenden Wolff'schen oder Gartner'schen Gänge postfoetal neben der Scheide bis zum Hymen hinabverlaufen: Nagel hatte dies sogar nachdrücklich wiederholt bestritten. Aber ich durfte schon früher in dieser Gesellschaft darüber berichten, dass wir bei einem neugeborenen und einem einige Monate alten Mädchen die Wolff'schen Gänge neben der Scheide hinab bis in den Hymen verfolgen konnten; und auch hier kamen vergleichend-anatomische Untersuchungen in überzeugender Weise zu Hilfe. Es finden sich auch bei Schwein, Kuh u. s. w. die persistierenden Gänge bis zum Sinus hinunter.

Für die 1. Anlage der Müller'schen Gänge, also für die Entwicklung fast der ganzen Tuben, des Uterus und der Scheide haben Untersuchungen bei Wirbeltieren gezeigt, dass 2 Vorgänge stattfinden. 1. Eine Abspaltung der Müller'schen von den Wolff'schen Gängen, die Groschuff und ich beim Kaninchen nachgewiesen haben, und 2. ein selbstständiges Herabwachsen der Müller'schen Gänge entlang den Wolff'schen, was wir gleich anderen Untersuchern bei Schaf und Rind fanden.

Es erweist sich also die Phylogenie als Lehrmeisterin für die Feststellung vieler Homologien (Prostata-Drüsen, Samenblase) zwischen männlichem und weiblichem Genital: sie lehrt uns manche Missbildungen als Atavismus, andere als Fingerzeige für das Verständnis der ontogenetischen Entwicklung der Organe des Menschen zu erkennen.

(Autoreferat.)

Herr v. Franqué-Würzburg: Ueber die Ausbreitung des Krebses vom Hals auf den Körper der Gebärmutter.

Die von Seelig aufgestellte Behauptung, dass bei beginnendem Portio cancroid bereits der Uteruskörper ergriffen sein könne und dass deshalb auch bei diesem stets die Totalexstirpation des Uterus auszuführen sei, ist unerwiesen, da Seelig nur Fälle von ziemlich weit fortgeschrittenem Carcinom untersucht hat. v. F. hat deshalb 12 totalexstirpierte Uteri mit Carcinom des Collum, ähnlich wie Seelig, aber vollständiger in Serienscheiben untersucht. 3 der Organe waren schwanger, 5 puerperal und werden deshalb als besonders beweisend betrachtet. 4 weitere Uteri trugen im Gegensatz zu Seelig's fortgeschrittenen Fällen wirklich beginnende Portio cancroide, stets wurde das Corpus uteri und die Hauptmasse der Cervix frei von Carcinom getroffen, ebenso die letztere in 2 wegen Portio ancroids 1897 u. 1898 supravaginal amputierten Cervices.

Entsprechend den Mitteilungen Goldmann's wurde bei einem grossen Blumenkohlgewächs des schwangeren Uterus im Lumen einer Vene ein carcinomatöser Thrombus gefunden, 12 mm oberhalb der makroskopischen Grenze des Carcinoms, aber noch im Bereich der Cervix.

v. F. schliesst aus seinen Untersuchungen, dass die von manchem ausgesprochene völlige Verwerfung der supravaginalen Amputation der Cervix auch bei Fällen beginnenden Portio cancroids nicht durch anatomische Thatsachen begründet und daher nicht berechtigt ist und wendet sich namentlich gegen die Ausführungen der unverzeihlich gefährlicheren, nach Ries modifizierten Freund'schen Operation in diesen Fällen. (Autoreferat.)

Herr Klein-München ladet den Kongress zur Naturforscher-Versammlung in München ein.

Herr Olshausen-Berlin dankt im Namen des Vorstandes allen Erschienenen, besonders den Referenten.

Herr Zweifel-Leipzig dankt der Berliner gynäkologischen Gesellschaft, besonders ihrem Ehrenpräsidenten, dem 1. Vorsitzenden des Kongresses Herrn Olshausen, für seine Geschäftsleitung und bringt ein Hoch auf ihn aus.

Herr Olshausen-Berlin: Auf Wiedersehen an den schönen Ufern der Lahn im nächsten Jahrhundert!

Sach-Register.

Die **fettgedruckten** Zahlen bedeuten Original-Artikel, die nicht besonders hervorgehobenen Zahlen Berichte, Sammelberichte oder Sitzungsberichte. B. = Bericht, Sb. = Sammelbericht, Bz. = Buchanzeige, Tn. = Tagesnachrichten.

A.

Abdominalchirurgie, Grenzen der gynaekologischen (v. Guérard). 116.
Abdominaltumoren (Reid). 678.
Abort, Behandlung des (M. Sänger). **362.** (Lantos) **600.**
— Behandlung des in der Praxis (Franz). 913.
— Habitueller (Kreutzmann). 683.
— Künstlicher bei Beckenenge (Pinard). 136.
— Zwillings-A. in Folge von Deciduitis tuberosa (Haultain). 568.
Acardiacus (Opitz). 674.
Achsendrehung eines Myofibroms des Uterus (Wertheim). 417.
— des Uterus durch Geschwülste (Ehrendorfer). **301.**
Achsenzugvorrichtung (Zangemeister). 907.
Adenofibrom, Cystisches des Labium majus (v. Recklinghausen). 271.
— cystisches der Leistengegend (Aschoff). **25.**
Adenoma des Endometrium (Oliver). 677.
Adhaesionsstränge nach Ventrifixatio uteri (Noble). 679.
Adipositas, Idiopathische Neugebauer). 974.
Adnexe, Totale abdominale Castration bei septischer Erkrankung der (Jonnesco). 134.
— Totale abdominale Hysterektomie bei Entzündungen der (Leguen). 140.
— Vaginale Radikaloperation bei entzündlichen Erkrankungen der (Bröse). 909.
— Folgen der an den A. ausgeführten Operationen in Bezug auf spätere Schwangerschaften und Entbindungen (Bouilly). 910.
— Wechselbeziehungen zwischen Erkrankungen des Darmfortsatzes und der (Füth). 258.
Adnextumor, Entzündlicher (Gottschalk) 974.
— mannskopfgrosser (Opitz). 261.
— vorgetäuscht durch congenitale Ektopie der Niere (M. Frank). 681.
Aerztliche Behandlung und chirurgische Operation (Stoos). Bz. bespr. v. Poetter. 927.
Aethylbromid, Werth des in der Gynaekologie und Geburtshülfe (Hammond). 679.
Alexander-Adams'sche Operation (Flaischlen). 261. (Discussion). 423. (Winter). 273.
— bei den Retrodeviationen des Uterus (Casati). 885.
— Verbindung der Colpo-Coeliotomia posterior mit der (Fuchs). **474.**
Alkohol, Einfluss des auf die Milch (Klingemann). 517.
Amputatio colli, Folgen der für spätere Schwangerschaften und Entbindungen (Bouilly) 910.
Amputatio uteri gravidi myomatosi supravaginalis (Petersen). **217.** Bemerkungen hierzu (Bleich). **388.**
Amputation, supravaginale des carcinomatösen Collum uteri (Pamard). 140.
Anaemie, Hochgradige bei einer im 7. Monat Schwangeren (Saniter). 908.
Anencephalus (Crossen). 570.
Aneurysma der Art. iliaca externa, geborstenes (Linkenheld). 129.
Aneurysma Aortae, Frühdiagnose und Behandlung des (M. Schmidt). 686.
Angiothrypsie (Doederlein). 952.
— Blutung nach der (Asch). 953.
Angiotryptor, Schrauben-Compressionsvorrichhtung am (Ehrenfest). 953.
— Verbesserte Schlussschraube am (Kossmann). 953.

Antistreptokokkenserum (W. L. Robinson). 266.
— bei puerperaler Septicaemie (J. und A. R. Walters). 112. (Eustache). 135. (Grimsdale). 424.
Anus ileovaginalis, durch Darmausschaltung geheilt (v. Erlach). 100.
Aorta, Vorübergehende intraabdominale Compression der bei Bauchoperationen (Schmeltz). 135.
Aortenaneurysma, Frühdiagnose und Behandlung der (M. Schmidt). 686.
Apostoli'sches Verfahren in der Gynaekologie (Tussenbrock). 531.
Appendicitis im 5. Monat der Schwangerschaft (Segond). 909.
— chronica (Linkenheld). 128.
— larvata (Ewald). 686.
— bei gleichzeitiger Erkrankung der Beckenorgane (Dührssen). 684.
Arsenvergiftung von der Scheide aus (Kockel). 681.
Arteria iliaca externa, Geborstenes Aneurysma der (Linkenheld). 129.
Arteriae uterinae, Wirkung der Unterbindung der bei Gebärmutterblutungen (Mangin). 134.
Atmokausis (L. Pincus). **363.**
— Instrument zur (Dührssen). 428.
— Einwirkung der auf die Mucosa uteri (Prochownick). 977.
— Neuerungen in der Technik der (Pincus). 976.
Atmokauter (Flatau). 914.
Augenentzündung, Intrauterine (Chavane). 267.
Ausbildung, ärztliche (v. Herff). Bz. bespr. v. Heyder. 145.
Ausfallserscheinungen nach abdominaler Myomotomie mit Zurücklassung des Ovarium (Werth). 946.
Ausschabung des Uterus, Aussergewöhnliche Verletzung bei einer (Boldt). **360.** Bemerkungen dazu (Chrobak). **485.**
Auszeichnungen vid. Personalien.
Autointoxikation der Schwangerschaft (Bouffe de Saint-Blaise). 133.
— während Schwangerschaft und Wochenbett (Fothergill). 425.
Azoospermie (G. Klein). 411.

B.

Bakterien der Scheide bei Schwangeren (Williams). 569.
— im Uterus (Miller). 569.
— B.-Gehalt des puerperalen Uterus (Stähler u. Winckler). **737.**
— Bakterienlehre (Bantock). 677.
Balneotherapie, Verbindung der Bewegungstherapie mit (Kisch). 573.
Basedow'sche Krankheit, Laparotomie bei einer Patientin mit (Noble). 264.
Bauchdecken, Desmoid der (Krecke). 551.
— Gestieltes, intraperitoneal entwickeltes Fibroid der (Neugebauer). 974.
Bauchfell vid. Peritoneum.
Bauchhöhlenoperationen, Folgen der (Krusen). 129.
— Mehrfache gleichzeitige (v. Guérard). 116.
— Vorübergehende intraabdominale Compression der Aorta bei (Schmeltz). 135.
Bauchwand, Cystadenom an der hinteren, entstanden aus Resten des Wolff'schen Körpers (Hartz). **813.**
— Cystöser Tumor der hinteren B., entstanden aus Resten des Wolff'schen Körpers (Hartz). 675.
Bauchwunde, Ruptur der nach Coeliotomie (Brettauer). 678.
Becken, Deformation des, infolge einer cystischen Geschwulst im unteren Abschnitt der Wirbelsäule (v. Weiss). **808.**
— Veränderungen des nach Hüftgelenkentzündung (Tjeenk Willink). 527.
— Veränderungen im nach Operationen (Kletzsch). 913.
— Chirurgische Behandlung entzündlicher Erkrankungen des (Pryor) 679. (Baldy) 679.
— Tafeln von Serienschnitten durch weibliche (Sellheim). 951.
Becken, enges, Künstlicher Abort bei (Pinard). 136.
— Einleitung der künstlichen Frühgeburt bei (Black). 912.
— Künstliche Sterilisierung der Frauen boi absolut verengtem (G. Abel). 429.
— Partielle Abtrennung der Portio vaginalis bei (Schmid). 138.
Beckenabscesse, Vaginale Radikaloperation bei (Bröse). 909.
— Klinische Bedeutung der Peptonurie bei (Haehnlen). 912.
Beckenbindegewebe, Krankheiten des (v. Rosthorn). Bz. bespr. von Amann jr. 915.
Beckenmessung, Neue Methode der inneren an der lebenden Frau (J. Neumann u. Ehrenfest). 981.
Berufungen vid. Personalien.
Bewegungstherapie, Verbindung der mit Balneotherapie (Kisch). 573.
Blase vid. Harnblase.
Blasenmole (Solowij). 966.

Blasenmole, Destruierende (M. Voigt). **63.**
— und sog. maligne Deciduome (Kreitmair). 137.
Blasen-Hautfistel in Folge einer spontanen Entbindung (Thierry). 911.
Blasen-Scheidenfistel, Operation der nach vaginaler Totalexstirpation (Noble) 130.
Blasensprung während der Schwangerschaft (Maygrier) 566.
Blasenstein (Chicken) 143. (Winter) 272.
Bluteoagulum, einen Ausguss des ganzen Genitalrohres darstellend (Gummert). 549.
Blutcyste der Milz mit 10 Liter Inhalt (Heurtaux). 268.
Bluterbrechen in der Schwangerschaft (Coradeschi). 880.
Blutungen, Subcutane Kochsalzinjektionen bei (Jardine). 425.
— aus dem weiblichen Genitale, Behandlung der mit Stypticin (Nassauer) **623.** (Discussion) 657.
— Behandlung der intra partum (Wales). 568.
— nach der Geburt, Vaginale Uterusexstirpation (Donald). 677.
— im 8. Schwangerschaftsmonat (Rapin). 914.
Brüche vid. Hernien.
Brust, operative Behandlung der malignen Erkrankungen der (Jessett). 683
Brustdrüsen, Hypertrophie der (Neugebauer). 974.
— Nerven der (in Thiemich's Sb.). 518.
Brustdrüsen-Tabletten, Anwendung der in der Gynaekologie (Shober). 570.
Brustwarze, Paget's Disease of the nipple (Krecke). 551.
Buchanzeigen:
— Ahlfeld, Lehrbuch der Geburtshülfe. 276.
— Bertog, Brenneckeu. Dietrich, Reform der geburtshülflichen Ordnung in Preussen. 926.
— Bolle, Erfolge der Radikaloperation. 576.
— Burdin, Geburtshülfe. 282.
— Calderini, Geburtshülfliche Therapie und Operationslehre. 691.
— Clark, Corpus luteum. 149.
— Dietrich, Reform der geburtshülflichen Ordnung in Preussen. 926.
— Dührssen, Einschränkung des Bauchschnitts durch die vaginale Laparotomie. 931.
— Finger, Sterilität des Mannes. 433.
— Fraenkel E., Allgem. Therapie der weiblichen Geschlechtsorgane. 431.
Buchanzeigen:
— v. Herff, Aerztliche Ausbildung. 145.
— Kisch, Uterus und Herz in ihren Wechselbeziehungen. 149.
— Knapp, Scheintod der Neugeborenen. 151.
— Kalischer, Erkrankungen der weiblichen Harnröhre und Blase. 280.
— Kromeyer, Austilgung der Syphilis. 147.
— v. Leyden, Handbuch der Ernährungstherapie und Diätetik. 432, 693.
— Lilienfeld, Anatom. Befund an dem Genitalapparat einer 31jähr. Frau, 7 Jahre nach bilateraler Castration. 574.
— Limnell, Ovarialtumoren. 291.
— Littauer, Leipziger geburtshülfl. Statistik für 1894. 148.
— Mackenrodt, Studium der Frauenheilkunde. 145.
— Marchand, Placentarbildung. 923.
— Nagel. Gynaekologie des praktischen Arztes. 281.
— Olshausen, Lehrbuch der Geburtshülfe. 688.
— Pastanelli, Aetiologie und Chirurgie der Salpingo-Oophoritiden. 148.
— Peters, Einbettung des menschlichen Eies und das früheste bisher bekannte menschliche Placentationsstadium. 923.
— Rossa, Gestielte Anhänge des Ligamentum latum. 573.
— v. Rosthorn, Krankheiten des Beckenbindegewebes. 915.
— Sippel, Hebammenfrage. 925.
— Springfeld, Privatkrankenanstalten. 146.
— Stoos, Chirurgische Operation und ärztliche Behandlung. Eine strafrechtliche Studie. 927.
— Stratz, Schönheit des weiblichen Körpers. 143.
— Tarnier, Geburtshülfe. 282.
— Veit, Lehrbuch der Geburtshülfe. 688.
— Walther, Leitfaden zur Pflege der Wöchnerinnen und Neugeborenen. 927.
— Windscheid, Neuritis gravidarum und Neuritis puerperalis 690.

C.

Carcinom vid. Krebs.
Cardiopathia uterina (Kisch) Bz. besp. v. Windscheid. 149.
Casein, Entstehung des in der Milchdrüse (Basch). 510.

Castration, Totale abdominale bei septischer Erkrankung der Adnexe (Jonnesco). 134.
— Anatom. Befund an dem Genitalapparat einer 31jähr. Frau, 7 Jahre nach bilateraler (Lilienfeld). Bz. Selbstbericht. 574.
— Einfluss der auf das Knochenwachstum (Sellheim). 950.
— Behandlung der nicht puerperalen Osteomalacie durch (Pagliano und Delanglade). 134.
— bei Myomen, Spätresultate der (Winternitz). 945.
Cervix vid. Gebärmutter.
Cervixcarcinom vid. Gebärmutterkrebs.
Chirurgische Eingriffe in der Gynaekologie (Croom). 132.
Chloroform, Geburtsbeschleunigende Wirkung des (Linkenheld). 541.
Chlorzink, Tod nach Injektion von in den Uterus (M. Schmid). **860.**
Chorea gravidarum (Backhaus). 676.
Chorioncysten (Shoemaker). 129.
Chorionepitheliom, 2 Uteri mit (Everke). 547.
Clinica ostetrica, — Tn. 539.
Coeliotomie, vid. Laparotomie.
Coitus, Haematoma vulvae nach dem ersten (Mekerttschiantz). **341.**
— Ruptura fornicis posterioris vaginae sub c. (Shewachoff) 562.
— Verletzungen der weiblichen Sexualorgane beim (Neugebauer). **221, 389.**
Collumcarcinom vid. Gebärmutterkrebs.
Colpotomie vid. Kolpotomie.
Congressberiche vid. Sitzungsberichte.
Conservative und fortschrittliche Richtung (Olshausen). 941.
Corpus luteum, Ursprung, Wachstum und Ende des (Clark) Bz. Selbstbericht. 149.
— Bildung des beim Menschen und Säugethier (Rabl). 665.
— Prolabirtes (Schnell). **767.**
Corpus luteum-Cyste mit Ovarialkystom der andern Seite, Cervixcarcinom und multiplen Fibromyomen (Prochownick). 137.
Cranioclasie (Peters). 672.
Cranioclast, Langer mit Beckenkrümmung (Fehling). 975.
— Modification des Braun'schen (Peters). 672.
Curettement, (Martin). 978.
Cystadenom an der hinteren Bauchwand, entstanden aus Resten des Wolff'schen Körpers (Hartz). **813.**
— des Ovarium (Wiesinger). 136.
Cystadenoma papillare serosum, Combination der Schwangerschaft mit (Ludwig). 665.
Cysten, Congenitale der Sacralgegend (de Rothschild u. Schwab). 676.
Cystenleber, Sklerotische Processe bei der congenitalen (Bar). 567.
Cystenniere (Theilhaber). **496.**
— doppelseitige (Theilhaber). 415.
— Sklerotische Processe bei der congenitalen (Bar). 567.
Cystoskopie beim Weibe (Mirabeau). 652.

D.

Dammriss, Behandlung des completen (H. A. Kelly). 265.
— Sofortige Naht von (Hammond). 913.
Darm, Unilaterale Ausschaltung des (Haken, Steinthal) 101.
— Verwendung des zu plastischen Zwecken (Linkenheld). 543.
Darmanastomose, Neuere Arbeiten über (Trantenroth). Sb. 93. 239.
Darmfistel bei Pyosalpinx (Krusen). 679.
Darminvagination, Behandlung der (in Trantenroth's Sb.). 96.
Darmknopf, resorbierbarer (in Trantenroth's Sb.). 243.
Darmnaht (in Trantenroth's Sb.). 239 ff. 244 ff.
— Neuere Arbeiten über (Trantenroth). Sb. 93. 239.
Darmresektion, Physiologische Folgen der (in Trantenroth's Sb.). 247. 248.
Darmschlinge, Komplette Ausschaltung einer (in Trantenroth's Sb.). 99.
Darmtuberkulose, Enteroanastomose bei (in Trantenroth's Sb.). 99.
Darmverletzungen bei intraabdominalen Operationen (Discussion). 569.
— nach Hysterektomie (Verdelet u. Binaud). 134.
Darmverschliessung während der Schwangerschaft und Geburt (L. Meyer). **159.**
Darmverschluss bei einer Schwangeren (Témoin). 269.
Deciduitis tuberosa, Zwillings-Abort in Folge von (Haultain). 568.
Deciduoma malignum (Haultain) 262.
— Pathologie des (Hollemann). 528.
— Blasenmole und (Kreitmair). 137.
— Lungenmetastasen bei (J. Neumann) 268.
Dermographismus (Freund). 975.
Dermoid, Multiloculäres (Gottschalk) 974.

Dermoid des Ovarium (Matthaei). 137.
Dermoidcysten (Reboul). 136.
— Multiloculäre des Ovarium (H. Spencer). 256.
Desinfektion in der Geburtshülfe (Sedan). 133.
— der Hände (Doederlein). 958.
Desmoid der Bauchdecken (Krecke). 551.
— des M. rectus (Wertheim). 417.
Deviationen der Gebärmutter, Mechanische Behandlung der (Dudley). 680.
— Elektrizität bei (F. H. Martin). 680.
— Massage bei (W. H. Rumpf). 680.
— Tampons und Pessare bei (Watkins) 680.
Diabetes insipidus während der Schwangerschaft (Vinay). 136.
Diabetes mellitus, Operationen an diabetischen Patientinnen (Noble). 570.
Diätetik des Wochenbettes (Küstner). 978.
Diaphragmitis puerperalis (Henckel). 137.
Diät in Kurorten (Klemperer, Strauss). 572.
Diätetik, Handbuch der (v. Leyden). Bz. bespr. v. Freyhan 433. 693.
Dilatator, Cervix-D. (A. Mueller). 555.
Diprosopus anencephalicus (L. Meyer u. Hauch). 267.
Disease of the nipple (Krecke). 551.
Doyen-Thumim'sche Klemmen (Newmann). 680.
Drüsenveränderungen bei Schwangerschaft (Opitz). 974.
Dünndarm-Uterusfistel (Amann jr.). 973.
Dünndarmvaginalfisteln, Chirurg. Behandlung der mit Darmausschaltung (Narath). 100.
Dystokie (vid. auch Geburt) nach medianer Kolporrhaphie (Guzzoni degli Ancarani). 108.
— nach Hysteropexis (Bidone). 110.
Dysmenorrhoe (Mendes de Leon). 535.
Dystokie in Folge von aussergewöhnlich grosser Frucht (Oui). 911.

E.

Echinococcuscyste an den äusseren Genitalien (Caruso). 885.
— der Leber während der Schwangerschaft (Aquaviva). 135.
Ei, Abgestorbenes (Proben). 915.
— Ansiedelung des am inneren Muttermund (Franz). 952.
— Einbettung des menschlichen und das früheste bisher bekannte menschliche Placentationsstadium (Peters). Bz. bespr. v. Kossmann. 923.
Ei, Befruchtetes im Eileiter (Nijhoff). 531.
— Schnitt eines 12—14 Tage alten (Pfannenstiel). 966.
— Wachsreconstruktion eines jungen menschlichen (Rosenstein). 965.
— Sehr junges Tubenei (Werth). 965.
Eierstock, Conservative Behandlung der Erkrankungen des (Johnson). 265.
— Multiple Embryome des (Wilms). **585.**
— Endotheliom im Anschluss an ein Endothelioma lymphaticum des (Herz). **458.**
— Partielle Exstirpation des (Discussion). 663.
— Fibroid des mit Blutungen unter der Kapsel (Oliver). 677.
— E-Hernie bei einem Neugeborenen (Tscherning). 648.
— aus einer rechtsseitigen Inguinalhernie entfernt (Gummert). 548.
— Kystadenom des (Wiesinger). 136.
— Myxosarkom des (Späth). 571.
— Kürzung des Ligamentum ovarii bei Prolaps des (Vineberg). 678.
Eierstocksabscess und Pyosalpinx bei einer 37jährigen Virgo (L. Tait). 430.
Eierstockscyste (Davies). 142. (Woerner). 684.
— grosse adhaerente bei einem jungen Mädchen (Baldy). 570.
— im Leistenkanal gelegene (Baldy). 262.
— Entfernung der von der Scheide aus (Delaunay). 140.
— mit primärer Tubentuberkulose (Everke). 546.
— mit Uterusfibrom (Parslow). 572.
— Doppelseitige tubo-ovariale und multiple Uterusfibrome (F. H. Martin). 680.
— Uterusruptur bei (Raw). 425.
— Seltenheit der bei Negerinnen (Stone). 265.
Eierstocksdermoide (Matthaei). 137.
— bei einer 40jährigen Virgo (Flatau) 914.
— Doppelseitige mit Cysten des Wolff'schen Ganges und Uterusmyom (Amann jr.). 974.
— Multiloculäre Dermoidcyste des E. (H. Spencer). 256.
— Peritoneale Metastasen von (G. Klein). 416.
Eierstocks-Fibrome (Orthmann). 975.
Eierstockskystom mit Corpus luteum-Cyste der andern Seite,

Cervixcarcinom und multiplen Fibromyomen (Prochownick). 137.
Eierstocksmyom vom Hilus ausgehend (Orthmann). 975.
Eierstockssarkom (Boyd) 570, (Krukenberg) 964. (Lea) 568,
— Primäres (Napier). 572.
Eierstocksschwangerschaft (Lawrie). 567.
Eierstockstumor (Gottschalk). 974.
— (Grossmann). 682, (Kynoch). 572.
— (Limnell) Bz. Selbstbericht. 291.
— Einige seltenere (Orthmann). **771.**
— Doppeltumor des (Odebrecht). 674.
— Doppelseitige papilläre (M. Frank). 681.
— cystische endothelialer Natur (Burckhard). 270.
— maligne (Werder). 680.
— Acute tödtliche Manie nach Exstirpation eines (Croom). 568.
— Complication von Schwangerschaft durch (v. Braun-Fernwald). **448.**
— Peritonitis verursacht durch Stieltorsion von (Deaver). 263.
Eihaut-Risse, Vernarbung der (Bar). 676.
Einspritzungen intrauterine, zur Erregung von Frühgeburten (Ovink). 522.
Eisack, Aufgeblähter reifer (Holzapfel). 965.
Eiterungen in der Nähe des schwangeren Uterus (Michie). 430.
Eklampsie, Aetiologie der (van der Hoeven). 525.
— Puerperale (Griffith u. Eden). 906.
— Subcutane Kochsalzinjektionen bei (Jardine). 425.
— Pathol. Anatomie der Leber bei puerperaler (Bar u. Guieysse). 566.
— Leberveränderungen bei (Frieben). 682.
— Wiederholte im Verlauf einer Schwangerschaft (Maygrier). 676.
Ektodermalgebilde, zwischen den Blättern des Ligam. latum bei einem neugeborenen Mädchen (Switalski). **620.**
Ektopische Schwangerschaft (vid. auch Tubenschwangerschaft).
— (Barbat) 430, (Boissard) 566, (Boldt) 915, (Freund) 976, (Neugebauer) 974, (Prewitt) 569, (Thorne) 141.
— Seltene Fälle von (Thomson). **468.**
— Von 12jähriger Dauer (Helme). 142.
— Behandlung der (Segond). 132.
— Chirurgische Behandlung der (Léonté). 135.
— Vollkommene Entfernung von Foetus und Fruchtsack bei vorgeschrittener (Robson). 567.
Ektopische Schwangerschaft (vid. auch Tubenschwangerschaft).
— Frühzeitige, compliciert mit Fibromyoma uteri (Cullingworth). 113.
— Interstitielle Schwg. (Fraenkel). 554.
— Geplatzte interstitielle (Opitz). 674.
— Ovarialschwangerschaft (Lawrie). 567.
— Nicht rupturirte (Hall). 264.
— Schwangerer Uterus bei gleichzeitiger rupturirter (Halley). 572.
— verbunden mit Tubentuberkulose (Shober). 263.
— Tubo-abdominale (v. Both). 675.
— Tubo-uterine (Rooswinkel). 523.
— 7monatliche, Extraktion der Frucht auf vaginalem Wege (Donald). 420.
— Wiederholte bei derselben Patientin (Ferguson). 262.
Elektricität, Anwendung starker Ströme in der Gynaekologie (Mangin). 135.
— Wirkung der bei der mechanischen Behandlung der Uterus-Verlagerungen (F. H. Martin). 680.
Elektrotherapie, Gynaekologische nach Apostoli (Tussenbrock). 531.
Elephantiasis genitalium (Shewachoff). 561.
Elephantiasis vulvae (Roberts) 269. (Bullard) 270.
Embolie der Niere und Milz bei puerperaler Infektion (Brindeau u. Chavane). 566.
Embryome, Multiple des Ovarium (Wilms). **585.**
Emmenagogum, Wirkung des chinesischen Man-Mu oder Eumenol (A. Mueller). 651.
Emmet'sche Methoden, Correctere Anwendung der in der plastischen Chirurgie (Haggard). 265.
Encephalocele, Erfolge der Radikaloperation der (Bolle). Bz. Selbstbericht. 576.
Endometritis, Behandlung der (Mériel). 134.
Endometrium, Adenom des (Oliver). 677.
Endotheliom im Anschluss an ein Endothelioma lymphaticum ovarii (Herz). **458.**
Entbindungs- und Findelanstalt in Kopenhagen, B. aus der für 1897 (L. Meyer). 648.
Enteritis syphilitica (Lochte). 137.
Enteroanastomose (in Trantenroth's Sb.). 99.
Enterocele der hinteren Scheidenwand (A. Martin-Rouen). 136.
Entwicklungsmechanik des Geschlechts (Weill). **629.**

Enuresis, auf gynaekologischem Wege geheilt (Truzzi). 109.
Epitheliom des Chorion (Everke). 547.
Erbrechen, unstillbares bei Nichtschwangeren (Raineri). 109.
Ernährung, Einfluss der auf die Zusammensetzung der Frauenmilch (Thiemich) Sb. 504.
Ernährungstherapie, Handbuch der (v. Leyden) Bz. bespr. v. Freyhan. 432, 693.
Ernennungen vid. Personalien.
Eumenol, ein chinesisches Emmenagogum (A. Mueller). 651.
Extrauterinschwangerschaft vid. Ektopische Schwangerschaft.

F.

Fett, Uebergang von in die Milch (in Thiemich's Sb.). 511 ff.
Fibroid des Ovarium mit Blutungen unter der Kapsel (Oliver). 677.
Fibroide des Uterus, Interstitielle bei Placenta praevia centralis (Boxall). 256
— Multiple (Lewers). 255.
Fibrom des Ligamentum latum (Doran). 115.
— des M. obturator internus (Bidone). 336.
Fibrome des Uterus (Anderson) 143, (Bantock) 567, (Lawrie) 130, (Lewers) 255.
— Intraligamentär entwickeltes (Bonnifield). 915.
— Vielknolliges (Hall). 915.
— 17 Pfd. schwer (Wiggin). 914.
— mit Ovarialcyste (Parslow). 572.
— Therapie der (Pasquali). 105.
— Entfernung der durch vaginale Hysterektomie (Bouilly). 139.
— Vergleich der vaginalen und abdominalen Hysterektomie bei (Dubourg). 134.
— und Nierensarkom (Delagénière). 140.
— Multiple und doppelseitige Tubo-Ovarialcyste (F. H. Martin). 680.
— compliciert mit Schwangerschaft, totale abdominale Hysterektomie (Demons). 139.
— Fibromyoma uteri (Tate) 115, (Samschin) 560.
— der Cervix uteri (Czempin). 427.
— mit Achsendrehung (Wertheim). 417.
— cysticum (Giles). 130.
— Frühzeitige ektopische Schwangerschaft compliciert mit (Cullingworth). 113.
— Histogenese und Pathogenese der (Tridondani). 108.
Fibrome des Uterus
— Laparotomie bei in der Schwangerschaft (Becking). 534.
— multiple mit Cervixcarcinom, Corpus luteum-Cyste und Ovarialkystom (Prochownick). 137.
— Gleichzeitiges Vorkommen von Carcinom und (Babcock) 129, (Jessett) 130.
Filaria sanguinis, Beziehungen der zur Elephantiasis (Coley, Curtis). 270.
Fixatio uteri, Verlauf der Geburten nach (Theilhaber). 893.
Fötus ausserhalb der Eihöhle (Maygrier). 566.
— Vollkommene Entfernung von F. und Fruchtsack bei vorgeschrittener Extrauterinschwangerschaft (Robson). 567.
Fötus papyraceus mit Placenta (Opitz). 674.
— 3 Tage nach einer normalen Geburt ausgestossen (Brindeau u. Bouchacourt). 268.
Follikel, (Graaf'sche), Atresie der und Bildung des Corpus luteum (Rabel). 665.
Frauen, Zulassung der zum Studium in Giessen Tn. 409.
— Zulassung der zum ärztlichen Beruf Tn. 253.
Frauenheilkunde, Studium der (Mackenrodt) Bz. bespr. v. Heyder. 145.
Frauenkrankheiten, Indikationen operativer Behandlung bei (K. Herzfeld) 268.
Frauenmilch, Einfluss der Ernährung und Lebensweise auf die Zusammensetzung der (Thimich). Sb. 504.
Frucht, Lange Retention einer todten im Uterus (L C. Peter). 570.
— Dystokie in Folge von aussergewöhnlich grosser (Oui). 911.
Fruchtsack, Vollkommene Entfernung von Foetus und F. bei vorgeschrittener Extrauterinschwangerschaft (Robson). 567.
Frühgeburt, künstliche, Einleitung der bei engem Becken (Black). 912.
— Neue Methode der zur Einleitung der (Spinelli). 109.
— Einleitung der durch Glycerin-Injection (Frank). 900, 902.
— Intrauterine Einspritzungen zur Erregung der (Ovink). 522.
Frühgeburt, spontane (Queirel). 136.

G.

Gallenblase, von der Scheide aus palpirbar (Olshausen). 674.

Gallensteine und Wanderniere bei Tubarschwangerschaft (Fergusson). 269.
Gangrän am Arm eines Neugeborenen (Freund). 976.
Gastroduodenostomie (in Trantenroth's Sb.). 95.
Gastroenterostomie (in Trantenroth's Sb.) 96. 97. 98.
— zweizeitige (Postnikow). 246.
— Magenfunction nach (in Trantenroth's Sb.). 247.
Gebärmutter, Axendrehung der durch Geschwülste (Ehrendorfer). **301.**
— Bakteriol. Untersuchungen von exstirpirten (G. B. Miller). 569.
— Bakteriengehalt der (Bumm). 959.
— Bakteriengehalt der puerperalen (Stähler u. Winckler). **787.**
— U. bicornis (Chr. Martin). 130.
— U. bicornis, ausgetragene Schwangerschaft in einem Horn der (Haeckel). 272.
— Bildungshemmung der (v. Winckel). 272.
— U. duplex mit Vagina duplex. Cloakenbildung (Lesser). 261.
— U. duplex, Schwangerschaft bei (Platon). 135.
— doppelte mit doppelter Scheide mit Schwangerschaft im rechten Uterus (Opitz). 674.
— Einnähung der in die Vagina (Freund). 681.
— Erkrankungen der und Radfahren (Lericke). 134.
— Operative Behandlung der malignen Erkrankungen der (Jessett). 683.
— Folgen der G.-Operationen in Bezug auf spätere Schwangerschaften und Entbindungen (Pinard) 909. (Bouilly) 910.
— Fibrome der, zur Therapie der (Pasquali). 105.
— Grosses 17 Pfd. schweres Fibrom der (Wiggin). 914.
— Multiple Fibrome der und doppelseitige Tubo-Ovarialcyste (F. H. Martin). 680.
— Fibromyome der, Histogenese und Pathogenese der (Tridondani). 108.
— Grosses Fibromyom der Cervix (Czempin). 427.
— Verlauf der Geburten nach Fixation der (Theilhaber). 893.
— und Herz in ihren Wechselbeziehungen (Kisch). Bz. bespr. v. Windscheid. 149.
— Hypertrophie der Portio uteri (Flatau). 914.
— Infantile bei einer 35jähr. Frau (L. Tait). 429.
— Lipomyom der (Brünings). 659. 964.
Gebärmutter mit submucösem Myom (Horn). 905.
— Myxofibrom der (Mosley). 569.
— Myxosarkom der (Routh) 907, (Späth) 571.
— Obliteration der Cervix (François). 135.
— Radiographie der schwangeren (Varnier). 910.
— Sarkom der, Hysterektomie (Croft). 141.
— Sarkom und Myome der (v. Erlach). 556.
— Schleimhaut der im normalen Zustand und während der Menstruation (Pompe van Meerdervoort). 533.
— Hypertrophie der Schleimhaut der (Pompe van Meerdervoort). 536.
— Verdünnung und Verlängerung des unteren Uterinsegments (Dickinson). 678.
Gebärmutterblutungen, Moorbäder bei (Fellner). 573.
— Wirkung der Unterbindung der Aa. uterinae bei (Mangin). 134.
Gebärmutterexstirpation (vid. auch Hysterektomie) und Scheiden-Exstirpation in toto (Mackenrodt). 674.
— Vaginale wegen Blutung nach der Geburt (Donald). 677.
— vaginale, bei Carcinom (Croom). 568.
— nach vaginalem Kaiserschnitt im 10. Monat wegen Portio-Carcinom (Doederlein). 953.
— vaginale, bei doppelseitiger Pyosalpinx (Bröse). 675.
— bei puerperaler Sepsis (Prochownick). **756.**
— wegen Uterusruptur post partum (Baumm). 952.
Gebärmutterhals, Traubenförmige gutartige Geschwulst des (Pfannenstiel). 952.
— und unteres Uterinsegment (Veit). 971.
Gebärmutterkrebs (Edge) 131, (P. Müller) 572.
— des Corpus (Seydel). 675.
— an Corpus und Cervis bei wenig vergrössertem Uterus (Odebrecht). 674.
— Ausdehnung des vom Hals auf den Körper (v. Franqué). 984.
— am Fundus (M. Frank). 681.
— Uterus mit 2 verschiedenen Carcinomen. 546.
— Cervixcarcinom mit multiplen Fibromyomen, Corpus luteum-Cyste u. Ovarialkystom (Prochownick). 137.
— Behandlung des (Mc. Murtry). 265.

Gebärmutterkrebs, Dauerresultate der Operationen des (Amann jr.). 411.
— bei Schwangerschaft (Baumm). 952.
— Behandlung des Collumcarcinoms in vorgerückteren Schwangerschaftsstadien (Merttens). 84.
— Vaginaler Kaiserschnitt wegen im 9. Schwangerschaftsmonat (Olshausen). 909.
— Vaginaler Kaiserschnitt und Uterusexstirpation im 10. Monat wegen (Doederlein). 953.
— Therapie des am Ende der Schwangerschaft (Thorn). 138.
— mit 3monatlicher Schwangerschaft (Favell). 677.
— Portio-Carcinom bei 3monatl. Schwangerschaft (Sick). 428.
— bei vorgeschrittener Schwangerschaft (Kreutzmann). 683.
— Combination der Schwangerschaft mit Portiocarcinom (Ludwig). 665.
— nebst Cyste des Ligam. latum (Jessett). 130.
— Cervixcarcinom nebst Uterus-Fibromyom (Jessett). 130
— Gleichzeitiges Vorkommen von Fibromyoma uteri und (Babcock). 129.
— Totale abdominale Hysterektomie wegen (Reynier). 139.
— Supravaginale Amputation des carcin. Collum (Pamard). 140.
— Vaginale Uterusexstirpation bei (Croom). 568.
— Vergleich der vaginalen und abdominalen Hysterektomie bei (Dubourg). 134.
Gebärmutterschleimhaut, Einwirkung der Vaporisation auf die (Prochownick). 977.
Gebärmuttervorfall vid. Prolaps.
Gebärmutterzerreissung (Donald) 424. (Heissler) 138. (Neale) 569.
— während der Geburt (Stroganoff). 559.
— Spontane während der Geburt (Pestalozza). 882.
— spontane während der Schwangerschaft (Bordé). 108
— bei Ovarialcyste (Raed). 425.
— Einfluss von Secale cornutum auf das Zustandekommen der (Bong). 900.
— Totalexstirpation wegen (Baumm). 952.
— intra partum nach Vaginaefixation (Frickhinger). 891.
Geburt bei einem 12jährigen Mädchen (Magruder). 683.
— Beschleunigung der durch Chloroform (Linkenheld). 541.
Geburt, Darmverschliessung während der (L. Meyer). 159.
— Haematoma vulvae nach (Mekerttschiantz). 341.
— Behandlung starker Haemorrhagien intra partum (Wales), 568.
— Erschwerung der durch anterioposteriore Kopflagen (Mc. Kerron). 907.
— Dystokie in Folge von aussergewöhnlich grosser Frucht (Oui). 911.
— Dystokie nach Hysteropexis (Bidone). 110.
— Dystokie nach medianer Kolporrhaphie (Guzzoni degli Ancarani). 108.
— Erschwerung der durch einen Lebertumor (Leisse). 121.
— Mastdarm-Scheidenzerreissung während der (Leisse). 123.
— Verlauf der nach Fixation des Uterus (Theilhaber). 895.
— nach abdominaler Myomektomie (Schmit). 418.
— Folgen der am Uterus ausgeführten Operationen in Bezug auf spätere (Pinard) 909, (Bonilly) 910.
— Spontane Ruptur des Uterus während der (Pestalozza). 882.
— Ruptur eines vaginaefixirten Uterus während der (Frickhinger). 891.
— Subperitoneale Perforation der vorderen Blasenwand und Blasenhautfistel in Folge einer spontanen (Thierry). 911.
— Erkrankungen des Sacroiliacalgelenks bei Gebärenden (Davis). 426.
— Milderung der Schmerzen während der (Fothergill). 430.
— Störung der in Folge eines Uretersteins (Kouwer). 534.
— Vaginale Uterusexstirpation wegen Blutung nach der (Donald). 677.
— Uterusruptur während der (Stroganoff). 559.
Geburtshülfe, Handbuch der (Tarnier et Budin). Bz. bespr. von v. Franqué. 282.
— Lehrbuch der (Ahlfeld) Bz. bespr. v. Skutsch. 276.
— Lehrbuch der (Olshausen u. Veit) Bz. bespr. v. Klein. 688.
— Therapie und Operationslehre (Calderini) Bz. bespr. v. Weisschedel. 691.
— Neues Modell für den Unterricht in der (Sellheim). 951.
— Reform der geburtshülfl. Ordnung in Preussen (Bertog, Brennecke, Dietrich) Bz. bespr. v. Poetter. 926.
Geburtshülfliche Statistik für Leipzig 1894 (Littauer) Bz. Selbstbericht. 148.

Gehirnsarkom, Schnelles Wachsthum eines während Schwangerschaft und Wochenbett (Bernard). 266.
Geschlecht, Entwicklungsmechanik des (Weill). **629.**
Geschlechtsorgane, weibliche, Amyloid der und Syphilis des Bauchfells (Pick). 139.
— Allgem. Therapie der (E. Fraenkel) Bz. bespr. v. Hartz. 431.
— Behandlung der Blutungen aus den mit Stypticin (Nassauer) **623,** (Discussion) 657.
— Echinococcuscyste an den äusseren (Caruso). 885.
— Elephantiasis der (Shewachoff). 561.
— Beziehungen der zu anderen Organen (Freund). 271.
— Tuberkulose der (Bulius). 952.
— Gleichzeitige Erkrankung des Wurmfortsatzes und der (Dührssen). 684.
— Verletzungen der sub coitu (Neugebauer). **221, 389.**
Gesellschaftsberichte vid. Sitzungsberichte.
Geschwülste, Achsendrehung des Uterus durch (Ehrendorfer). **301.**
— Cystische und solide am Halse Neugeborener (Buff). 902.
Gesichtslage (Queirel). 911.
Gesichtsspalte, Mediane mit Hydrencephalocele (Backhaus). 423.
Gipsdarstellungen von Genitalerkrankungen für den Unterricht (Winternitz). 964.
Glisson'sche Kapsel, Ruptur der bei einer Sturzgeburt (Bar u. Keim). 267.
Glycerin-Einspritzung, Einleitung der künstlichen Frühgeburt durch (Frank). 900, 902.
Glycerin-Gelatin-Bougies zur künstlichen Frühgeburt (Pelzer). 902.
Glykogen der Placenta (Brindeau). 268.
Glykosurie in der Schwangerschaft und im Wochenbett (Keim). 266.
Gonococcus, Vorkommen des im Uterus (Williams). 569.
Gonorrhoe (Kroissl). 269.
— bei Kindern (Abt). 269.
— vom Standpunkt der internen Medicin (Sippy). 270.
— Latente gon. Infektion (Murray). 132.
— Pathologie der und Behandlung chirurg. Complicationen (Eisendrath). 269.
— Primäre Vaginitis gonorrhoica (Vörner). **212.**
Graaf'sche Follikel (Hunter). 255.
Gravidität vid. Schwangerschaft.
Gurlt — N. für G. 253.
Gynaekologie des praktischen Arztes (Nagel) Bz. bespr. v. Krönig. 281.
— Chirurgische Eingriffe in der (Croom). 132.

H.

Habilitationen vid. Personalien.
Haemangiosarkoma peritheliale vaginae (Waldstein). 662.
Haematocele tubaria (Hennig). 681.
Haematom, subchoriales tuberöses (Gottschalk). 259.
Haematoma vulvae post coitum primum und post partum (Mekerttschiantz). **341.**
Haematometra und Haematosalpinx (Witthauer). **205.**
Haematommole (Gottschalk). 259.
Haematosalpinx und Haematometra (Witthauer). **205.**
— bei chronischer Salpingitis (Lea). 907.
Haemostaticum, Stypticin als (M. Freund). **353.**
Hamorrhagien vid. Blutungen.
Händedesinfection (Doederlein). 958.
Hängelage, Walcker'sche (Pinzani). 103.
Harnblase, Ektopie der (Foges). 557.
— Erkrankungen der weiblichen (Kolischer). Bz. bespr. v. Hartz. 280.
— Haarnadel aus der H. einer Nullipara entfernt (Kauffmann). 908.
— Subperitoneale Perforation der vorderen Wand der in Folge einer spontanen Entbindung (Thierry). 911.
Harnleiter, Anastomose der (Schauta). 659.
— Uretero-cysto-anastomosis, abdominale bei Ureter-Genitalfisteln (Saenger). **187.**
— H.-Gebärmutterfistel, Transperitoneale Einpflanzung des Ureters in die Blase behufs Heilung der (Calderini). **174.**
— H.-Genitalfisteln, Abdominale Uretero-cysto-anastomosis bei (Saenger). **187.**
— H.-Implantation (J. H. Martin). 680.
— Implantation des in das Rectum (J. H. Martin). 913.
— Isolierung des (Mangiagalli). 108.
— Katheterismus des (Goldmann). 681.
— Ureterstein als Ursache von Geburtsstörung (Kouwer). 534.
— Transperitoneale Einpflanzung des in die Blase behufs Heilung der Ureter-Gebärmutterfistel (Calderini). **174.**
— H.-Verletzung (G. H. Noble). 265.

Harnröhre, Erkrankungen der weiblichen (Kolischer). Bz. bespr. v. Hartz. 280.
— Prolaps der (Flatau). 914.
Harris, N. für H. (Sänger). 536.
Hebammen, Reform des H.-Wesens in Bosnien und der Herzegowina (v. Weiss). **870.**
— Verhältniss der Wochenbettpflegerinnen zu den (F. Frank). **862.**
— H.-Frage (Sippel). Bz. bespr. v. Hartz. 925.
Hebelklemme, Verbesserung an der (Thumim). 953.
Heil-Gymnastik und Massage nach Thure Brandt in der Gynaekologie (Unterberger). 273.
Heissluftapparat, Elektrischer (Lindemann). 573.
Hemicephalus, Weiblicher (Opitz). 909.
Hermaphroditismus (Neugebauer). 974.
Hernie, Ovarialhernie bei einem Neugeborenen (Tscherning). 648.
— Ovarium aus einer Inguinal-H. entfernt (Gummert). 548.
— Behandlung des Darmbrandes bei eingeklemmten (in Trantenroth's Sb.). 96.
Herz und Uterus in ihren Wechselbeziehungen (Kisch). Bz. bespr. v. Windscheid. 149.
Herzmuskel, Insufficienz des (v. Schrötter, Martius). 685.
Hüftgelenkentzündung, Beckenveränderungen nach (Tjeenk Willink). 527.
Hüllmann, N. für H. (Graefe). 649.
Hydramnios und Placenta praevia centralis (Opitz). 909.
Hydrencephalocele mit medianer Gesichtsspalte. 423.
Hydrocele muliebris (Skutsch). 271.
Hydrometra bei angeborener Geschwulstbildung am inneren Muttermund bei Neugeborenen (H. Spencer). 256.
Hydrorrhoe, andauernde in der Schwangerschaft (Dubrisay). 676.
Hysterectomie, totale abdominale, wegen Carcinom (Reynier). 139.
— bei Entzündungen der Adnexe (Leguen). 140.
— nach medianer Durchschneidung (Faure). 140.
— Zur Technik der (Thumim). 139.
— Totale abdominale wegen Fibrom bei Complication mit Schwangerschaft (Demons). 139.
— Darmverletzungen nach (Verdelet u. Binaud). 134.
Hysterectomie, totale abdominale, Entfernung der Fibrome durch (Baully). 139.
— wegen Uterussarkom (Croft). 141.
— vaginale (Nijhoff) 535. (Taylor) 269.
— Vaginale, Forcipressur oder Ligatur bei (Bertazzoli). 885.
— Vaginale, bei Uterusmyomen (Inverardi). 887.
— Vergleich der vaginalen u. abdominalen bei Uterusfibromen und Collumcarcinomen (Dubourg). 134.
Hysteropexie, Folgen einer (Segond). 910.
— Dystokie nach (Bidone). 110.

I.

Ileum, Maligne Erkrankungen des (Browne). 569.
Inguinalhernie, Ovarium aus einer I. entfernt (Gummert). 548.
Instrumente, Bei Laparotomien verlorene (Rehn, Kader, Herczel). 684
Inverardi, N. für I. (Acconci). 890.
Inversio uteri, chronische (Struthers). 262.
— Conservative Methode zur Behandlung der chronischen Kolpohysterotomia posterior (Piccoli). 888.
— puerperalis, konservative Behandlungsmethode der veralteten (Everke) **89**, (Discussion). 127
Iritis bei Metritis (Mazet) 136.

K.

Kaiserling'sche Flüssigkeit (Gessner). 975.
Kaiserschnitt, (Braithwaite) 141, (Brennecke) 680, (Mc. Diarmid) 913, (Nicodemi) 881.
— Dauererfolge nach (G. Abel). 428.
— bei absoluter Indikation (Samschin). 560.
— bei relativer Indikation (Boyd). 679.
— im Fundus (Caruso). 879.
— Uterusnarbe, 2 Monate nach (Grimsdale). 142.
— nach Ventrofixation (Pinzani). 107.
— vaginaler (Acconci). **823.**
— (Dührssen) **333**, 427. (Discussion). 428.
— Vaginaler, wegen Carcinoma cervicis im 9. Schwangerschaftsmonat (Olshausen). 909.
— vaginaler und Uterusextirpation im 10. Monat wegen Portiocarcinom (Doederlein). 953.
Kartoffelplatten zur Darmnaht (Dawbarn). 244.
Katarrhe, Venerische der Frauen (Bergh). 645.
Keimblase, Haftung der an der Uteruswand (Dormann). 532.

Keim-Theorie der Krankheiten (Bantock). 677.
Klemme, Doyen-Thumim'sche (Flatau) 914, (Newman) 680.
Klemmenbehandlung (Grossmann, Hirschberg). 682.
— oder Ligatur bei vaginalen Hysterektomien (Bertazzoli). 885.
Klinik, geburtshülfliche in Lemberg Tn. 409.
Knochenwachstum, Einfluss der Castration auf das (Sellheim). 950.
Kochsalz-Injektionen (Schücking). 545.
— intravenöse bei einer maniakalischen Schwangeren (Boullè). 676.
— Subcutane bei Blutungen und Eklampsie (Jardine). 425.
— Gebrauch und Missbrauch der (Bovee). 265.
Koeliotomie vid. Laparotomie.
Körper, Schönheit des weiblichen (Stratz) Bz. bespr. v. G. Fritsch. 143.
Kohlrübenplatten zur Darmnaht (v. Baracz). 244.
Kolpo-Hysterotomia posterior zur Behandlung der chronischen Inversio uteri (Piccoli). 888.
Kolpo-Koeliotomien (Sarwey). 981.
— anterior, Einschränkung des Bauchschnitts durch die (Dührssen). Bz. bespr. von v. Franqué. 931.
— posterior und ihre Verbindung mit der Alexander-Adam'schen Operation (Fuchs). **474.**
Kolpotomie (Briggs) 682, (Chiarleoni). 105.
Kolporrhaphie, Dystokie nach medianer (Guzzoni degli Ancarani). 108.
Kolporrhaphia mediana, Modification der Neugebauer-Le Fortschen (Sänger). 257.
Kopflage, Anterio-posteriore als Ursache erschwerter Geburt (Mc. Kerron). 907.
Kranioklasie mit dem dreiblättrigen Kranioklast (Walthard). 1.
Kranioklast, dreiblättriges (Walthard). 1.
— Viertheiliger (Schroeder). 914.
Krankentisch, Verstellbarer (Gessner). 975.
Krebs, Entfernung des ganzen Genitalschlauchs wegen (Amann jr.). 974.
— des Mastdarms, hochsitzender (Bröse). 901.
— Sekundärer des Nabels (Demons u. Verdelet). 135.
— Primärer der Tube (Roberts). 563.
— Elephantiasis und (Shewachoff). 561.
Kurorte, Diät in (Klemperer, Strauss). 572.

L.

Laparotomie, (Linke). 270.
— Rückblick auf eine Serie von 110 L. (Haultain). 262.
— Einschränkung der durch die vaginale L. Kolpocoeliotomia anterior. (Dührssen). Bz. bespr. von v. Franqué. 931.
— Todesursachen nach (Smyly). 911.
— bei einer Patientin mit Morbus Basedowii (Noble). 264.
— bei Fibromyom in der Schwangerschaft (Becking). 534.
— Bei L. verlorene Instrumente und Verbandstoffe (Rehn, Kader, Herczel). 684.
— Einige Streitpunkte bei der Nachbehandlung der (Chr. Martin). 131.
— behufs Entfernung eines schwangeren rudimentären Horncs (Samschin). 560.
— Ruptur der Bauchwunde nach (Brettauer). 678.
— 3 Monate nach einer Scheidenincision (Baldy). 263.
— Wundnaht nach (Deaver). 426.
Lebensweise, Einfluss der auf die Zusammensetzung der Frauenmilch (Thiemich). Sb. 504.
Leber, Veränderungen der bei Eklampsie (Frieben). 682.
— Pathol. Anatomie der bei puerperaler Eklampsie (Bar u. Guieysse). 566.
— Sklerotische Processe bei der congenitalen optischen Degeneration der (Bar). 567.
— L.-Echinococcus während der Schwangerschaft (Aquaviva). 135.
— L.-Tumor Geburtserschwerung durch einen (Leisse). 121.
Leberatrophie, Acute gelbe während des 8. Schwangerschaftsmonats (Douglas). 912.
Leisten, Cystisches Adenofibrom der L.-gegend (Aschoff). **25.**
Leistenkanal, Ovarialcyste im (Baldy). 262.
Leukaemie und Leukocytose (Löwit, Mannaberg). 685.
Leukocytose und Leukaemie (Löwit, Mannaberg). 685.
Ligamentum latum, Cyste des (Davis). 426.
— Entfernung von Cysten des von der Scheide aus (Delaunay). 140.
— Cyste des nebst Uterus-Carcinom (Jessett). 130.
— Ektodermalgebilde zwischen den Blättern des bei einem neugeborenen Mädchen (Switalski). **620.**
— Fibrom des (Doran). 115.
— die gestielten Anhänge des (Rossa). Bz. bespr. von v. Franqué. 573.

Ligamentum ovarii, Kürzung des bei Prolaps des Ovarium (Vineberg). 678.
Ligamentum rotundum uteri, Tumoren des (Weber). **591.**
— Myom des (Chr. Martin). 130.
Ligatur oder Forcipressur bei vaginalen Hysterektomien (Bertazzoli). 885.
Lipomyom des Uterus (Brünings). 659, 964.
Lithopaedion und Pyosalpinx bilateralis (v. Erlach). 556.
Litteraturberichte aus dem Ausland:
— Gynaekologisches und Geburtshülfliches aus Dänemark (Le Maire). 645.
— Originalarbeiten aus der italienischen Litteratur für das Jahr 1898 (Weisschedel). 878.
— Niederländische geburtshülfliche u. gynaekologische Litteratur (Timmermanns) 521.
Litteratur-Verzeichnis 152, 293, 423, 577, 694, 934.
Lungenmetastasen bei malignem Deciduom (J. Neumann). 268.

M.

Magen, Normale Lage des (Rosenfeld). 686.
— Operation gutartiger Erkrankungen des (Petersen). 686.
— Function des nach Gastroenterostomie (in Trantenroth's Sb.). 247.
— Unilaterale Ausschaltung des (v. Eiselsberg). 101.
— Vicariierendes Eintreten des Darms nach Entfernung des (Schlatter). 247.
Magen-Darmchirurgie (Wölfler). 94.
Magengeschwür, Chirurg. Behandlung des (Mikulicz). 94, 95.
— Gastroenterostomie wegen (in Trantenroth's Sb.). 97.
Magennerven (v. Mering). 686.
Magenresektionen (in Trantenroth's Sb.). 94, 95.
Magensaftsecretion, Beeinflussung der durch Atropin u. Pilocarpin (Riegel). 685.
Manie, Anfälle von bei einer Schwangeren. Intravenöse Kochsalzinjectionen (Boullé). 676.
— Acute tödtliche nach Exstirpation eines Ovarialtumors (Croom). 568.
Man-Mu, ein chinesisches Emmenagogum (A. Mueller). 651.
Massage, Gynaekologische (Platon). 136.
— bei der Behandlung der Uterus-Verlagerungen (W. H. Rumpf). 680.
Massage von Magen und Dickdarm nach Einführung medicamentöser Flüssigkeiten (Wegele). 573.
— nach Thure Brandt und Heilgymnastik in der Gynaekologie (Unterberger). 273.
Mastdarm, Implantation des Ureter in den (J. H. Martin). 913.
Mastdarmkrebs, Hochsitzender (Brohl). 901.
Mastdarm-Scheidenzerreissung intra partum (Leisse). 123.
Menstruation, Gebärmutterschleimhaut während der (Pompe van Meerdervoort). 533.
Mesenterialdrüsen, Tuberkulose der (Peterson). 913.
Mesenterium, Sarkom des (Czempin). 427.
Metastasen, Peritoneale, von Ovarial-Dermoiden (G. Klein). 416.
Metritis, Iritis bei (Mazet). 136.
Mikrocephalie, Angeborene (v. Winckel). 965.
Militärmedicinische Academie zu St. Petersburg Tn. 101.
Milz, Blutcyste der mit 10 Liter Inhalt (Heurtaux). 268.
— Embolien der bei puerperaler Infektion (Brindeau u. Chavane). 566.
— Ruptur der bei einer Schwangeren (Savor). 417.
Missbildungen (Backhaus) 423, (Edgar) 569, (Green) 428, (Opitz) 260, 909.
— Angeborene des Urogenitalapparats (Urban). 428.
— Studium der mittelst Roentgenstrahlen (Bouchacourt). 677.
Moorbäder bei Uterusblutungen (Fellner). 573.
Morphium, Uebergang von auf das Kind (M. Tate). 264.
Müller'scher Gang, Vergleichende Anatomie und Entwicklungsgeschichte des (Klein). 982.
Murphyknopf (in Trantenroth's Sb.). 239, 240, 241, 242, 243.
Musculus obturator internus, Fibrom des (Bidone). **336.**
Musculus rectus, Mannskopfgrosses Desmoid des (Wertheim). 417.
Muttermund, angeborene Geschwulstbildung am inneren M. mit Hydrometra bei Neugeborenen (H. Spencer) 256.
Myelitis und Schwangerschaft (Windscheid). 565.
Myom (v. Herff). 975.
— Zur M-Lehre (L. Landau) 947, (Discussion) 947, 953,
— Behandlung der (v. Rosthorn). 943.

Myom, Medicamentöse bezw. symptomatische Behandlung der (Zweifel). 942.
— Operative Behandlung der (Amann). 945.
— Abdominal operirte (Freund). 976.
— Spätresultate der Castration bei (Winternitz). 945.
— Geburt eines (Cosetino). 886.
— der Cervix, grosses intraligamentäres (Giles). 130.
— des Ligam. rotundum (Chr. Martin). 130.
Myom des Uterus (Briggs) 425, 429, (Donald) 424, (Gummert) 548, (Helme) 425, (Snow) 567, (Theilhaber) 657.
— 48 Pfund schwer (Schuchardt). 271.
— Grosses vereitertes (Wiesinger). 137.
— Submucöses (Horn). 905.
— mit centralen Erweichungsheerden bei einer Virgo intacta (Gottschalk). 571.
— Vielknolliges (L. Tait). 572.
— mit carcinomatöser Degeneration (Jellet). 677.
— mit doppelseitigem Ovarial-Dermoidcystom und Cysten des Wolff'schen Ganges (Amann jr.). 974.
— zugleich mit Lipom der Nierenkapsel (Skutsch). 138.
— Lipomyom des Ut. (Brünings). 659, 964.
— multiple mit Nekrose infolge von Stieltorsion (Dalziel). 142.
— multiple und ein Sarkom des Uterus (v. Erlach). 556.
— bei Schwangerschaft (Buckley) 568, (Sick) 428.
— Combination der Schwangerschaft mit (Ludwig). 665.
— Operation des (Bishop). 430.
— M.-Operationen, Dauererfolge der (G. Abel). 423.
— Operative Behandlung kleiner und mittelgrosser, besonders per vaginam (F. Levy). 646.
— Vaginale Hysterectomie bei (Inverardi). 887.
— des schwangeren Uterus. Supravaginale Amputation (Peterseu) **217**, Bemerkungen hierzu (Bleich). **388.**
— Vaginale Exstirpation (Schauta) 661.
— von Kindskopfgrösse. Vaginale Totalexstirpation (Sigismund). 571.
Myomektomie nach einer neuen Methode (Spene). 679.
— bei Schwangerschaft (Downes). 263.
— Schwangerschaft und Geburt nach abdominaler (Schmit). 418.
Myomotomie, Abdominale, Ausfallserscheinungen nach mit Zurücklassung des Ovarium (Werth). 946.
Myomotomie, Vaginale (Funke). 681.
— Vaginale bei grossen Myomen (Schauta). 661.
Myxofibroma uteri (Mosley). 569.
Myxom der Nierenkapsel (Pfannenstiel). 952.
Myxoma fibrosum placentae (Siedentopf). 138.
Myxosarkom der Ovarien und des Uterus (Späth). 571.
— des Uterus (Routh). 907.

N.

Nabel, Sekundäres Carcinom des (Demons u. Verdelet). 135.
Nabelschnurhernie (Opitz). 909.
— Behandlung der (Krönig). 258.
Nabelstrang, Widerstandsfähigkeit des (Queirel). 133.
Nachgeburtsperiode, Mechanismus und Behandlung der (Schatz). 972.
Narkosenlähmung (Skutsch). 271.
Nebenhornschwangerschaft, Wiederholte bei derselben Person (L Meyer). 970.
Nebentuben, zahlreiche (Opitz). 261.
Nephrolithiasis, Nierensteine, Behandlung der mit Glycerin (Hermann). 686.
Nervensystem, Einfluss des auf die Milchsekretion (in Thiemich's Sb.). 518.
Neugeborene, Zur pathologischen Anatomie der (Wallich). 135.
— Gangrän am Arm eines (Freund). 976.
— Cystische und solide Geschwülste am Halse von (Buff). 902.
— Angeborene Geschwulstbildung am inneren Muttermund mit Hydrometra bei (H. Spencer). 256.
— Behandlung der Oberschenkelbrüche der (Tscherning). 648.
— Ovarialhernie bei einem (Tscherning) 648.
— Ophthalmie der in pathogenetischer und therapeutischer Beziehung (Lundsgaard). 647.
— Protargol zur prophylaktischen Einträufelung gegen Ophthalmie der (Esmann). 646.
— Starke Strumageschwulst bei einem (Frank). 901.
— Scheintod der (Knapp) Bz. bespr. von v. Franqué. 151.
— Leitfaden zur Pflege der (Walther) Bz. bespr. v. Heidemann. 927.
Neuritis gravidarum und Neuritis puerperalis (Windscheid). Bz. besprochen v. Huber. 690
Neuritis puerperalis, Prophylaxe der (Huber). **487.**
Niere, Cysten-N. (Theilhaber). **496.**

Niere, Doppelseitige Cysten-N. (Theilhaber). 415.
— Congenitale Ektopie der, einen Adnextumor vortäuschend (M. Frank). 681.
— Embolien der bei puerperaler Infektion (Brindeau u. Chavane). 566.
— Behandlung der chronischen Erkrankungen der (v. Norden). 685.
— Grosses Lipom der N.-Kapsel zugleich mit multiplen Myomen des Uterus (Skutsch). 138.
— Myxom der N.-Kapsel. (Pfannenstiel). 952.
— Myxomatös entartetes polymorphes Sarkom der (Horn). 905.
— Sarkom der und Uterusfibrom (Delagénière). 140.
— Sklerotische Processe bei der congenitalen cystischen Degeneration der (Bar). 567.

O.

Oberschenkelbrüche der Neugeborenen. Behandlung der (Tschering). 648.
Operation, Chirurgische und ärztliche Behandlung. Eine strafrechtliche Studie (Stoos). Bz. bespr. v. Poetter. 927.
— Veränderungen im Becken nach (Kletzsch). 913.
Operationstisch, Modification des Stelzner'schen (Amann jr.). 656.
Ophthalmia neonatorum in pathogenetischer und therapeutischer Beziehung (Lundsgaard). 647.
— Protargol zur prophylaktischen Einträufelung gegen (Esmann). 646.
Ospubis, laterale Trennung des mit der Gigli'schen Bandsäge (Bonardi). 878
Osteogenesis imperfecta (Hildebrand). 270.
Osteomalacie (Bradshaw). 142.
— bei einer im 7. Monat Schwangeren (R. Schäffer). 261.
— Behandlung der nicht puerperalen durch Castration (Pagliano und Delanglade). 134.
Ovarien vide Eierstock.
Ovariotomie, Technik der (Klein). 837.
— während der Schwangerschaft (Prior). 646.
— Parotitis nach (Addinsell). 142.

P.

Paquelin, Instrument zum Fassen des bei Laparotomien (Küstner). 974.
Parotis-Tabletten, Anwendung der in der Gynaekologie (Shober). 570.
Parotitis nach Ovariotomie (Addinsell). 142.
Pathologie, Antenatale, Vorträge über (Ballantyne). Tn. 102.
Penis perinealis (Neugebauer). 974.
Peptonurie, Klinische Bedeutung der bei Beckenabscessen (Haehnlen). 912.
Perforation und Kranioklasie mit dem dreiblattrigen Kranioklast (Walthard). 1.
Perithelioma vaginae, Hämangiosarkoma peritheliale (Waldstein). 662.
Peritoneum, Syphilis des und Amyloid der weibl. Genitalorgane (Pick). 139.
— Operative Behandlung der Tuberkulose des (J. H. Simon Thomas). 524.
Peritonitis, Allgemeine acute (Douglas). 265.
— verursacht durch Stieltorsion von Ovarialtumoren (Deaver). 263.
— Therapie der tuberkulösen (Theilhaber). 552.
Perityphlitis vid. Appendicitis.
Personalien:
v. Bergmann. 101.
Briggs. 102.
Bylicki. 890.
v. Coler. 101.
Dumontpallier. 409.
Etheridge. 649.
Fenomenow. 650.
Fischer, A. 650.
Flügge. 101.
Gurlt. 253.
Harris. 536.
v. Herff. 254.
Hüllmann. 649.
Jallet. 890.
Inverardi. 890.
Karl Theodor, Herzog in Bayern. 101.
Kleinhans. 890.
Knapp. 409.
Koechlin. 254.
Kosminski. 890.
Kühne. 101.
Leopold. 539.
Martin, A. 409. 538.
Maschka. 409.
Olshausen. 409.
Prochownick. 254.
Recklinghausen. 101.
Rohé. 538.
Rosner. 650.
Saenger. 890.
Schroeder. 254.
Schwalbe. 101.
Sellheim. 254.
Socin. 254.

Personalien:
Stieda. 101.
Stodsgard. 649.
Villa. 102.
Waldeyer. 101.
Walther. 254.
Pessare bei der Behandlung der Uterus-Verlagerungen (Watkins). 680.
— in der gynaekologischen Praxis (Ballantyne). 568.
Pest bei einer Wöchnerin (Demelin, Leroy u. Dominici). 268.
Phantom, geburtshülfliches (A. Mueller). 414.
Placenta (Chavane). 566.
— Normale Anatomie der reifen (Delore). 135.
— Aufbau der (Leopold). 966.
— Seltene Form der (Herlitzka). 881.
— Sitz der (C. Fournier). 267.
— Physiologische Ablösung der (Korswagen). 528.
— bilobata (Opitz). 674.
— mit Foetus papyraceus (Opitz). 674.
— Glycogen der (Brindeau). 268.
— Vorzeitige Lösung der sitzenden (Evertz). 530.
— bei secundärer Syphilis (Boinet). 133.
— von einseitigen Zwillingen in einem Amnion (Opitz). 674.
— von Zwillingen (Siedentopf). 138.
— Myxoma fibrosum der (Siedentopf). 138.
Placenta praevia, Behandlung der (Helme). 143.
— centralis, Interstitielle Fibroide bei (Boxall). 256.
— centralis und Hydramnios (Opitz). 909.
— cervicalis (Ponfick). 952.
— totalis (Fraenkel). 952.
— Das früheste bisher bekannte menschliche Placentationsstadium (Peters). Bz. bespr. v. Kossmann. 923.
Placentation, früheste menschliche (Peters) **41**. (Bemerkungen hierzu von C. Ruge) **59**.
— Vergleich der P.-Bildung bei Meerschweinchen, Kaninchen u. Katze mit der beim Menschen (Opitz) 674, 675. (Discussion) 908.
— Placentarbildung (Marchand). Bz. bespr. v. Kossmann. 923.
Plethora (Hirschfeld). 686.
Pneumonie bei einer Mehrgebärenden. Sectionsbefund (Bayer jr.). 905.
Portio vaginalis, Partielle Abtrennung der bei engem Becken (Schmid). 138.
— Tuberkulose der (M. Frank). 681.
Privatkrankenanstalten, Rechte und Pflichten der Untersuchung von (Springfeld). Bz. bespr. v. C. Schultze. 146.
Prolaps (P. Müller). 572.
— Neue Operationsmethode bei (Chiarleoni). 886.
— Eine neue Methode der Radikaloperation von Genitalpr. (Gottschalk) 260, (Ruggi) 889.
Protargol zur prophylaktischen Einträufelung gegen Ophthalmia neonatorum (Esmann). 646.
Pseudohermaphroditismus (Solowij). **210**.
— masculinus (Schulze-Vellinghausen). 258.
Puerperium. vid. Wochenbett.
Purpura puerperalis (Hennig). 565.
Pyaemie, Blutpräparate von (Kaminer). 138.
Pyelonephritis in der Schwangerschaft (Vinay). 136.
Pylorusresektion (in Trantenroth's Sb.). 95.
Pyocele peritubaria (Pfannenstiel). 952.
Pyosalpinx, doppelseitige und Ovarialabscess bei einer 37jähr. Virgo (L. Tait). 430.
— bilateralis u. Lithopaedion (v. Erlach). 556.
— doppelseitige, vaginale Uterus-Exstirpation (Bröse). 675.
— mit Darmfistel (Krusen). 679.

Q.

Querlage (P. Müller). 572.

R.

Radfahren, Gebärmutterleiden und (Leriche). 134.
Retention, Lange R. einer todten Frucht im Uterus (L. C. Peter). 570.
Retinitis während der Schwangerschaft (Guende). 135.
Retrodeviationen des Uterus (Guzzoni degli Ancarani). 110.
— Orthopädischer Apparat zur Behandlung der (Zepler). 427.
— Behandlung der nach der Alexanderschen Methode (Casati). 885.
Retroversio uteri, Natur und Behandlung der (Richelot). 133.
Retroversio-flexio uteri, Behandlung der (Koetschau) 902, (Discussion). 904.
Revue mensuelle de Gynécologie, Obstétrique et Paediatrie de Bordeaux. Tn. 539.
Roentgen-Aufnahmen (Albert) 964, (Müllerheim). 964.

Roentgen-Aufnahmen des schwangeren Uterus (Varnier). 910.
Roentgenstrahlen, Diagnose einer Haarnadel in der Vagina eines Kindes mittelst (Hall-Edwards). 430.
— Studium von Missgeburten mittelst (Bouchacourt). 677.

S.

Sacralgegend, Congenitale Cysten d. (de Rothschild u. Schwab). 676.
Sacroiliacalgelenk, Erkrankungen des bei Gebärenden (Davis). 426.
Salpingitis, Haematosalpinx bei chronischer (Lea). 907.
Salpingo-Oophorektomie(Palmer). 270.
Salpingo-Oophoritis, Aetiologie und Chirurgie der (Pastanelli) Bz. bespr. v. Weisschedel. 148.
Salzer'sche Operation (in Trantenroth's Sb.). 99.
Sarkom des Gehirns, mit schnellem Wachsthum während Schwangerschaft und Wochenbett (Bernard). 266.
– der Niere, myxomatös entartetes polymorphes (Horn). 905.
— des Ovarium (Boyd) 570, (Krukenberg) 964, (Lea). 568.
— Primäres des Ovarium (Napier). 572.
— der Tube (Orthmann). 975.
— des Uterus, Hysterektomie wegen (Croft). 141.
— des Uterus und Myome des Uterus (v. Erlach). 556.
— Primäres der Vagina bei Erwachsenen (Ph. Jung). **373.**
Scaphocephali (Olshausen). 965.
Schamlippe, grosse, Cystisches Adenofibrom der (v. Recklinghausen). 271.
— Papillom der grossen (Flatau). 914.
— Die Talgdrüsen der grossen und kleinen (C. Ruge). 908.
Scheide, Arsenvergiftung von der Sch. aus (Kockel). 681.
— Bakteriologie des Sch.-Sekrets Schwangerer (Koblank). 261.
— Bakteriologie der bei Schwangeren (Koblank) 963, (Williams) 569.
— Patronenbüchse aus der Sch. eines 5jährigen Mädchens entfernt (Horn). 905.
— Doppelte mit doppeltem Uterus u. Cloakenbildung (Lesser). 261.
— Doppelte mit doppeltem Uterus und Schwangerschaft im rechten (Opitz). 674.
— Enterocele der hinteren Sch.-wand (A. Martin-Rouen). 136.
Scheide, Exstirpation der Gebärmutter und Sch. in toto (Mackenrodt). 674.
— Haarnadel in der Sch. eines Kindes, durch Roentgen-Photographie diagnosticiert (Hall-Edwards). 430.
— Peritheliom der (Waldstein). 662.
— Recidivirender Schleimpolyp der (Witebsky). 682.
— Primäre Sarkome der bei Erwachsenen (Ph. Jung). **373.**
— Uteruseinnähung in die (Freund). 681.
— Verletzung des Sch.-Gewölbes durch einen zerbrochenen gläsernen Vaginalkatheter (Modestow). 562.
— Zerreissung des hinteren Sch.-gewölbes sub coitu (Shewachoff). 562.
Scheintod der Neugeborenen (Knapp). Bz. besp. von v. Franqué 151.
Schilddrüse, Physiologie der (Blum). 686.
Schmerzen, während der Geburt, Milderung der (Fothergill). 430.
Schwangerschaft (vid. auch Ektopische Schwangerschaft und Tubenschwangerschaft).
— Autointoxikation der (Bouffe de Saint-Blaise) 133, (Fothergill) 425.
— Hochgradige Anaemie bei (Sanitor). 908
— Appendicitis im 5. Monat der (Segond). 909.
— Blasensprung während der. Foetus ausserhalb der Eihöhle (Maygrier). 566.
— Bluterbrechen in der (Coradeschi). 880.
— Blutungen im 8. Monat der (Rapin). 914.
— Darmverschliessung während der (L. Meyer) **159**, (Témoin) 269.
— Diabetes insipidus während der (Vinay). 136.
— Drüsenveränderungen bei (Opitz). 974.
— Eiterungen in der Nähe des schwangeren Uterus (Michie). 430.
— Wiederholte Eklampsie im Verlauf einer (Maygrier). 676.
— Schwangerer Uterus bei gleichzeitiger rupturirter Extrauterinschwangerschaft (Halley). 572.
— Fibrom compliciert mit; totale abdominale Hysterektomie (Demons). 139.
— Frühdiagnose der (v. Braun). 667.
— Schnelles Wachsthum eines Gehirnsarkoms während der (Bernard). 266.
— Glykosurie in der (Keim). 266.
— mit andauernder Hydrorrhoe (Dubrisay). 676.
— geplatzte interstitielle (Opitz). 674.

Schwangerschaft (vid auch Ektopische Schwangerschaft und Tubenschwangerschaft) Laparotomie bei Fibromyom in der (Becking). 534.
— Acute gelbe Leberatrophie während des 8. Monats der (Douglas). 912.
— Leber-Echinococcus während der (Aquaviva). 135.
— Anfälle von Manie in der. Intravenöse Kochsalzinjectionen (Boullé). 676.
— Milzruptur bei einer Schwangeren (Savor). 417.
— Myelitis und (Windscheid). 565.
— Uterusmyome bei (Buckley) 568, (Sick) 428.
— Myomektomie bei (Downes). 263.
— nach abdominaler Myomektomie (Schmit). 418.
— Wiederholte Nebenhorn-Schw. bei derselben Person (L. Meyer). 970.
— Neuritis in der (Windscheid). Bz. bespr. v. Huber 690.
— Operationen während der (Noble). 912.
— Folgen der am Uterus ausgeführten Operationen in Bezug auf spätere (Pinard) 909, (Bonilly). 910.
— im 7 Monat mit Osteomalacie (R. Schäffer). 261.
— Complication der durch einen Ovarialtumor (v. Braun-Fernwald). **443.**
— Ovariotomie während der (Prior). 646.
— Portiocarcinom bei (Sick). 428.
— Pyelonephritis in der (Vinay). 136.
— Radiographie des schw. Uterus (Varnier). 910.
— Retinitis während der (Guende). 135.
— Bakteriologie des Scheidensekrets Schwangerer (Koblanck). 261, 963.
— Scheidenbakterien bei Schwangeren (Williams). 569.
— Eine specielle Indikation zur Unterbrechung der (Robecchi). 109.
— Uteruscarcinom bei (Baumm). 952.
— Vaginaler Kaiserschnitt wegen Carcinoma cervicis im 9. Monat der (Olshausen). 909.
— Combination der mit Tumoren (Ludwig). 665.
— Cervix-Carcinom mit 3 monatlicher (Favell). 677.
— Behandlung des Collumcarcinoms in vorgerückteren Stadien der (Merttens). **84.**
— Uteruscarcinom bei vorgeschrittener (Kreutzmann). 683.
— Therapie des Uteruscarcinoms am Ende der (Thorn). 138.
— Ausgetragene in einem Horn eines Uterus bicornis (Haeckel). 272.
Schwangerschaft (vid auch Ektopische Schwangerschaft und Tubenschwangerschaft) in einem rudimentären Horn, Koeliotomie zur Entfernung derselben (Samschin). 560.
— bei Uterus duplex (Platon). 135.
— in einem Uterus bei doppeltem Uterus und doppelter Scheide (Opitz). 674.
— Spontanruptur des Uterus während der (Bordé). 108.
Secale coruntum, Einfluss des auf das Zustandekommen einer Uterusruptur (Bong). 900.
Sepsis, Blutpräparate von (Kaminer). 138.
— Totale abdominale Castration bei septischer Erkrankung der Adnexe (Jonnesco). 134.
— Ausschneidung der puerperal-septischen Gebärmutter (Prochownick). **756.**
Septicaemie, puerperale, Antistreptokokkenserum bei (Grimsdale). 424. (J. u. A. R. Walters). 112.
Sirenenbildung, Sympus dipus (Siedentopf). 680.
Sitzungsberichte:
— Altonaer ärztlicher Verein (Orthmann). 571.
— Gynaekologische und geburtshülfliche Gesellschaft zu Baltimore (Orthmann). 569.
— Balneologen-Congress zu Berlin (Wegele). 572.
— Berliner medicinische Gesellschaft (Orthmann). 139, 427, 571.
— Gesellschaft der Charitéärzte zu Berlin (Orthmann). 138, 428.
— 18. Chirurgencongress zu Berlin. 253 (Tn.) (Holländer). 680.
— Gesellschaft für Geburtshülfe und Gynaekologie in Berlin (Orthmann). 259, 423, 674, 907.
— Medicinisch-chirurgische Gesellschaft des Cantons Bern (Orthmann). 572.
— Medicinische Gesellschaft von Birmingham und Mittel-England (Orthmann). 429, 572.
— Medicinische Akademie von Californien (Orthmann). 687.
— Gynaekologische Gesellschaft zu Chicago (Orthmann). 426, 680, 913.
— Medicinische Gesellschaft zu Chicago (Orthmann). 269.
— Geburtshülfliche Gesellschaft zu Cincinnati (Orthmann). 264.
— Medicinische Akademie zu Cincinnati (Orthmann). 270, 915.
— Deutsche Gesellschaft für Gynaekologie (Tn.). 539.

Sitzungsberichte:
— Congress der Deutschen Gesellschaft für Gynaekologie (Strassmann). 941.
— Geburtshülfliche Gesellschaft zu Edinburg (Orthmann). 132, 262, 425, 568.
— Medicinische Gesellschaft von Forfarshire (Orthmann). 572.
— Aerztlicher Verein zu Frankfurt a. M. (Orthmann) 686.
— Zwölfter Französischer Chirurgen-Congress (Orthmann). 139.
— Zweiter Französischer Congress für Gynaekologie, Geburtshülfe und Paediatrie (Orthmann). 132.
— Verein Freiburger Aerzte (Orthmann). 685.
— Geburtshülfliche und gynaekologische Gesellschaft zu Glasgow (Orthmann). 425, 569, 678, 912.
— Pathologische und klinische Gesellschaft zu Glasgow (Orthmann). 142, 572.
— Verein der Aerzte zu Halle a. S. (Orthmann). 913.
— Aerztlicher Verein zu Hamburg (Orthmann). 136, 270, 428, 571, 686.
— Medicinisch-naturwissenschaftlicher Verein zu Jena (Orthmann). 138, 271, 571.
— Italienische Gesellschaft für Geburtshülfe und Gynaekologie (Weisschedel). 103.
— 17. Congress für innere Medicin zu Karlsbad. 253 Tn. (Albu). 682.
— Gesellschaft für Geburtshülfe und Gynaekologie in Kiew (Hausmann). 561.
— Gesellschaft für Geburtshülfe und Gynaekologie in Köln. 900.
— Verein für wissenschaftliche Heilkunde in Königsberg i. Pr. (Orthmann) 272.
— Gesellschaft für Gynaekologie und Geburtshülfe in Kopenhagen. Tn. 649.
— Medicinisch-chirurgische Gesellschaft von Leeds und West-Riding (Orthmann). 141.
— Gesellschaft für Geburtshülfe zu Leipzig (Orthmann). 257, 423, 565, 675.
— Medicinische Gesellschaft zu Leipzig (Orthmann). 428, 685.
— Medicinische Gesellschaft zu Liverpol (Orthmann). 142, 429, 687.
— Britische Gynaekologische Gesellschaft in London (Orthmann). 130, 567, 677, 911.
— British Medical Association. Tn. 538.
— Geburtshülfliche Gesellschaft zu London. 112, 255, 420, 562, 906.

Sitzungsberichte:
— Gesellschaft geprüfter Aerztinnen in London (Orthmann). 141.
— Medicinisch-chirurgische Gesellschaft von West-London (Orthmann). 142.
— Geburtshülfliche und gynaekologische Gesellschaft zu St. Louis (Orthmann) 569.
— Medicinische Gesellschaft zu Magdeburg (Orthmann). 138, 685.
— Klinische Gesellschaft zu Manchester (Orthmann). 142, 269, 430, 687.
— Naturforscherversammlung zu München. Tn. 540.
— Aerztlicher Verein zu München (Orthmann). 272.
— Gesellschaft für Geburtshülfe und Gynaekologie in München. 411, 550, 651, 891.
— Medicinische Gesellschaft zu New-Orleans (Orthmann). 687.
— Medicinische Akademie zu New-York (Orthmann). 270. 914.
— Geburtshülfliche Gesellschaft zu New-York (Orthmann). 678.
— Niederrheinisch-westphälische Gesellschaft für Geburtshülfe und Gynaekologie. 116, 541.
— Geburtshülfliche u. gynaekologische Gesellschaft von Nord-England (Orthmann). 424, 567, 677.
— Bezirksverein Nordschwaben (Orthmann). 138.
— Medicinisch-chirurgische Gesellschaft zu Nottingham (Orthmann). 143, 430.
— Nürnberger medicinische Gesellschaft und Poliklinik (Orthmann). 137, 914.
— Chirurgische Gesellschaft zu Paris (Orthmann). 268.
— Geburtshülfliche Gesellschaft zu Paris (Orthmann). 267, 566, 676.
— Gesellschaft für Geburtshülfe, Gynaekologie und Kinderheilkunde zu Paris 409, 538 (Tn.). 909.
— Geburtshülflich-gynaekologische Gesellschaft zu Petersburg 559.
— Geburtshülfl. Gesellsch. zu Philadelphia (Orthmann). 129, 263, 570, 679, 912.
— Gynaekolog. Section des Aerzte-Collegiums zu Philadelphia (Orthmann). 262, 426, 570, 679.
— Medicinische Gesellschaft von San Francisco (Orthmann). 269, 430.
— Medicinisch-chirurg. Gesellsch. zu Sheffield (Orthmann). 141.
— Wissenschaftl. Verein der Arzte zu Stettin (Orthmann). 271.

Sitzungsberichte:
— Naturwissenschaftlich-medicinischer Verein in Strassburg i. E. (Orthmann). 271.
— Chirurgische und gynaekologische Gesellschaft der Südstaaten (Orthmann). 265.
— Unterelsässischer Aerzteverein (Orthmann). 686.
— Medicinische Gesellschaft des Kanton Waadt (Orthmann). 914.
— Wiener medicinischer Club (Orthmann). 268.
— Wiener medicinisches Doctoren-Collegium (Orthmann). 268.
— Geburtshülflich-gynaekologische Gesellschaft in Wien. 417, 556, 659.
— Physikalisch-medicinische Gesellschaft zu Würzburg (Orthmann). 270.
Socin, N. für S. (Fehling). 407.
Somatose, Einfluss der auf die Frauenmilch (Drews, Joachim). 509.
Spaltbecken (Breus). 558.
Statistik, Geburtshülfliche für Leipzig 1894 (Littauer). Bz. Selbstbericht. 148.
Sterilisierung, Indikationen und Technik der weiblichen (Spinelli). 110.
— Künstliche der Frauen bei absolut verengtem Becken (G. Abel). 429.
Sterilität beim Manne, Pathologie und Therapie der (Finger). Bz. bespr. v. Spener. 433.
Stirnlage (Queirel). 911.
Streptokokkenarten, Verschiedene (Menge u. Krönig). **703.**
Struma, Starke St.-Geschwulst bei einem Neugeborenen (Frank). 901.
Sturzgeburt, mit Ruptur der Glisson'schen Kapsel (Bar u. Keim). 267.
Stypticin, ein neues Haemostaticum (M. Freund). **353.**
— Behandlung der Blutungen aus dem weiblichen Genitale mit (Nassauer). **623,** (Discussion). 657.
Sublimat, Exantheme nach S.-Spülungen bei Wöchnerinnen (Sänger, Zweifel). 565.
— Tödtliche Intoxikation durch eine S.-Injection (Le Clerc Saint-Lô). 266, (Discussion). 267.
Symphyse, Ruptur der, nach Anwendung der Zange (Bar und Keim). 267.
Symphysiotomie (Neale). 569.
— Dauererfolge nach (G. Abel). 428.
Sympus dipus, Sirenenbildung (Siedentopf). 680.
Syncytiumfrage (Kossmann). 980.
Syphilis, Austilgung der (Kromeyer). Bz. bespr. v. Spener. 147.
— des Bauchfells und Amyloid der weibl. Genitalorgane (Pick). 139.
— Enteritis syphilitica (Lochte). 137.
— Diagnose der bei macerirten Früchten auf Grund von Milzveränderungen (Macé). 266.
— Placenta bei secundärer (Boinet). 133.

T.

Tabloide anastomotico (Boari). 246.
Tampons bei der Behandlung der Uterus-Verlagerungen (Watkins). 680.
Teratologie und antenatale Pathologie, Vorträge über (Ballantyne). Tn. 102.
Tetanus puerperalis (Sépet). 133.
Tetanus-Epidemie (v. Rosthorn). 971.
Tetanusheilserum (v. Jaksch). 686.
Thoracopagus tripus, Männlicher (Opitz). 909.
Tube, Primäres Carcinom der (Roberts). 563.
— Sarkom der (Orthmann). 975.
— Einige seltenere Tumoren der (Orthmann). **771.**
Tubenabort (Urban). 428.
— Vollständiger (Edgar). 678.
Tubenbauchdeckenfistel (Haeckel). 271.
Tubenei, Sehr junges (Werth). 965.
Tubenmole, Rupturierte (Wilkinsen). 141.
Tubenschwangerschaft (vid. auch Ektopische Schwangerschaft) (Orthmann) 261. (Savage) 430. (Sutton) 114.
— Zur Anatomie und Pathologie der (Kreisch). **794.**
— Fall von rechtsseitiger (Sigiamund). 136.
— 3monatliche ampulläre (Flatau). 914.
— Rupturirte (Donald) 683. (Linkenheld) 128.
— Rechtsseitige. Ruptur im 5. Monat. Entbindung des frei in der Bauchhöhle lebenden Kindes durch Coeliotomie im 8. Monat (v. Both). **782.**
— Ausgetragene verjauchte (Prochownick). 682.
— Tubo-uterine Schw. (Rooswinkel). 523.
— Schwierigkeiten bei der Diagnose der (Mc Cann). 142.
— Befruchtetes Ei im Eileiter (Nijhoff). 531.
— bei Wanderniere und Gallensteinen (Fergusson). 269.

Tubentuberkulose, Primäre (Opitz). 261.
— mit Ovarialcyste (Everke). 546.
— verbunden mit ektopischer Schwangerschaft (Shober). 263.
Tubenwehen (Thorn). 138.
Tuberkulose des Bauchfells, Operative Behandlung der (J. H. Simon Thomas). 524.
— der Genitalorgane (Bulius). 952.
— der Mesenterialdrüsen (Peterson). 913.
— der Portio (M. Frank). 681.
— Primäre der Vulva einer Erwachsenen und ihre Beziehungen zum Ulcus rodens vulvae (Rieck). **842.**
Tubo-Ovarialcyste, Doppelseitige und multiple Uterusfibrome (F. H. Martin). 680.

U.

Ulcus rodens vulvae, Beziehungen der primären Tuberkulose der Vulva zum (Rieck). **842.**
Unterricht, Geburtshülfl.-gynaekologischer (v. Herff). Bz. bespr. v. Heyder. 145.
— Neues Modell für den geburtshülflichen (Sellheim). 951.
— Gipsdarstellungen von Genitalerkrankungen zum (Winternitz). 964.
Untersuchung, Klinische und Morbidität im Wochenbett (Fehling). 960.
Untersuchungstisch, Gynaekologischer (Esser). 900.
Ureter vid. Harnleiter.
Urogenitalapparat, Angeborene Missbildungen des (Urban). 428.
— Schwere Verletzung des (Flatau). 914.
Uterinsegment, Verdünnung u. Verlängerung des unteren (Dickinson). 678.
— Unteres und Cervix (Veit). 971.
Uterus vid. Gebärmutter.

V.

Vagina vid. Scheide.
Vaginaefixatio (Madlener) 893.
— Ruptur eines vag.-fix. Uterus intra partum (Frickhinger). 891.
Vaginale Operationen:
— Extraktion der Frucht auf vag. Wege bei 7monatl. ektopischer Schwangerschaft (Donald). 420.
— Vag. Hysterektomie (Bröse) 674, (Nijhoff) 535, (Taylor) 269.
— Radikaloperation bei Beckenabscessen und entzündlichen Adnexerkrankungen (Bröse). 909.
Vaginale Operationen:
— Vag. Totalextirpation-Operation der Blasen-Scheidenfistel nach (Noble). 130.
— Vag. Uterusextirpation bei Carcinom (Croom). 568.
— Entfernung der Fibrome durch vag. Hysterektomie (Bouilly). 139.
— bei kleinen und mittelgrossen Myomen (F. Levy). 646.
— Vaginale Uterusextirpation bei grossen Myomen (Schauta). 661.
— Vag. Uterusextirpation bei einem kindskopfgrossen Myom (Sigismund). 571.
— Vag. Uterusextirpation nebst doppelseitigem Pyosalpinx (Bröse). 675.
— Vag. Kaiserschnitt (Acconci) **823,** (Dührssen) **833,** 427, Discussion) 428.
— Vag. Kaiserschnitt und Uterusextirpation im 10. Monat wegen Portiocarcinom (Doederlein). 953.
— Entfernung von Cysten des Ovarium u. des Lig. latum von d. Scheide aus (Delaunay). 140.
Vaginitis gonorrhoica, Primäre (Vörner). **212.**
Vaginofixation. Eigene Methode der (Richelot). 133.
Vagitus uterinus (Gummert). **492.**
Vaporisation vid. Atmokausis.
Varix in einem kleinen Cervixriss Verblutung am 12. Tage des Wochenbetts (Baumm). 952.
Venerische Katarrhe der Frauen (Bergh). 645.
Ventrifixatio uteri, Adhaesionsstränge nach (Noble). 679.
— Kaiserschnitt nach (Pinzani). 107.
Venus cruenta violans interdum occidens (Neugebauer). **221, 889.**
Verbandsstoffe, Bei Laparotomien verlorene (Rehn, Kader, Herzel). 684.
Verblutung am 12. Tage des Wochenbetts aus einem Varixknoten in einem kleinen Cervixriss (Baumm). 952.
Versehen der Frauen (R. Landau). **639.**
Vulva, Elephantiasis der (Roberts) 269, (Bullard) 270.
— Haematom der post coitum primum und post partum (Mekerttschiantz). **341.**
— Primäre Tuberkulose der bei einer Erwachsenen und ihre Beziehungen zum Ulcus rodens vulvae (Rieck). **842.**
Vulvitis bei Kindern (Robinson). 421.

W.

Walcher'sche Hängelage (Pinzani). 103.

Wanderniere (Fütterer) 426. (Stedmann) 427. (Lennhoff, Becker) 686.
— Chirurgische Behandlung der (Mc Arthur). 427.
— bei Tubarschwangerschaft u. Gallensteinen (Fergusson). 269.
Wehenanomalien (Skutsch). 571.
Wochenbett, Autointoxikation während des (Fothengill). 425.
— Bakteriengehalt des puerp. Uterus (Stähler u. Winckler). **737.**
— Diätetik des (Küstner). 978.
— Eklampsie im (Griffith u. Eden). 906.
— Schnelles Wachsthum eines Gehirnsarkoms während des (Bernard). 266.
— Glykosurie im (Keim). 266.
— Neuritis im (Windscheid). Bz. bespr. v. Huber. 690.
— Neuritis puerperalis, Prophylaxe der (Huber). **487.**
— Pathogenese und Prophylaxe im (Ahlfeld). 956.
— Klinische Untersuchung und Morbidität im (Fehling). 960.
— Sterblichkeit im (Esser). 900.
— Pest im (Demelin, Leroy, Dominici). 268.
— Purpura puerp. (Hennig). 565.
— Tetanus puerperalis (Sepet). 133.
Wochenbettfieber (Discussion). 960, 967.
— Antistreptokokkenserum bei puerperaler Infektion (Eustache). 135.
— Antistreptokokkenserum bei puerperaler Septicaemie (Grimsdale) 424. (J. u. A. R. Walters) 112.
— Bakteriologie des (Franz). 959.
— Diaphragmitis puerperalis (Henckel). 137.
— Nieren- und Milzembolien bei (Brindeau u. Chavane). 566.
Wochenbettfieber, Ausschneidung der puerperal-septischen Gebärmutter (Prochownick). **756.**
— und Wundfieber (Bumm). 957.
Wochenbettpflegerinnen, Ausbildung der und ihr Verhältniss zu den Hebammen (F. Frank). **862.**
Wöchnerin, Leitfaden zur Pflege der (Walther). Bz. bespr. von Heidemann. 927.
Wolff'scher Gang, Vergleichende Anatomie und Entwicklungsgeschichte des (Klein). 982.
— Cysten des mit doppelseitigem Ovarialdermoidkystom und Uterusmyom (Amann jr.). 974.
Wolff'scher Körper, Cystöser Tumor der hinteren Bauchwand, entstanden aus Resten des (Hartz). 675, **818.**
Wundfieber und Wochenbettfieber (Bumm). 957.
Wundnaht nach Bauchschnitt (Deaver). 426.
Wurmfortsatz, Wechselbeziehungen zwischen Erkrankungen des und der Adnexe (Füth). 258.

Z.

Zange (Ponder). 425.
— Symphysenruptur nach Anwendung der (Bar u. Keim). 267.
Zirkel zur Messung der Vera und zur Messung der Querdurchmesser des Beckens (Küstner). 974.
Zwillinge, Collision von (Leisse). 119.
— Placenta von (Siedentopf). 138.
— Placenta von eineiigen in einem Amnion (Opitz). 674.
Zwillings-Abort in Folge von Deciduitis tuberosa (Haultain). 568.
Zwillingsschwangerschaften, Familienstammbaum (Krecke). 550.

Namen-Register.

Zeichen und Abkürzungen wie im Sach-Register; ferner Bsp. = Buchbesprechung, Stzb. = Sitzungsbericht, P. = Personalien.

A.

Abel, G., Dauererfolge der Myomoperationen. 423.
— Dauererfolge nach Symphysiotomie und Kaiserschnitt. 428.
— Künstliche Sterilisirung der Frauen bei absolut verengtem Becken. 429.
— Wehenschmerz. 566.
Abt, Gonorrhoe bei Kindern. 269.
Acconci, Retrodeviationen des Uterus. 111.
— Vaginaler Kaiserschnitt. **323.**
— N. für Inverardi. 890.
Addinsel, Parotitis nach Ovariotomie. 142.
Ahlfeld, Pathogenese und Prophylaxe im Wochenbett. 956.
— Lehrbuch der Geburtshülfe, Bz. bespr. v. Skutsch. 276.
Albert, Roentgen-Aufnahmen. 964.
Albu, Congress für innere Medicin in Karlsbad, Stzb. 685.
Amann jr., Cystoskopie beim Weibe. 655.
— Dünndarm-Uterusfistel. 973.
— Dauerresultate der Carcinomoperationen am Uterus. 411.
— Entfernung des ganzen carcinomatösen Genitalschlauchs. 974.
— Dermoid der Bauchdecken. 552.
— Disease of the nipple. 551.
— Verlauf der Geburt nach Fixation des Uterus. 899.
— Operative Behandlung der Myome. 945.
— Uterus myomatosus mit doppelseitigem Ovarial-Dermoidkystom und Cysten des Wolff'schen Ganges. 974.
— Modification des Stelzner'schen Operationstiches. 656.
— Therapie der tuberkulösen Peritonitis. 553.
— Bsp. v. Rosthorn, Krankheiten des Beckenbindegewebes. 915.
Anderson, Uterusfibrome. 143.
Aquaviva, Leber-Echinokokkus während der Schwangerschaft. 135.
Arndscheid, Chorea gravidarum. 676.
Mc. Arthur, Chirurgische Behandlung der Wanderniere. 427.
Asch, Blutung nach der Angiothrypsie 953.
Aschoff, Cystisches Adenofibrom der Leistengegend. **25.**
Ayers, Behandlung der Placenta bei Extrauterinschwangerschaft. 915.

B.

Babcock, Gleichzeitiges Vorkommen von Fibromyomen u. Carcinom des Uterus. 129.
Backhaus, Chorea gravidarum. 676.
— Missgeburt. 423.
Baldy, Chirurgische Behandlung entzündlicher Beckenerkrankungen von der Bauchhöhle aus. 679.
— Operationen an diabetischen Patientinnen. 570.
— Laparotomie, 3 Monate nach einer Scheidenincision. 263.
— Im Leistenkanal gelegene Ovarialcyste 262.
— Ovarialcyste bei einem jungen Mädchen. 570.
— Klinische Bedeutung der Peptonurie bei Beckenabscessen. 912.
Ball, Darmanastomose. 246.
Ballantyne, Das Pessar in der gynaekologischen Praxis. 568.
— Teratologie u. antenatale Pathologie Tn. 102.
Bantock, Keim-Theorie der Krankheiten. 677.
— Nachbehandlung nach Laparotomie. 131.
— Uterusfibrome. 567.
Bar, Vernarbung von Eihaut-Rissen. 676.
— Pathol. Anatomie der Leber bei puerperaler Eklampsie. 566.
— Sklerotische Processe bei der congenitalen cystischen Degeneration der Nieren und der Leber. 567.

Bar, Sturzgeburt, Ruptur der Glissonschen Kapsel. 267.
— Sublimatintoxikation. 267.
— Symphysenruptur nach Anwendung der Zange. 267.
v. Baracz, Darmausschaltung. 101.
— Kohlrübenplatten zur Darmnaht. 244.
Barbat, Ektopische Schwangerschaft. 430.
— Vaginale Hysterektomie. 269.
Barlow, Cystoskopie beim Weibe. 654, 656.
Basch, Entstehung des Caseins in der Milchdrüse. 510.
Bastianelli, Darmanastomose. 246.
Baumm, Carcinom des schwangeren Uterus. 952.
— Uterusruptur post. partum. Totalexstirpation. 952.
— Verblutung am 12. Tage des Wochenbetts aus einem Varixknoten in einem kleinen Cervix-Riss. 952.
Bayer, Pneumonie bei einer Mehrgebärenden. Sectionsbefund. 905.
— Retroversio-flexio uteri. 904.
Becker, E., Darmresektion. 96.
Becker, W., Wanderniere. 686.
Becking, Laparotomie bei Fibromyomen in der Schwangerschaft. 534.
Bell, Kaiserschnitt. 141.
Bendix, Uebergang von Nahrungsfetten in die Milch. 516.
Bergesio, Kolpotomie. 107.
Bergh, Venerische Katarrhe der Frauen. 645.
v. Bergmann, — P. 101.
Bernard, H., Gehirnsarkom mit schnellem Wachsthum während Schwangerschaft und Wochenbett. 266.
Bertazzoli, Forcipressur oder Ligatur bei vaginalen Hysterektomien. 885.
Bertog, Reform der geburtshülflichen Ordnung in Preussen Bz. bespr. v. Poetter. 926.
Berthod, Antiseptica in der Geburtshülfe. 267.
Beyea, Operation an einer diabetischen Patientin. 570.
— Peritonitis infolge von Stieltorsion von Ovarialtumoren. 263.
— Tubentuberkulose. 263.
— Wundnaht nach Bauchschnitt. 426.
Bidone, Dystokie nach Hysteropexis. 110.
'brom des M. obturator internus. '6.
r, Gastroenterostomie. 97.
Behandlung des Darmbrandes ei- Brüchen. 96.
Bier, Darmnaht. 244.
Biermer, Kaiserschnitt. 681.
Binaud, Darmverletzungen nach Hysterektomie. 134.
Bishop, Operation der Uterusmyome. 430.
Black, Einleitung der künstlichen Frühgeburt bei engem Becken. 912
Bleich, Amputatio uteri gravidi myomatosi supravaginalis. **388.**
Blum, Physiologie der Schilddrüse. 686.
Boari, Modificierter Murphy-Knopf. 243.
— Tabloide anastomotico. 246.
Boinet, Placenta bei secundärer Syphilis. 133.
Boissard, Extrauterinschwangerschaft. 566.
— Glykosurie in der Schwangerschaft. 266.
Bockelmann, Prophylaxe des Puerperalfiebers. 969.
Boldt, Aussergewöhnliche Verletzung bei einer Ausschabung des Uterus. **360,** Bemerkungen dazu (Chrobak). **485.**
— Extrauterin-Schwangerschaft. 915.
Bolle, Erfolge der Radikaloperation der Encephalocele Bz. (Selbstbericht). 576.
Bonardi, Laterale Trennung des Ospubis mit der Gigli'schen Bandsäge. 878.
Bong, Einfluss von Secale cornutum auf die Entstehung einer Uterusruptur. 900.
Bonnifield, Intraligamentär entwickeltes Fibrom. 915.
Borchardt, Eingeklemmte Brüche. 96.
Bordé, Weibliche Sterilisierung. 110.
— Spontanruptur des Uterus während der Schwangerschaft 108.
Bossi, Kolpotomie. 107.
v. Both, Graviditas tubo-abdominalis. 675.
— Rechtsseitige Tubarschwangerschaft. Ruptur im 5. Monat. Entbindung des frei in der Bauchhöhle lebenden Kindes durch Coeliotomie im 8. Monat. **782.**
Bouchacourt, Foetus papyraceus. 268.
— Studium von Missgeburten mittelst Roentgenstrahlen. 677.
Bouilly, Entfernung der Fibrome durch vaginale Hysterektomie. 139.
— Folgen einer Hysteropexie. 910.
— Folgen der am Uterus und den Adnexen ausgeführten Operationen für spätere Schwangerschaften und Entbindungen. 910.
Boullé, Manie bei einer Schwangeren. Intravenöse Kochsalzinjectionen. 676.

Bovee, Gebrauch und Missbrauch von physiol. Salzlösung. 265.
Boxall, Interstitielle Fibroide bei Placenta praevia centralis. 256.
— Vulvitis bei Kindern. 422.
Boyd, G. M., Kaiserschnitt bei relativer Indikation. 679.
— Ovarialsarkom. 570.
— Operationen während der Schwangerschaft. 912.
Boyd, St., Extrauterinschwangerschaft. 141.
Bradshaw, Osteomalacie. 142.
Braithwaite, Kaiserschnitt. 141.
Braun, G., Stielversorgung bei Myomektomie. 420.
Braun, H., Darmresektion. 96.
— Gastroenterostomie und Entero-Anastomose 98.
v. Braun, R., Cranioclasie und Cranioclast. 672.
— Frühdiagnose der Gravidität. 667, 671.
— Complication der Schwangerschaft durch einen Ovarialtumor. **443.**
Breisky, Aufruf zur Gründung eines Denkmals für. Tn. 410.
Brennecke, Kaiserschnitt. 680.
— Reform der geburtshülflichen Ordnung in Preussen. Bz. bespr. v. Poetter. 926.
Brenner. Murphyknopf. 243.
Brettauer, Ruptur der Bauchwunde nach Coeliotomie. 678.
v. Breus, Spaltbecken. 558.
Briggs, Scheidenschnitt. 682.
— Uterusmyom. 425, 429.
— P. 102.
Brindeau, Foetus papyraceus. 268.
— Blutung unter die Glisson'sche Kapsel. 267.
— Glycogen der Placenta. 268.
— Nieren- und Milzembolien bei puerperaler Infektion. 566.
Brinton, Scheidenbakterien. 569.
Bröse, Alexander-Adams'sche Operation. 423.
— Vaginale Radikaloperation bei Beckenabscessen und entzündlichen Adnexerkrankungen. 909.
— Myombehandlung. 955.
— Vaginal exstirpirter Uterus mit Adnexen. 674.
— Vaginal exstirpirter Uterus nebst doppelseitiger Pyosalpinx. 675.
Brohl, Hochsitzendes Mastdarmcarcinom. 901.
— Behandlung der Retroversioflexio uteri 905.
Browne, Maligne Erkrankung des Ileum. 569.
Brünings, Lipomyom des Uterus. 659, 964.
Budeberg, Darmresektion. 247.
Budin, Foetus papyraceus. 268.
— Sublimat in der Geburtshülfe. 267.
— Geburtshülfe. Bz. bespr. von v. Franqué. 282.
Buckley, Uterusmyome bei Schwangerschaft. 568.
Buff, Cystische und solide Geschwülste am Halse Neugeborener. 902.
Bulius, Genitaltuberkulose. 952.
Bullard, Elephantiasis vulvae. 270.
Bumm, Bakteriengehalt des Uterus. 959, 970.
— Kindbettfieber und Wundfieber. 957.
— Myomoperation. 955.
Burckhard, G., Cystische Eierstockstumoren endothelialer Natur. 270.
Burdach, Einfluss des Nervensystems auf die Milchsekretion. 518.
Buxton, Shok nach Coeliotomie. 911.
Bylicki, — P. 890.

C.

Cahn, Gastroenterostomie wegen Magengeschwür. 97.
Calderini, Geburtshülfl. Therapie u. Operationslehre. Bz. Bespr. v. Weisschedel. 691.
— Walcher'sche Hängelage. 104.
— Retrodeviationen des Uterus. 111.
— Transperitoneale Einpflanzung des Ureters in die Blase behufs Heilung der Ureter-Gebärmutterfistel. **174.**
Mc. Cann, Antistreptokokkenserum. 113.
— Tubarer Abort. 115.
— Schwierigkeiten bei der Diagnose der Tubenschwangerschaft. 142.
Carle, Murphyknopf. 241.
Carpenter, Ektopische Schwangerschaft. 431.
— Vaginale Hysterektomie. 269.
Caruso, Echinokokkuscyste an den äusseren Genitalien. 885.
— Kaiserschnitt im Fundus. 879.
Casati, Behandlung d. Retrodeviationen nach der Alexander'schen Methode. 885.
Champetier de Ribes, Einfluss der Amputatio colli auf spätere Schwangerschaften und Entbindungen. 910.
Chaput, Anastomosenknopf. 243.
— Enteroanastomose. 99.
— Murphyknopf. 240. 242.
Chavane, Intrauterine Augenentzündung. 267.
— Nieren- und Milzembolien bei puerperaler Infektion. 566.
— Placenta. 566.
Chiarleoni, Kolpotomie. 105.
— Neue Operationsmethode bei Genitalprolaps. 886.

Chiarleoni, Retrodeviationen des Uterus. 111.
Chicken, Blasensteine. 143.
Chlumskij, Gastroenterostomie. 98.
Chrobak, Verletzung bei Ausschabung des Uterus. **485.**
— Myombehandlung. 949.
— Myomektomie. 420.
— Vaginale Exstirpation grosser Myome. 662.
— Partielle Exstirpation des Ovarium. 663. 664.
Clark, Corpus luteum. Bz. (Selbstbericht.) 149.
Le Clerc-Saint-Lô, Tödtliche Intoxikation durch eine Sublimatinjektion. 266.
v. Coler. — P. 101.
Coley, Elephantiasis u. Filaria. 270.
McCone, Ektopische Schwangerschaft. 431.
Conrath, Chirurgische Behandlung der Coecumtuberkulose. 99.
Coradeschi, Bluterbrechen in der Schwangerschaft. 880
Cosetino, Geburt eines Myoms. 886.
da Costa, Wandnaht nach Bauchschnitt. 426.
— Operationen während der Schwangerschaft. 912.
— Stieltorsion von Ovarialtumoren. 263.
— Peptonurie. 912.
Croft, Hysterektomie wegen Uterussarkom. 141.
Croom, Chirurgische Eingriffe in der Gynaekologie (Croom). 132.
— Acute tödtliche Manie nach Exstirpation eines Ovarialtumors. 568.
— Vaginale Uterusexstirpation bei Carcinom. 568.
— Demonstrationen. 425.
Crossen, Anencephalus. 570.
Cullingworth, Antistreptokokkenserum. 113.
— Frühzeitige ektopische Schwangerschaft, compliciert mit Fibromyoma uteri. 113.
— Extraktion der Frucht auf vaginalem Wege bei ektopischer Schwangerschaft. 421.
— Tubarer Abort. 115.
— Primäres Tubencarcinom. 564.
— Vulvitis bei Kindern. 422.
Currier, Deformitäten der Kinder bei Extrauterinschwangerschaft. 915.
Curtis, Elephantiasis u. Filaria. 270.
Czempin, Myomoperationen. 948.
— Fibromyom der Cervix uteri. 427.
— Sarkom des Mesenterium. 427.
Czerny, Darminvagination. 96.
C[illegible]roenterostomie. 98.
[illegible]resektion. 95.
[illegible]knopf. 239, 241.

D.

Daddi, Uebergang von Nahrungsfett in die Milch. 517.
Dalziel, Multiple Uterusmyome mit Nekrose infolge von Stieltorsion. 142.
Davies, Ovarialcyste. 142.
Davis, Cyste des Ligamentum latum. 426.
— Puerperale Beckeneiterungen. 263.
— Erkrankung des Sacroiliacalgelenks bei Gebärenden. 426.
— Wundnaht nach Bauchschnitt. 426.
Dawbarn, Kartoffelplatten zur Darmnaht. 244.
— Murphyknopf. 241.
Deaver, Peritonitis, verursacht durch Stieltorsion von Ovarialtumoren. 263.
— Wundnaht nach Bauchschnitt. 426.
Decaisne, Einfluss der Ernährung auf die Frauenmilch. 505.
Delagénière, Uterusfibrom und Nierensarkom. 140.
Delanglade, Behandlung der nicht puerperalen Osteomalacie durch Castration. 134.
Delaunay, Entfernung von Cysten des Ovarium u. des Lig. latum von der Scheide aus. 140.
Delore, Normale Anatomie der reifen Placenta. 135.
Demelin, Glykosurie in der Schwangerschaft. 266.
— Pest bei einer Wöchnerin. 268.
Demons, Sekundäres Carcinom des Nabels. 135.
— Totale abdominale Hysterektomie wegen Fibrom bei Complicat. mit Schwangerschaft. 139.
Mc. Diarmid, Sectio caesarea. 913.
Dickinson, Verdünnung und Verlängerung des unteren Uterinsegments. 678.
Dietel, Murphyknopf. 241.
Dietrich, Reform der gebürtshülflichen Ordnung in Preussen. Bz. bespr. von Poetter. 926.
Dittel, Frühdiagnose der Schwangerschaft. 670.
Doederlein, Angiothrypsie. 952.
— Castration bei Myomen. 946.
— Händedesinfection. 958.
— Vaginaler Kaiserschnitt und Uterusexstirpation im 10. Monat wegen Portiocarcinom. 953.
Dönhoff, Wirkung des Chloroforms auf den Verlauf der Geburt. 542.
Doléris, Appendicitis während der Schwangerschaft. 910.
Dominici, Pest bei einer Wöchnerin. 268.

Donald, Siebenmonatliche ektopische Schwangerschaft. Extraktion der Frucht auf vaginalem Wege. 420.
— Rupturirte Tubarschwangerschaft. 683.
— Uterusperforation. 424.
— Uterusmyom. 424.
— Vaginale Uterusexstirpation wegen Blutung nach der Geburt. 677.
Donat, Chorea gravidarum. 676.
Doormann, Haftung der Keimblase an der Uteruswand beim Kaninchen. 532.
Doran, Eklampsie. 906.
— Fibrom des Ligamentum latum. 115.
— Primäres Tubencarcinom. 564.
— Tubenschwangerschaft. 114.
Douglas, Acute gelbe Leberatrophie während des 8. Schwangerschaftsmonats. 912.
— Allgem. acute Peritonitis. 265.
Downes, Operationen bei Morbus Basedowii. 264.
— Myomektomie bei Schwangerschaft. 263.
Doyen, Gastroenterostomie. 98.
— Gastroenterostomie wegen Augengeschwür. 97.
— Augenresektion. 95.
Drews, Einfluss der Somatose auf die Frauenmilch. 509.
Dsirne, Darmnath. 244.
Dubourg, Vaginale und abdominale Hysterektomie bei Uterusfibromen u. Collumcarcinomen. 134.
Dubrisay, Schwangerschaft mit andauernder Hydrorrhoe. 676.
Dudley, Mechanische Behandlung von Uterus-Deviationen. 680.
Dührssen, Myombehandlung. 954.
— Gleichzeitige Erkrankung des Wurmfortsatzes und der weiblichen Beckenorgane. 684.
— Vaginaler Kaiserschnitt. **333.** 427, 428.
— Einschränkung des Bauchschnitts durch die vaginale Laparotomie (Kolpocoeliotomia anterior). Bz. bespr. von v. Franqué. 931.
— Instrument zur Vaporisation. 428.
Dumontpallier, — P. 409.
Duplay, Anastomosenknopf. 243.

E.

Eckhard, Nerven der Mamma. 518.
Eden, Antistreptokokkenserum. 112.
— Puerperale Eklampsie. 906.
— Tubarer Abort. 115.
Edgar, Missbildungen. 569.
— Vollständiger Tubenabort. 678.
Edge Uterus-Carcinom. 131.
Ehlers, Statistik des Puerperalfiebers. 969.
Ehrendorfer, Axendrehung des Uterus durch Geschwülste. **301.**
Ehrenfest, Neue Methode der inneren Beckenmessung an der lebenden Frau. 981.
— Schrauben-Compressionsvorrichtung am Angiothryptor. 953.
v. Eiselsberg, Alexander-Adam'sche Operation. 273.
— Darmausschaltung. 99. 100.
— Gastroenterostomie. 98.
— Unilaterale Ausschaltung des Magens. 101.
— Magenresektion. 95.
Eisendrath, Pathologie der Gonorrhoe u. Behandlung der chirurg. Complicationen. 269.
Eix, Darmnaht. 245.
Elder, Coeliotomie. 911.
v. Erlach, Anus ileovaginalis, durch Darmausschaltung geheilt. 100.
— Lithopaedion et Pyosalpinx bilateralis. 556.
— Sarkoma uteri et Myomata uteri. 556.
— Schwangerschaft und Geburt nach abdominaler Myomektomie. 419.
Esmann, Protargol zur prophylaktischen Einträufelung gegen Ophthalmia neonatorum. 646.
Esser, Gynaekologischer Untersuchungstisch. 900.
— Sterblichkeit im Wochenbett. 900.
Etheridge, — P. 649.
Eustache, Antistreptokokkenserum bei puerperaler Infektion. 135.
Everke, Gynaekologische Abdominalchirurgie. 126.
— Verwendung des Darms zu plastischen Zwecken. 545.
— Konservative Behandlungsmethode der veralteten Inversio uteri puerperalis. **89.**
— Ovarialcyste mit primärer Tubentuberkulose. 546
— Uterus mit 2 verschiedenen Carcinomen. 546.
— 2 Uteri mit Chorionepitheliom. 547.
Evertz, Vorzeitige Lösung der sitzenden Placenta. 530.
Ewald (Berlin), Appendicitis larvata. 686.
Ewald (Wien), Blasenektopie. 557.

F.

Fabbri, Punktion bei acuten entzündl. Ansammlungen. 107.
Fantino, Murphyknopf. 241.
Faries, Puerperale Beckeneiterungen. 263.
Faure, Totale abdominale Hysterektomie nach medianer Durchschneidung. 140.

Favell, Cervixcarcinom mit 3monatlicher Schwangerschaft. 677.
Fehling, Abort. 914.
— Langer Cranioclast mit Beckenkrümmung. 975.
— Behandlung der Myome. 946, 949.
— Klinische Untersuchung und Morbidität im Wochenbett. 960.
— N. für Socin. 407.
Fellner, Moorbäder bei Uterusblutungen. 573.
Fergusson, A. H. (Chicago), Wanderniere, Tubarschwangerschaft und Gallensteine. 269.
Ferguson, H. (Edinburg), Wiederholte ektopische Schwangerschaft bei ders. Patientin. 262.
Fick, Magenresektion. 95.
Finger, Pathologie und Therapie der Sterilität beim Manne Bz. bespr. v. Spener. 433.
Fischer, A. — P. 650.
Flaischlen, Alexander-Adams'sche Operation. 261, 423.
Flatau, Atmokauter. 914.
— Doyen-Thumim'sche Klemme. 914.
— Harnröhrenprolaps 914.
— Papillom des linken Labium majus. 914.
— Dermoidcysten des Ovarium bei einer 40jährigen Virgo. 914.
— Hypertrophie der Portio. 914.
— 3monatliche ampulläre Tubenschwangerschaft. 914.
— Tetanus. 971.
— Schwere Verletzung des Urogenitalsystems. 914.
Flügge. — P. 101.
Foges, Blasenektopie. 557.
Fothergill, Autointoxikation während Schwangerschaft und Wochenbett. 425.
— Milderung der Schmerzen während der Geburt. 430.
Fournier, C., Sitz der Placenta. 267.
Fraenkel, E. (Breslau), Placenta praevia totalis. 952.
— Allgem. Therapie der weibl. Geschlechtsorgane Bz. bespr. v. Hartz. 431.
Fraenkel (München), Interstitielle Schwangerschaft. 554.
François, Coelum-Obliteration. 135.
Frank, F. (Köln), Einleitung der künstlichen Frühgeburt durch Glycerin-Injection. 900, 902.
— Hochsitzendes Mastdarmcarcinom. 901.
— Behandlung der Retroflexio uteri. 905.
— Secale cornutum und Uterusruptur. 901.
— Neugeborenes Kind mit starker Strumageschwulst. 901.
Frank, F. (Köln), Ausbildung der Wochenbettpflegerinnen und ihr Verhältniss zu den Hebammen. 862.
— Sterblichkeit im Wochenbett. 900.
Frank, J., Resorbierbarer Darmknopf. 243.
Frank, M., Carcinom des Fundus. 681.
— Congenitale Ektopie der linken Niere, combinirt mit Uterus unicornis. 681.
— Doppelseitige papilläre Ovarialtumoren. 681.
— Tuberkulose der Portio. 681.
v. Franqué, Subchoriales tuberöses Haematom. 259.
— Ausbreitung des Krebses vom Hals auf den Körper der Gebärmutter. 984.
— Prophylaxe des Puerperalfiebers. 969.
— Unteres Uterinsegment und Cervix. 972.
— Bsp. Dührssen, Einschränkung des Bauchschnitts durch die vaginale Laparotomie (Kolpocoeliotomia anterior). 931.
— Bsp. Knapp, Scheintod der Neugeborenen. 151.
— Bsp. Rossa, Die geheilten Anhänge des Ligam. latum. 573.
— Bsp, Tarnier et Budin, Geburtshülfe. 282.
Franz, Abortbehandlung in der Praxis. 913.
— Bakteriologie des Puerperalfiebers. 959.
— Ansiedlung des Eis am inneren Muttermund. 952.
Freund, H. W. (Strassburg), Dermographismus. 975.
— Extrauterinschwangerschaft. 976.
— Gangrän am Arm eines Neugeborenen. 976.
— Beziehungen der weibl. Geschlechtsorgane zu anderen Organen. 271.
— Myome. 953.
— Abdominal operirte Myome. 976.
Freund, W. A., Uteruseinnähung in die Vagina. 681.
Freund, M. (Frankfurt a. M.), Stypticin, ein neues Haemostaticum. 353.
v. Frey, Darmnaht. 239, 244.
— Murphyknopf. 240.
Freyhan, Bsp. v. Leyden, Handbuch der Ernährungstherapie u. Diätetik. 432, 693.
Frickhinger, Intra partum rupturirter vaginaefixirter Uterus. 891.
Frieben, Leber von Eklamptischen. 682.
Friedrich, Erkrankungen des Wurmfortsatzes und der Adnexe. 259.
Friele, Darmausschaltung. 100.
Fritsch, Myombehandlung. 954.

Fritsch, Bsp., Stratz, Schönheit des weiblichen Körpers. 143.
Fuchs, Kolpo-Coeliotomia posterior und ihre Verbindung mit der Alexander Adams'schen Operation. **474.**
Füth, Wechselbeziehungen zwischen Erkrankungen des Wurmfortsatzes und der Adnexe. 258.
Fütterer, Wanderniere. 426.
Funke, Darmausschaltung. 100.
— Vaginale Myomotomie. 681.

G.

Galabin, Extraktion der Frucht auf vaginalem Wege bei ektopischer Schwangerschaft. 421.
Gazin, Anastomosenknopf. 243.
Le Gendre, Appendicitis. 910.
Gersuny, Blasenektopie. 557.
— Partielle Exstirpation des Ovarium. 664.
Gessner, Cranioclast. 975.
— Kaiserling'schen Flüssigkeit. 975.
— Verstellbarer Krankentisch. 975.
Geuer, Sterblichkeit im Wochenbett 900.
Giles, Grosses intraligamentäres Cervicalmyom. 130.
— Dermoidcyste des Ovarium. 256.
Gläser, Murphyknopf. 240.
Goldmann, Katheterismus der Ureteren. 681.
Gottschalk, Endzündliche Adnextumoren. 974.
— Multiloculäres Dermoid. 974.
— Subchoriales tuberöses Haematom (Haematommole). 259, 260.
— Myombehandlung. 948.
— Myomatöser Uterus mit centralen Erweichungsherden im Myom bei einer Virgo intacta. 571.
— Ovarialtumor. 974.
— Neue Methode der Radikaloperation schwerster Formen von Genitalprolaps. 260.
— Unteres Uterinsegment und Cervix 972.
— Vaginaler Kaiserschnitt. 428.
Graefe, Kolporrhaphia mediana. 257.
— N. für Hüllmann. 649.
Graff, Murphyknopf. 240, 243.
Green, Missbildungen. 428.
Griffith, Puerperale Eklampsie. 906.
Grimsdale, Antistreptokokkenserum. 424.
— Uterusnarbe 2 Monate nach Kaiserschnitt. 142.
Grossmann, Ovarialtumor. Klemmenbehandlung. 682.
Guende, Retinitis während der Schwangerschaft. 135.
v. Guérard, Grenzen der gynaekologischen Abdominalchirurgie. 116.
— Mastdarm-Scheidenzerreissung intra partum. 125.
Guieyesse, Pathol. Anatomie der Leber bei puerperaler Eklampsie. 566.
Gummert, Gynaekologische Abdominalchirurgie. 118.
— Blutcoagulum als Ausguss des ganzen Genitalrohrs. 549.
— Myomatöser Uterus. 548.
— Ovarium eines rechtsseitigen Inguinalhernie entfernt. 548.
— Totale Uterusinversion. 127.
— Vagitus uterinus. **492.**
Guret, N. für G. 253.
Guzzoni degli Ancarani, Dystokie nach medianer Kolporrhaphie. 108.
— Retrodeviationen des Uterus. 110.

H.

v. Hacker, Darmanastomose. 99.
Haeckel, Ausgetragene Schwangerschaft in einem Horn eines Uterus bicornis. 272.
— Tubenbauchdeckenfistel. 271.
Haehnlen, Klinische Bedeutung der Peptonurie bei Beckenabscessen. 912.
Haggard, Die Emmet'schen Methoden in der plastischen Chirurgie. 265.
Hahn, Gastroenterostomie. 97.
— Murphyknopf. 240, 241, 242, 243.
Haken, Unilaterale Darmausschaltung. 101.
Hall, Nicht rupturirte Extrauterinschwangerschaft. 264.
— Vielknolliges Fibrom. 915.
Hall-Edwards, Haarnadel in der Vagina eines Kindes, durch Roentgen-Photographie diagnosticirt. 430.
Halley, Schwangerer Uterus bei gleichzeitiger rupturirter Extrauterin-Schwangerschaft. 572.
Halstead, Darmnaht. 246.
Hammond, Aethylbromid in der Gynaekologie u. Geburtshülfe. 679.
— Sofortige Naht von Dammrissen. 913.
— Operationen bei Morbus Basedowii. 264.
Harris, N. für H. (Sänger). 536.
Hartz, Cystöser Tumor der hinteren Bauchwand, entstanden aus Resten des Wolff'schen Körpers. 675, **813.**
— Bsp. Fraenkel, Allgem. Therapie der weibl. Geschlechtsorgane. 431.
— Bsp. Kolischer, Erkrankungen der weiblichen Harnröhre und Blase. 280.
— Bsp. Sippel, Hebammenfrage. 925.

Hauch, Diprosopus anencephalicus. 267.
Haultain, Deciduoma malignum. 262.
— Laparotomien. 262.
— Zwillings-Abort in Folge von Deciduitis tuberosa. 568.
Hausmann, Gesellschaft für Geburtshülfe und Gynaekologie in Kiew. Stzb. 561.
Heidemann, Bsp. Walther, Leitfaden zur Pflege der Wöchnerinnen und Neugeborenen. 927.
Heinsheimer, Stoffwechseluntersuchungen nach Gastroenterostomie. 247.
Heissler, Uterusruptur. 138.
Helme, Extrauterinschwangerschaft von 12jähriger Dauer. 142.
— Behandlung der Placenta praevia. 143.
— Uterusmyom. 425.
Henckel, Diaphragmitis puerperalis. 137.
Hennig, Dauererfolge der Myomoperationen. 424.
— Haematocele tubaria. 681.
— Purpura puerperalis. 565.
— Sterilisirung der Frauen. 429.
Herbing, Schwangerschaft in beiden Hörnern eines Uterus bicornis. 272.
Herczel, bei Laparotomie verlorene Instrumente. 684.
v. Herff, Myome. 975.
— Aerztliche Ausbildung, insbes. der geburtshülfl.-gynaek. Unterricht Bz. bespr. v. Heyder. 145.
— — P. 254.
Herlitzka, Seltene Form der menschlichen Placenta. 881.
Hermann (Karlsbad), Nephrolithiasis. 686.
Herz, M., Endotheliom im Anschluss an ein Endothelioma lymphaticum ovarii. **458.**
Herzfeld, K., Indikation operativer Behandlung bei gynaekol. Erkrankungen. 268.
Heurtaux, Blutcyste der Milz mit 10 Liter Inhalt. 268.
Heyder, Bsp. v. Herff, Aerztliche Ausbildung, insbes. geburtshülfl.-gynaek. Unterricht. 145.
— Bsp. Mackenrodt, Studium der Frauenheilkunde. 145.
Hildebrand, Osteogenesis imperfecta. 270.
Hirschberg, Klemmenbehandlung. 682.
Hirschfeld, Plethora. 686.
His, Insufficienz des Herzmuskels. 685.
Hodgson, Fibromyoma cysticum. 130.
van der Hoeven, Aetiologie der Eklampsie. 525.
Hoffheinz, Neuere Brandt'sche Massage. 276.
Hofmeier, Bakteriologie des Puerperalfiebers. 967.
— Myomoperationen. 954.
Holländer, Congress der Deutschen Gesellschaft für Chirurgie. Stzb. 683.
Hollemann, Deciduoma malignum. 528.
Holzapfel, Aufgeblähter reifer Eisack. 965.
Horn, Mycomatös entartes polymorphes Niereusarkom. 905.
— Uterus mit submukösem Myom. 905.
— Patronenbüchse aus der Scheide eines 5jährigen Mädchens entfernt. 905.
Huber, Prophylaxe der Neuritis puerperalis. **487.**
— Bsp. Windscheid, Neuritis gravidarum und Neuritis puerperalis. 690.
Hucklenbroich, Mastdarm-Scheidenzerreissung intra partum. 125.
Hübl, Frühdiagnose der Schwangerschaft. 670.
— Untersuchung des Frauenmilchfetts. 512.
Hüllmann, N. für H. 649.
Hunter. Graaf'sche Follikel. 255.

J.

v. Jaksch, Tetanusheilserum. 686.
Jallet. P. 890.
Janvrin, Extrauterinschwangerschaft. 915.
Jardine, Subkutane Kochsalzinjektionen bei Blutungen und Eklampsie. 425.
Jarowoi, Scheidenruptur sub coitu. 562.
Jayle, Darmanastomose. 246.
Jellet, Myomatöser Uterus mit carcinomatöser Degeneration. 677.
Jessett, Uteruscarcinom nebst Cyste des Ligam. latum. 130.
— Cervixcarcinom und Uterus-Fibromyom. 130.
— Nachbehandlung nach Laparotomie. 132.
— Operative Behandlung der malignen Erkrankungen der Brust und des Uterus. 683.
Inverardi, Vaginale Hysterektomie bei Uterusmyomen. 887.
— N. für I. 890.
Joachim, Wirkung der Somatose auf die Frauenmilch. 509.
Jochner, Therapie der tuberkulösen Peritonitis. 553.
Jones, Adenom des Endometrium. 677.

Jones, Nachbehandlung nach Laparotomie. 132.
— Osteomalacie. 142.
— Vulvitis bei Kindern. 422.
Johnson, Conservative Behandlung der Eierstockserkrankungen. 265.
Johnstone, Extrauterinschwangerschaft. 264.
— Uebergang von Morphium auf das Kind. 264.
Jonnesco, Totale abdominale Castration bei septischer Erkrankung der Adnexe. 134.
— Murphyknopf. 242.
Jung, Ph., Primäre Sarkome der Vagina bei Erwachsenen. **373.**

K.

Kader, Bei Laparotomien verlorene Verbandstoffe. 684.
Kadjan, Darmanastomose. 246.
Kaminer, Blutpräparate Septischer und Pyaemischer. 138.
Karl Theodor, Herzog in Bayern. P. 101.
Kauffmann, Haarnadel aus der Blase einer Nullipara entfernt. 908.
Keil, Abortbehandlung. 914.
Keim, Glykosurie in der Schwangerschaft und im Wochenbett. 266.
— Sturzgeburt, Ruptur der Glissonschen Kapsel. 267.
— Symphysenruptur nach Anwendung der Zange. 267.
Keller, Subchoriales tuberöses Haematom. 259, 260.
Kelley, E. E., Ektopische Schwangerschaft und Haematome. 431.
Kelly, H. A., Behandlung des completen Dammrisses. 265.
Mc. Kelway, Beckenabscesse. 912.
Mc. Kerron, Anterio-posteriore Kopflagen als Ursache erschwerter Geburt. 907.
Kisch, Verbindung der Bewegungstherapie mit Balneotherapie. 573.
— Uterus und Herz (Cardiopathia uterina). Bz. bespr. von Windscheid. 149.
Klein, G., Azoospermie. 411.
— Peritoneale Metastasen von Ovarialdermoiden. 416.
— Technik der Ovariotomie. **337.**
— Therapie der tuberkulösen Peritonitis. 553.
— Vergleichende Anatomie und Entwicklungsgeschichte der Wolffschen und Müller'schen Gänge. 982.
— Bsp. Olshausen und Veit, Geburtshülfe. 688.
Kleinhans, P. 890.
Klemm, Frauenmilchfett. 516.
Klemperer, Diät in Kurorten. 572.
Kletzsch, Veränderungen im Becken nach Operationen. 913.
Klingemann, Einflusss des Alkohols auf die Milch. 517.
Knapp, Scheintod der Neugeborenen. Bz. bespr. von v. Franqué. 151.
— P. 409.
Knorr, Alexander-Adams'sche Operation. 423.
Koblanck, Bakteriologie des Scheidensekrets Schwangerer. 261, 963.
Koch, W., Darmresektion. 247.
Kocher, Magenresektion. 95.
Kockel, Arsenvergiftung von der Scheide aus. 681.
Koechlin, P. 254.
König, Gastroenterostomie. 97.
— Murphyknopf. 239, 240.
Koetschau, Behandlung der Retroversio-flexio uteri. 902, 905.
Kolesinsky, Einfluss der Ernährung auf die Frauenmilch. 506.
Kolischer, Erkrankungen der weiblichen Harnröhre und Blase. Bz. bespr. von Hartz. 280.
Korswagen, Physiologische Ablösung der Placenta. 528.
Kosminski, P. 890.
Kossmann, Alexander-Adams'sche Operation. 423.
— Verbesserte Schlussschraube am Angiotryptor. 953.
— Placentarbildung. 908.
— Syncytiumfrage. 980.
— Bsp. Marchand, Placentarbildung. 923.
— Bsp. Peters, Einbettung des menschlichen Eies und das früheste bisher bekannte menschliche Placentationsstadium. 923.
Kouwer, Ureterstein als Ursache von Geburtsstörung. 534.
Krecke, Dermoid der Bauchdecken. 551.
— Lipomyom des Uterus. 659.
— Paget's Disease of the nipple. 551.
— Zwillingsschwangerschaften. Familienstammbaum. 550.
Kreisch, Zur Anatomie und Pathologie der Tubargravidität. **794.**
Kreissl, Gonorrhoe. 269.
Kreitmair, Blasenmole und sog. maligne Deciduome. 137.
Kreutzmann, Habitueller Abort. 683.
— Uteruscarcinom bei vorgeschrittener Schwangerschaft. 683.
Krönig, Behandlung des Nabelschnurbruchs. 258.
— Erkrankungen des Wurmfortsatzes und der Adnexe. 259.
— Puerperalfieber. 968.
— Bakteriologie des Puerperalfiebers. 961.

Krönig, Verschiedene Streptokokkenarten. **703.**
— Bsp. Nagel, Gynaekologie des praktischen Arztes. 281.
Krönlein, Gastroenterostomie 97.
— Magenresektion. 95.
Kromeyer, Austilgung der Syphilis. Bz. bespr. v. Spener. 147.
Krukenberg, Sarkom des Ovarium. 964.
Krumm, Magenresektion. 95
Krusen, Folgen abdominaler Operationen. 129.
— Pyosalpinx. Darmfistel. 679.
Kühne, P. 101.
Kümell, Murphyknopf. 241.
Küstner, Demonstrationen. 974.
— Gummihandschuhe. 967.
— Myomoperationen. 948.
— Wochenbetts-Diätetik. 978, 979.
— Unteres Uterinsegment und Cervix. 972.
Küttner, Darmanastomose. 244.
Kuzmik, Darmnaht. 244.
Kynoch, Ovarialtumor. 572.

L.

Laffont, Nerven der Mamma. 518.
Landau, L., Myomlehre. 947.
Landau, R., Versehen der Frauen. **689.**
Landerer, Darmnaht. 244.
Langer, Frauenmilchfett. 514.
Lantos, Behandlung des Abortus. **600.**
Lauenstein, Gastroenterostomie. 97.
— Magenresektion. 95.
Laves, Frauenmilchfett. 511.
Lawrie, Ovarialschwangerschaft. 567.
— Uterus-Fibrom. 130.
Lea, Haematosalpinx bei chronischer Salpingitis. 907.
— Puerperale Eklampsie. 907.
— Ovarialsarkom. 568.
Lebedeff, Frauenmilchfett. 514.
Legueu, Totale abdominale Hysterektomie bei Entzündungen der Adnexe. 140.
Leisse, Collision von Zwillingen. 119.
— Geburtserschwerung durch einen Lebertumor. 121, 125.
— Inversio uteri totalis. 128.
— Mastdarm-Scheidenzerreissung intra partum. 123, 126.
Lennander, Murphyknopf. 242.
Lennhoff, Wanderniere. 686.
Léonté, Chirurgische Behandlung der Extrauterinschwangerschaft. 135.
Leopold, Aufbau der Placenta. 966.
Leopold — P. 539.
Lepage, Einfluss der Amputatio colli auf spätere Schwangerschaften und Entbindungen. 911.
Lepage, Appendicitis während der Schwangerschaft. 910.
Leriche, Gebärmutterleiden und Radfahren. 134.
Leroy, Pest bei einer Wöchnerin. 268.
Lesser, Vagina duplex, Uterus duplex mit Cloakenbildung. 261.
Levrat, Einfluss des Nervensystems auf die Milchsekretion. 518.
Levy, F., Operative Behandlung kleiner und mittelgrosser Myome. 646.
Lewers, Uterus mit vielen Fibroiden. 255.
Lewitzky, Elephantiasis genitalium und Carcinom. 561.
v. Leyden, Handbuch der Ernährungstherapie und Diätetik. Bz. bespr. v. Freyhan. 432, 693.
Lihotzky, Myomektomie. 419.
Lilienfeld, Anatom. Befund an dem Genitalapparat einer 31jähr. Frau, 7 Jahre nach bilateraler Castration. Bz. (Selbstbericht). 574.
Limnell, Ovarialtumoren. Bz. (Selbstbericht). 291.
Lindemann, Elektrischer Heissluftapparat. 573.
Lindenthal, Bakteriologie des Puerperalfiebers. 960.
Lindner, Magenresektion. 95.
Linkenheld, Gynackologische Abdominalchirurgie. 118.
— Geborstenes Aneurysma der A. iliaca externa. 129.
— Appendicitis chronica. 128.
— Geburtsbeschleunigende Wirkung des Chloroforms. 541, 543.
— Verwendung des Darms zu plastischen Zwecken. 543, 545.
— Mastdarm-Scheidenzerreissung intra partum. 125.
— Geplatzte Tubarschwangerschaft. 128.
Littauer, A., Leipziger geburtshülfliche Statistik für 1894. Bz. (Selbstbericht). 148.
Lochte, Enteritis syphilitica. 137.
Löhlein, Myomoperation. 955.
— Prophylaxe des Puerperalfiebers. 969.
Löwit, Leukaemie und Leukocytose. 685.
Longaker, Operationen während der Schwangerschaft. 912.
Lott, Frühdiagnose der Schwangerschaft. 670.
Ludwig, Combination von Gravidität mit Tumoren. 665.
— Ureterenanastomose. 660.
Lundsgaard, Ophthalmia neonatorum. 647.
Luria, Murphyknopf. 240, 243.

M.
Macé, Veränderungen der Milz bei macerirten Früchten und Syphilisdiagnose. 266
Macfadyen, Keimtheorie der Krankheiten. 677.
Mackenrodt, Myom. 955.
— Exstirpation von Uterus und Scheide in toto. 674.
— Studium der Frauenheilkunde. Bz. bespr. v. Heyder. 145.
Madler, Vaginaefixatio uteri. 893. 899.
Magruder, Geburt bei einem 12jähr. Mädchen. 683.
Le Maire, Gynaekologisches und Geburtshülfliches aus Dänemark. Sb. 645.
Mangiagalli, Colpotomie. 107.
— Hysteropexis. 107.
— Isolierung der Ureteren. 108.
— Retrodeviationen des Uterus. 111.
— Walcher'sche Hängelage. 104.
Mangin, Anwendung starker Ströme in der Gynaekologie. 135.
— Enterocele d. hinteren Scheidenwand. 136.
— Unterbindung der Aa. uterinae bei Gebärmutterblutungen. 134.
— Behandlung der Extrauterinschwangerschaft. 133.
Mannaberg, Leukaemie und Leukocytose. 685.
Marchand, Placentarbildung. Bz. bespr. v. Kossmann. 923.
Martin, A. (Berlin), Alexander-Adamssche Operation. 423.
— Curettement. 978.
— Myombehandlung. 947.
— Prophylaxe des Puerperalfiebers. 968.
— P. 409. 538.
Martin, A. (Rouen), Enterocele der hinteren Scheidenwand. 136.
Martin, Chr., Uterus bicornis. 130.
— Myom des Lig. rotundum. 130.
— Einige Streitpunkte bei der Nachbehandlung von Laparotomiefällen. 131.
Martin, F. H. (Chicago), Ureter-Implantation. 680.
— Elektricität bei der mechanischen Behandlung der Uterus-Verlagerungen. 680.
— Multiple Uterusfibrome u. doppelseitige Tubo-Ovarialcyste. 680.
Martin, J. H., Implantation des Ureter in das Rectum. 913.
Martius, Insufficienz des Herzmuskels. 685.
Marwedel, Enteroanastomose. 99.
— Murphyknopf. 240. 242. 243.
Maschka. — P. 409.
Matthaei, Dermoid des Ovarium. 137.
Maygrier, Blasensprung während der Schwangerschaft. Foetus ausserhalb der Eihöhle. 566.
Maygrier, Wiederholte Eklampsie im Verlauf einer Schwangerschaft. 676.
Mazet, Iritis bei Metritis. 136.
Mekerttschiantz, Haematoma vulvae post coitum primum und post partum. **841.**
Mendes de Leon, Dysmenorrhoe. 535.
Menge, Bakteriologie des Puerperalfiebers. 961.
— Verschiedene Streptokokkenarten. **703.**
Mériel, Behandlung der Endometritis. 134.
v. Mering, Magennerven. 686.
Merttens, Behandlung des Collumcarcinoms in vorgerückteren Schwangerschaftsstadien. **84.**
Meyer, L., Darmverschliessung während der Schwangerschaft und Geburt. **159.**
— Diprosopus anencephalicus. 267.
— Wiederholte Nebenhornschwangerschaft bei derselben Person. 970.
— Bericht aus der Entbindungs- und Findelanstalt in Kopenhagen für 1897. 648.
Meyer, Willy, Murphyknopf. 239.
Michie, Eiterungen in der Nähe des schwangeren Uterus. 430.
Mikulicz, Gastroenterostomie. 97. 98.
— Magenfunction nach Pyloroplastik. 247.
- Resektion des Magens. 94. 95.
Miller, A., Bericht über eine 20jähr. geburtshülfl. Thätigkeit. 569.
Miller, G. B., Bakterien des Uterus. 569.
Mintz, Magenfunction nach Gastroentorostomie. 247.
Mirabeau, Cystoskopie beim Weibe. 652. 656.
— Tuberkulöse Peritonitis. 553.
Mitschel, Frauenmilchfett. 514.
Modestow, Verletzung des Scheidengewölbes durch einen zerbrochenen gläsernen Vaginalkatheter. 562.
Monari, Darmresektion. 247.
Montgomery, Myomektomie bei Schwangerschaft. 263.
Morse, Uebergang von Fett in die Milch. 516.
Mosley, Myxofibroma uteri. 569.
Mueller, A., Cervixdilatator. 555.
— Doppelseitige Cystenniere. 415.
— Wirkung des chinesischen Emmenagogum Man-Mu oder Eumenol. 651.
— Geburtshülfliches Phantom. 414.
Müller, P. (Bern), Querlage. 572.
— Prolaps. 572.
— Uteruscarcinom. 572.
Müllerheim, Roentgen-Aufnahmen. 964.
Mündler, Magenresektion. 95.

Mündler, Murphyknopf. 240.
Murphy, Murphyknopf. 239. 240.
Murray, Latente gonorrhoische Infektion. 132.
Mc. Murtry, Behandlung des Uteruscarcinoms. 265.

N.

Nagel, Gynaekologie des praktischen Arztes Bz. bespr. v. Krönig. 281.
Napier, Primäres Ovarialsarkom. 572.
Narath, Dünndarmvaginalfisteln, Darmausschaltung. 100.
Nassauer, Behandlung der Blutungen aus dem weiblichen Genitale. Stypticin. **623**, 657, 658.
Neale, Symphysiotomie. 569.
— Uterusperforation 569.
Nélaton, Appendicitis. 910.
Neugebauer, Idiopathische Adipositas. 974.
— Bauchdeckenfibroid. 974.
— Extrauterinschwangerschaft. 974.
— Hermaphroditismus. 974.
— Hypertrophia mammae. 974.
— Penis perinealis. 974.
— Venus cruenta violans interdum occidens. **221, 889.**
Neumann, J., Neue Methode der inneren Beckenmessung. 981.
— Lungenmetastasen bei malignem Deciduom. 268.
Newman, Doyen-Thumim'sche Klemmen. 680.
Nicodemi, Kaiserschnitt. 881.
Nijhoff, Das befruchtete Ei im Eileiter. 531.
— Vaginale Hysterektomie. 535.
Noble, Ch. P., Operation der Blasen-Scheidenfistel nach vaginaler Totalexstirpation. 130.
— Operationen an diabetischen Patientinnen. 570.
— Laparotomie bei einer Patientin mit Morbus Basedowii. 264.
— Mymektomien während der Schwangerschaft. 263.
— Operationen während der Schwangerschaft. 912.
— Adhaesionsstränge nach Ventrifixatio uteri. 679.
Noble, G. H., Ureterenverletzung. 265.
v. Noorden, Behandlung der chronischen Nierenkrankheiten. 685.
Norris, Operationen an diabetischen Patientinnen. 570.
— Operationen bei Morbus Basedowii. 264.
— Operationen während der Schwangerschaft. 912.
— Wundnaht nach Bauchschnitt. 426.

O.

Obaliński, Darmausschaltung. 100.
Odebrecht, Corpus- und Cervixcarcinom bei wenig vergrössertem Uterus. 674.
Odebrecht, Doppeltumor des Ovarium. 674.
Oliver, Adenom des Endometrium. 677.
— Ovarialfibroid mit Blutungen unter der Kapsel 677.
Olshausen, Conservative und fortschrittliche Richtung. 941.
— Exstirpation einer grossen Gallenblase 674.
— Subchoriales tuberöses Haematom. 259.
— Die Talgdrüsen der grossen und kleinen Labien. 908.
— Myom. 955.
— Placenta praevia totalis. 952.
— Puerperalfieber. 970.
— Scaphocephali. 965.
— Tetanus-Epidemie. 971.
— Vaginaler Kaiserschnitt wegen Carcinoma cervicis im 9. Schwangerschaftsmonat. 909.
— Wochenbetts-Diätetik. 979.
— Geburtshülfe. Bz. bespr. v. G. Klein. 688.
— P. 409.
Opitz, Acardiacus. 674.
— Adnextumor. 261.
— Drüsenveränderungen bei Schwangerschaft. 974.
— Foetus mit grosser Nabelschnurhernie. 909.
— Weiblicher Hemicephalus. 909.
— Missbildungen. 260.
— Zahlreiche Nebentuben. 261.
— Placenta bilobata. 674.
— Placenta mit Foetus papyraceus. 674.
— Placenta von eineiigen Zwillingen in einem Amnion. 674.
— Vergleich der Placentarbildung bei Meerschweinchen, Kaninchen und Katze mit der beim Menschen. 674, 675, 908.
— Placenta praevia centralis und Hydramnios 909.
— Puerperalfieber. 968.
— Männlicher Thoracopagus tripus. 909.
— Primäre Tubentuberkulose. 261.
— Doppelter Uterus und doppelte Scheide mit Schwangerschaft im rechten Uterus. 674.
— Uteri mit geplatzter interstitieller Gravidität. 674.
Orthmann, Ovarial-Fibrom. 975.
— Ovarialmyom. 975.
— Einige seltenere Ovarial- und Tuben-Tumoren. **771.**
— Tubensarkom. 975.
— Tubenschwangerschaft. 261.
— Referate aus geburtshülflich-gynaekologischen Gesellschaften. Stzb. 129, 257, 423, 565, 674, 907.

Orthmann, Geburtshülflich-gynaekologische Mitteilungen aus anderen Gesellschaften und Vereinen. Stzb. 136, 268, 427, 571, 680, 913.
v. Ott, Fibromyom des Uterus. 561.
Oui, Dystokie in Folge von aussergewöhnlich grosser Frucht. 911.
Ovink, Intrauterine Einspritzungen zur Erregung von Frühgeburten. 522.

P.

Pagliano, Behandlung der nicht puerperalen Osteomalacie durch Castration. 134.
Palmer, Uebergang von Morphium auf das Kind. 265.
— Salpingo-Oophorektomie. 270.
Pamard, Supravaginale Amputation des carcinomatösen Collum uteri. 140.
Pantaloni, Totale abdominale Hysterektomie wegen Carcinom. 140.
— Totale abdominale Hysterektomie nach medianer Durchschneidung. 140.
Pasquali, Uterusfixation. 107.
— Therapie der Uterusfibrome. 105.
Pastanelli, Aetiologie und Chirurgie der Salpingo-Oophoritiden. Bz. bespr. v. Weisschedel. 148.
Pelzer, Glycerin-Gelatin-Bougies zur künstlichen Frühgeburt. 902.
Pestalozza, Isolierung des Uterus. 108.
— Spontane Ruptur des Uterus während der Geburt. 882.
— Walcher'sche Hängelage. 104.
Peter, L. C., Lange Retention einer todten Frucht im Uterus. 570.
Peters, Cranioclast. 975.
— Cranioclasie und eine Modification des Braun'schen Cranioclasten. 672.
— Früheste menschliche Placentation. **41**, (Bemerkungen hierzu von C. Ruge) **59**.
— Einbettung des menschlichen Eies und das früheste bisher bekannte menschliche Placentationsstadium, Bz. bespr. v. Kossmann. 923.
Petersen (Frankfurt a. M.), Amputatio uteri gravidi myomatosi supravaginalis. **217.**
Petersen (Heidelberg), Operation gutartiger Magenerkrankungen. 686.
Peterson, Tuberkulose der Mesenterialdrüsen. 913.
Pfannenstiel, Traubige gutartige Geschwulst der Cervix uteri. 952.
— Schnitt eines 12—14 Tage alten Eies. 966.
— Nieren-Kapsel-Myom. 952.
— Pyocele peritubaria. 952.
— Unteres Uterinsegment und Cervix. 972.
Phenomenow. — P. 650.
Phillips, Antistreptokokkenserum. 113.
Phillips, Dermoidcyste des Ovarium. 256.
Piccoli, Conservative Methode zur Behandlung der chronischen Inversio uteri (Kolpo-Hysterotomia posterior). 888.
Pick, Syphilis des Bauchfells und Amyloid der weibl. Genitalorgane. 139.
Pinard, Künstlicher Abort bei Beckenenge. 136.
— Folgen der am Uterus ausgeführten Operationen in Bezug auf spätere Schwangerschaften und Entbindungen. 909, 911.
Pincus, L. Atmokausis. **868.**
— Neuerungen in der Technik der Atmokausis. 976.
Pinzani, Kaiserschnitt nach Ventrofixation. 107.
— Walcker'sche Hängelage. 103.
Platon, Gynaekol. Massage. 136.
— Schwangerschaft bei Uterus duplex. 135.
Poetter, Bsp Bertog, Brennecke, Dietrich, Reform der geburtshülflichen Ordnung in Preussen. 926.
— Bsp. Stoos, Chirurgische Operation und ärztliche Behandlung. Eine strafrechtliche Studie. 927.
Pompe van Meerdervoort, Gebärmutterschleim im normalen Zustand u. während der Menstruation. 533.
— Hypertrophia mucosae uteri. 536.
Ponder, Zange. 425.
Ponfick, Placenta praevia cervicalis. 952.
Porak, Folgen der Amputatio colli für spätere Schwangerschaften und Entbindungen. 910.
Postnickow, Zweizeitige Gastroenterostomie. 246.
Pozzi, Appendicitis. 910.
— Behandlung der Extrauterinschwangerschaft. 133.
— Behandlung der Uterusfibrome und Collumcarcinome. 134.
Prewitt, Extrauterinschwangerschaft. 569.
Prior, Ovariotomie während der Schwangerschaft. 646.
Proben, Fall von abgestorbenem Ei. 915.
Prochownick, Cervixcarcinom mit multiplen Fibromyomen, Corpus luteum-Cyste u. Ovarialcystom. 137.
— Aetiologie u. Prophylaxe des Puerperalfiebers. 962.
— Ausgetragene verjauchte Tubarschwangerschaft. 682.
— Ausschneidung des puerperal septischen Uterus. **756.**
— Einwirkung der Vaporisation auf die Mucosa uteri. 977.
— P. 254.

Pryor, Chirurgische Behandlung von entzündlichen Beckenerkrankungen. 679.
Purcell, Nachbehandlung nach Laparotomie. 132.
Purslow, Uterusfibrom mit Ovarialcyste. 572.

Q.

Quénu, Appendicitis. 910.
— Einfluss von Operationen am Uterus auf spätere Schwangerschaft und Geburt 909.
Queirel, Spontane Frühgeburt. 136.
— Gesichtslage. 911.
— Stirnlage 911.
— Widerstandsfähigkeit des Nabelstranges. 133.

R.

Rabl, Atresie der Follikel und Bildung des Corpus luteum. 665.
Raineri, Unstillbares Erbrechen bei Nichtschwangeren. 109.
Rapin, Blutungen im 8. Schwangerschaftsmonat. 914.
Raed, Rupturirter Uterus mit Ovarialcyste. 425.
Reboul, Dermoidcysten. 136.
v. Recklinghausen, Cystisches Adenofibrom der grossen Schamlippe. 271.
— P. 101.
Redlich, Scheidenzerreissung sub coitu. 562.
Rehn, Bei Laparotomien verlorene Verbandstoffe. 684.
Reichard, Magenresektion 95.
Reichel, Darmausschaltung. 100.
Reid, Abdominaltumoren. 678.
Reschreiter, Stypticin bei Blutungen aus dem weiblichen Genitale. 658.
Reynier, Totale abdominale Hysterektomie wegen Carcinom. 139.
Richelot, Darmverletzungen nach Hysterektomie. 135.
— Retroversio uteri. Vaginofixation. 133.
Ricketts, Extrauterinschwangerschaft. 264.
— Uebergang von Morphium auf das Kind. 264.
Rieck, Primäre Tuberkulose der Vulva einer Erwachsenen und ihre Beziehungen zum Ulcus rodens vulvae. 842.
Riedel, Gastroenterostomie. 97.
Riegel, Magensaftsekretion. 686.
Riva-Rocci, Darmresektion. 248.
Robecchi, Eine specielle Indikation zur Unterbrechung der Schwangerschaft. 109.
Roberts, Elephantiasis vulvae. 269.
— Primäres Tubencarcinom. 563.
Robinson, Antistreptokokkenserum 112, 266.
— Vulvitis bei Kindern. 421, 422.
Robson, Vollkommene Entfernung von Foetus und Fruchtsack bei vorgeschrittener Extrauterinschwangerschaft. 567.
Röhrig, Nerven der Mamma. 518.
Rohé, N. für R. 538.
Romberg, Insufficienz des Herzmuskels. 685.
Rooswinkel, Tubo-uterine Schwangerschaft. 523.
Rosenfeld, Uebergang von Fett in die Milch. 511.
— Lage des Magens. 686.
Rosenheim, Gastroenterostomie. 97.
— Magenfunction nach Gastroenterostomie. 247
Rosenstein, Wachsreconstruction eines jungen menschlichen Eies. 965.
Rosner — P. 650.
Rossa, Die gestielten Anhänge des Ligam. latum. Bz. besp. von v. Franqué 573.
v. Rosthorn, Behandlung der Myome. 943, 956.
— Puerperalfieber. 968.
— Tetanus-Epidemie. 971.
— Krankheiten des Beckenbindegewebes. Bz. besp. v. Amann jr. 915.
de Rothschild, Congenitale Cysten der Sacralgegend. 676.
Routh, Antistreptokokkenserum. 112.
— Puerperale Eklampsie. 906.
— Myxosarkom des Uterus. 907.
— Nachbehandlung nach Laparotomie. 131.
— Tubarer Abort. 115.
— Primäres Tubencarcinom. 564.
— Vulvitis bei Kindern. 422.
Routier, Murphyknopf. 241.
Roux, Gastroenterostomie. 98.
Ruge, C., Carcinoma corporis uteri. 675.
— Bemerkungen zur frühesten menschlichen Placentation nach H. Peters. 59.
— Placentarbildung. 908.
— Talgdrüsen der grossen und kleinen Labien. 908.
Ruggi, Neue Methode der Radicalheilung der prolabirten weiblichen Geschlechtsorgane. 889.
Rumpe, Geburtserschwerung durch einen Lebertumor. 125.
Rumpf, W. H., Massage bei der Behandlung der Uterusverlagerungen. 680.
Ruppel, Frauenmilchfett. 511.
Rydygier, Darmresektion. 96.

S.

Saenger, M., Abortbehandlung. 862.
— Chorea gravidarum. 676.
— Cystöser Tumor der hinteren Bauchwand, entstanden aus Resten des Wolff'schen Körpers. 676.
— Modification der Neugebauer-Le Fort-schen Kolporrhaphia mediana. 257.

Saenger, Myelitis und Geburt. 566.
— Dauererfolge der Myomoperationen. 424.
— Behandlung des Nabelschnurbruchs. 258.
— N. für Harris. 536.
— Pseudohermaphroditismus masculinus. 258.
— Purpura puerperalis. 565.
— Künstliche Sterilisirung der Frauen bei absolut verengtem Becken. 429.
— Dauererfolge nach Symphysiotomie und Kaiserschnitt. 429.
— Abdominale Uretero-cysto-anastomosis bei Ureter-Genitalfisteln. **187.**
— Erkrankungen des Wurmfortsatzes und der Adnexe. 258.
— P. 890.
de Saint-Blaise, Autointoxikation der Schwangerschaft. 133.
Samschin, Fibromyom des Uterus. 560.
— Kaiserschnitt bei absoluter Indikation. 560.
— Koeliotomie behufs Entfernung eines schwangeren rudimentären Hornes. 560.
Saniter, Hochgradige Anaemie bei einer im 7. Monat Schwangeren. 908.
Sarwey, Kolpo-Koeliotomien. 981.
Savage, Tubarschwangerschaft. 430.
Savor, Milzruptur bei einer Schwangeren. 417.
Schäffer, R., Schwangere im 7. Monat mit Osteomalacie. 261.
— Subchoriales tuberöses Haematom. 259.
Schatz, Aufgeblähter reifer Eisack. 965.
— Langes Liegen nach der Entbindung. 979.
— Myombehandlung. 955.
— Mechanismus und Behandlung der Nachgeburtsperiode. 972.
— Mortalitätsstatistik im Wochenbett. 970.
— Prophylaxe des Puerperalfiebers. 968.
— Unteres Uterinsegment und Cervix. 972.
Schauta, Cranioclast. 673.
— Myombehandlung. 949.
— Myoma uteri, vaginale Exstirpation. 661, 662.
— Stielbehandlung bei Myomektomie. 420.
— Partielle Exstirpation des Ovarium. 663.
— Prophylaxe des Puerperalfiebers. 962.
— Frühdiagnose der Schwangerschaft. 670, 671.
— Urterenanastomose. 659.
Schede, Darmresektion. 96.
— Gastroenterostomie. 97.
— Murphyknopf. 243.
Schiller, Darminvagination. 96.
— Enteroanastomose. 99.
Schlatter, Darmfunktion nach Entfernung des Magens. 247.
Schlossmann, Frauenmilchfett. 516.
Schmeltz, Vorübergehende Compression der Aorta bei Bauchoperationen. 135.
Schmid, Partielle Abtrennung der Portio vaginalis bei engem Becken. 137.
Schmidt, M., Frühdiagnose und Behandlung der Aortenaneurysmen. 686.
— Tod nach Injektion von Chlorzink in den Uterus. **860.**
Schmit (Wien), Schwangerschaft und Geburt nach abdominaler Myomektomie. 418.
Schnell, Prolabirtes Corpus luteum. **767.**
Schroeder, Viertheiliger Kronioklast. 914.
— P. 254.
v. Schrötter, Insufficienz des Herzmuskels. 685.
Schuchardt, 48 Pfund schweres Myom des Uterus. 271.
Schücking, Injektionen von Kochsalzlösung. 545
Schukowski, Einfluss der Ernährung auf den Fettgehalt der Frauenmilch. 506.
Schultze, C., Bsp. Springfeld, Privatkrankenanstalten. 146.
Schultze-Vellinghausen, Pseudohermaphroditismus masculinus. 258.
Schwab, Congenitale Cysten der Sacralgegend. 676.
Schwalbe, — P. 101.
Schwartz, Appendicitis. 910.
Sebillotte, Sublimat in der Geburtshülfe. 267.
Sedan, Desinfektion in der Geburtshülfe. 133.
Segond, Appendicitis im 5. Monat der Schwangerschaft. 909.
— Behandlung der Extrauterinschwangerschaft. 132.
— Folgen einer Hysteropexie. 910.
— Einfluss von Operationen am Uterus auf spätere Schwangerschaft und Geburt. 909, 910.
Sellheim, Castration und Knochenwachstum. 950.
— Neues Modell für den geburtshülflichen Unterricht. 951.
— Tafeln von Serienschnitten durch weibliche Becken. 951.
— P. 254.
Senn, Darminvagination. 96.
Sépet, Tetanus puerperalis. 133.
Seydel, Carcinoma corporis uteri. 675.
— Placentarbildung. 908.
Shewachoff, Elephantiasis genitalium. 561.
— Ruptura fornicis posterioris vaginae sub coitu. 562.

Shober, Brustdrüsen- und Parotis-Tabletten in der Gynaekologie. 570.
— Ektopische Schwangerschaft, verbunden mit primärer Tubentuberkulose. 263.
— Wundnaht nach Bauchschnitt. 426.
Shoemaker, Chorioncysten. 129.
— Wundnaht nach Bauchschnitt. 426.
Sick, Murphyknopf. 243.
— Uterus myomatosus mit 3monatl. Graviditât. 428.
— Uterus mit Portiocarcinom und 3monatlicher Graviditât. 428.
Siedentopf, Placenta von Zwillingen. 138.
— Myxoma fibrosum placentae. 138.
— Sirenenbildung, Sympus dipus. 680.
— Abdominale Totalexstirpation. 680.
Siegel, Magenfunction nach Gastroenterostomie. 247.
Sigismund, Myomatöser Uterus, von Kindskopfgrösse, durch vaginale Totalexstirpation entfernt. 571.
— Rechtsseitige Tubenschwangerschaft. 136.
Simmonds, Deciduazellen. 682.
Sinclair, Todesursachen nach Coeliotomien. 911.
de Sinéty, Nerven der Mamma. 518.
Sippel, Hebammenfrage. Bz. bespr. v. Hartz. 925.
Sippy, Gonorrhoe vom Standpunkt der internen Medicin. 270.
Skutsch, Hydrocele muliebris. 271.
— Lipom der Nierenkapsel, zugleich mit multiplen Myomen. 138.
— Myomoperationen. 948.
— Narkosenlähmung. 271.
— Wehenanomalien 571.
— Bsp. Ahlfeld, Lehrbuch der Geburtshülfe. 276.
Smyly, Todesursachen nach Coeliotomien. 911.
Snell, Vulvitis bei Kindern. 422.
Snow, Myom. 567.
— Nachbehandlung nach Laparotomie. 131.
Socin — P. 254.
— N. für S. (Fehling). 407.
Solowij, Blasenmole. 966.
— Pseudohermaphroditismus. **210.**
Souligoux, Darmanastomose. 246.
Soxhlet, Uebergang von Fett in die Milch. 511.
Späth, Myxosarkom der Ovarien und des Uterus. 571.
Spampani, Uebergang von Nahrungsfett in die Milch. 517.
Spencer, H., Angeborene Geschwulstbildung am inneren Muttermund mit Hydrometra bei Neugeborenen. 256.
— Multiloculäre Dermoidcyste des Ovarium. 256.
Spene, Myomektomie nach einer neuen Methode. 679.
Spener, Bsp. Finger, Pathol. u. Therapie der Sterilität beim Manne. 433.
— Bsp. Kromeyer, Austilgung der Syphilis. 147.
Spinelli, Künstliche Frühgeburt. 109.
— Indikationen u. Technik der weiblichen Sterilisierung. 110.
Springfeld, Rechte und Pflichten d. Unternehmer von Privatkrankenanstalten etc. Bz. bespr. v. C. Schultze. 146.
Stähler, Bakteriengehalt des puerperalen Uterus. **737.**
Stedmann, Wanderniere. 427.
Steffeck, Subchoriales tuberöses Haematom. 260.
Steinthal, Unilaterale Darmausschaltung. 101.
Stendel, Murphyknopf. 240. 241.
Stewart, Murphyknopf. 242.
Stieda. — P. 101.
Stodsgard. — P. 649.
Stone, Seltenheit von Ovarialcysten bei Negerinnen. 265.
Stoos, Chirurgische Operation und ärztliche Behandlung. Eine strafrechtliche Studie Bz. besp. v. Poetter. 927.
Strassmann, P., Subchoriales tuberöses Haematom. 260.
— Vaginaler Kaiserschnitt. 428.
— Stzb., Congress der deutschen Gesellschaft für Gynaekologie. 941.
Stratz, Schönheit des weiblichen Körpers Bz. bespr. von G. Fritsch 143.
Strauss, Diät in Kurorten. 572.
Stroganoff, Uterusruptur während der Geburt. 559.
Stroh, Murphyknopf. 242, 243.
Struthers, Chronische Uterusinversion. 262.
Stumpf, Doppelseitige Cystenniere. 415.
Sutton, Ektopische Schwangerschaft. 567.
— Tubarschwangerschaft. 114.
Switalski, Ein zwischen den Blättern des Ligam. latum bei einem neugeborenen Mädchen gefundenes Ektodermalgebilde. **620.**

T.

Tait L., doppelseitiger Pyosalpinx und Ovarialabscess bei einer 37jähr. Virgo. 430.
— Infantiler Uterus bei einer 35jährigen Frau. 429.
— Vielknolliges Uterusmyom. 572.
Tarnier, Geburtshülfe Bz. bespr. von v. Franqué. 282.
Tate, Antistreptokokkenserum. 113.
— Fibromyoma uteri. 115.
— Uebergang von Morphium auf das Kind. 264.

Taylor, Koeliotomie. 911.
— Vaginale Hysterektomie. 269.
Tédenat, Gebärmutterleiden und Radfahren. 134.
Témoin, Darmverschluss bei einer Schwangeren. 269.
Theilhaber, Azoospermie. 411.
— Dauerresultate der Carcinomoperationen am Uterus. 413.
— Cystenniere. **496**.
— Doppelseitige Cystenniere. 415.
— Cystoskopie beim Weibe. 656.
— Indikation zur Myomoperation. 955.
— Therapie der tuberkulösen Peritonitis. 552, 554.
— Stypticin bei Blutungen aus dem weiblichen Genitale. 657.
— Verlauf der Geburten nach Fixation des Uterus. 895.
— Uterusmyom. 657.
Thierry, Subperitoneale Perforation der vorderen Blasenwand und Blasenhautfistel in Folge einer spontanen Entbindung. 911.
Thiemich, Einfluss der Ernährung und Lebensweise auf die Zusammensetzung der Frauenmilch. Sb. 504.
Thomas, J. H. Simon, Operative Behandlung der Tuberculosis peritonei. 524.
Thomson, H., Ekotopische Schwangerschaft **468.**
Thorn, Myombehandlung. 954.
— Tubenwehen. 138.
— Therapie des Uteruscarcinoms am Ende der Schwangerschaft. 138.
Thorne, Extrauterinschwangerschaft. 141.
Thumim, Verbesserung an der Hebelklemme. 953.
— Zur Technik der Hysterektomie. 139.
Timmermanns, Niederländische geburtshülfliche und gynaekol. Litteratur. 521.
La Torre, Walcher'sche Hängelage. 104.
— Unstillbares Erbrechen bei Nichtschwangeren. 109.
Trantenroth, Darmresektion und Darmanastomose Sb. 93, 239.
Trendelenburg, Behandlung des Darmbrandes bei eingeklemmten Brüchen. 96.
Tridondani, Histogenese und Pathogenese der Uterus-Fibromyome. 108.
Truzzi, Colpotomie. 107.
— Enuresis. 109.
Trzebicky, Darmresektion. 247.
Tscherning, Behandlung der Oberschenkelbrüche der Neugeborenen. 648.
— Ovarialhernie bei einem Neugeborenen. 648.
Tucholske, Resektion des Pylorus. 95.
Tussenbrock, Gynaekologische Elektrotherapie nach Apostoli. 531.

U.

Ullmann, Darmnaht. 245.
Unterberger, Heilgymnastik und Massage nach Thure Brandt in der Gynaekologie. 273.
Urban, Angeborene Missbildungen des Urogenitalapparates. 428.
— Tubenabort. 428.

V.

Varnier, Radiographie des schwangeren Uterus. 910.
Veit, Myomoperationen. 954.
— Unteres Uterinsegment und Cervix. 971, 972.
— Geburtshülfe. Bz. bespr. v. G. Klein. 688.
Verdelet, Sekundäres Sarkom des Nabels. 135.
— Darmverletzungen nach Hysterektomie. 134.
Villa — P. 102.
Vinay, Pyelonephritis in der Schwangerschaft. 136.
— Diabetes insipidus während der Schwangerschaft. 136.
Vineberg, Kürzung der Utero-Ovarial-Ligamente bei Prolaps des Ovarium. 678.
Virchow, Syphilis des Bauchfells und Amyloid der weibl. Genital-Organe. 139.
Vörner, Primäre Vaginitis gonorrhoica. **212.**
Vogel, A., Einfluss des Nervensystems auf die Milchsekretion. 518.
Voigt, M., Destruierende Blasenmole. **63.**

W.

Waldeyer. — P. 101.
Waldstein, Peritheliomä vaginae. (Haemangiosarkoma peritheliale). 662.
Wales, Behandlung starker Haemorrhagien intra partum. 568.
Wallich, Zur pathol. Anatomie der Neugeborenen. 135.
Walter, Coeliotomie. 911.
Walters, A. R, Puerperale Septicaemie, behandelt mit Antistreptokokkenserum. 112.
Walters, J., Puerperale Septicaemie, behandelt mit Antistreptokokkenserum. 112.
Walthard, Perforation und Kranioklasie mit dem dreiblättrigen Kranioklast. 1.
Walther, Leitfaden zur Pflege der Wöchnerinnen und Neugeborenen. Bz. bespr. v. Heidemann. 927.
— P. 254.
Watkins, Tampons und Pessare bei der Behandlung der Uterus-Verlagerungen. 680.

Weber, F., Tumoren des Ligam. rotundum uteri. **591.**
Wegele, Massage von Magen und Dickdarm. 573.
— Balneologencongress zu Berlin. Stzb. 572.
Weill, J., Entwicklungsmechanik des Geschlechts. **629.**
v. Weiss, Deformation des Beckens infolge einer cystischen Geschwulst im unteren Abschnitt der Wirbelsäule. **303.**
— Reform des Hebammenwesens in Bosnien und der Herzegowina. **870.**
Weisschedel, Originalarbeiten aus der italienischen Litteratur auf d. Gebiete d. Geburtsh. und Gynaek. für das Jahr 1898. B. 878.
— Italienische Gesellsch. für Geburtshülfe und Gynaekologie. Stzb. 103.
— Bsp. Calderini, Geburtshülfl. Therapie und Operationslehre. 691.
— Bsp. Pastanelli, Salpingo-Oophoritis. 148.
Werder, Maligne Ovarialtumoren. 680.
Werth, Ausfallserscheinungen nach abdominaler Myomotomie mit Zurücklassung des Ovarium. 946.
— Prophylaxe des Puerperalfiebers. 967.
— Sehr junges Tubenei. 965.
Wertheim, Desmoid des M. rectus. 417.
— Fibromyom des Uterus mit Achsendrehung. 417.
— Myomoperationen. 954.
— Vaginale Exstirpation grosser Myome. 661.
Whittle, Blutungen post partum. 677.
Wiesinger, Totale Darmausschaltung mit totaler Occlusion. 100.
— Cystadenom des Ovarium. 136.
— Vereitertes Myom des Uterus. 137.
Wiggin, Grosses Uterusfibrom. 914.
v. Wild, Desinfection. 970.
— Wochenbetts-Diätetik. 979.
Wilkinsen, Rupturierte Tubenmole. 141.
Williams, Gonococcus im Uterus. 569.
— Scheidenbakterien. 569.
Willink, Tjeenk, Beckenveränderungen nach Hüftgelenkentzündung. 527.
Wilms, Multiple Embryome des Ovarium. **585.**
Wilson, H. A., Erkrankungen des Sacroiliacalgelenks. 426.
v. Winckel, Bildungshemmung des Uterus. 272.
— Angeborene Mikrocephalie. 965.
Winckler, Bakteriengehalt des puerperalen Uterus. **787.**
Windscheid, Periodische Blutungen bei Hysterie. 565.
— Myelitis und Schwangerschaft. 565.
— Neuritis gravidarum und Neuritis puerperalis. Bz. bespr. v. Huber. 690.
— Bsp. Kisch, Uterus und Herz. 149.
Winkler, Nerven der Mamma. 518.
Winter, Alexander-Adams'sche Operationen. 273.
— Blasensteine. 272.
— Thure Brandt'sche Massage. 276.
Winternitz, Uebergang von Fett in die Milch 511.
— Spätresultate der Castration bei Myomen. 945.
— Gipsdarstellungen von Genitalerkrankungen zum Unterricht. 964.
Witebsky, Schleimpolyp der Vagina. 682.
Witthauer, Haematometra und Haematosalpinx. **205.**
Wölfler, Magen-Darmchirurgie. 94, 95.
— Murphyknopf. 242.
— Resorbirbarer Darmknopf. 243.
Woerner, Ovarialcysten. 684.
Wright, Kaiserschnitt. 141.

Z.

Zaleski, Einfluss der Ernährung auf die Frauenmilch. 506.
Zangemeister, Achsenzugvorrichtung. 907.
Zeit, Ureter-Implantation. 680.
Zepler, Orthopädischer Apparat zur Behandlung der Retrodeviationen des Uterus. 427.
Zielewicz, Murphyknopf. 241.
Zinke, Laparotomie. 270.
Zoege v. Manteuffel, Magenresektion. 95.
Zweifel, Angiothrypsie. 953.
— Chorea gravidarum. 676.
— Cranioclast. 975.
— Neugebauer-Le Fort'sche Kolporraphia mediana. 257.
— Schmerzen der Kreissenden. 566.
— Medicamentöse bezw. symptomatische Behandlung der Myome. 942, 956.
— Dauererfolge der Myomoperationen. 424.
— Behandlung des Nabelschnurbruchs. 258.
— Puerperalfieber. 967.
— Sterilisierung der Frauen. 429.
— Exantheme nach Sublimatspülungen bei Wöchnerinnen. 565.
— Dauerresultate nach Symphysiotomie und Kaiserschnitt. 429.
— Erkrankungen des Wurmfortsatzes und der Adnexe. 258.



Fig. 1.

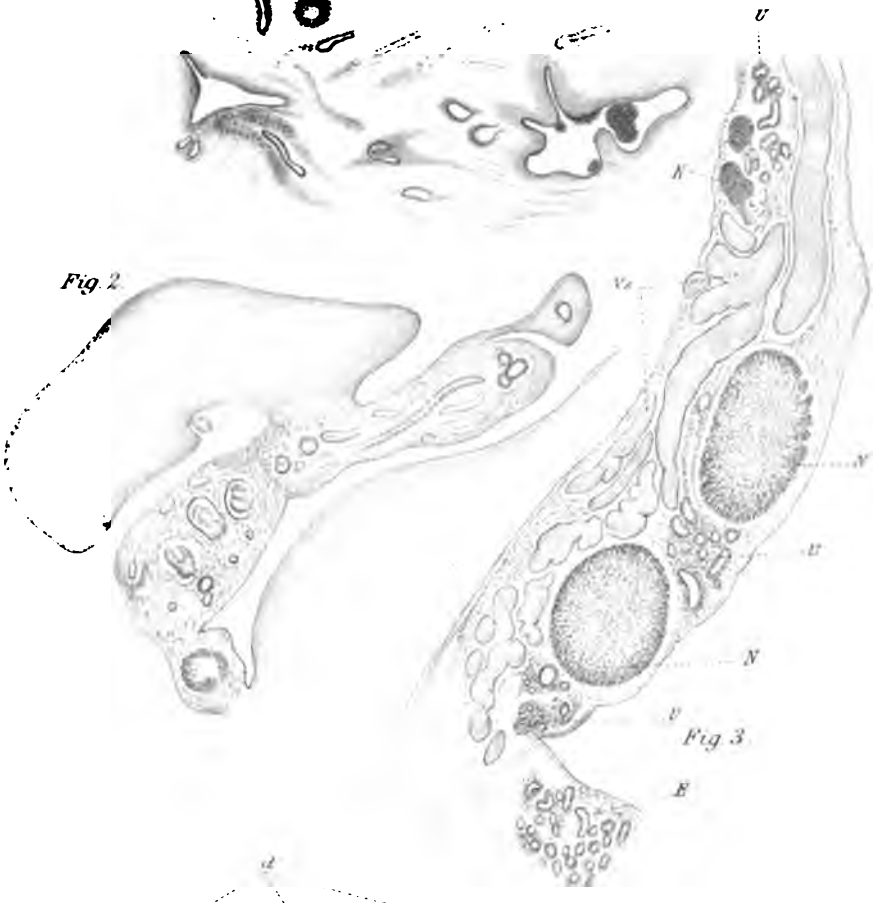

Fig. 2.

Fig. 3.

Fig. 4.

W. A. Mayer, Lith. Inst., Berlin.

Aschoff, Cystischer Adenofibrom der Leistengegend.

Verlag von S. Karger in Berlin NW. 6.

Fig. 1.

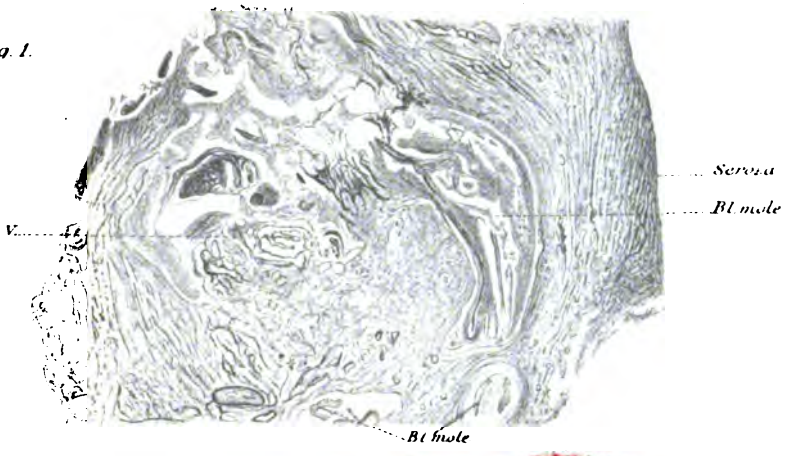

Fig. 2.

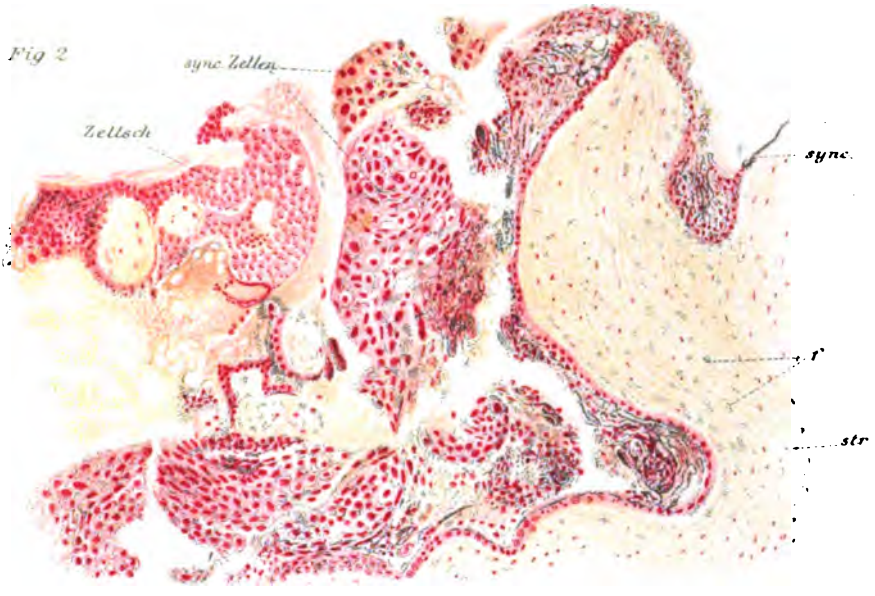

Fig. 3.

Gammert del. W. A. Meyn, Lith. Inst. Berlin S. 42.

Voigt, Ueber destruierende Blasenmole.

Verlag von S. Karger in Berlin NW6.



Fig. 1.

Fig. 2

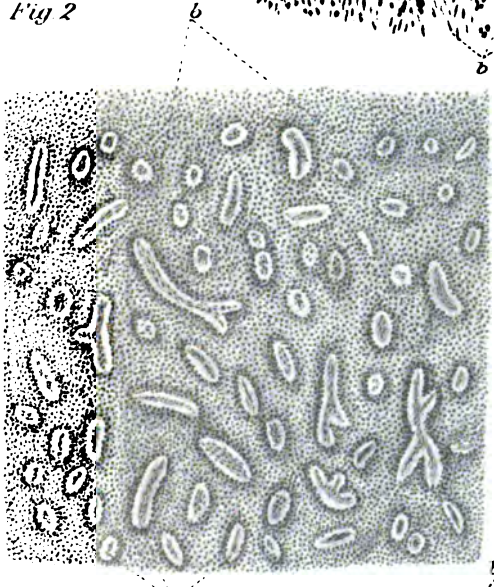

Fig. 3.



Fig. 4



W. A. Mein. Lith. Inst., Berlin S. 42.

Jung, Ueber primaere Sarkome der Vagina bei Erwachsenen

Verlag von S. Karger in Berlin NW. 6.

Fig. 1.

Fig. 2.

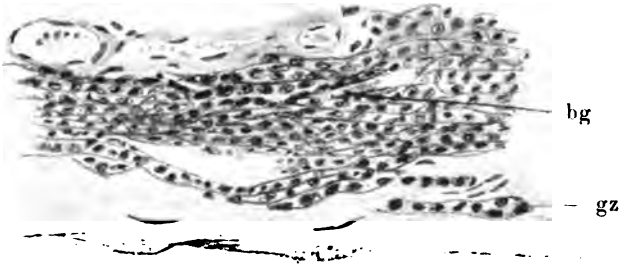

Fig. 3.

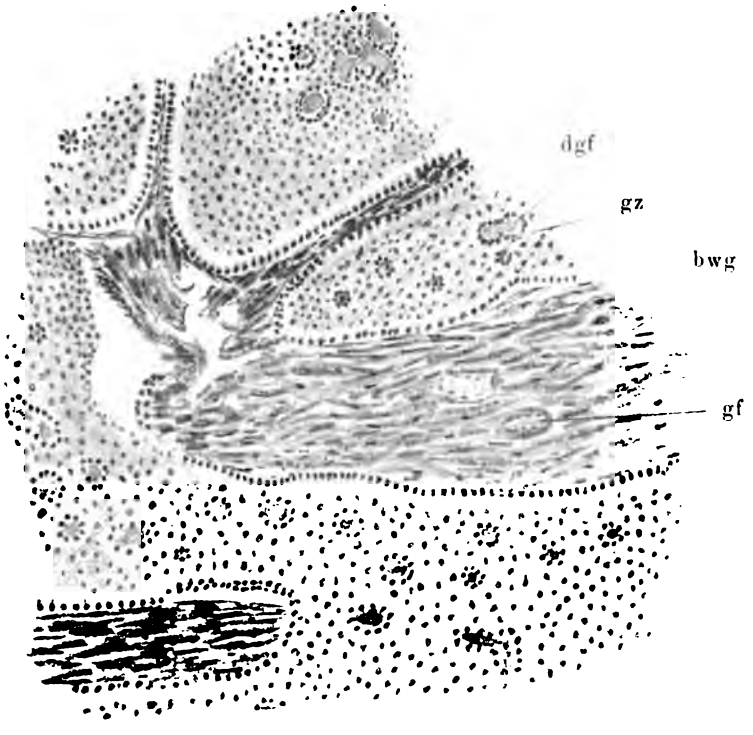

Herz, Zur Kenntnis des Endothelioms im Anschluss an ein Endothelioma lymphaticum ovarii.

Verlag von S. Karger in Berlin NW. 6.

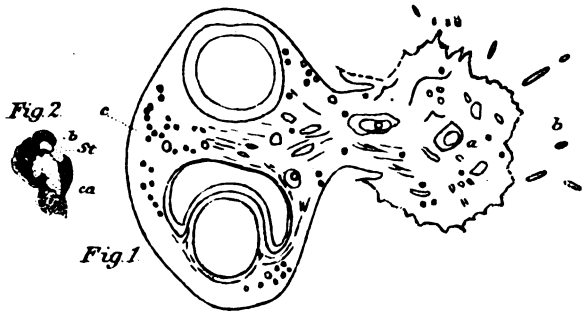

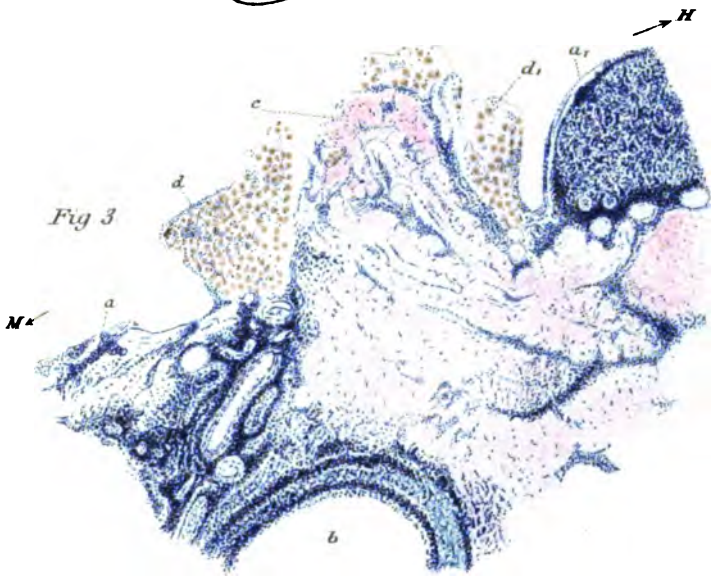

Dr Schnell del. W.A. Mayn, Lith. Inst., Berlin S. 42.

Schnell, Ein prolabiertes Corpus luteum.

Verlag von S. Karger in Berlin. N.W. 6.

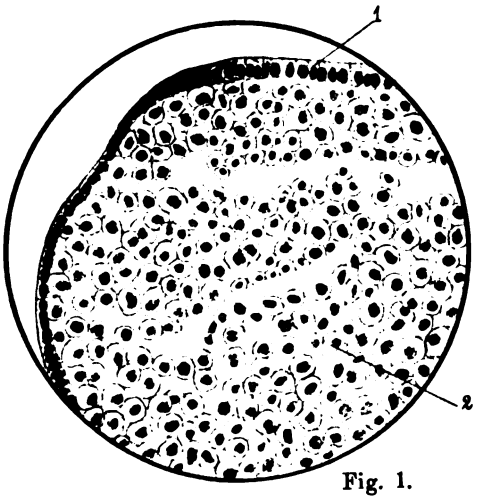

Fig. 1.

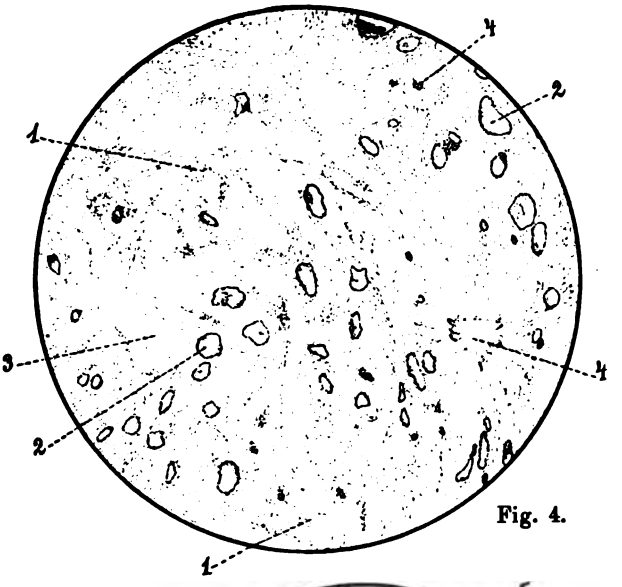

Fig. 4.

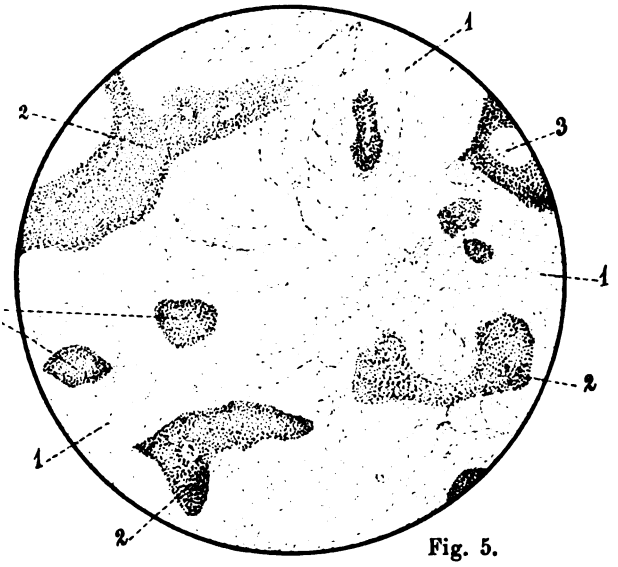

Fig. 5.

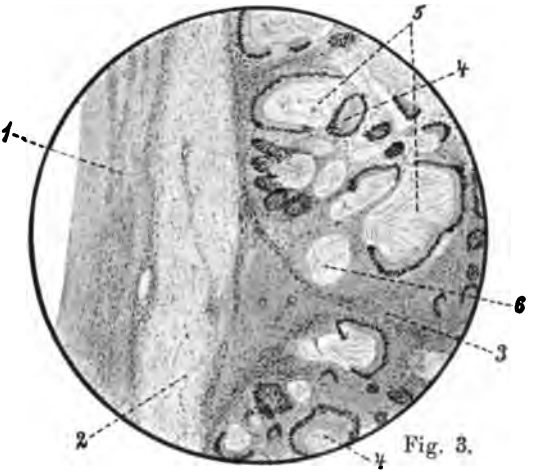

Fig. 3.

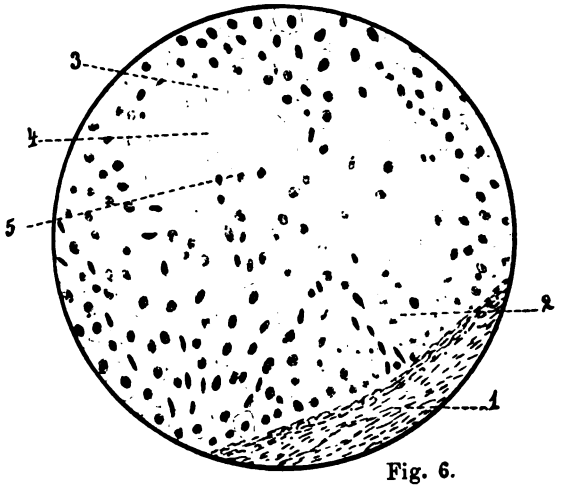

Fig. 6.

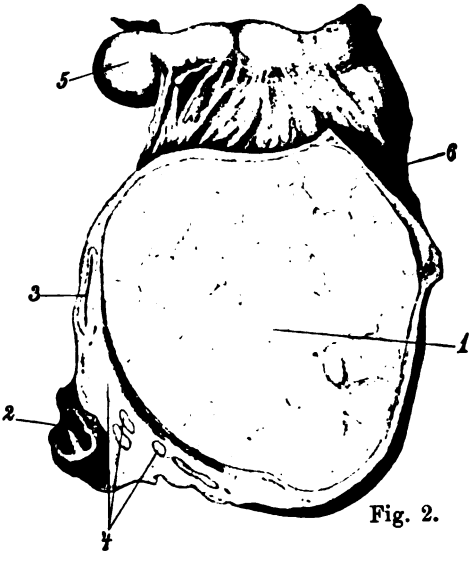

Fig. 2.

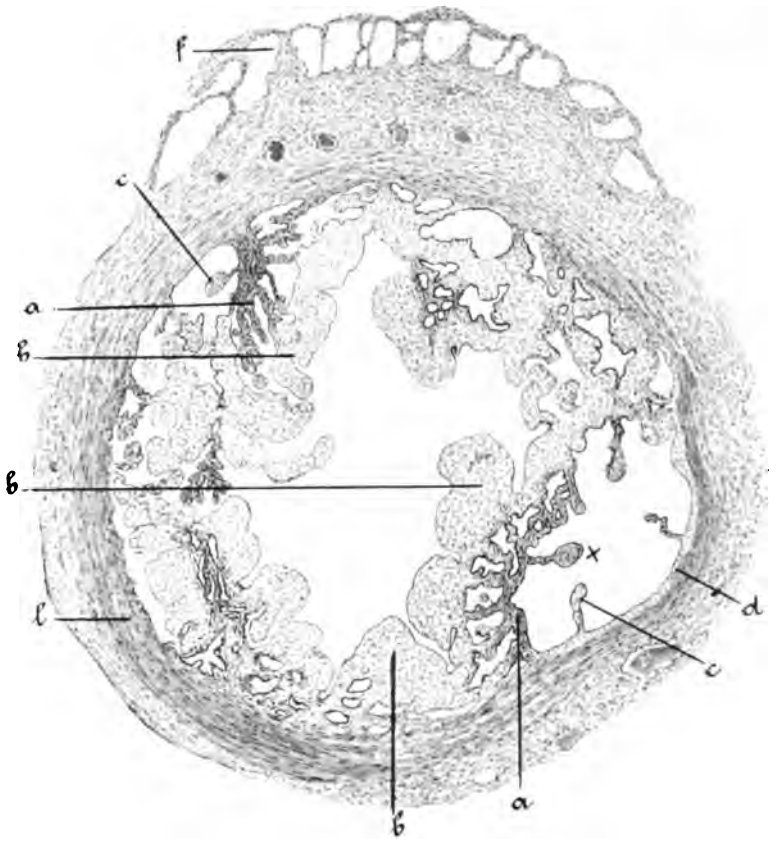

Fig. 1.

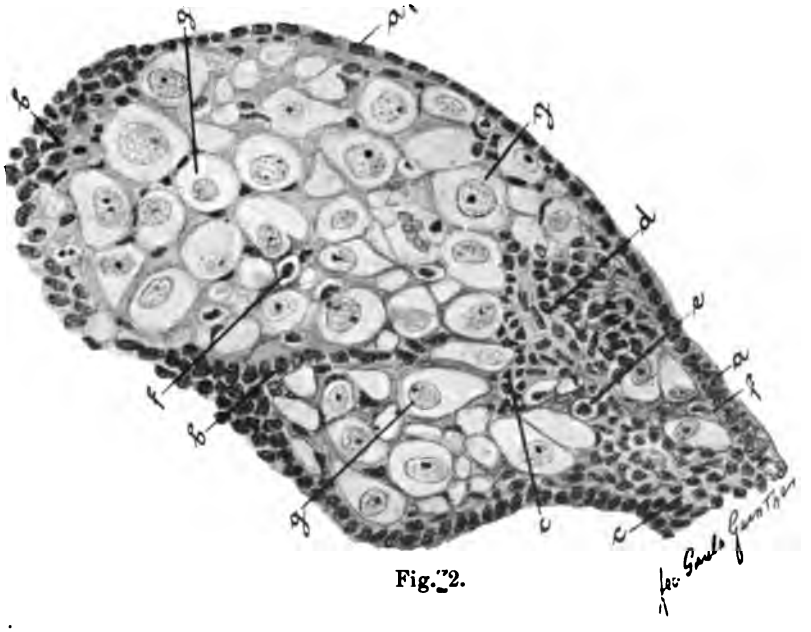

Fig. 2.

v. Both, Rechtsseitige Tubarschwangerschaft. Ruptur im 5. Monat. Entbindung des frei in der Bauchhöhle lebenden Kindes durch Laparotomie im 8. Monat.

Verlag von S. Karger in Berlin NW. 6.

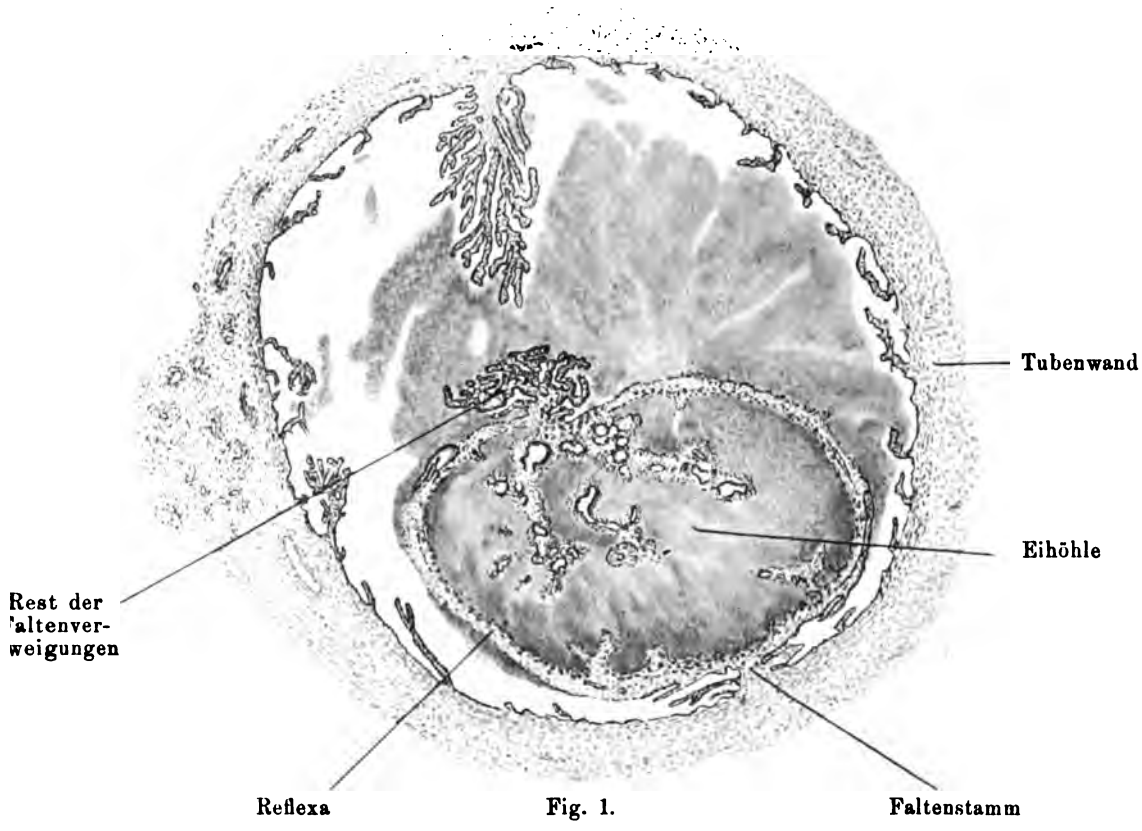
Tubenwand
Eihöhle
Rest der Faltenverzweigungen
Reflexa
Faltenstamm

Fig. 1.

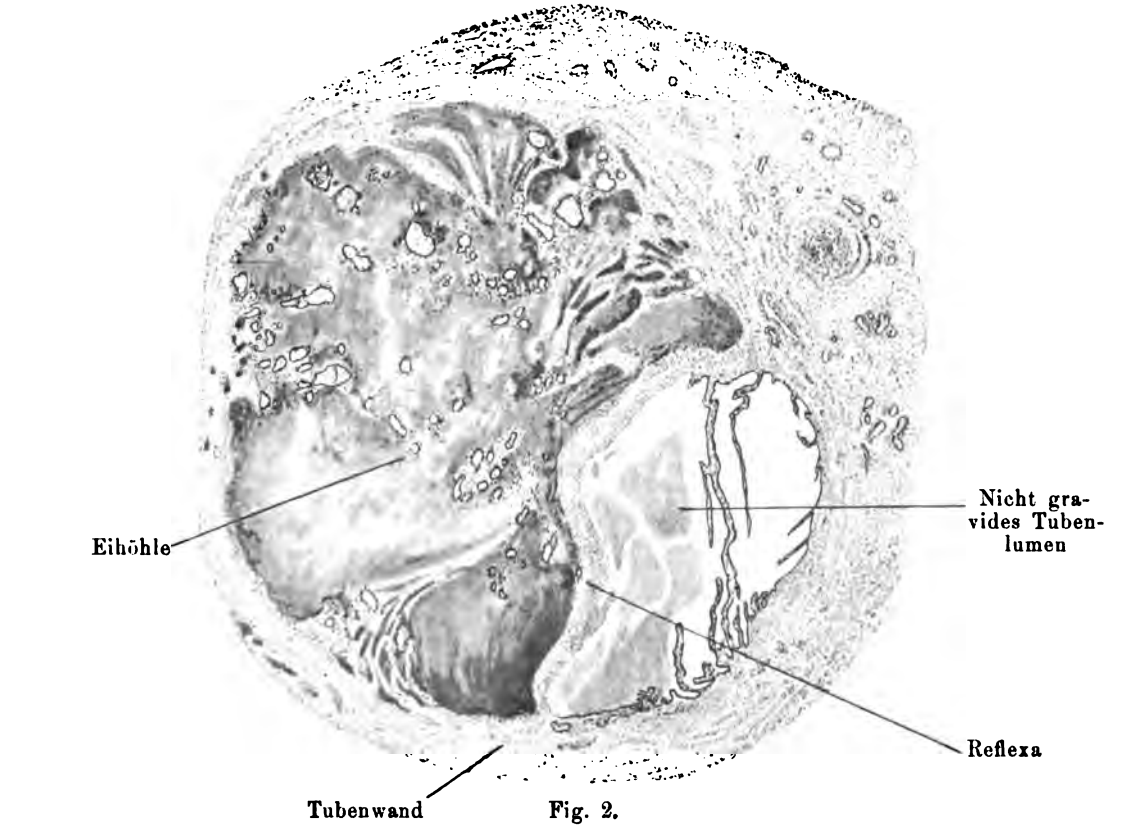
Nicht gravides Tubenlumen
Eihöhle
Reflexa
Tubenwand

Fig. 2.

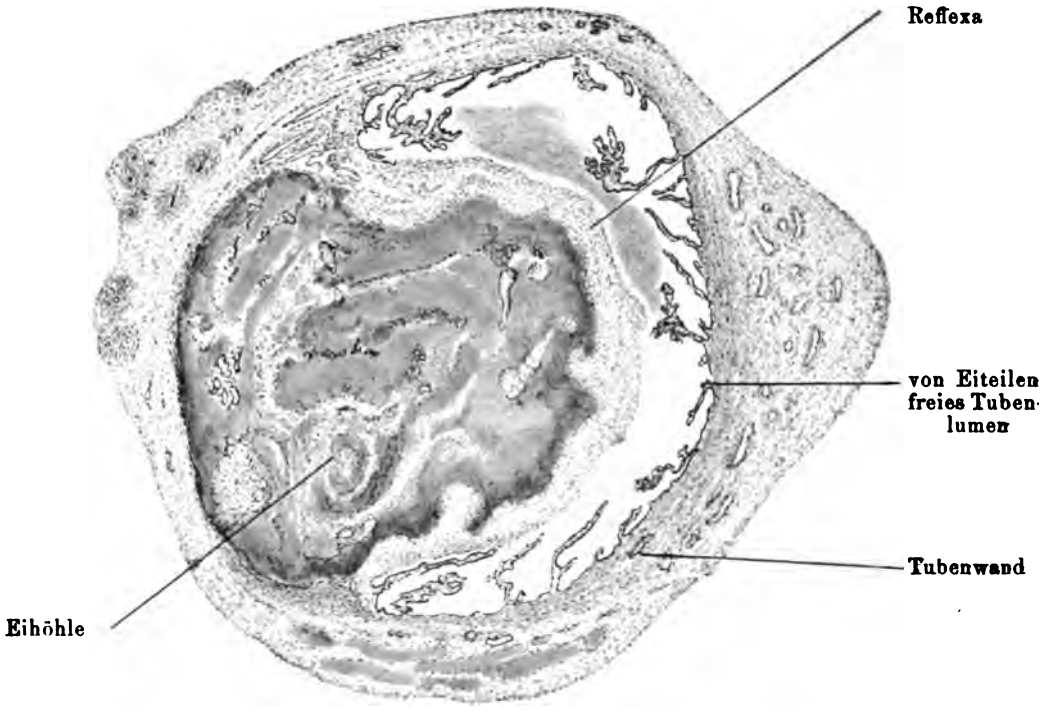
Reflexa
von Eiteilen freies Tubenlumen
Tubenwand
Eihöhle

Fig. 3.

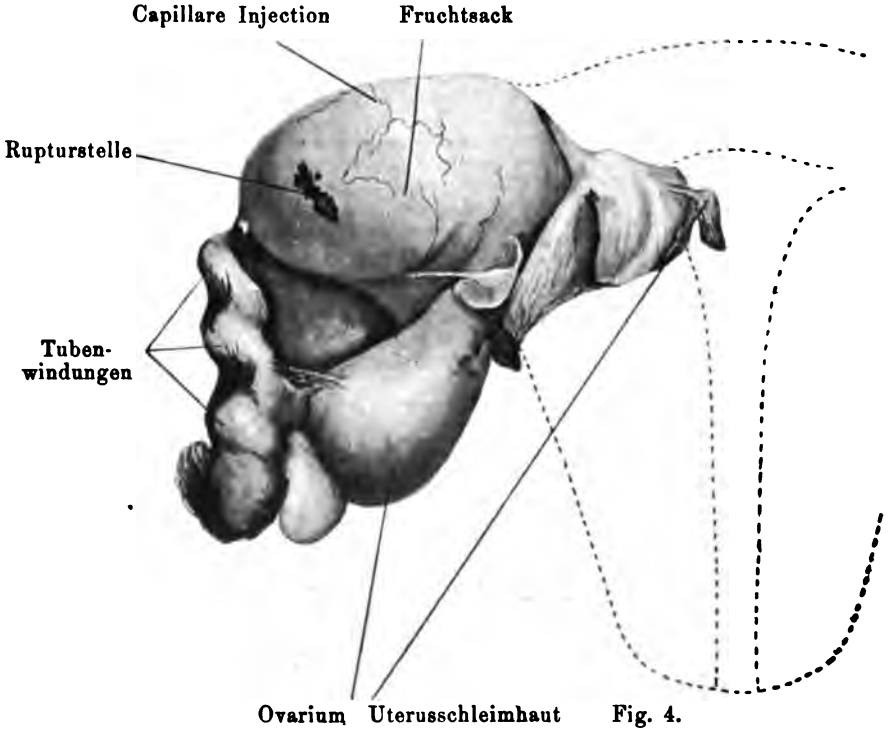
Capillare Injection
Fruchtsack
Rupturstelle
Tubenwindungen
Ovarium
Uterusschleimhaut

Fig. 4.



Hartz, Ein cystoeser Tumor (Cystadonom) an der hinteren

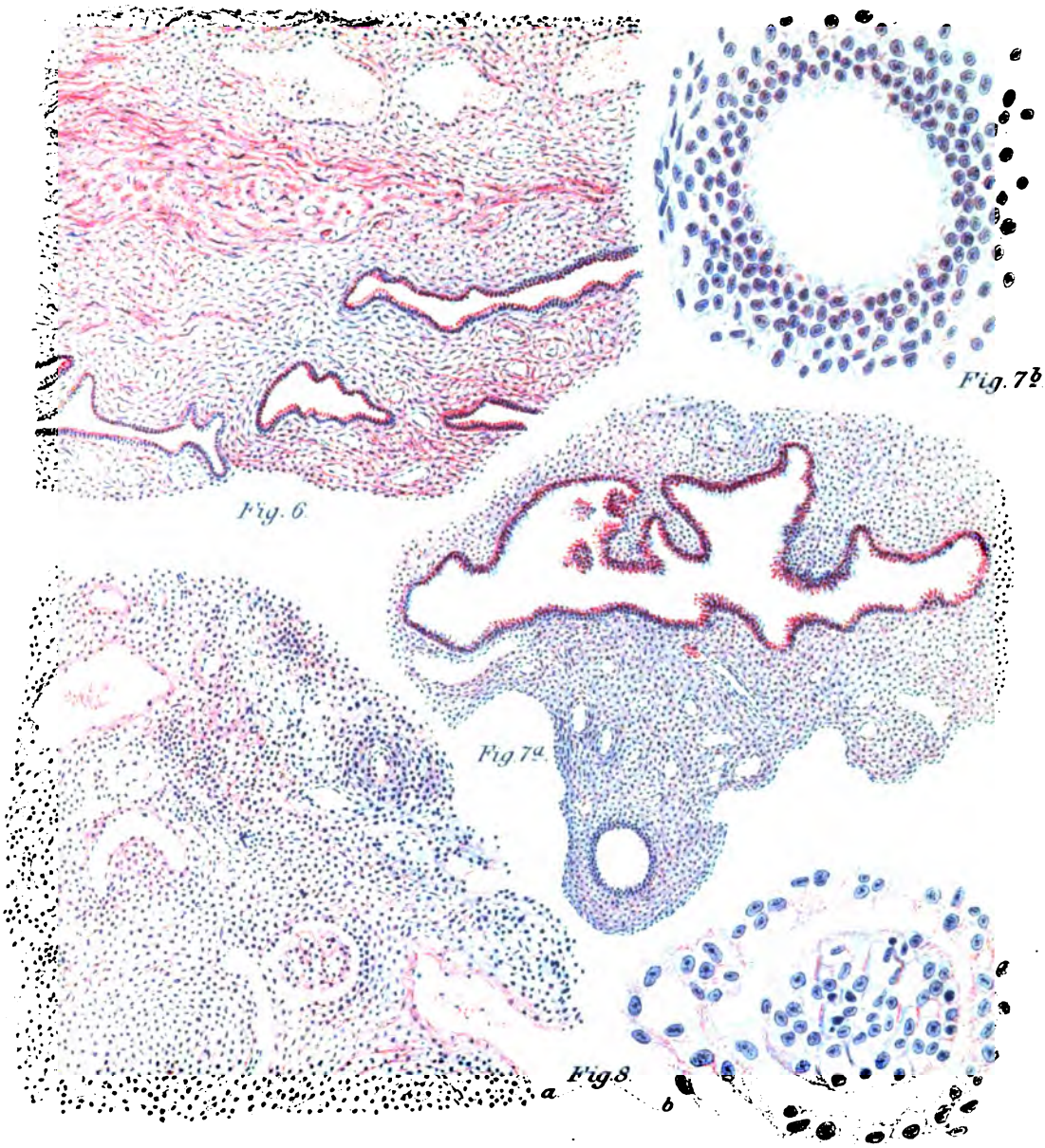

A. Kirchner gez.

W. A. Meyn Lith. Inst. Berlin S.42.

Hartz, Ein cystoeser Tumor (Cystadonom) an der hinteren Bauchwand entstanden aus Resten des Wolff'schen Körpers.

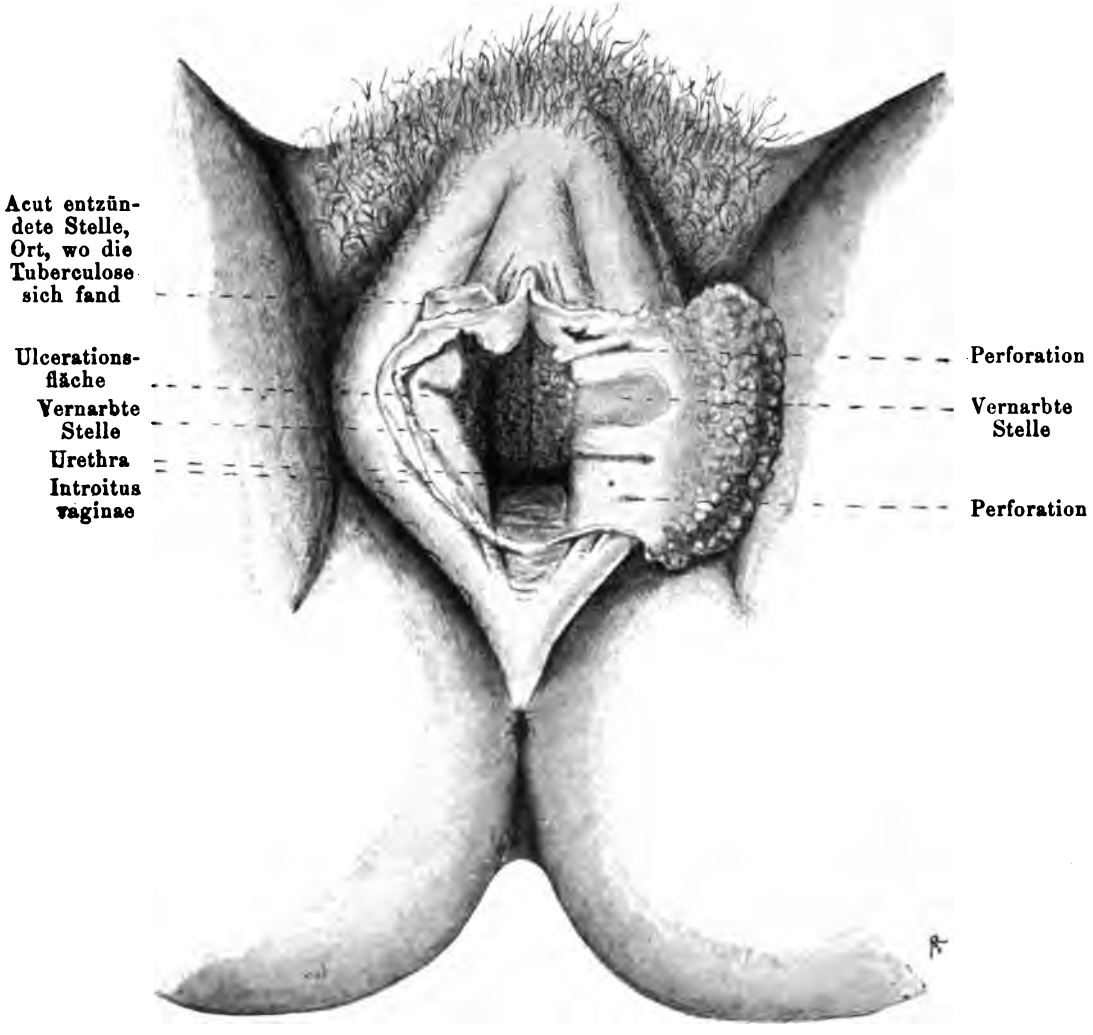
Acut entzündete Stelle, Ort, wo die Tuberculose sich fand
Ulcerationsfläche
Vernarbte Stelle
Urethra
Introitus vaginae
Perforation
Vernarbte Stelle
Perforation

Fig. 1a.

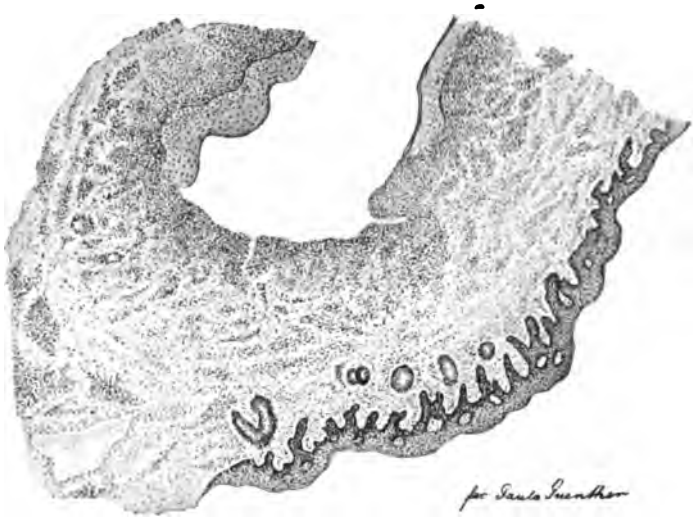

Fig. 1.

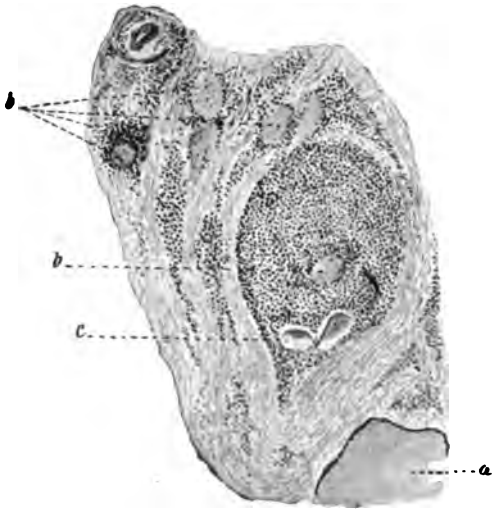

Fig. 2.

Fig 3.

Fig. 4.

Fig. 5.

Fig. 6.

Fig. 7.

180540